



УРАЛЬСКИЙ
МЕДИЦИНСКИЙ
ИНСТИТУТ

**Автономная некоммерческая организация
высшего образования
«Уральский медицинский институт»**

Методические рекомендации к самостоятельной работе

Б1.О.06 Внутренние болезни, клиническая фармакология

Специальность 31.05.03 Стоматология

квалификация: врач-стоматолог

Форма обучения: очная

Срок обучения: 5 лет

Методические рекомендации по дисциплине рассмотрены и одобрены на заседании Ученого совета института (протокол № 2 от 07.06.2024 г.) и утверждены приказом ректора № 34 от 07.06.2024 года.

Нормативно-правовые основы разработки и реализации рабочей программы дисциплины:

1) Федеральный государственный образовательный стандарт высшего образования – специалитет по специальности 31.05.03 Стоматология, утвержденный Приказом Министра науки и высшего образования Российской Федерации от 12.08.2020 № 984.

2) Общая характеристика образовательной программы.

3) Учебный план образовательной программы.

4) Устав и локальные акты Института.

Методическая разработка для преподавателя

1. Самостоятельная работа как важнейшая форма учебного процесса. по дисциплине Внутренние болезни, клиническая фармакология

Самостоятельная работа студентов является обязательным компонентом образовательного процесса, так как она обеспечивает закрепление получаемых на занятиях лекционного типа знаний путем приобретения навыков осмысления и расширения их содержания, навыков решения актуальных проблем формирования универсальных, общепрофессиональных и профессиональных компетенций, научно-исследовательской деятельности, подготовки к занятиям семинарского типа, сдаче зачетов и экзаменов.

Самостоятельная работа студентов представляет собой совокупность аудиторных и внеаудиторных занятий и работ, обеспечивающих успешное освоение образовательной программы высшего профессионального образования в соответствии с требованиями ФГОС.

Навыки самостоятельной работы по освоению каких-либо знаний приобретаются человеком с раннего детства и развиваются в течение всей жизни. К началу обучения в вузе каждый студент имеет личный опыт и навыки организации собственных действий, полученные в процессе обучения в школе, учреждениях дополнительного образования, во время внешкольных занятий и в быту. Однако при обучении в вузе требования к организации самостоятельной работы существенно возрастают, так как они связаны с освоением сложных универсальных, общепрофессиональных и профессиональных компетенций.

Самостоятельная работа – планируемая учебная, учебно-исследовательская, научно-исследовательская работа студентов, выполняемая во внеаудиторное (аудиторное) время по заданию и при методическом руководстве преподавателя, но без его непосредственного участия (при частичном непосредственном участии преподавателя, оставляющем ведущую роль за работой студентов).

К современному специалисту в области медицины общество предъявляет достаточно широкий перечень требований, среди которых немаловажное значение имеет наличие у выпускников определенных

Навыков (компетенций) и умения самостоятельно добывать знания из различных источников, систематизировать полученную информацию, давать оценку конкретной профессиональной ситуации. Формирование такого умения происходит в течение всего периода обучения через участие студентов в практических занятиях, выполнение контрольных заданий и тестов, написание курсовых и выпускных квалификационных работ.

1.2. Компетенции, вырабатываемые в ходе самостоятельной работы обучающихся по дисциплине Внутренние болезни, клиническая фармакология

Код	Планируемые результаты обучения по дисциплине:	Наименование индикатора достижения компетенции
Общепрофессиональные компетенции		
ОПК-5	Способен проводить обследование пациента с целью установления диагноза при решении профессиональных задач	<p>ИОПК 5.1 Знает методику сбора анамнеза жизни и заболеваний, жалоб у детей и взрослых (их законных представителей); методику осмотра и физикального обследования; клиническую картину, методы диагностики наиболее распространенных заболеваний; методы лабораторных и инструментальных исследований для оценки состояния здоровья, медицинские показания к проведению исследований, правила интерпретации их результатов; международную статистическую классификацию болезней и проблем, связанных со здоровьем (МКБ); состояния, требующие оказания медицинской помощи в неотложной форме</p> <p>ИОПК 5.2 Умеет: осуществлять сбор жалоб, анамнеза жизни и заболевания у детей и взрослых (их законных представителей), выявлять факторы риска и причин развития заболеваний; применять методы осмотра и физикального обследования детей и взрослых; интерпретировать результаты осмотра и физикального обследования детей и взрослых; диагностировать у детей и взрослых наиболее распространенную патологию; выявлять факторы риска онкологических заболеваний; формулировать предварительный диагноз, составлять план проведения лабораторных, инструментальных и дополнительных исследований у детей и взрослых в соответствии с порядками оказания медицинской помощи, клиническими рекомендациями, с учетом стандартов медицинской помощи; направлять детей и взрослых на лабораторные, инструментальные и дополнительные исследования в соответствии с действующими порядками оказания стоматологической медицинской помощи, клиническими рекомендациями, с учетом стандартов медицинской помощи; направлять детей и взрослых на консультации к врачам-специалистам в соответствии с порядками оказания медицинской помощи, клиническими рекомендациями, с учетом стандартов медицинской помощи; интерпретировать и анализировать результаты консультаций врачами-специалистами детей и взрослых; интерпретировать и анализировать результаты основных (клинических) и дополнительных (лабораторных, инструментальных) методов обследования; проводить дифференциальную диагностику заболеваний у детей и взрослых; выявлять клинические признаки внезапных</p>

		<p>острых заболеваний, состояний, обострений хронических заболеваний без явных признаков угрозы жизни, требующих оказания медицинской помощи в неотложной форме</p> <p>ИДОПК 5.3 Имеет практический опыт: сбора жалоб, анамнеза жизни и заболевания у детей и взрослых, (их законных представителей), выявления факторов риска и причин развития заболеваний; осмотра и физикального обследования детей и взрослых; диагностики наиболее распространенных заболеваний у детей и взрослых; выявления факторов риска основных онкологических заболеваний; формулирования предварительного диагноза, составления плана проведения инструментальных, лабораторных, дополнительных исследований, консультаций врачей-специалистов; направления пациентов на инструментальные, лабораторные, дополнительные исследования, консультации врачей-специалистов в соответствии с действующими порядками оказания медицинской помощи, клиническими рекомендациями, с учетом стандартов медицинской помощи; интерпретации данных дополнительных (лабораторных и инструментальных) обследований пациентов; постановки предварительного диагноза в соответствии с международной статистической классификацией болезней и проблем, связанных со здоровьем (МКБ); проведения дифференциальной диагностики заболеваний; распознавания состояний, возникающих при внезапных острых заболеваниях, обострении хронических заболеваний без явных признаков угрозы жизни пациента и требующих оказания медицинской помощи в неотложной форме -</p>
ОПК-7	<p>Способен организовывать работу и принимать профессиональные решения при неотложных состояниях, в условиях чрезвычайных ситуаций, эпидемий и в очагах массового поражения</p>	<p>ИОПК 7.1 Знает: методику сбора жалоб и анамнеза у пациентов (их законных представителей); методику физикального обследования пациентов (осмотр, пальпацию, перкуссию, аускультацию); принципы и методы оказания медицинской помощи пациентам при неотложных состояниях, в условиях чрезвычайных ситуаций, эпидемий и в очагах массового поражения в соответствии с порядками оказания медицинской помощи, клиническими рекомендациями, с учетом стандартов медицинской помощи; клинические признаки основных неотложных состояний; принципы медицинской эвакуации в условиях чрезвычайных ситуаций, эпидемий и в очагах массового поражения; принципы работы в очагах массового поражения</p> <p>ИОПК 7.2 Умеет: распознавать состояния, требующие оказания медицинской помощи в экстренной форме, в том числе в условиях чрезвычайных ситуаций, эпидемий и в очагах массового поражения, требующие оказания медицинской помощи в экстренной форме; организовывать работу медицинского персонала при неотложных состояниях, в условиях чрезвычайных</p>

		<p>ситуаций, эпидемий и в очагах массового поражения; оказывать медицинскую помощь в экстренной форме пациентам при состояниях, представляющих угрозу жизни пациентов, в том числе клинической смерти (остановка жизненно важных функций организма человека (кровообращения и (или) дыхания)); применять лекарственные препараты и медицинские изделия при оказании медицинской помощи при неотложных состояниях; выполнять мероприятия базовой сердечно-легочной реанимации; пользоваться средствами индивидуальной защиты;</p> <p>ИОПК-7.3 Имеет практический опыт: оценки состояния, требующего оказания медицинской помощи в экстренной форме, в том числе в условиях чрезвычайных ситуаций, эпидемий и в очагах массового поражения; распознавания состояний, представляющих угрозу жизни, включая состояние клинической смерти (остановка жизненно важных функций организма человека (кровообращения и (или) дыхания), требующих оказания медицинской помощи в экстренной форме; оказания медицинской помощи в экстренной форме пациентам при состояниях, представляющих угрозу жизни пациентов, в том числе клинической смерти (остановка жизненно важных функций организма человека (кровообращения и (или) дыхания)); применения лекарственных препаратов и медицинских изделий при оказании медицинской помощи при неотложных состояниях и эпидемиях; использования средств индивидуальной защиты</p>
ОПК-10.	Способен организовывать работу младшего и среднего медицинского персонала по уходу за больными	<p>ИОПК 10.1 Знает: основы ухода за больными различного профиля</p> <p>ИОПК 10.2 Умеет: осуществлять уход за больными различного профиля; организовать работу младшего и среднего медицинского персонала по уходу за больными</p> <p>ИОПК 10.3 Имеет практический опыт: ухода за больными различного профиля; организации работы младшего и среднего медицинского персонала по уходу за больными</p>

2. Цели и основные задачи СРС

Ведущая цель организации и осуществления СРС должна совпадать с целью обучения студента – подготовкой специалиста с высшим образованием. При организации СРС важным и необходимым условием становятся формирование умения самостоятельной работы для приобретения знаний, навыков и возможности организации учебной и научной деятельности. Целью самостоятельной работы студентов является овладение фундаментальными знаниями, профессиональными умениями и навыками деятельности по профилю (компетенциями), опытом творческой, исследовательской деятельности. Самостоятельная работа студентов способствует развитию самостоятельности, ответственности и организованности, творческого подхода к решению проблем учебного и профессионального уровня.

Самостоятельная работа в рамках образовательного процесса в вузе решает следующие задачи:

- закрепление и расширение знаний, умений, полученных студентами во время аудиторных и внеаудиторных занятий, превращение их в стереотипы умственной и физической деятельности;
- приобретение дополнительных знаний и навыков по дисциплинам учебного плана;
- формирование и развитие знаний и навыков, связанных с научно-исследовательской деятельностью;
- развитие ориентации и установки на качественное освоение образовательной программы;
- развитие навыков самоорганизации;
- формирование самостоятельности мышления, способности к саморазвитию, самосовершенствованию и самореализации;
- выработка навыков эффективной самостоятельной профессиональной теоретической, практической и учебно-исследовательской деятельности.

3. Виды самостоятельной работы

В образовательном процессе по дисциплине Внутренние болезни, клиническая фармакология выделяется два вида самостоятельной работы – аудиторная, под руководством преподавателя, и внеаудиторная. Внеаудиторная самостоятельная работа выполняется студентом по заданию преподавателя, но без его непосредственного участия.

Основными видами самостоятельной работы студентов без участия преподавателей являются: подготовка устных реферативных сообщений, решение ситуационных задач.

3.1. Перечень тематик докладов/устных реферативных сообщений (по выбору преподавателя и/или обучающегося)

1. Основоположники учения о внутренних болезнях.
2. Основные методы исследования больного.
3. Симптоматика заболеваний органов дыхания.
4. Использование в диагностике различных заболеваний органов дыхания.
5. Разновидности дыхательных шумов, роль в диагностике заболеваний органов дыхания.
6. Легочные синдромы.
7. Фонокардиография, диагностическое значение.
8. Электрокардиография, диагностическое значение.
9. Симптоматика заболеваний желудочно-кишечного тракта.
10. Лабораторная и инструментальная диагностика заболеваний ЖКТ.
11. Основные клинические синдромы заболеваний ЖКТ.

12. Симптоматика заболеваний печени и желчевыводящих путей.
13. Лабораторная и инструментальная диагностика заболеваний печени и желчевыводящих путей.
14. Синдром желтухи: механизм развития, виды желтух, клиника, диагностика.
15. Печеночная кома: причины, клиника, диагностика.
16. Основные клинические синдромы при заболеваниях поджелудочной железы.
17. Диагностика заболеваний поджелудочной железы.
18. Почечные синдромы: мочево́й, нефритический, нефротический.
19. Острая и хроническая почечная недостаточность: клиническая картина, диагностика.
20. Симптоматика заболеваний эндокринной системы. Расспрос и физикальное обследование пациента.
21. Лабораторная и инструментальная диагностика заболеваний эндокринной системы.
22. Бронхиальная астма: клиническая картина, диагностика.
23. Принципы лечения бронхиальной астмы.
24. Пневмония: классификация, симптоматика и принципы лечения.
25. Плевриты: классификация, симптоматика и принципы лечения.
26. Осложнений антибактериальной терапии заболеваний органов дыхания в ротовой полости.
27. Нарушения ритма сердца: классификация, ЭКГ-диагностика.
28. Нарушение проводимости сердца: синоаурикулярная блокада, внутрипредсердная, АВблокада, блокады ножек пучка Гиса.
29. Острая ревматическая лихорадка: классификация, клиническая картина, диагностика.
30. Профилактика и лечение острой ревматической лихорадки.
31. Стоматологические проявления при системных заболеваниях соединительной ткани.
32. ИБС. Стенокардия: клиника и диагностика.
33. ОКС. Инфаркт миокарда: клиническая, лабораторная и инструментальная диагностика, осложнения.
34. Принципы лечения ИБС.
35. Гипертоническая болезнь: классификация, клиника, диагностика.
36. Лечение гипертонической болезни.
37. Вторичные артериальные гипертензии.
38. Острые лейкозы: симптоматика, диагностика, принципы лечения.
39. Хронические лейкозы: симптоматика, диагностика, принципы лечения.
40. Острая лучевая болезнь. Проявления в ротовой полости.

Темы устных реферативных сообщений могут быть предложены преподавателем из вышеперечисленного списка, а также обучающимся в порядке личной инициативы по согласованию с преподавателем

3.2. Ситуационные задачи

История развития учения о внутренних болезнях. Общий осмотр

Задача № 1.

У больного заболевание сердца, осложнённое сердечно-сосудистой недостаточностью. Лицо одутловатое, синюшное, глаза слезятся, рот полуоткрыт, выраженная одышка в покое, анасарка.

Вопросы:

- 1) Дайте оценку общего состояния больного.
- 2) Какое он занимает положение?
- 3) Как называется описанное лицо?
- 4) Поясните понятие «анасарка».

Эталон ответа

1) Состояние больного тяжелое.
2) Положение вынужденное: ортопноэ.
3) Описанное лицо соответствует выражению "лицо Корвизара" по имени известного французского врача, лейб-медика Наполеона Бонапарта, впервые давшего подробное описание характерных изменений лица больного с выраженной сердечной недостаточностью.

4) Анасаркой называется состояние больного, имеющего выраженные тканевые и полостные отеки, включая асцит, гидроторакс, возможный выпот в полости перикарда

Задача № 2.

Больной 19 лет. Студент ВУЗа, жалуется на тошноту, рвоту, схваткообразные боли в подложечной области и по всему животу. Дважды был жидкий стул. Температура 37,2°C. Чувствует слабость. Заболел остро. Накануне вечером был в гостях, где ел жареное мясо с острыми приправами, пирожные с кремом,пил сладкие газированные напитки.

Ранее подобных явлений не было, какими-либо другими заболеваниями не болел.

Вопросы:

- 1) Какие жалобы являются основными?
- 2) Какие жалобы можно отнести к жалобам общего характера?
- 3) Предположите патологию у пациента.

Эталон ответа

1) Тошнота, рвота, боли в животе, понос.
2) Слабость, повышение температуры.
3) Острый воспалительный процесс в желудке и кишечнике.
Обоснование: внезапное начало заболевания, отсутствие каких-либо жалоб со стороны поражения ЖКТ (тошнота, рвота, боли в животе, понос), связь с приемом пищи раздражающего действия.

Задача № 3.

Больной 50 лет, фермер, жалуется на приступы удушья по ночам. Вне приступов чувствует себя здоровым.

Считает, что заболел год назад, когда впервые ночью внезапно испытал чувство нехватки воздуха. В дальнейшем приступы стали повторяться с возрастающей частотой. Обратил внимание, что приступы, бывают, когда спит на пуховой перине. При перемене места сна становится легче.

Из анамнеза жизни: рос и развивался нормально. Заболеваний в детстве не помнит. Травм, операций не было. С 28 лет занимается сельским хозяйством. Условия быта хорошие. Вредные привычки отрицает. Мать больного страдает бронхиальной астмой.

Аллергологический анамнез: аллергия на мед, укусы пчел (зуд, ощущение жара, слабость, недомогание, чиханье, заложенность и обильное водянистое отделяемое из носа, затруднение дыхания, особенно при работе в поле).

Вопросы:

- 1) Какова предполагаемая природа заболевания? Обоснуйте ваше предположение.
- 2) Какие важные сведения аллергологического анамнеза, кроме приведенных в условии задачи, необходимо выяснить у больного?
- 3) К какому специалисту необходимо направить больного на консультацию?

Эталон ответа

1) Заболевание, предположительно, аллергической природы, так как у больного неблагоприятный аллергологический анамнез, отягощенная по аллергии наследственность, больной отмечает появление симптомов заболевания при контакте с определенными агентами (предполагаемыми агентами).

- 2) Сведения об аллергической реакции на лекарственные препараты.
- 3) Необходима консультация аллерголога.

Задача №4.

У больного лицо бледное с синюшным оттенком, глаза глубоко ввалившиеся, роговицы тусклые, черты лица осунувшиеся, нос заострен, лицо покрыто холодным потом.

Вопросы:

- 1) Эпонимическое название этого выражения лица, для какого заболевания оно характерно?

Эталон ответа

1) Данное лицо описано Гиппократом и известно как лицо Гиппократата (facies Hippocratica).

Наблюдается при крайне тяжелом состоянии (шок, разлитой перитонит).

Задача № 5.

При осмотре больной 72 лет: сидит с опущенными ногами, выражение лица страдальческое, при разговоре одышка, кожные покровы цианотичные, стопы и голени отечные. В анамнезе – хроническое заболевание сердца.

Вопросы:

1) Оцените общее состояние больного, положение больного.

Эталон ответа

1) Общее состояние тяжелое, положение ортопноэ.

Симптоматика заболеваний органов дыхания. Перкуссия легких

Задача № 1.

У больного тихий сухой кашель, сопровождающийся болезненной grimасой. При кашле больной щадит правую половину грудной клетки, прижимая её в нижних отделах рукой.

Вопросы:

1) Как называется такой кашель (по тембру)?

2) Укажите заболевания, при которых он бывает.

3) Объясните причину появления симптома боли в момент кашля.

Эталон ответа

1) Сухой, тихий, низкотоновый.

2) Заболевания плевры: сухой фибринозный плеврит, мезотелиома, начальная и конечная стадии экссудативного выпотного плеврита; заболевания органов брюшной полости, сопровождающиеся раздражением диафрагмального нерва; интерстициальные заболевания легких: канцероматоз, интерстициальная пневмония, системная склеродермия.

3) Болевые рецепторы расположены в листках плевры и появление болевого синдрома указывает на заболевание плевры.

Задача № 2.

У больного приступ удушья (спазм бронхов).

Вопросы:

1) Укажите характер одышки (инспираторная, экспираторная, смешанная).

2) Назовите положение, которое занимает больной.

3) Особенности кашля и мокроты при этом заболевании.

4) Охарактеризуйте мокроту при микроскопическом исследовании.

Эталон ответа

1) экспираторная;

2) ортопноэ с опорой на руки;

3) кашель сухой, надсадный, мокрота скудная, стекловидная, иногда в виде слепков бронхов;

4) содержание эозинофилов более 30%, наличие спиралей Куршмана, кристаллов Шарко-Лейдена.

Задача № 3.

У больного резко снижена эластичность лёгочной ткани и повышена её воздушность.

Вопросы:

- 1) Назовите форму грудной клетки, её участие в акте дыхания.
- 2) Опишите состояние межрёберных промежутков и надключичных ямок.

Эталон ответа

- 1) форма грудной клетки бочкообразная (эмфизематозная), экскурсия нижнего легочного края ограничена;
- 2) межреберные промежутки расширены, ребра располагаются горизонтально, надключичные ямки сглажены или выбухают.

Задача № 4.

У больного эмфизема лёгких.

Вопросы:

- 1) Назовите основную жалобу, характерную для данного заболевания.
- 2) Дайте характеристику резистентности грудной клетки и голосовому дрожанию при этом заболевании.

Эталон ответа

- 1) одышка;
- 2) грудная клетка резистентная, голосовое дрожание ослаблено.

Задача № 5.

При обследовании больного обнаружено резкое усиление голосового дрожания слева под ключицей, здесь же определяется патологическое бронхиальное дыхание и средне пузычатые хрипы.

Вопросы:

- 1) О какой патологии в легких может идти речь?
- 2) Какова должна быть звучность хрипов в данном случае?

Эталон ответа

- 1) Пневмония.
- 2) Хрипы влажные звучные (консонизирующие).

Задача № 6.

Переднезадний и боковой размеры грудной клетки почти одинаковы.

Вопросы:

- 1) Как называется такая форма грудной клетки?
- 2) Как изменяется голосовое дрожание при этом?

Эталон ответа

- 1) Эмфизематозная грудная клетка.
- 2) Голосовое дрожание равномерно ослаблено.

Задача № 7.

У больного массивные спайки (шварты) после перенесённого правостороннего экссудативного плеврита.

Вопросы:

1) Дайте оценку перкуторному звуку при выстукивании правой половины грудной клетки

2) Охарактеризуйте подвижность нижнего лёгочного края с этой стороны

Эталон ответа

1) ясный легочный звук;

2) подвижность нижнего легочного края ограничена (менее 4 см).

Задача № 8.

У больного установлен правосторонний экссудативный плеврит.

Вопросы:

1) Охарактеризуйте перкуторный звук на здоровой и больной стороне.

2) Объясните механизм его возникновения.

Эталон ответа

1) Над областью гидроторакса перкуторный звук тупой, верхняя граница тупости располагается по косой линии Соколова-Эллиса-Дамуазо; выше зоны тупости – притупление перкуторного звука, над здоровым легким ясный легочный звук;

2) Тупой перкуторный звук возникает по причине скопления жидкости, притупление выше по причине уплотнения легочной ткани, поджатой вверх плевральным выпотом.

Задача № 9.

У больного эмфизема лёгких.

Вопросы:

1) Охарактеризуйте особенности перкуторного звука.

2) Назовите условия для его возникновения.

Эталон ответа

1) коробочный или тимпанический;

2) коробочный перкуторный звук формируется при перкуссии над крупными буллами, расположенными субплеврально, волна колебания тканей под влиянием удара молоточка о плессиметр достигает ближайшей стенки буллы и отражается. При отсутствии крупных булл возникает тимпанический звук, отражающий колебания плотных стенок гипервоздушных альвеол, трансформированных в воздушные мешочки, с нарушенной газообменной функцией.

Задача № 10

У больного снижена эластичность лёгких и повышена их воздушность

Вопросы:

1) Опишите высоту стояния верхушек и нижнюю границу лёгких

2) Охарактеризуйте подвижность нижнего края лёгких

Эталон ответа

1) высокое стояние верхушек легких (более 4 см над ключицей), опущение нижнего легочного края (ниже VII межреберья по средней подмышечной линии);

2) снижение подвижности нижнего легочного края (менее 6 см).

Задача № 11

При топографической перкуссии нижние границы легких определяются на I ниже, чем в норме, подвижность легочного края с обеих сторон по средней подмышечной линии – 3 см. Над всей поверхностью грудной клетки коробочный звук.

Вопросы:

1) О какой патологии можно думать?

Эталон ответа

1) Эмфизема легких.

Задача № 12

При рентгенологическом исследовании у больного обнаружена жидкость до VI ребра справа.

Вопросы:

1) Каков должен быть характер перкуторного звука в этой области?

Эталон ответа

1) Тупой перкуторный звук.

Аускультация легких. Синдромы легочных заболеваний

Задача №1.

При аускультации легких справа в подлопаточной области обнаружен участок жесткого дыхания.

Вопросы:

1) Назовите и объясните причину локального аускультативной картины.

2) Какие результаты дополнительных методов исследования могут ее подтвердить?

Эталон ответа

1) Очаговый характер жесткого дыхания может иметь место при бронхопневмонии. В пораженных сегментарных бронхах ввиду уплотнения бронхиальной стенки создаются условия для проведения на поверхности грудной клетки ослабленного шума ларинготрахеального дыхания, который наслаивается на сохранный шум везикулярного дыхания. Кроме того, в образовании жесткого дыхания имеет значение неравномерное сужение просвета бронхов и неровность их поверхности вследствие отека и инфильтрации слизистой оболочки и отложений на ней вязкого секрета, что

приводит к увеличению скорости воздушного потока и усилению трения воздуха о стенки бронхов. У больных очаговой пневмонией возникает неоднородная мелкоочаговая инфильтрация легочной ткани. При этом в очаге поражения чередуются участки воспалительного уплотнения и неизменной легочной ткани, т. е. имеются условия как для образования везикулярного дыхания, так и для проведения компонентов ларинготрахеального дыхания. В результате над пораженным участком легкого возникает жесткое дыхание.

2) Рентгенография легких позволяет установить очаговую гомогенную инфильтрацию легочной ткани.

Задача № 2.

Над всей поверхностью легких выслушивается жесткое дыхание.

Вопросы:

- 1) Каковы причины его возникновения?
- 2) Какова рентгенологическая картина?

Эталон ответа

1) Жесткое дыхание, выслушиваемое над всей поверхностью легких, свидетельствует о диффузном бронхите. Причины его возникновения: уплотнение стенок бронхов, неравномерное их сужение, скопление в просвете вязкого секрета.

2) Рентгенологически выявляется диффузное усиление легочного рисунка за счет перибронхиальной инфильтрации.

Задача № 3.

В правой плевральной полости содержится экссудат.

Вопросы:

- 1) Оцените характер дыхательных шумов в области выпота, выше его и на здоровой стороне.
- 2) Укажите механизм выявленных изменений.

Эталон ответа

1) Над проекцией плеврального выпота дыхание не выслушивается, выше него – жесткое дыхание; над здоровым легким выслушивается везикулярное дыхание;

2) механизм исчезновения дыхательных шумов связан с уменьшением размеров легкого на стороне поражения и высоким стоянием его нижнего края; жесткое дыхание выше области гидроторакса обусловлено увеличением плотности поджатого к корню легкого.

Задача № 4.

У больного воспаления плевральных листков слева (сухой плеврит).

Вопросы:

- 1) Опишите данные аускультации.

2) Укажите механизм возникновения дополнительных дыхательных шумов и их отличительные признаки.

Эталон ответа

- 1) ослабление везикулярного дыхания, шум прения плевры;
- 2) шум трения плевры возникает при смещении листков плевры друг относительно друга, в области наложения фибриновых пленок; его отличительные особенности: слышен в обе фазы дыхания, в том числе при проведении пробы с закрытой голосовой щелью; по тембру грубый, напоминает скрип кожи.

Задача № 5.

Над всей поверхностью легких выслушивается ослабленное дыхание.

Вопросы:

- 1) Назовите причину этих изменений дыхания, объясните механизм образования этого дыхания.

Эталон ответа

1) Эмфизема легких. Изменена эластичность стенок альвеол. Равномерное ослабление везикулярного дыхания наблюдается также при ожирении и увеличении толщины подкожной жировой клетчатки.

Задача № 6.

У больного при рентгенологическом исследовании выявлена жидкость в плевральной полости слева до V ребра.

Вопросы:

- 1) Какие Вы должны получить данные при аускультации?

Эталон ответа

- 1) В указанной области везикулярное дыхание не выслушивается.

Задача № 7.

Справа в подлопаточной области выслушивается амфорическое дыхание и крупнопузырчатые звучные хрипы.

Вопросы:

- 1) Чем страдает больной?

Эталон ответа

- 1) Полость в легком с наличием содержимого.

Задача № 8.

При пальпации грудной клетки в левой подлопаточной области выявлено резкое усиление голосового дрожания. При сравнительной перкуссии здесь же обнаружен тупой перкуторный звук.

Вопросы:

- 1) Какой характер дыхания будет выслушиваться в данной области?
- 2) Какие здесь же могут выслушиваться хрипы?

Эталон ответа

- 1) патологическое бронхиальное дыхание;
- 2) консолирующие хрипы

Симптоматика заболеваний сердечно-сосудистой системы. Пальпация сердца и сосудов.

Задача № 1.

Границы относительной тупости сердца:

Правая - на I см вправо от края грудины,

Левая - по передней аксиллярной линии,

Верхняя - верхний край III ребра.

Границы абсолютной тупости сердца:

Правая - левый край грудины,

Левая - на 2 см кнутри от передней аксиллярной линии,

Верхняя - IV ребро.

Вопросы:

1. Признаки какого синдрома имеются?
2. Увеличен ли поперечник сердца?
3. Увеличены ли границы АТС?
4. Изменяются ли размеры верхушечного толчка?
5. Какой будет конфигурация сердца?

Эталон ответа

1. Дилатация и гипертрофия левого желудочка

2. Да

3. Да

4. Да

5. Аортальной

Задача № 2.

Границы относительной тупости сердца:

Правая - на 3,5 см кнаружи от правого края грудины

Левая - на I см кнутри от левой срединно-ключичной линии,

Верхняя - верхний край II ребра.

Границы абсолютной тупости сердца:

Правая - на I см кнаружи от правого края грудины,

Левая - на I см кнутри от левой срединно-ключичной линии,

Верхняя - верхний край III ребра.

Вопросы:

1. Признаки какого синдрома имеются у больного?
2. Увеличен ли поперечник сердца?
3. Увеличены ли границы АТС?
4. Изменяются ли границы верхушечного толчка?
5. Какой будет конфигурация сердца?

Эталон ответа

1. Дилатация левого предсердия и правого желудочка
2. Да
3. Да
4. Нет
5. Митральной

Задача № 3.

Границы относительной тупости сердца:

Правая - на 3 см вправо от края грудины,

Левая - на I см кнутри от левой срединно-ключичной линии,

Верхняя - верхний край III ребра.

Границы абсолютной тупости сердца:

Правая - правый край грудины,

Левая - на 1,5 см кнутри от левой срединно-ключичной линии,

Верхняя - IV ребро.

Вопросы:

1. Признаки какого синдрома имеются у больного?
2. Увеличен ли поперечник сердца?
3. Увеличены ли границы АТС?
4. Увеличены ли границы ОТС?
5. Ожидается ли обнаружение верхушечного толчка?

Эталон ответа

1. Дилатация правого желудочка

2. Да

3. Да

4. Да

5. Да

Задача № 4.

Границы относительной тупости сердца:

Правая - на I см вправо от края грудины,

Левая - на 2 см кнаружи от левой срединно-ключичной линии,

Верхняя - II ребро.

Границы абсолютной тупости сердца:

Правая - левый край грудины,

Левая - по левой срединно-ключичной линии,

Верхняя - IV ребро.

Вопросы:

1. Признаки какого синдрома имеются у больного?
2. Увеличен ли поперечник сердца?
3. Увеличены ли границы ОТС?
4. Увеличены ли границы АТС?
5. Ожидается ли обнаружение сердечного толчка?

Эталон ответа

1. Увеличение размеров ЛП и ЛЖ
2. Да
3. Да
4. Да
5. Нет

Задача № 5.

Границы относительной тупости сердца:

Правая - на 5 см вправо от края грудины,

Левая - на 2,5 см кнаружи от левой срединно-ключичной линии,

Верхняя - II ребро.

Границы абсолютной тупости сердца:

Правая— правый край грудины,

Левая - на I см кнаружи от левой срединно-ключичной линии.

Верхняя - III ребро.

Вопросы:

1. Признаки какого синдрома имеются у больного?
2. Увеличен ли поперечник сердца?
3. Увеличены ли границы АТС?
4. Ожидается ли обнаружение сердечного толчка?
5. Какой будет конфигурация сердца?

Эталон ответа

1. Дилатация всех отделов

2. Да

3. Да

4. Да

5. “Бычье сердце”

Задача № 6.

Границы относительной тупости сердца:

Правая- на 2 см от края грудины

Левая- на 1,5 см кнутри от среднеключичной линии

Верхняя II ребро

Границы абсолютной тупости сердца:

Правая – по правому краю грудины

Левая – на 0,5 см кнутри левой границы относительной сердечной тупости

Верхняя – III ребро

Вопросы:

1. Признаки какого синдрома имеются у больного?
2. Как называется данная конфигурация сердца?

3. Будет ли увеличен поперечник сердца?
4. Ожидается ли сердечный толчок?
5. Как оценить границы АТС?

Эталон ответа

1. Дилатация ЛП и ПЖ
2. Митральная
3. Да
4. Да
5. Увеличены

Задача № 7.

Границы относительной сердечной тупости:

Правая- 1 см вправо от края грудины

Левая- на 3 см кнаружи от левой среднеключичной линии

Верхняя- III ребро

Границы абсолютной тупости сердца

Правая – Левый край грудины

Левая – на 1 см кнутри от границы относительной тупости сердца

Верхняя - III межреберье

Вопросы:

1. Признаки какого синдрома имеются у больного?
2. Как называется данная конфигурация сердца?
3. Каким будет поперечник сердца?
4. Каким будет верхушечный толчок?
5. Как оценить границы АТС?

Эталон ответа

1. Дилатация ЛЖ
2. Аортальная
3. Увеличены
4. Разлитым, усиленным
5. Увеличенные

Задача № 8.

Границы относительной тупости сердца: Правая – 1 см кнаружи от края грудины

Левая – по среднеключичной линии

Верхняя – III ребро

Границы абсолютной тупости сердца

Правая – левый край грудины

Левая – совпадает с границей относительной тупости сердца

Верхняя – IV ребро

Вопросы:

1. Признаки какого синдрома имеются у больного?
2. Как называется данная конфигурация сердца?

3. Каким будет поперечник сердца?
4. Каким будет верхушечный толчок?
5. Будет ли сердечный толчок?

Эталон ответа

1. Увеличение размеров ЛЖ
2. Нормальная
3. Увеличенным
4. Усиленным
5. Нет

Задача № 9.

Границы относительной сердечной тупости:

Правая – у правого края грудины

Левая - на 1,5 см кнаружи от среднеключичной линии

Верхняя III ребро

Ширина сосудистого пучка – 8 см

Вопросы:

1. Какие отклонения от нормы у данного пациента?
2. Ожидаемые изменения верхушечного толчка?
3. Как оценить поперечник сердца?
4. Как можно назвать данную конфигурацию?
5. Будет ли сердечный толчок?

Эталон ответа

1. Увеличение ЛЖ, увеличение ширины сосудистого пучка
2. Усиленный, расширенный, резистентный.
3. Увеличен
4. Аортальной
5. Нет

Задача № 10.

Границы относительной сердечной тупости:

Правая – на 1 см кнаружи от правого края грудины

Левая - на 3 см кнутри от среднеключичной линии

Верхняя IV ребро

Ширина сосудистого пучка – 3 см

Вопросы:

1. Как оценить перкуторные параметры у данного больного?
2. Как оценить размеры поперечника сердца?
3. Какой будет конфигурация сердца?
4. Будет ли сердечный толчок?
5. Ожидать ли усиление верхушечного толчка?

Эталон ответа

1. Уменьшение ОТС
2. Уменьшены

- 3.Нормальной
- 4.Нет
- 5.Нет

Биомеханика сердца Аускультация сердца и сосудов. Инструментальные методы исследования сердечно-сосудистой системы

Задача № 1.

На верхушке сердца выслушивается систолический шум, который проводится в подмышечную впадину, к основанию мечевидного отростка, в точку Боткина, в область проекции митрального клапана.

Максимум его выслушивания - верхушка сердца.

Вопросы:

1. О какой причине шума следует думать?
2. Изменяются ли тоны сердца?
3. Какой будет звучность первого тона?
4. Какой будет звучность второго тона?
5. Какой ожидается звучность 2 тона над легочной артерией?

Эталон ответа

- 1.Митральная недостаточность
- 2.Да
- 3.Ослабленной
- 4.Да

Задача № 2.

На верхушке сердца выслушивается систолический шум, сила которого нарастает ко 2-му межреберью справа. Шум хорошо проводится на сонные артерии, не проводится в подмышечную впадину.

Вопросы:

1. О какой причине шума следует думать?
2. Изменяются ли тоны сердца?
3. Какой будет звучность первого тона?
4. Какой будет звучность второго тона?
5. Какой ожидается звучность 2 тона над аортой?

Эталон ответа

- 1.Аортальный стеноз
- 2.Да
- 3.Ослабленной
- 4.Да
- 5.Ослабленной

Задача № 3.

На верхушке сердца выслушивается усиленный 1 хлопающий тон и пресистолический шум.

Вопросы:

1. Когда может быть подобная аускультативная симптоматика?
2. Каким может быть 2 тон?
3. Может ли в данной ситуации выслушиваться тон открытия митрального клапана?
4. Какой будет звучность 2 тона?
5. Может ли быть раздвоение 2 тона?

Эталон ответа

1. При митральном стенозе
2. Измененным
3. Да
4. Усиленной
5. Да

Задача № 4

Во втором межреберье справа от грудины выслушивается диастолический шум убывающего характера, начинающийся сразу после II тона и занимающий 2/3 диастолы. Шум проводится в точку Боткина и на верхушку.

Вопросы:

1. При каком синдроме это может быть?
2. Ожидается ли изменение I тона?
3. Какое?
4. Звучность 2 тона?
5. Возможен ли в данной ситуации тон открытия митрального клапана?

Эталон ответа

1. При аортальной недостаточности
2. Да
3. Ослабление
4. Ослаблена
5. Нет

Задача № 5.

На уровне нижней трети грудины выслушивается систолический шум убывающего характера, проводящийся вправо и вверх. Шум усиливается на вдохе.

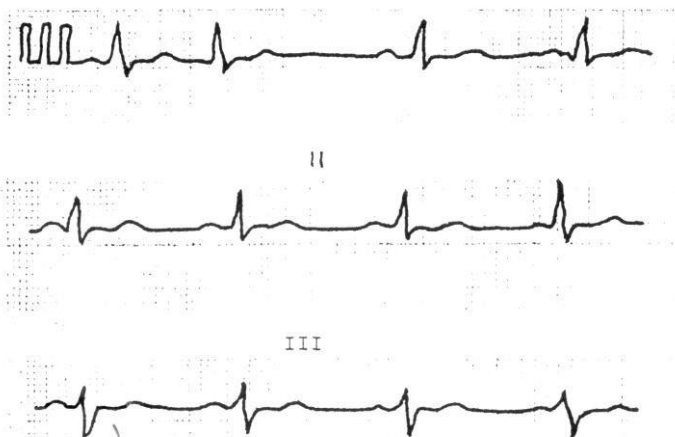
1. При каком синдроме это может быть?
2. Какой будет звучность I тона?
3. Какой будет звучность 2 тона?
4. Будет ли расщепление I тона?
5. Будет ли расщепление 2 тона?

Эталон ответа

1. Трикуспидальная недостаточность
2. Ослабленной

3. Обычной или ослабленной
4. Нет
5. Нет

Задача № 6.



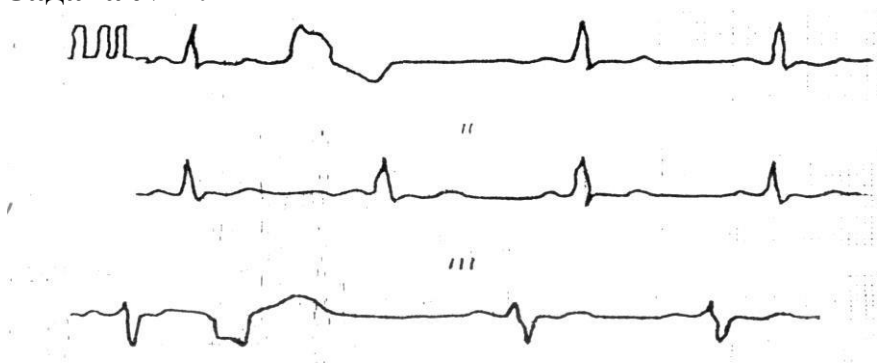
Вопросы:

1. Определите патологию?
2. Определите какой ритм на данной ЭКГ?
3. Как расположена электрическая ось сердца?
4. Имеются ли признаки мерцательной аритмии?
5. Имеются ли признаки гипертрофии ПП?

Эталон ответа

1. Суправентрикулярная экстрасистолия
2. Синусовый
3. Смещена влево
4. Нет
5. Нет

Задача № 7.



Вопросы:

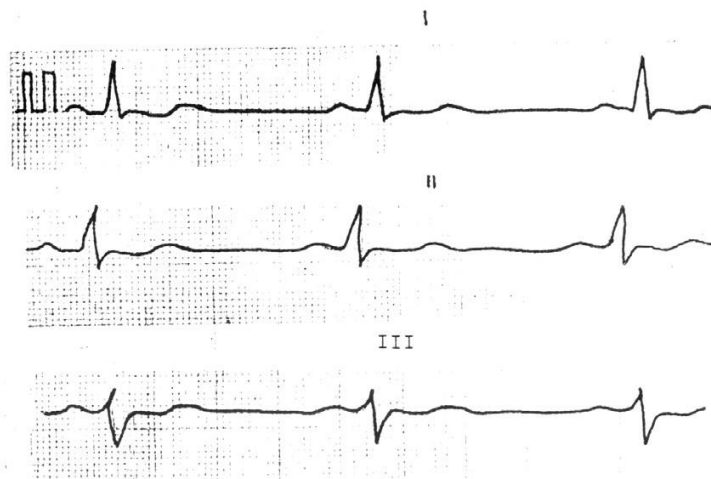
1. Определите патологию?
2. Можно ли говорить о мерцательной аритмии на данной ЭКГ?
3. Какое положение электрической оси сердца?
4. Имеются ли признаки гипертрофии ЛП?

5. Имеются ли признаки гипертрофии ПП?

Эталон ответа

1. Желудочковая экстрасистолия
2. Нет
3. Отклонена влево
4. Нет
5. Нет

Задача № 8.



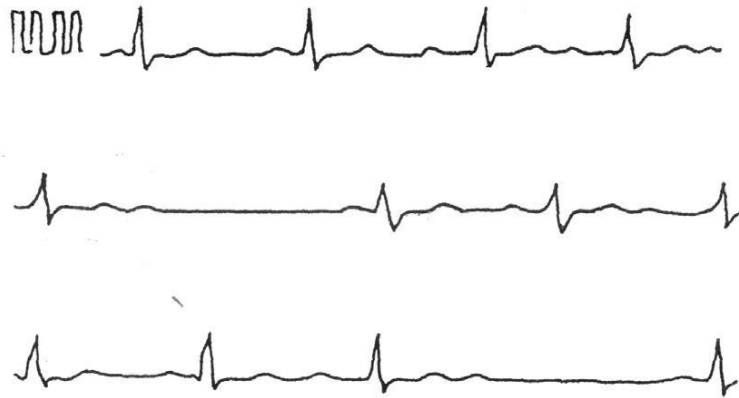Вопросы:

1. Определите ритм?
2. Какое положение электрической оси сердца?
3. Назовите нормальную частоту сердечных сокращений?
4. Имеются ли признаки гипертрофии ЛП?
5. Имеются ли признаки гипертрофии ПП?

Эталон ответа

1. Синусовый
2. Смещена влево
3. 60-80 в 1 минуту
4. Нет
5. Нет

Задача № 9.



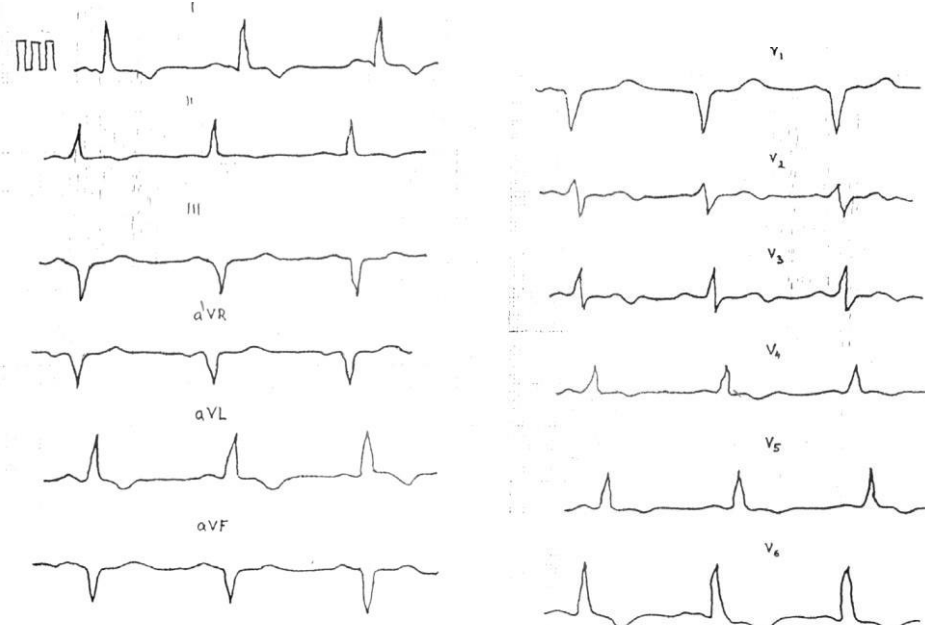
Вопросы:

1. Определите патологию?
2. Имеются ли признаки мерцательной аритмии?
3. Какое положение электрической оси сердца?
4. Имеются ли признаки гипертрофии ЛП?
5. Имеются ли признаки гипертрофии ПП?

Эталон ответа

1. AV блокада II степени
2. Нет
3. Нормальное
4. Нет
5. Нет

Задача № 10.



1. Гипертрофия какого отдела сердца представлена на ЭКГ?
2. Какое положение электрической оси?

3. В чем заключается патология конечной части желудочкового комплекса на ЭКГ?

4. Есть ли признаки гипертрофии ЛП?

5. Есть ли признаки гипертрофии ПП?

Эталон ответа

1. Левого желудочка

2. Смещена влево

3. Депрессия ST в V6, отрицательный T в I, aVL, V4-V6

4. Нет

5. Нет

Симптоматика заболеваний органов пищеварения. Синдромы заболеваний системы пищеварения. Лабораторные методы исследования. Основные клинические синдромы.

Задача № 1.

Больной С., 36 лет, шофер. Жалуется на кислую отрыжку, изжогу, чувство давления в подложечной области через 20-30 минут после еды, боли чаще возникают при приеме острой, грубой пищи. Объективно язык влажный, у корня обложен серовато-белым налетом. При пальпации живота незначительная болезненность в эпигастральной области.

Вопросы:

1. О каком заболевании следует думать?

2. Как называются боли через 20-30 минут после еды?

3. Что такое отрыжка?

4. Причины возникновения изжоги?

5. С какой целью проводят поверхностную пальпацию?

Эталон ответа

1. Гастрит с пониженной секреторной функцией.

2. Ранние

3. Звучное выхождение через рот воздуха, скопившегося в желудке или пищеводе, отрыжка пищей.

4. При возникновении изжоги имеет значение повышенная чувствительность слизистой оболочки пищевода, дисфункция кардиальной части желудка, спастическое состояние привратника и нарушение двигательной функции ДПК и желудка. При этом возникает желудочно-пищеводный рефлюкс, вызывающий изжогу. Чаще всего изжога появляется при повышении кислотности желудочного сока.

5. При поверхностной ориентировочной пальпации можно выявить локализацию болезненности и напряжение мышц брюшной стенки, а также расхождение прямых мышц живота и грыжи белой линии.

Задача № 2.

Больной Р, 43 года, фармацевт. Жалуется на голодные, поздние и ночные боли в пилородуоденальной зоне, изжогу, отрыжку, аппетит сохранен и даже повышен. Боли с юношеских лет, обострения наступают в осеннее время года, много курит, питается нерегулярно. При осмотре, больной пониженного питания, при поверхностной и глубокой пальпации болезненность в эпигастрии, положителен симптом Менделя.

Вопросы:

1. О каком заболевании следует думать?
2. Какие боли относят к поздним?
3. Последовательность глубокой пальпации живота?
4. Как определяется симптом Менделя?
5. Что такое изжога?

Эталон ответа

1. Язвенная болезнь двенадцатиперстной кишки.
2. Через 1,5-2 часа после приема пищи.
3. Сигмовидная, слепая, восходящий и нисходящий отдел ободочной кишки, определение нижней границы желудка, поперечно-обочная кишка, привратник, большая и малая кривизна желудка.
4. Болезненность передней брюшной стенки при перкуссии.
5. Проявляется ощущением жжения в эпигастрии и за грудиной в результате заброса.

Задача № 3.

Больной Н, 18 лет студент. Жалуется на коликообразные боли в животе, усиливающиеся перед дефекацией. Стул жидкий, часто со слизью и кровью. Заболел остро. При пальпации болезненна и спастически сокращенная толстая кишка.

Вопросы:

1. О каком заболевании можно думать?
2. Что такое тенезмы?
3. Причины появления болей при данной патологии?
4. Где пальпируется сигмовидная кишка?
5. Какой симптом при пальпации живота сигнализирует о перитоните?

Эталон ответа

1. Дизентерия.
2. Тенезмы - ложные болезненные позывы на дефекацию.
3. Боли в кишечнике возникают вследствие спазма кишечной стенки или ее растяжения.
4. В левой подвздошной области.
5. Симптом Щеткина - Блумберга

Задача № 4.

Больной П., инженер-электрик, обратился к врачу с жалобами на боль в эпигастральной области через 40-50 минут после приема пищи, тошноту,

иногда рвоту на высоте боли, после которой больному становилось легче. Возникновению боли предшествует чувство жжения в эпигастрии и за грудиной.

Считает себя больным в течение 6 месяцев, когда впервые во время длительной командировки появилась боль в эпигастрии. За медицинской помощью не обращался. В последующем аналогичная боль повторялась после употребления грубой пищи. Отмечает улучшение после приема молока. Последнее обострение наступило 4 дня назад, связывает с психической нагрузкой и нерегулярностью питания.

Объективно: состояние удовлетворительное. Язык влажный, слегка обложен белым налетом, имеются кариозные зубы. Живот при пальпации мягкий, болезненный в эпигастрии слева от срединной линии, умеренная локальная напряженность мышц передней брюшной стенки, положительный симптом Менделя. Печень не увеличена. Со стороны других органов и систем патологии не выявлено.

Вопросы:

1. О каком заболевании можно думать?
2. Какая отрыжка характерна при повышенной кислотности желудочного сока?
3. Укажите особенность периферической рвоты
4. Что такое симптом Менделя?
5. Назовите возможные осложнения данного заболевания?

Эталон ответа

1. Язвенная болезнь желудка в фазе обострения.
2. Кислым
3. Приносит облегчение.
4. Появление резких болей над участком воспаления при поколачивании кончиками 2-3-4 пальцев по брюшной стенке
5. Кровотечение, перфорация, пенетрация, малигнизация, стенозирование

Задача № 5.

Больной Д., 75 лет, пенсионер. Предъявляет жалобы на прогрессирующее похудение, полное отсутствие аппетита, отвращение к мясным и рыбным блюдам. Болен 6 месяцев. Объективно: больной истощен, выраженная болезненность при пальпации живота в эпигастрии.

Вопросы:

1. О каком заболевании можно думать?
2. Что такое синдром «малых признаков»?
3. Для какого заболевания характерен данный синдром?
4. Что такое «железа Вирхова»?
5. Когда можно выслушать шум трения брюшины?

Эталон ответа

1. Рак желудка.

2. Немотивированная слабость, снижение трудоспособности, депрессия, снижение аппетита, желудочный дискомфорт.
3. Для рака желудка.
4. Увеличенный лимфатический узел в левой надключичной области (метастаз).
5. При перитоните.

Задача № 6.

Больной К, 26 лет, слесарь. Поступил в стационар с жалобами на боли в эпигастрии через 2-3 часа после еды, ночные боли, успокаивающиеся после приема соды, мучительную изжогу, отрыжку, запор. В анамнезе злоупотребление алкоголем, много курит, не соблюдает режим питания. При обследовании отмечена болезненность в эпигастрии, больше справа с незначительным мышечным напряжением в этой зоне.

Вопросы:

1. О каком заболевании можно думать?
2. Как называются боли через 2-3 часа после еды?
3. Назовите факторы риска данного заболевания?
4. Что такое изжога?
5. Объясните механизм боли при данном заболевании?

Эталон ответа

1. Язвенная болезнь 12-ти перстной кишки.
2. Поздние.
3. Отягощенная наследственность, нарушение режима питания, курение, употребление алкоголя.
4. Чувство жжения за грудиной, связанное с забросом кислого содержимого желудка в пищевод (рефлюкс - эзофагит).
5. Спазм гладкой мускулатуры кишки, в результате раздражения дефекта слизистой кислым содержимым.

Задача № 7.

Больной М, 53 года, инженер, поступил в клинику с жалобами на отсутствие аппетита, чувство тяжести в подложечной области, общую слабость. В течение многих лет наблюдался по поводу хронического гастрита. Последние 6 месяцев боли приняли постоянный характер, потерял в весе 6 кг. Больной бледен, пониженного питания, болезненность и напряжение брюшной стенки в эпигастральной области.

Вопросы:

1. О какой патологии следует думать?
2. Что такое синдром «малых признаков»?
3. О чем свидетельствует бледность кожных покровов?
4. Где пальпируется привратник желудка?
5. Что можно получить при пальпации привратника в данном случае?

Эталон ответа

1. Рак желудка.
2. Немотивированная слабость, снижение трудоспособности, депрессия, снижение аппетита, желудочный дискомфорт.
3. О развитии анемии.
4. По биссектрисе угла, образованного белой линией живота и горизонтальной линией, проходящей по нижней границе желудка.
5. Привратник плотный, малоподвижный, болезненный, поверхность его бугристая.

Задача № 8.

Больной Б., 40 лет, токарь. Обратился к врачу с жалобами на постоянные ноющие боли, иррадиирующие в спину, на опоясывающие боли, особенно по ночам.

Объективно: болезненность при пальпации эпигастральной области.

Вопросы:

1. О каком заболевании можно думать?
2. Назовите диспепсические расстройства, наиболее характерные для данной патологии?
3. Какие внешние изменения стула могут наблюдаться при данной патологии?
4. Каковы наиболее частые причины развития данной патологии?
5. Назовите возможные осложнения данного заболевания?

Эталон ответа

1. Панкреатит.
2. Тошнота, многократная рвота, метеоризм, поносы.
3. Обильный, кашицеобразный, блестящий
4. ЖКБ, злоупотребление алкоголем, алиментарные факторы.
5. Гиповолемический шок, кровотечение, абсцесс поджелудочной железы.

Задача № 9.

Больной 47 лет, с двадцатилетнего возраста страдает гастритом, 12 лет назад впервые выявлена язва желудка. Обострения были почти ежегодными, обычно в осенне-зимнее время, длительностью не более 3-4 недель.

Настоящее обострение началось более 4 месяцев назад, причем больной отмечает постоянный характер болей, прием любой пищи боли усиливает, появляется иррадиация их в спину. Резко ухудшился аппетит, хотя ранее даже во время обострений аппетит был хорошим, в весе не терял, а сейчас из-за боязни усиления болей и плохого аппетита ест мало, испытывает отвращение к мясной пище, похудел за последние месяцы на 12 кг. В течение 3-4 недель стала беспокоить отрыжка "тухлым яйцом", икота.

При осмотре: резко пониженного питания. Кожные покровы землисто-бледные. Язык обложен белым налетом. В углах рта заеды. Живот мягкий, болезнен в эпигастрии.

Вопросы:

1. О каком заболевании можно думать?
2. Что можно найти при обследовании лимфатических узлов при данной патологии?
3. О чем свидетельствует отрыжка «тухлым»?
4. Почему при данном заболевании бывают заеды?
5. Что такое симптом Менделя?

Эталон ответа

1. Рак желудка, сопровождающийся стенозом привратника.
2. Увеличение левого надключичного узла («железа Вирхова»).
3. Гниение белков в результате нарушения эвакуации пищи из желудка в 12-ти перстную кишку.
4. Данная патология приводит к нарушению всасывания железа и развитию железодефицитной анемии.
5. Болезненные ощущения при нанесении отрывистых ударов пальцем по эпигастральной области.

Задача № 10.

Больной А., 32 лет, обратился к врачу с жалобами на боль жгучего характера в эпигастральной области с иррадиацией под правую лопатку, появляющуюся через 2 часа после приема пищи, а также в ночное время, стихающую после приема соды, на изжогу, тошноту, общую слабость, головокружение, сердцебиение, черный (дегтеобразный) стул.

Объективно: Состояние средней тяжести, больной пониженного питания, кожные покровы бледные. Со стороны легких патологии не выявлено. Пульс 112 ударов в минуту, слабого наполнения, АД 100/65 мм рт. ст. Живот обычной конфигурации, при пальпации отмечается болезненность в эпигастральной области справа от срединной линии.

Вопросы:

1. О каком заболевании можно думать?
2. Как называются боли, возникающие через 2 часа после еды, в ночное время?
3. Назовите факторы риска данного заболевания?
4. Как называется черный дегтеобразный стул?
5. Чем можно объяснить наличие сердцебиения, головокружения?

Эталон ответа

1. Язвенная болезнь 12-ти перстной кишки, кровотечение.
2. Поздние, голодные, ночные.
3. Отягощенная наследственность, нарушение режима питания, курение, употребление алкоголя.
4. Мелена.

5. Компенсаторная реакция при острой кровопотере.

Симптоматика заболеваний печени, желчевыводящих путей Лабораторные и инструментальные методы исследования

Задача № 1

Больная Н., 56 лет, 5 лет назад стала отмечать кожный зуд, постепенно усиливающийся. 2 года назад появилась желтуха, постепенно нарастающая, тяжесть в правом подреберье. В анамнезе перенесенный гепатит В.

Объективно: резко выраженная желтуха, расчесы на коже, ксантелазмы, сосудистые "звездочки" на груди, печень выступает из-под края реберной дуги на 3 см, очень плотная, поверхность мелкобугристая, безболезненная при пальпации. Пальпируется увеличенная селезенка.

Вопросы:

1. О каком заболевании можно думать?
2. Выделите основные синдромы данного заболевания?
3. Что такое сосудистые звездочки?
4. Какие факторы предрасполагают к этому заболеванию?
5. Что такое ксантелазмы?

Эталон ответа

1. Цирроз печени.
2. Основные клинические синдромы: портальной гипертензии, печеночной недостаточности, гиперспленизма.
3. Слегка возвышающиеся над кожей ангиомы, от которых лучеобразно разветвляются мелкие сосудистые веточки.
4. Вирусный гепатит, холестаз, токсикоаллергический фактор, алкоголь, дефицит белка.
5. Желтые бляшки холестерина, образующиеся симметрично вокруг век, на ушных раковинах, слизистой оболочке полости рта.

Задача № 2.

Больная Л., 50 лет, жалуется на интенсивные постоянные боли в правом подреберье с иррадиацией в правое плечо, сухость и горечь во рту, субфебрильную температуру по вечерам. Больна около 5 лет, ухудшение наступило после приема жирной пищи.

Объективно: язык сухой, обложен густым белым налетом. При пальпации живота - положительные симптомы Ортнера и Кера. Температура тела - 37,4°C.

Вопросы:

1. О каком заболевании можно думать?
2. Что такое симптом Ортнера?
3. Почему боли при данном заболевании имеют подобную иррадиацию?
4. Какие факторы предрасполагают к этому заболеванию?

5. В каких случаях определяется положительный симптом Курвуазье?

Эталон ответа

1. Хронический холецистит в фазе обострения.
2. Болезненность в правом подреберье при поколачивании ребром ладони по реберным дугам.
3. Правый диафрагмальный нерв, обеспечивающий иннервацию печени и внепеченочных желчных путей, берет начало в тех же сегментах спинного мозга, что и нервы, иннервирующие шею, плечо, вследствие чего создается возможность перехода возбуждения на эти нервы.
4. Предрасполагающие факторы: гепатит, ЖКБ, дискинезия ЖВП, алиментарный фактор, малоподвижный образ жизни и др.
5. Симптом Курвуазье характерен для водянки или атонии желчного пузыря.

Задача № 3.

Больной Г., 34 лет с лечебной целью проведено переливание крови. После чего появилась желтуха. При осмотре кожные покровы с лимонным оттенком. Кожного зуда, геморрагических высыпаний нет. Печень при пальпации безболезненна, не увеличена. Селезенка пальпируется изпод края левой реберной дуги.

Вопросы:

1. Ваш предположительный диагноз?
2. Какие виды желтух вам известны?
3. Какой цвет кожных покровов характерен для других видов желтух?
4. Как отличить истинную желтуху от ложной?
5. Как изменится цвет кала и мочи при данной желтухе?

Эталон ответа

1. Гемолитическая желтуха.
2. Гемолитическая, паренхиматозная, механическая.
3. При паренхиматозной – с оранжевым оттенком, при механической – с зеленоватым.
4. При ложной желтухе не происходит окрашивание слизистых оболочек (склер).
5. Кал темно окрашенный, моча темная.

Задача № 4.

Больной М., 27 лет, слесарь, доставлен в клинику с жалобами на сильные боли в правом подреберье, иррадиирующие под правую лопатку, в правое плечо. Заболел остро. Заболевание связано с погрешностью в диете (накануне ел много жирной пищи, злоупотреблял алкоголем). Беспокоит тошнота, рвота желчью, температура тела 38,5°C. При пальпации напряжение мышц в эпигастральной области, справа, в точке желчного пузыря. Положительный френникус-симптом.

Вопросы:

1. О каком заболевании Вы думаете?
2. Где находится точка желчного пузыря?
3. Что такое френикус-симптом?
4. Почему при данном заболевании боль иррадирует вверх и вправо?
5. Когда пальпируется желчный пузырь?

Эталон ответа

1. Острый холецистит.
2. Точка пересечения наружного края прямой мышцы живота и реберной дуги.
3. Болезненность при надавливании между ножками правой грудинно-ключично-сосковой мышцы.
4. Правый диафрагмальный нерв, обеспечивающий чувствительную иннервацию капсулы печени и внепеченочных желчных путей, берет начало в тех же сегментах спинного мозга, что и чувствительные нервы, иннервирующие шею, плечо, вследствие чего создается возможность перехода возбуждения на эти нервы.
5. При водянке желчного пузыря, при раке головки поджелудочной железы

Задача № 5.

Больной К., жалуется на плохой аппетит, тошноту, расстройство стула, желтую окраску кожи и склер. Желтуха развивалась медленно. Больной одновременно заметил, что моча стала темной, кал обесцвеченный. При осмотре кожные покровы желтушные. При пальпации печень умеренно увеличена, несколько болезненна, плотновата.

Вопросы:

1. Ваш предположительный диагноз?
2. Что является наиболее вероятной причиной развития данной патологии?
3. Выделите основные синдромы?
4. Назовите нормальные размеры печени по Курлову?
5. Чем можно объяснить наличие диспепсии?

Эталон ответа

1. Механическая желтуха.
2. Так как желтуха развивалась медленно, отсутствует болевой синдром можно думать о сдавлении общего желчного протока опухолью головки поджелудочной железы.
3. Синдром желтухи, диспепсический синдром.
4. 9-8-7 см.
5. Нарушением оттока желчи.

Основные клинико-лабораторные синдромы заболеваний печени.

Задача № 1.

Больной И. В течение 5 лет страдает желчно-каменной болезнью. 3 дня тому назад после физической нагрузки у него появилась резкая боль в правом подреберье, иррадиирующая в правую ключицу, пожелтели склеры глаз и кожный покров, моча приобрела темный цвет (цвет пива), кал обесцветился, появился кожный зуд, особенно в ночное время. Объективно: общее состояние средней тяжести. Цвет кожных покровов – темно-желтый со следами расчесов, склеры иктеричны. В анализе крови: билирубин: общий – 180,6 мкмоль/л, прямой – 140,2 мкмоль/л, непрямой – 40,4 мкмоль/л. Реакция на желчные пигменты в моче резко-положительная, пробы на стеркобилин в кале и уробилин в моче – отрицательные.

Вопросы:

Ваше заключение

Эталон ответа

Синдром механической желтухи.

Задача № 2.

Больной Т. 42 лет госпитализирован в стационар по направлению врача-терапевта участкового с жалобами на слабость, сонливость в дневное время, желтушность кожных покровов, чувство тяжести в правом подреберье, периодические носовые кровотечения после физической работы, увеличение живота в объёме, отёки на нижних конечностях в области стоп и голеней.

В анамнезе: тяжесть в правом подреберье беспокоит в течение последних 3 месяцев. За последний месяц отметил нарастание общей слабости, увеличение живота и желтуху. Употребляет водку по 200 г ежедневно в течение последнего года, наблюдается у нарколога. Употребление наркотиков отрицает. Гемотрансфузий, оперативных вмешательств не было. Объективно: состояние средней тяжести. Сознание ясное. Тест связывания чисел – 40 сек. Рост – 178 см, вес – 62 кг. Кожа обычной влажности, желтушная. В области груди и верхней части спины видны «сосудистые звездочки». Склеры глаз иктеричны. Отёки стоп и нижней трети голеней. В лёгких дыхание везикулярное, побочных дыхательных шумов нет. ЧДД – 18 в мин. При аускультации тоны сердца ритмичные, шумов нет. ЧСС – 78 ударов в минуту. АД – 110/70 мм рт. ст. Язык влажный, малиновый, сосочки сглажены. Живот увеличен в объёме, пупок сглажен, на передней брюшной стенке радиально от пупка определяются расширенные, извитые вены.

В положении лёжа живот распластан.

При пальпации мягкий, болезненный в правом подреберье. Размеры печени по Курлову 15×15×13 см. Нижний край печени при пальпации плотный, бугристый. Стул оформленный, коричневый, без патологических примесей. Размеры селезёнки – 15×12. Мочеиспускание свободное, безболезненное, моча тёмно-жёлтая.

Общий анализ крови: эритроциты – $4,1 \times 10^{12}/л$; Нв– 122 г/л; цветовой показатель – 0,9%; тромбоциты – $98 \times 10^9/л$, лейкоциты – $3,2 \times 10^9/л$, эозинофилы – 1%, палочкоядерные нейтрофилы – 4%, сегментоядерные нейтрофилы – 63%, лимфоциты – 29%, моноциты – 3 %, СОЭ – 22 мм/ч.

Биохимические анализы: общий билирубин – 130 мкмоль/л, прямой билирубин – 100 мкмоль/л, АЛТ – 120 Ед/л, АСТ – 164 Ед/л. МНО – 2, альбумин – 28 г/л.

Фиброгастродуоденоскопия: варикозное расширение вен пищевода I ст.

Ультразвуковое исследование брюшной полости: переднезадний размер правой доли печени – 170 мм, контуры чёткие и неровные. Паренхима неравномерно диффузно-повышенной эхогенности. Диаметр портальной вены – 16 мм. Желчный пузырь нормальных размеров, содержимое – желчь. Гепатикохоледох не расширен. Селезёнка расположена обычно, структура однородная, паренхима средней эхогенности. Площадь селезёнки – 36,1 см².

Свободная жидкость в брюшной полости.

Вопросы:

1. Назовите синдромы поражения внутренних органов.
2. Обоснуйте Ваше заключение.

Эталон ответа

1. Синдром портальной гипертензии (асцит, спленомегалия, ВРВ пищевода I ст.). Синдром гиперспленизма (тромбоцитопения).

2. У больного выявлены желтуха, цитолиз, «печёночные знаки»: малиновые ладони, «сосудистые звёздочки», синдром портальной гипертензии (гепатоспленомегалия, асцит, варикозное расширение вен пищевода, передней брюшной стенки, расширение портальной вены), признаки печёночной недостаточности (гипоальбуминемия, гипокоагуляция). По данным УЗИ – паренхима печени, неравномерно диффузно-повышенной эхогенности. Тромбоцитопения в данной ситуации связана с гиперспленизмом.

Задача № 3.

Больной 49 лет предъявляет жалобы на выраженную слабость, постоянную сонливость, похудание на 6 кг за полгода, десневые и носовые кровотечения, увеличение живота в объёме, зуд. Из анамнеза – длительное злоупотребление алкоголем. Состояние средней тяжести. При осмотре выявляется желтушность кожи, слизистых, склер, сосудистые звёздочки в области шеи, груди, пальмарная эритема, контрактура Дюпюитрена. Имеется атрофия мышц верхнего плечевого пояса, дефицит веса (вес 58 кг при росте 177 см – ИМТ - 17). Определяются подкожные гематомы на руках и ногах. Живот увеличен в объёме. При перкуссии выявляется жидкость в брюшной полости. Печень пальпируется на 4 см ниже уровня рёберной дуги, край острый, плотный.

Перкуторные размеры - 13×11×6 см. Увеличены перкуторные размеры селезенки 17×12 см. Белок общий - 59 г/л, альбумины - 48%, глобулины - 52%, гамма-глобулины –28,5%.

Вопросы:

1. Назовите синдромы поражения внутренних органов.
2. Обоснуйте, почему выделили указанные синдромы.

ЭТАЛОН ОТВЕТА

1 Синдром портальной гипертензии, синдром печёчно-клеточной недостаточности, синдром паренхиматозной желтухи, мезенхимально-воспалительный синдром.

2. Осиндроме портальной гипертензии свидетельствуют увеличение живота в объёме, наличие выпота в брюшной полости при перкуссии живота, увеличение размеров селезёнки. О синдроме печёчно-клеточной недостаточности свидетельствует кровоточивость слизистых, гематомы на конечностях, наличие сосудистых звёздочек на верхней половине туловища, пальмарная эритема, снижение уровня альбумина до 28,5 г/л.

Синдром паренхиматозной желтухи проявляется наличием зуда, желтушностью кожи, склер, слизистых. О наличии мезенхимально-воспалительного синдрома свидетельствуют диспротеинемия, гипергаммаглобулинемия, увеличение селезёнки.

Задача № 4.

Больной 47 лет, повар, доставлен в клинику скорой помощью с жалобами на внезапно развившиеся боли в правом подреберье, температуру 38,7 С, тошноту, рвоту, желтушность кожных покровов. В анамнезе часто повторяющиеся боли в области правого подреберья. Объективно: желтушность склер и кожных покровов, резкая болезненность при пальпации в правом подреберье. Лабораторные данные: общий билирубин 80 мкмоль/л, прямой – 55 мкмоль/л. Моча цвета «пива», реакция на билирубин резко положительная, уробилин отсутствует. Кал белый, глинистый.

Вопросы:

О какой патологии можно думать?

ЭТАЛОН ОТВЕТА

Подпеченочная желтуха.

Для надпеченочной желтухи нехарактерно наличие билирубина и отсутствие уробилина в моче. Для печеночной желтухи бехарактерен анамнез, отсутствует уробилин в моче.

Задача № 5.

У больного 33 лет в течение недели отмечались катаральные явления, слабость, головная боль, субфебрильная температура, тяжесть в правом подреберье. День назад появилась желтушность склер, темная моча.

При обследовании в общем анализе крови обнаружена лейкопения. Биохимический анализ крови: повышен уровень общего билирубина как за

счет связанного, так и за счет свободного. Моча темно-бурого цвета, реакция на билирубин и уробилин положительная.

Вопросы:

О какой патологии можно думать?

ЭТАЛОН ОТВЕТА

Печеночная желтуха

Для подпеченочной желтухи имеется уробилинурия. Для надпеченочной желтухи нехарактерна билирубинурия.

**Обследование больных с заболеваниями поджелудочной железы.
Основные клинические синдромы.**

Задача № 1.

Больной Б., 55 лет, поступил в терапевтическое отделение с жалобами на прогрессирующее похудание в течение последних 5 лет на 15 кг, неоформленный обильный стул с остатками непереваренной пищи и капельками жира 3-4 раза в день, вздутие живота.

С 40 лет на протяжении пяти лет у пациента возникали приступы интенсивных болей в животе, сопровождающиеся рвотой, со временем интенсивность болей стала угасать. С 20 летнего возраста регулярно принимает спиртные напитки в большом количестве.

При осмотре: пониженного питания. Кожные покровы сухие, тургор снижен.

Копрологическое исследование: каловые массы серовато-желтого цвета, неоформленные, мягкой неоднородной консистенции, реакция на стеркобилин – положительная, мышечные волокна, сохранившие исчерченность, нейтральный жир, жирные кислоты, мыла, крахмал.

Вопросы:

1. О каком заболевании можно думать?
2. Укажите основные методы исследования, которые необходимы для подтверждения диагноза.
3. Как называется наличие крахмала в кале?
4. Как называется наличие жира в кале?
5. Как называется наличие непереваренных мышечных волокон?

ЭТАЛОН ОТВЕТА

1. Хронический панкреатит алкогольной этиологии.
2. УЗИ, компьютерная томография поджелудочной железы, исследование ферментов в сыворотке крови и моче.
3. Амилорея.
4. Стеаторея.
5. Креаторея.

Задача №2.

Больной Б., токарь, обратился к врачу с жалобами на постоянные ноющие боли, иррадиирующие в спину, на опоясывающие боли, особенно по

ночам, похудание. Подобные симптомы беспокоят периодически в течение 2 лет. Ухудшение самочувствия после употребления алкоголя. Рентгеноскопически: малая подвижность стенки желудка. Анализ крови: лейкоцитоз, сдвиг лейкоцитарной формулы влево, увеличение СОЭ.

Вопросы:

1. Каков ваш диагноз?
2. Какие инструментальные исследования нужно провести для его подтверждения?
3. Какие лабораторные исследования необходимо провести?
4. Какие изменения в общем анализе кала характерны для данной патологии?
5. Возможно ли в данной ситуации нарушение углеводного обмена?

ЭТАЛОН ОТВЕТА

1. Обострение хронического панкреатита.
2. Дополнительные методы исследования: УЗИ поджелудочной железы, желчевыводящих протоков (для исключения ЖКБ, отека поджелудочной железы.)
3. Определение ферментов (амилаза, липаза) в крови и моче, копрологическое исследование кала.
4. Стеаторея, амилорея, креаторея.
5. Да.

Задача №3.

Больной Б., 40 лет, токарь. Обратился к врачу с жалобами на постоянные ноющие боли, иррадиирующие в спину, на опоясывающие боли, особенно по ночам.

Объективно: болезненность при пальпации эпигастральной области.

Вопросы:

1. О каком заболевании можно думать?
2. Назовите диспепсические расстройства, наиболее характерные для данной патологии?
3. Какие внешние изменения стула могут наблюдаться при данной патологии?
4. Каковы наиболее частые причины развития данной патологии?
5. Назовите возможные осложнения данного заболевания?

ЭТАЛОН ОТВЕТА

1. Панкреатит.
2. Тошнота, многократная рвота, метеоризм, поносы.
3. Обильный, кашицеобразный, блестящий
4. ЖКБ, злоупотребление алкоголем, алиментарные факторы.
5. Гиповолемический шок, кровотечение, абсцесс поджелудочной железы.

Задача №4.

В кабинет врача-терапевта участкового обратился мужчина 55 лет, злоупотребляющий алкоголем, курильщик, с жалобами на боли в глубине живота, распространяющиеся вверх, возникают чаще через 1,5-2 часа после обильной, острой или жирной еды, длящиеся до 3 часов, усиливающиеся в положении лёжа на спине, уменьшающиеся в положении сидя с наклоном вперёд, подтянув ноги к груди.

Иногда боли иррадиируют в левую половину грудной клетки. Также отмечает тошноту, отсутствие аппетита, вздутие живота. После каждого приёма пищи в течение 1 часа возникает кашицеобразный, иногда водянистый стул, содержащий капли жира. Отмечает снижение массы тела.

Вопросы:

О каком заболевании можно думать?

ЭТАЛОН ОТВЕТА

Хронический алкогольный панкреатит средней степени тяжести с внешнесекреторной недостаточностью поджелудочной железы.

Задача № 5.

Больной К. 45 лет обратился к врачу-терапевту участковому с жалобами на давящие боли в эпигастральной области, периодически – опоясывающие, возникают через 40 минут после употребления жирной и жареной пищи, сопровождаются вздутием живота; на рвоту, не приносящую облегчение, на отрыжку воздухом.

Анамнез заболевания: больным себя считает около двух лет, когда появилась боль в левом подреберье после приёма жирной и жареной пищи. За медицинской помощью не обращался. 3 дня назад после погрешности в диете боли возобновились, появилось вздутие живота, отрыжка воздухом, тошнота, рвота, не приносящая облегчения.

Объективно: состояние относительно удовлетворительное, сознание ясное. Кожные покровы обычной окраски. В лёгких дыхание везикулярное, хрипов нет. ЧДД - 18 в минуту. Тоны сердца ясные, ритмичные. ЧСС - 72 удара в минуту. Язык влажный, обложен бело-жёлтым налетом. Живот при пальпации мягкий, болезненный в эпигастрии и левом подреберье. Печень не пальпируется, размеры по Курлову - 9×8×7 см, симптом поколачивания отрицательный билатерально.

Копрограмма: цвет – серовато-белый, консистенция – плотная, запах – специфический, мышечные волокна +++, нейтральный жир +++, жирные кислоты и мыла +++, крахмал ++, соединительная ткань – нет, слизь – нет.

ФГДС: пищевод и кардиальный отдел желудка без особенностей. Желудок обычной формы и размеров. Слизистая розовая, с участками атрофии. Складки хорошо выражены. Луковица двенадцатиперстной кишки без особенностей.

УЗИ органов брюшной полости: печень нормальных размеров, структура однородная, нормальной эхогенности, протоки не расширены, общий желчный проток – 6 мм, желчный пузырь нормальных размеров,

стенка – 2 мм, конкременты не визуализируются. Поджелудочная железа повышенной эхогенности, неоднородная, проток – 2 мм, головка увеличена в объеме (33 мм), неоднородная, повышенной эхогенности.

Вопросы:

1. Выделите основные синдромы.
2. Оцените данные копрограммы.

ЭТАЛОН ОТВЕТА

1. Болевой абдоминальный синдром, синдром желудочной и кишечной диспепсии, синдром экзокринной недостаточности поджелудочной железы.
2. Признаки стеатореи, креатореи, амилореи – внешнесекреторная недостаточность поджелудочной железы.

Симптоматика заболеваний почек и мочевыводящих путей. Лабораторные и инструментальные методы исследования. Основные клинические синдромы

Задача №1.

Больного И., 50 лет, машина скорой помощи доставила в пропускник терапевтического отделения с жалобами на резкую и острую боль в поясничной области, иррадиирующую вниз живота и мошонку. Боли усиливаются при малейшем движении и длятся 2-3 часа. Мочеиспускание во время приступа учащено, затруднено, болезненно. Подобные приступы за последний год были дважды. В конце приступа появляется красная моча. Объективно: бледность кожных покровов. Резко положительный симптом Пастернацкого справа.

Вопросы:

1. О каком заболевании следует подумать врачу в первую очередь?
2. Какое название носит болевой синдром при данной патологии?
3. Как называется болезненное мочеиспускание?
4. Как определить симптом Пастернацкого?
5. Что может провоцировать подобные приступы?

ЭТАЛОН ОТВЕТА

1. Мочекаменная болезнь.
2. Синдром почечной колики.
3. Странгурия.
4. Легкое поколачивание ребром ладони в проекции 12 ребра
5. Тряска, прыжки, бег, тяжелая физическая нагрузка.

Задача №2.

Больная, 43 года, жалуется на тошноту, рвоту, жидкий стул, сухой кашель, сухость носа, зуд кожных покровов, головную боль в затылочной области. Из анамнеза: 23 года назад во время вынашивания беременности отмечались отеки на лице, ногах, высокое АД, со слов врачей был белок в

моче. После родов данная симптоматика исчезла, к врачам не обращалась, анализы мочи не сдавала.

Вопросы:

1. О какой патологии Вы подумаете?
2. Чем осложнилось данное заболевание?
3. Выделите основные синдромы?
4. Что является причиной головной боли?
5. Что вызывает диспепсический синдром?

ЭТАЛОН ОТВЕТА

1. Хронический гломерулонефрит, ХБП
2. Синдром почечной недостаточности
3. Гипертонический, синдром почечной недостаточности.
4. Артериальная гипертензия.
5. Уремия.

Задача №3.

Больной М, 30 лет. В анамнезе частые ангины. Три недели назад после перенесенной ангины появились отеки на лице, изменился цвет мочи («мясные помои»), уменьшилось количество мочи.

Вопросы:

1. О какой патологии Вы думаете?
2. Что стало причиной данной патологии?
3. Что такое гематурия?
4. Назовите причину отеков?
5. Как изменится фильтрационная способность почек.

ЭТАЛОН ОТВЕТА

1. Острый гломерулонефрит.
2. Аутоиммунная реакция на стрептококковую инфекцию.
3. Наличие эритроцитов в моче.
4. Гипопротеинемия, вследствие повышения проницаемости сосудистой стенки клубочков.
5. Отмечается снижение скорости клубочковой фильтрации.

Задача №4.

Больная Т., 25 лет, неоднократно лечилась по поводу цистита. После перенесенного ОРЗ почувствовала боли в поясничной области справа, учащенное болезненное мочеиспускание, озноб, повышение температуры до высоких цифр, обратила внимание на то, что моча стала мутная.

Вопросы:

1. О какой патологии Вы думаете?
2. Как называется болезненное мочеиспускание?
3. Как называется учащенное мочеиспускание?
4. Наиболее вероятный путь инфицирования.
5. Основной возбудитель мочевого инфекции.

ЭТАЛОН ОТВЕТА

1. Острый пиелонефрит.
2. Стронгурия.
3. Поллакиурия.
4. Восходящий путь, пузырно-мочеточниковый рефлюкс.
5. Кишечная палочка.

Задача №5.

Исследование мочи: Цвет "мясных помоев", мутная, удельный вес - 1025, белок – 3000 мг/л. Эпителий плоский 3-4, лейкоциты 2-0 в поле зрения. Эритроциты в большом количестве. Кровяные цилиндры - много. Гиалиновые цилиндры единичные в поле зрения. При проведении 3х стаканной пробы выявлено, что во всех 3 стаканах моча равномерно окрашена кровью. Проба Зимницкого: дневной диурез – 390, ночной – 100мл., удельный вес мочи колеблется от 1015 до 1029.

Вопросы:

1. О какой патологии Вы думаете?
2. Какое осложнение развилось?
3. Оцените диурез.
4. Окрашивание мочи кровью говорит о...
5. Наиболее вероятные показатели азотистого обмена.

ЭТАЛОН ОТВЕТА

1. Острый гломерулонефрит.
2. Острая почечная недостаточность.
3. Олигоурия.
4. Макрогематурии.
5. Повышение уровня креатинина, мочевины.

Задача №6.

У больного в анализе мочи - 3,5 г/л белка, эпителий плоский 3-4 в п/зр., лейкоциты 3-4 в п/зр., эритроциты 10 -12 в п/зр. В б/х анализе крови: общий белок крови 45 г/л, холестерин 11 ммоль/л.

Вопросы:

1. О каком синдроме идет речь?
2. Возможные клинические проявления?
3. При каких заболеваниях возможно наличие данного синдрома?
4. Как называется наличие белка в моче?
5. Как называется повышение количества лейкоцитов в моче?

ЭТАЛОН ОТВЕТА

1. Нефротический синдром.
2. Отеки.
3. Хронический гломерулонефрит, амилоидоз, сепсис, туберкулез, сахарный диабет и др.
4. Протеинурия.

5. Лейкоцитурия.

Задача №7.

Больная, 19 лет, обратилась с жалобами на частое, болезненное мочеиспускание, лихорадку до

37,2° С. В ОАМ: лейкоциты 15 -20 в п/зр., эритроциты 8-10 в п/зр.

Вопросы:

1. О какой патологии Вы думаете?
2. Как называется наличие эритроцитов в моче?
3. С помощью какого анализа можно определить локализацию патологического процесса?
4. В какой порции мочи будут изменения при данной патологии?
5. Что необходимо осуществить перед забором ОАМ?

ЭТАЛОН ОТВЕТА

1. Цистит.
2. Гематурия.
3. Проба Томпсона.
4. В 3-й.
5. Туалет наружных половых органов.

Задача №8.

Исследование мочи: цвет соломенно-желтый, удельный вес мочи 1009, прозрачная. Белок 150 мг/л. Эпителий плоский 2-4 в п/зр. Лейкоциты 4-6 в п/р. Эритроциты 10-15. Гиалиновые цилиндры 1-3 в п/зр. Зернистые цилиндры 0-1 в п/зр. Проба Аддиса - Каковского: преобладают эритроциты над лейкоцитами. Проба Зимницкого: количество мочи в отдельных порциях колеблется от 90 до 150мл. Дневной диурез 200мл, ночной 600мл. Удельный вес мочи в отдельных порциях колеблется от 1006 до 1010.

Вопросы:

1. О каком заболевании почек можно думать?
2. Оцените суточный диурез?
3. Какое нарушение диуреза имеет место?
4. Оцените концентрационную способность почек?
5. Оцените стадию почечной недостаточности.

ЭТАЛОН ОТВЕТА

1. Хронический гломерулонефрит.
2. 800 мл, олигоурия.
3. Никтурия.
4. Гипоизостенурия.
5. Декомпенсированная, олигоурическая.

Задача №9.

Больной Д, 50 лет. В анамнезе частые ангины, отеки на лице. За ночь мочится 2-3 раза. За медицинской помощью не обращался. Последние 3-4 года

больной стал отмечать кожный зуд, сухость во рту, жажду. В ОАМ белок- 2,5 г/л, эритроцитов – 25 в п/зр., восковидные цилиндры. В моче по Зимницкому: дневной диурез 300 мл, ночной – 400 мл, уд. вес. 1003-1011.

Вопросы:

1. О какой патологии Вы думаете?
2. Как называется увеличение ночного диуреза?
3. Что такое гипоизостенурия?
4. Оцените степень протеинурии?
5. Какое осложнение развилось у пациента?

ЭТАЛОН ОТВЕТА

- 1.Хронический гломерулонефрит.
- 2.Никтурия.
- 3.Низкий монотонный удельный вес.
- 4.Выраженная.
- 5.Хроническая почечная недостаточность, стадия декомпенсации.

Задача №10.

В отделение поступила больная О., 19 лет, с жалобами на боли при мочеиспускании, мочеиспускание частое, малыми порциями, боли в поясничной области справа, с иррадиацией в правую половину живота, температура до 39°С с ознобом. При исследовании: в анализе мочи -

9 лейкоциты – большое количество в п/зр, в анализе крови лейкоцитоз $10,6 \cdot 10^9$; СОЭ до 27 мм/час.

Вопросы:

1. О каком заболевании можно думать?
2. Какое дополнительное лабораторное исследование необходимо провести?
3. Какое инструментальное исследование необходимо провести?
4. Как называется появление в моче лейкоцитов в большом количестве?
5. При проведении пробы Томпсона, в какой порции будут наблюдаться изменения?

ЭТАЛОН ОТВЕТА

- 1.Острый пиелонефрит.
- 2.Бактериологическое исследование мочи, анализ мочи по Нечипоренко.
- 3.Ультразвуковое исследование почек, обзорная урография.
- 4.Пиурия.
- 5.Во всех 3-х.

Симптоматика заболеваний крови. Основные клинико-лабораторные синдромы

Задача №1.

У 32-летней женщины с маточными кровотечениями при фибромиоме матки развилась анемия с уровнем гемоглобина 80 г/л, СОЭ = 60 мм/час. В крови гипохромия, микроцитоз.

Вопросы:

1. Наиболее вероятный диагноз?
2. Назовите нормальные цифры эритроцитов для женщин.
3. Какие изменения слизистых оболочек характерны для данной патологии?
4. Что такое микроцитоз?
5. Что такое гипохромия?

ЭТАЛОН ОТВЕТА

1. Железодефицитная анемия.
2. У женщин – $3,4-5,0 \times 10^6$ /л.
3. Бледность слизистых оболочек.
4. Уменьшение размеров эритроцитов.
5. Снижение цветового показателя.

Задача №2.

Больной К., 25 лет, жалуется на боли в горле при глотании, кровоточивость десен, слабость, потливость, болен в течение 2 недель. Бледен, пальпируются умеренно увеличенные переднешейные и заднешейные лимфоузлы. Зев гиперемирован, отмечаются язвеннонекротические налеты на миндалинах, десны разрыхлены. Со стороны внутренних органов патологии не обнаружено. Температура 37,3°C. В крови: Hb-70 г/л, лейкоциты - 10 тыс., бластные клетки - 76 %, СОЭ - 27 мм/час.

Вопросы:

1. Поставьте диагноз?
2. Дайте характеристику лимфоузлов при данной патологии.
3. Что такое лейкоемический провал?
4. Какие дополнительные методы исследования необходимы для подтверждения диагноза?
5. Чем можно объяснить наличие анемии при данной патологии?

ЭТАЛОН ОТВЕТА

1. Острый лейкоз.
2. Лимфатические узлы при пальпации безболезненные, не спаянные между собой и окружающей тканью, не нагнаиваются, не образуют свищей.
3. Лейкемический провал – отсутствие в периферической крови промежуточных форм лейкоцитов.
4. Пункция костного мозга (стерильная пункция), гистохимические, иммунологические, цитогенетические методы.
5. В связи с вытеснением эритробластов бурно размножающимися бластными клетками.

Задача № 3.

Больной К., 49 лет, жалуется на головные боли, шум в ушах, одышку при физической нагрузке. При осмотре кожные покровы красно-вишневого цвета, особенно в верхней половине туловища. Инъекция склер. Умеренное увеличение печени и селезенки. Болезненность при поколачивании плоских костей. АД 150/100 мм рт. ст.

Вопросы:

1. Ваш предположительный диагноз?
2. Какие изменения в ОАК характерны для данной патологии?
3. Почему наблюдается болезненность при поколачивании плоских костей?
4. Какие осложнения характерны для данного заболевания?
5. Что такое эритроцитоз?

ЭТАЛОН ОТВЕТА

1. Эритремия.
2. Увеличение количества эритроцитов, гемоглобина, ретикулоцитов, тромбоцитов, лейкоцитов.

Замедление СОЭ.

3. В связи с гиперплазией костного мозга.
4. Тромбозы сосудов головного мозга, селезенки, нижних конечностей. Склонность к кровотечениям. Язвы желудка и 12-перстной кишки.
5. Увеличение количества эритроцитов и гемоглобина в ответ на гипоксию при хронических заболеваниях легких, сердца, а также у жителей высокогорья.

Задача №4.

Больной К., 29 лет, жалобы на боли в эпигастрии, слабость, утомляемость. В анамнезе язвенная болезнь 12-перстной кишки. Кожные покровы бледные, болезненность в эпигастрии. Печень и селезенка не пальпируются. В крови: НЬ - 90 г/л, эр. - 3,5 млн, ц.п. - 0,77, тромб. - 195 тыс., ретикулоциты - 0,5 %, в остальном без особенностей. Общий билирубин - 12 мкмоль/л, железо - 4,5 мкмоль/л. Анализ кала на скрытую кровь положительный.

Вопросы:

1. Поставьте диагноз?
2. Назовите нормальные цифры гемоглобина для мужчин?
3. О чем свидетельствует положительный анализ кала на скрытую кровь?
4. Как осуществить подготовку больного для исследования кала на скрытую кровь?
5. Что такое пойкилоцитоз?

ЭТАЛОН ОТВЕТА

1. Хроническая постгеморрагическая анемия.
2. 130-160 г/л.
3. О наличии скрытого кровотечения из желудочно-кишечного тракта.

4. Подготовка проводится в течение 3 дней, из рациона исключают продукты содержащие железо, исключают прием препаратов железа, нельзя чистить зубы.

5. Изменение формы эритроцитов: помимо круглых, появляются эритроциты овальной, грушевидной формы и др.

Задача №5.

Больной И. 63 года, жалобы на похудание, слабость, одышку. Выявлено увеличение шейных и подмышечных лимфоузлов. Последние безболезненны, подвижны. Анализ крови: Нв - 82 г/л, эритроциты - 3,7 млн., лейкоциты - 117 тыс., лимфоциты - 62%, преимущественно зрелые формы.

СОЭ - 19 мм/час.

Вопросы:

1. Ваш диагноз?
2. Назовите возможные этиологические факторы заболевания?
3. Что такое тени Боткина-Гумпрехта?
4. Возможно ли при данном заболевании нагноение лимфоузлов?
5. Есть ли у данного больного лейкоцитарный провал?

ЭТАЛОН ОТВЕТА

1. Хронический лимфолейкоз.
2. Канцерогены, лучевое воздействие.
3. Тени Боткина-Гумпрехта – это остатки разрушенных лимфоцитов.
4. Нет.
5. Нет.

Задача №6.

Больная жалуется на общую слабость, потерю трудоспособности, плохой аппетит. Больной себя считает 7 лет. При общем осмотре обнаружено резкое истощение больной, живот значительно увеличен, больше в верхней части. При его пальпации определяется резкое увеличение печени и особенно селезенки. В крови: НВ - 90 г/л, эритроцитов - 2,5 млн., лейкоцитов - 400 тыс, эозинофилов - 7%, базофилов - 6%, бластов - 1%, промиелоцитов – 3%, миелоцитов - 6%, юных нейтрофилов - 10%, палочкоядерных - 17%, сегментоядерных - 35%, лимфоцитов 10%, моноцитов - 5%. Тромбоцитов - 90 тыс. СОЭ - 42 мм/час.

Вопросы:

1. Ваш диагноз?
2. Как называется увеличение печени и селезенки?
3. При каких заболеваниях наблюдается увеличение селезенки?
4. Какие дополнительные методы исследования подтвердят Ваш диагноз?
5. Какая анемия характерна для этого заболевания?

ЭТАЛОН ОТВЕТА

1. Хронический миелолейкоз.

2. Гепатоспленомегалия.
3. При лейкозах, острых и хронических инфекционных заболеваниях (гепатит, брюшной тиф, малярия), сепсис, цирроз печени, тромбоз селезеночной вены.
4. Пункция костного мозга (стерильная пункция), гистохимические, иммунологические, цитогенетические методы.
5. Нормохромная.

Задача №7.

Больной Б., 52 лет, страдает геморроем. В течение длительного времени отмечает частые ректальные необильные кровотечения. В настоящее время жалуется на быструю утомляемость, общую слабость, головокружение, шум в ушах. При исследовании больного отмечается бледность кожных покровов и слизистых оболочек, одутловатость лица, пастозность голеней. Границы сердца не изменены, при аускультации определяется систолический шум на верхушке. При исследовании крови - уменьшение количества Нв, эритроцитов, снижение цветового показателя.

Эритроциты уменьшены в размерах. Количество ретикулоцитов увеличено.

Вопросы:

1. Как объяснить изменение крови, имеющееся у больного?
2. Чем объяснить наличие систолического шума на верхушке сердца?
3. Что такое сидеропенический синдром?
4. Назовите нормальный уровень Нв и эритроцитов в периферической крови для мужчин.
5. Что такое анизоцитоз?

ЭТАЛОН ОТВЕТА

1. Постгеморрагическая железодефицитная анемия.
2. Шум носит функциональный характер, за счет уменьшения вязкости крови.
3. Сидеропенический синдром обусловлен снижением количества сывороточного железа. Проявляется сухостью кожи и слизистых, ломкостью ногтей, выпадением волос, извращением вкуса и обоняния.
4. У мужчин – $4,0-5,6 \times 10^{12}$ /л.
5. Появление эритроцитов разной величины.

Задача №8.

Больная 37 лет, жалуется на слабость, головокружение, потемнение в глазах, парестезии в стопах и неустойчивость походки. При осмотре выявлена некоторая желтушность кожных покровов, печень выступает из-под края реберной дуги на 4,5 см. В крови: Нв -70 г/л, ЦП - 1,4, лейкоциты - 4,5 тыс, СОЭ - 12 мм/час. При гастроскопии атрофический гастрит, при исследовании желудочного сока - ахилия.

Вопросы:

1. Ваш диагноз?
2. Назовите наиболее частые причины, приводящие к данному заболеванию?
3. Какой вариант анизоцитоза характерен для данной патологии?
4. Что такое «тельца Жолли»?
5. Что такое «кольца Кебота»?

ЭТАЛОН ОТВЕТА

1. В -фолиеводефицитная анемия.
2. Причины: гастрэктомия, резекция кишечника, алиментарная (вегетарианцы), дифиллоботриоз, алкоголизм.
3. Макроцитоз.
4. «Тельца Жолли» - круглые хроматиновые образования - остатки ядра в эритроците при его созревании в патологических условиях.
5. «Кольца Кебота» остатки оболочки ядер мегалоцитов.

Задача №9.

У больного 14 лет с детства появляются обширные гематомы и носовые кровотечения после травм. Поступил с жалобами на боли в коленном суставе, возникшие после урока физкультуры.

Сустав увеличен в объеме, резко болезненный, объем движений значительно ограничен.

Вопросы:

1. Ваш предположительный диагноз?
2. Что лежит в основе этого заболевания?
3. Какой анализ позволит уточнить диагноз?
4. Изменяется ли количество тромбоцитов при данном заболевании?
5. Кто болеет данным заболеванием?

ЭТАЛОН ОТВЕТА

1. Гемофилия.
2. Это наследственное заболевание, при котором наблюдается дефицит плазменных компонентов тромбопластинообразования (факторов свертывания VII, IX, XI).
3. Определение времени свертывания крови, а также частичное тромбопластиновое время.
4. Нет.
5. Только мужчины.

Задача №10.

Больная 35 лет, в течение нескольких недель отмечает увеличение шейных лимфоузлов справа, субфебрильную температуру, потливость, кожный зуд. При обследовании по органам без особенностей, в крови лимфопения 12 %.

Вопросы:

1. Наиболее вероятный диагноз?
2. Дайте характеристику лимфоузлов при данном заболевании.
3. Какое исследование подтвердит Ваш диагноз?
4. Что Вы получите при гистологическом исследовании лимфоузлов?
5. Как изменится СОЭ при данной патологии?

ЭТАЛОН ОТВЕТА

1. Лимфогранулематоз.
2. Мягкие, не спаиваются с кожей, безболезненные, не нагнаиваются.

Не вскрываются.

3. Гистологическое исследование лимфоузлов.
4. Специфические гранулемы, содержащие гигантские многоядерные клетки Березовского – Штернберга.
5. Ускорится.

Симптоматика заболеваний эндокринной системы. Лабораторные и инструментальные методы исследования. Основные синдромы

Задача №1.

При осмотре больного С., 47 лет выявлено ожирение с отложением жира на животе, груди, в области лица, при этом наблюдается отсутствие отложения жира на конечностях. Кожные покровы истонченные («пергаментная бумага»), на животе ярко красные стрии.

1. Для какого заболевания характерна указанная симптоматика?
2. Какой тип ожирения наблюдается у пациента?
3. Как называется изменение лица при данной патологии?
4. Что такое стрии, назовите механизм их образования?
5. Какие дополнительные методы обследования необходимо провести для уточнения диагноза?

ЭТАЛОН ОТВЕТА

1. Болезнь или синдром Иценко-Кушинга.
2. Гипофизарный тип ожирения.
3. «Лунообразное лицо».
4. Продольные и поперечные полосы, соответствующие кожным складкам, возникающие в результате катаболического воздействия стероидных гормонов.

5. УЗИ надпочечников, КТ надпочечников, МРТ гипофиза, определение кортизола в крови, определение кортизола в суточной моче, АКТГ, уровень К и Na в крови.

Задача №2.

Больная Ю., 51 года жалуется на головные боли, головокружение, расстройства зрения. Отмечает, что за последний год наблюдается изменение внешности: черты лица стали более грубыми, увеличилась нижняя

челюсть, появилась щель между передними зубами. За указанный период нога увеличилась на 2 размера.

Вопросы:

1. Наиболее вероятный диагноз?
2. Выработка какого гормона нарушается при данной патологии?
3. Какие дополнительные методы нужны для уточнения диагноза?
4. Как называется щель между передними зубами?
5. Что Вы можете обнаружить при перкуссии сердца, печени?

ЭТАЛОН ОТВЕТА

1. Акромегалия.
2. Нарушается выработка соматотропного гормона (СТГ).
3. Рентгенография черепа с прицелом на турецкое седло, МРТ головного мозга, исследование полей зрения, СТГ
4. Диастема.
5. Увеличение размеров внутренних органов (спланхномегалия).

Задача №3.

Больная Г., 23 лет жалуется на выраженное сердцебиение, потливость, снижение массы тела, бессонницу, повышенную раздражительность, плаксивость. В анамнезе частые стрессовые ситуации, мать пациентки оперирована по поводу какого-то заболевания щитовидной железы.

Объективно: пониженного питания, *facies basedovica*, кожные покровы горячие, бархатистые, наблюдается гипергидроз ладоней. При осмотре шеи – симптом «толстой шеи». Положительные симптомы Грефе, Мебиуса, Крауса.

Вопросы:

1. О каком заболевании идет речь?
2. Опишите *facies basedovica*?
3. Какая степень увеличения щитовидной железы имеет место у данной пациентки?
4. Дайте характеристику перечисленных глазных симптомов?
5. Какие дополнительные методы необходимы для уточнения диагноза?

ЭТАЛОН ОТВЕТА

1. Диффузный токсический зоб.
2. Наличие экзофтальма, придающее лицу выражение ужаса, гнева, удивления.
3. III степень по Николаеву, II степень по классификации ВОЗ.
4. Грефе – появление белой полоски склеры между верхним веком и радужкой при быстром взгляде вниз.
Мебиуса – слабость конвергенции.
Крауса – блеск глаз.
5. Определение в крови ТТГ, свободных Т4, Т3.

Задача №4.

Пациентка при росте 165 см весит 90 кг.

Вопросы:

1. Оцените степень ожирения?
2. Что такое индекс массы тела (ИМТ)?
3. Назовите нормальные цифры ИМТ.
4. Какие цифры ИМТ характерны для I ст. ожирения?
5. Какие цифры ИМТ характерны для III ст. ожирения?

ЭТАЛОН ОТВЕТА

1. I степень ожирения
2. Отношение веса (кг) к росту (m^2).
3. В норме ИМТ 18,5-24,9
4. 30-34,9 – I ст. ожирения
5. 40 и более – III ст. ожирения

Задача №5.

Больная З., 52 года, начало заболевания 1,5 года назад после курса рентгенотерапии. Жалобы на ослабление памяти, общую слабость, сонливость, выпадение волос, увеличение массы тела. При объективном обследовании: кожа сухая, шелушащаяся, лицо отечное, на голове имеются участки облысения, речь замедленна, температура тела $35,7^\circ$, пульс 52 в 1 мин., АД – 110/80 мм рт. ст., сахар крови – 3,5 ммоль/л.

Вопросы:

1. О каком заболевании идет речь?
2. Как называется выраженная степень данного заболевания?
3. Какие дополнительные методы обследования помогут поставить диагноз?
4. Как изменится уровень тиреотропного гормона?
5. Почему при данном заболевании наблюдается снижение уровня сахара в крови?

ЭТАЛОН ОТВЕТА

1. Гипотиреоз.
2. Микседема.
3. Определение уровня свободного Т4, ТТГ.
4. Повысится.
5. Тиреоидные гормоны являются контринсулярными.

Задача №6.

Больная П., 45 лет, больна в течение 6 месяцев, начало заболевания связывает с перенесенной ангиной. Жалобы на общую слабость, раздражительность, потливость, повышение аппетита, похудание, сердцебиение. При объективном обследовании: температура тела $37,3^\circ C$, гипергидроз, тремор пальцев рук, усиленный блеск глаз, небольшой экзофтальм, на передней поверхности шеи опухолевидное образование. Пульс 100 уд. в мин., АД 140/60 мм рт.ст., сахар крови натощак 5,9 ммоль/л.

Вопросы:

1. О каком заболевании нужно думать?
2. Как называется симптом – тремор пальцев рук?
3. Как называется симптом – блеск глаз?
4. Какие дополнительные методы необходимы для подтверждения диагноза?
5. Чем можно объяснить увеличение уровня сахара в крови?

ЭТАЛОН ОТВЕТА

1. Диффузный токсический зоб.
2. Симптом Мари.
3. Симптом Крауса.
4. ТТГ, свободный Т3, Т4, УЗИ щитовидной железы.
5. Тиреоидные гормоны являются контринсулярными. При их увеличении наблюдается угнетение активности инсулина.

Задача №7.

Больной Б. обратился с жалобами на резкую слабость, быструю утомляемость, поносы. За последние 4 месяца похудел на 18 кг. При объективном обследовании: резкое истощение, тургор кожи снижен, кожные покровы в местах складок и наибольшего трения об одежду пигментированы. АД 100/50 мм рт.ст., сахар крови 3,5 ммоль/л.

Вопросы:

1. О каком заболевании можно думать?
2. Какие дополнительные методы исследования нужны для подтверждения диагноза?
3. Какие синонимы данного заболевания Вы знаете?
4. Чем можно объяснить снижение уровня сахара в крови?
5. Какие изменения электролитного состава крови характерны для данного заболевания?

ЭТАЛОН ОТВЕТА

1. Гиперпаратиреоз (увеличение функции паращитовидных желез)
2. Гиперкальциемия приводит к гиперкальциурии и нефролитиазу.
3. Повреждением слизистой почек, мочеточника камнем.
4. Уровень паратгормона, УЗИ паращитовидных желез, уровень Са и Р в крови и в моче, УЗИ почек.
5. Остеопороз – снижение массы кости в единице объема.

Задача №8.

Больная У., 52 года, болеет несколько лет. Жалуется на боли в костях, особенно при движении. За последний год было 3 перелома костей верхних конечностей, при рентгенологическом обследовании – остеопороз костного скелета, наличие небольших кист в бедренной и берцовой костях. Суточный диурез повышен, отмечается гематурия, которая сопровождается приступами почечной колики. Уровень кальция в крови повышен, фосфора – снижен.

Вопросы:

1. О каком заболевании можно думать?
2. Чем можно объяснить приступы почечной колики?
3. С чем связано наличие гематурии?
4. Какие дополнительные методы исследования нужны для подтверждения диагноза?
5. Что такое остеопороз?

ЭТАЛОН ОТВЕТА

1. Гипопаратиреоз (снижение функции паращитовидных желез).
2. Уровень Са и Р в крови и в моче, паратгормон.
3. Оперативное лечение заболеваний щитовидной железы, аутоиммунное поражение.
4. Тонические судороги сгибательных мышц кисти при сдавлении плеча манжеткой тонометра – «рука акушера».
5. Характерны гипокальциемия и гиперфосфатемия.

Задача №9.

Больной П., 31 год, жалуется на сухость во рту, сильную жажду (пьет около 5 л жидкости в день), слабость. Начало заболевания связывает с перенесенной вирусной инфекцией. При обследовании обнаружено: сахар крови 15 ммоль/л, глюкозурия.

Вопросы:

1. Ваш клинический диагноз?
2. Можно ли указать степень тяжести заболевания?
3. Чем обусловлена глюкозурия?
4. Назовите факторы риска данного заболевания.
5. Какие поздние осложнения возможны при данном заболевании?

ЭТАЛОН ОТВЕТА

1. Сахарный диабет 1 типа, декомпенсированный.
2. До выяснения наличия осложнений нельзя.
3. Повышением гликемии более 9 ммоль/л (почечный порог для глюкозы).
4. Наследственная предрасположенность, вирусные инфекции, избыточная масса тела, употребление большого количества рафинированных продуктов питания, масса тела при рождении более 4,5 кг.
5. Микроангиопатии глаз, почек, ног, полинейропатии.

Задача №10.

Больная Л., 54 лет обратилась к дерматологу с жалобами на кожный зуд, гнойничковое поражение кожи. Периодически беспокоит сухость во рту, жажда. Объективно: повышенного питания. Язык суховат. Кожные покровы со следами расчесов, множественные гнойничковые высыпания на коже живота, бедер.

Вопросы:

1. О каком заболевании можно думать?
2. Какие дополнительные методы обследования необходимо провести?
3. В каком случае необходимо проводить тест толерантности к глюкозе?
4. Какие поздние осложнения возможны при данном заболевании?
5. Какие рекомендации по питанию необходимо дать данной пациентке?

ЭТАЛОН ОТВЕТА

1. Сахарный диабет 2 типа.
2. Сахар крови натощак, моча на сахар.
3. Тест проводится при нормальном уровне сахара крови натощак, при наличии факторов риска или клинических проявлений.
4. Микроангиопатии глаз, почек, ног, полинейропатии.
5. Исключить легкоусвояемые углеводы.

Бронхиальная астма

Задача №1.

Больной 25 лет, водитель, обратился к участковому терапевту с жалобами на появление эпизодов удушья с затрудненным выдохом, кашель с трудно отделяемой мокротой практически ежедневно. Приступы удушья возникают 2-3 раза в неделю чаще ночью и проходят спонтанно через час с исчезновением всех симптомов. Незначительная одышка при физической нагрузке. Лекарства не принимал. Считает себя больным около 3 мес. За медицинской помощью обратился впервые. С детства частые бронхиты с обострениями в весенне-осенний периоды. Другие хронические заболевания отрицает. Операций, травм не было. Курит по 1,5 пачки в день 5 лет. У матери бронхиальная астма, у отца гипертоническая болезнь.

Аллергологический анамнез не отягощён. Профессиональных вредностей не имеет. При физикальном осмотре: состояние больного лёгкой степени тяжести. Температура тела 36,7°C. Кожные покровы чистые, влажные. Рост 175 см, вес 81 кг. Периферические л/узлы не увеличены. Щитовидная железа не увеличена. Грудная клетка нормостеническая. При пальпации грудная клетка безболезненна. ЧД – 18 в минуту. При перкуссии – ясный лёгочный звук. Границы относительной тупости сердца: в пределах нормы. При аускультации – дыхание везикулярное, проводится во все отделы, выслушивается небольшое количество сухих, рассеянных, высокодискантных хрипов. Тоны сердца ясные, ритмичные. Пульс 80 уд/мин удовлетворительного наполнения и напряжения. АД – 120/80 мм рт.ст. При пальпации живот мягкий, безболезненный. Размеры печени по Курлову: 10x9x7 см. Дизурических явлений нет.

Вопросы:

1. Предварительный диагноз.
2. Составьте план лабораторно-инструментального обследования.
3. План лечебных мероприятий.

4. Укажите показания к неотложной госпитализации у пациента

ЭТАЛОН ОТВЕТА

1. Бронхиальная астма, неаллергическая форма, среднетяжёлое течение, впервые выявленная, неконтролируемая. Дыхательная недостаточность 1 степени.

2. -ОАК;

-Общий анализ мокроты;

-ЭКГ,

-спирометрия;

-рентгенография органов грудной клетки в двух проекциях; - консультация врача-пульмонолога.

3. План лечения: отказ от курения;

с целью купирования приступа ингаляционно применять β_2 -адреномиметики короткого действия (Сальбутамол). Для постоянного приёма - комбинация низких доз ингаляционных ГКС (Флутиказон 100-250 мкг/сут, Будесонид 200-400 мкг/сут или Беклометазон дипропионат 200-500 мкг/сут) с длительно действующими β_2 -агонистами (Салметерол 100 мкг/сут или Формотерол 9-18 мкг/сут)- форадил комби 12/200 мкг, симбикорт 4,5/160 мкг. Обучение навыкам самоведения бронхиальной астмы.

4. Неудовлетворительный ответ на лечение (ОФВ1<50% от должного после применения бронходилататоров). Симптомы обострения астмы нарастают, отсутствует положительная динамика в течение 3 часов с момента начала неотложных лечебных мероприятий. Не наблюдается улучшения в течение 4-6 часов после начала лечения системными глюкокортикостероидами.

Задача №2.

Женщина 34 лет страдающая бронхиальной астмой, пришла на очередной диспансерный осмотр к участковому терапевту. В течение последних 4 месяцев состояние больной стабильное, получает базисную терапию: низкие дозы ингаляционных ГКС и длительно действующий β_2 агонист (флутиказона пропионат 100 мкг + сальметерол 50 мкг (в виде комбинированного ингалятора) 2 раза в день), по потребности сальбутамол 1 раз в 2-3 недели. Жалоб не предъявляет, приступы астмы редкие (1 раз в 2-3 недели), ночных приступов нет, ограничения физической активности не отмечает. При осмотре: состояние удовлетворительное, телосложение нормостеническое. ИМТ – 22 кг/м². Кожные покровы чистые, обычной окраски. В лёгких – дыхание везикулярное, хрипов нет. ЧДД – 16 в минуту. Тоны сердца ясные, ритмичные. ЧСС – 72 в минуту, АД – 120/80 мм рт. ст. Живот мягкий, безболезненный. Печень и селезёнка не увеличены. Дизурии нет. Симптом поколачивания по поясничной области отрицательный. Периферических отёков нет. Общий анализ крови – без патологии. При спирометрии – ОФВ1=85%.

Вопросы:

1. Сформулируйте диагноз.
2. Обоснуйте поставленный Вами диагноз.
3. Определите тактику ведения пациентки. Обоснуйте свой ответ.

ЭТАЛОН ОТВЕТА

1. Бронхиальная астма, среднетяжёлое течение, контролируемая.
2. Диагноз «бронхиальная астма» у больной установлен по анамнезу (она состоит на диспансерном учёте по этому заболеванию, принимает контролирующую терапию). Степень тяжести установлена на основании того, что у пациентки астма контролируется на фоне терапии в объёме 3-й ступени (низкие дозы ингаляционных глюкокортикоидов в комбинации с длительно действующими β 2-агонистами). Можно отметить, что в последних международных рекомендациях определение степени тяжести на фоне терапии не рассматривается. Уровень контроля определён на основании следующих критериев: симптомы астмы возникают менее 2 раз в неделю, ночных симптомов нет, использование препаратов для неотложной помощи (Сальбутамол) менее 2 раз в неделю, активность не нарушена.
3. Больной рекомендовано уменьшить объём контролирующей терапии, перейти на 2-ю ступень в связи с тем, что контроль над астмой сохраняется в течение более 3 месяцев. Предпочтительным является уменьшение кратности приема Флутиказона и Сальметерола до 1 раза в сутки, полная отмена длительно действующих β 2-агонистов сопряжена с более высоким риском декомпенсации бронхиальной астмы. Контрольный осмотр после изменения терапии через 1 месяц.

Задача №3.

Женщина 32 лет обратилась к врачу-терапевту участковому с жалобами на учатившиеся в течение последнего месяца приступы удушья, они сопровождаются слышимыми на расстоянии хрипами, кашлем с выделением небольшого количества вязкой мокроты, после чего наступает облегчение. Подобные состояния беспокоят около 2 лет, не обследовалась. В анамнезе аллергический ринит. Ухудшение состояния связывает с переходом на новую работу в библиотеку. В течение последнего месяца симптомы возникают ежедневно, ночью 3 раза в неделю, нарушают активность и сон. Объективно: общее состояние удовлетворительное. Нормостенической конституции. Кожные покровы бледно-розового цвета, высыпаний нет. Периферические отёки отсутствуют. Над лёгкими дыхание жёсткое, выслушиваются рассеянные сухие свистящие хрипы. ЧДД - 18 в минуту. Тоны сердца ясные, ритм правильный, ЧСС – 72 удара в минуту. АД – 120/80 мм рт. ст. Живот при пальпации мягкий, безболезненный. Общий анализ крови: эритроциты - $4,2 \times 10^{12}/л$, гемоглобин - 123 г/л, лейкоциты - $4,8 \times 10^9/л$, эозинофилы - 16%, сегментоядерные нейтрофилы - 66%, лимфоциты - 18%, моноциты - 2%, СОЭ - 10 мм/ч. Анализ мокроты общий: слизистая, лейкоциты - 5-7, плоский эпителий - 7-10 в поле зрения, детрит в небольшом количестве, спирали Куршманна.

Рентгенограмма легких. Инфильтративных теней в лёгких не определяется. Диафрагма, тень сердца, синусы без особенностей. Спиротест. Исходные данные: ЖЕЛ - 82%, ОФВ1 - 62%, ФЖЕЛ - 75%. Через 15 минут после ингаляции 800 мкг Сальбутамола: ОФВ1 - 78%.

Вопросы:

1. Сформулируйте клинический диагноз. Обоснуйте степень тяжести заболевания.
2. Как проводится проба с бронходилататором? Оцените результаты.
3. Какие исследования необходимо провести для подтверждения диагноза?
4. Назначьте лечение.
5. Имеются ли показания к назначению ингаляционных глюкокортикоидов в данном случае?

ЭТАЛОН ОТВЕТА

1. Бронхиальная астма, смешанная, персистирующая, средней степени тяжести, обострение. Степень тяжести бронхиальной астмы (персистирующая, средней тяжести) выставляется на основании количества дневных приступов (в данном случае ежедневно), ночных симптомов (3 раза в неделю).

2. Спирометрия с использованием ингаляционного бронхолитика быстрого действия. Критерием обратимости бронхиальной обструкции служит прирост ОФВ1 $\geq 15\%$. У данной пациентки обструкция является обратимой.

3. Спирометрия, оценка аллергологического статуса, рентгенография лёгких.

4. Обучение пациентов. Контроль окружающей среды. Медикаментозное лечение начинаем с 3 ступени. Для быстрого снятия симптомов используются бронходилататоры ингаляционные короткого действия: Сальбутамол, Фенотерол или комбинированный препарат Беродуал (Фенотерол + Ипратропия бромид). Для контроля бронхиальной астмы - низкие дозы ингаляционных глюкокортикостероидов + В2 агонист длительного действия.

5. Да, у данной пациентки имеются показания к назначению ингаляционных глюкокортикоидов. При этом следует помнить о местных нежелательных эффектах: орофарингеальный кандидоз, дисфония, кашель из-за раздражения верхних дыхательных путей. Профилактика: применение ингаляторов со спейсерами, промывание полости рта и горла водой с последующим сплёвыванием после ингаляции.

Системные побочные эффекты зависят от дозы - угнетение коры надпочечников, склонность к образованию синяков, снижение минеральной плотности костной ткани.

Задача №4.

Больной Б. 35 лет доставлен в клинику машиной скорой помощи с жалобами на чувство стеснения в груди, затруднённое дыхание, особенно выдох, мучительный кашель. Болен 10 лет бронхиальной астмой. До этого – несколько лет наблюдался с диагнозом «хронический бронхит». 5 лет принимал Преднизолон 2 таблетки в сутки и ингаляции Беротека при удушье. Обострения бронхиальной астмы 3-4 раза в год, часто требующие госпитализации в стационар. Настоящее ухудшение состояния связывает с отменой неделю назад Преднизолона. Аллергоанамнез – спокойный. Приступам удушья предшествует короткий эпизод мучительного кашля, в конце приступа он усиливается, и начинает выделяться в небольшом количестве тягучая слизистая мокрота.

Объективно: состояние тяжёлое, при осмотре кожные покровы больного бледные, с синюшным оттенком. Больной сидит в положении «ортопноэ». Больной повышенного питания (прибавил в весе за 3 года 15 кг). «Кушингоидное лицо», стрии на бёдрах и животе. Разговаривает отдельными словами, возбуждён. Грудная клетка находится в положении глубокого вдоха. Мышцы брюшного пресса участвуют в акте дыхания. Дыхание резко ослаблено, небольшое количество сухих свистящих хрипов, 32 дыхательных движения в минуту. Перкуторно над лёгкими коробочный звук по всем лёгочным полям, особенно в нижних отделах. Тоны сердца ритмичные, приглушены.

Пульс - 120 ударов в минуту, ритмичный. АД - 140/90 мм рт. ст., SpO₂ - 85%. В течение суток получил более 15 ингаляций Беротека. Врачом скорой помощи уже внутривенно введено 10,0 мл 2,4% раствора Эуфиллина, 60 мг Преднизолона.

Вопросы:

1. Сформулируйте предварительный диагноз.
2. Обоснуйте диагноз. Чем объяснить ухудшение состояния больного?
3. Что показано больному в первую очередь в этой ситуации?
4. Какое дообследование необходимо провести больному при стабилизации состояния?
5. Правильную ли терапию больной получал последние годы? Почему? Какую базисную терапию назначите больному?

ЭТАЛОН ОТВЕТА

1. Бронхиальная астма, эндогенная форма, тяжёлое персистирующее течение, обострение. Хронический бронхит. Пневмосклероз. Осл. Астматический статус I ст. ОДН II ст. Экзогенный гиперкортицизм.

2. Диагноз «бронхиальная астма, эндогенная форма, тяжёлое персистирующее течение» выставляется на основании жалоб на частые приступы удушья, частый кашель, чувство стеснения в груди; данных анамнеза (предшествующий хронический бронхит, эффект от лечения ГКС и бронхолитиками, частые обострения БА, требующие госпитализации в

стационар). При этом отсутствие аллергоанамнеза. У больного развилось тяжёлое осложнение БА – астматический статус I ст. (затянувшийся приступ БА, ортопноэ, тахипноэ, тахикардия, снижение сатурации крови кислородом, ослабленное дыхание в лёгких). SpO₂ - 85% указывает на ОДН II ст. Наличие ожирения, «кушингоидного лица», стрий на теле на фоне длительного приёма Преднизолона per os свидетельствует об экзогенном гиперкортицизме. Ухудшение состояния больного связано скорее всего с полной отменой Преднизолона и отсутствием базисной терапии.

3. Ингаляции кислорода – 4 л/мин. Ингаляции Беродуала через небулайзер (лучше на O₂) 3 раза за 1 час, после - 1 раз в час до стабилизации состояния. Кортикостероиды внутривенно (Преднизолон 60-120 мг или Гидрокортизон 200 мг). Суточная доза ГКС в\в в пересчёте на Преднизолон (Метипред) до 600-700 мг. Препараты 2 линии – Эуфиллин в\в капельно, адреналин п\к, в\в, Сульфат магния в\в.

4. Пульсоксиметрия для уточнения тяжести дыхательной недостаточности (проводится ежедневно). Общий анализ крови, мочи. Глюкоза крови, СРБ. Общий анализ мокроты, при возможности микробиологическое исследование мокроты. Спирография. Пикфлоуметрия.

Рентгенография ОГК. ЭКГ.

5. За последние годы больной получал неправильную терапию: системные ГКС больным БА в качестве базисной терапии назначаться не должны. Больной вообще не получал препарата из основной группы базисной терапии – ингаляционные ГКС, а также пролонгированного бронхолитика. Наличие признаков экзогенного гиперкортицизма и объясняется длительным приёмом Преднизолона.

Больному необходимо назначить ингаляционные ГКС + бронхолитики длительного действия (β₂агонисты), лучше фиксированные препараты (Симбикорт 160/4,5 по 2 вдоха 3 раза в день или Серетид 25/500 по 2 вдоха 2 раза в день). Учитывая тяжесть БА и наличие хронического бронхита к лечению добавить М-холинолитик длительного действия Тиотропия бромид (Спирива) 1 капсула (18 мкг) в сутки. При сохраняющейся одышке возможно добавить теофиллины (Теопек или Теотард). На фоне базисной терапии необходимо постепенное снижение дозы Преднизолона, по возможности до отмены или до минимальной дозы, при которой нет ухудшения состояния. Возможен пересмотр базисной терапии с учётом принципа ступенчатой терапии и состояния больного.

Задача №5.

Вызов на дом врача-терапевта участкового к больной 33 лет. Предъявляет жалобы на резкую одышку смешанного типа, кашель с отделением незначительного количества слизистой вязкой мокроты, резкую общую слабость. Страдает приступами удушья 4 года. Многократно лечилась в стационаре. В процессе лечения неоднократно применялись короткие курсы кортикостероидной терапии. Приступы обычно купировались ингаляциями

Беротека, таблетками Теофиллина. Неделю назад переболела острой респираторной вирусной инфекцией. Лечилась домашними средствами. На этом фоне приступы стали повторяться по 5-6 раз в день. В течение последних суток одышка не исчезает. Ингаляции Беротека уменьшали одышку на короткое время, в связи с чем больная пользовалась препаратом 6-8 раз в день. Объективно: состояние тяжёлое. Больная не может лежать из-за одышки. Кожа бледная, небольшой цианоз. Грудная клетка эмфи-зематозна, перкуторный звук коробочный. Дыхание резко ослаблено, местами определяется с трудом. Выход удлинён, на выходе высокотональные свистящие хрипы. ЧДД - 26 в мин. Тоны сердца приглушены. Пульс - 120 уд/мин., ритмичный. Артериальное давление (АД) - 150/95 мм рт. ст.

Живот мягкий, безболезненный. Госпитализирована в стационар.

Вопросы:

1. Поставьте наиболее вероятный предварительный диагноз.
2. Какие методы исследования необходимы для уточнения диагноза?
3. Какое лечение следует назначить данному больному?
4. С какими заболеваниями следует провести дифференциальный диагноз?
5. Какие симптомы являются обязательными для данного заболевания?

ЭТАЛОН ОТВЕТА

1. Бронхиальная астма, смешанного генеза, тяжёлое течение. Обострение. Астматический статус 1 ст.

2. Общий анализ крови; мочи; кала на яйца гельминтов; биохимический анализ крови: общий белок, белковые фракции, серомукоид, гаптоглобин, фибрин, С-реактивный протеин; иммунологический анализ крови: содержание В- и Т-лимфоцитов, иммуноглобулинов (IgE), циркулирующих иммунных комплексов, комплемента, определение функциональной активности Т- лимфоцитов; анализ мокроты: клеточный состав, кристаллы Шарко-Лейдена, спирали Куршмана, атипичные клетки, бациллы Коха; рентгеноскопия легких, по показаниям - рентгенография придаточных пазух носа; цифровая спирография, определение показателей кривой «объем-поток» (пневмотахометрия), пикфлоуметрия; ЭКГ; во вне приступном периоде постановка проб с аллергенами, по показаниям - провокационных проб.

3. Направить в отделение интенсивной терапии. Ингаляционные Р2-агонисты короткого действия, обычно через небулайзер, по одной дозе каждые 20 минут в течение часа. Холинолитики ингаляционно. Внутривенные кортикостероиды. Оксигенотерапия. Ацетилцистеин. Блокаторы лейкотриеновых рецепторов. Аминофиллин внутривенно медленно. Возможна искусственная вентиляция легких.

4. Хронический обструктивный бронхит, карциноид, сердечная астма, ТЭЛА.

5. Характерны типичные приступы удушья, состоящие из трех периодов: предвестников, разгара и обратного развития, сухие свистящие хрипы. Для астматического статуса характерен кашель с трудноотделяемой мокротой, вплоть до полного ее отсутствия.

Острый и хронический бронхит. ХОБЛ. Бронхоэктатическая болезнь

Задача №1.

Пациент 57 лет жалуется на кашель с выделением небольшого количества слизистой мокроты, одышку при незначительной физической нагрузке (подъём на 1 этаж, ходьба в умеренном темпе), сердцебиение, слабость, утомляемость. Курит по 1 пачке сигарет в день в течение 37 лет, индекс курильщика=37. Кашель в течение многих лет с мокротой по утрам. Часто отмечал субфебрильную температуру. 3 года назад появилась постепенно усиливающая одышка, отеки на голенях. При усилении одышки применяет беродуал. В последние годы участились обострения в связи с простудой до 2-3 раз в год. В прошлом году один раз был госпитализирован в стационар с обострением.

Объективно: гиперстенического телосложения, повышенного питания. ИМТ – 29 кг/м². Выраженный диффузный цианоз. Грудная клетка обычной конфигурации. При перкуссии лёгочный звук, в нижних отделах с коробочным оттенком. Дыхание жёсткое, с удлиненным выдохом, рассеянные сухие свистящие хрипы. ЧД – 24 в минуту. Границы сердца расширены вправо, акцент 2 тона над легочной артерией. ЧСС – 86 ударов в минуту. АД 130/80 мм рт.ст. Шейные вены в положении лёжа набухают. Печень на 2 см ниже края реберной дуги. На ногах отеки. Общий анализ крови: эритроциты – $4,8 \cdot 10^9/\text{л}$, Hb – 168 г/л, лейкоциты – $6,1 \cdot 10^9/\text{л}$ (лейкоцитарная формула – без особенностей), СОЭ – 15 мм/ч. Спирометрия: ОФВ1=30,0% от должного, ОФВ1/ФЖЕЛ=0,6. Пульсоксиметрия: SaO₂=87%. ЭКГ – признаки гипертрофии правого желудочка и правого предсердия. Рентгенография органов грудной клетки: лёгочный рисунок усилен, деформирован. Корни деформированы, уплотнены.

Вопросы:

1. Предположите наиболее вероятный диагноз.
2. Обоснуйте поставленный Вами диагноз.
3. Назначьте медикаментозную терапию. Обоснуйте свой ответ.

ЭТАЛОН ОТВЕТА

1. ХОБЛ, бронхитический тип, крайне тяжёлая бронхиальная обструкция (GOLD 4). Хроническое лёгочное сердце. ДН 3 ст. ХСН IIБ, ФК III (NYHA).

2. Диагноз «ХОБЛ» установлен на основании жалоб на кашель с выделением мокроты и одышку, наличии в анамнезе фактора риска (курение), наличии признаков бронхиальной обструкции (сухие свистящие

хрипы, снижение ОФВ1/ФЖЕЛ <0.7 и снижение ОФВ1), рентгенологических данных. Степень тяжести бронхиальной обструкции установлена на основании данных спирометрии (ОФВ1=30% от должных значений), риск обострений установлен данных спирометрии (ОФВ1=30% от должных значений) и анамнеза предшествующих обострений (1 госпитализация по поводу обострения в прошлом году). Совокупность этих признаков соответствует клинической группе D (выраженные симптомы, высокий риск). Бронхитический тип установлен на основании жалоб и данных рентгенографии органов грудной клетки, характерных для хронического бронхита. Диагноз «лёгочное сердце» поставлен на основании данных ЭКГ и клинических признаков правожелудочковой недостаточности (увеличение печени, отеки нижних конечностей, набухание шейных вен), стадия сердечной недостаточности – на основании симптомов (отёки на ногах, увеличение печени, набухание шейных вен), ЭКГ. Степень дыхательной недостаточности определена на основании выраженности одышки (при незначительной физической нагрузке) и данных пульсоксиметрии.

3. Поскольку пациент относится к группе D, ему предпочтительно показан один из вариантов лечения:

1) комбинированная терапия ингаляционными глюкокортикоидами и длительно действующими бета-агонистами (например, Флутиказон 500 мкг + Сальметерол 50 мкг или Будесонид 320 мкг + Формотерол 9 мкг – по 2 ингаляции в сутки);

2) длительно-действующие антихолинергические препараты (например, Тиотропия бромид 18 мкг 1 ингаляция в сутки), либо

3) их комбинация. Альтернативной терапией является комбинация ингаляционного глюкокортикоида + длительно-действующего бета-агониста с ингибитором фосфодиэстеразы4 (Рофлумиласт таблетки 0,5 мг 1 раз в день), либо комбинация длительно-действующего антихолинергического препарата с ингибитором фосфодиэстеразы-4, либо комбинация длительно-действующего антихолинергического препарата с длительно-действующим бетаагонистом. Возможно назначение короткодействующих бронхолитиков бета-агонистов (например, Формотерол) или антихолинергических средств (например, Ипратропия бромид) по требованию. Для лечения ХСН следует назначить ингибитор АПФ (например, Лизиноприл 5 мг/сут) или блокатор рецепторов ангиотензина (например, Кандесартан 8 мг/сут), бетаблокатор (один из возможных препаратов – Метопролола сукцинат, Бисопролол, Карведилол или Небиволол в очень низких дозах, например, Бисопролол 1,25 мг/сут) и диуретики (Торасемид 2,5-5 мг/сут).

Задача №2.

К участковому терапевту обратился больной 52 лет с жалобами на систематический кашель с отделением скудного количества слизистой

мокроты, преимущественно в утренние часы, одышку с затруднением выдоха, возникающую при обычной физической нагрузке, снижение массы тела. Курит с 20 лет (30 сигарет в день), работает наборщиком в типографии. В течение предшествующих 5 лет беспокоит хронический кашель, в последние 2 года присоединились прогрессирующая одышка при ходьбе, которая значительно ограничивает физическую работоспособность и снижение массы тела. Два месяца назад перенёс простудное заболевание, на фоне которого отметил значительное усиление кашля и одышки, амбулаторно принимал азитромицин. Самочувствие улучшилось, но сохраняется выраженная одышка, в связи с чем обратился в поликлинику. В течение последнего года подобных эпизодов простудных заболеваний с усилением кашля и одышки, кроме указанного, не отмечалось. Перенесённые заболевания: правосторонняя пневмония в 40-летнем возрасте, аппендэктомия в детском возрасте. Аллергоanamнез не отягощён. Общее состояние удовлетворительное. Пониженного питания, рост 178 см, вес 56 кг. Кожные покровы обычной окраски, отёков нет. Грудная клетка бочкообразной формы, при перкуссии лёгких – коробочный звук, при аускультации – диффузно ослабленное везикулярное дыхание, частота дыханий – 18 в минуту, SpO₂ 96%. Тоны сердца ритмичные, пульс 88 в минуту, акцент II тона над лёгочной артерией. АД 130/80 мм рт.ст. Живот мягкий, безболезненный. Печень выступает из-под края рёберной дуги на 4 см.

Вопросы:

1. Предположите наиболее вероятный диагноз.
2. Обоснуйте поставленный Вами диагноз.
3. Составьте и обоснуйте план дополнительного обследования.
4. Назначьте и обоснуйте лечение.

ЭТАЛОН ОТВЕТА

1. Хроническая обструктивная болезнь лёгких, преимущественно эмфизематозный фенотип, низкий риск обострений (для установления степени тяжести ограничения скорости воздушного потока и выраженности симптомов ХОБЛ необходимо дополнительное обследование).
2. Диагноз поставлен на основании:
 - жалоб пациента на хронический кашель со скудной слизистой мокротой и прогрессирующую одышку экспираторного характера;
 - наличия факторов риска развития ХОБЛ: длительного стажа табакокурения (индекс пачка/лет=48) и профессиональных факторов;
 - признаков эмфиземы при осмотре: бочкообразная форма грудной клетки, коробочный звук при перкуссии лёгких, диффузное ослабление везикулярного дыхания;
 - прогрессирующего снижения массы тела как системного проявления ХОБЛ.
3. План дополнительного обследования включает:
 - спирометрию для выявления ограничения скорости воздушного потока и степени её тяжести;

- заполнение опросников mMRC и CAT для оценки выраженности симптомов ХОБЛ;
- рентгенографию органов грудной клетки для исключения альтернативного диагноза и серьезных сопутствующих заболеваний, выявления гиперинфляции;
- ЭКГ для исключения альтернативного диагноза, выявления признаков гипертрофии правого желудочка

4. Отказ от курения для снижения темпов прогрессирования ХОБЛ.

После проведения интегральной оценки симптомов, показателей спирометрии и риска обострений и установления группы, к которой относится пациент, назначить лекарственную терапию для предупреждения и контролирования симптомов, уменьшения частоты и тяжести обострений, улучшения состояния здоровья и переносимости физической нагрузки. Предпочтительным является назначение бронходилататоров длительного действия (учитывая степень выраженности одышки) – М-холинолитиков или бета2-агонистов. Ежегодная вакцинация от гриппа и пневмококковой инфекции для снижения риска обострений ХОБЛ. Включение в программу лёгочной реабилитации (физические тренировки, нутритивная поддержка) для уменьшения симптомов, улучшения качества жизни и повышения физического и эмоционального участия в повседневной жизни.

Задача №3.

Пациент К. 58 лет. Жалобы на усиление одышки экспираторного характера при незначительной физической нагрузке (умывании, одевании), сопровождающуюся свистом в грудной клетке; на приступообразный кашель с увеличением мокроты до 20 мл в сутки в утренние часы, повышение температуры до 37,8°C.

Анамнез заболевания: сухой кашель в течение последних 20 лет. Последние 10 лет стал отмечать экспираторную одышку при ускоренной ходьбе, подъёме на 2 этаж. В течение последнего года одышка резко усилилась и стала беспокоить при обычной нагрузке, разговоре, появилась густая, скудная мокрота жёлто-зелёного цвета. Обострения 2 раза за прошедший год. Ухудшение в течение 2 недель: поднялась температура до 37,8°C, усилился кашель, появилась гнойная мокрота, увеличился ее объём, усилилась экспираторная одышка. Принимал дома Ампициллин по 250 мг 3 раза в день, Беродуал по 2 вдоха 4 раза в день без улучшения. Обратился в приёмный покой городской больницы. Анамнез жизни: курит 30 лет по 1,5 пачки в сутки, употребляет 1 раз в месяц 200 мл водки. Работает прорабом на стройке. У родственников заболеваний органов дыхания нет. Аллергоанамнез не отягощен. Объективно: кожные покровы влажные, диффузный цианоз. Температура 37,5°C. Рост – 172 см, вес – 60 кг. Грудная клетка увеличена в переднезаднем размере, сглаженность над- и подключичных ямок, эпигастральный угол тупой. Перкуторный звук – коробочный. Подвижность нижнего лёгочного края по средней подмышечной линии -2,5 см. При

аускультации – ослабленное везикулярное дыхание, рассеянные сухие свистящие хрипы с обеих сторон. ЧДД – 24 в минуту. Тоны сердца приглушены, ритм правильный. ЧСС - 100 ударов в минуту. АД – 120/72 мм рт. ст. Живот мягкий, безболезненный. Размеры печени по Курлову - 10×9×8 см.

Отёков нет.

Общий анализ крови: эритроциты - $4,42 \times 10^{12}/л$, Нв - 165 г/л, Нt - 50%, лейкоциты - $8,4 \times 10^9/л$, эозинофилы - 2%, палочкоядерные нейтрофилы - 8%, сегментоядерные нейтрофилы – 62%, лимфоциты - 25%, моноциты – 4%, СОЭ - 28 мм/час. Общий анализ мокроты – вязкая, зелёного цвета. Лейкоциты – 100 в поле зрения, эритроцитов – нет. По пульсоксиметрии сатурация кислорода - 88%.ФВД-ОФВ1 – 29%, ЖЕЛ – 52%, индекс ОФВ1/ФЖЕЛ – 57%. При пробе с Сальбутамолом 4 дозы Δ ОФВ1 – 2,12%.

Вопросы:

1. Предположите наиболее вероятный диагноз.
2. Обоснуйте поставленный Вами диагноз.
3. Составьте и обоснуйте план дополнительного обследования пациента.
4. Какая тактика и терапия требуется пациенту при поступлении? Обоснуйте свой выбор.
5. Состояние пациента через 20 дней улучшилось: уменьшилась одышка. Какова Ваша дальнейшая лечебная тактика? Обоснуйте Ваш выбор.

ЭТАЛОН ОТВЕТА

1. Хроническая обструктивная болезнь лёгких, крайне тяжёлого течения, 4 степени, с выраженными симптомами, высокий риск, в фазе инфекционного обострения. Индекс курения 45 пачка/лет. ДН 2 ст.

2. Длительное предшествующее курение табака - индекс курения 45 пачка/лет – фактор риска хронической обструктивной болезни лёгких. Симптомы медленно прогрессируют. Увеличение объёма и гнойность мокроты, усиление одышки, лейкоцитоз с палочкоядерным сдвигом влево свидетельствуют об обострении инфекционного характера. По оценке одышки опросником – 4 балла, ОФВ1 - менее 50%, обострения 2 раза за прошедший год – свидетельствуют о выраженности симптомов и высоком риске обострения, и пациент будет отнесён к группе Д. По ФВД отсутствует обратимая бронхиальная обструкция. Прирост в бронхолитической пробе - менее 12%, снижение индекса ОФВ1/ФЖЕЛ - менее 70%. ОФВ1 - 29% - 4 степень.

3. Анализы крови: АСТ, АЛТ, билирубин, фибриноген, С-реактивный белок, калий, натрий, креатинин, мочевины, кислотно-щелочное равновесие, газы крови артериальной. Анализы мокроты: посев мокроты на микрофлору, чувствительность флоры к антибиотикам, мокрота на кислотоустойчивые микроорганизмы.

Мониторинг пиковой скорости выдоха. Рентгенография грудной клетки (оценка пневмофиброза, эмфиземы, очагово-инфильтративных теней).ЭКГ,

ЭХО-кардиография (оценка лёгочной гипертензии). Специальные методы исследования: бодиплетизмография (оценка лёгочных объёмов), спиральная компьютерная томография органов грудной клетки (оценка объёма эмфиземы).

4. Диета ОВД. Режим общий. Отказ от курения. Малопоточная кислородотерапия не менее 15 часов в сутки через кислородный концентратор. Терапия инфекционного обострения и лечение пациентов группы Д: Беродуал 0,5 мл – 1 мл + Хлорид натрия 0,9% -2 мл×3 раза в день через небулайзер (комбинация м-холиноблокатора и 2-адреномиметика).

Ингаляционные глюкокортикостероиды + длительнодействующие бета-адреномиметики (комбинированные препараты Сальметерол/Флутиказон - 25/125 мкг 2 вд 2 раза, Формотерол/Будесонид - 4,5/160 мкг 2 вд 2 раза и др.) + пролонгированный м-холинолитик (Тиотропия бромид - 18 мкг 1 раз в сутки (блокатор м3-холинорецепторов в дыхательных путях) или Гликопиррония бромид - 50 мкг 1 раз в день ингаляционно или Аклидиния бромид 1 вд 2 раза в день и др.). Отхаркивающие препараты Амброгексал - 30 мг 3 раза в день или ацетилцистеин - по 600 мг 1 раз в день растворить в 100 мл воды. Так как имеется инфекционное обострение, наиболее вероятными возбудителями в данном случае могут быть *Haemophilus influenzae PRSP*, Энтеробактерии, грам-, *P. aeruginosa*; необходимо назначить антибактериальный препарат Ципрофлоксацин (400 мг 2 раза в день в/в капельно) и др. препараты с антисинегнойной активностью. ЛФК. Дыхательная гимнастика. Аэрозольтерапия с 0,9% раствором Хлорида натрия или щелочной минеральной водой, сульфатом магния.

5. Продолжить лечение согласно наличия высокого риска категории пациентов Д с хронической обструктивной болезнью лёгких. Отказ от курения. Лёгочная реабилитация. Малопоточная кислородотерапия не менее 15 часов в сутки через кислородный концентратор. Вакцинация против гриппа, вакцинация против пневмококковой инфекции, ингаляционные глюкокортикостероиды + длительнодействующие бета2-агонисты + длительнодействующие мхолинолитики (например, Формотерол/Будесонид 4,5/160 мкг 2 вдоха 2 раза в день порошковый ингалятор + Тиотропия бромид 5 мкг 1 раз в день респимат или другие варианты). Нацетилцистеин - 600 мг 1 раз в день. При наличии буллёзной эмфиземы лёгких возможно их хирургическое удаление.

Пневмония. Плевриты: сухой и экссудативный

Задача №1.

Больной С. 50 лет обратился к терапевту поликлиники с жалобами на повышение температуры до 38°C, слабость, озноб, кашель со светлой мокротой. Анамнез: заболел остро, 3 дня назад повысилась температура до 38°C, отмечал общее недомогание, слабость, озноб. Лекарств не принимал. Вчера присоединился кашель со скудной светлой мокротой.

При осмотре: состояние больного средней тяжести. Температура тела 37,7°C. Кожные покровы обычной окраски, без высыпаний. Периферических отёков нет. Лимфоузлы не увеличены. Дыхание в лёгких везикулярное, ослаблено в нижней половине правого лёгкого, там же выслушивается крепитация, при перкуссии – притупление перкуторного звука. ЧД – 20 в мин. Границы сердца не изменены. Тоны сердца ритмичные, ясные. ЧСС=100 ударов в минуту. АД=110/70 мм рт. ст. Живот мягкий, безболезненный при пальпации. Печень, селезёнка не увеличены. Симптом поколачивания отрицательный с обеих сторон. Дизурии нет. Стул регулярный, оформленный.

Вопросы:

1. Поставьте предварительный диагноз, обоснуйте.
2. Назначьте обследование, обоснуйте.
3. Пациенту проведена рентгенограмма лёгких в прямой и боковой проекции – выявлены инфильтративные изменения в нижней доле правого лёгкого. Заключение: правосторонняя нижнедолевая пневмония. Назначьте лечение.
4. Несмотря на проводимую терапию состояние больного ухудшалось, мокрота стала зелёной, симптомы интоксикации усилились. Через 3 дня пациент явился на повторный приём к врачу поликлиники. Получен результат общего анализа крови: гемоглобин - 130 г/л, эритроциты – $4,2 \times 10^{12}/л$, ЦП 0,91, ретикулоциты - 1,0%. тромбоциты – $220 \times 10^9/л$, лейкоциты - $0,9 \times 10^9/л$, п/я - 2%, с/я - 8%, эозинофилы – 0%, базофилы – 0%, моноциты – 4%, лимфоциты – 86%, СОЭ - 30 мм/ч. Установите окончательный диагноз, обоснуйте 5. Дальнейшая тактика лечения пациента.

ЭТАЛОН ОТВЕТА

1. Диагноз: нетяжёлая внебольничная правосторонняя нижнедолевая пневмония.

Диагноз «правосторонней пневмонии» поставлен на основании: жалоб (на повышение температуры до 38°C, слабость, озноб, кашель со светлой мокротой); анамнеза (острое начало заболевания); данных объективного исследования (дыхание ослаблено в нижней половине правого лёгкого, там же выслушивается крепитация, при перкуссии - притупление перкуторного звука).

Нетяжёлая пневмония установлена ввиду отсутствия критериев тяжести.

Внебольничная пневмония установлена на основании начала заболевания амбулаторно, за 3 дня поступления в стационар.

2. -ОАК (оценка воспалительной реакции);
-общий анализ мокроты (оценка выраженности местного воспалительного ответа, дифференциальная диагностика с аллергическими заболеваниями лёгких);
-бактериологическое исследование мокроты (для выделения возбудителя пневмонии); -рентгенография лёгких в прямой и правой боковой

проекции (для подтверждения наличия инфильтративных изменений в правом лёгком).

3. Постельный режим, обильное питье. Антибиотики широкого спектра действия пенициллинового ряда (например, Амоксициллин 500 мг 3 раза в день внутрь). Муколитик (например, Амброксола гидрохлорид по 30 мг 3 раза в день внутрь). Жаропонижающие при температуре тела $> 38^{\circ}\text{C}$ (например, Парацетамол 500 мг внутрь не чаще 1 раза в 6 часов).

4. Диагноз: основной - агранулоцитоз.

Осложнения: нетяжёлая внебольничная правосторонняя нижнедолевая пневмония. Диагноз «агранулоцитоз» поставлен на основании данных общего анализа крови (лейкопения, агранулоцитоз), а также с учётом наличия инфекционного осложнения - нетяжёлой внебольничной правосторонней нижнедолевой пневмонии.

Диагноз «пневмония» поставлен на основании жалоб (на повышение температуры до 38°C , слабость, озноб, кашель со светлой мокротой):

- анамнеза (острое начало заболевания с лихорадкой, интоксикацией и влажным кашлем); - данных объективного исследования (дыхание ослаблено в нижней половине правого лёгкого, там же выслушивается крепитация, при перкуссии - притупление перкуторного звука);

- изменений на рентгенограмме лёгких (инфильтративные изменения в нижней доле правого лёгкого).

Пневмония внебольничная, так как возникла не в стационаре.

Пневмония нетяжёлая, так как отсутствуют следующие критерии тяжёлого течения: температура тела $> 38,5^{\circ}\text{C}$, САД < 90 мм.рт.ст., ДАД < 60 мм рт. ст., поражение более 1 доли лёгкого, наличие лёгочных осложнений пневмонии, ЧД > 30 в минуту, $\text{pO}_2 < 60$ мм рт. ст., нарушение сознания, сепсис. Лейкопения в данном примере первична и связана с агранулоцитозом, а не с тяжестью пневмонии.

5. Больной требуется госпитализация в гематологическое отделение стационара

Задача №2.

Пациент А. 45 лет, инженер. Жалобы на озноб, повышение температуры тела до 39°C , одышку инспираторного характера при обычной физической нагрузке, сухой кашель, боль при глубоком дыхании и кашле справа в подлопаточной области, общую слабость, утомляемость, потливость в ночное время. Заболел остро три дня назад после переохлаждения, когда появились вышеуказанные жалобы. Принимал жаропонижающие препараты с незначительным эффектом. Обратился к врачу-терапевту участковому в поликлинику. В связи с тяжестью состояния и подозрением на пневмонию направлен в приёмный покой стационара по месту жительства. В анамнезе: работает 15 лет инженером на машиностроительном заводе. Не курит. Ранее у врача не наблюдался.

Объективно: общее состояние тяжёлое. Кожные покровы повышенной влажности. Цианоз губ.

Рост - 175 см, вес - 72 кг. Окружность талии - 100. Периферических отёков нет. Периферические лимфатические узлы не увеличены. Температура 39°C. Грудная клетка нормостеническая. При глубоком дыхании некоторое отставание в дыхании правой половины грудной клетки. ЧДД - 24 в минуту. Справа по лопаточной линии отмечается притупление перкуторного звука. При аускультации справа ниже угла лопатки выслушивается ослабленное везикулярное дыхание, звонкие мелкопузырчатые хрипы. Ритм сердца правильный, соотношение тонов в норме, шумов нет. ЧСС – 110 ударов в минуту. АД - 100/60 мм рт. ст. При поверхностной пальпации живот мягкий, безболезненный. Печень по Курлову - 9×8×7 см, при пальпации нижний край гладкий, безболезненный. Стул оформленный, без примесей. Мочеиспускание свободное, безболезненное.

Общий анализ крови: эритроциты - $4,08 \times 10^{12}/л$, гемоглобин - 120 г/л, лейкоциты - $13,2 \times 10^9/л$, юные - 2%, палочки - 12%, сегменты - 56%, лимфоциты - 27%, моноциты - 3%, СОЭ - 38 мм/ч. На обзорной рентгенографии грудной клетки в прямой и боковой проекциях: справа в нижней и средней доле затемнение в виде инфильтрата.

Вопросы:

1. Предположите наиболее вероятный диагноз.
2. Обоснуйте поставленный Вами диагноз.
3. Составьте и обоснуйте план дополнительного обследования пациента.
4. Какая тактика и терапия требуется пациенту при поступлении? Обоснуйте свой выбор. Назовите критерии адекватности терапии.

ЭТАЛОН ОТВЕТА

1. Внебольничная пневмония бактериальная (возбудитель не уточнён), полисегментарная с локализацией в средней и нижней долях правого лёгкого, тяжелое течение, осложненная ОДНІ.

2. Стадия начала болезни обычно выражена очень отчётливо. Заболевание возникло остро, среди полного здоровья внезапно появился озноб, отмечается повышение температуры тела 39°C, боли в грудной клетке при кашле, головная боль, сухой кашель, общая слабость. Отмечается одышка с ЧДД - 24 в 1 минуту, укорочение перкуторного звука, ослабление везикулярного дыхания справа в нижней доли, лейкоцитоз - более $13,2 \times 10^9/л$, палочкоядерный сдвиг влево до юных форм, рентгенологические признаки - инфильтрация лёгочной ткани.

3. Пациенту рекомендовано: общий анализ крови с определением уровня эритроцитов, гематокрита, лейкоцитов, тромбоцитов, лейкоцитарной формулы: на 2-3 день и после окончания антибактериальной терапии; биохимический анализ крови (АЛТ, АСТ, билирубин, альбумин, креатинин, мочевины, глюкоза, электролиты, фибриноген, СРБ): при

поступлении и через 1 неделю при наличии изменений или клиническом ухудшении;пульсоксиметрия при поступлении и в динамике;исследование газов артериальной крови: ежедневно до нормализации показателей; рентгенография органов грудной клетки: в динамике (при отсутствии эффективности стартовой антибактериальной пневмонии через 48-72 часа, через 3-4 недели

- оценка динамики разрешения пневмонии); электрокардиография в стандартных отведениях; общий анализ мокроты и бактериологическое исследование мокроты для определения возбудителя пневмонии и определения чувствительности последнего к антибактериальным препаратам;мокрота на кислотоустойчивые микроорганизмы. Бактериологическое исследование крови. Уровень прокальцитонина (коррелирует с тяжестью состояния пациента, прогнозом и этиологией – выше при бактериальной инфекции). Экспресс-тесты по выявлению пневмококковой и легионеллезной антигенурии.

4. Пациента необходимо госпитализировать. Режим постельный. При ОДН: кислородотерапия. При тяжелой внебольничной пневмонии (ВП) назначение антибиотиков должно быть неотложным. Пациент без факторов риска инфицирования *P. aeruginosa* и аспирации. Препаратом выбора являются внутривенное введение препаратов (Цефтриаксон, Цефотаксим, Цефепим, Цефтазолин, Эртапенем или ингибиторзащищенные пенициллины (Амоксициллин/Клавуланат 1,2 г внутривенно капельно 3 раза в сутки)) в комбинации с внутривенными макролидами (Кларитромицин, Азитромицин), Азитромицин - 500 мг внутривенно капельно 1 раз в сутки 3 дня, через 3 дня при нормализации температуры переход на пероральный приём препарата этого же класса: Амоксициллин/Клавуланат 1 г 2 раза в сутки. Первоначальная оценка эффективности стартового режима антибактериальной терапии должна проводиться через 48-72 часа после начала лечения. Критерии адекватности антибактериальной терапии: температура тела ниже 37,5°C; отсутствие интоксикации; отсутствие дыхательной недостаточности (ЧДД -менее 20 в минуту); отсутствие гнойной мокроты; количество лейкоцитов в крови - менее 10×10^9 /л, нейтрофилов - менее 80%, юных форм - менее 6%; отсутствие отрицательной динамики на рентгенограмме - Амброгексал 0,3 г 3 раза в день перорально.

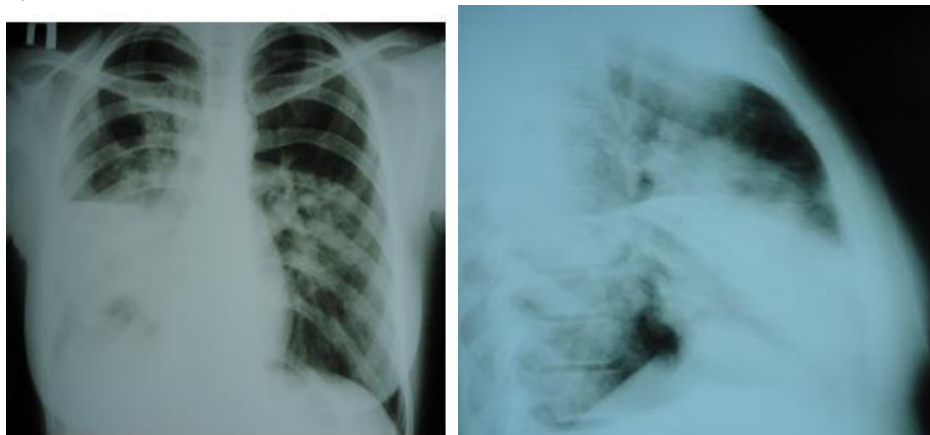
Задача №3.

Мужчина 47 лет доставлен в приёмное отделение с жалобами на повышение температуры тела до 38,5°C градусов, кашель с трудноотделяемой мокротой «ржавого» цвета, боли в правой половине грудной клетки, усиливающиеся при кашле, чувство нехватки воздуха, головокружение. Из анамнеза известно, что пациент заболел 3 дня назад – после переохлаждения повысилась температура тела, появился кашель. Лечился самостоятельно (Аспирин, Парацетамол), но состояние ухудшалось: появились вышеперечисленные жалобы. Бригадой скорой

помощи доставлен в стационар. При осмотре: состояние тяжелое. Кожные покровы чистые, цианоз губ, кончиков пальцев. Правая половина грудной клетки отстаёт при дыхании. Притупление перкуторного звука, усиление бронхофонии в IV-V межреберье по среднеключичной линии справа. При аускультации в том же отделе дыхание бронхиальное, крепитация. Тоны сердца приглушены, учащены. ЧСС – 96 ударов в минуту, АД – 85/50 мм рт. ст. Сатурация – 80%. Живот мягкий, при пальпации безболезненный во всех отделах.

В общем анализе крови: лейкоциты – $22 \times 10^9/\text{л}$, юные формы – 10%, палочкоядерные нейтрофилы – 23%, сегментоядерные нейтрофилы – 30%, эозинофилы – 2%, лимфоциты – 30%, моноциты – 5%. СРБ – 125 мг/л.

Выполнена рентгенография грудной клетки в прямой и боковой проекциях.



Вопросы:

1. Предположите наиболее вероятный диагноз.
2. Обоснуйте поставленный Вами диагноз.
3. Составьте и обоснуйте план дополнительного обследования пациента.
4. Какова тактика лечения данного пациента, назовите препараты «стартовой» терапии и препараты резерва?

ЭТАЛОН ОТВЕТА

1. Внебольничная правосторонняя среднедолевая пневмония, вызванная неуточнённым возбудителем, тяжелое течение. ДН 2 ст.
2. Диагноз «внебольничная пневмония (ВП)» установлен на основании жалоб больного на повышение температуры тела до $38,5^\circ\text{C}$, кашель с трудноотделяемой мокротой «ржавого» цвета, боли в правой половине грудной клетки, усиливающиеся при кашле, чувство нехватки воздуха, головокружение; данных анамнеза (пациент заболел вне стационара) и объективного обследования (притупление перкуторного звука, усиление бронхофонии в 4-5 межреберье по среднеключичной линии справа, при аускультации в том же отделе дыхание с бронхиальным оттенком, крепитация). Локализация установлена по данным объективного осмотра и рентгенограмме грудной клетки (в прямой проекции имеется затемнение

нижнего лёгочного поля правого лёгкого; в боковой проекции видно поражение преимущественно средней доли правого лёгкого). Тяжёлое течение внебольничной пневмонии установлено на основании наличия дыхательной недостаточности (цианоз, одышка в покое, низкая сатурация), сосудистой недостаточности (АД - 85/50 мм рт. ст.), гиперлейкоцитоза. Степень дыхательной недостаточности определена по уровню сатурации (80%).

3. Пациенту рекомендовано проведение МСКТ органов грудной клетки для уточнения характера и объёма поражения; мониторинг АД и SpO₂ для своевременного перевода пациента в ПИТиР; биохимический анализ крови (мочевина, креатинин, электролиты, печёночные ферменты, билирубин, глюкоза, альбумин) для ранней диагностики полиорганной недостаточности; развёрнутый общий анализ крови с определением уровня эритроцитов, гематокрита, лейкоцитов, тромбоцитов, лейкоцитарной формулы; бактериоскопия и бактериологическое исследование респираторного образца (мокрота, трахеальный аспират, образцы, получаемые при бронхоскопии) и крови с определением чувствительности микроорганизмов к антибиотикам; диагностическая и лечебная ФБС.

4. При тяжёлой внебольничной пневмонии назначение антибиотиков должно быть неотложным; отсрочка с началом антибактериальной терапии на 4 часа и более существенно ухудшает прогноз. Препаратами выбора являются цефалоспорины III поколения без антисинегнойной активности, Цефепим, ингибиторозащищённые аминопенициллины или Эртапенем, которые должны назначаться в комбинации с макролидом для внутривенного введения. Препараты резерва: комбинация респираторного фторхинолона (Моксифлоксацин, Левофлоксацин) с цефалоспорином III поколения (Цефотаксим, Цефтриаксон), карбепенемы.

Задача №4.

Больной Н. 49 лет поступил с приёма врача-терапевта участкового в терапевтическое отделение с жалобами на повышение температуры тела до 38,2°C с ознобом, одышку, кашель со скудной мокротой, боль в правом боку при глубоком дыхании. Болен в течение 5 дней. Объективно: состояние средней тяжести, цианоз губ, кожные покровы бледные. Левая половина грудной клетки отстаёт при дыхании, под лопаткой слева укорочение перкуторного звука, там же выслушивается крепитация, частота дыхательных движений (ЧДД) - 25 в мин. Тоны сердца приглушены, ритмичны, пульс - 100 уд/мин., артериальное давление (АД) - 100/70 мм рт. ст. Живот мягкий, безболезненный, печень и селезёнка не увеличены. Отёков нет. На рентгенограмме в области нижней доли левого лёгкого выявлена инфильтрация. В гемограмме: гемоглобин - 126 г/л; лейкоциты - 12 тысяч, палочкоядерные - 11%, сегментоядерные - 46%, СОЭ - 38мм/час. Больному

был назначен Ампициллин 1000000 ЕД в/м 6 раз в сутки. На 5 день лечения состояние больного ухудшилось, температура тела повысилась до 40,1°C, появилась обильная гнойная мокрота, narosли признаки интоксикации. На компьютерной томографии лёгких в нижней доле слева выявлена полость до 1,2 см в диаметре.

Вопросы:

1. Поставьте наиболее вероятный диагноз.
2. Какие методы исследования необходимы в данном случае?
3. Какое лечение следует назначить данному больному?
4. Какие основные клинические проявления данного заболевания?

ЭТАЛОН ОТВЕТА

1. Внебольничная пневмония в нижней доле левого легкого. Абсцедирование с прорывом гноя в бронх.

2. Общий анализ мокроты; бактериоскопия и посев мокроты на элективные среды для получения культуры возбудителя; биохимический анализ крови: общий белок, белковые фракции, сиаловые кислоты, серомукоид, фибрин, гаптоглобин, аминотрансферазы; спирография; фибробронхоскопия; компьютерная томография легких в динамике.

3. Антибиотики широкого спектра действия (цефалоспорины III поколения, фторхинолоны или карбапенемы или макролиды), муколитики, Ацетилцистеин. лаваж бронхов. При необходимости хирургическое лечение.

4. До прорыва гноя в бронх характерны высокая лихорадка, ознобы, проливные поты, сухой кашель с болями в груди на стороне поражения, затрудненное дыхание или одышка, при перкуссии - интенсивное укорочение над очагом поражения, аускультативно - ослабленное дыхание с жестким оттенком, иногда бронхиальное. При осмотре бледность кожи, цианотичный румянец на лице. Вынужденное положение на больной стороне. После прорыва в бронх: приступ кашля с выделением большого количества гнойной зловонной мокроты (до 500 мл).

Тромбоэмболия легочной артерии

Задача №1.

Больная 60 лет поступила в клинику с жалобами на одышку, боли в левой половине грудной клетки при кашле и дыхании, кровохарканье, повышение температуры до 38°C, слабость. Заболела остро 2 дня назад, когда внезапно возник приступ удушья, сопровождающийся болями в левой половине грудной клетки, сердцебиением; была кратковременная потеря сознания. Врачом неотложной помощи была предложена госпитализация, от которой больная отказалась. Сегодня приступ одышки повторился, появилось кровохарканье, госпитализирована. Состояние больной тяжёлое, кожные покровы бледно-цианотичные. Наблюдаются отёки нижних конечностей, больше левой, варикозное расширение вен, гиперемия кожи левой голени с цианотичным оттенком.

Частота дыханий - 26 в минуту. Пульс - 110 ударов в минуту, ритмичный, малого наполнения. АД - 90/60 мм рт. ст., I тон на верхушке сердца ослаблен, акцент II тона над лёгочной артерией. При перкуссии лёгких определяется притупление лёгочного звука в левой подлопаточной области, здесь же выслушивается шум трения плевры. На ЭКГ зарегистрировано увеличение зубцов Q в III отведении и S в I отведении, подъем сегмента ST и отрицательный зубец T в III отведении, блокада правой ножки пучка Гиса.

Вопросы:

1. Какой наиболее вероятный диагноз у данного больного?
2. Обоснуйте поставленный Вами диагноз.
3. Составьте план дополнительного обследования пациента.
4. Какова Ваша дальнейшая лечебная тактика?

ЭТАЛОН ОТВЕТА

1. Тромбоз вен левой голени. Тромбоэмболия лёгочной артерии.
2. Диагноз поставлен на основании жалоб на одышку, боли в левой половине грудной клетки при кашле и дыхании, кровохарканье, повышение температуры до 38°C, слабость; данных анамнеза: заболела остро 2 дня назад, когда внезапно возник приступ удушья, сопровождающийся болями в левой половине грудной клетки, сердцебиением, была кратковременная потеря сознания; данных объективного осмотра: состояние больной тяжелое, кожные покровы бледно-цианотичные, отёки нижних конечностей, больше левой, варикозное расширение вен, гиперемия кожи левой голени с цианотичным оттенком, частота дыханий - 26 в минуту, пульс - 110 ударов в минуту, ритмичный малого наполнения, АД - 90/60 мм рт. ст., I тон на верхушке сердца ослаблен, акцент II тона над лёгочной артерией; инструментального обследования: на ЭКГ зарегистрировано увеличение зубцов Q в III отведении и S в I отведении, подъем сегмента ST и отрицательный зубец T в III отведении, блокада правой ножки пучка Гиса.

3. - ЭКГ;
 - рентгенография органов грудной клетки;
 - исследование газов артериальной крови;
 - ЭХО-КГ;
 - вентиляционно-перфузионная сцинтиграфия лёгких;
 - спиральная компьютерная томография с контрастированием;
 - определения уровня D-димера;
 - ангиопульмонография;
 - катетеризация правых отделов сердца; - УЗДГ сосудов нижних конечностей.

4. - При потере сознания, остановке кровообращения и/или дыхания проводят сердечнолёгочную реанимацию.

- Коррекция гипоксии - оксигенотерапия.
- Купирование болевого синдрома.
- Тромболитическая и антикоагулянтная терапия.

Задача №2.

Больная Т. 35 лет, офис-менеджер, доставлена бригадой скорой медицинской помощи в приёмное отделение городской больницы в связи с внезапно начавшимся приступом одышки смешанного характера, сердцебиением, колющей болью в прекардиальной области, головокружением и общей слабостью. В анамнезе отмечено, что за 5 суток до приступа одышки у больной появились мягкий отёк правой нижней конечности от стопы до паховой складки, незначительный цианоз и умеренная болезненность конечности. В последующем указанные симптомы сохранялись, пыталась лечиться самостоятельно, используя различные мази с антибиотиками и спиртовые компрессы. Настоящий приступ одышки возник впервые в конце продолжительного рабочего дня на фоне полного благополучия. Из анамнеза жизни известно, что пациентка работает в офисе и проводит большую часть времени в положении сидя, ведет малоподвижный образ жизни, курит, применяет комбинированные оральные контрацептивы.

Объективно: состояние тяжёлое. Кожа и видимые слизистые бледные, чистые, видимая пульсация шейных вен. Отмечается отёк правой нижней конечности, мягкий и тёплый наощупь, распространяющийся от уровня стопы до верхней трети бедра со слабо выраженным цианозом, умеренной болезненностью при пальпации и сохранённой пульсацией на артериях стопы, подколенной и общей бедренной артериях. Суставы без патологии. Грудная клетка правильной формы. Перкуторно над лёгкими ясный лёгочный звук. Дыхание везикулярное, хрипов нет, частота дыхания - 25 в минуту. Пульс одинаковый на обеих лучевых артериях, слабого наполнения, 110 в минуту, АД - 90/65 мм.рт.ст. Акцент II-тона в точке выслушивания клапана лёгочной артерии. Шумов нет. Живот симметричный, мягкий, безболезненный во всех отделах при поверхностной и глубокой пальпации. Печень выступает из-под рёберной дуги на 1 см. Симптом поколачивания отрицательный. Индекс массы тела более 31 кг/м².

Субфебрилитет.

При лабораторных и инструментальных исследованиях выявлены следующие данные.

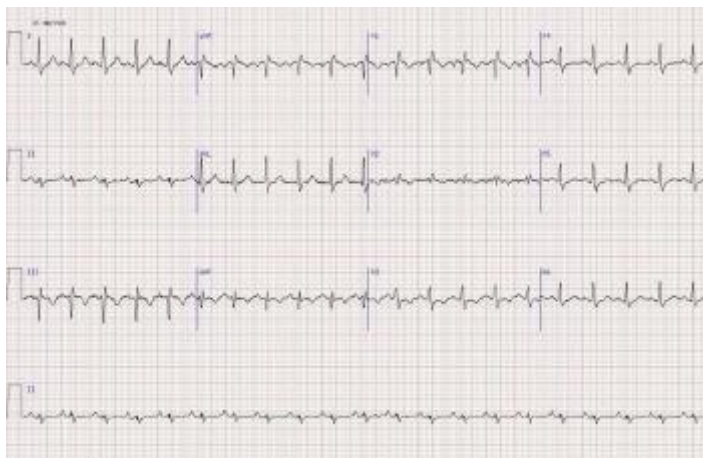Общий анализ крови: гемоглобин - 130 г/л, эритроциты - $4,1 \times 10^{12}/л$, лейкоциты - $5,7 \times 10^9/л$, эозинофилы - 1%, палочкоядерные нейтрофилы - 10%, сегментоядерные нейтрофилы - 50%, лимфоциты - 35%, моноциты - 4%; СОЭ - 24 мм/ч.

Общий анализ мочи: соломенно-желтая, прозрачная, рН кислая, удельный вес - 1010, эпителий - 2-4 в поле зрения, эритроциты, цилиндры, соли не определяются.

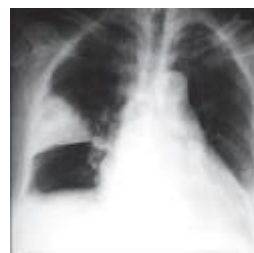Биохимическое исследование крови: билирубин общий - 12,8 мкмоль/л, креатинин - 0,093 ммоль/л, глюкоза - 6,9 ммоль/л, холестерин

– 6,2 ммоль/л, калий - 3,7 ммоль/л, общий белок - 75 г/л, фибриноген – 8,2 г/л, СРБ – 25 мг/л.

ЭКГ



Рентгенография ОГК



Вопросы:

1. Сформулируйте диагноз.
2. Интерпретируйте представленную электрокардиограмму.
3. Составьте план дополнительных обследований.
4. Назначьте лечение.

ЭТАЛОН ОТВЕТА

1. Острый тромбоз общей бедренной вены справа. Массивная тромбоэмболия лёгочной артерии. Острое лёгочное сердце.
2. Ритм синусовый, тахикардия, острая перегрузка правых отделов сердца, симптом SIQIII-TIII, неполная блокада правой ножки пучка Гиса.
3. Рентгенография органов грудной клетки. D-димер. Тропонины Т и I. Эхо-кардиография. ЦДС вен нижних конечностей и таза. Компьютерная томография органов грудной клетки. Коронароангиография.
4. Проведение системного лекарственного тромболитика (Стрептокиназа 250 000 МЕ в качестве нагрузочной дозы за 30 минут, далее 100 000 МЕ/ч в течение 12 -24 часов, либо Альтеплаза 100 мг в/в в течение 2 часов), антикоагулянтная терапия (Нефракционированный гепарин - 500010000 ЕД в/в струйно, затем постоянная инфузия 10-15 Ед/кг/мин – 5-7 дней либо низкомолекулярный Гепарин – фраксипарин 0,1 мл на 10 кг массы в течение 10 дней; Варфарин – за 5 дней до отмены Гепарина под контролем МНО, в течение 6 -12 месяцев). Альтернативой комбинации парентеральных антикоагулянтов с Варфарином являются: Ривароксабан 15 мг 2 раза в день – 3 недели, затем 20 мг/сут или Апиксабан 10 мг 2 раза в день – 7 дней, затем 5 мг 2 раза в день. Инотропы (Добутамин 5-20 мкг/кг/мин или Допамин 5-30 мкг/кг/мин в/в инфузия), ингаляция кислородом (6-8 литров/мин), эластическая компрессия нижних конечностей, в подостром

периоде физиопроцедуры, назначение НПВС, флеботоников. При наличии флотирующего тромба в просвете вены – установка съёмного кава-фильтра.

Задача №3.

Больной 52 лет 3 день после операции аппендэктомии. При попытке подняться с постели внезапно появилась одышка, сухой кашель, давящая боль по всей передней поверхности грудной клетки, резкая общая слабость, через сутки присоединилось кровохаркание. Объективно: состояние средней тяжести, цианоз, набухание шейных вен. В лёгких дыхание везикулярное, хрипов нет. Частота дыхательных движений (ЧДД) - 36 в минуту. Тоны сердца приглушены, ритм правильный, акцент 2 тона на лёгочной артерии. ЭКГ: правограмма, глубокий зубец S в I отведении, зубец Q в III отведении, глубиной 1/3 зубца R и продолжительностью 0,02 секунды. Депрессия сегмента ST и отрицательный зубец T в V1-V3 отведениях, высокие зубцы R в стандартных отведениях.

Вопросы:

1. Поставьте наиболее вероятный диагноз.
2. Какие методы исследования необходимы в данном случае?
3. Какое лечение следует назначить данному больному?
4. Какие симптомы являются обязательными для данного заболевания?

ЭТАЛОН ОТВЕТА

1. Постоперационная ТЭЛА.
2. Общий анализ крови; мочи; биохимический анализ крови: общий белок, белковые фракции, билирубин, аминотрансферазы, ЛДГ общая и по фракциям, серомукоид, фибрин; ЭКГ в динамике; рентгенологическое исследование легких; вентиляционно-перфузионное сканирование легких, исследование коагулограммы и D-димера в плазме крови; ЭХОКГ; селективная ангиопульмонография, инструментальная диагностика флеботромбозов нижних конечностей.
3. Тромболитическая терапия: рекомбинантный тканевой активатор плазминогена, гепаринотерапия до 30 000 ЕД в сутки, постоянная оксигенотерапия через носовой катетер (в ряде случаев искусственная вентиляция легких), за 3-5 дней до отмены Гепарина назначают Варфарин, Синкумар, при шоке -Добутамин, при инфаркт- пневмонии - антибиотики (нежелателен Пенициллин), облегчение боли. Катетерные и хирургические эмболэктомии. Установка кавафильтров. Антиагреганты.
4. Внезапное начало, боль за грудиной разнообразного характера, одышка, кашель, кровохарканье, синдром острого легочного сердца, клиника инфарктной пневмонии.

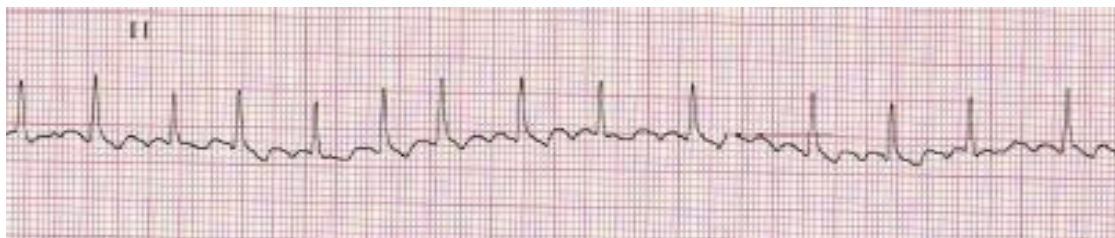
Нарушения ритма сердца и проводимости.

Задача №1.

Пациент К. 50 лет обратился к участковому врачу в связи с впервые возникшим приступом сердцебиения, сопровождающимся мышечной дрожью, слабостью, незначительным затруднением дыхания. Приступ возник около 2 часов назад при сильном эмоциональном стрессе. Ранее при регулярной диспансеризации никаких заболеваний выявлено не было, АД было всегда в пределах нормы. На ранее снятых ЭКГ без патологических изменений. Весьма значительные физические нагрузки переносит хорошо.

При осмотре: сознание ясное. Кожные покровы обычной окраски и влажности. В лёгких везикулярное дыхание, ЧДД - 18 в минуту. Границы относительной сердечной тупости в пределах нормы. Тоны сердца аритмичные, шумов нет, ЧСС - 144 удара в минуту, пульс - 108 в минуту. АД - 130/80 мм рт. ст. Печень не увеличена.

Периферические отёки отсутствуют. Температура тела 36,9°C. Представлена ЭКГ отведение II (скорость 25 мм/с):



Вопросы:

1. Предположите наиболее вероятный диагноз.
2. Назовите отклонения от нормы, видимые на представленной ЭКГ, и сформулируйте ЭКГ заключение.
3. Какой синдром является ведущим в клинической картине данного заболевания?
4. Среди каких сходных состояний требуется провести дифференциальную диагностику?
5. С введения каких препаратов следует начинать купирование данного неотложного состояния?

ЭТАЛОН ОТВЕТА

1. Идиопатическая пароксизмальная фибрилляция предсердий (допускается формулировка «мерцательная аритмия»), тахисистолическая форма, гемодинамически незначимый пароксизм.

2. Ритм нерегулярный, ЧСС повышена, отсутствуют зубцы P, волны f.

Заключение: фибрилляция предсердий, тахисистолическая форма.

3. Нарушение ритма сердца.

4. Другие пароксизмальные тахикардии с «узкими» комплексами QRS (трепетание предсердий, предсердные тахикардии, атриовентрикулярные тахикардии), синусовая тахикардия.

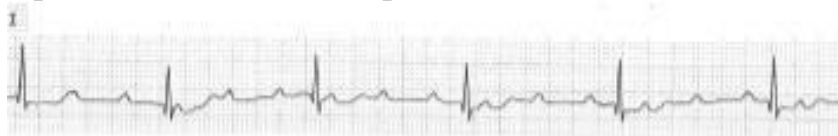
5. Новокаиномид 1000 мг внутривенно капельно или Амиодарон 300 мг внутривенно капельно или Пропафенон 450-600 мг внутрь.

Задача №2.

Больной 75 лет на приеме у врача-терапевта участкового предъявляет жалобы на приступы головокружения, иногда с кратковременной потерей сознания, участвовавшие в течение последнего месяца. Кроме этого, имеется одышка при незначительной физической нагрузке и отеки на ногах, которые появились также около месяца назад и в последующем усиливались. Анамнез: больным себя считает около 10 лет, когда впервые появились сжимающая боль в области сердца и одышка при ходьбе до 200 м, боль эффективно купируется Нитроглицерином. Год назад впервые возник приступ потери сознания в течение нескольких минут, сопровождавшийся непроизвольным мочеиспусканием. В последний месяц аналогичные приступы участились, появилось повышение АД.

Объективно: сознание ясное. Выраженный цианоз губ, граница относительной сердечной тупости сердца смещена влево на 2 см. Тоны сердца глухие, ритмичные. Временами выслушивается громкий (пушечный) I тон. ЧСС - 34 удара в минуту. АД - 180/100 мм рт. ст. В лёгких жёсткое дыхание, хрипов нет. Печень выступает из-под рёберной дуги на 5 см, край её плотный, чувствительный при пальпации. Симметричные отеки на ногах до верхней трети голеней.

Представлена ЭКГ (скорость 25 мм/с):



Вопросы:

1. Предположите наиболее вероятный диагноз.
2. Назовите отклонения от нормы, видимые на представленной ЭКГ, и сформулируйте ЭКГ заключение
3. Какой синдром является ведущим в клинической картине данного заболевания?
4. Среди каких сходных состояний требуется провести дифференциальную диагностику?

ЭТАЛОН ОТВЕТА

1. ИБС. Стенокардия напряжения, функциональный класс II. Полная атриовентрикулярная блокада. Приступы Морганьи-Адамса-Стокса. НШБ, функциональный класс IV.

Симптоматическая артериальная гипертензия III степени, риск 4.

2. Полная атриовентрикулярная блокада, замещающий ритм АВ-соединения. Заключение: полная атриовентрикулярная блокада (III степени).

3. Нарушение проводимости: полная атриовентрикулярная блокада с приступами МорганьиАдамса-Стокса.

4. Обмороки при синдроме слабости синусового узла, при пароксизмальных тахикардиях, при транзиторных ишемических атаках, при эпилепсии.

Хроническая сердечная недостаточность. Острая сосудистая недостаточность

Задача №1.

Пациент 69 лет направлен врачом-терапевтом участковым в клинику с жалобами на выраженную одышку при незначительной физической нагрузке, приступы удушья по ночам. Ухудшение состояния наблюдается около недели до госпитализации. Из анамнеза: 6 лет назад диагностирована дилатационная кардиомиопатия. Больной постоянно получал подобранное лечение: Гипотиазид - 12,5 мг в сутки, Фозиноприл - 20 мг ежедневно, Карведилол - 12,5 мг 2 раза в день. Наблюдалась слабость при физической нагрузке. Пациент сообщил, что несколько дней назад после переохлаждения появился кашель, повышалась температура тела до 37,4°C. Вследствие нарастания слабости, прекратил приём Карведилола, использовал обильное питьё, витамины. Состояние ухудшилось. Объективно: вес - 76 кг, рост - 168 см. Цианоз. При аускультации: застойные хрипы в легких с двух сторон; тоны сердца глухие, ритмичные, протодиастолический ритм галопа. ЧСС - 105 ударов в минуту. АД - 105/70 мм рт. ст.

Симметричные отёки нижних конечностей.

В анализах крови: натрий - 138 ммоль/л, калий - 3,9 ммоль/л. ЭКГ: синусовый ритм, блокада левой ножки пучка Гиса, желудочковые экстрасистолы. QRS 0,13 сек.

ЭхоКГ: диффузная гипокинезия стенок левого желудочка, фракция выброса - 36%, конечный диастолический размер левого желудочка - 69 мм.

Вопросы:

1. Предположите наиболее вероятный диагноз.
2. Чем обусловлена тяжесть состояния пациента? Что способствовало развитию декомпенсации сердечной недостаточности? Обоснуйте поставленный Вами диагноз.
3. Составьте и обоснуйте план дополнительного обследования пациента.
4. Какие группы препаратов следует назначить больному? Как быть с назначенным ингибитором АПФ фозиноприлом в связи с АД 105/70 мм рт. ст. - отменить, уменьшить или увеличить дозу? Как быть с Карведилолом?

ЭТАЛОН ОТВЕТА

1. Дилатационная кардиомиопатия. Желудочковая экстрасистолия. Хроническая сердечная недостаточность II Б стадии ФК III.

2. Согласно анамнеза диагноз «дилатационная кардиомиопатия» был выставлен больному 6 лет назад (при ЭХО-КГ имеется дилатация левого желудочка, гипокинезия стенок левого желудочка). В настоящее время тяжесть состояния обусловлена явлениями сердечной недостаточности, декомпенсации которой способствовали: вирусная инфекция, обильный приём жидкости и отмена лекарственных препаратов. Диагноз ХСН и её стадия выставлены на основании жалоб (одышка, удушье), объективных данных (цианоз, отёки нижних конечностей, хрипы в лёгких, протодиастолический ритм галопа), результатов ЭХО-КГ (низкая фракция выброса левого желудочка, дилатация левого желудочка).

3. Кроме общеклинических исследований (общий анализ крови, общий анализ мочи, биохимическое исследование крови) необходимо провести рентгенологическое исследование органов грудной клетки для исключения пневмонии, инфильтративных заболеваний лёгких (у больного отмечалось повышение температуры тела, кашель) с целью выявления признаков кардиомегалии, признаков венозного застоя в лёгких, наличия выпота в плевральной полости; суточное мониторирование ЭКГ по Холтеру с целью выявления нарушений ритма и проводимости сердца.

4. Основные группы препаратов для лечения этого больного: ингибиторы АПФ, селективные вблокаторы, диуретики (Верошпирон, Гипотиазид, Фуросемид), сердечные гликозиды - Дигоксин (в связи с декомпенсацией, большими размерами сердца и низкой фракцией выброса левого желудочка), дезагреганты (для профилактики тромбоэмболических осложнений). Ингибитор АПФ фозиноприл должен быть оставлен больному в лечении, но дозу его нужно уменьшить в связи с низкими цифрами АД. В-блокатор Карведилол должен быть вновь назначен этому пациенту.

Задача №2.

Вызов врача-терапевта участкового на дом. Больной М 66 лет. Диагноз «ИБС, стенокардия напряжения ФК III. Постинфарктный кардиосклероз (инфаркт миокарда в 2013 году), коронаросклероз (коронарография в 2013 г., 2014 г.). Постоянная форма фибрилляции предсердий. Гипертоническая болезнь III ст. Риск ССО4. ХСН II Б, ФК III». Жалобы на одышку при обычной физической нагрузке и в покое, кашель, преимущественно в горизонтальном положении и ночью, отёки нижних конечностей. При осмотре АД 120/70 мм рт.ст., PS - 60 уд/мин, при аускультации лёгких отмечаются влажные хрипы с обеих сторон, отёки стоп и голеней. ЭКГ: фибрилляция предсердий, ЧСС - 65 уд/мин, отклонение ЭОС влево, признаки рубцовых изменений левого желудочка (инфаркт миокарда в анамнезе). ЭХО-КГ: Общая сократимость миокарда левого желудочка снижена (ФВ=30%). Биохимия крови: АСАТ - 45 ед/л, АЛАТ - 39 ед/л, креатинин - 98 мкмоль/л, ОХС - 4,5 ммоль/л, ТГ - 1,4 ммоль/л, ЛВП - 1,0 ммоль/л, глюкоза - 4,5 ммоль/л, К⁺ - 4,0 ммоль/л. На момент осмотра пациент получает: - Верошпирон 25 мг 1 раз в день; -

Бисопролол 5 мг 1 раз в сутки; - Аторвастатин 40 мг вечером; - Дигоксин 0,125 мг 1 раз в день; - Варфарин 5 мг 1 раза в день. Больной госпитализирован.

Вопросы:

1. Оцените адекватность выбранной диуретической терапии тяжести состояния пациента.
2. Назовите критерии эффективности диуретической терапии для данного пациента.
3. Укажите комбинацию лекарственных препаратов, сочетание которых усиливает риск брадикардии и АВ-блокады. Перечислите методы контроля безопасности фармакотерапии.
4. Укажите лабораторный показатель и его целевое значение для оценки эффективности и безопасности назначения Варфарина.
5. Изменение каких лабораторных показателей и во сколько раз может свидетельствовать о развитии побочных эффектов на фоне приёма статинов?

ЭТАЛОН ОТВЕТА

1. Недостаточная доза спиронолактона (25 мг/сут) на фоне клинических проявлений ХСН ПБ. Для достижения эффективного диуреза необходима комбинированная диуретическая терапия - сочетание спиронолактона с петлевыми диуретиками (фуросемид или торасемид).

2. При эффективной диуретической терапии должна быть положительная динамика клинических данных (уменьшение отёков, одышки), снижение веса, положительный суточный баланс жидкости.

3. Одновременное назначение комбинации дигоксина и бисопролола повышает риск развития брадикардии и АВ-блокады. Для контроля безопасности фармакотерапии необходим контроль ЧСС, регистрация ЭКГ, возможно проведение холтеровского мониторирования ЭКГ.

4. МНО - международное нормализованное отношение, для пациента с постоянной формой фибрилляции предсердий - 2-3.

5. При терапии статинами необходимо контролировать уровень трансаминаз (АСАТ, АЛАТ) для выявления поражения печени и контроль КФК для выявления развития миопатии и рабдомиолиза. Увеличение трансаминаз более 3 норм и КФК более 5 норм требует отмены препарата.

Острая ревматическая лихорадка. Диффузные заболевания соединительной ткани

Задача №1.

Мужчина 39 лет на приеме у врача-терапевта участкового предъявляет жалобы на одышку, сердцебиение, кашель. Небольшую одышку и периодические сердцебиения отмечает в течение 5 лет. Около недели назад заболел ангиной с появлением высокой температуры, кашля. В ночь перед обращением к врачу не мог спать из-за выраженной одышки, усиливающейся в горизонтальном положении. В подростковом возрасте

были частые ангины, на фоне которых беспокоили боли в крупных суставах. Наблюдался у невропатолога по поводу хорей.

Объективно: ортопноэ, акроцианоз, ЧДД - 28 в минуту, отёки нижних конечностей, приподнимающий верхушечный толчок. Пульс слабого наполнения, аритмичен, 96 ударов в минуту. ЧСС по данным аускультации - 110 в минуту. Артериальное давление - 100/60 мм.рт.ст., температура тела - 37,4°C. Печень увеличена, слегка болезненна при пальпации. При перкуссии сердце увеличено влево и вправо. В нижних отделах лёгких мелкопузырчатые хрипы. При аускультации сердца – аритмия с отсутствием периодов правильного ритма. На верхушке трёхчленная мелодия с низким глухим дополнительным компонентом, акцент II тона на лёгочной артерии. Трёхчленная мелодия выслушивается в точке Боткина. Систолический и протодиастолический шум на верхушке. Систолический шум на верхушке усиливается на выдохе, проводится в аксиллярную область. Общий анализ крови: СОЭ - 32 мм/час, лейкоциты – 11300 в 1 мм³. Биохимическое исследование крови: С – реактивный белок (++++). ДФА – 0,500 (N до 0.200).

Вопросы:

1. Ваш предположительный диагноз.
2. Критерии основного диагноза.
3. Какие осложнения основного заболевания Вы предполагаете?
4. Составьте и обоснуйте план дополнительного обследования пациента.
5. Лечебная тактика, выбор препаратов.

ЭТАЛОН ОТВЕТА

1. Хроническая ревматическая болезнь сердца, активная фаза, активность II ст. Рецидивирующий ревмокардит. Комбинированный митральный порок сердца: стеноз и недостаточность митрального клапана. Фибрилляция предсердий с тахисистолией желудочков. Хроническая сердечная недостаточность IIБ стадии IV функционального класса. Сердечная астма.

2. У больного имеется ревматический анамнез, данные клинико-лабораторные, свидетельствующие об активности ревматического процесса на фоне перенесённой ангины. Данные объективного обследования и аускультации сердца свидетельствуют о формировании комбинированного митрального порока сердца: стеноз и недостаточность митрального клапана. Характер пульса, наличие дефицита пульса свидетельствуют о фибрилляции предсердий. Наличие проявлений бивентрикулярной сердечной недостаточности характерно для IIБ стадии и соответствует IV функциональному классу.

3. Фибрилляция предсердий с тахисистолией желудочков. Хроническая сердечная недостаточность IIБ ст., IV функционального класса. Сердечная астма.

4. Пациенту рекомендовано: выявить наличие стрептококковой инфекции – мазок из зева на бактериологическое исследование, определение титра АСЛ-О в сыворотке крови; определить характер органического поражения митрального клапана, оценить степень митрального стеноза и митральной недостаточности. Оценить характер ремоделирования левого желудочка, левого предсердия, правого желудочка и правого предсердия методом трансторакальной эхокардиографии. Исключить наличие тромбов в предсердиях методом чреспищеводной эхокардиографии. Выполнить рентгенологическое исследование органов грудной клетки.

5. Антибактериальная терапия. Нестероидные противовоспалительные средства. Для контроля ЧЖС – Дигоксин. При снижении фракции выброса – Бисопролол или Карведилол, Спиринолактон, ингибиторы АПФ (Эналаприл или Лизиноприл), петлевой диуретик (Торасемид или Фуросемид). Для купирования сердечной астмы – внутривенное введение нитратов. Консультация кардиохирурга. Хирургическое лечение – протезирование митрального клапана – показано после стихания активности ревматического процесса и уменьшения степени недостаточности кровообращения.

Задача №2.

Женщина 25 лет, учитель, предъявляет жалобы на затруднение вдоха при ходьбе, подъеме на 2-й этаж, сухой кашель, повышение температуры до 38,6°C, сердцебиение, слабость. Два года назад, после ангины, возникли колющие боли в области верхушки сердца без связи с физической нагрузкой, различной длительности и интенсивности; появились летучие боли в коленных и плечевых суставах. За медицинской помощью не обращалась. Ухудшение 3 недели, лечилась амбулаторно по поводу ОРВИ (принимала Парацетамол). Несмотря на проводимое лечение, сохранялись слабость, кашель, колебания температуры в течение суток. При осмотре: кожа и видимые слизистые бледные, чистые, цианоз губ, кончика носа, цианотический румянец. Отёков нет. Периферические лимфоузлы не увеличены. Дыхание везикулярное, влажные незвучные мелкопузырчатые хрипы в нижних отделах. Пульс малый, ослаблен на левой лучевой артерии, 90 ударов в минуту. АД - 110/70 мм.рт.ст. Границы относительной сердечной тупости: правая - 2 см вправо от правого края грудины, верхняя – нижний край II ребра, левая – на 0,5 см кнутри от левой среднеключичной линии. Тоны сердца ритмичные, трёхчленный ритм, на верхушке сердца – хлопающий I тон, диастолический шум, во втором межреберье слева от грудины – акцент II тона, над мечевидным отростком – ослабление I тона. Живот симметричный, мягкий, безболезненный во всех отделах. Печень не увеличена. Симптом поколачивания отрицательный с обеих сторон.

Лабораторно. Общий анализ крови: гемоглобин - 130 г/л, эритроциты - $4,2 \times 10^{12}/л$, лейкоциты - $12,1 \times 10^9/л$, эозинофилы - 3%, палочкоядерные

нейтрофилы - 8%, сегментоядерные нейтрофилы - 53%, лимфоциты - 30%, моноциты - 6%, СОЭ - 37 мм/час. Общий анализ мочи: относительная плотность - 1019, белок – нет, лейкоциты – 3-4, эпителий - 1-2 в поле зрения. Биохимический анализ крови: фибриноген - 6,2 г/л, общий белок – 57 г/л, альбумины – 34%, глобулины: α_1 – 6%, α_2 – 14%, β – 18%, γ – 28%, СРБ – 7,5 мг/л (N - 1-6 мг/л).

Вопросы:

1. Предположите наиболее вероятный диагноз.
2. Обоснуйте поставленный Вами диагноз.
3. Составьте и обоснуйте план дополнительного обследования пациента.
4. Составьте план лечения данного пациента. Обоснуйте свой выбор.

ЭТАЛОН ОТВЕТА

1. Ревматическая болезнь сердца с формированием порока (стеноза митрального клапана), активная фаза. ХСН II-А. ФК II
2. Диагноз «ХРБС с формированием порока сердца» поставлен на основании прямых, косвенных, дополнительных признаков митрального стеноза; наличии ревматической атаки в анамнезе. Активная фаза (лихорадка, острофазовые показатели). ХСН II-А (признаки застоя в малом круге кровообращения). ФК II (одышка при подъеме на 2 этаж) 3. Пациенту рекомендовано:

Эхо-КГ (визуализация полостей и клапанов сердца); ЭКГ (состояние миокарда, выявление нарушений ритма).

Для подтверждения связи с БГСА-инфекцией и ее активности – АСЛ-О, АСГ, мазок из зева на БГСА-культуру; посев крови для исключения септического процесса и анализ крови на прокальцитонин.

4. Этиотропная терапия (пенициллины, в т. ч. защищенные, или макролиды, или линкозамиды) – при положительной БГСА-культуре из зева. НПВП (Мовалис, Напроксен, Нимесулид).

ГК (при наличии выраженного кардита и/или полисерозита).

Лечение ХСН (диуретики, ингибиторы АПФ или БРА, адrenoблокаторы).

Хирургическое лечение (характер вмешательства определяется морфологией клапанных изменений и состоянием больного).

Пороки сердца. Инфекционный эндокардит

Задача №1.

Мужчина 24 лет предъявляет жалобы на повышение температуры до 40°C, сопровождавшееся ознобом; инспираторную одышку при небольшой физической нагрузке; боли в области сердца, не связанные с физической нагрузкой, умеренной интенсивности, длительные.

Из анамнеза известно, что употребляет героин в течение 4 лет (инъекции в локтевые вены, область паха). За 2 недели до госпитализации

отметил повышение температуры до 40°C. В качестве жаропонижающих больной принимал нестероидные противовоспалительные препараты. Через 3 суток температура снизилась до 37,2–37,4°C, самочувствие несколько улучшилось. Однако через 10 дней лихорадка возобновилась, в связи с чем пациент был госпитализирован.

При осмотре: кожа бледная, чистая. Периферические лимфатические узлы не увеличены. ИМТ – 18 кг/м². Температура тела – 38,9°C. В лёгких дыхание везикулярное, проводится во все отделы. ЧДД – 18 в минуту. Тоны сердца ясные, на основании мечевидного отростка – систолический шум, усиливающийся на высоте вдоха с задержкой дыхания. Акцент 2-го тона на а. pulmonalis. АД – 110/60 мм рт. ст., ЧСС – 100 ударов в мин. Живот мягкий, при пальпации безболезненный. Печень выступает на 2 см из-под края рёберной дуги, край печени гладкий. Отеки стоп и голеней. Симптом поколачивания отрицательный с обеих сторон. Мочеиспускание не нарушено.

В анализах: эритроциты – $3,3 \times 10^{12}$ /л, гемоглобин – 126 г/л, лейкоциты – $15,8 \times 10^9$ /л, палочкоядерные нейтрофилы – 15%, СОЭ – 42 мм/ч, альбумина сыворотки крови – 29 г/л, креатинин – 66 мкмоль/л, СКФ – 92 мл/мин/1,73 м², СРБ – 120 мг/л (в норме – до 5 мг/л). В общем анализе мочи: удельный вес – 1016, эритроциты – 0-1 в поле зрения.

При посеве крови на стерильность дважды выделен *S. aureus*, чувствительный к оксацилину, цефтриаксону. Данные ЭхоКГ: размеры камер сердца не увеличены. Митральный клапан: створки уплотнены, характер движения створок разнонаправленный. Трикуспидальный клапан: створки уплотнены, утолщены, визуализируются средней эхоплотности структуры на средней и передней створках размерами 1,86 и 1,11×0,89 см; характер движения створок разнонаправленный, трикуспидальная регургитация III–IV степени.

Вопросы:

1. Предположите наиболее вероятный диагноз.
2. Обоснуйте поставленный Вами диагноз.
3. Составьте и обоснуйте план дополнительного обследования пациента.
4. Тактика ведения больного, немедикаментозная и медикаментозная терапия. Обоснуйте свой выбор.
5. Какова Ваша дальнейшая лечебная тактика? Обоснуйте Ваш выбор.

ЭТАЛОН ОТВЕТА

1. Первичный острый стафилококковый инфекционный эндокардит. Недостаточность трикуспидального клапана 3 степени. ХСН IIА, ФК 3 по NYHA.
2. Диагноз основного заболевания не вызывает сомнений: наблюдались 2 больших (трикуспидальная недостаточность, вегетации на трикуспидальном клапане и положительная гемокультура) и 2 малых (фебрильная лихорадка, «входные ворота» в виде в/в употребления

наркотиков) диагностических критерия инфекционного эндокардита, а также лабораторные признаки синдрома системного воспалительного ответа, анемия, свойственные трикуспидальной локализации инфекционного эндокардита.

3. Пациенту рекомендовано: проведение повторного общего анализа крови и посева крови, общего анализа мочи, анализа мочи по Нечипоренко, биохимических анализов крови (функциональные пробы печени, электролиты крови, железо, ферритина), маркеров вирусных гепатитов, ВИЧ-инфекции; рентгенография грудной клетки, ЭКГ, ЭхоКГ в динамике; УЗИ исследование почек; консультации врача-кардиохирурга, врача-нарколога.

4. С момента постановки диагноза – немедленная госпитализация. Исключить приём наркотических средств. Применение антибактериальной терапии острого инфекционного эндокардита, вызванного оксациллинчувствительным штаммом золотистого стафилококка (OSSA). Пациенту должна быть назначена антибактериальная терапия в соответствии с существующими рекомендациями при стафилококковом инфекционном эндокардите: Цефтриаксон в дозе 2 г/сутки в/в в сочетании с Амикацином – 1 г/сут в течение 10 дней. В последующем - лечение Цефтриаксоном в указанной дозировке продолжать до 6 недель.

5. Через 6 недель регулярной антибактериальной терапии температура должна стойко нормализоваться, гемокультура в посевах крови не выделяться. Продолжить динамическое наблюдение. С учётом патологии клапанов есть показания к оперативному лечению - выполнение операции протезирования трикуспидального клапана.

Задача №2.

Больная Б. 38 лет предъявляет жалобы на одышку при незначительной физической нагрузке, быструю утомляемость, слабость, эпизоды удушья, возникающие в горизонтальном положении, отёки голеней и стоп. В возрасте 17 лет был выявлен ревматический порок сердца - недостаточность митрального клапана. При осмотре: состояние тяжелое. Акроцианоз. Отёки голеней и стоп. ЧДД - 24 в минуту. При сравнительной перкуссии лёгких справа ниже угла лопатки отмечается притупление перкуторного звука. При аускультации ослабленное везикулярное дыхание, в нижних отделах - небольшое количество влажных мелкопузырчатых хрипов. Левая граница сердца - на 3 см кнаружи от среднеключичной линии в VI межреберье. Аускультативная картина соответствует имеющемуся пороку. Ритм сердечных сокращений неправильный, ЧСС - 103 удара в минуту. АД - 110/65 мм рт. ст. Живот увеличен в объёме за счёт ненапряжённого асцита, мягкий, безболезненный. Размеры печени по Курлову - 13×12×10 см. Печень выступает из-под края рёберной дуги на 3 см, край её закруглён, слегка болезненный. На ЭКГ ритм неправильный, зубцы Р отсутствуют.

Вопросы:

1. Выделите ведущий синдром.
2. Установите предварительный диагноз.
3. Наметьте план обследования пациента на первом этапе.
4. Определите тактику лечения.
5. К какому специалисту необходимо направить пациентку и с какой целью?

ЭТАЛОН ОТВЕТА

1. Синдром хронической сердечной недостаточности по большому и малому кругам кровообращения.
2. Хроническая ревматическая болезнь сердца: ревматический порок сердца - недостаточность митрального клапана.
Фибрилляция предсердий, постоянная форма. ХСН II Б стадия, ФК IV.
3. Пациенту рекомендовано:
 - ОАК,
 - ОАМ,
 - ЭКГ,
 - Эхо-кардиография,
 - R-графия органов грудной клетки.
4. Ингибиторы АПФ, Дигоксин, бета-адреноблокаторы, диуретики.
5. Необходимо направить больную на консультацию к врачу-кардиохирургу для обсуждения хирургической коррекции порока.

Задача №3.

Больной Г. 26 лет на приеме у врача-терапевта участкового предъявляет жалобы на одышку при небольшой физической нагрузке. В анамнезе - частые ангины в детстве. В возрасте 12 лет у больного был эпизод болей в коленных суставах в течение недели. На фоне приема Диклофенака боли прошли через 1 неделю. В течение последних трех лет отмечает ухудшение переносимости физических нагрузок из-за одышки. Толерантность к нагрузкам резко снизилась за последние 6 месяцев: одышка стала возникать при ходьбе с обычной скоростью. К врачам не обращался. Неделю назад отметил приступ частого неритмичного сердцебиения, купированный самостоятельно через 5 часов. При осмотре: кожные покровы обычной окраски, отмечается цианоз губ, кончика носа, «румянец» щек, в лёгких хрипов нет, ЧДД - 24 в минуту, перкуторно - верхняя граница сердца на уровне II межреберья, остальные границы в пределах нормы. На верхушке - трёхчленный ритм, хлопающий первый тон, диастолический шум. Тоны ритмичные, ЧСС - 90 ударов в минуту, АД - 100/60 мм рт. ст. Живот безболезненный. Печень: +2 см от края рёберной дуги, селезёнка не пальпируется.

Вопросы:

1. Предположите и обоснуйте наиболее вероятный диагноз.
2. Определите и обоснуйте наиболее вероятную причину заболевания у пациента.

3. Чем обусловлен трёхчленный ритм, выявленный при аускультации пациента?

4. Что Вы ожидаете выявить у пациента при ультразвуковом исследовании сердца?

5. Выберите и обоснуйте Вашу дальнейшую врачебную тактику.

ЭТАЛОН ОТВЕТА

1. Наиболее вероятный диагноз у данного больного «ревматический порок сердца»: стеноз левого атриовентрикулярного отверстия с развитием сердечной недостаточности. Обоснованием является наличие у пациента прямых аускультативных признаков стеноза левого атриовентрикулярного отверстия: диастолический шум на верхушке, хлопающий первый тон в сочетании с тоном открытия митрального клапана (дополнительный тон). В анамнезе у больного в детстве типичные ревматические атаки, быстро купировавшиеся приемом НПВС. Характерные для НКПБ одышка и увеличение печени: +2 см от края рёберной дуги.

2. Изолированный митральный стеноз практически всегда является следствием ревматической лихорадки. На эту этиологию косвенно указывают молодой возраст пациента (атеросклероз маловероятен), частые ангины в детстве (очаг стрептококковой инфекции), эпизод артралгии в анамнезе (ревматическая атака?). Анамнез заболевания и клиническая картина не соответствуют диагнозу инфекционного эндокардита: нет лихорадки, спленомегалии, порок, выявляемый у пациента, является стенозом митрального отверстия, а не недостаточностью митрального клапана. Поражение клапанов сердца при системной красной волчанке, сифилисе также может приводить к формированию недостаточности митрального клапана, а не к стенозу митрального отверстия.

3. Трёхчленный ритм при митральном стенозе обусловлен появлением добавочного тона в диастолу - тоном открытия митрального клапана, аускультативным феноменом, выявляемым у больных с митральным стенозом. Он образуется вследствие того, что склерозированные, сросшиеся створки митрального клапана не могут полностью отойти к стенкам желудочка, поэтому при ударе о клапан струи крови, изливающейся из предсердия, возникают звуковые колебания.

4. При ультразвуковом исследовании сердца у данного пациента можно определить расширение левого предсердия, увеличение градиента давления на митральном клапане, повышение давления в лёгочной артерии. При митральном стенозе быстро развивается дилатация левого предсердия (у пациента выявлены её перкуторные признаки - расширение границы сердца вверх). Дилатация левого желудочка для данного порока не характерна. Вследствие уменьшения площади левого атриовентрикулярного отверстия увеличивается градиент давления на митральном клапане. Повышение градиента давления на левый желудочек/аорту наблюдают и при другом пороке - стенозе устья аорты. Для митрального стеноза характерно

развитие активной лёгочной гипертензии, её клиническое проявление у данного пациента – одышка.

5. У пациента в настоящий момент отсутствуют признаки активности ревматического процесса, следовательно, нет необходимости приёма противовоспалительной терапии. Необходим общий анализ крови, анализ на СРБ, АСЛ -О, ЭКГ, холтеровское трёхсуточное мониторирование ЭКГ для выявления характера нарушений ритма. В связи с появлением осложнений порока сердца в виде сердечной недостаточности, возможных пароксизмов фибрилляции предсердий пациенту показано оперативное лечение - митральная комиссуротомия или протезирование митрального клапана. Появление фибрилляции предсердий у больных с митральным стенозом сопряжено с высоким риском тромбоэмболий в сосуды большого круга кровообращения. Для профилактики тромбоэмболий больному показан пожизненный приём непрямым антикоагулянтов - варфарина с целевым уровнем МНО-2,0-2,5. С целью лечения сердечной недостаточности диуретики - Тригрим 10 мг утром.

ИБС. Стенокардия. Инфаркт миокарда.

Задача №1.

Больной 47 лет поступил в стационар с амбулаторного приёма в поликлинике, куда обратился с жалобами на сжимающие боли за грудиной, возникающие при ходьбе в среднем темпе через 500 м или при подъёме по лестнице на 3 этаж, проходящие через 1-2 мин покоя. Впервые боли за грудиной появились 2 года назад, но больной их появление не связывал с заболеванием сердца, к врачам не обращался. Настоящее ухудшение наступило в течение недели, когда приступы загрудинных болей участились, стали возникать при меньших нагрузках – при спокойной ходьбе через 50-100 м, появились приступы сжимающих болей в покое. Из анамнеза известно, что больной страдает артериальной гипертензией с максимальными цифрами АД – 170/100 мм рт. ст. Курит до 1 пачки сигарет в день в течение 20 лет. Мать и отец больного страдают артериальной гипертензией, имеются случаи внезапной смерти среди родственников.

Вопросы:

1. Какой наиболее вероятный диагноз у данного больного?
2. Обоснуйте поставленный Вами диагноз.
3. Составьте план дополнительного обследования пациента.
4. Какова Ваша дальнейшая лечебная тактика?

ЭТАЛОН ОТВЕТА

1. ИБС: прогрессирующая стенокардия.
2. Диагноз поставлен на основании жалоб на сжимающие боли за грудиной, возникающие при ходьбе в среднем темпе через 500 м или при подъёме по лестнице на 3 этаж, проходящие через 1-2 мин покоя; данных

анамнеза: страдает артериальной гипертензией с максимальными цифрами АД 170/100 мм рт. ст., курит до 1 пачки сигарет в день в течение 20 лет; данных осмотра: приступы загрудинных болей участились, стали возникать при меньших нагрузках - при спокойной ходьбе через 50-100 м, появились приступы сжимающих болей в покое.

3. Липидограмма; ЭКГ; ЭХО-КГ; СМЭКГ по Холтеру; тредмилл-тест; стресс-ЭХОКГ.

4. Немедикаментозная терапия (модификация образа жизни, отказ от курения); медикаментозная терапия (антиагреганты; β-адреноблокаторы; статины; иАПФ; блокаторы кальциевых каналов); хирургическое лечение.

Задача №2.

Больной К. 48 лет, экономист. Обратился к врачу-терапевту участковому с жалобами на сжимающие боли за грудиной и в области сердца, иррадиирующие в левое плечо, возникающие при ходьбе через 100 метров, иногда в покое, купирующиеся приёмом 1-2 таблетками нитроглицерина через 2-3 минуты, одышку, сердцебиение при незначительной физической нагрузке. Боли в сердце впервые появились около 5 лет назад. Принимает Нитроглицерин для купирования болей, Кардикет 20 мг 2 раза в день – для профилактики болей в сердце, Аспирин 100 мг на ночь. Принимал статины около двух лет, последние два года не принимает. За последние полгода снизилась переносимость физической нагрузки. Больной курит около 20 лет, по 1 пачке в день. Наследственность: отец умер в возрасте 62 лет от инфаркта миокарда.

Общее состояние удовлетворительное. Нормостенической конституции.

Периферических отёков нет. ЧДД - 18 в минуту, в лёгких дыхание везикулярное, хрипов нет. Границы сердца при перкуссии: правая - правый край грудины IV межреберье, верхняя – III межреберье, левая – на 1,0 см кнутри от левой среднеключичной линии V межреберье. Тоны сердца приглушены, ритм правильный, акцент II тона над аортой. ЧСС – 82 удара в мин. АД - 135/80 мм рт. ст. Печень и селезёнка не пальпируются. Симптом поколачивания по поясничной области отрицательный. Липиды крови: общий холестерин - 6,8 ммоль/л; триглицериды – 1,7 ммоль/л; холестерин липопротеинов высокой плотности – 0,9 ммоль /л. ЭКГ в покое: ритм - синусовый, ЧСС – 80 ударов в минуту. ЭОС не отклонена.

Единичная желудочковая экстрасистола. Эхо-КГ: уплотнение стенок аорты. Толщина задней стенки левого желудочка (ТЗСЛЖ) – 1,0 см; толщина межжелудочковой перегородки (ТМЖП) - 1,0 см. Камеры сердца не расширены. Фракция выброса левого желудочка (ФВ) - 57%. Нарушения локальной и глобальной сократимости левого желудочка не выявлено.

ВЭМ-проба: при выполнении первой ступени нагрузки появилась сжимающая боль за грудиной, сопровождающаяся появлением депрессии

сегмента ST до 3 мм в I, II, V2-V6, исчезнувших в восстановительном периоде. Коронароангиография: стеноз в/3 левой коронарной артерии - 80%, с/3 огибающей артерии - 80%.

Вопросы:

1. Сформулируйте клинический диагноз.
2. Проведите обоснование клинического диагноза.
3. Назовите основные факторы риска атеросклероза.
4. Назначьте немедикаментозное и медикаментозное лечение.

ЭТАЛОН ОТВЕТА

1. ИБС: Стенокардия напряжения III ФК. ХСН I ст. II ФК.
2. Диагноз «ИБС: Стенокардия напряжения III ФК» поставлен на основании: характера боли – сжимающая, локализации боли – за грудиной, иррадиации – в левое плечо, условий возникновения боли – связь с физической нагрузкой (боли возникают при ходьбе до 500 м, иногда в покое – это характерно для III ФК стенокардии), купирование болей Нитроглицерином – в течение 2-3 минут. Боли в сердце отмечает в течение 5 лет, последние полгода - снижение переносимости физической нагрузки, следовательно, стенокардия стабильная. Диагноз «ХСН I ст. II ФК» поставлен на основании того, что симптомы ХСН (одышка, сердцебиение) появляются при умеренной физической нагрузке; в покое гемодинамика не нарушена.

3. Возраст: мужчины старше 45 лет, женщины старше 55 лет или с ранней менопаузой; курение; артериальная гипертензия: АД >140/90 мм рт. ст. или постоянный прием антигипертензивных препаратов; сахарный диабет II типа: глюкоза крови натощак более 6,0 ммоль/л; абдоминальное ожирение: окружность талии у мужчин >94 см, у женщин >80 см; семейная гиперлипидемия по данным анамнеза: IIa, IIб, или III тип; хроническое заболевание почек: ХПН со снижением СКФ < 60 мл/мин или гломерулонефрит, тубулоинтерстициальный нефрит, пиелонефрит.

4. Немедикаментозное лечение ИБС: воздействие на факторы риска - гипохолестериновая диета, прекращение курения, достаточная физическая активность. Фармакотерапия: Нитроглицерин – для купирования приступа стенокардии + 1) препараты, улучшающие качество жизни: антиангинальная терапия: а) препараты первой линии: β-адреноблокаторы, блокаторы медленных кальциевых каналов; б) препараты второй линии: нитраты пролонгированного действия (Кардикет 20 мг 2 раза в день, Моночиннквертард 50 мг 1 раз в день), блокаторы If каналов (Кораксан 5 мг 2 раза в день), активаторы калиевых каналов (Никорандил 10-20 мг 3 раза в день), цитопротекторы (Триметазидин 7 мг 2 раза в день), блокаторы медленного натриевого тока (Ранолазин 5000 мг 2 раза в день); 2) препараты, улучшающие прогноз заболевания: антиагреганты (Ацетилсалициловая кислота 75-100 мг в сутки), гиполипидемические препараты (Розувастатин 10 мг 1 раз в день или Аторвастатин 20 мг 1 раз в день), и-АПФ (Периндоприл - 8 мг 1 раз в день).

Задача №3.

Мужчина 57 лет вызвал врача на дом. Предъявляет жалобы на интенсивные давящие загрудинные боли с иррадиацией в левую руку, левую лопатку. Вышеописанная симптоматика появилась около 2 часов назад после интенсивной физической нагрузки. Самостоятельно принял 2 таблетки нитроглицерина – без эффекта. Ранее боли подобного характера никогда не беспокоили.

В анамнезе артериальная гипертензия в течение последних 10 лет с максимальными цифрами артериального давления 200/100 мм рт.ст. Регулярно лекарственные препараты не принимал. Курит по 1 пачке сигарет в день в течение 30 лет. Газоэлектросварщик. Аллергические реакции отрицает.

При объективном обследовании: кожные покровы влажные. В легких перкуторный звук лёгочный, дыхание везикулярное, хрипов нет. Тоны сердца ослаблены, ритм правильный, АД – 160/100 мм рт. ст., ЧСС – 88 в мин. Живот мягкий, безболезненный. Физиологические отправления в норме.

На ЭКГ зарегистрировано: синусовый ритм, подъем сегмента ST > 0,2 мВ в отведениях II, III, aVF. Транспортная доступность до стационара неотложной кардиологии, располагающего возможностью проведения первичного ЧКВ – 30 мин.

Вопросы:

1. Предположите наиболее вероятный диагноз.
2. Обоснуйте поставленный Вами диагноз.
3. Какой должна быть тактика ведения пациента на догоспитальном этапе? Обоснуйте свой выбор.
4. Какой объём медикаментозной помощи должен быть оказан пациенту на догоспитальном этапе?
5. Достаточно ли данных для постановки диагноза инфаркт миокарда? Обоснуйте свой ответ. При необходимости предложите дополнительные методы исследования.

ЭТАЛОН ОТВЕТА

1. Острый коронарный синдром с подъёмом сегмента ST в нижней стенке левого желудочка.

Артериальная гипертензия III стадии, III степени, риск 4.

2. Диагноз «ОКС» поставлен на основании жалоб пациента на типичные ангинозные боли, продолжающиеся около 2 часов, не купирующиеся приёмом Нитроглицерина; характерных изменений ЭКГ: подъём сегмента ST > 0,2 м в более чем в двух смежных отведениях для мужчины старше 40 лет.

Диагноз «артериальная гипертония» (АГ) установлен на основании данных анамнеза (повышение АД в последние 10 лет), стадия АГ установлена на основании наличия ОКС, свидетельствующего о заболевании сердца как ассоциированном клиническом состоянии.

Постановка постпрандиальный дистресс-синдром в анамнезе и при объективном осмотре. Риск ССО определен в соответствии со степенью повышения АД и наличия ассоциированного клинического состояния.

3. Пациенту требуется экстренная госпитализация. Необходим вызов бригады скорой медицинской помощи - бригады интенсивной терапии. Учитывая то, что транспортная доступность до стационара неотложной кардиологии составляет менее 120 минут с момента первого медицинского контакта, наиболее целесообразной тактикой является выполнение первичного ЧКВ - чрезкожное коронарное вмешательство.

4. На догоспитальном этапе (на этапе поликлиники, на дому): повторно - Нитроглицерин, Аспирин 500 мг разжевать.

На этапе скорой медицинской помощи: купирование болевого синдрома - Нитроглицерин в/в, при неэффективности - Морфин в/в дробно. Антитромботическая терапия: Аспирин 250 мг разжевать, нагрузочная доза Клопидогрела - 300 мг внутрь, прямые антикоагулянты в/в болюсно - Гепарин. Кислородотерапия.

5. Данных недостаточно. «Золотым стандартом» диагностики инфаркта миокарда является обнаружение в крови кардиоспецифических ферментов.

Диагноз может быть установлен на госпитальном этапе при обнаружении в крови наиболее специфических маркеров некроза миокарда - КФК-МВ, сердечных тропонинов.

Задача №4.

Больной Р. 59 лет, водитель такси. В понедельник вечером шёл с автостоянки домой, когда отметил появление выраженных болей за грудиной с иррадиацией в нижнюю челюсть и левую верхнюю конечность. Дома по совету жены пытался купировать болевой синдром Нитроглицерином без значимого эффекта. Суммарная продолжительность болевого синдрома более 20 минут, пациент вызвал скорую медицинскую помощь.

Из анамнеза известно, что в течение последних 10 лет у пациента повышается артериальное давление, максимально до 170 и 90 мм рт. ст. Курит 20 сигарет в сутки в течение последних 20 лет. В течение месяца впервые отметил появление загрудинных болей после интенсивной физической нагрузки и проходящих в покое. Не обследовался, лечение не получал. Наследственность: мать - 76 лет, страдает артериальной гипертензией, перенесла инфаркт миокарда, отец - умер в 55 лет от инфаркта миокарда. При осмотре: состояние средней степени тяжести. Кожные покровы бледные. Рост - 168 см, вес - 90 кг, ИМТ - 32 кг/м². Тоны сердца приглушены, выслушивается акцент второго тона на аорте, ритм правильный. АД - 160 и 90 мм рт. ст. ЧСС - 92 ударов в минуту. Дыхание везикулярное, побочных дыхательных шумов нет. ЧДД - 22 в минуту. Живот мягкий, безболезненный. Размеры печеночной тупости по Курлову - 11×9×8 см. Периферических отёков нет. В анализах: общий

холестерин – 6,7 ммоль/л, ТГ – 2,8 ммоль/л, ХС-ЛПВП – 0,62 ммоль/л; глюкоза натощак – 5,2 ммоль/л; креатинин – 124 мкмоль/л, СКФ (по формуле СКД-ЕРІ) = 54,5 мл/мин/1,73 м²(по амбулаторной карте снижение СКФ до 55 мл/мин/1,73 м²также регистрировалась 4 месяца назад), альбуминурия – 40 мг/сутки.

На ЭКГ зарегистрирован синусовый ритм с ЧСС – 92 в минуту, элевация сегмента ST до 4 ммI, AVL, V1-5, депрессия сегмента ST до 2 ммII, III, AVF.

Вопросы:

1. Предположите наиболее вероятный диагноз.
2. Обоснуйте поставленный Вами диагноз.
3. Каков выбор стратегии реперфузии миокарда в данном случае?
4. Какие препараты Вы рекомендуете пациенту в качестве пероральной антитромбоцитарной терапии? Обоснуйте свой выбор.

ЭТАЛОН ОТВЕТА

1. ИБС. Острый коронарный синдром с элевацией сегмента ST передней перегородки, верхушки, боковой стенки левого желудочка. KILLIP I класс тяжести. Гипертоническая болезнь III стадии, артериальная гипертензия 2 степени, риск 4. ХБПС3аА1. Экзогенноконституциональное ожирение I степени.

2. 1) Диагноз «острый коронарный синдром» установлен на основании клинических данных (наличие боли или других неприятных ощущений (дискомфорта) в грудной клетке) и инструментальных данных (стойкие подъёмы сегмента ST или «новая», впервые возникшая, или предположительно впервые возникшая ПБЛНПГ на ЭКГ). 2) Класс тяжести по KILLIP установлен на основании умеренной одышки, синусовой тахикардии при отсутствии III тона и хрипов в лёгких. 3) Стадия гипертонической болезни соответствует III, так как у пациента имеет место сердечнососудистые заболевания (ИБС). 4) Учитывая наличие клинически-манифестного сердечнососудистого заболевания (ИБС, острый коронарный синдром), риск сердечно-сосудистых событий расценён как очень высокий (4).

5) Диагноз «ХБП» установлен на основании стойкого снижения скорости клубочковой фильтрации менее 60 мл/мин/1,73м², повышенной альбуминурии, данные симптомы персистируют более 3 месяцев. 6) Стадия ожирения установлена в соответствии с рассчитанным индексом массы тела.

3. Предпочтительная стратегия реперфузии – чрескожные коронарные вмешательства (ЧКВ). В условиях, когда первичное ЧКВ не может быть вовремя проведено, следует рассмотреть реперфузию с помощью тромболизиса, который, в частности, может быть начат уже догоспитально в течение первых 120 минут от начала симптоматики. В этом случае после тромболизиса должна следовать немедленная транспортировка в ЧКВ -центр для рутинной коронарографии.

4. Пероральная доза Ацетилсалициловой кислоты 150-300 мг с переходом на 75-100 мг перорально ежедневно. Предпочтительные

блокаторы P2Y₁₂ рецепторов -Тикагрелор (нагрузочная доза 180 мг с последующим 90 мг 2 раза в сутки). Используется двойная антиагрегантная терапия, так как она уменьшает частоту неблагоприятных коронарных событий за счёт блокады альтернативных путей активации тромбоцитов.

Гипертоническая болезнь и симптоматические гипертензии. Артериальная гипотония

Задача №1.

Пациент А.Т. 49 лет, инженер, обратился к участковому терапевту с жалобами на эпизодическое повышение АД до 150/90-160/95 мм рт. ст., сопровождающееся головными болями в затылочной области. По совету своих знакомых при плохом самочувствии, связанном с высоким АД, принимает эналаприл по 10 мг. Кроме того, в последние 2-3 мес. стал отмечать появление ноющих болей в области икроножных мышц при ходьбе на расстоянии 250-300 метров, купирующихся в покое. Считает себя больным около 2-х лет, когда впервые появились вышеуказанные жалобы. Ранее не обследовался. Систематической терапии не получает. Максимальные цифры АД – 170/100 мм рт ст. Около 10 лет назад была выявлена язвенная болезнь 12-перстной кишки, после курса консервативной терапии обострений больше не было. Другие хронические заболевания отрицает. Курит около ½ пачки в день – 30 лет. Алкоголь употребляет умеренно. Семейный анамнез: мать страдает ИБС, ГБ; отец умер в возрасте 62 лет от инфаркта

миокарда. Операций, травм не было. При физикальном осмотре состояние удовлетворительное. Кожные покровы и видимые слизистые не изменены. Рост 172 см, вес 80 кг, ИМТ – 27 кг/м² Периферические л/узлы не увеличены. Щитовидная железа б/о. При сравнительной перкуссии в симметричных участках грудной клетки звук ясный лёгочный. Топографическая перкуссия – границы лёгких в пределах нормы. ЧДД – 18 в минуту. При аускультации лёгких везикулярное дыхание, хрипов нет. Границы сердца не изменены. Тоны сердца ясные, акцент 2-го тона над аортой. Ритм сердца правильный, прерываемый единичными экстрасистолами. ЧСС – 70 уд/мин, АД – 150/90 мм рт.ст. Живот при пальпации мягкий, безболезненный. Печень не пальпируется. Поколачивание области почек безболезненное с обеих сторон. Дизурических явлений нет.

Вопросы:

1. Предположите наиболее вероятный диагноз.
2. Обоснуйте поставленный Вами диагноз.
3. Составьте и обоснуйте план дополнительного обследования пациента.
4. Препараты каких группы антигипертензивных лекарственных средств Вы бы рекомендовали пациенту в составе комбинированной терапии? Обоснуйте свой выбор.

ЭТАЛОН ОТВЕТА

1. Гипертоническая болезнь II стадии. Степень АГ 2. Риск 3 (высокий). ХСН 0 ст., ФК 0. Атеросклероз артерий нижних конечностей.

2. Диагноз «гипертоническая болезнь» установлен на основании жалоб больного на эпизодическое повышение АД до 150/90-160/95 мм рт. ст., сопровождающееся головными болями в затылочной области.

Облитерирующий атеросклероз артерий нижних конечностей установлен на основании данных анамнеза (в последние 2-3 месяца стал отмечать появление ноющих болей в области икроножных мышц при ходьбе на расстоянии 250-300 метров, купирующиеся в покое); установление степени АГ основано на цифрах АД, измеренных во время приёма.

Стадия АГ установлена на основании наличия поражения органов-мишеней - системный атеросклероз.

3. - ОАК,

-ОАМ,

- биохимический анализ крови (ОХС, ХС ЛПНП, ХС ЛПВП, ТГ, калий, натрий, креатинин с расчётом СКФ, мочевая кислота, АЛТ, АСТ), глюкоза плазмы натощак, -ЭКГ,

-ЭхоКГ, исследование глазного дна,

-суточное мониторирование артериального давления - СМАД,

-УЗИ сосудов нижних конечностей с последующей консультацией сосудистого врача-хирурга (при необходимости), -консультация невролога.

4. Ингибиторы АПФ или антагонисты рецепторов к ангиотензину II.

Гипотензивная терапия (возможно назначение ИАПФ, БРА-блокаторы рецепторов альдостерона,

АК-антагонисты кальция, диуретики). Например, Периндоприл 2,5 мг 1 раз в день, или Амлодипин 5 мг 1 раз в день, после достижения целевых цифр АД - дезагреганты (Аспирин 75 мг/сут).

Задача №2.

Больная 72 лет, пенсионерка, обратилась к врачу-терапевту с жалобами на бессонницу, снижение памяти, повышение АД до 160-170/65-70 мм рт. ст. Из анамнеза известно о повышении АД до макс. 180/80 мм рт.ст. в течение 20 лет, когда впервые был установлен диагноз ГБ. Назначенную врачом-терапевтом терапию проводила нерегулярно. Ситуационно при повышении АД свыше 180 мм.рт.ст. принимает каптоприл. Менопауза более 20 лет. Гиподинамия после прекращения работы 6 лет назад. Вредных привычек нет. Из семейного анамнеза установлено, что наследственность по ССЗ неотягощена. При осмотре состояние удовлетворительное. Рост 162 см, масса тела 46 кг, ИМТ 17,7 кг/м²; ОТ 98 см. Кожные покровы чистые, нормальной окраски, тургор снижен. Периферических отёков нет. Дыхание везикулярное над всей поверхностью лёгких, хрипов нет. ЧД – 18 в 1 мин. Тоны сердца приглушены, ритмичны, акцент II тона над аортой. АД

– 162/62 мм рт. ст. Пульс 76 в 1 мин., ритмичный. Живот мягкий, безболезненный. Печень и селезёнка не увеличены.

Поколачивание в проекции почек безболезненно с обеих сторон.

Вопросы:

1. Предположите наиболее вероятный диагноз.
2. Обоснуйте поставленный Вами диагноз.
3. Препараты каких групп антигипертензивных лекарственных средств Вы бы рекомендовали пациентке в составе комбинированной терапии? Обоснуйте свой выбор.

4. Через 6 месяцев регулярной антигипертензивной терапии (препараты из группы антигипертензивных лекарственных средств, выбранные в прошлом вопросе) + розувастатин 10 мг/сутки + соблюдение диеты – АД находится в пределах 140-150/65 мм рт.ст., ОХС 5,6; ХС ЛПВП 1,14; ТГ 1,9 ммоль/л, ЛПНП 3,6 ммоль/л, СКФ 63 мл/мин, сахар натощак 5,2 ммоль/л. АЛТ 50 Ед/л, АСТ 38 Ед/л, КФК 121 Ед/л. Какова Ваша дальнейшая лечебная тактика? Обоснуйте Ваш выбор.

ЭТАЛОН ОТВЕТА

1. Гипертоническая болезнь (ГБ) II стадии, изолированная систолическая артериальная гипертензия (ИСАГ), риск ССО 3. Цереброваскулярная болезнь: дисциркуляторная энцефалопатия I степени.

2. Диагноз «артериальная гипертензия» (АГ) установлен на основании указаний на повышение АД; установление ИСАГ основано на цифрах АД. Стадия АГ установлена на основании наличия поражения органов-мишеней, а именно значения пульсового АД (ПАД). ПАД равное или превышающее 60 мм рт. ст. у пациентов пожилого и старческого возраста рассматривается как проявление повышенной ригидности и жесткости сосудистой стенки. Уровень ПАД равен: $162 - 62 = 100$ мм рт. ст. Степень риска ССО поставлена на основании поражения органов мишеней.

Диагноз «цереброваскулярная болезнь (ЦВБ), дисциркуляторная энцефалопатия I степени» обоснован указаниями на снижение памяти у пациентки с длительным стажем ГБ.

3. Пациентке показано медикаментозное лечение. Наиболее предпочтительными для лечения пожилых пациентов ИСАГ, с точки зрения действующих национальных рекомендаций по АГ, являются сочетания блокаторов кальциевых каналов + тиазидный диуретик. При плохой переносимости блокаторов кальциевых каналов, как периферических вазодилататоров, рекомендовано использовать в лечении ИАПФ или АРА. Пациентке также показана гиполипидемическая терапия. С учётом того, что пациентка пожилого возраста с дефицитом массы тела, назначение статинов сопряжено с риском развития миопатии, рабдомиолиза. С точки зрения безопасности лицам пожилого возраста начинать лечение статинами необходимо с минимальной дозы, предпочтение следует отдавать гидрофильным статинам (розувастатин).

4. Гипотензивный эффект от проводимого лечения может быть расценён как положительный. Целевое систолическое АД у пожилых пациентов - 140-150 мм рт. ст.- достигнуто. Гиполипидемическую терапию следует продолжать, однако, в связи с недостаточным эффектом, может быть рекомендовано повышение дозы статина, под контролем АЛТ, АСТ, КФК через 4 -6 недель после повышения дозы или комбинация с ингибитором обратного всасывания холестерина – Эзетимибом в дозе 10 мг.

Задача №3.

Больная А. 38 лет поступила по скорой помощи в приёмное отделение стационара с жалобами на пульсирующую головную боль, сопровождающуюся чувством сдавления головы, сердцебиением, потливостью, ознобом. За последние 6 месяцев отмечает похудание на 4 кг. Измеряла АД нерегулярно. В анамнезе за последние 8 месяцев - частые гипертонические кризы, купированные врачами скорой помощи (препараты не помнит). Постоянно гипотензивной терапии не принимала, но при повышении АД свыше 170/100 мм рт. ст. принимала Каптоприл 25 мг внутрь без выраженного эффекта. При осмотре: АД – 220/130 мм рт. ст., ЧСС – 180 ударов в минуту. Температура тела - 37,8°C, бледность кожных покровов, тремор, похолодание кистей рук, светобоязнь. Отмечалось кратковременное синкопальное состояние. Проведена терапия внутривенным медленным введением препарата Урапидил со снижением АД в течение часа до 160/90 мм рт. ст.

Вопросы:

1. Выделите ведущие синдромы.
2. Установите предварительный диагноз.
3. Наметьте план обследования пациентки на первом этапе.
4. Определите тактику лечения.

ЭТАЛОН ОТВЕТА

1. Синдром артериальной гипертензии, синдром цефалгии, синдром вегетативной дисфункции.
2. Феохромоцитомы. Кризовая форма. Криз.
3. Пациентке рекомендовано: ОАК, сахар крови натощак, ЭКГ, УЗИ надпочечников, почек, грудного и брюшного отделов аорты, МСКТ почек и надпочечников, исследование мочи на количественное содержание норадреналина, адреналина, ванилилминдальной кислоты, проба с тропафеном.
4. Альфа-адреноблокаторы, при необходимости комбинация с бета-адреноблокаторами, антагонистами кальциевых каналов, ингибиторами АПФ. В плановом порядке - оперативное лечение (адреналэктомия).

Задача №4.

Больной Л. 16 лет предъявляет жалобы на головные боли, носовые кровотечения, боли в ногах после длительной ходьбы. При осмотре

отмечается гиперстеническая конституция больного, развитый плечевой пояс, гиперемия лица. Пульс на лучевой артерии напряжён, ритмичный с частотой 64 в минуту, симметрично с обеих сторон. Левая граница сердца на 2 см кнаружи от левой срединно-ключичной линии. Тоны сердца звучные, ясные, на всех точках аускультации выслушивается грубый систолический шум, проводящийся на сосуды шеи и в межлопаточное пространство, акцент II тона на аорте. АД на плечевой артерии - 170/110 мм рт. ст., на бедренной артерии - 150/80 мм рт. ст. с обеих сторон.

Вопросы:

1. Выделите и обоснуйте ведущий синдром.
2. Установите предварительный диагноз.
3. Наметьте план обследования пациента на первом этапе.
4. Определите тактику лечения.

ЭТАЛОН ОТВЕТА

1. Синдром артериальной гипертензии на основании повышения артериального давления до 170/110 мм рт. ст., признаков поражения органов-мишеней (гипертрофия левого желудочка на основании расширения границ относительной сердечной тупости влево).

2. Коарктация аорты.

3. Пациенту рекомендовано: общий анализ крови, СРБ, АСЛ-О, фибриноген, ЭКГ, ЭХО-КГ, аортография, ультразвуковое исследование почек.

4. Лечение хирургическое, симптоматическая антигипертензивная терапия (ингибиторы АПФ, блокаторы рецепторов ангиотензина II, антагонисты кальциевых каналов).

Гастрит. Язвенная болезнь желудка и 12-перстной кишки.

Задача №1.

Больная Р. 45 лет обратилась к врачу с жалобами на чувство тяжести, переполнения в животе, возникающее через 40-50 минут после еды, тошноту. В течение 20 лет страдает хроническим гастритом, обострения 1-2 раза в год. Во время обострений обычно принимает ингибиторы протонной помпы, антациды. Эрадикационную терапию не получала. Настоящее ухудшение – в течение 2 недель на фоне погрешностей в диете. Самостоятельно принимала альмагель при возникновении неприятных ощущений. При осмотре: состояние удовлетворительное. Рост 166 см, вес 64 кг. Кожные покровы чистые, обычной окраски. В лёгких дыхание везикулярное, хрипов нет. Тоны сердца ясные, ритмичные. ЧСС – 70 уд. в мин., АД – 120/70 мм рт.ст. Живот мягкий, болезненный в эпигастрии и пилородуоденальной зоне. Симптомы холецистита отрицательные. Печень не изменена. Дизурии нет. Симптом поколачивания по поясничной области отрицательный. Стул 1 раз в день, оформленный, без патологических примесей.

На фиброгастроскопии: пищевод свободно проходим, слизистая его не изменена. Кардия смыкается полностью. Слизистая оболочка желудка гиперемирована, с участками атрофии в антральном отделе, складки сглажены, расправляется воздухом хорошо. Привратник проходим. Слизистая луковицы двенадцатиперстной кишки и залуковичный отдел не изменены. Взят биоптат из антрального отдела желудка: быстрый уреазный тест положительный. Результат гистологического исследования биоптата: слизистая желудка с атрофией и хронической полиморфноклеточной инфильтрацией.

Вопросы:

1. Предположите наиболее вероятный диагноз.
2. Обоснуйте поставленный Вами диагноз.
3. Составьте план дополнительного обследования пациента.
4. Назначьте медикаментозное лечение, обоснуйте свой выбор.

ЭТАЛОН ОТВЕТА

1. Хронический атрофический гастрит, ассоциированный с *Helicobacter pylori*, обострение.

Функциональная диспепсия: постпрандиальный дистресс-синдром.

2. Диагноз «хронический гастрит» поставлен на основании данных

анамнеза (страдает хроническим гастритом в течение 20 лет), данных осмотра

(болезненность в эпигастрии и пилоро-дуоденальной зоне при пальпации), данных фиброгастроскопии (гиперемия слизистой желудка), гистологического исследования (полиморфноклеточная инфильтрация слизистой).

Атрофический гастрит ставится на основании данных эндоскопии, подтверждённых гистологическим исследованием биоптата слизистой.

Связь с хеликобактерной инфекцией - положительный быстрый уреазный тест.

Функциональная диспепсия: постпрандиальный дистресс-синдром поставлен на основании жалоб пациента на тяжесть, чувство переполнения в животе после еды, тошноту.

3. -Общий анализ крови,
-общий анализ мочи,
-биохимический анализ крови,
-анализ кала,
-рН-метрия желудка,
-УЗИ органов брюшной полости.

4. Прежде всего, необходимо назначение эрадикационной терапии. Рек-но применение терапии первой линии: ингибитор протонной помпы 2 раза в день (например, Омепрозол 20 мг 2 раза в день) вместе с Амоксициллином 1 г 2 раза в день и Кларитромицином 500 мг 2 раза в день продолжительностью 10-14 дней. Возможно добавление к этой схеме

Висмута трикалия дицитрата 240 мг 2 раза в день и *Saccharomyces boulardii* (по 250 мг 2 раза в сутки) для повышения эффективности эрадикации.

Для купирования симптомов постпрандиального дистресс-синдрома назначают прокинетики, например, Итоприд (ганатон) 50 мг 3 раза в день на 3 недели.

Задача №2.

Пациент 45 лет, по профессии программист, обратился к участковому врачу с жалобами на боли в эпигастральной области, преимущественно натощак и в ночное время, заставляющие его просыпаться, а также на почти постоянную изжогу, чувство тяжести и распирания в эпигастральной области после приёма пищи, изжогу, отрыжку кислым, тошноту. Из анамнеза известно, что пациент много курит, злоупотребляет кофе, питается нерегулярно. Часто бывают обострения хронического фарингита. Болен около трех лет. Не обследовался,

лечился самостоятельно (принимал фитотерапию). При осмотре: состояние удовлетворительное. ИМТ 32,0 кг/м².

Кожные покровы чистые, обычной окраски. Температура тела нормальная. Зев – миндалины, задняя стенка глотки не гиперемированы. В лёгких дыхание везикулярное, хрипов нет. Тоны сердца приглушены, ритмичные, ЧСС – 70 уд. в мин., АД – 120/80 мм рт.ст. Живот участвует в акте дыхания, при пальпации мягкий, болезненный в эпигастральной области, напряжения мышц живота нет, симптом поколачивания по поясничной области отрицательный.

ЭФГДС: пищевод свободно проходим, утолщены продольные складки, очаговая гиперемия слизистой дистального отдела пищевода, кардия смыкается не полностью. В желудке натощак содержится небольшое количество светлой секреторной жидкости и слизи. Складки слизистой оболочки желудка утолщены, извитые. Луковица 12-перстной кишки деформирована, на задней стенке выявляется дефект слизистой до 0,5 см в диаметре. Край дефекта имеют четкие границы, гиперемированы, отёчны. Дно дефекта покрыто фибринозными наложениями белого цвета. Постбульбарные отделы без патологии.

Уреазный тест на наличие *H. pylori* положительный.

Вопросы:

1. Предположите наиболее вероятный диагноз.
2. Обоснуйте поставленный Вами диагноз.
3. Составьте и обоснуйте план дополнительного обследования пациента.
4. Какое лечение Вы бы рекомендовали пациенту в составе комбинированной терапии. Обоснуйте свой выбор.

ЭТАЛОН ОТВЕТА

1. Язвенная болезнь двенадцатиперстной кишки, ассоциированная с *Helicobacter pylori*. Гастроэзофагеальная рефлюксная болезнь (ГЭРБ). Хронический фарингит стадия ремиссии.

Ожирение 1 ст.

2. ЯБДПК - Жалобы - голодные ночные боли, изжога. Данные ЭФГДС. Ассоциация с *Helicobacter pylori* - определена по положительному уреазному тесту.

ГЭРБ, I стадия выставлена на основании жалоб на изжогу, отрыжку кислым; наличия факторов риска: хронического фарингита (данные анамнеза), при обследовании выявлено ожирение I степени; данных ЭФГДС –кардия смыкается не полностью. ходим, утолщены продольные складки, очаговая гиперемия слизистой дистального отдела пищевода (изменения соответствуют I стадии ГЭРБ).

Ожирение 1ст. - показатель индекса массы тела - 32,0 кг/м², который соответствует 1 ст. ожирения.

3. Пациенту с целью исключения осложнений рекомендовано следующее обследование:

- ОАК;
- трансаминазы (АЛТ, АСТ), сахар крови, амилаза крови;
- ЭКГ для дифференциального диагноза с ИБС;
- УЗИ брюшной полости для исключения сопутствующей патологии;
- цитологическое и гистологическое исследование биоптата краёв язвы и слизистой в месте поражения пищевода, для уточнения степени воспаления и выявления метаплазии;
- суточная внутрипищеводная рН-метрия – кислотность;
- консультация врача-хирурга - по показаниям (при наличии осложнения язвенной болезни), врача-онколога – при подозрении на злокачественный характер изъязвления. Консультация врача-отоларинголога для уточнения стадии хронического фарингита.

4. Трёхкомпонентная схема эрадикации *Helicobacter pylori*: ИПП в стандартной дозе Омепразол – 20 мг, Кларитромицин - 500 мг; Амоксициллин - 1000 мг или Метронидазол (МТР) - 500 мг. Все препараты назначить 2 раза в день, длительностью не менее 10-14 дней. При неэффективности данной терапии назначается квадротерапия. Учитывая наличие ГЭРБ необходимо назначить прокинетики, которые стимулируют опорожнение желудка: Итоприда гидрохлорид (ганатон) Оказывает специфическое действие на верхний отдел ЖКТ, ускоряет транзит по желудку и улучшает его опорожнение. Назначается по 50 мг 3 раза до еды. Через 14 дней продолжить прием ИПП в стандартной дозе ещё 2-5 недель для эффективногозаживления язвы под контролем ФГДС.

Холецистит. Хронические гепатиты

Задача №1.

Больная Р. 45 лет обратилась к врачу с жалобами на чувство тяжести, переполнения в животе, возникающее через 40-50 минут после еды, тошноту. В течение 20 лет страдает хроническим гастритом, обострения 1-2 раза в год. Во время обострений обычно принимает ингибиторы протонной помпы, антациды. Эрадикационную терапию не получала. Настоящее ухудшение – в течение 2 недель на фоне погрешностей в диете. Самостоятельно принимала альмагель при возникновении неприятных ощущений. При осмотре: состояние удовлетворительное. Рост 166 см, вес 64 кг. Кожные покровы чистые, обычной окраски. В лёгких дыхание везикулярное, хрипов нет. Тоны сердца ясные, ритмичные. ЧСС – 70 уд. в мин., АД – 120/70 мм рт.ст. Живот мягкий, болезненный в эпигастрии и пилородуоденальной зоне. Симптомы холецистита отрицательные. Печень не изменена. Дизурии нет. Симптом поколачивания по поясничной области отрицательный. Стул 1 раз в день, оформленный, без патологических примесей.

На фиброгастроскопии: пищевод свободно проходим, слизистая его не изменена. Кардия смыкается полностью. Слизистая оболочка желудка гиперемирована, с участками атрофии в антральном отделе, складки сглажены, расправляется воздухом хорошо. Привратник проходим. Слизистая луковицы двенадцатиперстной кишки и залуковичный отдел не изменены. Взят биоптат из антрального отдела желудка: быстрый уреазный тест положительный. Результат гистологического исследования биоптата: слизистая желудка с атрофией и хронической полиморфноклеточной инфильтрацией.

Вопросы:

1. Предположите наиболее вероятный диагноз.
2. Обоснуйте поставленный Вами диагноз.
3. Составьте план дополнительного обследования пациента.
4. Назначьте медикаментозное лечение, обоснуйте свой выбор.

ЭТАЛОН ОТВЕТА

1. Хронический атрофический гастрит, ассоциированный с *Helicobacter pylori*, обострение.

Функциональная диспепсия: постпрандиальный дистресс-синдром.

2. Диагноз «хронический гастрит» поставлен на основании данных

анамнеза (страдает хроническим гастритом в течение 20 лет), данных осмотра (болезненность в эпигастрии и пилородуоденальной зоне при пальпации), данных фиброгастроскопии (гиперемия слизистой желудка), гистологического исследования (полиморфноклеточная инфильтрация слизистой).

Атрофический гастрит ставится на основании данных эндоскопии, подтверждённых гистологическим исследованием биоптата слизистой.

Связь с хеликобактерной инфекцией - положительный быстрый уреазный тест.

Функциональная диспепсия: постпрандиальный дистресс-синдром поставлен на основании жалоб пациента на тяжесть, чувство переполнения в животе после еды, тошноту.

3. -Общий анализ крови,
-общий анализ мочи,
-биохимический анализ крови,
-анализ кала,
-рН-метрия желудка,
-УЗИ органов брюшной полости.

4. Прежде всего, необходимо назначение эрадикационной терапии. Рек-но применение терапии первой линии: ингибитор протонной помпы 2 раза в день (например, Омепрозол 20 мг 2 раза в день) вместе с Амоксициллином 1 г 2 раза в день и Кларитромицином 500 мг 2 раза в день продолжительностью 10-14 дней. Возможно добавление к этой схеме Висмута трикалия дицитрата 240 мг 2 раза в день и *Saccharomyces boulardii* (по 250 мг 2 раза в сутки) для повышения эффективности эрадикации.

Для купирования симптомов постпрандиального дистресс-синдрома назначают прокинетики, например, Итоприд (ганатон) 50 мг 3 раза в день на 3 недели.

Задача №2.

Пациент 45 лет, по профессии программист, обратился к участковому врачу с жалобами на боли в эпигастральной области, преимущественно натощак и в ночное время, заставляющие его просыпаться, а также на почти постоянную изжогу, чувство тяжести и распирания в эпигастральной области после приёма пищи, изжогу, отрыжку кислым, тошноту. Из анамнеза известно, что пациент много курит, злоупотребляет кофе, питается нерегулярно. Часто бывают обострения хронического фарингита. Болен около трех лет. Не обследовался,

лечился самостоятельно (принимал фитотерапию). При осмотре: состояние удовлетворительное. ИМТ 32,0 кг/м².

Кожные покровы чистые, обычной окраски. Температура тела нормальная. Зев – миндалины, задняя стенка глотки не гиперемированы. В лёгких дыхание везикулярное, хрипов нет. Тоны сердца приглушены, ритмичные, ЧСС – 70 уд.в мин., АД – 120/80 мм рт.ст. Живот участвует в акте дыхания, при пальпации мягкий, болезненный в эпигастральной области, напряжения мышц живота нет, симптом поколачивания по поясничной области отрицательный.

ЭФГДС: пищевод свободно проходим, утолщены продольные складки, очаговая гиперемия слизистой дистального отдела пищевода, кардия смыкается не полностью. В желудке натощак содержится небольшое количество светлой секреторной жидкости и слизи. Складки

слизистой оболочки желудка утолщены, извитые. Луковица 12-перстной кишки деформирована, на задней стенке выявляется дефект слизистой до 0,5 см в диаметре. Края дефекта имеют четкие границы, гиперемированы, отечны. Дно дефекта покрыто фибринозными наложениями белого цвета. Постбульбарные отделы без патологии.

Уреазный тест на наличие *H. pylori* положительный.

Вопросы:

1. Предположите наиболее вероятный диагноз.
2. Обоснуйте поставленный Вами диагноз.
3. Составьте и обоснуйте план дополнительного обследования пациента.
4. Какое лечение Вы бы рекомендовали пациенту в составе комбинированной терапии. Обоснуйте свой выбор.

ЭТАЛОН ОТВЕТА

1. Язвенная болезнь двенадцатиперстной кишки, ассоциированная с *Helicobacter pylori*. Гастроэзофагеальная рефлюксная болезнь (ГЭРБ). Хронический фарингит стадия ремиссии.

Ожирение 1 ст.

2. ЯБДПК - Жалобы - голодные ночные боли, изжога. Данные ЭФГДС. Ассоциация с *Helicobacter pylori* - определена по положительному уреазному тесту.

ГЭРБ, I стадия выставлена на основании жалоб на изжогу, отрыжку кислым; наличия факторов риска: хронического фарингита (данные анамнеза), при обследовании выявлено ожирение I степени; данных ЭФГДС –кардия смыкается не полностью. ходим, утолщены продольные складки, очаговая гиперемия слизистой дистального отдела пищевода (изменения соответствуют I стадии ГЭРБ).

Ожирение 1ст. - показатель индекса массы тела - 32,0 кг/м², который соответствует 1 ст.

ожирения.

3. Пациенту с целью исключения осложнений рекомендовано следующее обследование:

- ОАК;
- трансаминазы (АЛТ, АСТ), сахар крови, амилаза крови;
- ЭКГ для дифференциального диагноза с ИБС;
- УЗИ брюшной полости для исключения сопутствующей патологии;
- цитологическое и гистологическое исследование биоптата краёв язвы и слизистой в месте поражения пищевода, для уточнения степени воспаления и выявления метаплазии;
- суточная внутрипищеводная рН-метрия – кислотность;
- консультация врача-хирурга - по показаниям (при наличии осложнения язвенной болезни), врача-онколога – при подозрении на

злокачественный характер изъязвления. Консультация врача-отоларинголога для уточнения стадии хронического фарингита.

4. Трёхкомпонентная схема эрадикации *Helicobacter pylori*: ИПП в стандартной дозе Омепразол – 20 мг, Кларитромицин - 500 мг; Амоксициллин - 1000 мг или Метронидазол (МТР) - 500 мг. Все препараты назначить 2 раза в день, длительностью не менее 10-14 дней. При неэффективности данной терапии назначается квадротерапия. Учитывая наличие ГЭРБ необходимо назначить прокинетики, которые стимулируют опорожнение желудка: Итоприда гидрохлорид (ганатон) Оказывает специфическое действие на верхний отдел ЖКТ, ускоряет транзит по желудку и улучшает его опорожнение. Назначается по 50 мг 3 раза до еды. Через 14 дней продолжить прием ИПП в стандартной дозе ещё 2-5 недель для эффективного заживления язвы под контролем ФГДС.

Циррозы печени.

Задача №1.

Мужчина 49 лет обратился к врачу с жалобами на общую слабость, повышенную утомляемость, снижение работоспособности, почти постоянные тупые боли в области правого подреберья, тошноту. Из анамнеза. Считает себя больным в течение двух лет, когда впервые появились общая слабость, повышенная утомляемость, чувство тяжести в области правого подреберья. За медицинской помощью не обращался. Периодически принимал эссенциале форте по 2 капсуле три раза в день, ферментные препараты: креон по 25000 Ед. два раза в сутки; улучшения самочувствия не отметил. Настоящее обострение в течение месяца, когда после значительной физической нагрузки усилились боли в области правого подреберья, увеличилась общая слабость. Принимал баралгин, положительного эффекта не наблюдалось. Операций, гемотрансфузий не было. Алкоголем не злоупотребляет, гепатотоксичные лекарственные средства не принимал, был донором.

При осмотре: состояние удовлетворительное; рост-177 см, вес -79 кг, ИМТ 25,2кг/м². Кожные покровы желтушной окраски, склеры иктеричны, выявляются телеангиэктазии на груди, плечах и спине. В лёгких дыхание везикулярное, хрипов нет. ЧД 16 в мин. Тоны сердца ритмичные, приглушены. ЧСС 72 в 1 мин; АД-130/80 мм рт.ст. Язык влажный, обложен белым налётом. Живот мягкий, при пальпации умеренно болезненный в области правого подреберья. Размеры печени по Курлову: 12 (+3)×8×7 см; при глубокой пальпации печень плотноватой консистенции, определяется умеренная болезненность при пальпации. Селезёнка не увеличена. Дизурии нет. Симптом поколачивания по поясничной области отрицательный. Результаты исследований: общий анализ крови: эритроциты – $4,5 \times 10^{12}/л$; лейкоциты – $6,5 \times 10^9/л$; нейтрофилы – $4,5 \times 10^9/л$; лимфоциты – $1,3 \times 10^9/л$; моноциты – $0,44 \times 10^9/л$; эозинофилы – $0,2 \times 10^9/л$; базофилы –

0,06×10⁹/л; НЬ – 145г/л; тромбоциты – 232×10⁹/л; СОЭ – 23 мм/ч. Биохимия крови: общий билирубин – 35 мкмоль/л; непрямой билирубин – 29,5 мкмоль/л; прямой билирубин – 5,5 мкмоль/л; АЛТ – 230 ед/л; АСТ – 155 ед/л; ГГТП – 83 ед/л; ЩФ – 143 ед/л; глюкоза – 5,1 ммоль/л; креатинин – 72 мкмоль/л; мочевины – 3,2 ммоль/л; альбумин – 39 г/л; общий белок – 71 г/л; альфа-1-глобулины – 3,0 г/л; альфа-2-глобулины – 5,5 г/л; бета-глобулины – 6,0 г/л; γ-глобулины – 17,5 г/л; ТТГ – 0,94 МЕ/л; альфа-фетопротеин – 3,2 ед/л; ферритин – 53 мкг/л; трансферрин – 2,5 г/л; калий – 3,9 ммоль/л; Na–138 ммоль/л; амилаза – 43 ед/л; железо – 21,3 мкмоль/л; ХС – 5,0 ммоль/л; церулоплазмин – 185 мг/л. ПТИ – 55%. Иммуноферментный анализ (определение маркеров гепатитов В, С, D в сыворотке крови): HBsAg (+); анти-HBs (-); анти-HBcIgG (+); HBeAg (-); антиHBe (+); анти-HBcIgM (-); анти-HDV (-); анти-HCV (-); анти-ВИЧ – отрицательный.

Иммунологическое исследование: концентрация Ig класса Gγ в сыворотке крови-7,0 г/л; - молекулярно-биологические исследования: ПЦР: ДНК ВГВ – положительный; количественный анализ ДНК ВГВ – 61000 МЕ/мл. Кал на скрытую кровь – отриц. Общий анализ мочи: в пределах нормы. Эластометрия печени: определена стадия F4 (по шкале METAVIR), цирроз печени. При УЗИ органов брюшной полости выявлены гепатомегалия, диффузные дистрофические изменения паренхимы печени. Рентгенологическое исследование легких: без патологических изменений; ЭКГ – без патологических изменений; тест связи чисел – в пределах нормы.

Вопросы:

1. Предположите наиболее вероятный диагноз.
2. Обоснуйте поставленный Вами диагноз.
3. Составьте и обоснуйте план дополнительного обследования пациента.
4. Обоснуйте назначение медикаментозного и немедикаментозного лечения данного пациента.

ЭТАЛОН ОТВЕТА

1. Цирроз печени, ассоциированный с HBV-инфекцией, класс А по Child-Pugh (компенсированный).
2. Диагноз «цирроз печени, ассоциированного с HBV-инфекцией, класс А по ChildPugh» установлен на основании жалоб больного на общую слабость, повышенную утомляемость, снижение работоспособности, тупую боль в правом подреберье; данных анамнеза, объективного осмотра (желтушность кожных покровов, иктеричность склер, наличие у больного телеангиэктазий, гепатомегалии). Подтверждают вирусную этиологию цирроза печени данные исследований: (выявление HBsAg; анти-HBcIgG; анти-HBe; ПЦР ДНКВГВ - положительный, уровень ДНК ВГВ (61000 МЕ/мл); исключена другая этиология цирроза печени: (исследование крови на маркеры гепатита С, D: анти-HCV – отрицательный; анти-HDV - отрицательный), а также исключено злоупотребление алкоголем, приём

гепатотоксичных лекарственных средств. Класс А ЦП установлен на основании классификации Child-Pugh. Согласно классификационным критериям (печёночная энцефалопатия, асцит не определены, общий билирубин – 35 мкмоль/л, альбумин – 39 г/л, ПТИ – 55%) определено 5 баллов, что соответствует классу А по Child-Pugh. Диагноз цирроза печени подтверждается данными эластометрии печени: F4 (по шкале METAVIR), что соответствует циррозу печени. Зарегистрировано изменение биохимических показателей крови: повышение АЛТ, АСТ, общего билирубина, ГГТП, гамма-глобулинов, снижение ПТИ. При УЗИ органов брюшной полости выявлены гепатомегалия, диффузные дистрофические изменения паренхимы печени.

3. ЭГДС – для выявления и/или определения состояния вен пищевода и /или желудка;

- спиральная компьютерная томография (КТ) и магнитно-резонансная томография (МРТ) для получения более точной информации о форме, структуре и размерах печени. При использовании контрастного усиления возможно дифференцировать наиболее часто встречающуюся очаговую патологию печени (кисты, гемангиомы, метастазы);

- дуплексное сканирование сосудов печеночно-селезеночного бассейна для выявления портальной гипертензии.

4. Рекомендовано соблюдение диеты: исключить алкоголь, жирное, жареное, острое, копченое, солёное, кофе, газированные напитки, какао. Рекомендована противовирусная терапия (ПВТ), так как у больных циррозом печени В назначать ПВТ требуется при любом определяемом уровне виремии независимо от активности АлАТ. Среди аналогов нуклеозидов/нуклеотидов предпочтение следует отдавать Энтекавиру и Тенофовиру, поскольку они обладают высокой противовирусной активностью, и к ним редко развивается резистентность. Энтекавир (нуклеозидный аналог Гуанозина) внутрь в дозе 0,5 мг/сут в течение 48 недель. Активность АЛТ необходимо оценивать каждые 3 месяца в процессе лечения и после его окончания. При лечении аналогами нуклеозидов/нуклеотидов мониторинг уровня ДНК HBV должно проводиться 1 раз в 3 месяца как минимум в течение первого года лечения.

Задача №2.

Мужчина 48 лет обратился к врачу с жалобами на общую слабость, повышенную утомляемость, снижение работоспособности, почти постоянные тупые боли в области правого подреберья, тошноту, нарушение сна. Из анамнеза. Считает себя больным в течение двух лет, когда впервые появились общая слабость, повышенная утомляемость, чувство тяжести в области правого подреберья, периодическое повышение температуры до субфебрильных цифр. За медицинской помощью не обращался. При появлении болевого синдрома принимал эссенциале форте по 2 капсуле три раза в день, ферментные препараты: креон по 10000 Ед два раза в сутки, но-шпу; улучшения самочувствия не отметил. Настоящее обострение в течение

месяца, когда после перенесенного гриппа усилились боли в области правого подреберья, увеличилась общая слабость. Операций, гемотрансфузий не было. Алкоголем не злоупотребляет, гепатотоксичные лекарственные средства не принимал, был донором. При осмотре: состояние удовлетворительное. Рост – 165 см, вес – 70 кг, ИМТ – 25,7 кг/м². Кожные покровы желтушной окраски, склеры иктеричны, выявляются телеангиэктазии на груди, плечах и спине. В лёгких дыхание везикулярное, хрипов нет, ЧД=16 в мин. Тоны сердца ритмичные, приглушены. ЧСС = 74 в 1 мин; АД = 130/80 мм.рт.ст. Язык влажный, обложен белым налётом. Живот мягкий, при пальпации умеренно болезненный в области правого подреберья. Размеры печени по Курлову: 12 (+3)×8×7 см; при глубокой пальпации печень плотноватой консистенции, определяется умеренная болезненность при пальпации. Селезёнка не увеличена. Дизурии нет. Симптом поколачивания по поясничной области отрицательный.

Результаты исследований: общий анализ крови: эритроциты – $4,6 \times 10^{12}/л$; лейкоциты – $6,7 \times 10^9/л$; нейтрофилы – $4,4 \times 10^9/л$; лимфоциты – $1,5 \times 10^9/л$; моноциты – $0,46 \times 10^9/л$; эозинофилы – $0,28 \times 10^9/л$; базофилы – $0,06 \times 10^9/л$; Hb – 144 г/л; тромбоциты – $242 \times 10^9/л$; СОЭ – 22 мм/ч.

Биохимия крови: общий билирубин – 36 мкмоль/л; непрямого билирубин – 30,5 мкмоль/л; прямой билирубин – 5,5 мкмоль/л; АЛТ – 218 ед/л; АСТ – 157 ед/л; ГГТП – 82 ед/л; ЩФ – 142 ед/л; глюкоза – 5,1 ммоль/л; креатинин – 64 мкмоль/л; мочевины – 3,2 ммоль/л; альбумин – 38 г/л; общий белок – 70,2 г/л; альфа-1-глобулины – 2,8 г/л; альфа-2-глобулины – 5,7 г/л; бета-глобулины – 6,7 г/л; γ -глобулины – 17 г/л; ТТГ – 0,94 МЕ/л; альфафетопротеин – 3,3 ед/л; ферритин – 55 мкг/л; трансферрин – 2,4 г/л; калий – 3,6 ммоль/л; Na – 137 ммоль/л; амилаза – 42 ед/л; железо – 20,7 мкмоль/л; ХС – 5,2 ммоль/л; церулоплазмин – 188 мг/л. ПТИ – 57%.

Иммуноферментный анализ (исследование крови на маркеры гепатитов В, С): анти-НСV – положительный; HBsAg (-); анти-HBs (-); анти-HBcIgG (-); HBeAg (-); анти-HBe (-); анти-HBcIgM (-); анти-ВИЧ – отрицательный. Генотипирование НСV: генотип 1 – положительный.

Иммунологическое исследование: концентрация Ig класса G_v в сыворотке крови – 7,2 г/л. Молекулярно-биологические исследования: ПЦР: РНК ВГС – положительный; количественный анализ РНК ВГС – 31000 МЕ/мл. Эластометрия печени: определена стадия F4 (по шкале METAVIR), цирроз печени. При УЗИ органов брюшной полости выявлены гепатомегалия, диффузные

дистрофические изменения паренхимы печени. Анализ кала на скрытую кровь – отрицательный. Общий анализ мочи: в пределах нормы. Рентгенологическое исследование лёгких: без патологических изменений. ЭКГ – без патологических изменений.

Вопросы:

1. Предположите наиболее вероятный диагноз.
2. Обоснуйте поставленный Вами диагноз.

3. Составьте и обоснуйте план дополнительного обследования пациента.

4. Обоснуйте назначение медикаментозного и немедикаментозного лечения данного пациента.

ЭТАЛОН ОТВЕТА

1. Цирроз печени, ассоциированный с HCV-инфекцией, класс А по Child-Pugh (компенсированный).

2. Диагноз «цирроз печени, ассоциированный с HCV-инфекцией, класс А по Child-Pugh» установлен на основании жалоб больного на общую слабость, повышенную утомляемость, снижение работоспособности, тупую боль в правом подреберье; данных анамнеза, объективного осмотра (желтушность кожных покровов, иктеричность склер, наличие у больного телеангиэктазий, гепатомегалии). Подтверждают диагноз «цирроз печени С» данные исследований (выявление анти-HCV; ПЦР: РНК HCV - положительный, уровень РНК ВГС (31000 МЕ/мл).

Исключена другая этиология цирроза печени: (исследование крови на маркеры гепатита В: HBsAg (-); анти-HBs (-); анти-HBcIgG (-); HBeAg (-); анти-HBe (-); анти-HBcIgM (-)), а также исключено злоупотребление алкоголем, приём гепатотоксичных лекарственных средств. Класс А ЦП установлен на основании классификации Child-Pugh. Согласно классификационным критериям (печёночная энцефалопатия, асцит не выявлены, общий билирубин – 36 мкмоль/л, альбумин – 38 г/л, ПТИ – 57%) определено 5 баллов, что соответствует классу А по Child-Pugh.

Диагноз «цирроз печени» подтверждается данными эластометрии печени: F4 (по шкале METAVIR), что соответствует циррозу печени. Зарегистрировано изменение биохимических показателей крови: повышение АЛТ, АСТ, общего билирубина, ГГТ, гамма-глобулинов, снижение ПТИ. При УЗИ органов брюшной полости выявлены гепатомегалия, диффузные дистрофические изменения паренхимы печени.

3. ЭГДС – для выявления и/или определения состояния вен пищевода и /или желудка; дуплексное сканирование сосудов печеночно-селезеночного бассейна для выявления портальной гипертензии.

4. Рекомендовано соблюдение диеты: исключить алкоголь, жирное, жареное, острое, копченое, соленое, кофе, газированные напитки, какао. Пациенту с циррозом печени С класс А по Child-Pugh, генотип 1 рекомендовано назначение тройной схемы противовирусной терапии (ПВТ) с включением ингибитора протеазы второй волны Симепревира. Симепревир назначают в дозе 150 мг 1 раз в сутки внутрь в комбинации с пегилированным интерфероном (ПЕГ/ИФН) альфа2а в дозе 180 мкг 1 раз в неделю подкожно и рибавирином в дозе 1000 мг в сутки ежедневно внутрь (при массе тела пациента 73 кг) в течение 12 недель; затем терапия ПЕГ/ИФН альфа2а и рибавирином должна быть продолжена в течение 12 недель (общая продолжительность терапии – 24 недели). Для оценки эффективности ПВТ

используется определение уровня РНК ВГС после 4, 12, 24 недели терапии, а также через 24 недели после ее окончания.

Задача №3.

Больной Т. 42 лет госпитализирован в стационар по направлению врача-терапевта участкового с жалобами на слабость, сонливость в дневное время, желтушность кожных покровов, чувство тяжести в правом подреберье, периодические носовые кровотечения после физической работы, увеличение живота в объёме, отёки на нижних конечностях в области стоп и голеней. В анамнезе: тяжесть в правом подреберье беспокоит в течение последних 3 месяцев. За последний месяц отметил нарастание общей слабости, увеличение живота и желтуху.

Употребляет водку по 200 г ежедневно в течение последнего года, наблюдается у нарколога. Употребление наркотиков отрицает. Гемотрансфузий, оперативных вмешательств не было.

Объективно: состояние средней тяжести. Сознание ясное. Тест связывания чисел –40 сек. Рост – 178 см, вес – 62 кг. Кожа обычной влажности, желтушная. В области груди и верхней части спины видны «сосудистые звездочки». Склеры глаз иктеричны. Отёки стоп и нижней трети голеней. В лёгких дыхание везикулярное, побочных дыхательных шумов нет. ЧДД – 18 в мин. При аускультации тоны сердца ритмичные, шумов нет. ЧСС – 78 ударов в минуту. АД – 110/70 мм рт. ст. Язык влажный, малиновый, сосочки сглажены. Живот увеличен в объёме, пупок сглажен, на передней брюшной стенке радиально от пупка определяются расширенные, извитые вены. В положении лёжа живот распластан.

При пальпации мягкий, болезненный в правом подреберье. Размеры печени по Курлову 15×15×13 см. Нижний край печени при пальпации плотный, бугристый. Стул оформленный, коричневый, без патологических примесей. Размеры селезёнки - 15×12. Мочеиспускание свободное, безболезненное, моча тёмно-жёлтая. Общий анализ крови: эритроциты – $4,1 \times 10^{12}/л$; Нв – 122 г/л; цветовой показатель – 0,9%; тромбоциты – $98 \times 10^9/л$, лейкоциты – $3,2 \times 10^9/л$, эозинофилы – 1%, палочкоядерные нейтрофилы – 4%, сегментоядерные нейтрофилы – 63%, лимфоциты – 29%, моноциты – 3%, СОЭ – 22 мм/ч.

Биохимические анализы: общий билирубин – 130 мкмоль/л, прямой билирубин – 100 мкмоль/л, АЛТ – 120 Ед/л, АСТ – 164 Ед/л. МНО – 2, альбумин – 28

г/л. Фиброгастроуденоскопия: варикозное расширение вен пищевода I ст. Ультразвуковое исследование брюшной полости: переднезадний размер правой доли печени – 170 мм, контуры чёткие и неровные. Паренхима неравномерно диффузно-повышенной эхогенности. Диаметр портальной вены – 16 мм. Желчный пузырь нормальных размеров, содержимое – желчь. Гепатикохоледох не расширен. Селезёнка расположена обычно,

структура однородная, паренхима средней эхогенности. Площадь селезёнки – 36,1 см². Свободная жидкость в брюшной полости.

Вопросы:

1. Предположите наиболее вероятный диагноз.
2. Обоснуйте поставленный Вами диагноз.
3. Составьте и обоснуйте план дополнительного обследования пациента.
4. Какая тактика и терапия требуется пациенту при поступлении. Обоснуйте свой выбор.
5. Какие возможны осложнения данного заболевания?

ЭТАЛОН ОТВЕТА

1. Цирроз печени алкогольной этиологии, класс С по Чайлду-Пью. Портальная гипертензия (асцит, спленомегалия, ВРВ пищевода I ст.). Гиперспленизм (тромбоцитопения). Печёночная энцефалопатия I ст.

2. У больного выявлены желтуха, цитолиз, «печёночные знаки»: малиновые ладони, «сосудистые звёздочки», синдром портальной гипертензии (гепатоспленомегалия, асцит, варикозное расширение вен пищевода, передней брюшной стенки, расширение портальной вены), признаки печёночной недостаточности (гипоальбуминемия, гипокоагуляция). По данным УЗИ – паренхима печени, неравномерно диффузно-повышенной эхогенности. Алкогольный анамнез свидетельствует о наиболее вероятной этиологии цирроза печени. Класс С выставлен согласно классификации Чайльд -Пью – 11 баллов. Снижение скорости теста связывания чисел свидетельствует о I степени печёночной энцефалопатии. Тромбоцитопения в данной ситуации связана с гиперспленизмом.

3. Анализы крови: коагулограмма, общий белок, креатинин, мочевины, калий, натрий, ГГТ, ЩФ, амилаза, маркеры вирусных гепатитов HBsAg, антитела к HCV, ВИЧ-инфекции. Общий анализ мочи, копрограмма. ЭКГ. Рентген лёгких.

4. Отказ от алкоголя. Диета с содержанием белка 1,0 г/кг/сут. Калорийность пищи - 1800–2500 ккал/сут. Ограничение содержания соли до 5,2 г/сут. Санация кишечника с целью уменьшения эндотоксинемии. Лактулоза - 15-45 мл 2-3 раза в сутки (стул до 2-3 раз в сутки). Возможен приём не всасывающихся антибиотиков (Рифаксимин 1200 мг/сут. 7 -10 дней). Высокие очистительные клизмы. Уменьшение токсического действия аммиака. Орнитин-аспартат - 5 г по 1-2 пакетика гранул, растворённых в воде × 3 раза в день после еды. Мочегонная терапия. Спиринолактон - 50–200 мг/сут. Фуросемид - 40 мг/сут (повышение дозы на 40 мг каждые 7 дней до 160 мг/сут, критерий эффективности - уменьшение массы тела на 2 кг/нед.). Снижение давления в портальной вены. Анаприлин - 40 мг 1 раза в сутки.

5. Печёночная энцефалопатия. Кровотечения из варикозно расширенных вен пищевода и желудка. Гепаторенальный синдром.

Инфекционные осложнения (спонтанный бактериальный перитонит, пневмония, инфекции мочевыводящих путей и др.).

Задача №4.

Больной В., 19 лет, учащийся техникума, доставлен машиной «скорой помощи» в инфекционное отделение с синдромом желтухи в тяжелом состоянии.

Из анамнеза: за 4 месяца до настоящего заболевания больной был выписан из

хирургического отделения, где находился по поводу флегмонозного аппендицита, осложненного перитонитом. Аппендэктомия сопровождалась переливанием крови. После выписки и до настоящего заболевания злоупотреблял алкогольными напитками. Преджелтушный период протекал по смешанному типу (артралгический, диспепсический и астеновегетативный синдромы) в течение 3 дней.

При поступлении жаловался на головную боль, резкую слабость, «ощущение провала в пропасть».

При осмотре: больной вял, сонлив. Кожные покровы и слизистые интенсивно иктеричные. Тоны сердца приглушены. Пульс - 82/мин., ритмичен. Язык влажный. Живот мягкий, умеренно болезненный в эпигастрии и правом подреберье. Печень пальпируется до 1,0 см ниже реберной дуги, селезенка по краю реберной дуги. Билирубин крови 215,6 I мкмоль/л с преобладанием прямого. Активность аминотрансфераз незначительная.

На следующий день состояние больного ухудшилось: спутанное сознание, двигательное беспокойство, рвота «кофейной гущей», печеночный запах изо рта ощущается на расстоянии.

Печень не пальпируется. Дыхание шумное.

Вопросы:

1. Ваш диагноз и его обоснование.
2. Какое осложнение развилось у пациента?
3. Назначьте обследование для подтверждения диагноза.
4. Определите основной метод лечения.

ЭТАЛОН ОТВЕТА

1. Острый вирусный гепатит В, желтушная форма, фульминантное течение, осложненное ОПЭ, кома I-Пст. Диагноз выставлен на основании эпиданамнеза (хирургическое вмешательство, гемотрансфузия), острого начала, смешанного варианта короткого преджелтушного периода, злокачественного течения заболевания (нарушение сознания, двигательное беспокойство, рвота «кофейной гущей», «печеночного» запаха изо рта, нарастания желтухи при сокращении размеров печени, тахикардия), билирубино-ферментной диссоциации в биохимическом анализе крови.

2. ОПЭ, кома I-2.

3. Маркеры на вирусные гепатиты В, Д, С - IgM к HBsAg, HBsAg, HBeAg, IgM к Ag HD V; ПЦР - РНК HС V.

4. Рифаксимин по 1200 мг/сут. 5–10 дней, ципрофлоксацин 1 г/сут., неомицин 4-6 г/сут., канамицин 1,5 г/сут.) для подавления микрофлоры кишечника и уменьшения образования кишечных токсинов. Лактулоза: каждые 2 ч по 20–30 мл до появления первого жидкого стула. Далее доза подбирается с таким расчетом, чтобы 2 раза в сутки (до 4-х раз) был мягкий стул. В качестве альтернативы 20–30 мл лактулозы может быть добавлено в воду и выполнена высокая клизма.

Снижающие аммиак аминокислоты:

- L-орнитин-L-аспартат в/венно 20–40 мг в сут в течение 2 недель;
- ингибитор ГАМК-бензодиазепиновых рецепторов: флумазенил – начальная доза составляет 0,3 мг в 5 %-ном растворе глюкозы или 0,9 %-ном растворе хлорида натрия, затем титруется по 0,1 мг через 60 с, не превышая суммарную дозу 2 мг;
- растворы разветвленных аминокислот: аминостерил N-гепа внутривенно 5 и 8 %-ный.

Панкреатит.

Задача №1.

Больная С. 47 лет на приеме терапевта по поводу постоянных, усиливающихся после погрешностей в диете болей в верхней половине живота, временами с иррадиацией в спину, похудание. В 40-летнем возрасте перенесла холецистэктомию по поводу калькулезного холецистита. Через полгода после операции появились почти постоянные, усиливающиеся после погрешностей в диете боли в верхней половине живота, временами с иррадиацией в спину. При применении спазмолитиков и при соблюдении диеты самочувствие лучшалось. Последние 1,5-2 года присоединился практически постоянный неоформленный стул, стала терять вес (похудела на 8 кг за 2 года). На протяжении этого же времени возникал зуд промежности, стала больше пить жидкости, участились мочеиспускания.

При осмотре состояние больной удовлетворительное. Телосложение правильное, незначительно повышенного питания. Рост – 175 см, вес – 90 кг, ИМТ – 29 кг/м². Голени пастозны. При сравнительной перкуссии лёгких определяется лёгочный звук. Аускультативно дыхание жёсткое, проводится во все отделы. Тоны сердца приглушены, ритмичные, шумы не выслушиваются. ЧСС=80 уд/мин, АД - 156/85 мм рт. ст. Язык влажный, у корня обложен белым налётом. При поверхностной пальпации живота отмечается некоторая болезненность в эпигастрии и в правом подреберье. Симптомов раздражения брюшины нет. При глубокой пальпации пальпируется сигмовидная кишка в виде умеренно подвижного безболезненного цилиндра, диаметром 1,5 см. Имеется болезненность в зоне Шоффара. Положительный симптом Керте, симптом Мейо-Робсона. При перкуссии живота — тимпанит. Размеры печени по Курлову – 15x13x11 см. Печень выступает из-под рёберной дуги на 3-4 см, край умеренной

плотности, безболезненный. Симптом Пастернацкого отрицательный с обеих сторон.

Вопросы:

1. Сформулируйте предварительный диагноз.
2. Поражение какого органа можно предположить, и с чем это связано?
3. Какие дополнительные методы обследования необходимо назначить пациенту.
4. Определите тактику лечения больного.

ЭТАЛОН ОТВЕТА

1. Хронический панкреатит, билиарозависимый, болевая форма, средней тяжести, часто рецидивирующее течение, обострение. Хронический реактивный персистирующий гепатит. Состояние после холецистэктомии (7 лет назад). Вторичный (панкреатогенный) сахарный диабет.

2. Поражение поджелудочной железы связано с операцией на желчном пузыре и желчевыводящих путях.

3. -Биохимический анализ крови: общий белок, белковые фракции, трансаминазы, амилаза, липаза, трипсин, антитрипсин, билирубин общий, прямой;

-анализ мочи на диастазу;

-исследование дуоденального содержимого;

-анализ кала: стеаторея, креаторея, амилорея;

-обзорная рентгенография брюшной полости;

-Ретроградная холангиопанкреатография (РХПГ);

-УЗИ поджелудочной железы и гепатобилиарной системы; - гликемический и глюкозурический профиль.

4. Госпитализация в гастроэнтерологическое отделение; голодная диета, диета №16 панкреатическая, жидкая и полужидкая пища, 6-разовое питание на протяжении 3-6 дней; H₂-блокаторы (Ранитидин, Фамотидин) или ингибиторы протонной помпы (Омепразол); холинолитики (Платифиллин); спазмолитики (Дротаверин); обезболивающие; полиферментные препараты; лечение сахарного диабета (препараты Сульфаниламочевины).

Задача №2.

Мужчина 46 лет, водитель. Поступил в приёмное отделение стационара самостоятельно. Жалобы на резкую боль постоянного характера в эпигастральной области с иррадиацией в спину, в левую половину живота, тошноту, однократно рвоту съеденной пищей, не приносящую облегчения, умеренное вздутие живота, общую слабость, отсутствие аппетита на момент осмотра. Начало заболевания связывает с тем, что накануне вечером отмечал с друзьями праздник, были погрешности в диете – прием острой и жирной пищи, алкоголя. Подобные боли были около года назад, также

возникли после погрешностей в диете, купировались после приёма Но-шпы. Часто ранее отмечал ощущение тяжести и вздутия в животе после приёма жирной пищи. В настоящее время отмечает тяжесть и ощущение «распираания» в животе, мазеобразный, с жирным блеском, зловонный стул 3 раза в течение последних суток. Диурез не нарушен.

Со слов жены – злоупотребляет алкоголем на протяжении последних семи лет.

Объективно: состояние удовлетворительное, сознание ясное. Телосложение нормостеническое, пониженного питания. Кожные покровы верхней половины туловища гиперемированы, чистые. Язык суховат, обложен желтоватым налётом. В лёгких дыхание жестковатое, хрипов нет. ЧДД – 18 в мин. Тоны сердца приглушены, ритмичные. ЧСС – 92 удара в минуту. АД – 110/70 мм рт. ст. Печень при пальпации плотная, безболезненная, около края рёберной дуги. Размер по Курлову - 10×9×8 см. Селезёнка не пальпируется. Живот несколько вздут, участвует в акте дыхания, умеренно болезненный при пальпации в эпигастральной области. Симптомы раздражения брюшины - отрицательные. Лабораторные данные: Общий анализ крови: лейкоциты - $9,6 \times 10^9/\text{л}$, СОЭ – 16 мм/ч.

Общий анализ мочи: относительная плотность – 1022, белок – 0,033%, анализ кала – стеаторея, креаторея, амилорея.

УЗИ ОБП: печень увеличена, с перипортальными уплотнениями, желчный пузырь 75×35 мм, в просвете конкремент 8 мм в диаметре, с акустической дорожкой. Поджелудочная железа неоднородной структуры за счёт гипо- и гиперэхогенных очагов, немногочисленных кальцификатов, неравномерное расширение главного панкреатического протока, размеры головки увеличены до 5 см. Свободной жидкости в брюшной полости нет.

От ФГДС больной отказался.

Вопросы:

1. Выскажите предполагаемый предварительный диагноз.
2. Обоснуйте поставленный Вами диагноз.
3. Составьте план дополнительного обследования.
4. План лечения.

ЭТАЛОН ОТВЕТА

1. Хронический алкогольный панкреатит, обострение. Алкогольный стеатоз печени. ЖКБ, латентное течение.

2. 1) Диагноз «хронический алкогольный панкреатит, ст. обострения» выставлен на основании жалоб (резкая боль постоянного характера в эпигастральной области с иррадиацией в спину, в левую половину живота, тошнота, рвота съеденной пищей, не приносящая облегчения, умеренное вздутие живота, общая слабость, отсутствие аппетита, мазеобразный, с жирным блеском, зловонный стул 2-3 раза в день); анамнеза (накануне были погрешности в диете – приём острой пищи, алкоголя; подобные боли были около года назад, также возникли после погрешностей в диете, купировались после приёма «Но-шпы», злоупотребляет

алкоголем на протяжении последних семи лет); объективного обследования (живот несколько вздут, умеренно болезненный при пальпации в эпигастральной области); лабораторных данных (общий анализ крови: лейкоциты - $9,6 \times 10^9/\text{л}$, СОЭ - 16 мм/ч; анализ кала: стеаторея, креаторея, амилорея).

2) Диагноз «алкогольный стеатоз печени» выставлен на основании объективного обследования (печень при пальпации плотная, безболезненная, около края рёберной дуги, размер по Курлову $10 \times 9 \times 8$ см); УЗИ ОБП (печень увеличена, с перипортальными уплотнениями). 3) Диагноз «ЖКБ, латентное течение» выставлен на основании: УЗИ ОБП – желчный пузырь 75×35 мм, в просвете конкремент 8 мм в диаметре, с акустической дорожкой.

3. Биохимический анализ крови (глюкоза, липаза, трипсин, амилаза, АЛТ, АСТ, ГГТП).

Консультация врача-хирурга. Копрограмма, анализ кала на D-эластазу для подтверждения внешнесекреторной недостаточности поджелудочной железы. Биохимический анализ крови: билирубин и его фракции, щелочная фосфатаза для исключения холестаза. Повторный анализ крови на наличие повышения глюкозы, при необходимости - гликемический профиль, гликированный гемоглобин (исключить сахарный диабет). КТ брюшной полости (исключить наличие кисты панкреас, опухоли панкреас). ФГДС (исключить язвенную болезнь двенадцатиперстной кишки).

4. Показана госпитализация. 1) Полный отказ от алкоголя. 2) Диета: стол № 5п по Певзнеру. 3) Спазмолитический препарат (например, Дротаверин 4 мл (80 мг) 2 раза в сутки в/м). 4) Анальгетики (например, Баралгин 250 мг внутрь 2 раза в сутки, Парацетамол) при болях. 5) Вне обострения: ферментные препараты с заместительной целью. 6) Коррекция гликемии в случае её выявления.

Острый и хронический гломерулонефрит. Хронический пиелонефрит. ХБП

Задача №1.

Пациент Е. 23 лет, автомеханик. Заболел две недели назад после переохлаждения. Врачом по месту жительства диагностирован острый тонзиллит. Была рекомендована терапия Амоксициллином курсом 10 дней, однако через 3 дня в связи со значительным улучшением самочувствия и нормализацией температуры тела лечение пациент прекратил. Через две недели после указанных событий больной отметил появление отёков на лице, общую слабость и недомогание, снизился аппетит, появилась головная боль, также моча стала тёмнокрасного цвета и уменьшилось её количество. Наряду с вышеперечисленными симптомами пациента беспокоили боли в животе и пояснице. При измерении артериального давления – АД 140/90 мм рт. ст. При осмотре: кожные покровы бледные. При аускультации лёгких дыхание везикулярное, побочных дыхательных шумов нет, ЧДД – 17 в

минуту. Тоны сердца приглушены, ритм правильный. АД – 140 и 90 мм рт. ст. ЧСС – 90 ударов в минуту. Живот мягкий, безболезненный. Размеры печёночной тупости по Курлову – 11×9×8 см.

Диурез – 700 мл в сутки. Проведено лабораторное исследование.

Общий анализ крови: гемоглобин – 136 г/л, лейкоциты – $10,8 \times 10^9$ /л, СОЭ – 70 мм/час;

Общий анализ мочи: относительная плотность – 1025, протеинурия – 1,5 г/л, лейкоциты – 14-15 в поле зрения, эритроциты – сплошь покрывают все поле зрения;

Биохимический анализ крови: общий белок – 62 г/л, альбумин – 39 г/л, холестерин – 4,5 ммоль/л, мочевины – 5,6 ммоль/л, креатинин – 110 ммоль/л, СКФ – 79,4 мл/мин/1,73 м² по СКД-ЕРІ, титр АСЛ-О – 1:1000. УЗИ почек: почки увеличены в размерах, контуры ровные, расположение типичное; дифференцировка слоёв паренхимы нарушена, эхогенность паренхимы умеренно повышена; чашечно-лоханочная система без деформаций и эктазий.

Вопросы:

1. Предположите наиболее вероятный диагноз.
2. Обоснуйте поставленный Вами диагноз.
3. Назовите план обследования пациента.
4. Назначьте необходимую терапию.

ЭТАЛОН ОТВЕТА

1. Острый постстрептококковый гломерулонефрит. Нефритический синдром. Артериальная гипертензия 1 степени, риск 3.

2. Диагноз «острый постстрептококковый гломерулонефрит» (ОПСГН) устанавливают при выявлении клинико-лабораторных признаков острого гломерулонефрита, развившихся через 1-6 недель после перенесенной инфекции, вызванной β-гемолитическим стрептококком группы А. У пациента характерные изменения в анализе мочи, есть указания на предшествующую стрептококковую инфекцию, характерна динамика антистрептококковых антител.

3. 1) Титр антистрептококковых антител (АСЛ-О, антистрептогиалуронидаза, антистрептокиназа, анти-ДНК-аза В, анти-НАД), СРБ, уровень комплемента сыворотки крови, антитела к ДНК. 2) Анализ мочи по Нечипоренко, анализ мочи по Зимницкому. 3) Биопсию почки, как правило, проводят при нетипичном течении ОПСГН для исключения других возможных заболеваний, а также при позднем начале болезни без четкой связи с недавно перенесенной стрептококковой инфекцией. 4) Поиск очагов инфекции.

4. Режим – постельный при выраженных отеках, макрогематурии, умеренной/тяжелой АГ, сердечной недостаточности (обычно в первые 3-4 недели). При улучшении состояния режим постепенно расширяют. Диета: с ограничением потребления соли (до 1-2 г/сут) и жидкости в острый период болезни, особенно при быстром нарастании отеков, олигурии и АГ. Объем

жидкости рассчитывают, исходя из диуреза за предыдущий день с учётом внепочечных потерь, приём жидкости не должен превышать диуреза более чем на 200 мл с ограничением белка до 0,5 г/кг/сут при снижении функции почек менее 60 мл/мин (до нормализации СКФ и уровня креатинина в крови, но не длительнее 2-4 недель). При выраженном отёчном синдроме - терапия диуретиками. При выраженной гиперкоагуляции - терапия антикоагулянтами. При быстро прогрессирующем течении ОПСГН и/или выявлении более 30% полулуний в биоптате почки предлагается проведение «пульс-терапии» Метилпреднизолоном. При сохраняющемся более 2 недель нефротическом синдроме, стабильно повышенном уровне креатинина (без тенденции к дальнейшему нарастанию и нормализации) и при невозможности проведения биопсии почки рекомендуется терапия Преднизолоном внутрь в дозе 1 мг/кг/сут в течение 1-2 месяцев.

Задача №2.

Больная А. 18 лет, студентка, обратилась к врачу приёмного отделения с жалобами на общее недомогание, слабость, боли в поясничной области с двух сторон, сильную постоянную головную боль, красноватый цвет мочи. Мочеиспускание безболезненное. Считает себя больной около 3 недель: после сильного переохлаждения повысилась температура тела до 38,0°C, появились боли в горле при глотании. Обратилась в поликлинику по месту жительства, где была диагностирована лакунарная ангина и назначена антибактериальная терапия. На седьмой день симптомы ангины были купированы, но сохранялась общая слабость. 5 дней назад на фоне повышенной утомляемости появились ноющие боли в поясничной области, головная боль, повышение температуры тела до 37,5°C. 2 дня назад уменьшилось количество мочи, которая приобрела красноватый цвет.

При осмотре: состояние средней степени тяжести, температура тела 37°C. Рост - 158 см, вес - 72 кг. Кожные покровы и видимые слизистые бледные, чистые, обычной влажности. Лицо одутловатое, на верхних и нижних конечностях плотные отёки, кожа над ними тёплая, бледная. Периферические лимфоузлы не увеличены. Грудная клетка нормостеничная, симметричная, равномерно участвует в дыхании. ЧД - 22 в минуту.

Перкуторно над лёгкими ясный лёгочный звук. Дыхание везикулярное, хрипов нет. Пульс ритмичный, 98 в минуту, АД - 160/100 мм рт. ст. Верхушечный толчок визуально и пальпаторно не определяется. Границы относительной сердечной тупости: правая - по правому краю грудины, верхняя - нижний край III ребра, левая - на 1 см кнутри от среднеключичной линии. Аускультативно: тоны сердца глухие, ритмичные, ЧСС - 78 в минуту. Живот симметричный, мягкий, болезненный в проекции почек. Размеры печени по Курлову - 9×8×7 см. Пальпация правого подреберья безболезненна, край печени не пальпируется. Симптом поколачивания положительный с обеих сторон.

В анализах. Общий анализ крови: гемоглобин - 105 г/л, эритроциты - $3,2 \times 10^{12}/л$, цветовой показатель - 0,9; тромбоциты - $270 \times 10^9/л$, лейкоциты - $10,7 \times 10^9/л$, эритроциты - 4%, палочкоядерные нейтрофилы - 9%, сегментоядерные нейтрофилы - 70%, лимфоциты - 11%, моноциты - 6%. СОЭ - 23 мм/ч.

Общий анализ мочи: цвет «мясных помоев», мутная, рН - кислая, удельный вес - 1008; белок - 3,5 г/л, сахар - нет, лейкоциты - 1-2 в поле зрения, эпителий почечный - 12-20 в поле зрения, эритроциты - большое количество, цилиндры: гиалиновые - 10-12, зернистые - 6-8 в поле зрения, соли - нет.

Суточная протеинурия - 7,3 г/л, суточный диурез - 650 мл.

Биохимическое исследование крови: билирубин общий - 12,4 мкмоль/л, прямой - 3,2, не прямой - 9,2 мкмоль/л, креатинин - 0,96 ммоль/л, глюкоза - 4,3 ммоль/л, холестерин - 8,0 ммоль/л, калий - 3,9 ммоль/л, общий белок - 56 г/л, альбумины - 35%, α_1 - 3,5%, α_2 - 10,5%, β - 13,6% γ - 27,4%, фибриноген - 4,2 г/л.

ЭКГ: ритм синусовый, ЧСС - 64 удара в минуту. Электрическая ось отклонена влево.

Диффузно дистрофические изменения миокарда левого желудочка.

Рентгенография органов грудной клетки: без патологии.

Вопросы:

1. Предположите наиболее вероятный диагноз.
2. Обоснуйте поставленный Вами диагноз.
3. Составьте и обоснуйте план дополнительного обследования пациента.
4. Составьте план лечения данного пациента. Обоснуйте свой выбор.

ЭТАЛОН ОТВЕТА

1. Острый постстрептококковый гломерулонефрит, симптоматическая артериальная гипертензия, 2 степени, риск 4. Острая почечная недостаточность.

2. Возникновение поражения почек вскоре после переохлаждения и ангины (10 дней), отсутствие указаний в анамнезе на наличие других причин. Сочетание АГ, макрогематурии и нефротического синдрома (отеки, суточная протеинурия - 7,3 г/л, гиперхолестеринемия - 8,0 ммоль/л, гипоальбуминемия - 35%). ОПН: признаки олигоурии, азотемии: креатинин - 0,96 ммоль/л.

3. Пациенту рекомендовано: определение рСКФ по креатинину и отношения альбумина к креатинину; анализ мочи по Нечипоренко для уточнения клеточного состава осадка мочи, иммунограмма для уточнения аутоиммунного процесса; LE-клетки в крови, антинуклеарные антитела АТ к ДНК и Sm - антигену для исключения поражения почек при СКВ; АТ к антигенам стрептококка для подтверждения этиологии заболевания и определения тактики лечения; УЗИ органов брюшной полости и почек; биопсия почки для подтверждения и определения формы гломерулонефрита.

4. Режим строгий постельный на 2-4 недели до ликвидации отеков и снижения АД. Ограничение жидкости и поваренной соли, ограничение белка. Этиотропное лечение: антибактериальная терапия - при доказанной связи ОГН со стрептококковой инфекцией и (или) наличия явных очагов хронической инфекции: (цефалоспорины, при аллергии - фторхинолоны). Устранение отеков: мочегонные – Фуросемид, Диувер. Гипотензивные препараты (при неэффективности постельного режима, ограничения воды и соли): Гипотиазид 25 мг в сутки, Лозартан 25 мг 2 раза в сутки, Дилтиазем 40 мг 2 раза в сутки. Противовоспалительная и иммунносупрессивная терапия: глюкокортикоиды (Преднизолон) 40 мг в сутки; при неэффективности иммунодепрессанты (Циклофосфамид 150 мг в сутки). Улучшение микроциркуляции и профилактика тромбообразования: Гепарин, Курантил.

Задача №3.

Больной 23 лет обратился к врачу-терапевту участковому с жалобами на отёки лица, век, туловища, конечностей, снижение количества выделяемой за сутки мочи, слабость, головную боль. Из анамнеза известно, что страдает хроническим тонзиллитом. Подобные симптомы впервые появились 2 года назад, длительно лечился в нефрологическом отделении, получал преднизолон с положительным эффектом, выписан из стационара в удовлетворительном состоянии. После выписки у врача не наблюдался, не лечился, хотя отмечал периодически отёки на лице. 2 недели назад переболел ангиной, после этого состояние резко ухудшилось, появились вышеуказанные жалобы. При осмотре АД –150/95 мм рт. ст., ЧСС – 92 удара в минуту, ЧДД – 22 в мин. Данные обследования. Общий анализ крови: эритроциты - $3,4 \times 10^{12}/л$, гемоглобин - 124 г/л, цветовой показатель - 0,89, лейкоциты - $5,4 \times 10^9/л$, лейкоцитарная формула - в норме, СОЭ – 42 мм/ч. Биохимическое исследование: общий белок крови – 35,6 г/л, альбумины – 33%, холестерин крови – 9 ммоль/л. Общий анализ мочи: удельный вес – 1012, белок – 5,4 г/л, эритроциты выщелоченные – 20-25 в поле зрения, восковидные цилиндры – 9-10 в поле зрения.

Вопросы:

1. Укажите основной клинико-лабораторный синдром.
2. Сформулируйте предположительный диагноз.
3. Какие дополнительные исследования необходимы для уточнения диагноза?
4. Назначьте лечение в соответствии с клиническими рекомендациями по терапии больных с данной патологией.

ЭТАЛОН ОТВЕТА

1. Нефротический синдром.
2. Хронический гломерулонефрит, нефротическая форма, стадия обострения.
3. Проведение УЗИ органов брюшной полости и почек, ЭКГ, ЭхоКГ, рентгенография органов грудной клетки, определение креатинина,

мочевины, электролитов, тромбоцитов, коагулограмма, время свёртываемости крови, расчёт СКФ, определение суточной протеинурии, исследование глазного дна, пункционная биопсия почек.

4. Пациенту показана диета № 7. Основное лечение состоит из четырёхкомпонентной схемы, включающей в себя глюкокортикостероиды (Преднизолон в дозе 1 мг/кг/сут); цитостатики (Циклофосфан 100-200 мг/сут); антикоагулянты (Гепарин 10 тыс. ЕД/сут); антиагреганты (Курантил 300-400 мг/сут). Дополнительно: диуретики, ингибиторы АПФ / блокаторы рецепторов ангиотензина II, блокаторы кальцевых каналов, статины под контролем липидного спектра.

Задача №4.

Больной М. 24 лет обратился к врачу-терапевту участковому с жалобами на головную боль, общую слабость и утомляемость, снижение аппетита. Из анамнеза известно, что в возрасте 14 лет после перенесенного ОРЗ у пациента появились отёки лица, сохранялась субфебрильная температура в течение 3-4 месяцев, были изменения в моче. Лечился у педиатра около года «от нефрита», получал Преднизолон. Последний год чувствовал себя хорошо, заметных отёков не было. Во время медосмотра выявлено повышение АД - 140/90 мм рт. ст. и пастозность лица. Было рекомендовано обратиться в поликлинику по месту жительства для обследования и верификации диагноза. При осмотре: нормального телосложения, ИМТ = 21 кг/м², кожа бледная, сухая, имеются следы расчесов на руках, пояснице, туловище, отёки лица и кистей рук. Язык сухой, с коричневатым налетом. В лёгких дыхание везикулярное, хрипов нет. Границы относительной сердечной тупости расширены влево на 1,5 см от срединно-ключичной линии. Пульс - 76 ударов в минуту, высокий. АД - 140/90 мм рт. ст. Живот мягкий, безболезненный при пальпации во всех отделах. Печень и селезёнка не увеличены. Симптом поколачивания по поясничной области отрицательный. Отмечает уменьшение выделяемой мочи. Отёков на нижних конечностях нет.

Общий анализ крови: эритроциты – $3,2 \times 10^{12}$ /л, гемоглобин – 105 г/л, лейкоциты – $5,2 \times 10^9$ /л, палочкоядерные нейтрофилы – 4%, сегментоядерные нейтрофилы – 65%, эозинофилы – 3%, моноциты – 5%, лимфоциты – 23%, СОЭ – 12 мм/ч. Биохимические исследования крови: общий холестерин – 7 ммоль/л, креатинин крови – 170 мкмоль/л, мочевина крови – 11 ммоль/л. В анализах мочи: удельный вес – 1009, белок – 1,1%, лейкоциты – 2-4 в поле зрения, эритроциты выщелочные – 7-10 в поле зрения, гиалиновые цилиндры – 2-3 в поле зрения. Альбуминурия - 250 мг/сут. СКФ (по формуле СКД-ЕРІ) – 55 мл/мин.

Вопросы:

1. Предположите наиболее вероятный диагноз.
2. Обоснуйте предполагаемый диагноз.
3. Нужны ли дополнительные исследования для уточнения диагноза?

4. Какова дальнейшая тактика ведения пациента?

ЭТАЛОН ОТВЕТА

1. Хронический гломерулонефрит, латентная форма, ремиссия. ХБП 3а, А2 Симптоматическая артериальная гипертензия 1 ст., риск 3. Анемия 1 ст.

2. Диагноз «хронический гломерулонефрит» предположен на основании анамнестических данных (10 лет назад лечился по поводу гломерулонефрита), характерного мочевого синдрома у больного (протеинурия, эритроцитурия), отёчного и гипертонического синдрома. Диагноз «хроническая болезнь почек (ХБП)» определён по наличию признаков поражения почек (альбуминурия) на протяжении 3 и более месяцев (анамнестические данные) и снижения СКФ.

3. Целесообразно, помимо проведённых анализов, сделать УЗИ почек. Для установки диагноза «ХБП» необходимо наличие следующих критериев: выявление любых клинических маркеров повреждения почек, подтверждённых на протяжении периода длительностью не менее 3 месяцев; наличие маркеров необратимых структурных изменений органа, выявленных однократно при прижизненном морфологическом исследовании органа или при его визуализации; снижение скорости клубочковой фильтрации (СКФ) < 60 мл/мин/1,73 м², сохраняющееся в течение трёх и более месяцев, вне зависимости от наличия других признаков повреждения почек. В связи с этим для того, чтобы подтвердить диагноз «ХБП» необходимо провести повторно все обследования через 3 месяца (в условии задачи нет данных о наличии снижения СКФ и альбуминурии в течение 3 и более месяцев).

4. У больного выявлена сниженная скорость клубочковой фильтрации (СКФ) до 30–60 мл/мин впервые, поэтому следует оценить стабильность нарушения функции почек. Повторное обследование проводится через 2–4 недели и далее через 3–6 месяцев: измерение АД, осмотр глазного дна, СКФ и креатинин крови, липидный профиль, глюкоза, общий анализ крови (гемоглобин), калий, натрий, кальций, фосфор, мочевая кислота, общий анализ мочи, суточная альбуминурия (протеинурия), при стабильном течении (снижение СКФ менее 2 мл/мин за 6 мес.) – ежегодно. Консультация врача-нефролога проводится в следующих случаях: СКФ < 30 мл/мин (ХБП 4–5 стадий). СКФ 30–60 мл/мин (ХБП 3 стадии) с быстрым снижением функции почек или с риском быстрого снижения функции почек: прогрессирующее снижение СКФ (более 15% за 3 месяца), протеинурия более 1 г/сут, выраженная и неконтролируемая артериальная гипертония, анемия (гемоглобин менее 110 г/л).

Задача №5.

Мужчина 37 лет обратился к врачу-терапевту участковому с жалобами на головные боли. Из анамнеза известно, что головные боли появились два года назад. Появление головных болей связывает с перенесением

ангины. Тогда же, примерно через неделю после ангины, отметил появление мочи цвета «мясных помоев», при этом мочеиспускание было безболезненным, болей в поясничной области не было. Моча цвета «мясных помоев» регистрировалась в течение 2 дней, затем приобрела обычный желтый цвет. К врачам не обращался. Эпизод мочи цвета «мясных помоев» в течение суток повторился спустя год во время ОРВИ. Обследование также не проводилось. Семейный анамнез: мать – 60 лет, часто болеет ангинами, в течение 2 лет – гипертоническая болезнь. Отец умер в возрасте 55 лет от онкологической патологии. При осмотре: состояние удовлетворительное. ИМТ – 24,2 кг/м². Кожные покровы чистые, обычной окраски. Отёков нет. В легких дыхание везикулярное, хрипов нет. Тоны сердца приглушены, ритмичные. ЧСС – 70 удара в минуту, АД – 160/100 мм рт. ст. Живот мягкий, при пальпации безболезненный во всех отделах. Печень и селезёнка не увеличены. Симптом поколачивания по поясничной области отрицательный.

В анализах крови: эритроциты - $4,57 \times 10^{12}$ /л, гемоглобин - 137 г/л, лейкоциты - $5,51 \times 10^9$ /л, лейкоцитарная формула не изменена; тромбоциты - 254×10^9 /л, СОЭ - 26 мм/час. Общий холестерин – 4,9 ммоль/л, ТГ – 1,7 ммоль/л, ХС-ЛПВП – 1,2 ммоль/л, ХС-ЛПНП - 2,8 ммоль/л; глюкоза натощак – 4,2 ммоль/л, креатинин – 135 мкмоль/л, СКФ (по формуле СКД-ЕРІ) - 58 мл/мин, мочевины – 9,4 ммоль/л, мочевины – 0,40 ммоль/л, общий билирубин - 7,4 мкмоль/л (непрямой), АЛТ - 39 МЕ/л, АСТ - 28 МЕ/л, общий белок - 70 г/л, альбумины - 36 г/л. В анализах мочи: относительная плотность - 1014, цвет желтый, реакция кислая, белок - 0,88 г/л, эритроциты - 10-15 в поле зрения, лейкоциты - 3-4 в поле зрения, эпителий плоский – единичные клетки в поле зрения, бактерии отсутствуют, слизи нет, ураты +. Суточная протеинурия - 500 мг. УЗИ почек: положение почек обычное, размеры - 11×5,6 см, паренхима - 1,7 см. Чашечно-лоханочный комплекс не изменён. Дополнительных образований и конкрементов не выявлено.

Вопросы:

1. Предположите наиболее вероятный диагноз.
2. Обоснуйте поставленный Вами диагноз.
3. Составьте и обоснуйте план дополнительного обследования пациента.
4. Препарат какой группы антигипертензивных лекарственных средств Вы бы рекомендовали пациенту в составе комбинированной терапии? Обоснуйте свой выбор.

ЭТАЛОН ОТВЕТА

1. Хронический гломерулонефрит, симптоматическая артериальная гипертония или гипертонический вариант. Хроническая болезнь почек III стадии, альбуминурия 2 ст. (A2, высокая).
2. Диагноз «гломерулонефрит» установлен на основании данных анамнеза о появлении артериальной гипертонии и макрогематурии через неделю после ангины (вероятный острый гломерулонефрит), о повторном

эпизоде макрогематурии на фоне ОРВИ спустя 1 год, а также на основании обнаружения характерного мочевого синдрома: протеинурии и эритроцитурии. Не обнаружено клинических симптомов и объективных данных, свидетельствующих об урологической патологии. Диагноз «симптоматическая артериальная гипертония» установлен на основании обнаружения стабильно повышенного АД с высоким диастолическим АД у больного с мочевым синдромом, характерным для гломерулонефрита. Диагноз «хроническая болезнь почек» установлен на основании симптоматики гломерулонефрита в течение более 3 месяцев. Диагноз «III стадии хронической болезни почек» установлен на основании СКФ58 мл/мин (в диапазоне 45-59 мл/мин). Градация альбуминурии А2 - на основании суточной протеинурии 500 мг (в диапазоне 150-500 мг, что соответствует высокой альбуминурии - 30-300 мг/л, или альбумин/креатинин мочи - 30-300 мг/г).

3. Пациенту рекомендованы консультации врача-нефролога для верификации диагноза «гломерулонефрит»; проведение ЭКГ; проведение ЭХО-КГ для оценки толщины стенок миокарда, диастолической и систолической функции; доплерУЗИ почек и почечных артерий для оценки состояния почечных артерий и сосудов почек; биохимический анализ крови с определением уровня кальция, фосфора, калия, натрия для оценки состояния электролитного обмена и ранней диагностики нарушений фосфорно-кальциевого обмена; определение паратиреоидного гормона в крови для ранней диагностики вторичного гиперпаратиреоза.

4. Ингибиторы АПФ или антагонисты рецепторов к ангиотензину II. Выбор препарата из этих групп основан на их нефропротективных свойствах. Данные группы антигипертензивных препаратов являются «золотым» стандартом при лечении пациентов с ХБП III стадии. Наиболее доказанными нефропротективными свойствами из группы ингибиторов АПФ обладает Рамиприл, из группы антагонистов рецепторов к ангиотензину II – Ирбесартан.

Задача №6.

Мужчина 37 лет, шахтёр, жалуется на изжогу, тошноту, периодически рвоту, отсутствие аппетита, кожный зуд, слабость, головокружение, похудание, ночное мочеиспускание до 4-5 раз.

Вышеперечисленные симптомы беспокоят около 2 месяцев. Считает себя больным более 6 лет, когда после перенесенной ангины в анализе мочи выявлены изменения (белок, эритроциты). Амбулаторно диагностирован хронический пиелонефрит. На момент постановки диагноза пациента беспокоили периодические отёки век по утрам, повышение АД до 150/90 мм рт. ст., после чего не обследовался и не лечился. Заболевания ЖКТ отрицает. Биопсия почки не проводилась. Наследственность не отягощена. При осмотре: состояние средней степени тяжести. Рост – 176 см. Вес - 64 кг. Кожные покровы бледные, сухие, со следами расчёсов. Пастозность голеней. ЧД - 18 в минуту. В лёгких дыхание везикулярное, хрипов нет. АД - 160/100 мм рт. ст.

Границы относительной сердечной тупости: правая - на 1,5 см от правого края грудины, верхняя - нижний край 3 ребра, левая - 1,5 см снаружи от среднеключичной линии. Тоны сердца приглушены, ритмичные, ЧСС - 106 в минуту, акцент II тона над аортой; в области верхушки сердца и во II межреберье справа - мягкий систолический шум.

Живот симметричный, мягкий, безболезненный во всех отделах. Край печени не пальпируется. Селезенка не увеличена. Почки не пальпируются. Симптом поколачивания отрицательный с обеих сторон.

В анализах. Общий анализ крови: эритроциты - $2,1 \times 10^{12}/л$, гемоглобин - 85 г/л, цветовой показатель - 0,8, гематокрит - 20%, лейкоциты - $7,2 \times 10^9/л$, эозинофилы - 1%, палочкоядерные нейтрофилы - 5%, сегментоядерные нейтрофилы - 60%, лимфоциты - 24%, моноциты - 10%, СОЭ - 15 мм/ч.

Биохимическое исследование крови: глюкоза - 4,2 ммоль/л, мочевины - 28,2 ммоль/л, креатинин - 0,59 ммоль/л, общий белок - 64 г/л, K^{+} - 6,2 ммоль/л, Na^{+} - 138 ммоль/л, P - 1,9 ммоль/л, Ca - 2,0 ммоль/л, холестерин - 4,2 ммоль/л.

Общий анализ мочи: удельный вес - 1008, белок - 0,4 г/л, лейкоциты и эритроциты - единичные в поле зрения.

В суточной моче: диурез - 2400 мл/сут., белок - 1,3 г/л.

Проба Зимницкого: дневной диурез - 1060 мл, ночной - 1400 мл, колебания относительной плотности мочи - от 1006 до 1008. УЗИ почек: правая почка 80×36 мм, паренхима - 10 мм, левая почка - 84×44 мм, паренхима - 9 мм. Паренхима обеих почек диффузно-неоднородная. Лоханки, чашечки не изменены. Конкременты, объемные образования не выявлены. Мочевой пузырь без особенностей.

Вопросы:

1. Предположите наиболее вероятный диагноз.
2. Обоснуйте поставленный Вами диагноз.
3. Составьте и обоснуйте план дополнительного обследования пациента.
4. Составьте план лечения данного пациента. Обоснуйте свой выбор.

Эталон ответа

1. Основной: хронический гломерулонефрит, гипертоническая форма, активная фаза. Артериальная гипертония 2 степени, очень высокий риск. Осложнения: ХБП - С5 стадия. Анемия (нефрогенная), средней степени тяжести.

2. Хронический гломерулонефрит - протеинурия, эритроцитурия в анамнезе, гипостенурия, нефросклероз почек. Гипертоническая форма - в клинической картине ведущий синдром артериальной гипертонии (повышение АД, акцент II тона над аортой). ХПН: гиперкалиемия, диспепсический синдром, кожный зуд, уровень креатинина - 0,59 ммоль/л. ХБП - 5 стадия, по СКФ = 13,79 мл/мин.

Анемия средней степени тяжести гемоглобин - 85 г/л.

3. Пациенту рекомендовано:

УЗДГ сосудов почек для исключения вазоренальной гипертонии;

ЭХО-КГ для оценки толщины стенок миокарда, диастолической и систолической функции; консультация окулиста и осмотр глазного дна для исключения офтальмопатии; ФГДС для исключения эрозивного поражения слизистой и кровотечения на фоне ХПН; железистый комплекс для уточнения генеза анемии; группа крови и Rh + фактор для гемотрансфузии эритроцитарной массы при наличии показаний; биопсия почек для подтверждения диагноза.

4. Ограничение соли, белков животного происхождения (0,6 г/кг/сут.).

Кетостерил 12 таб/сутки: (1 таб. на 5 кг веса в сутки) с целью коррекции гипоальбуминемии. Нефропротекция – ингибиторы АПФ (лизиноприл) либо БРА (при непереносимости и АПФ; Лозартан).

Гипотензивные препараты (блокаторы кальциевых каналов, β -блокаторы), возможно диуретики.

Эритропоэтин п/к до 6000 МЕ в неделю (до достижения нормальных значений Hb и Ht) с целью коррекции анемии.

При дефиците железа: Венофер в/в либо Сорбифер внутрь. Прокинетики, антациды, ИПП с целью купирования диспептического синдрома. Симптоматическая терапия.

Задача №7.

Больная А. 18 лет, студентка, обратилась к врачу приёмного отделения с жалобами на общее недомогание, слабость, боли в поясничной области с двух сторон, сильную постоянную головную боль, красноватый цвет мочи. Мочеиспускание безболезненное. Считает себя больной около 3 недель: после сильного переохлаждения повысилась температура тела до 38,0°C, появились боли в горле при глотании. Обратилась в поликлинику по месту жительства, где была диагностирована лакунарная ангина и назначена антибактериальная терапия. На седьмой день симптомы ангины были купированы, но сохранялась общая слабость. 5 дней назад на фоне повышенной утомляемости появились ноющие боли в поясничной области, головная боль, повышение температуры тела до 37,5°C. 2 дня назад уменьшилось количество мочи, которая приобрела красноватый цвет.

При осмотре: состояние средней степени тяжести, температура тела 37°C. Рост - 158 см, вес - 72 кг. Кожные покровы и видимые слизистые бледные, чистые, обычной влажности. Лицо одутловатое, на верхних и нижних конечностях плотные отёки, кожа над ними тёплая, бледная. Периферические лимфоузлы не увеличены. Грудная клетка нормостеничная, симметричная, равномерно участвует в дыхании. ЧД - 22 в минуту. Перкуторно над лёгкими ясный лёгочный звук. Дыхание везикулярное, хрипов нет. Пульс ритмичный, 98 в минуту, АД - 160/100 мм рт. ст. Верхушечный толчок визуально и пальпаторно не определяется. Границы относительной сердечной тупости: правая - по правому краю грудины, верхняя - нижний край III ребра, левая - на 1 см кнутри от

среднеключичной линии. Аускультативно: тоны сердца глухие, ритмичные, ЧСС - 78 в минуту. Живот симметричный, мягкий, болезненный в проекции почек. Размеры печени по Курлову - 9×8×7 см. Пальпация правого подреберья безболезненна, край печени не пальпируется. Симптом поколачивания положительный с обеих сторон.

В анализах. Общий анализ крови: гемоглобин - 105 г/л, эритроциты - $3,2 \times 10^{12}$ /л, цветовой показатель - 0,9; тромбоциты - 270×10^9 /л, лейкоциты - $10,7 \times 10^9$ /л, эритроциты - 4%, палочкоядерные нейтрофилы - 9%, сегментоядерные нейтрофилы - 70%, лимфоциты - 11%, моноциты - 6%. СОЭ - 23 мм/ч.

Общий анализ мочи: цвет «мясных помоев», мутная, рН - кислая, удельный вес - 1008; белок - 3,5 г/л, сахар - нет, лейкоциты - 1-2 в поле зрения, эпителий почечный - 12-20 в поле зрения, эритроциты - большое количество, цилиндры: гиалиновые - 10-12, зернистые - 6-8 в поле зрения, соли - нет.

Суточная протеинурия - 7,3 г/л, суточный диурез - 650 мл.

Биохимическое исследование крови: билирубин общий - 12,4 мкмоль/л, прямой - 3,2, не прямой - 9,2 мкмоль/л, креатинин - 0,96 ммоль/л, глюкоза - 4,3 ммоль/л, холестерин - 8,0 ммоль/л, калий - 3,9 ммоль/л, общий белок - 56 г/л, альбумины - 35%, α_1 - 3,5%, α_2 - 10,5%, β - 13,6% γ - 27,4%, фибриноген - 4,2 г/л.

ЭКГ: ритм синусовый, ЧСС - 64 удара в минуту. Электрическая ось отклонена влево.

Диффузно дистрофические изменения миокарда левого желудочка.

Рентгенография органов грудной клетки: без патологии.

Вопросы:

1. Предположите наиболее вероятный диагноз.
2. Обоснуйте поставленный Вами диагноз.
3. Составьте и обоснуйте план дополнительного обследования пациента.
4. Составьте план лечения данного пациента. Обоснуйте свой выбор.

Эталон ответа

1. Острый постстрептококковый гломерулонефрит, симптоматическая артериальная гипертензия, 2 степени, риск 4. Острая почечная недостаточность.

2. Возникновение поражения почек вскоре после переохлаждения и ангины (10 дней), отсутствие указаний в анамнезе на наличие других причин. Сочетание АГ, макрогематурии и нефротического синдрома (отеки, суточная протеинурия - 7,3 г/л, гиперхолестеринемия - 8,0 ммоль/л, гипоальбуминемия - 35%). ОПП: признаки олигоурии, азотемии: креатинин - 0,96 ммоль/л.

3. Пациенту рекомендовано: определение рСКФ по креатинину и отношения альбумина к креатинину; анализ мочи по Нечипоренко для уточнения клеточного состава осадка мочи, иммунограмма для уточнения аутоиммунного процесса; LE-клетки в крови, антинуклеарные антитела АТ к ДНК и Sm - антигену для исключения поражения почек при СКВ; АТ к

антигенам стрептококка для подтверждения этиологии заболевания и определения тактики лечения; УЗИ органов брюшной полости и почек; биопсия почки для подтверждения и определения формы гломерулонефрита.

4. Режим строгий постельный на 2-4 недели до ликвидации отеков и снижения АД. Ограничение жидкости и поваренной соли, ограничение белка. Этиотропное лечение: антибактериальная терапия - при доказанной связи ОГН со стрептококковой инфекцией и (или) наличия явных очагов хронической инфекции: (цефалоспорины, при аллергии - фторхинолоны). Устранение отеков: мочегонные – Фуросемид, Диурвер. Гипотензивные препараты (при неэффективности постельного режима, ограничения воды и соли): Гипотиазид 25 мг в сутки, Лозартан 25 мг 2 раза в сутки, Дилтиазем 40 мг 2 раза в сутки. Противовоспалительная и иммуносупрессивная терапия: глюкокортикоиды (Преднизолон) 40 мг в сутки; при неэффективности иммунодепрессанты (Циклофосфамид 150 мг в сутки). Улучшение микроциркуляции и профилактика тромбообразования: Гепарин, Курантил.

Задача №8.

Больная Ш. 50 лет, дворник, поступила в отделение гастроэнтерологии с жалобами на тошноту, периодически рвоту, отсутствие аппетита, кожный зуд, одышку, выраженную слабость. Мочеиспускание ночью 3 раза, безболезненное. Ранее заболеваниями ЖКТ не страдала. Более 20 лет назад было диагностировано хроническое заболевание почек. На момент постановки диагноза пациентку беспокоили общая слабость, повышение АД до 160/100 мм рт. ст., были выявлены изменения в моче (гематурия), после чего больная не обследовалась и не лечилась. В течение последних 6 месяцев отмечает стойкое повышение АД, снижение остроты зрения. При осмотре: общее состояние средней степени тяжести, пониженного питания, рост - 162 см, вес - 47 кг. Кожные покровы бледные сухие, со следами расчёсов. ЧД - 18 в мин. В лёгких - дыхание везикулярное, хрипов нет. АД - 170/100 мм рт. ст. Границы относительной сердечной тупости: правая на 2 см от правого края грудины, верхняя по III межреберью, левая – на 1,5 кнаружи от левой среднеключичной линии. Тоны сердца приглушены, ритмичные, ЧСС - 100 в минуту, в области верхушки сердца и во II межреберье справа мягкий систолический шум. Симптомов раздражения брюшины нет, пальпация живота слабо болезненна в эпигастрии. Печень, селезёнка не пальпируются. Симптом поколачивания отрицательный.

В анализах. Общий анализ крови: эритроциты - $3,2 \times 10^{12}/л$, гемоглобин - 106 г/л, цветовой показатель – 0,78, лейкоциты – $9,2 \times 10^9/л$, эозинофилы - 1%, палочкоядерные нейтрофилы – 5%, сегментоядерные нейтрофилы – 60%, лимфоциты – 24%, моноциты - 10%. СОЭ - 28 мм/ч. Общий анализ мочи: удельный вес - 1010, лейкоциты и эритроциты - единичные в поле зрения. Биохимический анализ крови: глюкоза - 4,0 ммоль/л, мочевины - 20,2 ммоль/л, креатинин - 0,54 ммоль/л, общий белок - 55 г/л, калий - 5,2 ммоль/л, СКФ - 25 мл/мин. В суточной моче: диурез - 650 мл/сут, белок - 1,659 г/л.

Вопросы:

1. Предположите наиболее вероятный диагноз.
2. Обоснуйте поставленный Вами диагноз.
3. Составьте и обоснуйте план дополнительного обследования пациента.
4. Составьте план лечения данного пациента. Обоснуйте свой выбор.

Эталон ответа

1. Хронический гломерулонефрит, гипертоническая форма. ХБП С4 стадии. Симптоматическая артериальная гипертензия, степень АГ 2, риск 4 (очень высокий). Гипохромная анемия легкой степени тяжести.

2. Диагноз выставлен на основании выделенных синдромов: артериальной гипертензии (повышение АД, признаки гипертрофии ЛЖ), хронической почечной недостаточности (диспепсия, кожный зуд, креатинин - 0,54 ммоль/л, СКФ - 25 мл/мин.), анемический (слабость, одышка, Нв - 106 г/л).

3. Пациенту рекомендовано: протеинограмма, СРБ, фибриноген для определения острофазовых показателей; сывороточное железо для уточнения генеза анемии; консультация окулиста с осмотром глазного дна для выявления офтальмопатии; УЗИ почек и УЗДГ почечных артерий. ЭхоКГ для оценки толщины стенок миокарда, диастолической и систолической функции; биопсия почки для уточнения морфологической формы гломерулонефрита. ЭГДС для выявления возможного поражения желудка.

4. Гипотензивные препараты (не менее 2 препаратов пролонгированного действия, предпочтительно ингибитор АПФ + антагонист кальция группы верапамила). Дезинтоксикационная терапия, выведение азотистых шлаков (сорбенты): Активированный уголь, Полифепан или Энтеродез. Коррекция анемии: препараты железа 2валентного и Эритропоэтин.

При наличии активности основного заболевания (ХГН) – иммуносупрессивная терапия (ГК, цитостатики).

Сахарный диабет. Диффузный токсический зоб.

Задача №1.

Женщина 52 лет обратилась к врачу-терапевту участковому с жалобами на постоянную сухость во рту, жажду, частое мочеиспускание, общую слабость, кожный зуд. Считает себя больной в течение полугода, когда появилась сухость во рту, жажда. Неделю назад появился кожный зуд, что и заставило обратиться к врачу. Работает поваром в детском учреждении. В анамнезе - 5 лет хронический панкреатит. Мама страдала сахарным диабетом. При осмотре: состояние удовлетворительное. ИМТ - 36 кг/м². Окружность талии – 106 см, окружность бедер – 109 см. Кожные покровы чистые, на руках следы расчесов. В легких дыхание везикулярное, хрипов нет. Сердечные тоны ритмичные. ЧСС - 70 ударов в минуту. АД - 120/70 мм рт. ст. Живот мягкий,

безболезненный при пальпации во всех отделах. Печень и селезенка не увеличены. Дизурии нет.

В анализах: глюкоза крови натощак - 5,8 ммоль/л, общий холестерин - 6,1 ммоль/л, ТГ - 2,7 ммоль/л, ХС-ЛПВП - 1,0 ммоль/л.

Вопросы:

1. Предположите наиболее вероятный диагноз.
2. Составьте план дополнительного обследования пациента.
3. Назначьте лечение. Обоснуйте свой выбор.
4. Дайте больной рекомендации по питанию.

Эталон ответа

1. Сахарный диабет тип 2, целевое значение HbA1c < 7,0%. Ожирение 2 степени. Гиперлипидемия (метаболический синдром).

2. Повторное определение гликемии в последующие дни, пероральный глюкозотолерантный тест, определение HbA1c.

3. Рекомендовано изменение образа жизни: диета, физическая активность. Монотерапия: метформином, иДПП-4 или аГПП-1.

4. Рекомендуется ограничение калорийности рациона с целью умеренного снижения массы тела. Это так же обеспечит положительный эффект в отношении гликемического контроля, липидов. Необходимо максимальное ограничение жиров (прежде всего животного происхождения) и сахаров; рекомендовано умеренное потребление сложных углеводов (крахмал) и белков. Рекомендовать употребление углеводов в составе овощей, цельнозерновых, молочных продуктов. Важно включить в рацион продукты богатые моно - и полиненасыщенными жирными кислотами (рыба, растительное масло).

Задача №2.

На приёме у врача-терапевта участкового больная К. 50 лет, учитель. Жалобы на умеренную сухость во рту, жажду (выпивает более 3 литров жидкости в день), повышенный аппетит, зуд кожных покровов, особенно в подмышечных и паховых областях, появление гнойничков в местах расчесов, учащенное мочеиспускание. В анамнезе: указанные жалобы появились и нарастали в течение года. С 45 лет страдает гипертонической болезнью (АД от 160/100 до 140/90 мм рт. ст.), принимала нерегулярно Каптоприл. У родственников со стороны матери отмечает склонность к ожирению, мать страдала гипертонической болезнью, сахарным диабетом 2 типа, умерла в возрасте 65 лет от инсульта. Было 3 беременности, одни роды в 29 лет, вес ребёнка при рождении 4,3 кг. Данные объективного осмотра: состояние удовлетворительное, видны расчёсы на спине. Кожа пониженной влажности. Рост - 168 см, вес - 85 кг, окружность талии - 96 см, окружность бедер - 110 см, складка на передней брюшной стенке - 8 см. В лёгких везикулярное дыхание, побочных дыхательных шумов нет. ЧДД - 16 в минуту. Тоны сердца ритмичные, усилен 2 тон во втором межреберье справа от грудины. ЧСС - 76 в минуту. АД - 156/94 мм рт. ст. (D=S). Живот увеличен за счёт подкожно-

жирового слоя, мягкий, безболезненный. Пульсация на артериях стоп сохранена.

Общий анализ крови: эритроциты - 4,6 \times 10¹², Hb - 130 г/л, ЦП - 0,9, тромбоциты - 250, лейкоциты - 6,1, эозинофилы - 1%, палочкоядерные - 2%, сегментоядерные - 65%, лимфоциты - 30%, моноциты - 2%, СОЭ - 8 мм/ч.

Креатинин - 90,0 мкмоль/л, СКФ - 64,2 ml/min/1,73

Реакция мочи на ацетон отрицательная.

Микроальбуминурия - 100 мг/дл.

Липидограмма: холестерин общий - 6,5 ммоль/л, ЛПНП - 3,48 ммоль/л, ЛПВП - 0,9 ммоль/л. Биохимические анализы: глюкоза крови натощак - 7,7 ммоль/л, гликозилированный гемоглобин (HbA1c) - 7,5%.

Вопросы:

1. Предположите наиболее вероятный диагноз.
2. Обоснуйте поставленный Вами диагноз.
3. Составьте и обоснуйте план дополнительного обследования пациента.
4. Тактика ведения. Режим, диета, медикаментозное и немедикаментозное лечение.
5. Какова дальнейшая тактика ведения пациента после коррекции гликемии?

Эталон ответа

1. Сахарный диабет 2 тип, впервые выявленный. Диабетическая нефропатия, стадия микроальбуминурии. ХБП С2, А1. Экзогенно-конституциональное ожирение I степени (ИМТ=30,5 кг/м²). Гипертоническая болезнь II стадии. Артериальная гипертензия 1 степени, риск 3. Целевой уровень HbA1c < 6,5%.

2. Диагноз сахарного диабета 2 типа установлен на основании жалоб больного на жажду, сухость во рту, полидипсию, полиурию, кожный зуд; данных анамнеза: постепенное развитие заболевания, дебют в возрасте старше 40 лет, наличие ожирения, отягощенный наследственный анамнез по сахарному диабету, рождение крупного плода (более 4 кг) в анамнезе; в пользу СД 2 типа умеренная выраженность симптомов, отсутствие признаков кетоза; установление целевых уровней гликемического контроля основано на том, что ожидаемая продолжительность жизни пациента более 15 лет, диагноз выставлен впервые, отсутствуют тяжелые макрососудистые осложнения сахарного диабета, низкий риск гипогликемий.

3. Пациенту рекомендовано: суточный гликемический профиль с исследованием гликемии натощак, постпрандиальной гликемии - через 2 часа после приёма пищи ЭХО-КГ (наличие гипертрофии левого желудочка, размеры полостей, фракция выброса). Осмотр врачом-офтальмологом - глазное дно (наличие ретинопатии, стадия ретинопатии). Осмотр врачом-неврологом (наличие полинейропатии, энцефалопатии).

4. Лечебная тактика при уровне гликированного гемоглобина 7,5% включает: изменение образа жизни (питание, физические нагрузки),

медикаментозная терапия: Метформин 1000 мг 2 раза в день, при непереносимости Метформина можно рассмотреть назначение препаратов сульфонилмочевины (кроме Глибенкламида), ингибиторов ДПП-4, инкретины.

5. При снижении уровня гликированного гемоглобина показано назначение комбинации 2 препаратов: бигуаниды в сочетании с препаратами сульфанил мочевины (или другими препаратами, кроме нерациональных сочетаний). В данном случае Метформин не противопоказан (СКФ > 50).

Провести бесед о диете, необходимости физических нагрузок, постепенного снижения массы тела до ИМТ 21,5-25,0.

Задача №3.

Больной 23 лет обратился в поликлинику к врачу-терапевту участковому с жалобами на общую мышечную слабость, утомляемость, головные боли, резкое снижение работоспособности, сухость во рту, повышенную жажду, частое обильное мочеиспускание. Заболел около месяца назад после нервного потрясения (нападение хулиганов). Появились жажда и зуд кожи. Стал худеть (за последние две недели потерял около 8 кг), несмотря на то, что аппетит сохранялся, и он довольно много ел. Заметил, что стал по несколько раз просыпаться по ночам, чтобы помочиться, чего прежде не бывало. При осмотре: истощен, кожа сухая, шершавая. На спине - следы расчесов. Язык красный, липкий. Изо рта - сладковато-кислый запах. Тоны сердца приглушены, умеренная тахикардия (до 90 ударов в минуту). Живот спокойный. Печень увеличена на 2 см. Селезёнка не пальпируется.

Вопросы:

1. Какой наиболее вероятный диагноз у данного больного?
2. Обоснуйте поставленный Вами диагноз.
3. Составьте план дополнительного обследования пациента.
4. Какова Ваша дальнейшая лечебная тактика?
5. Какие наиболее частые осложнения могут возникнуть при данном заболевании?

Эталон ответа

1. Сахарный диабет 1 типа, впервые выявленный. Осложнения: кетоацидоз.

2. Диагноз поставлен на основании жалоб на общую мышечную слабость, утомляемость, головные боли, резкое снижение работоспособности, сухость во рту, повышенную жажду, частое обильное мочеиспускание; данных анамнеза: заболел около месяца назад после нервного потрясения (нападение хулиганов); данных объективного осмотра: истощён, кожа сухая, шершавая, на спине - следы расчёсов, язык красный, липкий, изо рта - сладковато-кислый запах.

3. Уровень гликемии натощак и через 2 часа после еды; клинический анализ крови; общий анализ мочи; БХ крови: калий, АЛТ, АСТ, креатинин,

мочевина; кетоновые тела; гликозилированный гемоглобин; кровь на инсулин; КОС крови.

4. Инсулинотерапия; дегидратация, восстановление электролитного баланса и борьба с ацидозом.

5. Кетоацидотическая кома; гиперосмолярная кома; лактатацидотическая кома; гипогликемия.

Задача №4.

Больная Б. 48 лет жалуется на раздражительность, сердцебиение, перебои и сжимающие боли в области сердца, одышку, усиливающуюся при ходьбе, отёки на ногах, плохую переносимость жары, повышенную потливость, мышечную слабость, похудание, нарушение сна. Перебои в области сердца стала отмечать в течение последних 2 лет. В течение года появились отёки на ногах, к врачу не обращалась. Менопауза с 46 лет, с частыми приливами. За 2 года похудела на 7 кг при повышенном аппетите. Три недели назад была госпитализирована в кардиологическое отделение по поводу пароксизмальной мерцательной аритмии. Проводимое лечение в кардиологическом отделении было без эффекта. Объективно: больная суетлива, многословна, склонна к плаксивости, пониженного питания. Кожный покров бархатистый, тёплый, с усиленной пигментацией в местах трения одеждой. Определяется видимое утолщение шеи в области щитовидной железы, при пальпации железа средней плотности, безболезненна, подвижна. Определяется мелкий тремор вытянутых кистей рук. Пульс - 100 ударов в минуту, аритмичный, слабого наполнения и напряжения. Левая граница относительной сердечной тупости на 1 см кнаружи от левой среднеключичной линии. Тоны сердца приглушены, ЧСС - 115 в минуту, АД - 140/70 мм рт. ст. Печень не пальпируется. Отёков нет.

Вопросы:

1. Для какого синдрома характерны вышеперечисленные симптомы?
2. Каков патогенез тахикардии?
3. Какие лабораторные обследования необходимо провести для установления диагноза?
4. Какие инструментальные обследования необходимо провести для установления диагноза?
5. Какова тактика лечения пациентки?

Эталон ответа

1. Тиреотоксикоз.
2. Тиреоидные гормоны увеличивают чувствительность миокарда к гормонам мозгового слоя надпочечников.
3. ТТГ, свободный Т4, Т3.
4. УЗИ щитовидной железы, при наличии узлового образования - скintiграфия щитовидной железы, при наличии узлового образования более 1 см в диаметре - пункция щитовидной железы.

5. Тиреостатики в качестве предоперационной подготовки, бета-1-адреноблокаторы с пульс урежающей целью до достижения эутиреоза, антикоагулянты на весь период до восстановления синусового ритма, антигипертензивная терапия при недостаточном эффекте бета1-адреноблокаторов, по достижении эутиреоза - оперативное лечение (предельно субтотальная резекция щитовидной железы).

Задача №5.

Больная 64 лет обратилась к врачу-терапевту участковому с жалобами на сухость кожных покровов, избыточный вес (ИМТ – 28), снижение температуры тела, снижение аппетита, запоры, снижение памяти, сонливость. При осмотре: кожные покровы сухие, холодные на ощупь. Отечность лица. Дыхание везикулярное, хрипов нет. ЧСС - 58 в минуту. АД - 110/70 мм рт. ст. Температура тела – 36,3°C. Живот мягкий, безболезненный. Печень +1,5 см из-под края рёберной дуги. Стул нерегулярный, склонность к запорам.

По данным лабораторного обследования: общий анализ крови: гемоглобин – 104 г/л, холестерин – 9,4 ммоль/л, триглицериды – 5,5 ммоль/л, КФК – 247, АСТ – 48, ТТГ – 15,3 мЕ/л.

Вопросы:

1. Сформулируйте предварительный диагноз.
2. Назовите наиболее вероятную причину заболевания.
3. Составьте план обследования данной пациентки.
4. Какова тактика лечения данной пациентки?
5. Показано ли данной пациентке оперативное лечение?

ЭТАЛОН ОТВЕТА

1. Синдром гипотиреоза (первичный гипотиреоз).
2. При отсутствии в анамнезе указаний на оперативное вмешательство на щитовидной железе или облучение шеи, наиболее вероятной причиной развития гипотиреоза следует считать хронический аутоиммунный тиреоидит.

3. С целью уточнения причины и тяжести гипотиреоза необходимо определить уровень св. Т4, антител к тиреопероксидазе, антител к тиреоглобулину, выполнить УЗИ щитовидной железы.

4. Назначение препаратов L-тироксина в дозе 1,6-1,8 мкг/кг/сут, начиная с дозы 12,5-25 мкг/сут с постепенным увеличением до 100 мкг (расчетная доза 125 мкг).

5. Необходимость оперативного лечения возникает в связи со значительным увеличением щитовидной железы и компрессионным синдромом. Клинически симптомов сдавления близлежащих органов нет, объём щитовидной железы следует уточнить при помощи УЗИ. На данном этапе показаний для оперативного лечения у пациента нет.

Анемии. Геморрагические болезни

Задача №1.

Больная 28 лет при обращении в поликлинику к врачу-терапевту участковому предъявляет жалобы на утомляемость, общую слабость, эпизоды головокружения, сердцебиение и одышку при физической нагрузке. Из анамнеза: сухость кожи и ломкость ногтей отмечает в течение нескольких лет. Слабость, головокружения появились год тому назад во время беременности. Менструальные с 13 лет, обильные первые 3–4 дня, по 5–6 дней, регулярные. В настоящее время осуществляет грудное вскармливание ребенка. Объективно: состояние средней тяжести. Бледность и сухость кожных покровов; ногти с поперечной исчерченностью, слоятся. Волосы ломкие. Тоны сердца ритмичные, ЧСС - 90 ударов в минуту, АД - 110/70 мм рт. ст. В лёгких везикулярное дыхание. Печень и селезёнка не увеличены.

Клинический анализ крови: гемоглобин – 75 г/л, эритроциты – $3,3 \times 10^{12}/л$, лейкоцитарная формула - без особенностей, СОЭ – 12 мм/час, MCV – 70 фл., MCH – 21,0 пг, анизоцитоз, пойкилоцитоз. Железо сыворотки – 6 мкмоль/л.

Вопросы:

1. Какой наиболее вероятный диагноз у данного больного?
2. Обоснуйте поставленный Вами диагноз.
3. Составьте план дополнительного обследования пациента.
4. Какова Ваша дальнейшая лечебная тактика?
5. Какие рекомендации необходимо дать пациентке для дальнейшей профилактики заболевания?

Эталон ответа

1. Железодефицитная анемия, средней степени тяжести.
2. Диагноз поставлен на основании жалоб на утомляемость, общую слабость, эпизоды головокружения, сердцебиение и одышку при физической нагрузке; данных анамнеза: слабость, головокружения появились год тому назад во время беременности, менструальные с 13 лет, обильные первые 3-4 дня, по 5-6 дней, регулярные, в настоящее время осуществляет грудное вскармливание ребёнка; данных объективного осмотра: бледность и сухость кожных покровов, ногти с поперечной исчерченностью, слоятся, волосы ломкие; лабораторного обследования: гемоглобин – 75 г/л, эритроциты – $3,3 \times 10^{12}/л$, лейкоцитарная формула без особенностей, СОЭ - 12 мм/час, MCV - 70 фл., MCH - 21,0 пг, анизоцитоз, пойкилоцитоз, железо сыворотки - 6 мкмоль/л.
3. - Клинический анализ крови;
- биохимический анализ крови: уровень сывороточного железа и ферритина; ОЖСС и ЛЖСС;
- дополнительные лабораторные и инструментальные исследования для выявления причины развития анемии.
4. - Устранение этиологических факторов;
- лечебное питание;

- лечение железосодержащими препаратами: препараты, содержащие двухвалентное железо (Ферроградумент, Сорбифер дурулес, Тардиферон, Тотема, Активферрин, Ферретаб, Гемофер), и препараты, содержащие трёхвалентное железо (Мальтофер, Феррум лек, Мальтофер фол, Ферлатум).

5. - Противорецидивная (поддерживающая) терапия: приём препаратов железа короткими курсами по 7-10 дней ежемесячно;

- профилактический курс длительностью 6 недель (суточная доза железа 40 мг), затем проводятся два 6-недельных курса в год или прием 30-40 мг железа ежедневно в течение 7-10 дней после менструации.

Задача №2.

Больной 38 лет обратился в поликлинику к врачу-терапевту участковому с жалобами на ночные боли в эпигастральной области, утомляемость, головокружения, сердцебиение при физической нагрузке. Из анамнеза: с 17-летнего возраста болеет язвенной болезнью 12-перстной кишки, по поводу которой дважды проводилось стационарное лечение. В течение последних 3 месяцев наблюдались эпизоды ухудшения самочувствия, слабость, головокружения, темная окраска стула. Объективно: общее состояние относительно удовлетворительное. Кожные покровы и слизистые бледноватой окраски. В лёгких везикулярное дыхание. Тоны сердца ритмичные, ЧСС - 80 ударов в минуту, АД - 110/70 мм рт. ст. Живот мягкий, умеренно болезненный в эпигастральной области. Печень и селезёнка не увеличены.

Клинический анализ крови: гемоглобин – 73 г/л, эритроциты – $3,2 \times 10^{12}/л$, цветовой показатель – 0,71, ретикулоциты – 1%, лейкоцитарная формула - без особенностей, СОЭ – 10 мм/час, MCV – 70 фл., железо сыворотки – 7 мкмоль/л. ОЖСС – 115 мкмоль/л.

Заключение ФГДС: язва луковицы 12-перстной кишки диаметром 0,8 см.

Вопросы:

1. Какой наиболее вероятный диагноз у данного больного?
2. Обоснуйте поставленный Вами диагноз.
3. Составьте план дополнительного обследования пациента.
4. Какова Ваша дальнейшая лечебная тактика?
5. Назовите показания к исследованию костного мозга.

Эталон ответа

1. Железодефицитная (хроническая постгеморрагическая) анемия.
2. Диагноз поставлен на основании жалоб на утомляемость, головокружения, сердцебиение при физической нагрузке, тёмную окраску стула; данных анамнеза: с 17-летнего возраста болеет язвенной болезнью 12-перстной кишки, по поводу которой дважды проводилось стационарное лечение; данных объективного осмотра: кожные покровы и слизистые бледноватой окраски ЧСС 80 в минуту, АД 110/70 мм рт. ст., живот мягкий, умеренно болезненный в эпигастральной области; лабораторного

обследования: клинический анализ крови: гемоглобин – 73 г/л, эритроциты – $3,2 \times 10^{12}/л$, ЦП – 0,71, ретикулоциты – 1%, лейкоцитарная формула без особенностей, СОЭ – 10 мм/час, MCV – 70 фл, железо сыворотки – 7 мкмоль/л, ОЖСС – 115 мкмоль/л.

3. - Клинический анализ крови;
- биохимический анализ крови: уровень сывороточного железа и ферритина; ОЖСС и ЛЖСС;

4. - Устранение этиологических факторов;
- лечебное питание;
- лечение железосодержащими препаратами: препараты, содержащие двухвалентное железо (Ферроградумент, Сорбифер дурулес, Тардиферон, Тотема, Активферрин, Ферретаб, Гемофер) и препараты, содержащие трехвалентное железо (Мальтофер, Феррум лек, Мальтофер фол, Ферлатум).

5. - Все виды анемий (кроме железодефицитной);
- метастазы опухолей;
- арегенераторный кризис при гемолитической анемии;
- повреждение одного или более ростков кроветворения и выявление атипичных клеток по данным гемоцитогаммы;
- миелодиспластические синдромы;
- лучевая болезнь.

Задача №3.

Больной В. 65 лет обратился в поликлинику с жалобами на общую слабость, плохой аппетит, затруднение при глотании, одышку при минимальной физической нагрузке (вставание с кровати, одевание), отеки ног, постоянные, несколько увеличивающиеся к вечеру.

Анамнез заболевания: больным себя считает около полугода, когда стали появляться вышеописанные жалобы. Врач-терапевт участковый, обнаружив желтушность, бледность кожных покровов, увеличение печени, направил больного в инфекционное отделение больницы с подозрением на вирусный гепатит.

При осмотре: состояние больного тяжелое, значительная бледность и умеренная иктеричность кожи и слизистых оболочек, выражены одутловатость лица, отеки голеней. Сознание ясное, речь замедлена. Лимфоузлы не увеличены. В нижних отделах легких небольшое количество влажных хрипов. Сердце увеличено на 2 см влево от левой среднеключичной линии. Тоны сердца приглушены, систолический негрубый шум над всеми точками. Пульс – 109 в 1 мин, ритмичный. АД – 90/60 мм рт. ст. Язык ярко-красный, гладкий, с трещинами. Печень выступает на 3-4 см из-под края реберной дуги, чувствительная при пальпации. Пальпируется край селезенки. Неврологический статус: дистальные гиперстезии, повышение глубоких сухожильных рефлексов, снижена сила мышц нижних конечностей.

Данные ЭКГ: ритм синусовый, блокада правой ножки пучка Гиса. Отрицательный зубец Т в V4V6 отведениях.

Анализ крови: эритроциты - $1,0 \times 10^{12}/л$, гемоглобин - 40 г/л, МСМ - 110 fL, лейкоциты - $3,6 \times 10^9/л$, тромбоциты - $150 \times 10^9/л$, ретикулоциты - 0,1%, СОЭ – 23 мм/ч, палочкоядерные нейтрофилы – 15%, сегментоядерные нейтрофилы – 48%, лимфоциты – 31%, моноциты – 4%, эозинофилы – 2%, базофилы – 0%, анизоцитоз (макроцитоз), пойкилоцитоз, мегалоциты, тельца Жолли, кольца Кэбота.

Вопросы:

1. Выскажите предполагаемый предварительный диагноз.
2. Обоснуйте поставленный Вами диагноз.
3. Составьте план дополнительного обследования.
4. Составьте план лечения.

ЭТАЛОН ОТВЕТА

1. В-12 дефицитная анемия, III степени. Фуникулярный миелоз. В-12 индуцированная миокардиодистрофия, гипертрофия левого желудочка, блокада правой ножки пучка Гиса, ХСН II Б - IIIА, ФК III-IV (по NYHA).

2. Диагноз «В-12 дефицитная анемия, III степени. Фуникулярный миелоз» выставлен на основании жалоб (общая слабость, плохой аппетит, затруднение при глотании); наличия синдромов гепатоспленомегалии, желтухи, полинейропатии; данных объективного осмотра (ярко-красный, гладкий, с трещинами язык, гипотония (АД - 90/60), тахикардия (Ps - 109 в минуту)); лабораторных исследований (эритроциты - $1,0 \times 10^{12}/л$, гемоглобин - 40 г/л, МСМ – 110 fL, цветовой показатель - 1,2, СОЭ - 23 мм/ч, анизоцитоз (макроцитоз), пойкилоцитоз, мегалоциты, тельца Жолли, кольца Кэбота). Диагноз «В-12 индуцированная миокардиодистрофия, ХСН II Б - IIIА, ФК III-IV (по NYHA), гипертрофия левого желудочка, блокада правой ножки пучка Гиса» выставлен на основании жалоб (одышка при минимальной физической нагрузке (вставание с кровати, одевание), отеки ног, постоянные, несколько увеличивающиеся к вечеру); данных осмотра (сердце увеличено на 2 см влево от левой среднеключичной линии, тоны сердца приглушены, систолический негрубый шум над всеми точками); данных инструментальных исследований (ритм синусовый, блокада правой ножки пучка Гиса, отрицательный зубец Т в V4V6 отведениях).

3. Биохимический анализ крови с определением фракций В_i (тип желтухи), общего белка; ЭХОкардиография (верификация диагноза ХСН); ФЭГДС (исключение патологии желудка и двенадцатиперстной кишки); кал на яйца глист (исключение дифиллоботриоза); исследования уровня витамина В₁₂ в сыворотке крови, уровней метилмалоновой кислоты (норма - 70-279 нмоль/л) и гомоцистеина (норма - 5-15 ммоль/л) (их увеличение подтверждает диагноз «В₁₂ дефицитная анемия»); биопсия костного мозга (исключение лейкоза).

4. Цианкобаламин 1000 мкг 1 раз в сут в/м ежедневно до нормализации гемоглобина, поддерживающая терапия Цианкобаламином 500

мкг 1 раз в месяц пожизненно. Рекомендовано: употребление в пищу продуктов животного происхождения (печень, почки, яйца, молоко). Исключение приема алкоголя.

Задача №4.

Больной 55 лет 5 лет назад получал полихимиотерапию и лучевую терапию по поводу рака легкого. В течение полугода появилась слабость, головокружение, одышка при ходьбе. При тщательном обследовании больного, включая КТ органов грудной и брюшной полости, данных за прогрессирование основного заболевания и развитие метастазов не получено. Клинический анализ крови: гемоглобин – 65 г/л, эритроциты – $2,1 \times 10^{12}/л$, ретикулоциты – 0,5%, лейкоциты – $1,9 \times 10^9/л$, тромбоциты – $90 \times 10^9/л$, СОЭ – 35 мм/ч. Результаты стеральной пункции: костный мозг в основном представлен жировой тканью, в которой определяются редкие и мелкие островки миелоидной ткани. Лейкоцитарная формула без особенностей.

Вопросы:

1. Какой наиболее вероятный диагноз у данного больного?
2. Обоснуйте поставленный Вами диагноз.
3. Составьте план дополнительного обследования пациента.
4. Какова Ваша дальнейшая лечебная тактика?

Эталон ответа

1. Апластическая анемия.
2. Диагноз поставлен на основании жалоб на слабость, головокружение, одышку при ходьбе; данных анамнеза: 5 лет назад получал полихимиотерапию и лучевую терапию по поводу рака легкого; данных лабораторного обследования: гемоглобин - 65 г/л, эритроциты - $2,1 \times 10^{12}/л$, ретикулоциты – 0,5%, лейкоциты – $1,9 \times 10^9/л$, тромбоциты – $90 \times 10^9/л$, СОЭ – 35 мм/ч. Результаты стеральной пункции: костный мозг в основном представлен жировой тканью.

3. Клинический анализ крови: нормохромная (реже гиперхромная) анемия; ретикулоцитопения, лейкопения за счет снижения содержания нейтрофильных гранулоцитов (гранулоцитопения); тромбоцитопения.

- Миелограмма: изменения картины костно–мозгового кроветворения в соответствии с характером основного патологического процесса (замещение жировой тканью, инфильтрация бластными клетками и др.).

4. Устранение выявленной причины;
 - иммуносупрессивная терапия с использованием антиtimoцитарного иммуноглобулина (АТГ) и Циклоспорина А;
 - глюкокортикостероиды при аутоиммунном механизме анемии;
 - лечение андрогенами (только мужчинам);
 - спленэктомия показана при отсутствии эффекта от глюкокортикоидов;
 - антилимфоцитарный глобулин (при отсутствии эффекта от спленэктомии и других методов лечения);

- трансплантация гемопоэтических стволовых клеток.

Задача №5.

Женщина 28 лет обратилась к врачу-терапевту участковому с жалобами на слабость, утомляемость, сердцебиение, головокружение, головную боль, ухудшение памяти, боли в ногах, желание есть сухие макароны, гречневую крупу, першение в горле. Из анамнеза известно, что анемия обнаружена с 16 лет. Лечилась нерегулярно препаратами железа курсами по 2-3 недели с временным эффектом. Гинекологический анамнез: менструации с 14 лет, обильные, по 5-7 дней через 21 день. 2 беременности, 2 срочных физиологических родов в 23 и 27 лет. При осмотре: состояние пациентки удовлетворительное. Рост – 162 см, масса тела – 65 кг. ИМТ – 24,08 кг/м². Кожные покровы и конъюнктивы бледны. Ногти тонкие, уплотнены, концы ногтей расслоены. В легких дыхание везикулярное, хрипов нет. ЧДД – 18 в минуту. Тоны сердца ослаблены, ритм правильный, при аускультации выслушивается систолический шум на верхушке сердца и по левому краю грудины, ЧСС – 110 ударов в минуту, АД – 110/70 мм рт. ст. Живот мягкий, при пальпации безболезненный во всех отделах. Печень и селезенка не увеличены. Симптом поколачивания по поясничной области отрицательный. Физиологические отправления в норме. В анализах: общий анализ крови — эритроциты - $3,6 \times 10^{12}$ /л, анизоцитоз, микроцитоз, Hb - 94 г/л, ЦП - 0,6, лейкоциты - $5,2 \times 10^9$ /л, эозинофилы - 1%, палочкоядерные – 3%, сегментоядерные – 57%, лимфоциты – 28%, моноциты – 9%, СОЭ - 25 мм/час. Биохимический анализ крови: общий белок - 77 г/л, общий билирубин - 15,3 мкмоль/л, непрямого билирубин - 12,1 мкмоль/л, железо сыворотки - 7,6 мкмоль/л, ферритин - 8,8 мкг/л. ЭКГ: синусовая тахикардия, ЧСС – 106 в минуту, снижение зубца Т в левых грудных V5, V6 отведениях.

Вопросы:

1. Предположите наиболее вероятный диагноз.
2. Обоснуйте поставленный Вами диагноз.
3. Составьте и обоснуйте план дополнительного обследования пациента.
4. Какой препарат из группы железосодержащих лекарственных средств Вы бы рекомендовали пациентке? Обоснуйте свой выбор.

Эталон ответа

1. Полименоррагия. Хроническая постгеморрагическая железодефицитная анемия лёгкой степени.
2. Диагноз «хроническая постгеморрагическая анемия (ХПА)» установлен на основании жалоб больной на слабость, утомляемость, сердцебиения, головокружения, головную боль, ухудшение памяти, боли в ногах, желание есть сухие макароны, гречневую крупу, першение в горле; данных анамнеза (анемия обнаружена с 16 лет, лечилась нерегулярно препаратами железа (Фенюльсом по 1 таблетке 3 раза в день) курсами по 2-3 недели с временным эффектом; гинекологического анамнеза: менструации с

14 лет, обильные, по 5-7 дней через 21 день. Установление этиологии железодефицитной анемии основано на данных лабораторного обследования (общего анализа крови: снижение эритроцитов, снижение гемоглобина, гипохромия эритроцитов, снижение ЦП, анизоцитоз эритроцитов, пойкилоцитоз), данных биохимического анализа крови: снижение содержания свободного железа в сыворотке крови и ферритина крови; данных инструментального обследования: ЭКГ - синусовая тахикардия, ЧСС - 106 в минуту, снижение зубца Т в левых грудных V5, V6 отведениях; степень тяжести анемии обоснована в общем анализе крови (уровнем гемоглобина).

3. Пациентке рекомендовано: необходимо установить характер гипохромной анемии. Следует провести дифференциальную диагностику между анемиями с низким цветовым показателем, к которым относятся железодефицитная, сидероахрестическая, талассемия и анемия при хронических заболеваниях. Биохимический анализ крови: уровень свободного железа сыворотки, определение общей железосвязывающей способности сыворотки, насыщение трансферрина железом для подтверждения дефицита железа при железодефицитной анемии и повышение сывороточного железа при сидероахрестической анемии; биохимический анализ крови: общий билирубин, прямой и непрямой билирубин, общий анализ мочи - определение уробилина в моче для исключения талассемии; исследование гормонов крови: тиреотропный гормон, Т4 свободный для исключения гипотиреоза как причины железодефицитной анемии, ФГДС - для оценки состояния слизистой оболочки желудка и двенадцатиперстной кишки + диагностика *H. pylori*; УЗИ органов малого таза, консультация врача-гинеколога для оценки наличия гинекологических заболеваний и их коррекции.

4. Препарат двухвалентного железа. Применение препаратов железа является патогенетическим методом лечения достоверно установленной железодефицитной анемии. Все пероральные препараты железа (ПЖ) принципиально можно разделить на препараты двухвалентного и трёхвалентного железа, так как именно это в первую очередь определяет эффективность и безопасность терапии. Соли двухвалентного железа лучше всасываются в ЖКТ, чем соли трёхвалентного железа. Это связано с различиями в механизме всасывания. Доказано, что в кишечнике железо всасывается в двухвалентном состоянии. Биодоступность двухвалентных солей железа в несколько раз выше, чем трёхвалентных. Поэтому препараты, содержащие в составе двухвалентное железо, оказывают быстрый эффект и нормализуют уровень гемоглобина в среднем через 2 недели - 2 месяца, а нормализация депо железа происходит уже через 3-4 месяца от начала лечения. Всасывание железа из препаратов трёхвалентного железа более медленное, так как необходим активный (энергозависимый) транспорт с участием феррооксидаз. Поэтому препараты, содержащие железо в трёхвалентном состоянии, требуют более длительного применения. Нормализация гемоглобина при лечении препаратами трёхвалентного железа наступит только спустя 2-4 месяца, а нормализация показателей депо железа

через 5-7 месяцев от начала терапии. Данной пациентке показано назначение препарата двухвалентного железа Сорбифер Дурулес 100 мг по 1 таблетке 2 раза в день после приема пищи на 2 месяца. Контроль общего анализа крови в динамике.

Лейкозы. Острая лучевая болезнь.

Задача №1.

Больной П. 70 лет обратился в поликлинику с жалобами на повышенную утомляемость, немотивированную слабость, ощущение тяжести в левом подреберье, снижение массы тела на 8 кг за последний месяц. В анамнезе: артериальная гипертония, язвенная болезнь двенадцатиперстной кишки. При осмотре обращает на себя внимание увеличение лимфатических узлов в области передней поверхности шеи, в надключичных и подмышечных впадинах. Лимфатические узлы безболезненные, ненапряженные, подвижные, имеют эластическую консистенцию. Селезёнка увеличена (+5 см). В анализах крови: гемоглобин - 98 г/л, лейкоциты – 30×10^9 /л, из них 50% лимфоциты, тромбоциты - 130×10^9 /л, СОЭ - 16 мм/ч. В мазке крови лимфоциты нормальных размеров, определяются «размазанные» клетки, тени Гумпрехта.

Вопросы:

1. Предположите наиболее вероятный диагноз.
2. Составьте и обоснуйте план дополнительного обследования пациента. Какой метод обследования необходимо провести в первую очередь? Ответ обоснуйте.

3. Назначение какого препарата является оптимальным в данном случае?

4. Назовите возможные причины смерти пациентов с данным заболеванием.

Эталон ответа

1. На основании жалоб больного (на повышенную утомляемость, немотивированную слабость, ощущение тяжести в левом подреберье, снижение массы тела на 8 кг за последний месяц), данных объективного обследования (увеличение лимфатических узлов в области передней поверхности шеи, в надключичных и подмышечных впадинах; лимфатические узлы безболезненные, не напряженные, подвижные, имеют эластическую консистенцию, а также увеличение селезёнки (+5 см)); а также данных лабораторного обследования (Hb - 98 г/л, лейкоциты - 30×10^9 /л, из них 50% лимфоциты, тромбоциты - 130×10^9 /л, СОЭ - 16 мм/ч; в мазке крови лимфоциты нормальных размеров, определяются «размазанные» клетки, тени Гумпрехта), можно поставить предварительный диагноз «хронический лимфолейкоз».

2. Методы исследования для уточнения диагноза включают: иммунофенотипирование; стерильную пункцию, трепанобиопсию, биопсию лимфатического узла, КТ органов брюшной полости. В данном случае в

первую очередь необходимо провести иммунофенотипирование для выявления характерных для хронического лимфолейкоза (ХЛЛ) лимфоцитарных антигенов (CD5, CD23). Проведение стерильной пункции или трепанобиопсии обычно проводят в сложных случаях, когда результаты клинической картины и иммунофенотипирования неоднозначны. В качестве первоочередной диагностической манипуляции проведение биопсии лимфоузла не является целесообразным. КТ органов брюшной полости проводят на втором этапе для оценки распространенности лимфаденопатии и выраженности спленомегалии.

3. Учитывая стадию заболевания на момент обращения к врачу, пациенту показано специфическое лечение, при этом препаратом выбора является Флударабин - цитостатический препарат из группы аналогов пурина. Также для лечения ХЛЛ применяют Хлорамбуцил и Ритуксимаб (Мабтера) - анти-CD20 антитела, а также Алемтузумаб (Кэмпас) - анти-CD52 антитела, но эти препараты не являются препаратами первого ряда. Наиболее эффективная схема индукционной терапии FCR - Флударабин, Циклофосфан и Ритуксимаб.

4. Возможные причины смерти пациентов с ХЛЛ: сердечно-сосудистые заболевания, инфекционные осложнения, осложнения терапии. Поскольку ХЛЛ - заболевание, главным образом, пожилого возраста, то до 30% смертельных исходов не связано с основным заболеванием, 50% смертности связано с инфекционными осложнениями, 15% - с осложнениями терапии, остальные 5% - с геморрагическими осложнениями, гемолизом или инфильтрацией жизненно важных органов.

Задача №2.

На приёме у врача-терапевта участкового в поликлинике женщина 61 года предъявляет жалобы на наличие безболезненных опухолевидных эластичных образований по боковой поверхности шеи и в подмышечных областях, а также на тяжесть в левом подреберье при быстрой ходьбе, повышенную потливость. Вышеуказанные жалобы появились около года назад, постепенно нарастали.

Объективно: общее состояние удовлетворительное. Кожные покровы и видимые слизистые обычной окраски. Пальпируются конгломераты увеличенных подчелюстных, шейных, подмышечных, паховых лимфоузлов, при пальпации – эластичные, безболезненные, малоподвижные, кожа над ними не изменена, симметрично увеличены – шейные и подчелюстные до 2-3 см, подмышечные до 3-4 см, паховые до 4 см в диаметре. В лёгких дыхание везикулярное, хрипов не слышно, ЧДД - 18 в минуту. Тоны сердца ясные, ЧСС – 78 ударов в минуту. АД - 120/80 мм рт. ст. Живот мягкий, безболезненный. Край печени не выступает из-под края рёберной дуги. Селезёнка выступает на 2 см из-под края рёберной дуги, край эластичный, безболезненный.

Общий анализ крови: эритроциты – $3,6 \times 10^{12}/л$, Нв – 129 г/л, тромбоциты – $200 \times 10^9/л$, лейкоциты – $39 \times 10^9/л$, палочкоядерные нейтрофилы – 2%,

сегментоядерные нейтрофилы – 2%, лимфоциты – 92%, моноциты – 4%, СОЭ – 30 мм/ч, тени Боткина-Гумпрехта – 1-2 в поле зрения.

Вопросы:

1. Какой предварительный диагноз можно поставить?
2. Обоснуйте поставленный Вами диагноз.
3. Какие обследования необходимо назначить для уточнения диагноза?
4. Выберите и обоснуйте тактику ведения больного.

ЭТАЛОН ОТВЕТА

1. Хронический лимфолейкоз, II стадия по R2i.

2. Диагноз «хронический лейкоз» поставлен на основании клинических данных (пожилой возраст, жалобы на повышенную утомляемость, потливость, увеличение лимфоузлов); объективных данных (симметричное увеличение лимфоузлов, при пальпации они безболезненные, тестоватой или эластичной консистенции, подвижные, кожа над ними не изменена, характерно наличие спленомегалии, в общем анализе крови - лейкоцитоз с абсолютным лимфоцитозом, тени Боткина-Гумпрехта). II стадия хронического лимфолейкоза диагностируется при увеличении селезёнки.

3. Биохимические анализы крови. Стернальная пункция (в пунктате костного мозга увеличение количества лимфоцитов более 30%), УЗИ органов брюшной полости (наличие спленомегалии, определить, есть ли увеличение внутрибрюшных и забрюшинных лимфоузлов). Рентген грудной клетки (определить, есть ли увеличение внутригрудных лимфоузлов). Трепанобиопсия, биопсия лимфоузла, иммунофенотипирование костного мозга (дифференциальный диагноз с неходжкинской лимфомой).

4. Для верификации диагноза и лечения показана госпитализация в гематологическое отделение. При II стадии заболевания показано назначение цитостатиков: Флюдарабин, Циклофосфан, 6 курсов с интервалом в 4 недели. Моноклональные антитела: Ритуксимаб.

Задача №3.

Больная М. 52 лет обратилась в поликлинику с жалобами на немотивированную слабость, повышенную утомляемость, постоянное ощущение тяжести в левом подреберье, снижение аппетита, чувство быстрого насыщения. Указанные жалобы появились около 5 месяцев назад и постепенно стали более выраженными. При осмотре обращает на себя внимание увеличение селезёнки (выступает из-под края реберной дуги на 6 см). Анализ крови: гемоглобин - 105 г/л, цветовой показатель - 0,94, лейкоциты - $68,3 \times 10^9$ /л (промиелоциты - 1%, нейтрофильные миелоциты - 2%, нейтрофильные метамиелоциты - 6%, нейтрофильные палочкоядерные - 14%, нейтрофильные сегментоядерные - 58%, лимфоциты - 9%, эозинофилы - 2%, базофилы - 7%, моноциты - 1%), тромбоциты - 440×10^9 /л. Активность щелочной фосфатазы нейтрофилов снижена.

Вопросы:

1. Предположите и обоснуйте наиболее вероятный диагноз.
2. Составьте план дополнительного обследования пациентки для подтверждения диагноза.
3. Какие показатели анализа крови данной больной не соответствуют хронической стадии заболевания? Ответ обоснуйте.
4. Укажите начальную тактику лечения для данной пациентки.
5. Назовите признаки полной гематологической ремиссии при лечении данного заболевания. Ответ обоснуйте.

Эталон ответа

1. Наиболее вероятный диагноз - «хронический миелолейкоз». Хронический миелолейкоз является одним из миелопролиферативных заболеваний и характеризуется клональной пролиферацией ранней стволовой клетки, что обычно приводит к увеличению числа гранулоцитов. Для начальной стадии в периферической крови характерен нарастающий лейкоцитоз, при этом наибольший удельный вес приходится на зрелые формы, хотя также появляются незрелые формы и даже единичные бласты. Характерным является увеличение количества базофилов, небольшой тромбоцитоз, нормоцитарная нормохромная анемия. Бессимптомное течение наблюдают почти у 50% пациентов, в остальных случаях клинические проявления малоспецифичны. В данной ситуации дифференциальный диагноз проводим с острым миелоидным лейкозом и миелоидной лейкомоидной реакцией. При остром миелоидном лейкозе наблюдают бластоз с цитопенией. Общее количество лейкоцитов обычно не изменено, а абсолютное число нейтрофилов может быть снижено. Миелоидная лейкомоидная реакция характеризуется лейкоцитозом более 50×10^9 /л с преимущественным увеличением содержания сегментоядерных и палочкоядерных нейтрофилов, хотя в ряде случаев наблюдают незрелые клетки и бластные формы. Как правило, лейкомоидная реакция не сопровождается базофилией, в лейкоцитах наблюдают токсическую грануляцию.

2. Для подтверждения диагноза необходимо провести: морфологическое исследование костного мозга (стерильная пункция); морфологическое исследование костного мозга (трепанобиопсия); цитогенетический анализ. Всем пациентам на этапе диагностики рекомендуется пройти цитогенетическое исследование костного мозга с измерением концентрации BCR-ABL транскрипта. BCRABL - химерный ген, следствие наличия филадельфийской хромосомы (транслокации 9;22, которая обнаруживается почти во всех случаях ХМЛ).

3. Не соответствует хронической стадии заболевания тромбоцитопения менее 100×10^9 /л, не связанная с лечением. В течении ХМЛ выделяют три стадии или фазы: медленную, или хроническую (обычно около 3 лет); прогрессирующую, или стадию акселерации (1-1,5 года, при соответствующем лечении можно вернуть заболевание в хроническую фазу) и финальную, или терминальную (фаза быстрой акселерации, 3-6 месяцев, которая обычно заканчивается смертью пациента). Продолжительность этих

стадий у разных больных различна, болезнь может быть впервые диагностирована на любой из них. Признаками стадии акселерации являются: обнаружение, помимо t (9;22), других хромосомных aberrаций; наличие 10-19% бластных клеток в крови; наличие 20% и более базофилов в крови; менее 100×10^9 /л тромбоцитов в крови, не обусловленное лечением; а также увеличение размеров селезёнки и количества лейкоцитов, нечувствительных к проводимой терапии. Для установления стадии акселерации достаточно одного из перечисленных выше признаков.

4. В настоящее время препаратом первой линии для лечения хронической стадии (Ph+) ХМЛ является Иматиниб (Gleevec) - ингибитор тирозинкиназы, препарат патогенетического действия. Иматиниб блокирует тирозинкиназу трёх видов рецепторов (Vcr-Abl, c-kit и PDGFR) аномального фермента, продуцируемого филадельфийской хромосомой. Кроме того, Иматиниб подавляет пролиферацию Vcr-Abl - позитивных опухолевых клеток, индуцирует их апоптоз, а также блокирует рецепторы тирозинкиназы тромбоцитарного фактора роста и фактора роста стволовых клеток. При лечении Иматинибом полную гематологическую ремиссию достигают у 90-95% пациентов с хронической стадией. Из возможных в данной ситуации методов лечения следует также указать введение Интерферона- α , аутологичную трансплантацию костного мозга пациента, лейкоферез, спленэктомию.

Интерферон- α , в течение длительного времени считавшийся препаратом первой линии лечения ХМЛ, уступил первенство Иматинибу. Аутологичная (т. е. происходит забор стволовых клеток самого пациента) трансплантация костного мозга также перестала быть первоочередным методом лечения даже у пациентов молодого возраста. Лейкаферез следует проводить у пациентов с клиническими проявлениями лейкостаза (нарушение сознания, зрения и т. д.). Спленэктомию не имеет самостоятельного значения в лечении ХМЛ, так как исследования показали отсутствие преимуществ в выживаемости после спленэктомии.

5. Отсутствие клинических проявлений заболевания; концентрация лейкоцитов менее 10×10^9 /л; отсутствие незрелых форм гранулоцитов, начиная с миелоцитов. В настоящее время для оценки эффективности лекарственной терапии ХМЛ используются три группы показателей: гематологическая ремиссия, цитогенетическая ремиссия и молекулярная ремиссия. Гематологическая ремиссия наступает раньше всех остальных (через 3 месяца лечения) и определяется по нормализации клинической картины и картины периферической крови, при этом клетки, содержащие филадельфийскую хромосому, могут ещё присутствовать. Цитогенетическая ремиссия определяется по исчезновению Ph+ клеток из периферической крови и костного мозга. Молекулярная ремиссия определяется по уменьшению матричной рибонуклеиновой кислоты (мРНК) (транскрипта) гена BCR-ABL и в настоящее время стала «золотым стандартом» мониторинга эффективности терапии ингибиторами тирозинкиназы (Иматиниб, Дасатиниб и Нилотиниб).

Задача №4.

Мужчина 35 лет, инженер-электрик, жалуется на выраженную слабость, одышку, сердцебиение при подъёме до 2 этажа, потливость по ночам, появление синяков по всему телу, частые носовые кровотечения без видимой причины, десневые кровотечения при гигиене полости рта, ощущение тяжести в правом подреберье. Считает себя больным около месяца. Существенное ухудшение самочувствия в течение последней недели. Ежегодно проходит профосмотры, последний – 4 месяца назад, патологии не выявлено. Хронические заболевания отрицает.

При осмотре: температура тела - 38,1 °С. Кожные покровы и видимые слизистые бледные, влажные, множественные экхимозы различной локализации разной стадии «цветения». Отёков нет. Периферические лимфоузлы не увеличены. Над лёгкими ясный лёгочный звук, везикулярное дыхание, хрипов нет. АД - 110/70 мм рт. ст. Границы относительной сердечной тупости в пределах нормы. Тоны сердца ритмичные, ясные, 98 в минуту, мягкий систолический дующий шум на верхушке. Живот мягкий, безболезненный. Нижний край печени пальпируется на уровне пупка, плотный, ровный, умеренно болезненный; поверхность печени ровная, плотная. в левом подреберье пальпируется нижний полюс селезёнки на 3 см ниже края рёберной дуги, плотный, ровный, умеренно болезненный. Симптом поколачивания отрицательный с обеих сторон, почки не пальпируются.

Общий анализ крови: гемоглобин - 76 г/л, эритроциты - $2,9 \times 10^{12}/л$, цветовой показатель – 0,79, тромбоциты – $21 \times 10^9/л$, лейкоциты - $35 \times 10^9/л$, бласты – 21%, эозинофилы - 0%, палочкоядерные нейтрофилы - 0%, сегментоядерные нейтрофилы - 79%, лимфоциты - 0%, моноциты - 0%; СОЭ - 76 мм/ч.

Общий анализ мочи: жёлтая, прозрачная, рН кислая, удельный вес - 1016; белок, сахар - нет, лейкоциты - 1-2 в поле зрения, эпителий - 2 в поле зрения, эритроциты, цилиндры, соли - нет. Биохимический анализ крови: билирубин общий - 48,8 мкмоль/л, креатинин - 0,196 ммоль/л, глюкоза - 4,3 ммоль/л, общий холестерин – 5,9 ммоль/л, калий – 3,9 ммоль/л, общий белок – 76 г/л, Коагулограмма: АЧТВ - 50 с (норма - 32-42 с), ПТИ – 105%, фибриноген – 6 г/л.

Вопросы:

1. Предположите наиболее вероятный диагноз.
2. Обоснуйте поставленный Вами диагноз.
3. Составьте и обоснуйте план дополнительного обследования пациента.
4. Составьте план лечения данного пациента. Обоснуйте свой выбор.

Эталон ответа

1. Острый лейкоз (неуточненный вариант). Метапластическая анемия, средней степени тяжести. Метапластическая тромбоцитопения

средней степени тяжести. Тяжёлый геморрагический синдром. Метапластическая нефропатия. ХПН II Б по Рябову.

2. Диагноз поставлен на основании выделенных синдромов: геморрагический, анемический, гиперпластический, интоксикационный. В основе всех синдромов лежит замещение костного мозга опухолевой тканью с замещением нормального костного мозга бластными клетками и инфильтрацией всех органов и систем бластными клетками (нормохромная нормоцитарная анемия, тромбоцитопения, снижение факторов свёртывания, снижение гуморального и клеточного иммунитета).

3. Пациенту рекомендовано: стерильная пункция (миелограмма) для подтверждения диагноза; цитохимическая реакция на бластных клетках; проведение иммунофенотипирования (наиболее информативно) – для установления варианта острого лейкоза.

Для дальнейшей динамики при проведении химиотерапии: фракции билирубина; расчёт СКФ. УЗИ органов брюшной полости. ЭКГ.

Маркеры вирусного гепатита.

4. Госпитализация в отделение гематологии.

Специфическая химиотерапия в зависимости от установленного варианта острого лейкоза (острый миелолейкоз или острый лимфолейкоз).

Коррекция анемии – эритроцитарная масса или отмытые эритроциты, СЗП.

Тромбоконцентрат – показаний нет: геморрагический синдром в первую очередь обусловлен инфильтрацией печени и снижением выработки факторов свёртывания (о чём говорит удлинение АЧТВ при нормальном ПТИ). Гепатопротекторы. Сорбенты.

Задача №5.

Больная А. 18 лет, студентка, поступила на 12 день болезни в тяжёлом состоянии. Заболела остро. Повысилась температура до 39°C, появились боли в горле при глотании. Тогда же заметила увеличение шейных лимфоузлов. Лечилась амбулаторно, однако состояние не улучшалось, нарастала слабость. Кожные покровы и слизистые бледные, говорит с трудом. Температура тела до 40°C. Шейные, заднешейные и подчелюстные лимфоузлы увеличены в размерах (3×6, 4×8 мм), болезненные. На коже геморрагические пятна. Десна разрыхлены. Зев гиперемирован, миндалины увеличены, отечны, покрыты гнойным налетом, имеются некротические язвы. Легкие - перкуторно лёгочный звук, дыхание везикулярное. Границы сердца не изменены. Систолический шум на верхушке, тоны громкие. Пульс - 120 в минуту, ритмичный. Язык красный. Живот мягкий, безболезненный. Селезёнка и печень не пальпируются.

Анализ крови: эритроциты - $2,5 \times 10^{12}/л$, гемоглобин - 83 г/л, ретикулоциты - 0,1%, цветовой показатель - 1,0; тромбоциты - $5,0 \times 10^9/л$; лейкоциты - $0,8 \times 10^9/л$; эозинофилы – 0%, палочкоядерные нейтрофилы - 1%, сегментоядерные нейтрофилы - 7%, юные формы - 90%, моноциты - 2%, СОЭ

- 72 мм/час. Стернальный пунктат: общее количество миелокариоцитов - $6,8 \times 10^9$ /л. Гранулоцитов нет. Группы бластных клеток составляют 70%.

Вопросы:

1. Сформулируйте предположительный диагноз.
2. Назовите критерии основного диагноза.
3. Какие осложнения основного заболевания Вы предполагаете?
4. Составьте план дополнительных методов обследования.
5. Обоснуйте лечебную тактику, выбор препаратов.

Эталон ответа

1. Острый лимфобластный лейкоз. Панцитопения. Агранулоцитоз. Некротическая ангина.

2. Панцитопения, агранулоцитоз и некротическая ангина могут быть в дебюте острого лейкоза. Основным критерий диагноза «острый лейкоз» - больше 20% бластов в крови или костном мозге. У больной - почти тотальная бласттрансформация костного мозга. В связи с наличием синдрома лимфопролиферации наиболее вероятен лимфобластный лейкоз. Для уточнения диагноза показана стернальная пункция, анализ миелограммы с иммуногистохимическими методами, иммунофенотипированием, цитогенетическое исследование.

3. Панцитопения, агранулоцитоз, некротическая ангина, геморрагический диатез, возможно развитие нейрорлейкемии.

4. Миелограмма с морфологическим и цитохимическим исследованием. Иммунофенотипирование бластных клеток.

Пункционное исследование увеличенных лимфатических узлов.

Цитогенетическое исследование с оценкой цитогенетической группы риска.

МРТ головного мозга, оценка появлений нейрорлейкемии.

Анализ спинномозговой жидкости.

Томография и рентгенография грудной клетки для оценки поражения лимфатических узлов средостения.

5. Полихимиотерапия, направленная на индукцию и консолидацию ремиссии (протокол Tprolong, СНОР), аллогенная миелотрансплантация, профилактика нейрорлейкемии, лечение некротической ангины антибактериальными препаратами широкого спектра действия парентерально.

Неотложная помощь

Задача № 1.

Больной Г., 57 лет, поступил с жалобами на интенсивные загрудинные боли, сопровождающиеся чувством страха смерти, слабостью. Боли длятся более 1 часа, не купировались приемом нитроглицерина. В анамнезе ИБС, в виде приступов стенокардии напряжения, гипертоническая болезнь. При осмотре: повышенного питания, кожные покровы бледные, влажные, цианоз губ. Границы сердца увеличены за счет левой – в 5 межреберье на 0,5 см

кнаружи от левой срединноключичной линии. При аускультации сердца тоны глухие, ритмичные. ЧСС – 110 сокращ./мин. Пульс частый, ритмичный, синхронный, малого наполнения. АД- 80/60 мм.рт.ст. На ЭКГ ритм синусовый. Э.О.С. отклонена влево. В I, II, aVL отведениях дугообразный подъем сегмента ST над изолинией, в III, aVF отведениях депрессия сегмента ST.

Вопросы:

1. Ваш диагноз?
2. Какое осложнение возникло у больного?
3. Механизм развития данного осложнения?
4. Ваши действия?
5. Какие факторы риска данного заболевания имеются у данного пациента?

Эталон ответа

1. Острый инфаркт миокарда с локализацией на передней стенке левого желудочка.
2. Кардиогенный шок.
3. Острая левожелудочковая сердечная недостаточность.
4. Госпитализация в специализированное отделение, Неотложная помощь в остром периоде инфаркта миокарда включает прежде всего снятие болевого приступа, который способствует развитию кардиогенного шока. Наркотический анальгетик (морфин 1%- 1 мл; промедол 1-2% 1 мл); ИВЛ; медикаментозное лечение: инотропные (добутамин), бета – блокаторы: (обзидан – в/венно 2-5 мг), гепарин - в/вено 10000 Ед (затем в/вено капельно или НМГ), тромболитическая терапия при отсутствии противопоказаний.
5. Мужской пол, возраст старше 55 лет, ИБС и гипертоническая болезнь в анамнезе, избыточная масса тела

Задача №2.

Больная А., 57 лет, обратилась в с/помощь с жалобами на развившийся приступ удушья, сопровождающийся кашлем с выделением розовой пенистой мокроты. В анамнезе ревматическая болезнь сердца: митральный стеноз. При объективном обследовании: состояние тяжелое, ЧДД – 36 в мин., дыхание клакочущее, *facies mitralis*, отеки на ногах, визуально и пальпаторно определяется сердечный толчок. Границы относительной тупости увеличены вправо и вверх. АД 180/120 мм.рт.ст. При аускультации легких дыхание ослабленное везикулярное, влажные незвучные хрипы.

Вопросы:

1. Укажите развившееся у больной осложнение?
2. Аускультативная симптоматика митрального стеноза?
3. Алгоритм действий?
4. Профилактика данного осложнения?
5. Что такое дефицит пульса?

Эталон ответа

1. Альвеолярный отек легких.

2. Хлопающий 1 тон над верхушкой сердца, усиление 2 тона во 2 межреберье слева от грудины, тон открытия митрального клапана, диастолический шум над верхушкой сердца, «ритм перепела».

3. а) В/в медленно наркотические анальгетики (морфин 1%- 1 мл; промедол 1-2% 1 мл); б) в/в медленно 60-120 мл лазикса; в) Вазодилататоры (нитропруссид натрия 50 мг в/вено капельно на 200 мл 5% раствора глюкозы или др.; г) для снижения цифр АД ганглиоблокатор (пентамин 5% 0,2-0,5 мл); д) ингаляция кислорода через 40-70% спирт; е) комиссуротомия при некупирующемся отеке легких.

4. Оперативное лечение митрального стеноза.

5. Разница между ЧСС и ударом пульсовых волн на периферических сосудах.

Задача №3.

Больной М., 27 лет, доставлен в приемное отделение в связи с внезапно развившимся приступом удушья после кормления кормом рыб, плавающих в аквариуме. Объективно: одышка во время приступа носит экспираторный характер, дистанционные хрипы, сухой мучительный кашель. Дыхание шумное, активно участвует дополнительная мускулатура грудной клетки. ЧДД – до 40 дыхательных движений в минуту. Грудная клетка бочкообразная. При перкуссии над легкими коробочный звук. При аускультации дыхание везикулярное ослабленное, масса сухих дискантовых хрипов.

Вопросы:

1. О каком патологическом процессе Вы думаете?
2. Дайте определение этому состоянию.
3. Какие дополнительные методы обследования подтвердят Ваш диагноз?
4. Последовательность выведения больного из данного состояния?
5. Профилактика данного осложнения?

Эталон ответа

1. Астматический статус.

2. Астматический статус - состояние тяжелой асфиксии (следствие диффузного нарушения бронхиальной проходимости), которое не купируется общепринятыми средствами (адреномиметиками и бронхолитиками) в течение многих часов или нескольких суток и может закончиться развитием гипоксической комы и смертью больного.

3. Рентгенография грудной клетки

4. а) ГКС (преднизолон 60 мг в/в капельно); б) бронхолитики (эуфиллин 2,4% 10 мл в/в капельно на 200 мл изотонического раствора хлорида натрия); в) оксигенотерапия (ингаляция кислорода через 40-70% спирт); г) санация бронхиального дерева (отхаркивающие средства, горячее щелочное питье, ФБС); д) гепарин 10 тыс. Ед. 2 р/день в/в капельно; е) коррекция ацидоза (бикарбонат натрия 4% - 200 мл в/в капельно); ж)

гидратация (количество вводимых растворов до 2 л/сутки – глюкоза 5%, гемодез и др.).

5. Предотвращение контакта с аллергеном, десенсибилизация организма врачом аллергологом.

Задача №4.

Больная Н., 37 лет, в клинику доставлена в бессознательном состоянии. Со слов врача «скорой помощи» у больной на дому имело место психическое и двигательное возбуждение, после чего она внезапно потеряла сознание. Со слов соседей, много лет болеет сахарным диабетом, лечится инсулином. Питается нерегулярно в связи с постоянными командировками. При осмотре: сознание отсутствует, кожа влажная, подергивание мышц лица, зрачки расширены, ЧДД 22 в 1 мин., АД 130/80 мм рт.ст. В анализах крови уровень сахара 3 ммоль/л.

Вопросы:

1. Определите неотложное состояние, развившееся у пациента.
2. Какие причины приводят к данному осложнению?
3. Составьте алгоритм оказания неотложной помощи.
4. Профилактика данного осложнения?
5. Назовите показатели сахара крови натощак.

Эталон ответа

1. Сахарный диабет 1 типа, гипогликемическая кома.
2. Неправильное лечение (большие дозы инсулина), нарушение режима питания, физические нагрузки, употребление алкоголя.
3. В/в струйное введение 40% раствора глюкозы до нормализации сознания (40-100 мл и более), глюкагон 1 мл в/м.
4. Обучение больного в «Школе больного сахарным диабетом».
5. 3,3 – 5,5 ммоль/л в капиллярной крови.

Задача №5.

У больной Ф., 34 лет, страдающей сахарным диабетом 1 типа, после нарушения диеты ухудшилось состояние в течение недели отмечались слабость, головная боль, резко снизился аппетит, тошнота, рвота, апатия, оглушенность. Спустя 5 дней мать застала дочь без сознания. Вызвала с/помощь. При осмотре сознание отсутствует, дыхание Куссмауля, в выдыхаемом воздухе запах ацетона. Кожные покровы и слизистые сухие, холодные, бледные, тургор снижен. Глазные яблоки «мягкие». Язык малинового цвета с коричневым налетом. Пульс малый, 60 уд/мин. АД 90/60 мм. рт. ст.

Вопросы:

1. Определите неотложное состояние, развившееся у пациентки?
2. Какие причины приводят к данному осложнению?
3. Составьте алгоритм оказания неотложной помощи.
4. Укажите осложнения сахарного диабета.

5. Какие дополнительные методы обследования подтвердят Ваш диагноз?

ЭТАЛОН ОТВЕТА

1. Кетоацидотическая кома
2. Нарушение режима инсулинотерапии (пропуск инъекций, просроченный препарат инсулина). Резкое возрастание потребности в инсулине (инфекционные заболевания внутренних органов; тяжелые соматические заболевания: инфаркт миокарда, инсульт; травмы, хирургические вмешательства; беременность; стрессы, особенно у подростков и др.)
3. Цели лечения: регидратация, устранение гипергликемии, нарушений кислотно-щелочного равновесия и электролитных нарушений, а также устранение причины диабетического кетоацидоза. Инсулинотерапия (дробно инсулин короткого действия), регидротация (0,9% р-р NaCl) объем вводимой жидкости за сутки до 10% массы тела, восстановление электролитного баланса.
4. Микро – и макроангиопатии, комы (кетоацидотическая, гипогликемическая, лактоацидотическая, гиперосмолярная).
5. Определение глюкозы крови (в плазме обычно > 16,7 ммоль/л), кетоновых тел, рН крови, моча на сахар, ацетон.

Задача №6.

У больного С., 32 лет, два часа назад при подъеме тяжести, внезапно возникли резкая боль в эпигастральной области, резкая слабость, головокружение, два раза была рвота, рвотные массы напоминают "кофейную гущу". Боль иррадирует в межлопаточную область. В анамнезе язвенная болезнь желудка. Объективно: больной неподвижен, ноги поджаты к животу. Кожа и видимые слизистые бледные. Язык обложен сероватым налетом. Губы с цианотичным оттенком. Холодный пот. Температура тела 36,6°C. Дыхание поверхностное, грудное. ЧДД 30 в мин. Пульс малый, частый. АД 90/60 мм.рт.ст. Живот втянут, в дыхании не участвует. При пальпации живот напряжен, болезненный в области эпигастрия.

Вопросы:

1. Определите неотложное состояние, развившееся у пациента.
2. Составьте алгоритм оказания неотложной помощи.
3. Что обозначает термин «Melaenemesis»?
4. Опишите особенности болевого синдрома при данном заболевании.
5. Профилактика данного осложнения.

ЭТАЛОН ОТВЕТА

1. Язвенная болезнь желудка, осложненная кровотечением
2. Госпитализация в хирургическое отделение; определение группы крови резус-фактора; лабораторные исследования: гематокрит, ПВ и АЧТВ, количества тромбоцитов, уровня фибриногена и др. Холод на живот, глотать

кусочки льда; ФГС (уточнить локализацию источника кровотечения); в/в капельно: р-р CaCl 10мл 10%; дицинон 12,5% -2мл п/кожно; в/в плазма до 400мл; циметидин 400мг 3р/сутки, альмагель.

3. Melaenemesis — рвота кровью коричневого или черного цвета (цвета кофейной гущи). Симптом указывает на то, что источник кровотечения находится выше связки Трейтца.

4. Боли связаны с приемом пищи, усиливаются «сокогонной пищей», сезонные, острые, в эпигастральной области или правом подреберье, проходят с приемом антацидных средств.

5. Противорецидивное лечение язвенной болезни.

Задача №7.

На приеме у терапевта у больной Ш., 55 лет, страдающей гипертонической болезнью, появилось головокружение, приступ тошноты, позывы на рвоту, колющие боли в сердце, шум в ушах, сердцебиение, позывы на мочеиспускание. При осмотре пациентка возбуждена, повышенного питания, гиперемия кожи лица, шеи. При аускультации тоны сердца ритмичные, акцент 2 тона во 2 межреберье справа от грудины, систолический шум над верхушкой сердца. ЧСС -120 сокр. в мин. АД 220/140 мм. рт. ст.

Вопросы:

1. Определите неотложное состояние, развившееся у пациентки.
2. Дайте определение этому состоянию.
3. Составьте алгоритм оказания неотложной помощи.
4. Почему у больной выслушивается систолический шум над верхушкой сердца?
5. Назовите показатели цифр АД в норме.

Эталон ответа

1. Гипертонический криз.
2. Под гипертоническим кризом понимают внезапное повышение артериального давления (АД), сопровождающееся преходящими нейровегетативными расстройствами и /или органическими изменениями со стороны ЦНС (ОНМК), сердце и сосудах (инфаркт миокарда, отек легких).

3. Дать клофеллин 0,075-0,15 мг под язык или анаприлин – 20-40 мг, или каптоприл 25 мг, вызвать кардиобригаду для госпитализации. Снижение АД должно быть постепенным, примерно на 20-25% от исходного или диастолического до 110 мм.рт.ст в течение 1 часа. При неосложненном кризе: клофеллин 0,075-0,15 мг под язык или нифедипин (коринфар) – 5-10 мг, или анаприлин – 20-40 мг, или каптоприл – 25мг. При осложненном кризе вводят артериальный и венозный вазодилататор (нитропруссид натрия), клофеллин, верапамил, лабеталол, энаприлат.

4. Относительная недостаточность митрального клапана.
5. Систолическое АД 110-139 мм.рт.ст., диастолическое 70-89 мм.рт.ст.

Задача №8.

У больного Р., 20 лет, внезапно возникли сильные боли в левой половине грудной клетки, температура тела повысилась до 39,2 ° С, появился сухой кашель, затем кровохарканье. При осмотре кожные покровы горячие, гиперемия щек, больше слева, цианоз носогубного треугольника. Левая половина грудной клетки отстаёт в акте дыхания. При перкуссии притупление перкуторного звука между передней подмышечной и лопаточной линиями от 6 до 10 ребра слева. Голосовое дрожание и бронхофония здесь же усилены. При R-логическом исследовании в указанной области определяется инфильтративная тень.

Вопросы:

1. Ваш диагноз?
2. Укажите аускультативные данные над пораженным легким у больного в эту стадию болезни.
3. Перечислите возможные причины легочного кровотечения.
4. Составьте алгоритм оказания неотложной помощи.
5. Как отличить крепитацию от влажных хрипов?

Эталон ответа

1. Внегоспитальная левосторонняя пневмония, с локализацией в нижней доле, осложненная кровохарканьем.
2. Ослабленное везикулярное дыхание, crepitatione indux, усиление бронхофонии.
3. Инфекционные заболевания (абсцесс легких, туберкулез, аспергиллез, пневмония, бронхоэктазы), онкологические (центральный и периферический рак легких), сердечнососудистые (гранулематоз Вегенера, митральный стеноз, ТЭЛА), аутоиммунные (синдром Гудпасчера, СКВ), лекарственные средства и токсические вещества (кокаин, антикоагулянты, тромболитики, органические растворители, амиодарон) и др.
4. Задачи лечения: обеспечение проходимости дыхательных путей, поддержание дыхания и стабилизация гемодинамики.
 - Больного уложить на больной бок, обеспечить покой
 - Успокоить больного (транквилизаторы, противокашлевые средства в низких дозах)
 - Обеспечение кислородом
 - Госпитализация больного в БИТ, где а) воздействие на кровоточащий сосуд - гемостатики (викасол. аминокaproновая кислота, р-р CaCl); б) снижение кровенаполнения в малом круге кровообращения; в) снижение проницаемости капилляров и повышение свертываемости крови; г) восстановление проходимости воздухоносных путей и профилактика пневмонии.
5. Крепитация выслушивается на пике вдоха (хрипы в обе фазы дыхания), не исчезает при покашливании, форсированном дыхании.

Задача №9.

Больная Г., 27 лет, обратилась за помощью с жалобами на внезапно появившийся нарастающий отек в области губ, век, шеи, осиплость голоса, одышку, затрудненное дыхание, слабость, тошноту. Состояние развилось через 30 мин. после инъекции гентамицина.

Объективно: на лице значительно выраженный отек, плотный, бледный, язык с трудом умещается во рту. Температура тела 37,3°C. Пульс 110 уд/мин. АД 150/90 мм рт. ст.

Вопросы:

1. Определите неотложное состояние, развившееся у пациентки.
2. Укажите причины, приводящие к возникновению данного осложнения.
3. Составьте алгоритм оказания неотложной помощи при данном состоянии.
4. К какому летальному осложнению может привести данное состояние?
5. Профилактика данного осложнения.

Эталон ответа

1. Отек Квинке - остро развивающийся, быстро проходящий аллергический отёк кожи, подкожной клетчатки и слизистых оболочек. Анафилактоидные реакции — результат дегрануляции тучных клеток без участия IgE.

2. Причины: пероральное и парентеральное введение лекарств, в т.ч. с диагностической целью, пищевые продукты (морепродукты, цитрусовые и др.), укусы насекомых и др. относится к немедленному типу аллергической реакции

3. Доврачебная помощь: вызвать скорую помощь; исключить действие аллергена (отменить лекарство, вид пищи, вызывающий аллергию); успокоить больного (снять эмоциональную нагрузку); обеспечить доступ свежего воздуха: снять пояс, расстегнуть застёжку у ворота рубахи, открыть форточку; положить холодный компресс на пораженную область для уменьшения интенсивности зуда и отека; закапать в нос сосудосуживающие капли.

Первая врачебная помощь заключается во введении вольному антигистаминных средств (например, в/м супрастин или димедрол) для снятия отека. Больной транспортируется в стационар, в случае необходимости, оказывается помощь в специализированном отделении.

Десенсибилизирующая терапия: Преднизолон или дексазон в/в и в/м. При тяжелом бронхоспазме - ингаляционные бета адреностимуляторы (сальбутамол 0,5 мл (2,5 мг) в 2,5 мл 0,9% NaCl. 2 Кортикостероиды (гидрокортизон 500 мг в/в).

4. Анафилактический шок.
5. Прекращение контакта с аллергеном, обследование для исключения паразитарных и вирусных инфекций (лямблиоз, гепатит,

глистные инвазии и т.д.), заболеваний внутренних органов и эндокринной системы (например, щитовидной железы) и др.

Лучший способ профилактики — устранение контакта с провоцирующим фактором. Показано направление к аллергологу для проведения десенсибилизации. Проведение лекарственных внутрикожных проб до введения антибиотиков.

Задача №10.

В приемный покой доставлен больной с жалобами на боль в правой поясничной области, с иррадиацией в правое бедро. Боль сопровождается тошнотой и рвотой. Поведение больного беспокойное, мочеиспускание учащенное, моча розового цвета. Год назад впервые был подобный приступ. Вызвали «скорую помощь», делали уколы и боли прошли, но после этого приступа была красная моча. Объективно: температура 36,4°C. Общее состояние средней тяжести. Больной беспокойный, ищет удобное положение для облегчения болей. Со стороны органов дыхания и сердечно-сосудистой системы патологии не выявлено. Пульс 86 в мин., ритмичный, АД 120/70 мм рт. ст. Живот мягкий, при пальпации болезненный в правой половине. Симптом Пастернацкого резко положительный справа.

Вопросы:

1. Сформулируйте предположительный диагноз.
2. Назовите необходимые дополнительные исследования.
3. Перечислите возможные причины заболевания.
4. Определите Вашу тактику в отношении пациента, расскажите о принципах лечения, прогнозе и профилактике заболевания.
5. Как называется появление в анализе мочи эритроцитов?

Эталон ответа

1. Мочекаменная болезнь. Почечная колика справа.
2. УЗИ почек (при конкременте в связи с его плотностью выявляется ультразвуковая дорожка, акустическое окно), хромоцистоскопия, обзорный и боковой снимок мочевой системы, ОАМ (в солевом осадке кристаллы мочевой кислоты или соли мочевой кислоты – ураты или др.).
3. Обменные нарушения, связанные с тубулопатиями (оксатурия, фосфатурия и др.), гиперпаратиреозом. Нарушения уродинамики при застое мочи.
4. При подтверждении диагноза показана горячая ванна, в/в введение 5 мл баралгина.
5. Гематурия.

4. Организация СРС

Методика организации самостоятельной работы студентов зависит от структуры, характера и особенностей изучаемой дисциплины, объема часов на ее изучение, вида заданий для самостоятельной работы студентов, индивидуальных качеств студентов и условий учебной деятельности.

Процесс организации самостоятельной работы студентов включает в себя следующие этапы:

- подготовительный (определение целей, составление программы, подготовка методического обеспечения, подготовка оборудования);
- основной (реализация программы, использование приемов поиска информации, усвоения, переработки, применения, передачи знаний, фиксирование результатов, самоорганизация процесса работы);
- заключительный (оценка значимости и анализ результатов, их систематизация, оценка эффективности программы и приемов работы, выводы о направлениях оптимизации труда).

Организацию самостоятельной работы студентов обеспечивают: факультет, кафедра, учебный и методический отделы, преподаватель, библиотека, электронная информационно-образовательная среда ВУЗа и сам обучающийся.

5. Самостоятельная работа студентов по дисциплине Внутренние болезни, клиническая фармакология

№ п/п	Период обучения (семестр). Наименование раздела, тема дисциплины (модуля)	Содержание самостоятельной работы обучающихся	Всего часов
1	2	3	4
4 семестр			
Тема 1. Методы обследования дыхательной системы			
1	Схема истории болезни. Расспрос, общий осмотр больных с заболеваниями легких. пальпация грудной клетки, исследование голосового дрожания	Подготовка к учебным аудиторным занятиям: Проработка теоретического материала учебной дисциплины; Решение практических задач. Написание реферата и эссе. Подготовка к текущему контролю	4
2	Перкуссия грудной клетки: виды перкуторного звука, сравнительная и топографическая перкуссия. Аускультация легких: основные и побочные дыхательные шумы (хрипа, крепитация, шум трения плевры).	Подготовка к учебным аудиторным занятиям: Проработка теоретического материала учебной дисциплины; Решение практических задач. Написание реферата и эссе. Подготовка к текущему контролю	4
Тема 2. Методы обследования сердечно-сосудистой системы			
3	Расспрос, общий осмотр, осмотр и пальпация области сердца. Измерение АД, ЧСС. Перкуссия – определение границ относительной и абсолютной тупости сердца. Причины изменения границ сердца, диагностическое значение.	Подготовка к учебным аудиторным занятиям: Проработка теоретического материала учебной дисциплины; Решение практических задач. Написание реферата и эссе. Подготовка к текущему контролю	4
4	Аускультация сердца: тоны	Подготовка к учебным аудиторным занятиям:	4

	сердца и шумы. Причины появления патологических тонов. Механизмы формирования шумов. ЭКГ, Эхо КГ	Проработка теоретического материала учебной дисциплины; Решение практических задач Написание реферата и эссе Подготовка к текущему контролю	
Тема 3. Методы обследования желудочно-кишечного тракта			
5	Расспрос, общий осмотр, осмотр живота. Поверхностная и глубокая пальпация, перкуссия, аускультация живота. Лабораторные и инструментальные методы исследования при заболеваниях ЖКТ	Подготовка к учебным аудиторным занятиям: Проработка теоретического материала учебной дисциплины; Решение практических задач Написание реферата и эссе Подготовка к текущему контролю	4
Тема 4. Методы обследования печени и селезенки.			
6	Общий осмотр. Желтухи. Пальпация и перкуссия печени и селезенки. Границы печени по Курлову. Лабораторные и инструментальные методы исследования при заболеваниях печени.	Подготовка к учебным аудиторным занятиям: Проработка теоретического материала учебной дисциплины; Решение практических задач Написание реферата и эссе Подготовка к текущему контролю	4
Тема 5. Методы обследования почек			
7	Расспрос, общий осмотр, наличие отеков, их характеристика, отличия от сердечных отеков. Пальпация почек. Лабораторные и инструментальные методы исследования	Подготовка к учебным аудиторным занятиям: Проработка теоретического материала учебной дисциплины; Решение практических задач Написание реферата и эссе Подготовка к текущему контролю	4
Тема 6. Методы обследования кроветворной системы.			
8	Расспрос, общий осмотр, лимфатические узлы, перкуссия и пальпация селезенки. Лабораторные исследования.	Подготовка к учебным аудиторным занятиям: Проработка теоретического материала учебной дисциплины; Решение практических задач Написание реферата и эссе Подготовка к текущему контролю	4
Раздел «Внутренние болезни»			
9	Тема 1. Ишемическая болезнь сердца (ИБС). Стенокардия. Диагностический и лечебный алгоритмы.	Подготовка докладов/устных реферативных сообщений, решение ситуационных задач Подготовка к учебным аудиторным занятиям: Проработка теоретического материала учебной дисциплины	4
10	Тема 2. Инфаркт миокарда, диагностический и лечебный алгоритмы	Подготовка докладов/устных реферативных сообщений, решение ситуационных задач Подготовка к учебным аудиторным занятиям: Проработка теоретического материала учебной дисциплины	4
11	Тема 3. Синдром артериальной гипертензии, диагностический	Подготовка докладов/устных реферативных сообщений, решение ситуационных задач	4

	и лечебный алгоритмы	Подготовка к учебным аудиторным занятиям: Проработка теоретического материала учебной дисциплины	
12	Тема 4. Миокардиты. Острая ревматическая лихорадка. Хроническая ревматическая болезнь сердца. Приобретенные пороки митрального клапана сердца. Диагностические и лечебные алгоритмы.	Подготовка докладов/устных реферативных сообщений, решение ситуационных задач Подготовка к учебным аудиторным занятиям: Проработка теоретического материала учебной дисциплины	2
13	Тема 5. Инфекционный эндокардит. Приобретенные пороки аортального клапана сердца. Недостаточность трикуспидального клапана сердца. Диагностические и лечебные алгоритмы.	Подготовка докладов/устных реферативных сообщений, решение ситуационных задач Подготовка к учебным аудиторным занятиям: Подготовка докладов/устных реферативных сообщений, решение ситуационных задач Проработка теоретического материала учебной дисциплины	2
14	Тема 6. Острая и хроническая сердечная недостаточность. Острая сосудистая недостаточность. Диагностические и лечебные алгоритмы.	Подготовка докладов/устных реферативных сообщений, решение ситуационных задач Подготовка к учебным аудиторным занятиям: Проработка теоретического материала учебной дисциплины	2
15	Тема 7. Хронические гастриты. Язвенная болезнь желудка и двенадцатиперстной кишки. Диагностические и лечебные алгоритмы.	Подготовка докладов/устных реферативных сообщений, решение ситуационных задач Подготовка к учебным аудиторным занятиям: Проработка теоретического материала учебной дисциплины	2
16	Тема 8. Основные гепатологические синдромы. Гепатиты, циррозы печени. Диагностические и лечебные алгоритмы.	Подготовка докладов/устных реферативных сообщений, решение ситуационных задач Подготовка к учебным аудиторным занятиям: Проработка теоретического материала учебной дисциплины	2
17	Тема 9. Тиреотоксикоз. Гипотиреоз. Диагностические и лечебные алгоритмы	Подготовка докладов/устных реферативных сообщений, решение ситуационных задач Проработка теоретического материала учебной дисциплины Подготовка к учебным аудиторным занятиям:	2
18	Тема 10. Пневмонии. Диагностические и лечебные алгоритмы	Подготовка докладов/устных реферативных сообщений, решение ситуационных задач Подготовка к учебным аудиторным занятиям: Проработка теоретического материала учебной дисциплины	2
19	Тема 11. Бронхиальная астма. Диагностический и лечебный алгоритмы. Анафилактический шок, неотложная терапия.	Подготовка докладов/устных реферативных сообщений, решение ситуационных задач Подготовка к учебным аудиторным занятиям: Проработка теоретического материала учебной дисциплины	2
20	Тема 12. Хроническая обструктивная болезнь легких (ХОБЛ). Диагностический и лечебный алгоритмы	Подготовка докладов/устных реферативных сообщений, решение ситуационных задач Подготовка к учебным аудиторным занятиям: Проработка теоретического материала учебной	2

		дисциплины	
21	Тема 13. Острая тромбоэмболия легочной артерии. Пневмоторакс. Диагностические и лечебные алгоритмы	Подготовка докладов/устных реферативных сообщений, решение ситуационных задач Подготовка к учебным аудиторным занятиям: Проработка теоретического материала учебной дисциплины	2
22	Тема 14. Ведущие нефрологические синдромы. Гломерулонефриты. Диагностические и лечебные алгоритмы	Подготовка докладов/устных реферативных сообщений, решение ситуационных задач Подготовка к учебным аудиторным занятиям: Проработка теоретического материала учебной дисциплины	2
23	Тема 15. Системная красная волчанка. Ревматоидный артрит. Синдром Шегрена. Диагностические и лечебные алгоритмы	Подготовка докладов/устных реферативных сообщений, решение ситуационных задач Подготовка к учебным аудиторным занятиям: Проработка теоретического материала учебной дисциплины	2
24	Тема 16. Сахарный диабет. Комы при сахарном диабете. Диагностические и лечебные алгоритмы	Подготовка докладов/устных реферативных сообщений, решение ситуационных задач Подготовка к учебным аудиторным занятиям: Проработка теоретического материала учебной дисциплины	2
25	Тема 17. Анемии. Диагностические и лечебные алгоритмы	Подготовка докладов/устных реферативных сообщений, решение ситуационных задач Подготовка к учебным аудиторным занятиям: Проработка теоретического материала учебной дисциплины	2
26	Тема 18. Острые и хронические лейкозы. Диагностические и лечебные алгоритмы.	Подготовка докладов/устных реферативных сообщений, решение ситуационных задач Подготовка к учебным аудиторным занятиям: Проработка теоретического материала учебной дисциплины	2
27	Тема 19. Геморрагический синдром, обусловленный дефектами тромбоцитов, плазменных факторов и сосудистой стенки.	Подготовка докладов/устных реферативных сообщений, решение ситуационных задач Подготовка к учебным аудиторным занятиям: Проработка теоретического материала учебной дисциплины	2
Раздел «Клиническая фармакология»			
28	Тема 1. Общие вопросы клинической фармакологии.	Подготовка докладов/устных реферативных сообщений, решение ситуационных задач Подготовка к занятиям: Основные понятия фармакодинамики и фармакокинетики. Основы доказательной медицины и формулярной системы. Оценка эффективности и безопасности применения ЛС Алгоритм клинико-фармакологического выбора ЛС	2
29	Тема 2. Нежелательные лекарственные реакции. Взаимодействие лекарственных средств. Фармаконадзор	Подготовка докладов/устных реферативных сообщений, решение ситуационных задач Подготовка к занятиям: Нежелательные лекарственные реакции. Фармаконадзор. Клиническая фармакология стероидных и нестероидных	2

		противовоспалительных средств (НПВС, ГКС, анальгетики). Местные анестетики, применяемые в стоматологии	
30	Тема 3. Клиническая фармакология антимикробных ЛС, применяющихся в стоматологии	Подготовка докладов/устных реферативных сообщений, решение ситуационных задач Подготовка к занятиям: Клиническая фармакология основных групп антибактериальных препаратов, применяемых в лечении заболеваний челюстно-лицевой области. Антибиотикопрофилактика в стоматологии. Принципы выбора и оценки эффективности антибактериальных препаратов для лечения инфекционных болезней полости рта, верхних дыхательных путей, сепсиса.	2
31	Тема 4. Клиническая фармакология анти-тромботических ЛС и гемостатиков.	Подготовка докладов/устных реферативных сообщений, решение ситуационных задач Подготовка к занятиям: Клиническая фармакология антитромботических ЛС и гемостатиков. Принципы фармакотерапии тромбозов и геморрагий. Тактика применения антикоагулянтов при проведении стоматологических вмешательств.	2
32	Тема 5. Клиническая фармакология ЛС, применяющихся при неотложных состояниях	Подготовка докладов/устных реферативных сообщений, решение ситуационных задач Подготовка к занятиям: Клиническая фармакология основных кардиоваскулярных лекарственных средств. Фармакотерапия неотложных состояний и заболеваний сердечно-сосудистой системы (приступ стенокардии, гипертонический криз, острая сердечная недостаточность, острые нарушения сердечного ритма)	2
33	Тема 6. Клиническая фармакология ЛС, применяющихся при острых аллергических состояниях.	Подготовка докладов/устных реферативных сообщений, решение ситуационных задач Подготовка к занятиям: Клиническая фармакология противоаллергических препаратов (антигистаминных, ГКС и др.). Принципы фармакотерапии острых аллергических состояний	2
34	Подготовка истории болезни		6
	Итого		94

6. Критерии оценивания самостоятельной работы студентов по дисциплине Внутренние болезни, клиническая фармакология

Оценка	Критерии оценивания
Для оценки решения ситуационной задачи:	
«отлично»	Задача решена грамотно, ответы на вопросы сформулированы четко.

	Эталонный ответ полностью соответствует решению студента, которое хорошо обосновано теоретически.
«хорошо»	Задача решена, ответы на вопросы сформулированы недостаточно четко. Решение студента в целом соответствует эталонному ответу, но недостаточно хорошо обосновано теоретически.
«удовлетворительно»	Задача решена не полностью, ответы не содержат всех необходимых обоснований решения.
«неудовлетворительно»	Задача не решена или имеет грубые теоретические ошибки в ответе на поставленные вопросы
Для оценки рефератов:	
«отлично»	Реферат соответствует всем требованиям оформления, представлен широкий библиографический список. Содержание реферата отражает собственный аргументированный взгляд студента на проблему. Тема раскрыта всесторонне, отмечается способность студента к интегрированию и обобщению данных первоисточников, присутствует логика изложения материала. Имеется иллюстративное сопровождение текста.
«хорошо»	Реферат соответствует всем требованиям оформления, представлен достаточный библиографический список. Содержание реферата отражает аргументированный взгляд студента на проблему, однако отсутствует собственное видение проблемы. Тема раскрыта всесторонне, присутствует логика изложения материала.
«удовлетворительно»	Реферат не полностью соответствует требованиям оформления, не представлен достаточный библиографический список. Аргументация взгляда на проблему недостаточно убедительна и не охватывает полностью современное состояние проблемы. Вместе с тем присутствует логика изложения материала.
«неудовлетворительно»	Тема реферата не раскрыта, отсутствует убедительная аргументация по теме работы, использовано не достаточное для раскрытия темы реферата количество литературных источников.
Для оценки презентаций:	
«отлично»	Содержание является строго научным. Иллюстрации (графические, музыкальные, видео) усиливают эффект восприятия текстовой части информации. Орфографические, пунктуационные, стилистические ошибки отсутствуют. Наборы числовых данных проиллюстрированы графиками и диаграммами, причем в наиболее адекватной форме. Информация является актуальной и современной. Ключевые слова в тексте выделены.
«хорошо»	Содержание в целом является научным. Иллюстрации (графические, музыкальные, видео) соответствуют тексту. Орфографические, пунктуационные, стилистические ошибки практически отсутствуют. Наборы числовых данных проиллюстрированы графиками и диаграммами. Информация является актуальной и современной. Ключевые слова в тексте выделены.
«удовлетворительно»	Содержание включает в себя элементы научности. Иллюстрации (графические, музыкальные, видео) в определенных случаях соответствуют тексту. Есть орфографические, пунктуационные, стилистические ошибки. Наборы числовых данных чаще всего проиллюстрированы графиками и диаграммами. Информация является актуальной и современной. Ключевые слова в тексте чаще всего выделены.

«неудовлетворительно»	Содержание не является научным. Иллюстрации (графические, музыкальные, видео) не соответствуют тексту. Много орфографических, пунктуационных, стилистических ошибок. Наборы числовых данных не проиллюстрированы графиками и диаграммами. Информация не представляется актуальной и современной. Ключевые слова в тексте не выделены.
Для практических навыков:	
«отлично»	Необходимые практические навыки, предусмотренные в рамках изучения дисциплины, сформированы полностью и подкреплены теоретическими знаниями.
«хорошо»	Необходимые практические навыки, предусмотренные в рамках изучения дисциплины, сформированы недостаточно, но подкреплены теоретическими знаниями без пробелов.
«удовлетворительно»	Необходимые практические навыки, предусмотренные в рамках изучения дисциплины, в основном сформированы, но теоретические знания по дисциплине освоены частично.
«неудовлетворительно»	Необходимые практические навыки, предусмотренные в рамках изучения дисциплины, не сформированы и теоретическое содержание дисциплины не освоено.

Методическая разработка для обучающегося

1. Деятельность студентов по формированию и развитию навыков учебной самостоятельной работы по дисциплине Внутренние болезни, клиническая фармакология.

В процессе самостоятельной работы студент приобретает необходимые для будущей специальности компетенции, навыки самоорганизации, самоконтроля, самоуправления, саморефлексии и становится активным самостоятельным субъектом учебной деятельности.

Выполняя самостоятельную работу под контролем преподавателя, студент должен: освоить содержание и компетенции в соответствии с рабочей программой по дисциплине Внутренние болезни, клиническая фармакология

- планировать самостоятельную работу в соответствии с графиком самостоятельной работы, предложенным преподавателем.

- самостоятельную работу студент должен осуществлять в организационных формах, предусмотренных учебным планом и рабочей программой преподавателя.

- выполнять самостоятельную работу и отчитываться по ее результатам в соответствии с графиком представления результатов, видами и сроками отчетности по самостоятельной работе студентов.

студент может: сверх предложенного преподавателем (при обосновании и согласовании с ним) по данной дисциплине:

- самостоятельно определять уровень (глубину) проработки содержания материала;

- предлагать дополнительные темы и вопросы для самостоятельной проработки;

- в рамках общего графика выполнения самостоятельной работы предлагать обоснованный индивидуальный график выполнения и отчетности по результатам самостоятельной работы;

- предлагать свои варианты организационных форм самостоятельной работы;

- использовать для самостоятельной работы методические пособия, учебные пособия, разработки сверх предложенного преподавателем перечня;

- использовать не только контроль, но и самоконтроль результатов самостоятельной работы в соответствии с методами самоконтроля, предложенными преподавателем или выбранными самостоятельно.

Самостоятельная работа студентов должна оказывать важное влияние на формирование личности будущего специалиста, его компетентность. Каждый студент самостоятельно определяет режим своей работы и меру труда, затрачиваемого на овладение учебным содержанием по каждой дисциплине. Он выполняет внеаудиторную работу по личному индивидуальному плану, в зависимости от его подготовки, времени и других условий.

2. Методические рекомендации для студентов по отдельным формам самостоятельной работы.

Система вузовского обучения подразумевает значительно большую самостоятельность студентов в планировании и организации своей деятельности. Вчерашнему школьнику сделать это бывает весьма непросто: если в школе ежедневный контроль со стороны учителя заставлял постоянно и систематически готовиться к занятиям, то в вузе вопрос об уровне знаний вплотную встает перед студентом только в период сессии. Такая ситуация оборачивается для некоторых соблазном весь семестр посвятить свободному времяпрепровождению («когда будет нужно – выучу!»), а когда приходит пора экзаменов, материала, подлежащего усвоению, оказывается так много, что никакая память не способна с ним справиться в оставшийся промежуток времени.

Формы	Описание
Работа с книгой.	<p>При работе с книгой необходимо подобрать литературу, научиться правильно ее читать, вести записи. Для подбора литературы в библиотеке используются алфавитный и систематический каталоги.</p> <p>Важно помнить, что рациональные навыки работы с книгой - это всегда большая экономия времени и сил.</p> <p>Правильный подбор учебников рекомендуется преподавателем, читающим лекционный курс. Необходимая литература может быть также указана в методических разработках по данному курсу.</p> <p>Изучая материал по учебнику, следует переходить к следующему вопросу только после правильного уяснения предыдущего, описывая на бумаге все выкладки и вычисления (в том числе те, которые в учебнике опущены или на лекции даны для самостоятельного вывода).</p> <p>При изучении любой дисциплины большую и важную роль играет самостоятельная индивидуальная работа.</p> <p>Особое внимание следует обратить на определение основных понятий курса. Студент должен подробно разбирать примеры, которые поясняют такие определения, и уметь строить аналогичные примеры самостоятельно. Нужно добиваться точного представления о том, что изучаешь. Полезно составлять опорные конспекты. При изучении материала по учебнику полезно в тетради (на специально отведенных полях) дополнять конспект лекций. Там же следует отмечать вопросы, выделенные студентом для консультации с преподавателем.</p> <p>Выводы, полученные в результате изучения, рекомендуется в конспекте выделять, чтобы они при прочитывании записей лучше запоминались.</p> <p>Опыт показывает, что многим студентам помогает составление листа опорных сигналов, содержащего важнейшие и наиболее часто употребляемые формулы и понятия. Такой лист помогает запомнить формулы, основные положения лекции, а также может служить постоянным справочником для студента.</p> <p>Различают два вида чтения; первичное и вторичное. <i>Первичное</i> - это внимательное, неторопливое чтение, при котором можно остановиться на трудных местах. После него не должно остаться ни одного непонятого слова. Содержание не всегда может быть понятно после первичного чтения. Задача <i>вторичного</i> чтения полное усвоение смысла целого (по счету это чтение может</p>

Работа с литературой.	быть и не вторым, а третьим или четвертым).
	<p>Как уже отмечалось, самостоятельная работа с учебниками и книгами (а также самостоятельное теоретическое исследование проблем, обозначенных преподавателем на лекциях) – это важнейшее условие формирования у себя научного способа познания. Основные советы здесь можно свести к следующим:</p> <p>Составить перечень книг, с которыми Вам следует познакомиться.</p> <p>Сам такой перечень должен быть систематизированным (что необходимо для семинаров, что для экзаменов, что пригодится для написания курсовых и дипломных работ, а что Вас интересует за рамками официальной учебной деятельности, то есть что может расширить Вашу общую культуру...).</p> <p>Обязательно выписывать все выходные данные по каждой книге (при написании работ это позволит очень сэкономить время).</p> <p>Разобраться для себя, какие книги (или какие главы книг) следует прочитать более внимательно, а какие – просто просмотреть.</p> <p>При составлении перечней литературы следует посоветоваться с преподавателями и научными руководителями (или даже с более подготовленными и эрудированными сокурсниками), которые помогут Вам лучше сориентироваться, на что стоит обратить большее внимание, а на что вообще не стоит тратить время...</p> <p>Естественно, все прочитанные книги, учебники и статьи следует конспектировать, но это не означает, что надо конспектировать «все подряд»: можно выписывать кратко основные идеи автора и иногда приводить наиболее яркие и показательные цитаты (с указанием страниц).</p> <p>Если книга – Ваша собственная, то допускается делать на полях книги краткие пометки или же в конце книги, на пустых страницах просто сделать свой «предметный указатель», где отмечаются наиболее интересные для Вас мысли и обязательно указываются страницы в тексте автора (это очень хороший совет, позволяющий экономить время и быстро находить «избранные» места в самых разных книгах).</p> <p>Если Вы раньше мало работали с научной литературой, то следует выработать в себе способность «воспринимать» сложные тексты; для этого лучший прием – научиться «читать медленно», когда Вам понятно каждое прочитанное слово (а если слово незнакомое, то либо с помощью словаря, либо с помощью преподавателя обязательно его узнать), и это может занять немалое время (у кого-то – до нескольких недель и даже месяцев); опыт показывает, что после этого студент каким-то «чудом» начинает буквально заглатывать книги и чуть ли не видеть «сквозь обложку», стоящая это работа или нет...</p> <p>Либо читайте, либо перелистывайте материал, но не пытайтесь читать быстро...</p> <p>Если текст меня интересует, то чтение, размышление и даже фантазирование по этому поводу сливаются в единый процесс, в то время как вынужденное скорочтение не только не способствует качеству чтения, но и не приносит чувства удовлетворения, которое мы получаем, размышляя о прочитанном.</p> <p>Есть еще один эффективный способ оптимизировать знакомство с научной литературой – следует увлечься какой-то идеей и все книги просматривать с точки зрения данной идеи. В этом случае студент (или молодой ученый) будет как бы искать аргументы «за» или «против» интересующей его идеи, и одновременно он будет как бы общаться с авторами этих книг по поводу своих идей и размышлений... Проблема лишь в том, как найти «свою» идею...</p> <p>Чтение научного текста является частью познавательной деятельности. Ее цель – извлечение из текста необходимой информации. От того на сколько</p>

осознанна читающим собственная внутренняя установка при обращении к печатному слову (найти нужные сведения, усвоить информацию полностью или частично, критически проанализировать материал и т.п.) во многом зависит эффективность осуществляемого действия.

Выделяют **четыре основные установки в чтении научного текста**:

1. информационно-поисковый (задача – найти, выделить искомую информацию)
2. усваивающая (усилия читателя направлены на то, чтобы как можно полнее осознать и запомнить как сами сведения, излагаемые автором, так и всю логику его рассуждений)
3. аналитико-критическая (читатель стремится критически осмыслить материал, проанализировав его, определив свое отношение к нему)
4. творческая (создает у читателя готовность в том или ином виде – как отправной пункт для своих рассуждений, как образ для действия по аналогии и т.п. – использовать суждения автора, ход его мыслей, результат наблюдения, разработанную методику, дополнить их, подвергнуть новой проверке).

С наличием различных установок обращения к научному тексту связано существование и нескольких **видов чтения**:

1. библиографическое – просматривание карточек каталога, рекомендательных списков, сводных списков журналов и статей за год и т.п.;
2. просмотрное – используется для поиска материалов, содержащих нужную информацию, обычно к нему прибегают сразу после работы со списками литературы и каталогами, в результате такого просмотра читатель устанавливает, какие из источников будут использованы в дальнейшей работе;
3. ознакомительное – подразумевает сплошное, достаточно подробное прочтение отобранных статей, глав, отдельных страниц, цель – познакомиться с характером информации, узнать, какие вопросы вынесены автором на рассмотрение, провести сортировку материала;
4. изучающее – предполагает доскональное освоение материала; в ходе такого чтения проявляется доверие читателя к автору, готовность принять изложенную информацию, реализуется установка на предельно полное понимание материала;
5. аналитико-критическое и творческое чтение – два вида чтения близкие между собой тем, что участвуют в решении исследовательских задач. Первый из них предполагает направленный критический анализ, как самой информации, так и способов ее получения и подачи автором; второе – поиск тех суждений, фактов, по которым или в связи с которыми, читатель считает нужным высказать собственные мысли.

Из всех рассмотренных видов чтения основным для студентов является изучающее – именно оно позволяет в работе с учебной литературой накапливать знания в различных областях. Вот почему именно этот вид чтения в рамках учебной деятельности должен быть освоен в первую очередь.

Кроме того, при овладении данным видом чтения формируются основные приемы, повышающие эффективность работы с научным текстом:

1. Аннотирование – предельно краткое связное описание просмотренной или прочитанной книги (статьи), ее содержания, источников, характера и назначения;
2. Планирование – краткая логическая организация текста, раскрывающая содержание и структуру изучаемого материала;
3. Тезирование – лаконичное воспроизведение основных утверждений автора без привлечения фактического материала;
4. Цитирование – дословное выписывание из текста выдержек,

	<p>извлечений, наиболее существенно отражающих ту или иную мысль автора;</p> <p>5. Конспектирование – краткое и последовательное изложение содержания прочитанного. Конспект – сложный способ изложения содержания книги или статьи в логической последовательности. Конспект аккумулирует в себе предыдущие виды записи, позволяет всесторонне охватить содержание книги, статьи. Поэтому умение составлять план, тезисы, делать выписки и другие записи определяет и технологию составления конспекта.</p>
Составление конспекта	<ol style="list-style-type: none"> 1. Внимательно прочитайте текст. Уточните в справочной литературе непонятные слова. При записи не забудьте вынести справочные данные на поля конспекта; 2. Выделите главное, составьте план; 3. Кратко сформулируйте основные положения текста, отметьте аргументацию автора; 4. Законспектируйте материал, четко следуя пунктам плана. При конспектировании старайтесь выразить мысль своими словами. Записи следует вести четко, ясно. 5. Грамотно записывайте цитаты. Цитируя, учитывайте лаконичность, значимость мысли. <p>В тексте конспекта желательно приводить не только тезисные положения, но и их доказательства. При оформлении конспекта необходимо стремиться к емкости каждого предложения. Мысли автора книги следует излагать кратко, заботясь о стиле и выразительности написанного. Число дополнительных элементов конспекта должно быть логически обоснованным, записи должны распределяться в определенной последовательности, отвечающей логической структуре произведения. Для уточнения и дополнения необходимо оставлять поля.</p> <p>Овладение навыками конспектирования требует от студента целеустремленности, повседневной самостоятельной работы.</p>
Занятия семинарского типа	<p>Для того чтобы занятия семинарского типа приносили максимальную пользу, необходимо помнить, что упражнение и решение задач проводятся по вычитанному на лекциях материалу и связаны, как правило, с детальным разбором отдельных вопросов лекционного курса. Следует подчеркнуть, что только после усвоения лекционного материала с определенной точки зрения (а именно с той, с которой он излагается на лекциях) он будет закрепляться на практических занятиях как в результате обсуждения и анализа лекционного материала, так и с помощью решения проблемных ситуаций, задач. При этих условиях студент не только хорошо усвоит материал, но и научится применять его на практике, а также получит дополнительный стимул (и это очень важно) для активной проработки лекции.</p> <p>При самостоятельном решении задач нужно обосновывать каждый этап решения, исходя из теоретических положений курса. Если студент видит несколько путей решения проблемы (задачи), то нужно сравнить их и выбрать самый рациональный. Полезно до начала вычислений составить краткий план решения проблемы (задачи). Решение проблемных задач или примеров следует излагать подробно, вычисления располагать в строгом порядке, отделяя вспомогательные вычисления от основных. Решения при необходимости нужно сопровождать комментариями, схемами, чертежами и рисунками.</p> <p>Следует помнить, что решение каждой учебной задачи должно доводиться до окончательного логического ответа, которого требует условие, и по возможности с выводом. Полученный ответ следует проверить способами,</p>

	<p>вытекающими из существа данной задачи. Полезно также (если возможно) решать несколькими способами и сравнить полученные результаты. Решение задач данного типа нужно продолжать до приобретения твердых навыков в их решении.</p>
Самопроверка.	<p>После изучения определенной темы по записям в конспекте и учебнику, а также решения достаточного количества соответствующих задач на практических занятиях и самостоятельно студенту рекомендуется, используя лист опорных сигналов, воспроизвести по памяти определения, выводы формул, формулировки основных положений и доказательств.</p> <p>В случае необходимости нужно еще раз внимательно разобраться в материале. Иногда недостаточность усвоения того или иного вопроса выясняется только при изучении дальнейшего материала. В этом случае надо вернуться назад и повторить плохо усвоенный материал. Важный критерий усвоения теоретического материала - умение решать задачи или пройти тестирование по пройденному материалу. Однако следует помнить, что правильное решение задачи может получиться в результате применения механически заученных формул без понимания сущности теоретических положений.</p>
Консультации	<p>Если в процессе самостоятельной работы над изучением теоретического материала или при решении задач у студента возникают вопросы, разрешить которые самостоятельно не удастся, необходимо обратиться к преподавателю для получения у него разъяснений или указаний. В своих вопросах студент должен четко выразить, в чем он испытывает затруднения, характер этого затруднения. За консультацией следует обращаться и в случае, если возникнут сомнения в правильности ответов на вопросы самопроверки.</p>
Подготовка к экзаменам и зачетам.	<p>Изучение многих общепрофессиональных и специальных дисциплин завершается экзаменом. Подготовка к экзамену способствует закреплению, углублению и обобщению знаний, получаемых, в процессе обучения, а также применению их к решению практических задач. Готовясь к экзамену, студент ликвидирует имеющиеся пробелы в знаниях, углубляет, систематизирует и упорядочивает свои знания. На экзамене студент демонстрирует то, что он приобрел в процессе обучения по конкретной учебной дисциплине.</p> <p>Экзаменационная сессия - это серия экзаменов, установленных учебным планом. Между экзаменами интервал 3-4 дня. Не следует думать, что 3-4 дня достаточно для успешной подготовки к экзаменам.</p> <p>В эти 3-4 дня нужно систематизировать уже имеющиеся знания. На консультации перед экзаменом студентов познакомят с основными требованиями, ответят на возникшие у них вопросы. Поэтому посещение консультаций обязательно.</p> <p>Требования к организации подготовки к экзаменам те же, что и при занятиях в течение семестра, но соблюдаться они должны более строго. Во-первых, очень важно соблюдение режима дня; сон не менее 8 часов в сутки, занятия заканчиваются не позднее, чем за 2-3 часа до сна. Оптимальное время занятий, особенно по математике - утренние и дневные часы. В перерывах между занятиями рекомендуются прогулки на свежем воздухе, неустойчивые занятия спортом. Во-вторых, наличие хороших собственных конспектов лекций. Даже в том случае, если была пропущена какая-либо лекция, необходимо во время ее восстановить (переписать ее на кафедре), обдумать, снять возникшие вопросы для того, чтобы запоминание материала было осознанным. В-третьих, при подготовке к экзаменам у студента должен быть хороший учебник или конспект литературы, прочитанной по указанию</p>

	<p>преподавателя в течение семестра. Здесь можно эффективно использовать листы опорных сигналов.</p> <p>Вначале следует просмотреть весь материал по сдаваемой дисциплине, отметить для себя трудные вопросы. Обязательно в них разобраться. В заключение еще раз целесообразно повторить основные положения, используя при этом листы опорных сигналов.</p> <p>Систематическая подготовка к занятиям в течение семестра позволит использовать время экзаменационной сессии для систематизации знаний.</p>
<p>Подготовка к зачетам и экзаменам</p>	<p>Лучше сразу сориентироваться во всем материале и обязательно расположить весь материал согласно экзаменационным вопросам (или вопросам, обсуждаемым на семинарах), эта работа может занять много времени, но все остальное – это уже технические детали (главное – это ориентировка в материале!).</p> <p>Сама подготовка связана не только с «запоминанием». Подготовка также предполагает и переосмысление материала, и даже рассмотрение альтернативных идей.</p> <p>Готовить «шпаргалки» полезно, но пользоваться ими рискованно. Главный смысл подготовки «шпаргалок» – это систематизация и оптимизация знаний по данному предмету, что само по себе прекрасно – это очень сложная и важная для студента работа, более сложная и важная, чем простое поглощение массы учебной информации. Если студент самостоятельно подготовил такие «шпаргалки», то, скорее всего, он и экзамены сдавать будет более уверенно, так как у него уже сформирована общая ориентировка в сложном материале.</p> <p>Как это ни парадоксально, но использование «шпаргалок» часто позволяет отвечающему студенту лучше продемонстрировать свои познания (точнее – ориентировку в знаниях, что намного важнее знания «запомненного» и «тут же забытого» после сдачи экзамена).</p> <p>Сначала студент должен продемонстрировать, что он «усвоил» все, что требуется по программе обучения (или по программе данного преподавателя), и лишь после этого он вправе высказать иные, желательно аргументированные точки зрения.</p>
<p>Написания научных текстов (рефератов)</p>	<p>Важно разобраться сначала, какова истинная цель Вашего научного текста – это поможет Вам разумно распределить свои силы, время и важно разобраться, кто будет «читателем» Вашей работы.</p> <p>Писать серьезные работы следует тогда, когда есть о чем писать и когда есть настроение поделиться своими рассуждениями.</p> <p>Писать следует ясно и понятно, стараясь основные положения формулировать четко и недвусмысленно (чтобы и самому понятно было), а также стремясь структурировать свой текст. Каждый раз надо представлять, что ваш текст будет кто-то читать и ему захочется сориентироваться в нем, быстро находить ответы на интересующие вопросы (заодно представьте себя на месте такого человека). Понятно, что работа, написанная «сплошным текстом» (без заголовков, без выделения крупным шрифтом наиболее важным мест и т. п.), у культурного читателя должна вызывать брезгливость и даже жалость к автору (исключения составляют некоторые древние тексты, когда и жанр был иной и к текстам относились иначе, да и самих текстов было гораздо меньше – не то, что в эпоху «информационного взрыва» и соответствующего «информационного мусора»).</p> <p>Объем текста и различные оформительские требования во многом зависят от принятых норм.</p> <p>Как создать у себя подходящее творческое настроение для работы над научным текстом (как найти «вдохновение»)? Во-первых, должна быть идея,</p>

	а для этого нужно научиться либо относиться к разным явлениям и фактам несколько критически (своя идея – как иная точка зрения), либо научиться увлекаться какими-то известными идеями, которые нуждаются в доработке.
--	--

3. Самостоятельная работа студентов по дисциплине Внутренние болезни, клиническая фармакология

№ п/п	Период обучения (семестр). Наименование раздела, тема дисциплины (модуля)	Содержание самостоятельной работы обучающихся	Всего часов
1	2	3	4
4 семестр			
Тема 1. Методы обследования дыхательной системы			
1	Схема истории болезни. Распрос, общий осмотр больных с заболеваниями легких. пальпация грудной клетки, исследование голосового дрожания	Подготовка к учебным аудиторным занятиям: Проработка теоретического материала учебной дисциплины; Решение практических задач. Написание реферата и эссе. Подготовка к текущему контролю	4
2	Перкуссия грудной клетки: виды перкуторного звука, сравнительная и топографическая перкуссия. Аускультация легких: основные и побочные дыхательные шумы (хрипа, крепитация, шум трения плевры).	Подготовка к учебным аудиторным занятиям: Проработка теоретического материала учебной дисциплины; Решение практических задач. Написание реферата и эссе. Подготовка к текущему контролю	4
Тема 2. Методы обследования сердечно-сосудистой системы			
3	Распрос, общий осмотр, осмотр и пальпация области сердца. Измерение АД, ЧСС. Перкуссия – определение границ относительной и абсолютной тупости сердца. Причины изменения границ сердца, диагностическое значение.	Подготовка к учебным аудиторным занятиям: Проработка теоретического материала учебной дисциплины; Решение практических задач. Написание реферата и эссе. Подготовка к текущему контролю	4
4	Аускультация сердца: тоны сердца и шумы. Причины появления патологических тонов. Механизмы формирования шумов. ЭКГ, Эхо КГ	Подготовка к учебным аудиторным занятиям: Проработка теоретического материала учебной дисциплины; Решение практических задач. Написание реферата и эссе. Подготовка к текущему контролю	4
Тема 3. Методы обследования желудочно-кишечного тракта			
5	Распрос, общий осмотр, осмотр живота. Поверхностная и глубокая пальпация, перкуссия, аускультация живота. Лабораторные и инструментальные методы исследования при заболеваниях ЖКТ	Подготовка к учебным аудиторным занятиям: Проработка теоретического материала учебной дисциплины; Решение практических задач. Написание реферата и эссе. Подготовка к текущему контролю	4
Тема 4. Методы обследования печени и селезенки.			

6	Общий осмотр. Желтухи. Пальпация и перкуссия печени и селезенки. Границы печени по Курлову. Лабораторные и инструментальные методы исследования при заболеваниях печени.	Подготовка к учебным аудиторным занятиям: Проработка теоретического материала учебной дисциплины; Решение практических задач Написание реферата и эссе Подготовка к текущему контролю	4
Тема 5. Методы обследования почек			
7	Расспрос, общий осмотр, наличие отеков, их характеристика, отличия от сердечных отеков. Пальпация почек. Лабораторные и инструментальные методы исследования	Подготовка к учебным аудиторным занятиям: Проработка теоретического материала учебной дисциплины; Решение практических задач Написание реферата и эссе Подготовка к текущему контролю	4
Тема 6. Методы обследования кроветворной системы.			
8	Расспрос, общий осмотр, лимфатические узлы, перкуссия и пальпация селезенки. Лабораторные исследования.	Подготовка к учебным аудиторным занятиям: Проработка теоретического материала учебной дисциплины; Решение практических задач Написание реферата и эссе Подготовка к текущему контролю	4
Раздел «Внутренние болезни»			
9	Тема 1. Ишемическая болезнь сердца (ИБС). Стенокардия. Диагностический и лечебный алгоритмы.	Подготовка докладов/устных реферативных сообщений, решение ситуационных задач Подготовка к учебным аудиторным занятиям: Проработка теоретического материала учебной дисциплины	4
10	Тема 2. Инфаркт миокарда, диагностический и лечебный алгоритмы	Подготовка докладов/устных реферативных сообщений, решение ситуационных задач Подготовка к учебным аудиторным занятиям: Проработка теоретического материала учебной дисциплины	4
11	Тема 3. Синдром артериальной гипертензии, диагностический и лечебный алгоритмы	Подготовка докладов/устных реферативных сообщений, решение ситуационных задач Подготовка к учебным аудиторным занятиям: Проработка теоретического материала учебной дисциплины	4
12	Тема 4. Миокардиты. Острая ревматическая лихорадка. Хроническая ревматическая болезнь сердца. Приобретенные пороки митрального клапана сердца. Диагностические и лечебные алгоритмы.	Подготовка докладов/устных реферативных сообщений, решение ситуационных задач Подготовка к учебным аудиторным занятиям: Проработка теоретического материала учебной дисциплины	2
13	Тема 5. Инфекционный эндокардит. Приобретенные пороки аортального клапана сердца. Недостаточность трикуспидального клапана сердца. Диагностические и лечебные алгоритмы.	Подготовка докладов/устных реферативных сообщений, решение ситуационных задач Подготовка к учебным аудиторным занятиям: Подготовка докладов/устных реферативных сообщений, решение ситуационных задач Проработка теоретического материала учебной дисциплины	2
14	Тема 6. Острая и хроническая	Подготовка докладов/устных реферативных	2

	сердечная недостаточность. Острая недостаточность. Диагностические и лечебные алгоритмы.	сообщений, решение ситуационных задач Подготовка к учебным аудиторным занятиям: Проработка теоретического материала учебной дисциплины	
15	Тема 7. Хронические гастриты. Язвенная болезнь желудка и двенадцатиперстной кишки. Диагностические и лечебные алгоритмы.	Подготовка докладов/устных реферативных сообщений, решение ситуационных задач Подготовка к учебным аудиторным занятиям: Проработка теоретического материала учебной дисциплины	2
16	Тема 8. Основные гепатологические синдромы. Гепатиты, циррозы печени. Диагностические и лечебные алгоритмы.	Подготовка докладов/устных реферативных сообщений, решение ситуационных задач Подготовка к учебным аудиторным занятиям: Проработка теоретического материала учебной дисциплины	2
17	Тема 9. Тиреотоксикоз. Гипотиреоз. Диагностические и лечебные алгоритмы	Подготовка докладов/устных реферативных сообщений, решение ситуационных задач Проработка теоретического материала учебной дисциплины Подготовка к учебным аудиторным занятиям:	2
18	Тема 10. Пневмонии. Диагностические и лечебные алгоритмы	Подготовка докладов/устных реферативных сообщений, решение ситуационных задач Подготовка к учебным аудиторным занятиям: Проработка теоретического материала учебной дисциплины	2
19	Тема 11. Бронхиальная астма. Диагностический и лечебный алгоритмы. Анафилактический шок, неотложная терапия.	Подготовка докладов/устных реферативных сообщений, решение ситуационных задач Подготовка к учебным аудиторным занятиям: Проработка теоретического материала учебной дисциплины	2
20	Тема 12. Хроническая обструктивная болезнь легких (ХОБЛ). Диагностический и лечебный алгоритмы	Подготовка докладов/устных реферативных сообщений, решение ситуационных задач Подготовка к учебным аудиторным занятиям: Проработка теоретического материала учебной дисциплины	2
21	Тема 13. Острая тромбоэмболия легочной артерии. Пневмоторакс. Диагностические и лечебные алгоритмы	Подготовка докладов/устных реферативных сообщений, решение ситуационных задач Подготовка к учебным аудиторным занятиям: Проработка теоретического материала учебной дисциплины	2
22	Тема 14. Ведущие нефрологические синдромы. Гломерулонефриты. Диагностические и лечебные алгоритмы	Подготовка докладов/устных реферативных сообщений, решение ситуационных задач Подготовка к учебным аудиторным занятиям: Проработка теоретического материала учебной дисциплины	2
23	Тема 15. Системная красная волчанка. Ревматоидный артрит. Синдром Шегрена. Диагностические и лечебные алгоритмы	Подготовка докладов/устных реферативных сообщений, решение ситуационных задач Подготовка к учебным аудиторным занятиям: Проработка теоретического материала учебной дисциплины	2
24	Тема 16. Сахарный диабет. Комы при сахарном диабете.	Подготовка докладов/устных реферативных сообщений, решение ситуационных задач	2

	Диагностические и лечебные алгоритмы	Подготовка к учебным аудиторным занятиям: Проработка теоретического материала учебной дисциплины	
25	Тема 17. Анемии. Диагностические и лечебные алгоритмы	Подготовка докладов/устных реферативных сообщений, решение ситуационных задач Подготовка к учебным аудиторным занятиям: Проработка теоретического материала учебной дисциплины	2
26	Тема 18. Острые и хронические лейкозы. Диагностические и лечебные алгоритмы.	Подготовка докладов/устных реферативных сообщений, решение ситуационных задач Подготовка к учебным аудиторным занятиям: Проработка теоретического материала учебной дисциплины	2
27	Тема 19. Геморрагический синдром, обусловленный дефектами тромбоцитов, плазменных факторов и сосудистой стенки.	Подготовка докладов/устных реферативных сообщений, решение ситуационных задач Подготовка к учебным аудиторным занятиям: Проработка теоретического материала учебной дисциплины	2
Раздел «Клиническая фармакология»			
28	Тема 1. Общие вопросы клинической фармакологии.	Подготовка докладов/устных реферативных сообщений, решение ситуационных задач Подготовка к занятиям: Основные понятия фармакодинамики и фармакокинетики. Основы доказательной медицины и формулярной системы. Оценка эффективности и безопасности применения ЛС Алгоритм клинико-фармакологического выбора ЛС	2
29	Тема 2. Нежелательные лекарственные реакции. Взаимодействие лекарственных средств. Фармаконадзор	Подготовка докладов/устных реферативных сообщений, решение ситуационных задач Подготовка к занятиям: Нежелательные лекарственные реакции. Фармаконадзор. Клиническая фармакология стероидных и нестероидных противовоспалительных средств (НПВС, ГКС, анальгетики). Местные анестетики, применяемые в стоматологии	2
30	Тема 3. Клиническая фармакология antimicrobных ЛС, применяющихся в стоматологии	Подготовка докладов/устных реферативных сообщений, решение ситуационных задач Подготовка к занятиям: Клиническая фармакология основных групп антибактериальных препаратов, применяемых в лечении заболеваний челюстно-лицевой области. Антибиотикопрофилактика в стоматологии. Принципы выбора и оценки эффективности антибактериальных препаратов для лечения инфекционных болезней полости рта, верхних дыхательных путей, сепсиса.	2
31	Тема 4.	Подготовка докладов/устных реферативных	2

	Клиническая фармакология анти-тромботических ЛС и гемостатиков.	сообщений, решение ситуационных задач Подготовка к занятиям: Клиническая фармакология антитромботических ЛС и гемостатиков. Принципы фармакотерапии тромбозов и геморрагий. Тактика применения антикоагулянтов при проведении стоматологических вмешательств.	
32	Тема 5. Клиническая фармакология ЛС, применяющихся при неотложных состояниях	Подготовка докладов/устных реферативных сообщений, решение ситуационных задач Подготовка к занятиям: Клиническая фармакология основных кардиоваскулярных лекарственных средств. Фармакотерапия неотложных состояний и заболеваний сердечно-сосудистой системы (приступ стенокардии, гипертонический криз, острая сердечная недостаточность, острые нарушения сердечного ритма)	2
33	Тема 6. Клиническая фармакология ЛС, применяющихся при острых аллергических состояниях.	Подготовка докладов/устных реферативных сообщений, решение ситуационных задач Подготовка к занятиям: Клиническая фармакология противоаллергических препаратов (антигистаминных, ГКС и др.). Принципы фармакотерапии острых аллергических состояний	2
34	Подготовка истории болезни		6
	Итого		94

4. Критерии оценивания самостоятельной работы студентов по дисциплине Внутренние болезни, клиническая фармакология

Самостоятельная работа студентов предусмотрена программой для всех форм обучения и организуется в соответствии с рабочей программой дисциплины. Контроль выполнения заданий на СРС осуществляется преподавателем на каждом практическом занятии.

Оценка	Критерии оценки
Зачтено	Выставляется студенту, если работа выполнена самостоятельно, содержание соответствует теме исследования, оформление соответствует предъявляемым требованиям и студент может кратко пояснить качественное содержание работы.
Не зачтено	Выставляется студенту, если имеются признаки одного из следующих пунктов: оформление не соответствует предъявляемым требованиям, содержание работы не соответствует теме, студент не может пояснить содержание работы, не может ответить на поставленные вопросы