



УРАЛЬСКИЙ
МЕДИЦИНСКИЙ
ИНСТИТУТ

**Автономная некоммерческая организация
высшего образования
«Уральский медицинский институт»**

*Методические рекомендации к самостоятельной работе по дисциплине
Б1.В.04 Некоторые аспекты патологической анатомии органов полости
рта*

Специальность 31.05.03 Стоматология
квалификация: врач-стоматолог
Форма обучения: очная
Срок обучения: 5 лет

Методические рекомендации по дисциплине рассмотрены и одобрены на заседании Ученого совета института (протокол № 2 от 07.06.2024 г.) и утверждены приказом ректора № 34 от 07.06.2024 года.

Нормативно-правовые основы разработки и реализации методических рекомендаций по дисциплине:

- 1) Федеральный государственный образовательный стандарт высшего образования – специалитет по специальности 31.05.03 Стоматология, утвержденный Приказом Министра науки и высшего образования Российской Федерации от 12.08.2020 № 984
- 2) Общая характеристика образовательной программы.
- 3) Учебный план образовательной программы.
- 4) Устав и локальные акты Института.

Содержание

1.	Общие положения	3
2.	Занятие № 1. Болезни твердых тканей зуба (кариес, некариозные поражения)	4
3.	Занятие № 2. Болезни пульпы и периодонта. Болезни десен и пародонта	29
4.	Занятие № 3. Болезни челюстей. Опухолеподобные поражения и опухоли челюстей	73
5.	Занятие № 4. Болезни слизистых оболочек и мягких тканей ротовой полости, губ, языка. Болезни слюнных желез	98
6.	Список литературы	122

1 Общие положения.

Основой образовательного процесса в медицинском вузе является самостоятельная работа обучающихся как аудиторная, так и внеаудиторная. Целью внеаудиторной самостоятельной работы является получение студентами теоретических знаний, главным образом по учебникам и учебным пособиям. Объем и характер теоретических знаний должен позволять в дальнейшем выполнять необходимые задания на практических занятиях и завершить обучение по дисциплине.

В предлагаемых методических рекомендациях по теме каждого практического занятия сформулирована цель и конкретные задачи самостоятельной внеаудиторной работы студентов, изложены последовательные этапы самостоятельной работы, указаны необходимые разделы учебника, со знакомства с которыми она начинается.

В методические рекомендации включены «Базовые вопросы с ответами», в которых в сжатой форме содержатся необходимые термины, понятия, краткие определения, основные классификации по каждой теме занятия. Выделение из текста учебника базовой части материала в виде вопросов с ответами облегчает запоминание главного, а возможность измеримости количества существенных элементов ответов (Р), соответственно каждому вопросу, позволяет наиболее эффективно составлять проверочную часть занятия.

Для правильной ориентации в тексте учебника и для проверки полученных знаний составлены вопросы для самоподготовки.

В методических рекомендациях имеются задания в тестовой форме с выбором одного или нескольких правильных ответов из предложенных. Задания в тестовой форме помогают студентам осуществлять самоконтроль полученных теоретических знаний уже на этапе внеаудиторной работы. Эти задания затем включаются, как часть, в текущие контрольные работы каждого практического занятия, а также в итоговый экзамен по патологической анатомии.

В качестве домашнего задания предлагается работа с таблицами и схематическими рисунками. Выполнение этой части самостоятельной внеаудиторной работы может быть проверено преподавателем во время практического занятия уже в ходе аудиторной работы.

Для углубления и закрепления теоретических знаний рекомендуются ситуационные задачи, отражающие конкретные случаи из практики врача-стоматолога. Они позволяют сосредоточить внимание обучающегося на наиболее важных в практическом отношении моментах, использовать не только теоретические знания, но и логическое мышление для их решения. Обсуждение ситуационных задач целесообразно продолжить на практическом занятии вместе с активным участием преподавателя.

По каждой теме практического занятия приведены примеры контрольных работ, которые предлагаются в качестве проверочного этапа практического занятия. Они включают тестовые задания, базовые вопросы,

вопросы иного рода, требующие развернутого ответа, ситуационные задачи. Контрольные работы позволяют выявить знания, полученные студентом как во время внеаудиторной работы, так и во время практического занятия. Они составлены в форме, позволяющей измерить количество правильных ответов (Р), что дает возможность наиболее объективно выставить соответствующую оценку. Объем текущей контрольной работы по теме практического занятия составляет 25-30 операций. Положительная оценка выставляется при наличии 7 и менее ошибок (не более 7 неправильных существенных элементов ответа).

Занятие № 1

Болезни твердых тканей зуба (кариес, некариозные поражения)

Цель самостоятельной работы. Получить теоретические знания по патологической анатомии кариеса и некариозных поражений (флюороза, клиновидных дефектов, патологической стираемости зубов).

Конкретные задачи самостоятельной работы.

1. Запомнить термины и определения, используемые при описании морфологических изменений при кариесе и некариозных поражениях зубов.
2. Усвоить этиологию, патогенез этих заболеваний.
3. Изучить морфологические изменения при разных стадиях кариеса зубов.
4. Изучить морфологические изменения при некариозных поражениях зубов.
5. Усвоить и понять осложнения и последствия кариеса и некариозных поражений зубов.

Задание для самоподготовки. Изучите тему занятия по рекомендуемой литературе, учебнику «Патологическая анатомия» Струков А.М., Серов В.В. под ред. В.С. Паукова, 6-е издание, Москва, ГЭОТАР, 2013, с. 735 – 740. Обратитесь к материалам лекций, другим доступным источникам информации. Для лучшего усвоения знаний используйте «Базовые вопросы с ответами».

Базовые вопросы с ответами

№	Вопросы	Р*	Ответы
1	Дайте определение кариеса зубов.	1	Заболевание, проявляющееся деминерализацией и деструкцией твердых тканей зуба с последующим образованием полости.
2	Назовите основные общие факторы, имеющие значение в развитии кариеса зубов.	5	1. Не полноценная диета (дефицит белка, витаминов, кальция, избыток углеводов и др.). 2. Питьевая вода с неполноценным составом микроэлементов (дефицит фтора, кальция и др.). 3. Соматические заболевания в период формирования и созревания тканей зуба.

			<p>4. Наследственная предрасположенность.</p> <p>5. Неблагоприятные воздействия на организм (экстремальные ситуации, беременность, некоторые соматические заболевания и др.).</p>
3	Назовите основные местные факторы, имеющие значение в развитии кариеса зубов.	6	<p>1. Длительный контакт зуба с остатками пищи.</p> <p>2. Наличие зубного налета и зубной бляшки.</p> <p>3. Уменьшение количества и изменение состава ротовой жидкости.</p> <p>4. Неполноценная структура и неполноценный химический состав твердых тканей зуба (тонкая, легко проницаемая эмаль и др.).</p> <p>5. Состояние пульпы зуба, ведущее к снижению ее трофической функции.</p> <p>6. Анатомические отклонения зубочелюстной системы (аномалии прикуса, скученность зубов и др.).</p>
4	Каковы основные существенные моменты патогенеза кариеса зубов?	9	<p>1. Образование органических кислот в результате расщепления пищевых сахаров микроорганизмами на поверхности зуба.</p> <p>2. Повреждение органическими кислотами эмали на ограниченном участке, сначала с деминерализацией межпризменного матрикса и расширением межпризменных пространств.</p> <p>3. Проникновение микроорганизмов по расширенным межпризменным пространствам в глубокие слои эмали.</p> <p>4. Деминерализация и деструкция призм эмали до бесструктурной массы и формирование дефекта эмали.</p> <p>5. Разрушение эмалево-дентинного соединения.</p> <p>6. Проникновение микроорганизмов в дентинные каналы с повреждением отростков одонтобластов.</p> <p>7. Деминерализация и деструкция дентина с образованием кариозной полости.</p> <p>8. Реактивные изменения твердых тканей зуба (реминерализация эмали и дентина, новообразование дентина).</p> <p>9. Реактивные изменения пульпы зуба (дистрофия, атрофия, фиброз).</p>
5	По каким основным параметрам можно классифицировать кариес?	4	<p>1. По глубине поражения твердых тканей зуба (эмали и дентина).</p> <p>2. По локализации кариеса.</p> <p>3. По характеру течения.</p> <p>4. По распространенности.</p>
6	Какие стадии кариеса зуба выделяют по глубине поражения эмали и дентина?	4	<p>1. Стадия пятна (мелового пятна).</p> <p>2. Поверхностный кариес.</p> <p>3. Средний кариес.</p> <p>4. Глубокий кариес.</p>
7	При каких стадиях кариеса наблюдается	2	<p>1. Кариесе в стадии пятна.</p> <p>2. Поверхностном кариесе.</p>

	деминерализация и деструкция только эмали (кариес эмали)?		
8	При каких стадиях кариеса наблюдается деминерализация и деструкция дентина?	2	1. Среднем кариесе. 2. Глубоком кариесе.
9	Перечислите последовательно развивающиеся изменения твердых тканей зуба при кариесе в стадии пятна.	4	1. Дис- и деминерализация межпризменного матрикса с расширением межпризменных пространств, особенно в подповерхностной зоне эмали. 2. Деминерализация и деструкция призм со стиранием их контуров. 3. Реминерализация, особенно в поверхностной зоне эмали. 4. Может быть отложение пигментов.
10	Опишите макроскопические изменения при кариесе зуба в стадии пятна.	1	Очаг поражения эмали в виде пятна тусклого вида, белого цвета (или пигментированного) с гладкой поверхностью.
11	Назовите микроскопические (гистологические) изменения в очаге поражения при кариесе в стадии пятна.	3	1. Дис- и деминерализация поверхностной зоны эмали. 2. Возможна реминерализация поверхностной зоны эмали. 3. Возможно отложение пигментов.
12	Перечислите последовательно развивающиеся изменения твердых тканей зуба при формировании поверхностного кариеса.	4	1. Выраженная деминерализация межпризменного матрикса. 2. Выраженная деминерализация призм и превращение их в бесструктурную массу с формированием неглубокого дефекта в пределах эмали. 3. Накопление и распространение микроорганизмов к эмалево-дентиновому соединению. 4. Может быть деминерализация эмалеводентинового соединения, но без деструкции.
13	Опишите макроскопические изменения при поверхностном кариесе.	1	Очаг поражения эмали в виде неглубокого дефекта (шероховатость при зондировании).
14	Назовите микроскопические (гистологические) изменения в очаге поражения при поверхностном кариесе.	4	1. Деминерализация и деструкция всего слоя эмали. 2. Возможна реминерализация. 3. Наличие микроорганизмов. 4. Деминерализация эмалево-дентинового соединения.
15	Перечислите последовательно развивающиеся изменения твердых тканей зуба при формировании кариеса дентина (среднем и глубоком кариесе).	6	1. Разрушение эмалеводентинового соединения. 2. Расширение дентинных канальцев и накопление в них микроорганизмов. 3. Нарушение структуры отростков одонтобластов (дистрофия, некроз). 4. Деминерализация и деструкция дентина с

			<p>формированием полости.</p> <p>5. Реактивные изменения дентина (реминерализация, новообразование).</p> <p>6. Реактивные изменения пульпы (дистрофия, атрофия, фиброз и др.).</p>
16	Опишите макроскопические изменения при среднем и глубоком кариесе.	1	Кариозная полость различной глубины, имеющая форму конуса, заполненная размягченной массой дентина.
17	Какие зоны выделяют в области дна кариозной полости при среднем и глубоком кариесе?	3	<p>1. Первая зона – размягченный дентин (дентин в состоянии деструкции с микроорганизмами).</p> <p>2. Вторая зона – прозрачный (реминерализованный) дентин с возможно оставшимся слоем интактного (нормального) дентина.</p> <p>3. Третья зона – вторичный (иррегулярный, заместительный) дентин, образованный со стороны пульпы зуба.</p>
18	Что такое реминерализация?	1	Повторное отложение солей кальция в деминерализованной эмали или дентине.
19	Как происходит реминерализация дентина и эмали?	2	<p>1. Поступление минеральных компонентов (гл. образом, кальция) из ротовой (или тканевой) жидкости.</p> <p>2. Отложение солей кальция в ранее деминерализованных структурах эмали и дентина.</p>
20	Что такое прозрачный (реминерализованный) дентин?	1	Деминерализованный дентин, подвергшийся обызвествлению (реминерализации).
21	Что такое вторичный (иррегулярный, заместительный) дентин?	1	Дентин, образованный одонтобластами со стороны пульпы зуба в силу компенсаторных изменений и не имеющий правильной упорядоченной структуры канальцев.
22	Какие реактивные изменения пульпы зуба могут быть при кариесе дентина?	4	<p>1. Сначала гипертрофия одонтобластов.</p> <p>2. Затем дистрофия и атрофия одонтобластов.</p> <p>3. Могут быть небольшие очаговые скопления лимфоцитов.</p> <p>4. Фиброз нервно-сосудистого пучка.</p>
23	Какие зубы чаще всего поражаются кариесом?	4	<p>1. Первые большие коренные зубы (моляры).</p> <p>2. Вторые большие коренные зубы.</p> <p>3. Малые коренные зубы.</p> <p>4. Верхние резцы.</p>
24	Какие зоны зуба чаще поражаются кариесом?	3	<p>1. Фиссуры – фиссурный кариес.</p> <p>2. Соприкасающиеся поверхности зубов – апроксимальный (контактный) кариес.</p> <p>3. Пришеечная область – пришеечный кариес.</p>
25	Какие варианты кариеса принято выделять по характеру клинического течения?	3	<p>1. Быстротекущий.</p> <p>2. Медленнотекущий.</p> <p>3. Стабилизированный.</p>
26	Назовите осложнение (последствие) глубокого кариеса.	1	Развитие пульпита.

27	Что такое флюороз?	1	Хроническое заболевание зубов, костей скелета и некоторых других органов, обусловленное избыточным поступлением в организм фтора.
28	Укажите формы флюороза в зависимости от источника поступления фтора в организм.	4	1. Эндемическая. 2. Спорадическая. 3. Профессиональная. 4. Ятрогенная.
29	Назовите причину развития эндемического флюороза.	1	Повышение содержания фтора в воде и почве в эндемических очагах.
30	Назовите основной патогенетический момент развития эндемического флюороза.	1	Неблагоприятное действие фтора на амелобласты в период развития у ребенка постоянных зубов с нарушением формирования и минерализации эмали.
31	Каковы возможные морфологические изменения твердых тканей зуба при флюорозе?	5	1. Множественные очаги деминерализации межпризменных пространств. 2. Деминерализация призм эмали с их разрушением. 3. Отложение пигментов. 4. Формирование поверхностных дефектов с деструкцией эмали. 5. Формирование глубоких дефектов с деструкцией дентина.
32	Перечислите формы (стадии) флюороза по макроскопической картине.	5	1. Штриховая форма. 2. Пятнистая. 3. Меловидно-крапчатая. 4. Эрозивная. 5. Деструктивная форма.
33	При каких формах (стадиях) флюороза появляются дефекты твердых тканей зуба?	2	1. Эрозивной форме. 2. Деструктивной форме.
34	Дайте классификацию флюороза по степени поражения (4 степени).	4	1 степень – единичные мелкие белые пятна, занимающие 1/3 поверхности эмали. 2 степень – пятна белого цвета, занимающие 1/2 поверхности эмали, единичные коричневые пятна. 3 степень – белые и коричневые крупные сливающиеся пятна, занимающие более 1/2 поверхности эмали. 4 степень – эрозия эмали, деструкция дентина.
35	Каковы последствия флюороза зубов?	2	1. Хрупкость и ломкость зубов. 2. Повышенная стираемость зубов.
36	Какие органы и системы кроме зубов поражаются при тяжелом флюорозе?	5	1. Костная система. 2. Эндокринная система. 3. Центральная нервная система. 4. Желудочно-кишечный тракт. 5. Органы чувств.
37	Что такое клиновидные дефекты зубов?	1	Дефект твердых тканей зуба клиновидной формы с гладкой поверхностью, расположенные на вестибулярной поверхности зубов.

38	В каких зубах чаще развивается клиновидные дефекты?	2	1. Моляры. 2. Клыки.
39	В каких частях зуба чаще развивается клиновидные дефекты?	1	В области шейки.
40	В каком возрасте развиваются клиновидные дефекты?	2	1. Средний возраст. 2. Старческий.
41	Назовите гистологические (микроскопические) изменения при клиновидных дефектах зубов.	3	1. Деструкция эмали и дентина с образованием дефектов. 2. Отложение вторичного дентина со стороны пульпы. 3. Склероз, атрофия пульпы.
42	С каким заболеванием часто сочетаются клиновидные дефекты зубов?	1	Парадонтозом
43	Дайте определение патологической стираемости зубов.	1	Патологический процесс, характеризующийся быстрой, по сравнению с естественной, потерей эмали и дентина.
44	Какие макроскопические изменения типичны для патологической стираемости зубов?	4	1. Стирание бугров. 2. Стирание режущих краев резцов. 3. Уменьшение высоты коронки. 4. Изменение анатомической формы зубов.
45	Назовите степени патологической стираемости зубов.	3	I степень – стирание бугров, режущих краев. II степень – стирание коронки зуба до контактных площадок. III степень – стирание коронки до десны.
46	Назовите основные гистологические (микроскопические) изменения при патологической стираемости зубов.	3	1. Стирание эмали и дентина. 2. Отложение вторичного дентина с деформацией пульпарной полости. 3. Склероз пульпы.
47	Какие общие и местные факторы имеют значение в развитии патологической стираемости зубов?	6	1. Врожденные нарушения амилодентиногенеза. 2. Функциональная перегрузка зубов. 3. Хроническая травма зубов. 4. Нейродистрофические процессы. 5. Расстройства кровообращения. 6. Нарушение обмена веществ.
48	Каковы последствия патологической стираемости зубов?	2	1. Присоединение хронического периодонтита. 2. Развитие пародонтоза.

Вопросы, рекомендуемые для самоподготовки

1. Определение кариеса.
2. Этиология и патогенез кариеса.
3. Морфологические изменения эмали и дентина в различные стадии кариеса.

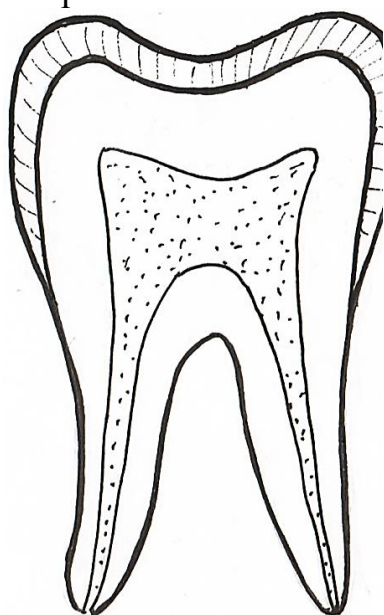
4. Осложнения и последствия кариеса.
5. Определение некариозных поражений твердых тканей зубов (флюороза, клиновидных дефектов, патологической стираемости зубов).
6. Этиология и патогенез этих заболеваний.
7. Морфологические изменения при некариозных поражениях зубов.
8. Осложнения и последствия некариозных поражений твердых тканей зубов.

Домашнее задание.

Перенесите предложенные рисунки в рабочую тетрадь.

Отметьте в них локализацию и глубину поражения эмали и дентина согласно стадиям кариеса.

Дайте краткое описание макроскопических и микроскопических изменений при каждой стадии кариеса.



Макроскопические изменения (внешний вид патологического очага)

1.

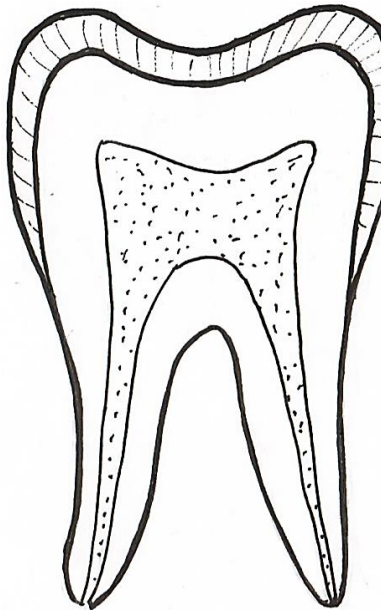
Микроскопические изменения

1.

2.

3.

Рис. 1. Кариес в стадии пятна



Макроскопические изменения (внешний вид патологического очага)

1.

Микроскопические изменения

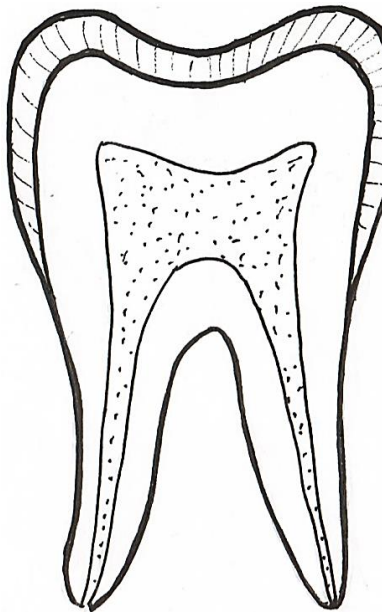
1.

2.

3.

4.

Рис. 2. Поверхностный кариес



Макроскопические изменения (внешний вид патологического очага)

1.

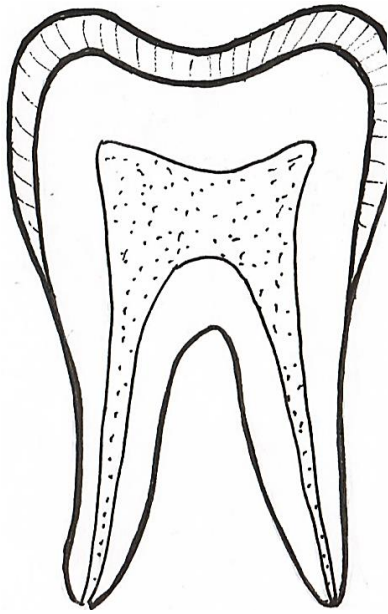
Микроскопические изменения в области дна кариозной полости (зоны поражения)

1.

2.

3.

Рис. 3. Средний кариес



Макроскопические изменения (внешний вид патологического очага)

1.

Микроскопические изменения в области дна кариозной полости (зоны поражения)

1.

2.

3.

Рис. 4. Глубокий кариес

Проверьте свои знания, используя задания в тестовой форме.

Задания в тестовой форме

Выберите один правильный ответ

1. При кариесе зубов деминерализация и деструкция твердых тканей зубов происходит из-за воздействия на зуб

- 1) Солей кальция, содержащих в пище
- 2) Углеводов пищи
- 3) Органических кислот, образованных при участии микроорганизмов
- 4) Пигментов пищи
- 5) Ротовой жидкости с неполноценным солевым составом

2. При кариесе деминерализация и деструкция твердых тканей зуба происходят, главным образом, при длительном контакте поверхности зуба с

- 1) Солями кальция, содержащихся в пище
- 2) Соединениями фтора питьевой воды
- 3) Пигментами пищевых продуктов
- 4) Пищевыми сахарами
- 5) Животными белками пищи

3. При кариесе образование органических кислот, повреждающих твердые ткани зуба, происходит всегда при наличии

- 1) фтора в питьевой воде
- 2) солей кальция пищи
- 3) белков животного происхождения
- 4) микроэлементов пищи
- 5) микроорганизмов

4. По локализации (топографии) поражения выделяют кариес
 - 1) Глубокий
 - 2) Поверхностный
 - 3) Пришеечный
 - 4) Стабилизированный
 - 5) Быстро прогрессирующий

5. Деминерализация и деструкция только эмали наблюдается при кариесе
 - 1) Поверхностном
 - 2) Среднем
 - 3) Глубоком
 - 4) Среднем и глубоком
 - 5) Пришеечном

6. Повреждение дентина имеет место при кариесе
 - 1) Среднем и глубоком
 - 2) Поверхностном
 - 3) В стадии мелового пятна
 - 4) Фиссурном и пришеечном
 - 5) Апроксимальном

7. Деминерализация и деструкция дентина имеют место при кариесе
 - 1) В стадии пятна
 - 2) Поверхностном
 - 3) Среднем и глубоком
 - 4) Пришеечном
 - 5) Апроксимальном

8. Дефект с шероховатой поверхностью в пределах эмали наблюдается при кариесе
 - 1) В стадии пятна
 - 2) Поверхностном
 - 3) Среднем
 - 4) Глубоком
 - 5) Среднем и глубоком

9. Кариозная полость в твердых тканях зуба формируется при кариесе
 - 1) В стадии пятна
 - 2) Поверхностном
 - 3) Среднем и глубоком
 - 4) Апроксимальном
 - 5) Фиссурном

10. При кариесе зуба шероховатость эмали, определяемая при зондировании, соответствует кариесу

- 1) В стадии пятна
- 2) Поверхностному
- 3) Среднему
- 4) Глубокому
- 5) Любой стадии

11. При кариесе появление очага поражения эмали в виде мелового пятна объясняется

- 1) Деминерализацией межпризмных пространств
- 2) Деминерализацией и деструкцией призм
- 3) Реминерализацией поверхностных зон эмали
- 4) Расширением дентинных канальцев
- 5) Деминерализацией эмалево-дентинного соединения

12. При кариесе зуба реминерализация – это отложение солей кальция в

- 1) Неповрежденных структурах эмали
- 2) Неповрежденных структурах дентина
- 3) Склерозированной пульпе зуба
- 4) Новообразованном одонтобластами дентине
- 5) Деминерализованных эмали и дентине

13. При кариесе зуба прозрачный дентин – это дентин

- 1) Образованный одонтобластами
- 2) Деминерализованный
- 3) Деминерализованный, подвергшийся вторичному обызвествлению
- 4) Интактный
- 5) В состоянии деструкции

14. При кариесе зуба вторичный дентин – это дентин

- 1) Деминерализованный
- 2) Образованный одонтобластами
- 3) Деминерализованный, подвергшийся вторичному обызвествлению
- 4) Интактный
- 5) В состоянии деструкции

15. частое осложнение (последствие) глубокого кариеса

- 1) Воспаление десны
- 2) Воспаление периодонта
- 3) Появление зубного камня

- 4) Воспаление пульпы зуба
- 5) Атрофия и склероз пульпы зуба

- 16. Синоним вторичного дентина
 - 1) Прозрачный
 - 2) Непрозрачный
 - 3) Заместительный
 - 4) Реминерализованный
 - 5) Интактный

- 17. Синоним вторичного дентина
 - 1) Прозрачный
 - 2) Непрозрачный
 - 3) Иррегулярный
 - 4) Реминерализованный
 - 5) Интактный

- 18. Макроскопическая картина среднего и глубокого кариеса
 - 1) Очаг поражения эмали в виде мелового пятна
 - 2) Очаг поражения эмали в виде пигментного пятна
 - 3) Очаг поражения эмали в виде неглубокого дефекта
 - 4) Кариозная полость различной глубины в виде конуса
 - 5) Дефект твердых тканей зуба с гладкой поверхностью

- 19. Макроскопическая картина первой стадии кариеса
 - 1) Очаг поражения эмали в виде мелового пятна
 - 2) Очаг поражения эмали в виде неглубокого дефекта
 - 3) Кариозная полость различной глубины в виде конуса
 - 4) Дефект твердых тканей зуба с гладкой поверхностью
 - 5) Белые и коричневые множественные сливающиеся пятна эмали

- 20. Макроскопическая картина поверхностного кариеса
 - 1) Очаг поражения эмали в виде мелового пятна
 - 2) Очаг поражения эмали в виде пигментного пятна
 - 3) Очаг поражения эмали в виде неглубокого дефекта
 - 4) Кариозная полость различной глубины в виде конуса
 - 5) Дефект твердых тканей зуба с гладкой поверхностью

- 21. Причина флюороза с поражением зубов, костей, органов
 - 1) Недостаток поступления в организм фтора
 - 2) Избыток поступления в организм фтора
 - 3) Недостаток поступления в организм белков
 - 4) Недостаток поступления в организм кальция
 - 5) Избыток поступления в организм кальция

22. В основе развития повреждения твердых тканей зуба при флюорозе лежит

- 1) Дефицит поступления в организм белков
- 2) Избыточное поступление в организм фтора
- 3) Недостаточное поступление в организм фтора
- 4) Наличие зубного налета, зубной бляшки
- 5) Длительный контакт зуба с остатками пищи

23. Основной патогенетический фактор флюороза зубов

- 1) Образование органических кислот на поверхности зуба
- 2) Повреждение органическими кислотами эмали зуба
- 3) Действие фтора на амелобласты в период развития зубов
- 4) Развитие склероза и атрофии пульпы зуба
- 5) Длительный контакт поверхности зуба с пищей

24. При флюорозе наиболее тяжелые патологические изменения твердых тканей зубов

- 1) Стирание бугров коронки
- 2) Уменьшение высоты коронки
- 3) Формирование множественных дефектов дентина
- 4) Формирование дефектов эмали с гладкой поверхностью
- 5) Отложение вторичного дентина

25. При клиновидных дефектах зубов в твердых тканях зуба развивается

- 1) Полость различной глубины конусовидной формы
- 2) Очаг поражения эмали в виде мелового пятна
- 3) Очаг поражения эмали в виде пигментного пятна
- 4) Неглубокий дефект эмали с шероховатой поверхностью
- 5) Дефект с гладкой поверхностью

26. Клиновидные дефекты зубов формируются в возрасте

- 1) Раннем детском
- 2) Детском
- 3) Подростковом
- 4) Среднем, пожилом, старческом
- 5) Новорожденности

27. Патологическая стираемость зубов – это

- 1) Естественная стираемость зубов
- 2) Быстрая по сравнению с естественной стираемостью
- 3) Формирование дефектов клиновидной формы
- 4) Появление патологических очагов эмали в виде неглубоких дефектов
- 5) Появление меловых пятен эмали

Выберите несколько правильных ответов

28. Наиболее значимые местные факторы развития кариеса зубов
- 1) Наличие зубного налета и зубной бляшки
 - 2) Избыточное содержание фтора в питьевой воде
 - 3) Длительный контакт зуба с остатками пищи
 - 4) Наследственная предрасположенность
 - 5) Неполющенная диета
29. Наиболее существенные моменты патогенеза кариеса эмали зубов
- 1) Образование на поверхности зуба органических кислот
 - 2) Повреждение органическими кислотами эмали
 - 3) Проникновение микроорганизмов в поврежденные слои эмали
 - 4) Распространение микроорганизмов к эмалево-дентинному соединению
 - 5) Реактивные изменения пульпы зуба
30. Кариес зуба можно классифицировать по следующим параметрам
- 1) Локализации
 - 2) Глубине поражения твердых тканей
 - 3) Распространенности
 - 4) Характеру течения
 - 5) Степени реактивных изменений пульпы зуба
31. При кариесе деминерализация и деструкция только эмали зуба развивается
- 1) В стадии пятна
 - 2) Поверхностном кариесе
 - 3) Среднем кариесе
 - 4) Глубоком кариесе
 - 5) В любой стадии кариеса
32. При кариесе деминерализация и деструкция дентина зуба развиваются
- 1) В стадии пятна
 - 2) Поверхностном кариесе
 - 3) Среднем кариесе
 - 4) Глубоком кариесе
 - 5) В любой стадии кариеса
33. При кариесе зуба в стадии пятна имеется
- 1) Деминерализация межпризматического матрикса эмали
 - 2) Деминерализация призм эмали

- 3) Деструкция призм эмали
 - 4) Реминерализация эмали
 - 5) Деминерализация эмалево-дентинного соединения
34. При поверхностном кариесе зуба имеется
- 1) Выраженная деминерализация межпризменного матрикса
 - 2) Выраженная деминерализация и деструкция призм эмали
 - 3) Формирование неглубокого дефекта эмали
 - 4) Деминерализация эмалево-дентинного соединения
 - 5) Деминерализация и деструкция дентина
35. При среднем кариесе дно кариозной полости имеет зоны
- 1) Реминерализованной эмали
 - 2) Размягченного дентина
 - 3) Реминерализованного дентина с остатками интактного дентина
 - 4) Вторичного дентина
 - 5) Фибризированной и обызвествленной пульпы
36. При глубоком кариесе дно кариозной полости имеет зоны
- 1) Реминерализованной эмали
 - 2) Размягченного дентина
 - 3) Прозрачного дентина
 - 4) Заместительного дентина
 - 5) Обызвествленной пульпы
37. В области дна кариозной полости выделяют зоны
- 1) Реминерализованной эмали
 - 2) Размягченного дентина
 - 3) Прозрачного дентина
 - 4) Заместительного дентина
 - 5) Обызвествленной пульпы
38. К реактивным изменениям пульпы зуба при кариесе относятся
- 1) Атрофия одонтобластов
 - 2) Фиброз нервно-сосудистого пучка
 - 3) Небольшое скопление нейтрофильных лейкоцитов
 - 4) Значительное скопление нейтрофильных лейкоцитов
 - 5) Небольшие очаговые скопления лимфоцитов
39. Кариозная полость различной глубины, имеющая форму конуса, формируется при кариесе
- 1) В стадии пятна
 - 2) Поверхностном
 - 3) Среднем
 - 4) Глубоком

- 5) Апроксимальном
40. В процессе реминерализации эмали и дентина происходит
- 1) Поступление кальция из ротовой полости в зону деминерализации
 - 2) Отложение солей кальция в зоне деминерализации
 - 3) Гипертрофия одонтобластов
 - 4) Образование иррегулярного дентина
 - 5) Образование заместительного дентина
41. Кариесом чаще поражаются
- 1) Нижние резцы
 - 2) Клыки
 - 3) Первые большие коренные зубы
 - 4) Вторые большие коренные зубы
 - 5) Малые коренные зубы
42. Кариесом чаще поражаются части зуба
- 1) Бугорки
 - 2) Фиссуры
 - 3) Соприкасающиеся поверхности
 - 4) Пришеечная область
 - 5) Подшеечная область
43. По характеру клинического течения выделяют варианты кариеса
- 1) Быстротекущий
 - 2) Медленнотекущий
 - 3) Стабилизированный
 - 4) Распространенный
 - 5) Апроксимальный
44. При флюорозе основные морфологические изменения твердых тканей
- 1) Множественные очаги деминерализации межпризменных пространств
 - 2) Множественные очаги деминерализации призм эмали
 - 3) Множественные дефекты эмали
 - 4) Отложение пигментов в очагах повреждения эмали
 - 5) Дефекты эмали и дентина с гладкой поверхностью
45. Формирование дефектов твердых тканей зуба имеет место при формах флюороза
- 1) Штриховой
 - 2) Пятнистой
 - 3) Меловидно-крапчатой

- 4) Эрозивной
 - 5) Деструктивной
46. Последствия флюороза зубов
 - 1) Развитие кариеса
 - 2) Развитие хронического гингивита
 - 3) Возникновение периодонтита
 - 4) Хрупкость и ломкость зубов
 - 5) Повышенная стираемость зубов
 47. При клиновидных дефектах зубов имеются
 - 1) Очаги деструкции эмали и дентина
 - 2) Проникновение микроорганизмов в дентинный канал
 - 3) Отложение вторичного дентина со стороны пульпы
 - 4) Склероз, атрофия пульпы
 - 5) Воспалительные изменения пульпы
 48. При патологической стираемости зубов макроскопически имеются
 - 1) Полости различного размера конусовидной формы
 - 2) Стирание бугров
 - 3) Стирание режущих краев резцов
 - 4) Уменьшение высоты коронки
 - 5) Изменение анатомической формы зубов
 49. При патологической стираемости зубов имеется
 - 1) Стирание эмали и дентина
 - 2) Отложение вторичного дентина
 - 3) Склероз пульпы
 - 4) Воспалительные изменения пульпы
 - 5) Воспалительные изменения периодонта

Правильные ответы

- | | | | |
|--------|--------|-----------------|-----------------|
| 1. 3) | 11. 3) | 21. 2) | 30. 1), 2), 3), |
| 2. 4) | 12. 5) | 22. 2) | 4) |
| 3. 5) | 13. 3) | 23. 3) | 31. 1), 2) |
| 4. 3) | 14. 2) | 24. 3) | 32. 3), 4) |
| 5. 1) | 15. 4) | 25. 5) | 33. 1), 2), 3), |
| 6. 1) | 16. 3) | 26. 4) | 4) |
| 7. 3) | 17. 3) | 27. 2) | 34. 1), 2), 3), |
| 8. 2) | 18. 4) | 28. 1), 3) | 4) |
| 9. 3) | 19. 1) | 29. 1), 2), 3), | 35. 2), 3), 4) |
| 10. 2) | 20. 3) | 4) | 36. 2), 3), 4) |

37. 2), 3), 4)	42. 2), 3), 4)	46. 4), 5)
38. 1), 2), 5)	43. 1), 2), 3)	47. 1), 3), 4)
39. 3), 4)	44. 1), 2), 3), 4)	48. 2), 3), 4), 5)
40. 1), 2)	45. 4), 5)	49.1), 2), 3)

Для закрепления полученных знаний решите ситуационные задачи.

Ситуационные задачи

1. При профилактических осмотрах в школах г. Нижнего Новгорода у учеников 5-х классов в значительном проценте обнаружен кариес зубов на разных стадиях. Известно, что в Нижегородском регионе высокая частота кариеса у населения.

1. Дайте определение кариеса зубов.
2. Какие местные факторы способствуют развитию кариеса зубов?
3. Какие общие факторы способствуют развитию кариеса зубов?
4. Назовите основные существенные моменты патогенеза кариеса зубов (как и в какой последовательности происходят изменения твердых тканей зуба).
5. Чем опасен кариес зубов?
6. Почему в Нижегородском регионе высокая частота кариеса у населения?

2. При профилактическом осмотре полости рта у ребенка 12-ти лет обнаружено непрозрачное белое пятно на жевательной поверхности зуба 36. При зондировании эмаль в области пятна гладкая. Поставлен диагноз кариеса, назначены лечебные мероприятия согласно выявленной патологии.

1. Укажите стадию кариеса зуба у ребенка.
2. Подробно опишите микроскопические (гистологические) изменения твердых тканей зуба в эту стадию кариеса.
3. Назовите возможное дальнейшее развитие изменений твердых тканей зуба у ребенка без лечения.
4. Что такое реминерализация при кариесе зубов и как она происходит?
5. Чем опасен кариес зубов?
6. По каким основным параметрам принято классифицировать кариес зубов?

3. При профилактическом осмотре полости рта у ребенка 10-ти лет обнаружены изменения зуба 36, которые расценили как поверхностный кариес. Проведены лечебные мероприятия согласно выявленной патологии.

1. Опишите макроскопическую картину поверхностного кариеса зубов.
2. Опишите микроскопические (гистологические) изменения твердых тканей зуба в эту стадию.

3. Назовите возможный дальнейший путь развития описанной патологии зуба без лечения.

4. Какие зубы поражаются кариесом чаще?

5. Какие зоны (части) зуба поражаются кариесом чаще?

6. Почему кариес зубов нужно выявлять и лечить на ранних стадиях?

4. У больного, пришедшего в стоматологический кабинет, определяется нарушение целостности коронки зуба 47 в виде полости. Пациент предъявляет жалобы на болевые ощущения при приеме горячей и холодной пищи, однако боль проходит после прекращения контакта с раздражителем. Поставлен диагноз средний кариес, начато лечение.

1. Опишите макроскопическую картину среднего кариеса.

2. Назовите микроскопические (гистологические) изменения в дне кариозной полости при среднем кариесе.

3. Какие стадии предшествуют среднему кариесу зуба?

4. Как вы представляете развитие среднего кариеса (какие изменения твердых тканей зуба и в какой последовательности происходят при развитии среднего кариеса зубов)?

5. Какие лечебные мероприятия показаны больному при среднем кариесе?

6. Назовите дальнейший путь развития среднего кариеса без лечения.

5. В зубной кабинет поликлиники обратился больной с жалобой на болезненность в области зуба нижней челюсти, возникающую при приеме пищи. При осмотре обнаружена глубокая кариозная полость, дно ее размягчено, болезненно. Поставлен диагноз глубокий кариес, начато лечение.

1. Опишите макроскопический вид кариозной полости зуба.

2. Какие зоны дна кариозной полости выделяют при глубоком кариесе?

3. Что такое прозрачный (реминерализованный) дентин, как он образуется?

4. Что такое вторичный (заместительный) дентин, как он образуется?

5. Какие реактивные изменения в пульпе зуба могут быть при глубоком кариесе?

6. Назовите осложнение (последствие) глубокого кариеса.

6. Юноша 19-ти лет, проживающий в эндемическом очаге, обратился к стоматологу с жалобами на пятнистую пигментацию эмали зубов. При осмотре на поверхности зубов обнаружены множественные меловые пятна и полоски. Поставлен диагноз флюороз.

1. Дайте определение флюороза.

2. Назовите причину эндемического флюороза.

3. Назовите основной патогенетический момент в развитии флюороза зубов.

4. Какая форма (стадия) флюороза зубов у больного, описанного в задаче?

5. Перечислите микроскопические изменения, происходящие в твердых тканях зубов при флюорозе?

6. Каковы последствия флюороза зубов?

Познакомьтесь с примером контрольной работы, которая предлагается на практическом занятии.

Пример контрольной работы для проверки исходного уровня знаний

Задание. Выберите один правильный ответ

1. При кариесе деминерализация и деструкция твердых тканей зуба происходит из-за воздействия на зуб

- 1) Солей кальция, содержащихся в пище
- 2) Углеводов пищи
- 3) Органических кислот, образованных при участии

микроорганизмов

- 4) Пигментов пищи
- 5) Ротовой жидкости с неполноценным солевым составом

2. Деминерализация и деструкция только эмали наблюдается при кариесе

- 1) Поверхностном
- 2) Среднем
- 3) Глубоком
- 4) Среднем и глубоком
- 5) Пришеечном

3. Дефект с шероховатой поверхностью в пределах эмали наблюдается при кариесе

- 1) В стадии пятна
- 2) Поверхностном
- 3) Среднем
- 4) Глубоком
- 5) Среднем и глубоком

4. При кариесе вторичный дентин – это дентин

- 1) Деминерализованный
- 2) Образованный одонтобластами
- 3) Деминерализованный, подвергшийся вторичному

обызвествлению

- 4) Интактный
- 5) В состоянии деструкции

5. Макроскопическая картина среднего и глубокого кариеса

- 1) Очаг повреждения эмали в виде мелового пятна
- 2) Очаг повреждения эмали в виде пигментного пятна

- 3) Очаг поражения эмали с шероховатой поверхностью
- 4) Кариозная полость различной глубины в виде конуса
- 5) Дефект твердых тканей зуба с гладкой поверхностью

Задание. Выберите несколько правильных ответов

6. Кариес зуба можно классифицировать по следующим параметрам
 - 1) Локализации
 - 2) Глубине поражения твердых тканей
 - 3) Распространенности
 - 4) Характеру течения
 - 5) Степени реактивных изменений пульпы зуба

7. При среднем кариесе имеется кариозная полость с зонами
 - 1) Реминерализации эмали
 - 2) Размягченного дентина
 - 3) Реминерализованного дентина с остатками интактного
 - 4) Вторичного дентина
 - 5) Фибризированной и обызвествленной пульпы

8. Кариозная полость различной глубины, имеющая форму конуса, формируется при кариесе
 - 1) В стадии пятна
 - 2) Поверхностном
 - 3) Среднем
 - 4) Глубоком
 - 5) Апроксимальном

9. Формирование дефектов твердых тканей зубов имеет место при формах флюороза
 - 1) Штриховой
 - 2) Пятнистой
 - 3) Меловидно-крапчатой
 - 4) Эрозивной
 - 5) Деструктивной

10. Последствия флюороза зубов
 - 1) Развитие кариеса
 - 2) Развитие хронического гингивита
 - 3) Возникновение периодонтита
 - 4) Хрупкость и ломкость зубов
 - 5) Повышенная стираемость зубов

Задание. Дайте развернутые ответы на вопросы

11. Дайте определение флюороза
 - а) ...

12. Назовите основной патогенетический момент развития флюороза зубов

а) ...

13. При каких формах (стадиях) флюороза появляются дефекты твердых тканей зуба?

а) ... б) ...

14. Что такое клиновидные дефекты зубов?

а) ...

15. Задача

В зубной кабинет стоматологической поликлиники обратился больной с жалобами на болезненность в области зуба нижней челюсти, возникающую при приеме горячей и холодной пищи. При осмотре обнаружена глубокая кариозная полость, дно ее размягчено, болезненно при зондировании. Поставили диагноз глубокий кариес, начато лечение.

1. Опишите макроскопические изменения твердых тканей зуба при глубоком кариесе.

а) ... б) ... в) ...

2. Какие зоны дна кариозной полости выделяют при глубоком кариесе?

а) ... б) ... в) ...

3. Что такое прозрачный дентин и как он образуется?

а) ... б) ...

4. Что такое вторичный дентин и как он образуется?

а) ... б) ...

5. Какие изменения в пульпе зуба имеются при глубоком кариесе?

а) ... б) ... в) ... г) ...

6. Назовите осложнение (последствие) глубокого кариеса без лечения.

а) ...

Эталон

1. 3)

2. 1)

3. 2)

4. 2)

5. 4)

6. 1) 2) 3) 4)

7. 2) 3) 4)

8. 3) 4)

9. 4) 5)

10. 4) 5)

11. а) хроническое заболевание зубов, костей, некоторых органов, обусловленное избыточным поступлением в организм фтора.

12. а) неблагоприятное действие фтора на амелобласты в период развития у ребенка постоянных зубов с нарушением формирования и минерализации эмали.

13. а) эрозивная форма (стадия); б) деструктивная форма (стадия).

14. а) дефекты твердых тканей зубов клиновидной формы с гладкой поверхностью, располагающиеся на вестибулярной поверхности зубов.

15. Задача

1. а) глубокая полость в твердых тканях зуба;

б) конусовидной формы;

в) на дне размягченные массы.

2. а) зона размягченного дентина;

б) зона прозрачного дентина;

в) зона вторичного (иррегулярного, заместительного) дентина, образованного со стороны пульпы зуба.

3. а) деминерализованный дентин, подвергшийся вновь обызвествлению;

б) поступление минерального компонента (кальция) из ротовой полости и отложение солей кальция в деминерализованном дентине.

4. а) дентин, образованный со стороны пульпы зуба;

б) образует одонтобластами со стороны пульпы зуба.

5. а) гипертрофия одонтобластов;

б) атрофия одонтобластов;

в) фиброз нервно-сосудистого пучка;

г) небольшие очаговые скопления лимфоцитов.

6. а) развитие пульпита.

Занятие № 2

Болезни пульпы и периодонта. Болезни десен и пародонта

Цель самостоятельной работы. Получить теоретические знания по патологической анатомии болезней пульпы и периодонта, десен, пародонта.

Конкретные задачи самостоятельной работы.

1. Запомнить термины и определения, используемые при описании морфологических изменений при болезнях пульпы и периодонта, десен, пародонта.

2. Усвоить этиологию и патогенез этих заболеваний.

3. Изучить морфологические изменения при острых и хронических пульпитах и периодонтитах, заболеваниях десен и пародонта.

4. Усвоить и понять осложнения и последствия острых и хронических пульпитов и периодонтитов, заболеваний десен, пародонта.

Задание для самоподготовки. Изучите тему занятия по рекомендуемой литературе, учебнику «Патологическая анатомия» Струков А.М., Серов В.В. под ред. В.С. Паукова, 6-е издание, Москва, ГЭОТАР, 2013, с. 741 – 752. Обратитесь к материалам лекций, другим доступным источникам информации. Для лучшего усвоения знаний используйте «Базовые вопросы с ответами».

Базовые вопросы с ответами

№	Вопросы	Р	Ответы
1	Что такое пульпит?	1	Воспаление пульпы зуба.
2	Назовите основные причины пульпита.	3	1. Инфекция (микроорганизмы). 2. Физические факторы (механическая травма, термические и лучевые воздействия). 3. Химические факторы (пломбировочный материал, лекарственные препараты).
3	Какие микроорганизмы чаще являются причиной пульпита?	4	1. Стрептококки. 2. Стафилококки. 3. Лактобактерии. 4. Прочие (стрептобациллы, диплококки, грамотрицательные палочки, грибы и др.).
4	Какие основные физические факторы могут быть причиной пульпита?	3	1. Механические (травма при случайном вскрытии полости зуба). 2. Термические (высокая температура при обработке бором кариозной полости без охлаждения). 3. Лучевые воздействия (ионизирующее облучение).
5	Назовите пути проникновения инфекции в пульпу.	4	1. Через коронку зуба из кариозной полости – часто. 2. Ретроградно через апикальное отверстие – редко. 3. Лимфогенно – редко. 4. Гематогенно – редко.
6	Какие виды пульпитов выделяют, учитывая локализацию воспаления в пульпе зуба?	3	1. Коронковый пульпит. 2. Корневой. 3. Тотальный.
7	Какие варианты пульпита выделяют, учитывая распространенность воспалительного процесса в пульпе?	2	1. Очаговый пульпит. 2. Диффузный пульпит.
8	Какие виды пульпита выделяют, учитывая характер клинического течения?	3	1. Острый пульпит. 2. Хронический. 3. Хронический с обострением.
9	Какая морфологическая форма воспаления типична для острого пульпита?	1	Экссудативное воспаление.
10	Перечислите морфологические варианты острого пульпита.	3	1. Серозный пульпит (очаговый). 2. Гнойный пульпит (очаговый и диффузный). 3. Гангренозный острый пульпит (гангрена пульпы)
11	Назовите основные морфологические	2	1. Расстройства кровообращения (полнокровие, отек).

	(микроскопические) изменения при остром серозном пульпите.		2. Умеренное очаговое скопление нейтрофильных лейкоцитов (пропитывание серозным экссудатом).
12	Назовите исходы серозного пульпита.	2	1. Переход в гнойный пульпит (обычно через 6-8 часов). 2. Восстановление структуры пульпы.
13	Каковы морфологические (микроскопические) изменения при очаговом гнойном пульпите?	2	1. Расстройства кровообращения (полнокровие, стаз, отек). 2. Выраженное очаговое скопление нейтрофильных лейкоцитов с лизисом пульпы (абсцесс пульпы).
14	Наиболее частая локализация очагового пульпита?	1	Коронковая часть пульпы.
15	Каковы основные морфологические (микроскопические) изменения при диффузном гнойном пульпите?	2	1. Выраженные расстройства кровообращения (полнокровие, кровоизлияния, отек). 2. Диффузное пропитывание пульпы большим количеством нейтрофильных лейкоцитов с лизисом тканевых элементов.
16	Какова наиболее частая локализация диффузного гнойного пульпита?	1	Коронковая и корневая часть пульпы.
17	Каковы морфологические изменения пульпы при остром гангренозном пульпите (при гангрене пульпы)?	3	1. Выраженные расстройства кровообращения (полнокровие, кровоизлияния, отек). 2. Некроз пульпы с накоплением пигмента сернистого железа. 3. Небольшие скопления лейкоцитов.
18	Какова максимальная продолжительность течения острого пульпита?	1	Не более 3 - 5 суток.
19	Назовите исходы острого пульпита.	2	1. Восстановление структур (только при серозном пульпите). 2. Переход в хронический пульпит.
20	Перечислите морфологические варианты хронического пульпита.	3	1. Хронический гангренозный пульпит. 2. Хронический гранулирующий (гипертрофический) пульпит. 3. Фиброзный пульпит.
21	Какая морфологическая форма воспаления доминирует при хроническом пульпите?	1	Продуктивное воспаление.
22	Назовите возможные варианты начала развития хронического пульпита.	2	1. Хронический пульпит в исходе острого – часто. 2. Самостоятельное развитие хронического пульпита – редко.
23	Опишите морфологические (микроскопические) изменения при хроническом гангренозном пульпите.	2	1. Некроз (гангрена) пульпы. 2. Разрастание грануляционной ткани по периферии некроза.
24	Опишите морфологические (микроскопические) изменения при хроническом	4	1. Замещение пульпы грануляционной тканью. 2. Возможно формирование полипа из

	гранулирующем (гипертрофическом) пульпите.		грануляционной ткани. 3. Возможны петрификаты и дентикли пульпы. 4. Лакунарное рассасывание дентина.
25	Что такое полип пульпы?	1	Выбухающая из пульпы в кариозную полость грануляционная ткань с изъязвлением или покрытая многослойным плоским эпителием.
26	Опишите морфологические (микроскопические) изменения при фиброзном пульпите.	3	1. Выраженное разрастание фиброзной ткани в пульпе. 2. Умеренные очаговые воспалительные инфильтраты из лимфоцитов и макрофагов. 3. Возможны петрификаты и дентикли пульпы.
27	Назовите наиболее частое осложнение пульпита.	1	Периодонтит (чаще апикальный).
28	Дайте определение периодонтита.	1	Воспаление периодонта (околокорневого соединительнотканного образования).
29	Перечислите основные причины, вызывающие периодонтит.	3	1. Инфекция (микроорганизмы). 2. Физические факторы (механическая травма). 3. Химические факторы (химические вещества, лекарственные препараты).
30	Назовите основные инфекционные агенты, вызывающие периодонтит.	3	1. Стрептококки. 2. Стафилококки. 3. Прочие микроорганизмы (грам-отрицательные палочки, зубные спирохеты, фузобактерии, грибы, микробные ассоциации и др.).
31	Назовите пути проникновения инфекции в периодонт.	2	1. Интрадентальный (внутризубной) путь. 2. Экстрадентальный (внезубной) путь.
32	Что такое интрадентальный путь проникновения инфекции в периодонт?	1	Проникновение инфекции в периодонт через корневой канал при пульпите.
33	Какие возможны варианты проникновения инфекции в периодонт при экстрадентальном пути?	3	1. Из тканей, окружающих зуб (при пародонтите, периостите, остеомиелите, гайморите). 2. Гематогенный путь. 3. Лимфогенный путь.
34	Какие варианты периодонтита выделяют по локализации?	2	1. Апикальный – чаще. 2. Маргинальный (краевой) – реже.
35	Какие варианты периодонтитов выделяют по клиническому течению?	3	1. Острый периодонтит. 2. Хронический. 3. Хронический с обострением.
36	Какой морфологический вид воспаления характерен для острого периодонтита?	1	Экссудативное воспаление.
37	Назовите морфологические варианты острого периодонтита в зависимости от характера экссудата и распространенности	3	1. Острый серозный периодонтит. 2. Острый гнойный очаговый периодонтит. 3. Острый гнойный диффузный периодонтит.

	поражения.		
38	Опишите основные морфологические (микроскопические) изменения при остром серозном периодонтите.	2	1. Нарушения кровообращения (полнокровие, отек и др.). 2. Умеренное скопление нейтрофильных лейкоцитов (пропитывание серозным экссудатом).
39	Опишите основные морфологические (микроскопические) изменения при остром очаговом гнойном периодонтите.	2	1. Нарушение кровообращения (полнокровие, отек). 2. Выраженное очаговое скопление нейтрофильных лейкоцитов с лизисом тканей периодонта (острый абсцесс).
40	Опишите основные морфологические (микроскопические) изменения при остром диффузном гнойном периодонтите.		1. Нарушение кровообращения (полнокровие, отек). 2. Диффузное пропитывание периодонта большим количеством нейтрофильных лейкоцитов с лизисом тканей.
41	Каковы типичные изменения в мягких тканях десны, щеки, неба при остром периодонтите?	1	Перифокальное серозное воспаление с выраженным отеком (флюс, parulis).
42	Какова наибольшая продолжительность течения острого периодонтита?	1	Около 2-х недель (14-20 дней).
43	Назовите исходы острого периодонтита.	2	1. Восстановление структур. 2. Переход в хронический периодонтит.
44	Назовите возможные осложнения при остром периодонтите.	5	1. Периостит. 2. Остеомиелит. 3. Флегмона мягких тканей ротовой полости. 4. Гайморит. 5. Лимфаденит.
45	Перечислите морфологические варианты хронического периодонтита.	3	1. Хронический гранулирующий периодонтит. 2. Хронический гранулематозный периодонтит (гранулема). 3. Хронический фиброзный периодонтит.
46	Какой морфологический вид воспаления типичен для хронического периодонтита?	1	Продуктивное воспаление.
47	Опишите морфологические изменения при хроническом гранулирующем периодонтите.	4	1. Разрастание грануляционной ткани в периодонте (чаще в области верхушки зуба). 2. Резорбция твердых тканей зуба (цемента, дентина). 3. Резорбция костной ткани лунки (остеопороз). 4. Возможно формирование свищевых ходов.
48	Опишите морфологические изменения при хроническом гранулематозном периодонтите (гранулема).	4	1. Очаговое разрастание грануляционной ткани в периодонте (чаще в области верхушки корня). 2. Формирование фиброзной капсулы по

			<p>периферии очага воспаления.</p> <p>3. Возможно изменение цемента (резорбция – чаще, гиперцементоз – реже).</p> <p>4. Резорбция костной ткани лунки.</p>
49	Назовите морфологические варианты хронического гранулематозного периодонтита (гранулемы).	3	<p>1. Простая гранулема.</p> <p>2. Сложная (эпителиальная) гранулема.</p> <p>3. Кистогранулема.</p>
50	Каковы морфологические особенности простой гранулемы?	1	Очаг грануляционной ткани в фиброзной капсуле без врастания многослойного плоского эпителия.
51	Каковы морфологические особенности сложной (эпителиальной) гранулемы?	1	Очаг грануляционной ткани в фиброзной капсуле с врастанием тяжей многослойного плоского эпителия.
52	Назовите морфологические особенности кистогранулемы.	1	Очаг грануляционной ткани в фиброзной капсуле с формированием в центре полости (кисты), выстланной многослойным плоским эпителием.
53	Каковы источники появления многослойного плоского эпителия в периодонте при периодонтите?	2	<p>1. Пролиферация остатков одонтогенного эпителия.</p> <p>2. Прорастание многослойного плоского эпителия с поверхности десны.</p>
54	Опишите морфологические изменения при хроническом фиброзном периодонтите.	3	<p>1. Выраженное разрастание в периодонте фиброзной ткани.</p> <p>2. Небольшие очаговые скопления лимфоцитов и макрофагов.</p> <p>3. Часто гиперцементоз корня.</p>
55	Перечислите возможные морфологические изменения твердых тканей зуба (цемента, дентина) и костной ткани альвеолы при хронических периодонтитах.	3	<p>1. Резорбция цемента и дентина.</p> <p>2. Новообразование цемента (гиперцементоз).</p> <p>3. Резорбция костной ткани лунки (остеопороз).</p>
56	Назовите исходы хронических периодонтитов.	2	<p>1. Обострение с нагноением и развитием гнойных осложнений.</p> <p>2. Развитие радикулярной (околораневой) кисты костной ткани челюсти.</p>
57	Что такое зубные отложения?	1	Отложения на зубах инородных масс в виде зубного налета, зубной бляшки и зубного камня.
58	Что такое зубной налет?	1	Мягкие отложения, состоящие из слизи, остатков пищи, микроорганизмов, лейкоцитов, слущенного эпителия, не скрепленные с поверхностью зуба.
59	Что такое зубная бляшка?	1	Мягкие отложения, содержащий небольшое количество минеральных солей, скрепленные с поверхностью зуба.
60	Что такое зубной камень?	1	Твердые отложения, содержащие большое количество минеральных солей, плотно скрепленные с поверхностью зуба.
61	В какой части зуба обычно откладываются зубные камни?	2	1. В области шейки зуба (наддесневые камни).

			2. Ниже шейки, вдоль корня, в десневом кармане (поддесневые камни).
62	Какие зубы чаще поражаются зубным камнем?	1	Зубы, наиболее обильно омываемые слюной, расположенные у выводных протоков слюнных желез (нижние резцы, верхние моляры).
63	Развитию каких заболеваний способствуют зубные камни?	3	1. Хронического гингивита. 2. Пародонтита. 3. Пародонтита.
64	Дайте определение пародонта.	1	Совокупность анатомических структур, окружающих корень зуба (десна, периодонт, кость альвеолы с надкостницей).
65	Дайте определение гингивита.	1	Воспаление слизистой оболочки десны без нарушения целостности зубодесневого соединения.
66	Назовите главные факторы, вызывающие гингивит: А/ местные Б/ общие	4	1. Инфекционные агенты. 2. Механическая травма. 3. Физические факторы. 4. Химические факторы.
		4	1. Инфекционные заболевания. 2. Эндокринные заболевания. 3. Обменные заболевания. 4. Лейкозы и другие заболевания крови.
67	Какие виды гингивита выделяют по характеру течения?	2	1. Острый. 2. Хронический.
68	Назовите наиболее частые виды гингивита, выделяемые по особенностям воспалительных изменений.	3	1. Катаральный (острый и хронический). 2. Язвенный и язвенно-мембранозный (острый и хронический). 3. Гипертрофический (хронический).
69	Какие микроскопические (гистологические) изменения десен характерны для острого катарального гингивита?	2	1. Нарушения кровообращения (полнокровие, отек). 2. Воспалительный инфильтрат из сегментоядерных лейкоцитов в подэпителиальной зоне и в эпителиальном пласте.
70	Какие микроскопические (гистологические) изменения десен характерны для хронического катарального гингивита?	2	1. Умеренные нарушения кровообращения (полнокровие, отек). 2. Воспалительный инфильтрат преимущественно лимфоидно-макрофагальный с примесью сегментоядерных лейкоцитов.
71	Какие микроскопические (гистологические) изменения десен характерны для язвенного гингивита?	3	1. Некроз с образованием эрозий и язв (острых или с грануляционной тканью). 2. Нарушение кровообращения (полнокровие, отек). 3. Воспалительный инфильтрат с наличием сегментоядерных лейкоцитов.
72	Какие микроскопические (гистологические) изменения десен характерны для	3	1. Резко выраженная воспалительная инфильтрация лимфоидными, плазматическими, макрофагальными

	гипертрофического хронического гингивита?		клетками в подэпителиальной зоне. 2. Разрастание соединительной ткани. 3. Изменения многослойного плоского эпителия (гиперплазия, кератоз, гиперкератоз, акантоз).
73	Назовите исходы острых и хронических гингивитов.	2	1. Выздоровление с полным восстановлением структуры тканей. 2. Развитие пародонтита (при хронических гингивитах).
74	Дайте определение пародонтита.	1	Воспалительное заболевание пародонта с прогрессирующей деструкцией периодонта и кости альвеолярного отростка челюсти.
75	Какой патологический процесс обязательно предшествует развитию пародонтита?	1	Хронический гингивит.
76	Какие варианты пародонтита выделяют по распространенности?	2	1. Локализованный. 2. Генерализованный.
77	Назовите деление пародонтита по степени тяжести поражения.	3	1. Легкой степени. 2. Средней степени. 3. Тяжелой степени.
78	Какие местные факторы поддерживают воспаление при пародонтите?	4	1. Хронический гингивит. 2. Зубные отложения (зубной налет, зубной камень). 3. Аномалии зубов и мягких тканей ротовой полости. 4. Микроангиопатия зубочелюстной системы.
79	Назовите общие факторы (фоновые заболевания), способствующие развитию пародонтита.	5	1. Заболевания эндокринной системы (сахарный диабет). 2. Заболевания пищеварительной системы (язвенная болезнь желудка). 3. Заболевания с нарушением обмена веществ и авитаминозы. 4. Заболевания сердечно-сосудистой системы. 5. Патология иммунитета.
80	Перечислите основные морфологические изменения, имеющие место при пародонтите.	6	1. Хронический гингивит (катаральный или гипертрофический). 2. Формирование патологического зубодесневого кармана, с гнойным экссудатом или грануляционной тканью. 3. Формирование пародонтального кармана с гнойным экссудатом или грануляционной тканью. 4. Вростание в патологические карманы многослойного плоского эпителия. 5. Резорбция костной ткани альвеолы. 6. Резорбция или новообразование цемента корня зуба.
81	Что такое патологический зубодесневой карман?	1	Щелевидное пространство между поверхностью зуба и слизистой оболочкой

			десны, сформированное из-за разрушения в ходе воспаления зубодесневого соединения и циркулярной связки.
82	Что такое пародонтальный карман?	1	Щелевидное пространство на месте периодонта, сформированное из-за прогрессивного разрушения в ходе воспаления периодонта и резорбции костной ткани челюстной кости.
83	Назовите типы резорбции кости по морфогенезу.	3	1. Лакунарная. 2. Пазушная. 3. Гладкая.
84	Назовите типы резорбции кости челюсти по топографии.	2	1. Горизонтальная (рассасывание гребней лунок). 2. Вертикальная (рассасывание межзубных перегородок).
85	Назовите основные критерии, определяющие степень тяжести пародонтита.	3	1. Глубина пародонтального кармана. 2. Степень резорбции кости межзубных перегородок. 3. Патологическая подвижность зубов.
86	Какие критерии соответствуют легкой степени пародонтита?	3	1. Глубина пародонтального кармана – до 3,5 мм. 2. Резорбция кости межзубных перегородок – до 1/3 длины корня зуба. 3. Отсутствие патологической подвижности зубов или патологическая подвижность I степени.
87	Какие критерии соответствуют средней тяжести пародонтита?	3	1. Глубина пародонтального кармана – 5мм. 2. Резорбция костной ткани межзубных перегородок – на 1/3 – 1/2 длины корня зуба. 3. Патологическая подвижность зубов I – II степени.
88	Какие критерии соответствуют тяжелой степени пародонтита?	3	1. Глубина пародонтального кармана – больше 5 мм. 2. Резорбция кости межзубных перегородок – более 1/2 длины корня зуба. 3. Патологическая подвижность зубов II – III степени.
89	Укажите неблагоприятные последствия пародонтита.	2	1. Патологическая подвижность и выпадение зубов. 2. Хроническая интоксикация и сенсбилизация организма продуктами, образующимися при воспалении.
90	Дайте определение пародонтоза.	1	Хроническое заболевание пародонта первично дистрофического характера без предшествующего гингивита и без воспалительных изменений.
91	Как часто встречается пародонтоз?	1	Редко (3-10% по отношению к болезням пародонта).
92	С какими некариозными заболеваниями зубов часто	3	1. Клиновидными дефектами. 2. Эрозией эмали.

	сочетается пародонтоз?		3. Повышенной стираемостью зубов.
93	Назовите морфологические изменения, характерные для пародонтоза.	3	1. Дистрофические изменения соединительной ткани десны и периодонта с ретракцией (опусканием) десен. 2. Изменения костной ткани альвеолы (резорбция, остеосинтез, остеосклероз, перестройка) с равномерным снижением высоты альвеолярных перегородок. 3. Поражение сосудов микроциркуляторного русла (склероз, гиалиноз стенок с сужением просвета).
94	Какова наиболее типичная локализация поражения при пародонтозе?	1	Область резцов и клыков.
95	К каким последствиям приводит пародонтоз?	2	1. Патологической подвижности зубов. 2. Развитию вторичного воспаления пародонта (пародонтиту).
96	Что такое эпюлид (эпулис, наддесневик)?	1	Опухолеподобное разрастание мягких тканей десны в результате хронического раздражения (травма пломбой, искусственной коронкой, корнем разрушенного зуба и т.д.).
97	Опишите макроскопический вид эпюлиса (форма, прикрепление к десне, локализация).	3	1. Патологическое образование округлой или грибовидной формы. 2. Скреплено с десной ножкой или основанием 3. Расположено на вестибулярной поверхности десны чаще нижней челюсти, в области клыков и премоляров.
98	Какие варианты эпюлиса выделяют по гистологической картине?	3	1. Фиброзный эпюлис. 2. Ангиоматозный. 3. Гигантоклеточный (гигантоклеточная гранулема).

Вопросы, рекомендуемые для самоподготовки

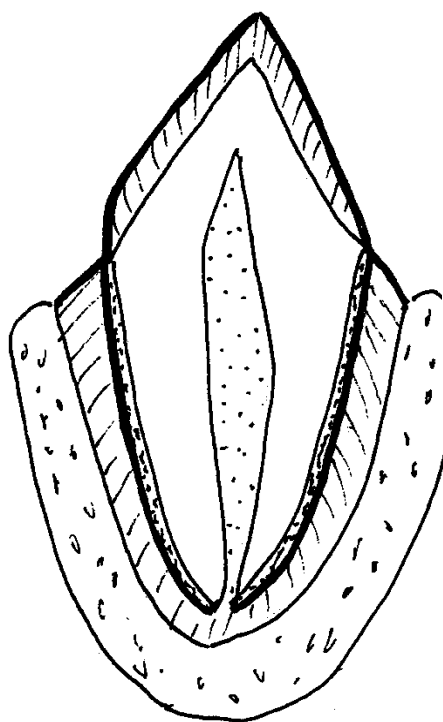
1. Определение пульпита.
2. Этиология и патогенез пульпитов.
3. Морфологические изменения при острых и хронических пульпитах.
4. Определение периодонтита.
5. Этиология и патогенез периодонтитов.
6. Морфологические изменения при острых и хронических периодонтитах.
7. Осложнения и последствия пульпитов и периодонтитов.
8. Определение гингивита.
9. Этиология и патогенез гингивитов.
10. Морфологические изменения при различных вариантах гингивитов.

11. Исходы и последствия гингивитов.
12. Определение, этиология и патогенез пародонтита.
13. Морфологические изменения при пародонтите.
14. Исходы и последствия пародонтита.
15. Этиология, патогенез пародонтоза.
16. Морфологические изменения при пародонтозе.
17. Патологическая анатомия эпюлиса (эпулида).

Домашнее задание. Перенесите предложенные рисунки в рабочую тетрадь.

Отметьте в них локализацию и распространенность поражения пульпы при различных морфологических вариантах пульпитов.

Дайте краткое описание микроскопических изменений при различных морфологических вариантах пульпитов

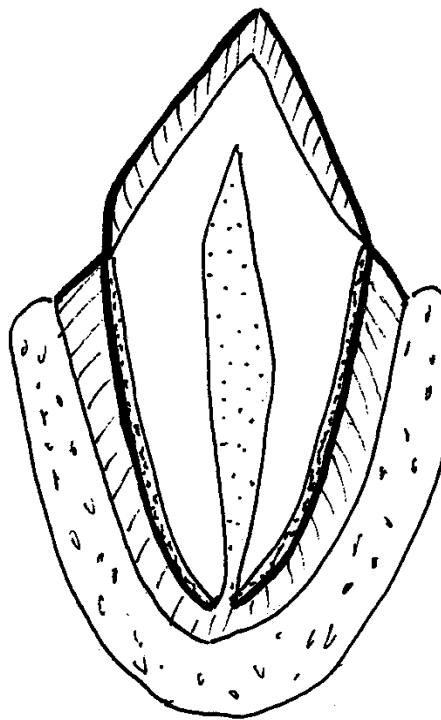


Микроскопические изменения пульпы

1.

2.

Рис 1. Острый серозный пульпит

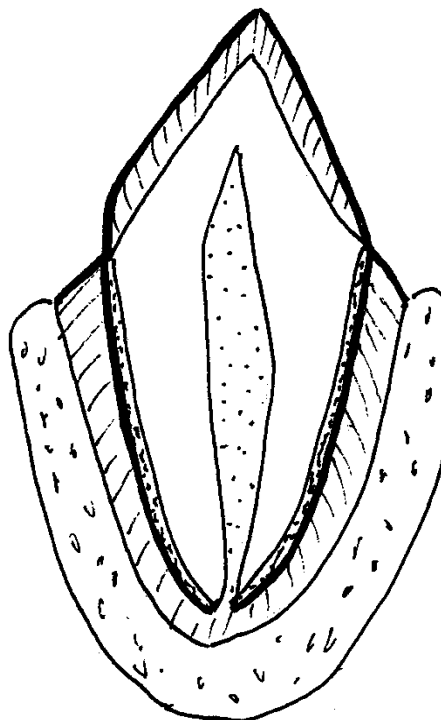


Микроскопические изменения пульпы

1.

2.

Рис. 2. Острый гнойный очаговый пульпит



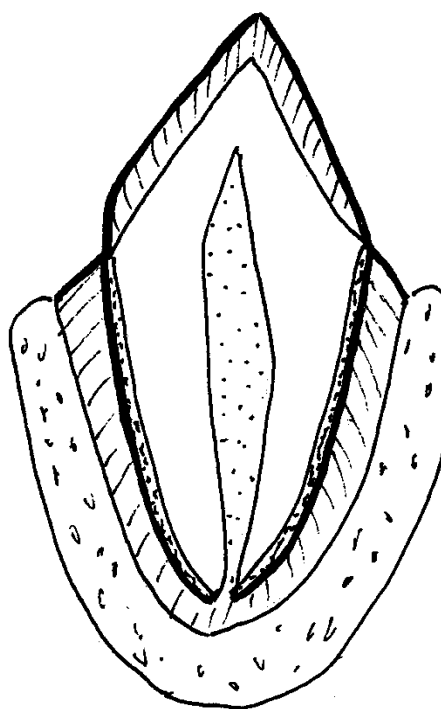
Микроскопические изменения пульпы

1.

2.

Рис. 3. Острый гнойный диффузный пульпит

Микроскопические изменения пульпы

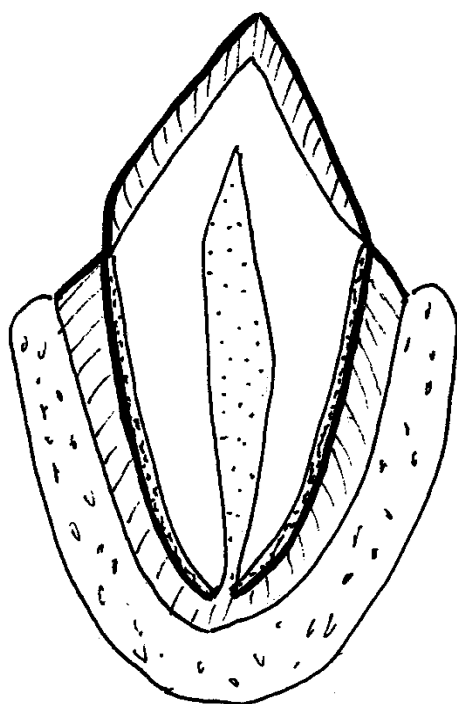


1.

2.

Рис. 4. Хронический гангренозный пульпит

Микроскопические изменения пульпы и
дентина

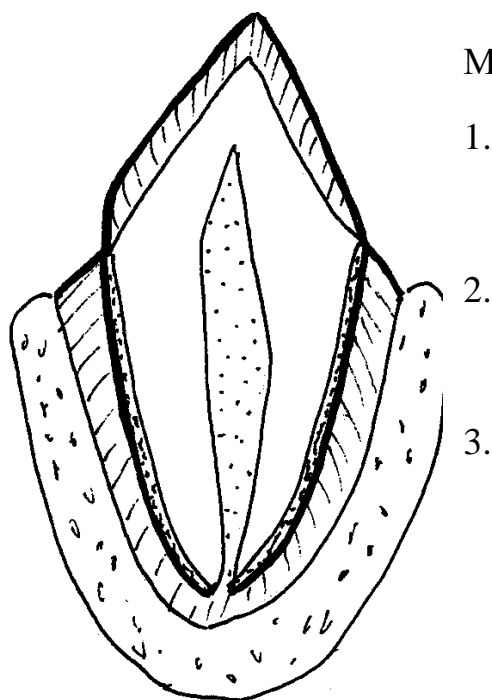


1.

2.

3.

Рис. 5. Хронический гранулирующий (гипертрофический) пульпит



Микроскопические изменения пульпы

1.

2.

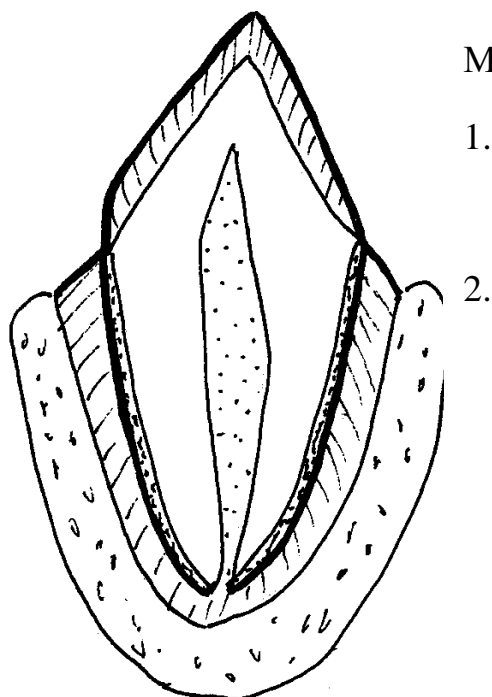
3.

Рис. 6. Хронический фиброзный пульпит

Домашнее задание. Перенесите предложенные рисунки в рабочую тетрадь.

Отметьте в них локализацию и распространенность поражения периодонта при различных морфологических видах периодонтитов.

Дайте краткое описание микроскопических изменений при различных морфологических вариантах периодонтита.

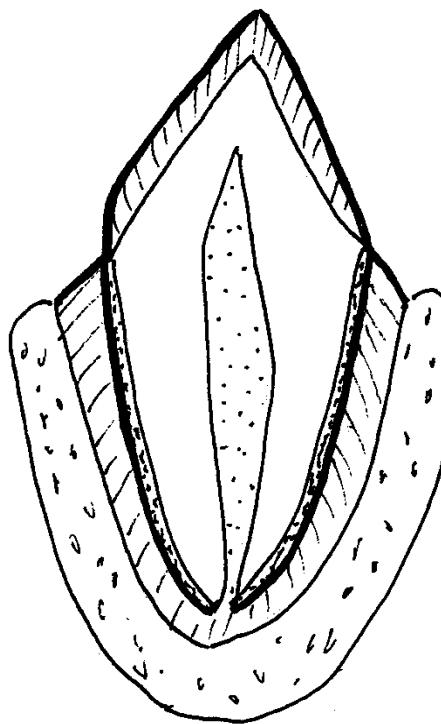


Микроскопические изменения периодонта

1.

2.

Рис. 7. Острый серозный апикальный периодонтит

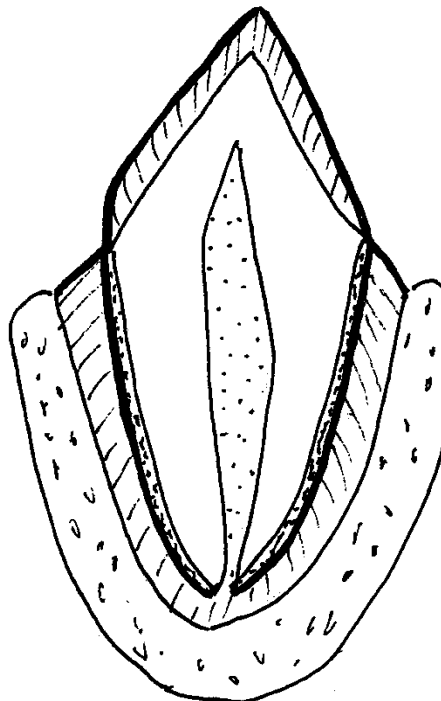


Микроскопические изменения периодонта

1.

2.

Рис. 8. Острый гнойный очаговый периодонтит

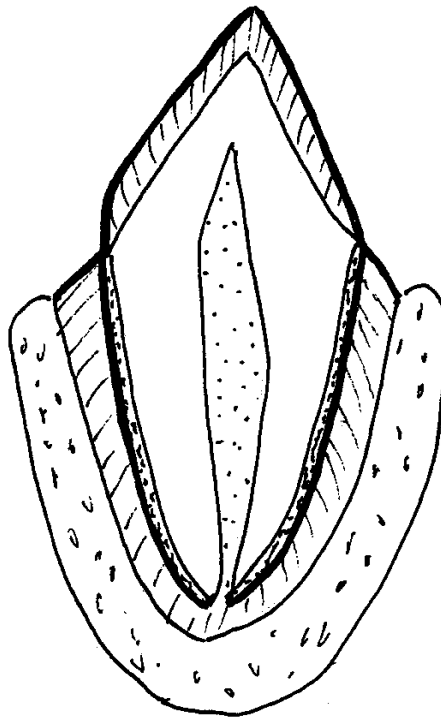


Микроскопические изменения периодонта

1.

2.

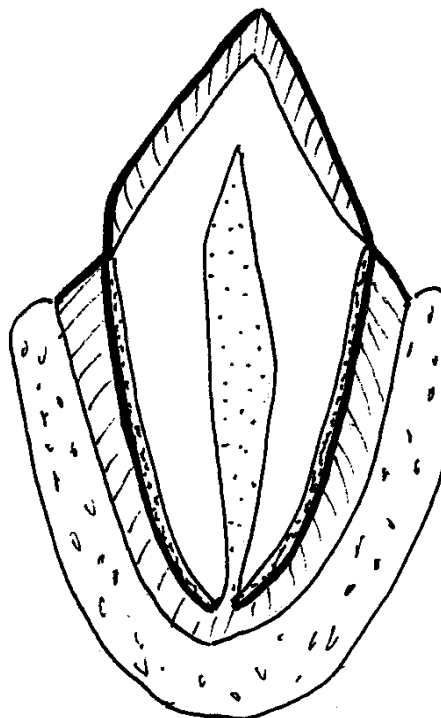
Рис. 9. Острый гнойный диффузный периодонтит



Микроскопические изменения периодонта,
твёрдых тканей зуба, костной ткани лунки.

- 1.
- 2.
- 3.

Рис. 10. Хронический гранулирующий периодонтит



Микроскопические изменения периодонта,
твёрдых тканей зуба, костной ткани лунки.

Первый вариант – простая гранулема

- 1.
- 2.
- 3.

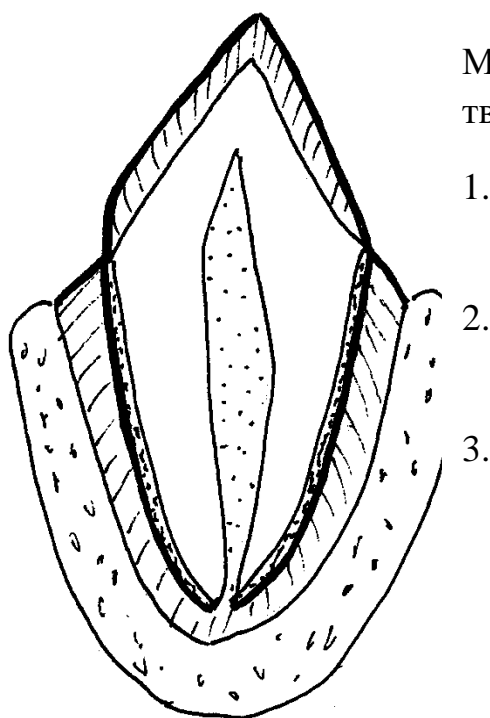
Второй вариант – сложная гранулема

- 1.
- 2.
- 3.

Третий вариант – кистогранулема

- 1.
- 2.
- 3.

Рис. 11. Хронический гранулематозный периодонтит (гранулема)



Микроскопические изменения периодонта, твердых тканей зуба.

1.
2.
3.

Рис. 12. Хронический фиброзный периодонтит

Домашнее задание. Перенесите таблицы в рабочую тетрадь и заполните их.

Сравнительная морфологическая характеристика видов гингивита

Вид гингивита	Воспалительный инфильтрат (клеточный состав, выраженность)	Нарушения кровообращения (резкое, не резкое, острое, хроническое)	Очаги некроза, эрозии, язвы, другие особенности
Катаральный острый			
Катаральный хронический			
Язвенный (острый и хронический)			
Гипертрофический хронический			

Классификация пародонтита по степени тяжести, согласно принятым критериям

Степень тяжести	Глубина пародонтального	Степень резорбции кости	Патологическая подвижность
-----------------	-------------------------	-------------------------	----------------------------

	кармана	межзубных перегородок	зубов
I степень			
II степень			
III степень			

Проверьте свои знания, используя задания в тестовой форме.

Задания в тестовой форме

Выберите один правильный ответ

1. Основная причина пульпита
 - 1) Инфекционные агенты
 - 2) Физические факторы
 - 3) Химические факторы
 - 4) Пломбировочный материал
 - 5) Лекарственные препараты

2. Наиболее частый инфекционный агент, вызывающий пульпит
 - 1) Стрептококк
 - 2) Стафилококк
 - 3) Лактобактерии
 - 4) Стрептобациллы
 - 5) Диплококки

3. Наиболее частый путь проникновения инфекционного агента в пульпу зуба при пульпите
 - 1) Гематогенный
 - 2) Лимфогенный
 - 3) Через коронку зуба
 - 4) Через апикальное отверстие
 - 5) Через ткани, окружающие зуб

4. Морфологический вид воспаления при остром пульпите
 - 1) Экссудативное
 - 2) Продуктивное
 - 3) Фибринозное
 - 4) Геморрагическое
 - 5) Катаральное

5. Больные обычно обращаются к стоматологу с пульпитом
 - 1) Серозным
 - 2) Гнойным
 - 3) Гангренозным
 - 4) Продуктивным
 - 5) Фиброзным

6. Главное морфологическое (микроскопическое) изменение пульпы зуба при остром гнойном пульпите

- 1) Небольшое скопление нейтрофильных лейкоцитов
- 2) Большое скопление нейтрофильных лейкоцитов
- 3) Очаговое скопление лимфоцитов
- 4) Разрастание фиброзной ткани
- 5) Разрастание грануляционной ткани

7. Максимальная продолжительность течения острого пульпита

- 1) 1-2 дня
- 2) 5 дней
- 3) 7 дней
- 4) 10 дней
- 5) 14 дней

8. Наиболее частый исход острого серозного пульпита

- 1) Выздоровление с восстановлением структур пульпы
- 2) Переход в гнойный пульпит
- 3) Развитие гангрены пульпы
- 4) Переход в хронический пульпит
- 5) Выздоровление с склерозом и атрофией пульпы

9. частый исход острого гнойного пульпита

- 1) Выздоровление с восстановлением структур пульпы
- 2) Переход в хронический пульпит
- 3) Развитие периодонтита
- 4) Переход в гнойный остеомиелит
- 5) Развитие флюороза

10. Наиболее частое осложнение острого пульпита

- 1) Острый гингивит
- 2) Хронический гингивит
- 3) Острый периодонтит
- 4) Флегмона мягких тканей ротовой полости
- 5) Периостит

11. Морфологический вид воспаления при хроническом пульпите

- 1) Экссудативное
- 2) Продуктивное
- 3) Серозное
- 4) Гнойное
- 5) Катаральное

12. Основное морфологическое изменение пульпы зуба при хроническом гранулирующем пульпите

- 1) Накопление серозного экссудата
- 2) Накопление гнойного экссудата
- 3) Формирование некроза по типу гангрены
- 4) Развитие грануляционной ткани
- 5) Выраженное острое полнокровие, отек

13. Переход острого серозного пульпита в гнойный происходит через

- 1) 6-8 часов
- 2) 9-12 часов
- 3) 13-18 часов
- 4) 19-24 часа
- 5) 25-72 часа

14. Петрификаты пульпы при хроническом пульпите – это

- 1) Очаги некроза тканей пульпы
- 2) Очаги фиброза пульпы
- 3) Очаги гиалиноза пульпы
- 4) Соли кальция, образованные путем обызвествления
- 5) дентиноподобные структуры, образованные одонтобластами

15. Дентикии пульпы при хроническом пульпите – это

- 1) Очаги некроза тканей пульпы
- 2) Очаги фиброза в пульпе
- 3) Очаги гиалиноза в пульпе
- 4) Отложение солей кальция путем петрификации
- 5) Дентиноподобных структуры, образованные одонтобластами

16. Наиболее частый этиологический фактор периодонтита

- 1) Инфекционные агенты
- 2) Физические факторы
- 3) Химические факторы
- 4) Механическая травма
- 5) Лекарственные препараты

17. Наиболее частый инфекционный агент, вызывающий периодонтит

- 1) Стрептококк
- 2) Стафилококк
- 3) Зубные спирохеты
- 4) Фузобактерии
- 5) Грибы

18. Наиболее частый путь проникновения инфекции в периодонт

- 1) Гематогенный

- 2) Лимфогенный
- 3) Из тканей, окружающих зуб
- 4) Из пульпы зуба
- 5) Из костной ткани альвеолы

19. Морфологический вид воспаления при остром периодонте

- 1) Экссудативное
- 2) Продуктивное
- 3) Гранулематозное
- 4) Гангренозное
- 5) Катаральное

20. Основное морфологическое (микроскопическое) изменение периодонта при остром гнойном периодонтите

- 1) Небольшое количество нейтрофильных лейкоцитов
- 2) Большое количество нейтрофильных лейкоцитов
- 3) Очаговые скопления лимфоцитов
- 4) Разрастание грануляционной ткани
- 5) Появление петрификатов и дентикией

21. Типичное изменение мягких тканей десны, щеки при остром периодонтите

- 1) Гнойное воспаление с отеком
- 2) Серозное воспаление с отеком
- 3) Сливающиеся кровоизлияния
- 4) Гнойное воспаление с формированием свищей
- 5) Некроз по типу гангрены

22. Флюс (parulis) при остром периодонтите – это изменение мягких тканей десны, щеки из-за

- 1) Отека и полнокровия
- 2) Серозного воспаления с выраженным отеком
- 3) Гнойного воспаления с некрозом
- 4) Некроза по типу гангрены
- 5) Гнойного воспаления с формированием свищей

23. Наибольшая продолжительность острого периодонта

- 1) 1-2 дня
- 2) 3-5 дней
- 3) 5-7 дней
- 4) 10-12 дней
- 5) 14 дней

24. Наиболее частый исход острого периодонтита

- 1) Развитие гнойного остеомиелита

- 2) Развитие периостита
- 3) Развитие флегмоны мягких тканей ротовой полости
- 4) Переход в хронический периодонтит
- 5) Переход в пародонтоз

25. Морфологический вид воспаления при хроническом периодонтите

- 1) Экссудативное
- 2) Серозное
- 3) Гнойное
- 4) Геморрагическое
- 5) Продуктивное

26. Основное морфологическое изменение периодонта при хроническом гранулирующем периодонтите

- 1) Острое полнокровие, отек
- 2) Большое количество нейтрофильных лейкоцитов
- 3) Разрастание грануляционной ткани
- 4) Разрастание фиброзной ткани
- 5) Формирование очага грануляционной ткани в капсуле

27. Основное морфологическое изменение периодонта при хроническом гранулематозном периодонтите (гранулема)

- 1) Острое полнокровие, отек
- 2) Большое количество нейтрофильных лейкоцитов
- 3) Формирование очага грануляционной ткани в капсуле
- 4) Диффузное разрастание фиброзной ткани
- 5) Массивные отложения извести

28. Частый исход хронического периодонтита

- 1) Полное выздоровление с восстановлением структур
- 2) Развитие фолликулярной кисты
- 3) Развитие примордиальной кисты
- 4) Развитие радикулярной кисты
- 5) Формирование свищевых ходов

29. Зубные камни чаще откладываются в области

- 1) Фиссур зуба
- 2) Соприкасающихся поверхностей
- 3) Бугров
- 4) Шейки зуба
- 5) Жевательной поверхности

30. Зубной камень чаще поражает

- 1) Верхние моляры и нижние резцы
- 2) Верхние и нижние клыки

- 3) Верхние резцы и нижние моляры
- 4) Верхние и нижние премоляры
- 5) Верхние моляры и нижние резцы

31. Зубные камни способствуют развитию

- 1) Острого гингивита
- 2) Хронического гингивита
- 3) Острого стоматита
- 4) Хронического стоматита
- 5) Расшатывания зубов

32. Основное морфологическое (микроскопическое) изменение десны при хроническом катаральном гингивите

- 1) Выраженные острые расстройства кровообращения
- 2) Выраженное полнокровие и отек
- 3) Большое количество нейтрофильных лейкоцитов
- 4) Очаги некроза с изъязвлением
- 5) Лимфоидномакрофагальные инфильтраты

33. Основное морфологическое (микроскопическое) изменение десны при хроническом гипертрофическом гингивите

- 1) Выраженное острое полнокровие и отек
- 2) Слабо выраженная инфильтрация нейтрофилами
- 3) Выраженная инфильтрация нейтрофилами
- 4) Выраженная лимфоидноклеточная инфильтрация и фиброз
- 5) Очаги некроза с изъязвлением

34. Неблагоприятное последствие хронического гингивита

- 1) Расшатывание зубов
- 2) Выпадение зубов
- 3) Пародонтит
- 4) Пародонтоз
- 5) Остеомиелит

35. Пародонтиту обязательно предшествует

- 1) Кариес
- 2) Острый пульпит
- 3) Хронический пульпит
- 4) Острый гингивит
- 5) Хронический гингивит

36. Наиболее значимое морфологическое изменение при пародонтите

- 1) Гингивит с формированием зубодесневого кармана
- 2) Воспаление периодонта с пародонтальным карманом
- 3) Вращение эпителия в пародонтальный карман

- 4) Новообразование цемента
- 5) Гиперплазия эпителия десны

37. Главное морфологическое изменение при пародонтите

- 1) Хроническое воспаление десны
- 2) Хроническое воспаление периодонта
- 3) Дистрофия соединительной ткани периодонта
- 4) Гиперплазия эпителия десны
- 5) Склероз кровеносных сосудов периодонта

38. Неблагоприятное последствие пародонтита

- 1) Развитие кариеса
- 2) Развитие острого гингивита
- 3) Развитие хронического гингивита
- 4) Формирование свищевых ходов
- 5) Расшатывание зубов

39. Эпулис (эпулид) – это

- 1) Опухолеподобное образование десны
- 2) Доброкачественная опухоль десны
- 3) Опухолеподобное образование челюстной кости
- 4) Доброкачественная опухоль челюстной кости
- 5) Хронический воспалительный процесс десны

40. Типичная локализация эпулиса (эпулида)

- 1) Верхняя челюсть область резцов
- 2) Верхняя челюсть область клыков и премоляров
- 3) Нижняя челюсть область резцов
- 4) Нижняя челюсть область клыков и премоляров
- 5) Нижняя челюсть область больших коренных зубов

41. Типичная причина развития эпулиса(эпулида)

- 1) Инфекционные агенты
- 2) Хроническое механическое раздражение
- 3) Термические факторы
- 4) Химические факторы
- 5) Лекарственные препараты

Выберите несколько правильных ответов

42. Виды пульпитов, выделяемые по локализации (топографии) воспалительного процесса

- 1) Коронковый
- 2) Корневой
- 3) Тотальный

- 4) Очаговый
- 5) Диффузный

43. Виды пульпитов, выделяемые по распространенности воспалительного процесса

- 1) Коронковый
- 2) Корневой
- 3) Тотальный
- 4) Очаговый
- 5) Диффузный

44. Виды пульпитов, выделяемые по характеру клинического течения

- 1) Серозный
- 2) Гнойный
- 3) Острый
- 4) Хронический
- 5) Хронический с обострением

45. Морфологические варианты острых пульпитов

- 1) Серозный
- 2) Гнойный
- 3) Продуктивный
- 4) Гранулирующий
- 5) Фиброзный

46. Основные морфологические изменения пульпы зуба при остром серозном пульпите

- 1) Острые расстройства кровообращения (полнокровие, отек)
- 2) Небольшое количество нейтрофильных лейкоцитов
- 3) Большое количество нейтрофильных лейкоцитов
- 4) Разрастание грануляционной ткани
- 5) Формирование петрификатов и дентиклей

47. Исходы острого серозного пульпита

- 1) Выздоровление с восстановлением структуры
- 2) Переход в гнойный пульпит
- 3) Переход в хронический пульпит
- 4) Развитие острого периодонтита
- 5) Развитие хронического периодонтита

48. Основные морфологические изменения пульпы при остром гнойном пульпите

- 1) Острые расстройства кровообращения (полнокровие, отек)
- 2) Небольшое количество нейтрофильных лейкоцитов
- 3) Большое количество нейтрофильных лейкоцитов

- 4) Разрастание грануляционной ткани
- 5) Формирование петрификатов и дентиклей

49. Возможные исходы острого гнойного пульпита

- 1) Выздоровление с восстановлением структуры
- 2) Переход в хронический гангренозный пульпит
- 3) Переход в хронический гранулирующий пульпит
- 4) Переход в хронический фиброзный пульпит
- 5) Переход в острый периостит

50. Морфологические виды хронического пульпита

- 1) Серозный
- 2) Гнойный
- 3) Гангренозный
- 4) Гранулирующий
- 5) Фиброзный

51. Морфологические изменения пульпы при хроническом гангренозном пульпите

- 1) Большое количество нейтрофильных лейкоцитов
- 2) Зона некроза по типу гангрены
- 3) Грануляционная ткань
- 4) Выраженное разрастание фиброзной ткани
- 5) Атрофия и выраженный фиброз

52. Морфологические изменения пульпы при хроническом гранулирующем пульпите

- 1) Зона некроза по типу гангрены
- 2) Большое скопления нейтрофильных лейкоцитов
- 3) Выраженное разрастание фиброзная ткани
- 4) Грануляционная ткань
- 5) Петрификаты и дентикли

53. Морфологические изменения пульпы при хроническом фиброзном пульпите

- 1) Выраженное острое полнокровие, отек
- 2) Большое количество нейтрофильных лейкоцитов
- 3) Умеренные лимфоидномакрофагальные инфильтраты
- 4) Выраженное разрастание фиброзной ткани
- 5) Петрификаты и дентикли

54. Морфологические изменения пульпы при хроническом фиброзном пульпите

- 1) Наличие петрификатов
- 2) Наличие дентиклей

- 3) Разрастание фиброзной ткани
- 4) Небольшие очаговые скопления лимфоцитов и макрофагов
- 5) Выраженное полнокровие, отек

55. Возможные этиологические факторы периодонтита

- 1) Инфекционные агенты
- 2) Физические факторы (механическая травма)
- 3) Химические факторы (лекарственные препараты)
- 4) Аллергические
- 5) Аутоиммунные

56. Пути проникновения инфекции в периодонт

- 1) Через корневой канал
- 2) Из тканей, окружающих зуб
- 3) Гематогенно
- 4) Лимфогенно
- 5) Из полости рта

57. Варианты периодонтита, выделяемые по локализации (топографии)

- 1) Острый
- 2) Хронический
- 3) Хронический с обострением
- 4) Апикальный
- 5) Маргинальный

58. Варианты периодонтита, выделяемые по клиническому течению

- 1) Острый
- 2) Хронический
- 3) Хронический с обострением
- 4) Апикальный
- 5) Маргинальный

59. Морфологические варианты острого периодонтита

- 1) Серозный
- 2) Гнойный
- 3) Гранулирующий
- 4) Гранулематозный (гранулема)
- 5) Фиброзный

60. Морфологические варианты хронического периодонтита

- 1) Серозный
- 2) Гнойный
- 3) Гранулирующий
- 4) Гранулематозный (гранулема)
- 5) Фиброзный

61. Морфологические изменения при остром серозном периодонтите
- 1) Острые нарушения кровообращения (полнокровие, отек)
 - 2) Большое количество нейтрофильных лейкоцитов
 - 3) Небольшое количество нейтрофильных лейкоцитов
 - 4) Лизис (расплавление) ткани
 - 5) Разрастание грануляционной ткани

62. Морфологические изменения при остром гнойном периодонтите
- 1) Небольшое количество нейтрофильных лейкоцитов
 - 2) Большое количество нейтрофильных лейкоцитов
 - 3) Лизис (расплавление) ткани
 - 4) Разрастание грануляционной ткани
 - 5) Разрастание фиброзной ткани

63. Морфологические изменения периодонта при хроническом гранулирующем периодонтите

- 1) Небольшие скопления нейтрофильных лейкоцитов
- 2) Большие скопления нейтрофильных лейкоцитов
- 3) Разрастание грубоволокнистой соединительной ткани
- 4) Разрастание грануляционной ткани
- 5) Резорбция твердых тканей зуба и кости зубной лунки

64. Морфологические изменения периодонта при хроническом гранулематозном периодонтите (гранулема)

- 1) Небольшое количество нейтрофильных лейкоцитов
- 2) Большое количество нейтрофильных лейкоцитов
- 3) Очаг грануляционной ткани в фиброзной капсуле
- 4) Резорбция цемента зуба
- 5) Резорбция костной ткани лунки зуба

65. Морфологические варианты хронического гранулематозного периодонтита (варианты гранулем)

- 1) Простая
- 2) Сложная (эпителиальная)
- 3) Кистогранулема
- 4) Апикальная
- 5) Маргинальная

66. Морфологические изменения периодонта при хроническом фиброзном периодонтите

- 1) Выраженные острые нарушения кровообращения
- 2) Небольшое скопление нейтрофильных лейкоцитов
- 3) Значительные скопления нейтрофильных лейкоцитов
- 4) Разрастание соединительной ткани

5) Небольшие очаговые лимфоидномacroфагальные инфильтраты

67. Морфологические изменения твердых тканей зуба, костной ткани альвеолы при хронических периодонтитах

- 1) Резорбция цемента корня зуба
- 2) Гиперцементоз корня зуба
- 3) Резорбция дентина
- 4) Резорбция костной ткани лунки зуба
- 5) Некроз костной ткани лунки зуба

68. Исходы хронического периодонтита

- 1) Выздоровление с восстановлением структуры
- 2) Обострение с нагноением
- 3) Развитие радикулярной кисты
- 4) Развитие фолликулярной кисты
- 5) Развитие примордиальной кисты

69. К зубным отложениям относятся

- 1) Зубной налет
- 2) Зубная бляшка
- 3) Зубной камень
- 4) Меловые пятна эмали зуба
- 5) Пигментные пятна эмали зуба

70. Зубные камни способствуют развитию

- 1) Острого гингивита
- 2) Хронического гингивита
- 3) Периодонтита
- 4) Пародонтита
- 5) Пародонтоза

71. Пародонт – это комплекс анатомических структур, в который входит

- 1) Десна
- 2) Периодонт
- 3) Кости альвеолы с надкостницей
- 4) Пульпа зуба
- 5) Эмаль и дентин зуба

72. этиологические факторы гингивита

- 1) Инфекционные агенты
- 2) Механические факторы
- 3) Физические факторы
- 4) Химические факторы
- 5) Пища, богатая сахарами

73. морфологические виды гингивита

- 1) Острый катаральный
- 2) Хронический катаральный
- 3) Полипозный
- 4) Гангренозный
- 5) Хронический гипертрофический

74. Морфологические изменения десны при хроническом катаральном гингивите

- 1) Умеренные расстройства кровообращения
- 2) Выраженная инфильтрация нейтрофильных лейкоцитов
- 3) Инфильтрация лимфоцитами и макрофагами
- 4) Некроз с формированием язв
- 5) Разрастание грануляционной ткани

75. Морфологические изменения десны при хроническом гипертрофическом гингивите

- 1) Острые расстройства кровообращения
- 2) Выраженная инфильтрация нейтрофильными лейкоцитами
- 3) Выраженная лимфоидноклеточная инфильтрация
- 4) Разрастание фиброзной ткани
- 5) Гиперплазия, кератоз многослойного плоского эпителия

76. Исходы хронического гингивита

- 1) Выздоровление с восстановлением структуры
- 2) Развитие пародонтита
- 3) Развитие пульпита
- 4) Формирование радикулярной кисты
- 5) Развитие флегмоны мягких тканей ротовой полости

77. Местные факторы, способствующие развитию пародонтита

- 1) Острый гингивит
- 2) Хронический гингивит
- 3) Зубные отложения
- 4) Аномалии зубов и мягких тканей ротовой полости
- 5) Хронический пульпит

78. Морфологические варианты гингивита, имеющие значение в развитии пародонтита

- 1) Острый катаральный
- 2) Хронический катаральный
- 3) Острый язвенный
- 4) Гангренозный
- 5) Хронический гипертрофический

79. Типы резорбции костной ткани челюстной кости, выделяемые по морфогенезу, имеющие место при пародонтите

- 1) Горизонтальная (резорбция гребней лунки)
- 2) Вертикальная (резорбция межзубных перегородок)
- 3) Лакунарная
- 4) Пазушная
- 5) Гладкая

80. Типы резорбции костной ткани альвеолы, выделяемые по топографии (локализации), имеющие место при пародонтите

- 1) Горизонтальная (резорбция гребней лунки)
- 2) Вертикальная (резорбция межзубных перегородок)
- 3) Лакунарная
- 4) Пазушная
- 5) Гладкая

81. Критерии, которые учитываются при определении степени тяжести пародонтита

- 1) Глубина патологического зубодесневого кармана
- 2) Глубина пародонтального кармана
- 3) Выраженность воспалительных изменений десны
- 4) Степень резорбции кости межзубных перегородок
- 5) Выраженность патологической подвижности зубов

82. Неблагоприятные последствия пародонтита

- 1) Хронический гипертрофический гингивит
- 2) Хроническая интоксикация и сенсбилизация организма
- 3) Патологическая подвижность зубов
- 4) Развитие пародонтоза
- 5) Развитие дизонтогенетических кист

83. Изменения, характерные для пародонтоза

- 1) Воспалительные изменения десны и периодонта
- 2) Дистрофические изменения десны и периодонта
- 3) Резорбция костной ткани межзубных перегородок
- 4) Микроангиопатия десны, периодонта
- 5) Патологическая подвижность зубов

Правильные ответы

- | | | | |
|-------|-------|--------|--------|
| 1. 1) | 5. 2) | 9. 2) | 13. 1) |
| 2. 1) | 6. 2) | 10. 3) | 14. 4) |
| 3. 3) | 7. 2) | 11. 2) | 15. 5) |
| 4. 1) | 8. 2) | 12. 4) | 16. 1) |

17. 1)	34. 3)	51. 2), 3)	68. 2), 3)
18. 4)	35. 5)	52. 4), 5)	69. 1), 2), 3)
19. 1)	36. 2)	53. 3), 4), 5)	70. 2), 3), 4)
20. 2)	37. 3)	54. 1), 2), 3), 4)	71. 1), 2), 3)
21. 2)	38. 5)	55. 1), 2), 3)	72. 1), 2), 3), 4)
22. 2)	39. 1)	56. 1), 2), 3), 4)	73. 1), 2), 5)
23. 5)	40. 4)	57. 4), 5)	74. 1), 3)
24. 4)	41. 2)	58. 1), 2), 3)	75. 3), 4), 5)
25. 5)	42. 1), 2), 3)	59. 1), 2)	76. 1), 2)
26. 3)	43. 4), 5)	60. 3), 4), 5)	77. 2), 3), 4)
27. 3)	44. 3), 4), 5)	61. 1), 3)	78. 2), 5)
28. 4)	45. 1), 2)	62. 2), 3)	79. 3), 4), 5)
29. 4)	46. 1), 2)	63. 4), 5)	80. 1), 2)
30. 1)	47. 1), 2)	64. 3), 4), 5)	81. 2), 4), 5)
31. 2)	48. 1), 3)	65. 1), 2), 3)	82. 2), 3)
32. 5)	49. 2), 3), 4)	66. 4), 5)	83. 2), 3), 4), 5)
33. 4)	50. 3), 4), 5)	67. 1), 2), 3), 4)	

Для закрепления полученных знаний решите ситуационные задачи.

Ситуационные задачи

1. Больной обратился в стоматологическую поликлинику с жалобами на острую боль в области нижней челюсти справа, которая появилась накануне вечером и резко усилилась ночью. При осмотре зуба 45 обнаружена большая кариозная полость. Поставлен диагноз острый пульпит.

1. Какой, видимо, морфологический вариант пульпита у больного, описанного в задаче? Почему вы так думаете?

2. Опишите подробно морфологические (микроскопические) изменения пульпы при таком варианте пульпита.

3. Как вы понимаете патогенез развития острого пульпита?

4. Какова максимальная продолжительность острого пульпита?

5. Назовите возможные исходы острого пульпита без лечения.

6. Какое осложнение пульпита могло развиваться у больного, описанного в задаче?

2. В стоматологическую поликлинику обратился больной с острой болью в области нижней челюсти слева. Боль возникает приступообразно, отдает в ухо. Ночью боль была особенно сильной. При осмотре полости рта обнаружена глубокая кариозная полость 46 зуба. Поставлен диагноз острый пульпит.

1. Дайте определение пульпита.

2. Перечислите морфологические варианты острых пульпитов.

3. Какой видимо морфологический вариант острого пульпита у больного? Почему вы так думаете?

4. Опишите подробно морфологические изменения при нем.

5. Опишите морфологические изменения пульпы при других морфологических вариантах острого пульпита.

6. Почему опасно не лечить острый пульпит?

3. Больной с глубокой кариозной полостью зуба 47 и клиникой острого пульпита обратился за медицинской помощью через несколько суток после начала болевых ощущений, когда резкие болевые ощущения практически стихли. Больной зуб был депульпирован стоматологом. Пульпа имела серо-черный цвет, неприятный запах.

1. С каким морфологическим вариантом острого пульпита больной обратился к стоматологу?

2. Почему при этом варианте пульпита пульпа имеет черный цвет?

3. Как вы можете объяснить патогенез образования этого пигмента?

4. Назовите этиологический фактор, вызвавший пульпит в данном случае. Какая патология зуба 47 предшествовала развитию пульпита?

5. Перечислите все последовательно развивавшиеся морфологические изменения пульпы у больного, описанного в задаче.

6. Объясните почему у больного, описанного в задаче, сначала были сильные болевые ощущения? Объясните почему потом болевые ощущения стихли?

4. У больной отмечается самопроизвольная боль средней интенсивности в области нижней челюсти справа, не зависящая от времени суток, усиливающаяся от химических и термических раздражителей. При осмотре полости рта в коронке зуба 35 обнаружена кариозная полость, в ней, так называемый, полип пульпы. Поставлен диагноз хронический пульпит.

1. Назовите вариант хронического пульпита у больной.

2. Какой морфологический вид воспаления имеется при нем?

3. Опишите подробно морфологические изменения пульпы при таком варианте пульпита.

4. Что такое полип пульпы?

5. Назовите возможное осложнение пульпита?

6. Почему опасно не лечить пульпит у стоматолога?

5. У мужчины 40-ка лет с глубокой кариозной полостью зуба 47. Внезапно возникли сильные боли, развился отек окружающих мягких тканей десны и щеки (флюс). Стоматолог поставил диагноз острый периодонтит.

1. Дайте определение периодонтита.

2. Назовите основные причины развития периодонтита.

3. Уточните возможные пути проникновения инфекции в периодонт. Каков путь проникновения инфекции у больного, описанного в задаче?

4. Какие виды периодонтитов выделяют по локализации?

5. Укажите наиболее частую локализацию периодонтита.
6. Перечислите морфологические варианты острых периодонтитов.
7. Назовите исходы острого периодонтита.

6. Больной обратился с жалобами на острую пульсирующую боль в области зуба 35. Зуб как бы вырос, смыкание челюстей вызывает усиление боли. При осмотре выраженный отек десны и мягких тканей щеки. Коронка зуба 35 значительно разрушена. Поставлен диагноз острый периодонтит.

1. Дайте определение периодонтита.
2. Назовите морфологические варианты острого периодонтита.
3. Опишите подробно морфологические изменения при них.
4. Как называется изменение мягких тканей ротовой полости, десны, щеки при остром периодонтите? Какие морфологические изменения в них развиваются при этом?
5. Какие осложнения возможны при наличии острого периодонтита?
6. Перечислите исходы острого периодонтита.

7. Больная 35-ти лет осмотрена стоматологом, обнаружена кариозная полость зуба 36, перкуссия зуба болезненна. На рентгенограмме соответственно корню зуба 36 определяется зона разрежения кости альвеолы с ровными четкими краями 0,3 см в диаметре. Поставлен диагноз хронический гранулематозный апикальный периодонтит.

1. Объясните патогенез развития периодонтита у больной.
2. Назовите морфологические варианты хронического гранулематозного периодонтита (гранулемы).
3. Опишите морфологические (микроскопические) изменения при каждом варианте хронического гранулематозного периодонтита (изменение периодонта, цемента, костной ткани альвеолы).
4. Какие изменения кости альвеолы развились у больной, описанной в задаче, согласно рентгенограмме?
5. Назовите исходы хронических периодонтитов?
6. Почему опасно не лечить хронический периодонтит у стоматолога?

8. Больной жалуется на ноющие, периодически обостряющиеся боли в области зуба 11. Перкуссия зуба болезненна. Имеется большая пломба в коронке зуба 11. На рентгенограмме соответственно около верхушечной зоне корня зуба характерное разрежение костной ткани альвеолы с неровными краями. Поставлен диагноз хронический гранулирующий периодонтит.

1. Опишите морфологические (микроскопические) изменения периодонта при хроническом гранулирующем периодонтите.
2. Какой морфологический вид воспаления имеет место при хронических периодонтитах?
3. Какие изменения костной ткани лунки зуба были у больного, описанного в задаче, согласно рентгенограмме?

4. Какие изменения цемента и дентина развиваются при хронических периодонтитах?

5. Чём опасен хронический периодонтит, если он даже мало беспокоит больного?

6. Можно ли в данном случае говорить об очаге одонтогенной инфекции и почему?

9. Мужчина 30-ти лет имеет много кариозных зубов, длительное время не наблюдался у стоматолога. Последнее обращение связано с появлением боли в области нижнего моляра. Отмечается припухлость десны около этого зуба и отделение гноя по свищевому ходу. Сделан рентгеновский снимок, высказано мнение о наличии гранулирующего периодонтита с обострением.

1. Назовите морфологические варианты хронических периодонтитов.

2. Опишите подробно гистологическую (микроскопическую) картину хронического гранулирующего периодонтита (изменения периодонта, цемента и дентина, костной ткани альвеолы).

3. Какие морфологические изменения добавляются к картине хронического периодонтита при обострении?

4. Что такое свищ, как он формируется?

5. Перечислите исходы хронического периодонтита.

10. В приемный покой больницы доставлен больной с жалобами на боли в области нижней челюсти, повышение температуры тела 37,8°C. Отмечается припухлость и гиперемия слизистой оболочки по переходной складке в области зубов 45, 46, 47, подвижность зуба 47, боль при перкуссии последнего. Поставлен диагноз обострение хронического периодонтита, острый периостит нижней челюсти справа.

1. Дайте определение периодонтита.

2. Дайте определение периостита.

3. Назовите морфологические изменения, характерные для хронического периодонтита.

4. Какие морфологические изменения периодонта добавились к уже имевшимся в ходе обострения?

5. Объясните связь периодонтита с периоститом.

6. Назовите возможные морфологические изменения надкостницы у больного с диагнозом острый периостит.

11. В зубной кабинет поликлиники обратился больной с жалобами на болезненность, чувство жжения, кровоточивость десен. При осмотре десневые сосочки набухшие, цианотичные. Имеется мощный зубной налет и зубные камни. Начато лечение патологии с обязательным удалением камней.

1. Что такое зубной налет?

2. Что такое зубной камень?

3. Как и где образуется зубной камень?

4. Какая патология десен у больного (ваш диагноз)?

5. Опишите микроскопические (гистологические) изменения десен при этой патологии.

6. Чем опасна такая патология для больного, если ему не будут оказаны лечебные мероприятия?

12. Больной 46-ти лет уже длительное время жалуется на кровоточивость десен. При осмотре полости рта стоматолог обнаружил увеличение и гиперемию десневых сосочков нижней челюсти. Поставлен диагноз хронический гингивит, начато амбулаторное лечение.

1. Дайте определение гингивита?

2. Какие виды хронических гингивитов выделяют, учитывая особенности воспалительных изменений?

3. Опишите микроскопические изменения слизистой оболочки десны при различных видах хронических гингивитов.

4. Перечислите местные факторы, способствующие развитию хронического гингивита.

5. Назовите исходы хронических гингивитов (к развитию какого заболевания может привести хронический гингивит)?

13. В настоящее время вторым по частоте стоматологическим заболеванием считается пародонтит. Более 50% населения старше 30 лет в той или иной степени поражены этим заболеванием, что требует пристального внимания стоматологов, своевременной диагностики и проведения эффективного планового лечения

1. Что такое пародонт (какие структуры объединены в это понятие)?

2. Дайте определение пародонтита.

3. Назовите морфологические изменения, имеющие место при пародонтите.

4. Перечислите степени пародонтита и назовите критерии их определяющие.

5. Каковы последствия пародонтита местного характера?

6. Укажите последствия пародонтита общего характера.

14. У больного тяжелая патология зубочелюстной области. При осмотре полости рта десневые сосочки нижней челюсти набухшие, цианотичные. Надавливание инструментом на десневой край вызывает выделение из-под десны гнойного содержимого. Имеется отложение зубного камня. Проведено рентгенологическое исследование, поставлен диагноз пародонтита.

1. Дайте определение пародонтита.

2. Как вы назовете патологический процесс десен, обнаруженный у больного, описанного в задаче?

3. Какое значение он имеет в развитии пародонтита?

4. Что такое патологический зубодесневой карман и как он формируется?

5. Что такое пародонтальный карман и как он формируется?
6. Какие изменения костной ткани альвеолы имеют место при пародонтите?
7. Назовите последствия пародонтита местного характера.

15. К стоматологу обратился больной, длительное время проработавший в северных районах страны. Предъявляет жалобы на расшатывание зубов. При осмотре обнаружено побледнение и атрофия десневого края в области части зубов с обнажением шейки зубов. На рентгенограмме атрофия альвеолярного отростка нижней челюсти соответственно этим зубам. Поставлен диагноз пародонтоз.

1. Дайте определение пародонтоза.
2. Какова наиболее частая локализация поражений при пародонтозе?
3. Опишите подробно морфологические изменения, характерные для пародонтоза.
4. К каким последствиям приводит пародонтоз?
5. С какими не кариозными заболеваниями твердых тканей зуба часто сочетается?
6. Часто ли встречается пародонтоз?
7. Какова этиология пародонтоза?

16. В хирургическое отделение стоматологической клиники обратилась больная с жалобами на узловое разрастание на десне в области правого премоляра нижней челюсти. Произведено хирургическое удаление патологического очага, материал направлен на гистологическое исследование в патологоанатомическое отделение. Гистологическое заключение эпюлид.

1. Что такое эпюлид?
2. Назовите синонимы эпюлида.
3. Опишите макроскопический вид эпюлида (внешний вид, типичная локализация, особенности основания).
4. Назовите причины его образования.
5. Перечислите варианты эпюлидов, выделяемые по гистологической картине.
6. Часто ли эпюлид встречается в стоматологической практике?
7. Почему необходимо хирургическое удаление эпюлида?

Познакомьтесь с примером контрольной работы, которая предлагается на практическом занятии.

Пример контрольной работы для проверки исходного уровня знаний

Задание. Выберите один правильный ответ

1. Наиболее частый путь проникновения инфекционного агента в пульпу зуба

- 1) Гематогенный
 - 2) Лимфогенный
 - 3) Через коронку зуба
 - 4) Через апикальное отверстие
 - 5) Через ткани, окружающие зуб
2. Морфологический вид воспаления при остром пульпите
- 1) Экссудативное
 - 2) Продуктивное
 - 3) Фибринозное
 - 4) Геморрагическое
 - 5) Катаральное
3. Наиболее частый исход острого серозного пульпита
- 1) Выздоровление с восстановлением структуры пульпы
 - 2) Переход в гнойный пульпит
 - 3) В развитие гангрены пульпы
 - 4) Переход в хронический пульпит
 - 5) Выздоровление со склерозом и атрофией пульпы
4. Зубной камень способствует развитию
- 1) Острого гингивита
 - 2) Хронического гингивита
 - 3) Острого стоматита
 - 4) Хронического стоматита
 - 5) Расшатывания зубов
5. Пародонтиту обязательно предшествует
- 1) Кариес
 - 2) Острый пульпит
 - 3) Хронический пульпит
 - 4) Острый гингивит
 - 5) Хронический гингивит

Задание. Выберите несколько правильных ответов

6. Варианты периодонтита, выделяемые по топографии (локализации)
- 1) Острый
 - 2) Хронический
 - 3) Хронический с обострением
 - 4) Апикальный
 - 5) Маргинальный
7. Морфологические варианты хронического периодонтита
- 1) Серозный

- 2) Гнойный
- 3) Гранулирующий
- 4) Гранулематозный (гранулема)
- 5) Фиброзный

8. Морфологические изменения периодонта при хроническом гранулематозном периодонтите (гранулема)

- 1) Небольшое количество нейтрофильных лейкоцитов
- 2) Большое количество нейтрофильных лейкоцитов
- 3) Очаг грануляционной ткани в фиброзной капсуле
- 4) Резорбция цемента
- 5) Резорбция костной ткани лунки зуба

9. Морфологические изменения десны при хроническом катаральном гингивите

- 1) Умеренные расстройства кровообращения
- 2) Выраженная инфильтрация нейтрофильными лейкоцитами
- 3) Инфильтрация лимфоцитами и макрофагами
- 4) Некроз с формированием язв
- 5) Разрастание грануляционной ткани

10. Морфологические изменения десны при хроническом гипертрофическом гингивите

- 1) Выраженные острые расстройства кровообращения
- 2) Выраженная инфильтрация нейтрофильными лейкоцитами
- 3) Выраженная лимфоидноклеточная инфильтрация
- 4) Разрастание фиброзной ткани
- 5) Гиперплазия, кератоз многослойного плоского эпителия

Задание. Дайте развернутые ответы на вопросы

11. Дайте определение пародонтита

а) ...

12. Что такое патологический зубодесневой карман?

а) ...

13. Что такое пародонтальный карман?

а) ...

14. Назовите основные критерии, определяющие степень тяжести пародонтита

а) ... б) ... в) ...

15. Задача

Больной обратился к стоматологу с жалобами на острую пульсирующую

боль в области нижнего большого коренного зуба. Зуб как бы вырос, смыкание челюстей вызывает усиление боли. При осмотре выраженный отек

десны и мягких тканей щеки (флюс). Коронка причинного зуба значительно разрушена кариесом. Поставили диагноз острый периодонтит.

1. Дайте определение периодонтита
 - а) ...
2. Назовите морфологические варианты острого периодонтита
 - а) ... б) ... в) ...
3. Опишите подробно морфологию каждой из этих форм
 - а) ... б) ...
 - а) ... б) ...
 - а) ... б)
4. Что такое флюс при остром периодонтите?
 - а) ...
5. Какие осложнения возможны при остром периодонтите?
 - а) ... б) ... в) ... г) ... д) ...

Эталон

- | | |
|-------|--------------|
| 1. 3) | 6. 4) 5) |
| 2. 1) | 7. 3) 4) 5) |
| 3. 2) | 8. 3) 4) 5) |
| 4. 2) | 9. 1) 3) |
| 5. 5) | 10. 3) 4) 5) |

11. а) воспалительное заболевание пародонта с прогрессирующей деструкцией периодонта и кости альвеолярного отростка челюсти.

12. а) щелевидное пространство между поверхностью зуба и слизистой оболочки десны, сформированное из-за разрушения в ходе воспаления зубодесневого соединения и циркулярной связки.

13. а) щелевидное пространство на месте периодонта, сформированное из-за прогрессивного разрушения в ходе воспаления периодонта и резорбции костной ткани челюсти.

14. а) глубина пародонтального кармана,
 - б) степень резорбции кости межзубных перегородок,
 - в) патологическая подвижность зубов.

15. Задача

1. а) воспаление периодонта (околор корневого соединительнотканного образования)

2. а) серозный; б) гнойный очаговый, в) гнойный диффузный

3. при серозном: а) нарушения кровообращения (полнокровие, отек);

б) скопление небольшого количество нейтрофильных лейкоцитов.

при гнойном очаговом: а) нарушения кровообращения (полнокровие, отек);

б) выраженное очаговое скопление нейтрофильных лейкоцитов с лизисом тканей (формирование острого абсцесса).

при гнойном диффузном: а) нарушения кровообращения (полнокровие, отек),

б) диффузное пропитывание пульпы большим количеством нейтрофильных лейкоцитов с лизисом тканей

4. а) перифокальное серозное воспаление с выраженном отеком мягких тканей ротовой полости, десны, щеки, неба.

5. а) периостит; б) остеомиелит; в) флегмона мягких тканей ротовой полости;

г) гайморит; д) лимфаденит.

Занятие № 3

Болезни челюстных костей. Одонтогенная инфекция. Опухолеподобные поражения и опухоли челюстей

Цель самостоятельной работы. Получить теоретические знания по патологической анатомии болезней челюстей (периостите, остеомиелите, одонтогенных кист челюстных костей). Получить теоретические знания об одонтогенной инфекции.

Конкретные задачи самостоятельной работы.

1. Запомнить термины и определения, используемые при описании морфологических изменений при болезнях челюстей, одонтогенных кист челюстных костей, опухолеподобных поражениях и опухолях челюстных костей.

2. Изучить классификации при этих заболеваниях.

3. Изучить морфологические изменения при этих заболеваниях.

4. Усвоить понятие одонтогенной инфекции, запомнить заболевания, включенные в понятие одонтогенной инфекции и осложнения, развивающиеся при этой инфекции.

Задание для самоподготовки. Изучите тему занятия по рекомендуемой литературе, учебнику «Патологическая анатомия» Струков А.М., Серов В.В. под ред. В.С. Паукова, 6-е издание, Москва, ГЭОТАР, 2013, с. 753 – 762. Обратитесь к материалам лекций, другим доступным источникам информации. Для лучшего усвоения знаний используйте «Базовые вопросы с ответами».

Базовые вопросы с ответами

№	Вопросы	Р	Ответы
1	Дайте определение периостита.	1	Воспаление надкостницы (периоста).
2	Какие периоститы могут быть по характеру течения?	2	1. Острые. 2. Хронические.
3	Какие периоститы выделяют по морфологическим особенностям воспаления?	3	1. Серозный периостит (острый). 2. Гнойный периостит (острый). 3. Фиброзный периостит (хронический).
4	С каким предшествующим заболеванием чаще связано	1	С периодонтитом.

	развитие периостита челюстей?		
5	Опишите морфологические изменения надкостницы при серозном периостите.	2	1. Нарушения кровообращения (полнокровие, отек). 2. Умеренная воспалительная инфильтрация нейтрофильными лейкоцитами.
6	Опишите морфологические изменения надкостницы при гнойном периостите.	3	1. Нарушения кровообращения (полнокровие, отек, кровоизлияния). 2. Выраженная инфильтрация нейтрофильными лейкоцитами с лизисом тканей периоста (возможно формирование поднадкостничного абсцесса). 3. Резорбция кортикального отдела челюстной кости.
7	Назовите осложнения гнойного периостита.	3	1. Образование свищей. 2. Флегмона мягких тканей. 3. Остеомиелит.
8	Что такое свищ?	1	Патологический ход, соединяющий полость с гнойным содержимым с другими органами, полостями, поверхностью тела.
9	Опишите морфологические изменения надкостницы при хроническом фиброзном (продуктивном, гиперпластическом) периостите.	3	1. Слабо выраженные лимфоидноклеточные инфильтраты надкостницы. 2. Разрастание соединительной ткани в надкостнице. 3. Новообразование (метапластическое) кости.
10	Дайте определение остеомиелита.	1	(От греч. osteo – кость, myelos – мозг). Воспаление костного мозга, распространяющееся на компактное и губчатое вещество кости и надкостницу.
11	Укажите наиболее частую локализацию остеомиелита челюстных костей.	1	Нижняя челюсть, область моляров.
12	Какие варианты остеомиелита выделяют, учитывая характер течения?	2	1. Острый. 2. Хронический.
13	Какие варианты остеомиелита челюстных костей выделяют, учитывая этиопатогенез?	3	1. Одонтогенный остеомиелит, связанный с предшествующими гнойновоспалительными заболеваниями зубочелюстной системы (периодонтитом, периоститом). 2. Первичный гематогенный остеомиелит. 3. Травматический остеомиелит.
14	Опишите морфологические изменения, характерные для гнойного неспецифического остеомиелита челюстных костей.	4	1. Обильное скопление нейтрофильных лейкоцитов в костномозговых пространствах 2. Некроз костной ткани с образованием костных секвестров. 3. Гнойное расплавление костной ткани с образованием полости. 4. Резорбция костных балок (лакунарная,

			гладкая).
15	Что такое костный секвестр?	1	Участок некротизированной костной ткани, не подвергшийся какому-либо исходу и свободно лежащий в секвестральной полости.
16	Что такое секвестральная полость?	1	Полость, образовавшаяся при гнойном расплавлении кости, содержащая костный секвестр.
17	Какие слои в стенке секвестральной полости образуются при хроническом течении остеомиелита?	2	1. Слой грануляционной ткани (пиогенная мембрана), продуцирующий лейкоциты. 2. Слой фиброзной ткани (соединительнотканная капсула).
18	Назовите основные осложнения остеомиелита.	6	1. Образование свищей. 2. Флегмона и абсцессы мягких тканей. 3. Гнойный гайморит. 4. Тромбофлебит, синус-тромбоз. 5. Медиастинит. 6. Сепсис.
19	Какие осложнения возможны при хроническом остеомиелите?	2	1. Патологические переломы челюстных костей. 2. Амилоидоз (вторичный).
20	Что такое одонтогенные кисты челюстных костей?	1	Кисты челюстных костей, возникновение которых связано с патологией зубов.
21	Как принято классифицировать одонтогенные кисты по этиопатогенезу?	2	1. Воспалительные кисты. 2. Дизонтогенетические кисты.
22	Дайте название воспалительной одонтогенной кисты челюстных костей.	1	Радикулярная киста (корневая, апикальная).
23	Укажите наиболее частую локализацию радикулярной кисты.	1	В альвеолярном отростке верхней челюсти, соответственно корню зуба.
24	Какое воспалительное заболевание предшествует развитию радикулярной кисты?	1	Хронический гранулематозный апикальный периодонтит (апикальная гранулема).
25	Опишите микроскопическое строение радикулярной кисты (стенка, внутренняя выстилка).	2	1. Стенка из фиброзной ткани с выраженными воспалительными инфильтратами или грануляционной тканью. 2. Внутренняя выстилка из многослойного плоского эпителия без ороговения.
26	Назовите осложнения радикулярной кисты.	3	1. Нагноение. 2. Развитие гайморита при проникновении инфекции в гайморову полость. 3. Деформация и деструкция кости челюсти.
27	Как часто встречается радикулярная киста?	1	Самая частая одонтогенная киста (80 – 93% среди всех одонтогенных кист).
28	Дайте определение дизонтогенетических кист челюстных костей.	1	Кисты челюстных костей, возникновение которых связано с нарушением эмбрионального развития зубов (или челюсти).
29	Какие дизонтогенетические кисты	2	1. Фолликулярная киста (зубосодержащая

	челюстных костей принято выделять?		киста). 2. Примордиальная киста (кератокиста). В настоящее время отнесена к доброкачественным опухолям под названием кератокистозная опухоль.
30	Опишите клинимо-морфологические особенности фолликулярной кисты челюстных костей: локализация, стенка, внутренняя выстилка, содержимое.	4	1. Локализация – альвеолярный край челюстной кости в области клыков и третьих моляров верхней челюсти, премоляров и моляров нижней челюсти, реже других зубов. 2. Тонкая стенка из фиброзной ткани. 3. Внутренняя выстилка из тонкого слоя многослойного плоского эпителия. 4. Содержимое – один или несколько непрорезавшихся зубов.
31	Опишите клинимо-морфологические признаки примордиальной кисты (кератокистозной опухоли): локализация, стенка, внутренняя выстилка, содержимое.	4	1. Локализация – чаще в области угла нижней челюсти. 2. Тонкая стенка из фиброзной ткани. 3. Внутренняя выстилка из зрелого многослойного плоского эпителия с выраженным ороговением. 4. Содержимое – массы кератина, холестерина, слущенного эпителия.
32	Особенности течения примордиальных кист?	1	Упорное рецидивирующее течение после хирургического удаления.
33	Какие опухоли челюстных костей относятся к одонтогенным?	1	Опухоли, развивающиеся из зубообразующих тканей.
34	Назовите наиболее частые зрелые одонтогенные опухоли.	3	1. Амелобластома (адамантинома). 2. Однотомы (простая, сложная-смешанная, сложная-составная). 3. Цементомы
35	Назовите некоторые незрелые злокачественные одонтогенные опухоли.	3	1. Злокачественная амелобластома. 2. Одонтогенные саркомы. 3. Одонтогенный рак.
36	Что такое амелобластома?	1	Зрелая одонтогенная опухоль, основным компонентом которой является одонтогенный эпителий.
37	Выделите основные анатомические особенности амелобластомы (локализация, макроскопические изменения челюстной кости, вид на разрезе опухолевого узла).	3	1. Локализация – кость нижней челюсти. 2. Утолщение челюстной кости в виде вздутия. 3. На разрезе ткань опухоли плотная, белесая, часто с кистозными полостями.
38	Выделите основные микроскопические (гистологические) компоненты амелобластомы.	3	1. Пласты (гнезда) одонтогенного эпителия. 2. Часто формирование кист на месте эпителиальных пластов. 3. Строма из соединительной ткани в большом количестве.
39	Назовите особенности роста амелобластом (темпы роста и характер роста по отношению к окружающим тканям).	2	1. Медленный темп роста. 2. Местнодеструктивный характер роста.

40	Что такое одонтома (одонтобластома)?	1	Зрелая доброкачественная одонтогенная опухоль, построенная из различных тканей зуба или неполноценных зубов.
41	Назовите наиболее частую локализацию одонтомы.	1	В области угла нижней челюсти.
42	Что такое цементома (цементобластома)?	1	Зрелая доброкачественная одонтогенная опухоль, основным признаком которой является наличие цементоподобной ткани.
43	Наиболее частая топография цементомы?	1	Челюстная кость соответственно области корней моляров и премоляров, обычно нижней челюсти.
44	Что такое фиброзная дисплазия челюстных костей?	1	Опухолеподобное изменение костей диспластического характера.
45	Назовите макроскопические изменения кости при фиброзной дисплазии?	1	Очаг плотной консистенции, четко отграниченный от окружающей костной ткани.
46	Назовите основные микроскопические (гистологические) изменения при фиброзной дисплазии костей.	3	1. Очаговое разрастание грубоволокнистой соединительной ткани. 2. Формирование твердых структур из цементоподобного вещества (цементиклей). 3. Очаговая пролиферация клеток типа остеобластов.
47	Дайте определение одонтогенной инфекции.	1	Понятие, объединяющее заболевания гнойно-воспалительного характера зубочелюстной системы, которые могут служить источником для развития других острых и хронических заболеваний.
48	Какие заболевания объединяют в понятие «одонтогенная инфекция»?	5	1. Гнойный пульпит. 2. Гнойный периодонтит (острый или обострение хронического). 3. Пародонтит. 4. Нагноившиеся челюстные кисты. 5. Периостит челюстной кости (одонтогенный). 6. Остеомиелит челюстной кости (одонтогенный).
49	Назовите основные гнойно-воспалительные заболевания, которые могут развиваться как осложнения одонтогенной инфекции.	7	1. Одонтогенный гайморит. 2. Флегмоны и абсцессы мягких тканей шеи, полости рта. 3. Гнойный региональный лимфаденит. 4. Тромбофлебит вен лица и мозговых синусов. 5. Медиастинит. 6. Менингит (менингоэнцефалит). 7. Одонтогенный сепсис (септикопиемия)
50	Назовите некоторые общесоматические заболевания разного генеза, в развитии которых имеется патогенетическая связь с очагами одонтогенной инфекции.	3	1. Инфекционно-аллергические заболевания (ревматизм, миокардиты и другие). 2. Сепсис (септический эндокардит, хронический сепсис). 3. Амилоидоз.

Вопросы, рекомендуемые для самоподготовки

1. Определение воспалительных заболеваний челюстных костей (периостита, остеомиелита).
2. Этиология и патогенез этих заболеваний.
3. Морфологические изменения при них.
4. Определение одонтогенных кист челюстных костей, их этиология и патогенез.
5. Морфологические изменения при одонтогенных кистах челюстных костей.
6. Морфологическая картина опухолеподобных поражений и опухолей челюстных костей.
7. Понятие одонтогенной инфекции, заболевания, включенные в это понятие и осложнения при этой инфекции.

Домашнее задание. Перенесите таблицы в рабочую тетрадь и заполните их.

Сравнительная характеристика одонтогенных кист челюстных костей

Вид кисты	Локализация (чаще)	Стенка кисты	Внутренняя выстилка	Содержимое кисты
Радикулярная киста (воспалительная, апикальная, корневая)				
Фолликулярная киста (киста непрорезавшегося зуба, зубосодержащая киста)				
Примордиальная киста (кератокиста, кератокистозная опухоль)				

Сравнительная характеристика одонтогенных опухолей и опухолеподобных процессов челюстных костей

Вид опухоли, опухолеподобного процесса	Локализация (чаще)	Зрелая, незрелая опухоль. Доброкачественная, злокачественная, с местнодеструктивным ростом опухоль. Опухолеподобный	Особенности морфологического строения (макроскопического, микроскопического)

		процесс	
Амелобластома			
Одонтома (одонтобластома)			
Цементома (цементобластома)			
Фиброзная дисплазия челюстных костей			

Проверьте свои знания, используя задания в тестовой форме.

Задания в тестовой форме

Выберите один правильный ответ

1. Периостит – это
 - 1) Доброкачественная опухоль костной ткани
 - 2) Доброкачественная опухоль надкостницы
 - 3) Опухолеподобное заболевание надкостницы
 - 4) Воспалительное заболевание надкостницы
 - 5) Вариант хронического периодонтита

2. Периостит челюстных костей чаще патогенетически связан с
 - 1) Острым пульпитом
 - 2) Хроническим пульпитом
 - 3) Периодонтитом
 - 4) Пародонтозом
 - 5) Патологической стираемостью зубов

3. Основное морфологическое изменение надкостницы при остром серозном периостите
 - 1) Умеренная инфильтрация нейтрофильными лейкоцитами
 - 2) Выраженная инфильтрация нейтрофильными лейкоцитами
 - 3) Выраженная инфильтрация лимфоцитами
 - 4) Разрастание фиброзной ткани
 - 5) Формирование грануляционной ткани

4. Основное морфологическое изменение надкостницы при остром гнойном периостите
 - 1) Умеренная инфильтрация нейтрофильными лейкоцитами
 - 2) Выраженная инфильтрация нейтрофильными лейкоцитами
 - 3) Выраженная инфильтрация лимфоцитами
 - 4) Разрастание фиброзной ткани
 - 5) Формирование грануляционной ткани

5. Тяжелое осложнение гнойного периостита

- 1) Пульпит
 - 2) Периодонтит
 - 3) Остеомиелит
 - 4) Гингивит
 - 5) Стоматит
6. Тяжелое осложнение гнойного периостита
- 1) Пульпит
 - 2) Периодонтит
 - 3) Флегмона мягких тканей ротовой полости
 - 4) Гингивит
 - 5) Стоматит
7. Основное морфологическое изменение надкостницы при хроническом периостите
- 1) Умеренная инфильтрация нейтрофильными лейкоцитами
 - 2) Выраженная инфильтрация нейтрофильными лейкоцитами
 - 3) Лимфоидноклеточная инфильтрация и фиброз
 - 4) Формирование абсцессов
 - 5) Формирование свищей
8. Остеомиелит – это
- 1) Доброкачественная опухоль костной ткани
 - 2) Доброкачественная опухоль надкостницы
 - 3) Воспаление надкостницы
 - 4) Воспаление костного мозга
 - 5) Вариант хронического периостита
9. Одонтогенный остеомиелит – это остеомиелит, развитие которого связано с
- 1) Травмой челюстных костей
 - 2) Гнойными заболеваниями зубочелюстной системы
 - 3) Гематогенным заносом инфекции
 - 4) Лимфогенным заносом инфекции
 - 5) Специфическими заболеваниями (туберкулезом, актиномикозом)
10. Наиболее типичная локализация (топография) патологических изменений при одонтогенном остеомиелите челюстных костей
- 1) Верхняя челюсть область резцов, клыков
 - 2) Верхняя челюсть область моляров
 - 3) Нижняя челюсть область резцов, клыков
 - 4) Нижняя челюсть область моляров
 - 5) Любая локализация

11. Основное морфологическое изменение при одонтогенном остеомиелите челюстных костей

- 1) Гнойное воспаление костного мозга
- 2) Серозное воспаление костного мозга
- 3) Формирование грануляционной ткани
- 4) Разрастание фиброзной ткани
- 5) Формирование специфических гранул

12. Основное морфологическое изменение при одонтогенном остеомиелите челюстных костей

- 1) Слабо выраженная инфильтрация нейтрофильными лейкоцитами
- 2) Выявленная инфильтрация нейтрофильными лейкоцитами
- 3) Формирование грануляционной ткани
- 4) Разрастание фиброзной ткани
- 5) Формирование специфических гранул

13. Костный секвестр при остеомиелите – это

- 1) Полость, заполненная гнойным экссудатом
- 2) Полость, возникшая при гнойном расплавлении кости
- 3) расплавленная костная ткань
- 4) Остатки нормальной костной ткани в зоне некроза
- 5) Фрагмент некротизированной костной ткани

14. Секвестральная полость при остеомиелите – это

- 1) Фрагмент некротизированной костной ткани
- 2) Костная ткань с гнойным воспалением костного мозга
- 3) Полость, развившаяся при гнойном расплавлении кости
- 4) Киста, сформированная на месте очага некроза
- 5) Очаг резорбции костной ткани

15. Осложнение местного характера при остеомиелите челюстных костей

- 1) Костные секвестры
- 2) Секвестральные полости
- 3) Хроническая интоксикация
- 4) Вторичный амилоидоз
- 5) Патологические переломы челюстных костей

16. Осложнение общего характера при хроническом остеомиелите челюстных костей

- 1) Костные секвестры
- 2) Секвестральные полости
- 3) Патологические переломы челюстных костей
- 4) Формирование свищевых ходов
- 5) Вторичный амилоидоз

17. Одонтогенные кисты челюстных костей – это
- 1) Любые кистозные образования в челюстных костях
 - 2) Кисты, развитие которых связано с патологией зубов
 - 3) Кисты, являющиеся пороками развития челюстных костей
 - 4) Кисты челюстных костей воспалительной природы
 - 5) Кистозные полости при гнойном остеомиелите
18. Наиболее частая одонтогенная киста челюстных костей
- 1) Дизонтогенетическая
 - 2) Воспалительная
 - 3) Фолликулярная
 - 4) Примордиальная
 - 5) Кератокиста
19. Наиболее частая одонтогенная киста челюстных костей
- 1) Киста непрорезавшегося зуба
 - 2) Фолликулярная
 - 3) Примордиальная
 - 4) Кератокиста
 - 5) Радикулярная
20. Воспалительная киста челюстных костей называется
- 1) Киста непрорезавшегося зуба
 - 2) Фолликулярная
 - 3) Примордиальная
 - 4) Кератокиста
 - 5) Радикулярная
21. Синоним радикулярной кисты челюстной кости
- 1) Фолликулярная
 - 2) Киста непрорезавшегося зуба
 - 3) Примордиальная
 - 4) Кератокиста
 - 5) Апикальная
22. Типичная локализация радикулярной кисты
- 1) Верхняя челюсть соответственно корню зуба
 - 2) Верхняя челюсть вне корня зуба
 - 3) Нижняя челюсть соответственно корню зуба
 - 4) Нижняя челюсть вне корня зуба
 - 5) Любые локализации
23. Развитию радикулярной кисты предшествует
- 1) Острый остеомиелит

- 2) Хронический остеомиелит
- 3) Острый пульпит
- 4) Хронический пульпит
- 5) Хронический периодонтит

24. Развитию радикулярной кисты обычно предшествует периодонтит

- 1) Острый серозный
- 2) Острый гнойный
- 3) Хронический гранулирующий
- 4) Хронический гранулематозный (гранулема)
- 5) Хронический фиброзный

25. Одонтогенные опухоли – это опухоли развивающиеся

- 1) Из зубообразующих тканей
- 2) Из всех тканей зубочелюстной системы
- 3) В пределах зубочелюстной системы
- 4) В ротовой полости
- 5) Из эпителия ротовой полости

26. Наиболее частая одонтогенная опухоль

- 1) Одонтома (одонтобластома)
- 2) Цементома (цементобластома)
- 3) Амелобластома
- 4) Одонтогенная саркома
- 5) Одонтогенный рак

27. В гистологической структуре амелобластомы основным компонентом является

- 1) Строма из соединительной ткани
- 2) Пласты (гнезда) одонтогенного эпителия
- 3) Различные зрелые ткани зуба
- 4) Цементоподобные структуры
- 5) Неправильно сформированные зубы

28. По степени дифференцировки опухолевые клетки амелобластомы являются

- 1) Зрелыми
- 2) Незрелыми
- 3) Недифференцированными
- 4) Полиморфными
- 5) Атипичными

29. Рост амелобластомы по отношению к окружающим тканям

- 1) Экспансивный
- 2) Четко отграниченный капсулой
- 3) Местнодеструктурирующий

- 4) Аппозиционный
- 5) С четкими наружными границами

30. Наиболее частая локализация амелобластомы в челюстной кости

- 1) Верхняя челюсть
- 2) Альвеолярный отросток верхней челюсти
- 3) Нижняя челюсть
- 4) Межзубные перегородки
- 5) Костный мозг челюстных костей

31. Одонтома – это доброкачественная опухоль челюстной кости, сформированная из

- 1) Фиброзной ткани
- 2) Хрящевой ткани
- 3) Костной ткани
- 4) Зрелых тканей зуба
- 5) Незрелых тканей зуба

32. Цементома – это доброкачественная опухоль челюстной кости, имеющая в своем составе

- 1) Хрящевую ткань
- 2) Поля, тяжи многослойного плоского эпителия
- 3) Незрелые ткани зуба
- 4) Цементоподобную ткань
- 5) Пласты (гнезда) одонтогенного эпителия

33. Фиброзная дисплазия челюстных костей – это

- 1) Доброкачественная опухоль из фиброзной ткани
- 2) Опухолоподобный процесс костей
- 3) Зрелая опухоль из фиброзной ткани
- 4) Незрелая опухоль из фиброзной ткани
- 5) Разновидность саркомы челюстных костей

34. Макроскопический вид челюстной кости при фиброзной дисплазии

- 1) Утолщение кости без четких границ
- 2) Утолщение в виде вздутия без четких границ
- 3) Опухолевое образование с кистозными полостями
- 4) Плотный очаг, отграниченный от окружающих тканей
- 5) Полостное (кистозное) образование

35. Одонтогенная инфекция – это группа заболеваний зубочелюстной системы

- 1) Воспалительного негнойного характера
- 2) Гнойно-воспалительного характера
- 3) Иммунного генеза

- 4) Аутоиммунного генеза
- 5) Обязательно связанных с кариесом зубов

36. Наличие одонтогенной инфекции опасно из-за возможности развития

- 1) Инфекционных (инфекционно-аллергических) заболеваний
- 2) Опухолей зубочелюстной системы
- 3) Опухолеподобных заболеваний зубочелюстной системы
- 4) Хронических невоспалительных заболеваний полости рта
- 5) Предопухолевых заболеваний ротовой полости

Выберите несколько правильных ответов

37. Виды периоститов, выделяемых по характеру течения

- 1) Острый
- 2) Хронический
- 3) Серозный
- 4) Гнойный
- 5) Фиброзный

38. Виды периоститов, выделяемых по морфологическим особенностям

- 1) Острый
- 2) Хронический
- 3) Серозный
- 4) Гнойный
- 5) Фиброзный

39. Основные морфологические изменения надкостницы при остром серозном периостите

- 1) Острые нарушения кровообращения (полнокровие, отек)
- 2) Разрастание грануляционной ткани
- 3) Умеренная инфильтрация нейтрофильными лейкоцитами
- 4) Выраженная инфильтрация нейтрофильными лейкоцитами
- 5) Выраженная инфильтрация лимфоцитами, макрофагами

40. Основные морфологические изменения надкостницы при остром гнойном периостите

- 1) Разрастание грануляционной ткани
- 2) Слабо выраженная инфильтрация нейтрофильными лейкоцитами
- 3) Выраженная инфильтрация нейтрофильными лейкоцитами
- 4) Выраженная инфильтрация лимфоцитами, макрофагами
- 5) Формирование поднадкостничного абсцесса

41. Основные морфологические изменения надкостницы при хроническом фиброзном периостите

- 1) Острые нарушения кровообращения (полнокровие, отек)
- 2) Выраженная инфильтрация нейтрофильными лейкоцитами
- 3) Слабо выраженная инфильтрация лимфоцитами, макрофагами
- 4) Разрастание соединительной ткани
- 5) Новообразование костной ткани

42. Варианты остеомиелита челюстных костей, выделяемые по течению

- 1) Острый
- 2) Хронический
- 3) Травматический
- 4) Одонтогенный
- 5) Первичный (гематогенный)

43. Основные морфологические изменения при одонтогенном гнойном остеомиелите

- 1) Гнойное воспаление костного мозга
- 2) Некроз костной ткани
- 3) Формирование секвестральных полостей
- 4) Формирование секвестров
- 5) Развитие радикулярной кисты

44. В стенке секвестральной полости при хроническом одонтогенном гнойном остеомиелите формируются слои из

- 1) Костной ткани
- 2) Хрящевой ткани
- 3) Грануляционной ткани
- 4) Фиброзной ткани
- 5) Многослойного плоского эпителия

45. Частые осложнения одонтогенного гнойного остеомиелита челюстных костей

- 1) Свищевые ходы
- 2) Флегмона мягких тканей ротовой полости
- 3) Абсцесс мягких тканей ротовой полости, шеи
- 4) Гнойный гайморит
- 5) Радикулярная киста

46. Тяжелые осложнения одонтогенного гнойного остеомиелита челюстных костей

- 1) Гнойный медиастенит
- 2) Тромбофлебит, синус-тромбоз
- 3) Сепсис (септикопиемия)

- 4) Радикулярная киста
- 5) Хронический периодонтит

47. При хроническом гнойном остеомиелите челюстных костей возможны осложнения

- 1) Радикулярная киста
- 2) Фолликулярная киста
- 3) Примордиальная киста
- 4) Патологические переломы челюстных костей
- 5) Вторичный амилоидоз

48. Синонимы радикулярной кисты челюстной кости

- 1) Фолликулярная
- 2) Примордиальная
- 3) Кератокиста
- 4) Апикальная
- 5) Корневая

49. Морфологически радикулярная киста челюстной кости имеет

- 1) Стенку из фиброзной ткани с воспалительным инфильтратом
- 2) Внутреннюю выстилку из многослойного плоского эпителия
- 3) Содержимое из большого количества масс кератина
- 4) Один, два непрорезавшихся зуба
- 5) Пласты (гнезда) одонтогенного эпителия

50. Морфологически фолликулярная киста челюстной кости имеет

- 1) Тонкую стенку из фиброзной ткани
- 2) Внутреннюю выстилку из многослойного плоского эпителия
- 3) Содержимое из большого количества масс кератина
- 4) Один, два непрорезавшихся зуба
- 5) Пласты (гнезда) одонтогенного эпителия

51. Морфологически примордиальная киста (кератокистозная опухоль) имеет

- 1) Тонкую стенку из фиброзной ткани
- 2) Внутреннюю выстилку из многослойного плоского эпителия
- 3) Содержимое из большого количества масс кератина
- 4) Один, два непрорезавшихся зуба
- 5) Пласты (гнезда) одонтогенного эпителия

52. Особенности фолликулярной кисты челюстной кости

- 1) Содержимое – массы кератина, холестерин
- 2) Содержимое – один, два непрорезавшихся зуба
- 3) По происхождению воспалительная
- 4) По происхождению дизонтогенетическая

- 5) Развивается из радикулярной кисты
53. Особенности примордиальной кисты (кератокистозной опухоли)
- 1) Упорное рецидивирующее течение
 - 2) Отнесена к доброкачественным опухолям
 - 3) Содержимое – один, два непрорезавшихся зуба
 - 4) Содержимое – массы кератина, холестерин
 - 5) Развивается из радикулярной кисты
54. Зрелые одонтогенные опухоли
- 1) Амелобластома
 - 2) Одонтома (одонтобластома)
 - 3) Цементома (цементобластома)
 - 4) Одонтогенная саркома
 - 5) Одонтогенный рак
55. Одонтогенные опухоли
- 1) Фиброзная дисплазия челюстной кости
 - 2) Амелобластома
 - 3) Одонтома (одонтобластома)
 - 4) Цементома (цементобластома)
 - 5) Остеогенная саркома челюстной кости
56. Макроскопические особенности амелобластомы челюстной кости
- 1) узловое образование в костной ткани с четкими границами
 - 2) утолщение кости в виде вздутия без четких границ
 - 3) На разрезе плотная, белесая ткань с кистозными полостями
 - 4) На разрезе мягкая ткань с кровоизлияниями
 - 5) Локализация нижняя челюсть
57. Основные гистологические (микроскопические) компоненты амелобластомы челюстной кости
- 1) Пласты, тяжи многослойного плоского эпителия
 - 2) Пласты, гнезда одонтогенного эпителия
 - 3) Различные зрелые ткани зуба
 - 4) Кистозные полости на месте эпителиальных пластов
 - 5) Строма из большого количества соединительной ткани
58. Особенности роста амелобластомы челюстной кости
- 1) Быстрый темп
 - 2) Медленный темп
 - 3) Экспансивный рост
 - 4) Местнодеструктивный рост
 - 5) Рост с формированием фиброзной капсулы

59. Микроскопические (гистологические) изменения, характерные для фиброзной дисплазии челюстной кости

- 1) Очаговое разрастание хрящевой ткани
- 2) Очаговое разрастание грубоволокнистой соединительной ткани
- 3) Очаговая пролиферация клеток типа остеобластов
- 4) Формирование кистозных полостей
- 5) Формирование твердых цементоподобных структур

60. Основные заболевания, входящие в понятие одонтогенной инфекции

- 1) Гнойный пульпит
- 2) Гнойный периодонтит
- 3) Пародонтит
- 4) Нагноившиеся кисты челюстных костей
- 5) Одонтогенные опухоли

61. Основные заболевания, входящие в группу одонтогенная инфекция

- 1) Гнойный периодонтит
- 2) Пародонтит
- 3) Одонтогенный гнойный периостит
- 4) Одонтогенный остеомиелит
- 5) Одонтогенные опухоли

62. Основные осложнения одонтогенной инфекции

- 1) Гнойный пульпит
- 2) Флегмона мягких тканей ротовой полости, шеи
- 3) Гнойный медиастенит
- 4) Гнойный менингит
- 5) Одонтогенный сепсис

63. Общесоматические заболевания, развитие которых патогенетически связано с одонтогенной инфекцией

- 1) Ревматизм
- 2) Инфекционно-аллергический миокардит
- 3) Инфаркт миокарда
- 4) Септический эндокардит
- 5) Хронический сепсис

Правильные ответы

1. 4)	6. 3)	11. 1)	16. 5)
2. 3)	7. 3)	12. 2)	17. 2)
3. 1)	8. 4)	13. 5)	18. 2)
4. 2)	9. 2)	14. 3)	19. 5)
5. 3)	10. 4)	15. 5)	20. 5)

21. 5)	34. 4	45. 1), 2), 3),	57. 2), 4), 5)
22. 1)	35. 2)	4)	58. 2), 4)
23. 5)	36. 1)	46. 1), 2), 3)	59. 2), 3), 5)
24. 4)	37. 1), 2)	47. 4), 5)	60. 1), 2), 3),
25. 1)	38. 3), 4), 5)	48. 4), 5)	4)
26. 3)	39. 1), 3)	49. 1), 2)	61. 1), 2), 3),
27. 2)	40. 3), 5)	50. 1), 2), 4)	4)
28. 1)	41. 3), 4), 5)	51. 1), 2)	62. 2), 3), 4),
29. 3)	42. 1), 2)	52. 2), 4)	5)
30. 3)	43. 1), 2), 3),	53. 1), 2), 4)	63. 1), 2), 4),
31. 4)	4)	54. 1), 2), 3)	5)
32. 4)	44. 3), 4)	55. 2), 3), 4)	
33. 2)		56. 2), 3), 5)	

Для закрепления полученных знаний решите ситуационные задачи.

Ситуационные задачи

1. В приемный покой ночью поступил больной с жалобами на боли в области зуба 46, боли постоянные, до зуба больно дотрагиваться. Имеются выраженная отечность и гиперемия десны. При пальпации здесь острая боль и флюктуация. Зуб запломбирован, при перкуссии резкая болезненность. Температура тела 37,8°C. Поставлен диагноз острый периостит.

1. Дайте определение периостита.
2. Как вам кажется, какой морфологический вид периостита у больного?
3. Опишите подробно микроскопические (гистологические) изменения надкостницы при таком виде периостита.
4. С какой патологией зуба 46, видимо, связано развитие периостита?
5. Изложите подробно патогенез периостита в таких случаях.
6. Назовите все известные вам морфологические виды периоститов.

2. В отделение челюстно-лицевой хирургии госпитализирован больной. с диагнозом острый гнойный одонтогенный остеомиелит нижней челюсти для активного хирургического лечения. Коронки зубов 36, 37 значительно разрушены. Имеется целый ряда клинических и рентгенологических симптомов, позволивших поставить диагноз остеомиелита.

1. Дайте определение остеомиелита.
2. Как вы понимаете заключение одонтогенный остеомиелит? Опишите его патогенез у данного больного?
3. Назовите основные морфологические изменения при остеомиелите.
4. Что такое секвестр?
5. Что такое секвестральная полость?
6. Почему больному показано оперативное лечение?

3. Больной длительное время страдает остеомиелитом нижней челюсти с наличием свищей и секвестров. Несколько раз был оперирован, производилось удаление секвестров, но полного излечения не наступило. В последнее время в анализе мочи появился белок.

1. Назовите микроскопические (гистологические) изменения, характерные для хронического гнойного остеомиелита.

2. Что такое секвестр, как он образуется?

3. Что такое секвестральная полость?

4. Опишите строение стенки секвестральной полости при хроническом остеомиелите.

5. Что такое свищ?

6. С какой патологией почек видимо связано появление белка в моче у данного больного?

4. Среди операционного и биопсийного материала, поступающего в патологоанатомическое отделение из отделения челюстно-лицевой хирургии областной больницы, часть составляют одонтогенные кисты, среди них встречается радикулярная киста.

1. Дайте определение одонтогенных кист челюстных костей.

2. Как принято классифицировать одонтогенные кисты челюстных костей?

3. Что такое радикулярная киста? Как она образуется (ее патогенез)?

4. Укажите наиболее частую локализацию радикулярной кисты.

5. Опишите микроскопическое (гистологическое) строение радикулярной кисты (стенка, внутренняя выстилка, содержимое).

6. Назовите осложнения, которые может давать радикулярная киста.

7. Какова частота радикулярных кист среди одонтогенных?

5. Больная оперирована по поводу одонтогенной кисты. Удаленную кисту прислали на микроскопическое (гистологическое) исследование в патологоанатомическое отделение больницы. Учитывая клинику, локализацию, морфологические данные, высказано мнение о наличии примордиальной кисты.

1. К какому типу одонтогенных челюстных кист ее нужно относить (к воспалительным или дизонтогенетическим)?

2. Почему в настоящее время ее стали называть кератокистозная опухоль?

3. Опишите главные клинико-морфологические признаки примордиальной кисты (локализация, стенка, внутренняя выстилка, содержимое).

4. Укажите особенности течения примордиальных кист.

5. Частота встречаемости примордиальной кисты (кератокистозной опухоли) челюстных костей?

6. Какие еще одонтогенные кисты вы знаете?

6. При рентгенографии у больной 32-х лет обнаружено округлое просветление костной ткани нижней челюсти соответственно области правого клыка с включениями элементов зуба. Поставлен диагноз одонтогенная киста, видимо, фолликулярная.

1. Дайте классификацию одонтогенных кист челюстных костей по этиопатогенезу.

2. К каким относится фолликулярная киста?

3. Как вы понимаете патогенез фолликулярной кисты?

4. Опишите клинико-морфологические признаки фолликулярной кисты (локализация, строение стенки, внутренняя выстилка, содержимое).

5. Часто ли встречается такая киста?

6. Какая одонтогенная киста встречается наиболее часто?

7. Больной 22-х лет поставлен диагноз ревматизм, ревмокардит. С целью выявления очагов скрытой инфекции больная направлена к стоматологу. При осмотре обнаружены кариозные полости нескольких зубов, перкуссия зуба 36 и пальпация прилегающей десны болезненны. На рентгенограмме имеются изменения костной ткани альвеолы. Поставлен диагноз хронический периодонтит в стадии обострения. Начато лечение.

1. Можно ли имеющийся у данной больной хронический периодонтит в стадии обострения рассматривать как очаг одонтогенной инфекции? Почему вы так думаете?

2. Дайте определение одонтогенной инфекции?

3. Какие заболевания гнойно-воспалительного характера зубочелюстной системы можно объединить в это понятие?

4. Назовите гнойно-воспалительные заболевания, которые могут развиваться как осложнение одонтогенной инфекции.

5. Назовите общесоматические заболевания, патогенетически связанные с одонтогенной инфекцией.

6. Чем еще опасно для больной, страдающей ревматизмом, наличие очага одонтогенной инфекции?

8. В стоматологическое отделение областной больницы направлен мужчина 45-ти лет с жалобами на деформацию лицевого скелета. При осмотре и рентгенологическом исследовании выяснилось, что имеется веретенообразное вздутие кости нижней челюсти. Заподозрена опухоль, произведена биопсия. По биопсийному материалу дано гистологическое заключение - амелобластома.

1. Дайте определение амелобластомы?

2. Перечислите основные макроскопические особенности этой опухоли (локализация, вид на разрезе).

3. Назовите основные гистологические (микроскопические) особенности амелобластомы.

4. Укажите особенности роста этой опухоли (темп роста, вид роста по отношению окружающих тканей).

5. Какие еще одонтогенные опухоли вы знаете (зрелые и незрелые, доброкачественные и злокачественные)?

6. Какая одонтогенная опухоль встречается чаще?

Познакомьтесь с примером контрольной работы, которая предлагается на практическом занятии.

Пример контрольной работы для проверки исходного уровня знаний

Задание. Выберите один правильный ответ

1. Периостит челюстных костей чаще патологически связан с
 - 1) Острым пульпитом
 - 2) Хроническим пульпитом
 - 3) Периодонтитом
 - 4) Пародонтозом
 - 5) Патологической стираемостью зубов

2. Основное морфологическое изменение надкостницы при остром гнойном периодонтите
 - 1) Умеренная инфильтрация нейтрофильными лейкоцитами
 - 2) Выраженная инфильтрация лимфоцитами
 - 3) Выраженная инфильтрация нейтрофильными лейкоцитами
 - 4) Разрастание фиброзной ткани
 - 5) Разрастание грануляционной ткани

3. Наиболее частая одонтогенная киста челюстных костей
 - 1) Киста непрорезавшегося зуба
 - 2) Фолликулярная
 - 3) Примордиальная
 - 4) Кератокиста
 - 5) Радикулярная

4. Наиболее частая одонтогенная опухоль челюстной кости
 - 1) Одонтома (одонтобластома)
 - 2) Цементома (цементобластома)
 - 3) Амелобластома
 - 4) Одонтогенная саркома
 - 5) Одонтогенный рак

5. В микроскопической (гистологической) структуре амелобластомы основным компонентом является
 - 1) Строма из соединительной ткани
 - 2) Пласты (гнезда) одонтогенного эпителия
 - 3) Различные зрелые ткани зуба
 - 4) Цементоподобные структуры
 - 5) Неправильно сформированные зубы

Задание. Выберите несколько правильных ответов

6. Морфологически радикулярная киста челюстной кости имеет
 - 1) Стенку из фиброзной ткани с воспалительным инфильтратом
 - 2) Внутреннюю выстилку из многослойного плоского эпителия
 - 3) Содержимое в виде большого количества масс кератина
 - 4) Один, два непрорезавшихся зуба
 - 5) Пласты (гнезда) одонтогенного эпителия

7. Морфологически фолликулярная киста челюстной кости имеет
 - 1) Тонкую стенку из фиброзной ткани
 - 2) Внутреннюю выстилку из многослойного плоского эпителия
 - 3) Содержимое в виде большого количества масс кератина
 - 4) Один, два непрорезавшихся зуба
 - 5) Пласты (гнезда) многослойного плоского эпителия

8. Основные гистологические (микроскопические) изменения, характерные для фиброзной дисплазии челюстной кости
 - 1) Очаговое разрастание хрящевой ткани
 - 2) Очаговое разрастание грубоволокнистой фиброзной ткани
 - 3) Очаговая пролиферация клеток типа остеобластов
 - 4) Формирование кистозных полостей
 - 5) Формирование твердых цементоподобных структур

9. Основные заболевания, входящие в группу одонтогенной инфекции
 - 1) Гнойный периодонтит
 - 2) Пародонтит
 - 3) Одонтогенный гнойный периостит
 - 4) Одонтогенный остеомиелит
 - 5) Одонтогенные опухоли

10. Общесоматические заболевания, развитие которых патогенетически может быть связано с одонтогенной инфекцией
 - 1) Ревматизм
 - 2) Инфекционно-аллергический миокардит
 - 3) Инфаркт миокарда
 - 4) Септический эндокардит
 - 5) Хронический сепсис

Задание. Дайте развернутые ответы на вопросы

11. Дайте определение амелобластомы челюстной кости
 - а) ...
12. Выделите основные макроскопические особенности амелобластомы (локализация, изменение кости, вид опухоли на разрезе)
 - а) ... б) ... в) ...

13. Особенности роста амелобластомы (темп роста, характер роста по отношению окружающих тканей)

а) ... б) ...

14. Дайте определение одонтогенной инфекции

а) ...

15. Перечислите основные заболевания, объединенные в понятие одонтогенная инфекция

а) ... б) ... в) ... г) ... д) ... е) ...

16. Задача

Больной длительное время страдает остеомиелитом нижней челюсти с наличием свищей и секвестров. Несколько раз был оперирован, производилось удаление секвестров, но полного излечения не наступило. В последнее время в анализе мочи появился белок.

1. Перечислите основные морфологические изменения, характерные для гнойного неспецифического остеомиелита челюстных костей

а) ... б) ... в) ... г) ...

2. Что такое секвестр?

а) ...

3. Что такое секвестральная полость?

а) ...

4. Опишите строение стенки секвестральной полости при хроническом остеомиелите (слои стенки)

а) ... б) ...

5. Что такое свищ?

а) ...

6. Как видимо можно объяснить появление белка в моче у такого больного?

а) ...

Эталон

1. 3)

2. 2)

3. 5)

4. 3)

5. 2)

6. 1) 2)

7. 1) 2) 4)

8. 2) 3) 5)

9. 1) 2) 3) 4)

10. 1) 2) 4) 5)

11. а) амелобластома – зрелая опухоль, развивающаяся из зубообразующих тканей, содержащая структуру одонтогенного эпителия.

12. а) нижняя челюсть,

б) утолщение кости в виде вздутия,

в) на разрезе плотная белесая ткань, часто с кистозными полостями,

13. а) медленный темп роста, б) местнодеструктурирующий характер роста по отношению окружающих тканей

14. а) Понятие, объединяющее заболевания гнойно воспалительного характера зубочелюстной системы, которые могут быть источником для развития других острых и хронических заболеваний.

- 15. а) гнойные пульпиты,
- б) гнойный периодонтит,
- в) пародонтит,
- г) нагноившиеся челюстные кисты,
- д) гнойный периостит
- е) остеомиелит.

16. Задача

- 1. а) обильное скопление количеством нейтрофильных лейкоцитов,
- б) некроз костной ткани с образованием секвестров,
- в) гнойное расплавление костной ткани с образованием полости,
- г) резорбция костных балок.

2. а) секвестр – участок некротизированной костной ткани, не подвергшийся какому-либо исходу и свободно лежащий в секвестральной полости.

3. а) полость, образовавшаяся при гнойном расплавлении кости, содержащая костный секвестр.

4. а) слой грануляционной ткани (пиогенная мембрана), продуцирующий гной,

б) слой фиброзной ткани.

5. а) свищ – патологический ход, соединяющий полость с гнойным содержимым с другими органами, полостями или поверхностного тела.

6. а) видимо у больного развивается вторичный амилоидоз с поражением почек.

Занятие № 4

Болезни слизистых оболочек и мягких тканей ротовой полости, губ, языка. Болезни слюнных желез

Цель самостоятельной работы. Получить теоретические знания по патологической анатомии болезней слизистых оболочек и мягких тканей ротовой полости, губ, языка.

Конкретные задачи самостоятельной работы.

1. Запомнить термины и определения, используемые при описании морфологических изменений болезней ротовой полости, губ, языка.

2. Усвоить этиологию и патогенез этих заболеваний.

3. Изучить морфологические изменения, развивающиеся при этих заболеваниях.

4. Изучить патологоанатомические изменения предопухолевых процессов и опухолей этих локализаций согласно современным классификациям.

5. Изучить патологоанатомические заболевания слюнных желез, включая опухоли слюнных желез.

Задание для самоподготовки. Изучите тему занятия по рекомендуемой литературе, учебнику «Патологическая анатомия» Струков А.М., Серов В.В. под ред. В.С. Паукова, 6-е издание, Москва, ГЭОТАР, 2013, с. 762 – 769. Обратитесь к материалам лекций, другим доступным источникам информации. Для лучшего усвоения знаний используйте «Базовые вопросы с ответами».

Базовые вопросы с ответами

№	Вопросы	Р	Ответы
1	Дайте определение стоматита.	1	Воспаление слизистой оболочки полости рта.
2	Перечислите причины, вызывающие стоматит.	4	1. Инфекционные агенты (бактерии, вирусы, грибы). 2. Механические факторы. 3. Физические агенты (ионизирующая радиация и др.). 4. Химические факторы (в том числе медикаментозные препараты).
3	Назовите основные виды стоматитов, выделяемые по характеру течения.	2	1. Острый (не более 2-3 недель). 2. Хронический.
4	Назовите варианты стоматитов, выделяемые по особенностям воспалительных изменений.	5	1. Катаральный (катарально-десквамативный). 2. Язвенный (катарально-язвенный). 3. С образованием везикул (пузырей). 4. С образованием афт. 5. Гангренозный.
5	Назовите основные варианты стоматитов, выделяемые как самостоятельные нозологические единицы (формы).	5	1. Катаральный стоматит (различной этиологии). 2. Герпетический стоматит (вызываемый вирусом простого герпеса). 3. Афтозный стоматит (этиология неясна). 4. Кандидозный стоматит или молочница (вызываемый грибами рода <i>Candida</i>). 5. Язвенный стоматит (различной этиологии, в том числе лучевой).
6	Опишите микроскопическую (гистологическую) картину острого катарального стоматита.	2	1. Нарушения кровообращения (полнокровие, отек). 2. Воспалительная инфильтрация с наличием сегментоядерных лейкоцитов в подэпителиальной зоне и в эпителии.
7	Опишите микроскопическую (гистологическую) картину герпетического стоматита.	4	1. Наличие везикул (пузырей), заполненных серозным экссудатом. 2. Язвы (эрозии) на месте вскрытых пузырей. 3. В эпителиальных клетках внутриядерные вирусные включения. 4. Нарушения кровообращения

			(полнокровие, отек).
8	Назовите микроскопические (гистологические) особенности афтозного стоматита.	2	1. Наличие афт. 2. Воспалительный инфильтрат в области афт лимфоидно-макрофагальный с возможной примесью нейтрофильных лейкоцитов.
9	Назовите микроскопические (гистологические) особенности кандидозного стоматита.	3	1. Фибринозно-гнойный экссудат с гифами гриба. 2. Нарушения кровообращения (полнокровие, отек). 3. Некроз эпителиального пласта.
10	Назовите микроскопические (гистологические) особенности язвенного стоматита.	2	1. Очаги некроза слизистой оболочки с образованием язв и эрозий. 2. Развитие грануляционной ткани на месте язв с последующим рубцеванием.
11	Дайте определение эрозии.	1	Поверхностный дефект слизистой оболочки, образованный в результате неглубокого некроза, заживающий без рубца.
12	Дайте определение афты.	1	Поверхностный дефект слизистой оболочки полости рта, имеющий округлую или овальную форму, покрытый желтым фибринозным налетом, окруженный венчиком гиперемии. Заживает без рубца.
13	Дайте определение язвы.	1	Глубокий дефект слизистой оболочки, образованный в результате глубокого некроза, заживающий с образованием рубца.
14	Перечислите наиболее частые предопухольные процессы (заболевания) слизистой оболочки ротовой полости, губ, языка.	4	1. Дисплазия и «рак на месте» (плоскоклеточная интраэпителиальная неоплазия, ПИН). 2. Лейкоплакия. 3. Эритроплакия. 4. Хронические воспалительные и другие заболевания с дисплазией эпителия.
15	Дайте определение дисплазии эпителия.	1	Патологический процесс нарушения пролиферации и дифференцировки клеток с развитием их атипии и изменением архитектоники эпителиального пласта, но без инвазивного роста.
16	Какие стадии (степени) дисплазии эпителия принято выделять?	3	I степень – незначительная атипия эпителия. II степень – умеренная атипия эпителия. III степень – выраженная атипия эпителия.
17	Почему опасна дисплазия эпителия?	1	Дисплазия является предраковым процессом.
18	Что такое «рак на месте» (cancer in situ)?	1	Рак, растущий в пределах предсуществующего эпителиального пласта и еще не давший инвазивный рост.
19	Чем опасен «рак на месте»?	1	Непосредственно предшествует развитию инвазивного рака.
19	Какие изменения эпителия	2	1. Дисплазия эпителия III степени

	непосредственно предшествуют малигнизации?		2. «Рак на месте».
20	Какие патологические изменения эпителия объединены в понятие плоскоклеточная интраэпителиальная неоплазия (ПИН)?	2	1. Дисплазия эпителия 1,2,3, степени. 2. «Рак на месте».
20	Что такое лейкоплакия?	1	(От греч. leucos – белый, франц. plaque – пластина). Белое пятно (или бляшка) на слизистой оболочке в результате ороговения эпителиального покрова.
21	Какие клинико-морфологические формы лейкоплакии принято выделять?	2	1. Плоская (простая). 2. Бородавчатая (веррукозная).
22	Какие виды лейкоплакии выделяют по гистологическим (микроскопическим) параметрам?	2	1. Лейкоплакия без атипии эпителия (без дисплазии эпителия). 2. Лейкоплакия с атипией эпителия (с дисплазией эпителия).
23	Перечислите микроскопические (гистологические) изменения при лейкоплакии.	5	1. Кератоз, гиперкератоз и паракератоз (патология ороговения). 2. Гиперплазия эпителия. 3. Акантоз эпителиального пласта. 4. Возможна атипия (дисплазия) эпителия. 5. Лимфоидноклеточная инфильтрация в подэпителиальной зоне.
24	Перечислите наиболее частую локализацию лейкоплакии ротовой полости.	5	1. Слизистая оболочка щек. 2. Дно ротовой полости. 3. Вентральная поверхность языка. 4. Твердое небо. 5. Нижняя губа, слизистая часть.
25	Какова частота малигнизации лейкоплакии ротовой полости?	1	При лейкоплакии с атипией – около 50%.
26	Что такое эритроплакия (эритроплазия)?	1	(От греч. erythros – красный, франц. plaque – пластина). Ярко-красное пятно (или бляшка) с бархатистой поверхностью на слизистой оболочке.
27	Укажите микроскопические (гистологические) изменения при эритроплакии.	4	1. Истончение эпителиального пласта. 2. Атипия (дисплазия) эпителия. 3. Воспалительная инфильтрация в подэпителиальной зоне. 4. Выраженная гиперемия в подэпителиальной зоне.
28	Какова частота малигнизации эритроплакии?	1	Около 50%.
29	Какой гистологический (микроскопический) вариант рака наиболее часто развивается в ротовой полости, нижней губе, языке?	1	Плоскоклеточный рак.
30	Какие гистологические (микроскопические) варианты плоскоклеточного рака принято	2	1. Плоскоклеточный рак с ороговением. 2. Плоскоклеточный рак без ороговения.

	выделять?		
31	Перечислите основные предраковые заболевания нижней губы.	4	1. Дисплазия эпителия и «рак на месте» (плоскоклеточная интра-эпителиальная неоплазия, ПИН). 2. Лейкоплакия. 3. Эритроплакия. 4. Хронический хейлит с дисплазией эпителия.
31	Назовите наиболее частую топографию рака нижней губы.	1	Красная кайма нижней губы сбоку от средней линии.
32	Перечислите анатомические формы рака нижней губы.	3	1. Язвенная. 2. Сосочковая (папиллярная). 3. Инфильтративная.
33	В какие лимфоузлы рак нижней губы дает первые метастазы?	2	1. Подчелюстные лимфоузлы. 2. Подбородочные лимфоузлы.
33	Перечислите основные предраковые заболевания языка.	4	1. Дисплазия эпителия и «рак на месте» (плоскоклеточная интраэпителиальная неоплазия, ПИН). 2. Лейкоплакия. 3. Эритроплакия, 4. Хронические воспалительные заболевания (хронический глоссит) и другие заболевания с дисплазией эпителия.
34	Назовите наиболее частую топографию рака языка.	2	1. Боковая поверхность (средняя треть). 2. Нижняя поверхность (средняя треть).
35	Перечислите макроскопические (анатомические) формы рака языка.	3	1. Язвенная. 2. Сосочковая (папиллярная). 3. Инфильтративная.
36	В какие лимфоузлы рак языка дает первые метастазы?	1	Глубокие лимфоузлы шеи.
37	Что такое сиалоаденит?	1	Воспаление слюнной железы.
38	Назовите этиологические факторы, вызывающие сиалоадениты.	3	1. Бактерии. 2. Вирусы. 3. Аутоиммунные факторы.
39	Какие сиалоадениты выделяют по характеру течения?	2	1. Острые. 2. Хронические.
40	Перечислите виды острых сиалоаденитов по характеру воспалительной реакции.	2	1. Серозный. 2. Гнойный.
41	Назовите наиболее часто встречающиеся хронические сиалоадениты.	2	1. Хронический неспецифический бактериальный сиалоаденит с сиалолитиазом (образованием камней). 2. Хронический сиалоаденит при сухом синдроме Шегрена (аутоиммунном заболевании).
42	В каких слюнных железах могут развиваться опухоли?	2	1. В больших слюнных железах (околоушной, подчелюстной, подъязычной). 2. В малых слюнных железах ротовой полости.
43	Назовите наиболее частые доброкачественные опухоли	2	1. Плеоморфная (полиморфная) аденома или смешанная опухоль слюнной железы.

	слюнных желез.		2. Мономорфные аденомы.
44	Назовите наиболее частые злокачественные опухоли слюнных желез (карциномы).	3	1. Аденокистозная карцинома (цилиндрома). 2. Аденокарцинома. 3. Карцинома из плеоморфной аденомы.
45	Назовите наиболее частую опухоль слюнной железы.	1	Плеоморфная аденома (смешанная опухоль).
46	Опишите макроскопический вид плеоморфной аденомы слюнной железы (форма опухолевого узла, консистенция, вид на разрезе).	3	1. Опухолевый узел округлой формы. 2. Плотнoэластической консистенции. 3. На разрезе компактный, белесого цвета.
47	Опишите гистологическое (микроскопическое) строение плеоморфной аденомы слюнной железы (паренхимы, стромы).	2	1. Паренхима – тяжи, поля, гнезда из зрелых эпителиальных клеток. 2. Строма – соединительная ткань с характерными очагами гиалиноза, ослизнения, хрящеподобного строения.
48	В какой слюнной железе чаще встречается плеоморфная аденома?	1	Околоушной слюнной железе.
49	Может ли плеоморфная аденома слюнной железы малигнизироваться?	1	Да, редко (в 2 – 3% случаев).
50	Дайте характеристику карцином слюнных желез (частота встречаемости, темп роста, характер роста по отношению окружающих тканей, метастазирование).	4	1. Встречаются редко. 2. Темп роста быстрый. 3. Инфильтративный рост. 4. Метастазируют лимфогенно и гематогенно.
51	Какая карцинома слюнных желез встречается чаще?	1	Аденокистозная карцинома (цилиндрома).
52	В каких слюнных железах чаще встречается аденокистозная карцинома?	1	В малых слюнных железах твердого и мягкого неба.
53	Назовите основные макроскопические особенности аденокистозной карциномы (размер опухоли, форма опухолевого узла, вид на разрезе).	3	1. Небольшого размера. 2. Узел округлой формы. 3. На разрезе компактный, серого цвета.
54	Опишите микроскопическое (гистологическое) строение аденокистозной карциномы (паренхимы, стромы).	2	1. Паренхима – поля, криброзные структуры из мелкие мономорфных клеток, многочисленные митозы в опухолевых клетках. 2. Строма – узкие прослойки соединительной ткани.

Вопросы, рекомендуемые для самоподготовки

1. Определение стоматита.
2. Этиология, патогенез, классификация стоматитов.
3. Морфологические изменения при различных видах стоматитов.

4. Морфологические изменения при предопухолевых заболеваниях и опухолях губ и языка.
5. Определение, этиология, патогенез сиалоаденитов.
6. Морфологические изменения при различных сиалоаденитах.
7. Патологическая анатомия доброкачественных и злокачественных опухолей слюнных желез.

Домашнее задание. Перенесите таблицы в рабочую тетрадь и заполните их.

Сравнительная морфологическая характеристика видов стоматитов, выделяемых как самостоятельные заболевания

Вид стоматита	Воспалительные инфильтраты (клеточный состав, выраженность)	Нарушения кровообращения (резкое, не резкое, острое, хроническое)	Очаги некроза, эрозии, язвы, везикулы, афты, другие особенности
Катаральный			
Герпетический			
Афтозный			
Кандидозный			
Язвенный			

Сравнительная характеристика опухолей слюнных желез

Вид опухоли	Локализация (чаще)	Зрелая, незрелая опухоль. Доброкачественная, злокачественная опухоль	Особенности морфологического строения (макроскопического, микроскопического)
Плеоморфная аденома			
Аденокистозная карцинома (цилиндрома)			

Проверьте свои знания, используя задания в тестовой форме.

Задания в тестовой форме

Выберите один правильный ответ

1. Стоматит – это
 - 1) Воспалительное заболевание десен
 - 2) Воспаление слизистой оболочки полости рта

- 3) Опухолеподобное заболевание десен
 - 4) Опухолеподобное заболевание ротовой полости
 - 5) Воспалительное заболевание периодонта
2. Наиболее частая причина стоматита
 - 1) Инфекционные агенты
 - 2) Механические факторы
 - 3) Ионизирующее излучение
 - 4) Химические вещества
 - 5) Лекарственные препараты
3. Основное морфологическое изменение при остром катаральном стоматите
 - 1) Формирование афт
 - 2) Образование везикул (пузырей)
 - 3) Небольшие скопления нейтрофильных лейкоцитов
 - 4) Накопление фибринозно-гнойного экссудата
 - 5) Образование глубоких дефектов на месте некроза
4. Основное морфологическое изменение при язвенном стоматите
 - 1) Формирование афт
 - 2) Образование везикул (пузырей)
 - 3) Формирование поверхностных дефектов на месте некроза
 - 4) Формирование глубоких дефектов на месте некроза
 - 5) Появление внутриядерных включений в эпителии
5. При афтозном стоматите афта – это изменение в виде
 - 1) Неглубокого дефекта неправильной формы
 - 2) Глубокого дефекта неправильной формы
 - 3) Поверхностного дефекта округлой формы
 - 4) Очага гнойного воспаления
 - 5) Свищевого хода, выстланного эпителием
6. Эрозия слизистой оболочки ротовой полости – это
 - 1) Глубокий дефект на месте некроза
 - 2) Неглубокий дефект на месте некроза
 - 3) Очаг гнойного воспаления
 - 4) Свищевой ход, выстланный эпителием
 - 5) Свищевой ход, выстланный грануляционной тканью
7. Язва при стоматите – это патологическое изменение в виде
 - 1) Неглубокого дефекта неправильной формы на месте некроза
 - 2) Глубокого дефекта на месте некроза
 - 3) Поверхностного дефекта округлой формы
 - 4) Очага гнойного воспаления

- 5) Свищевое хода
8. Облигатное предраковое изменение многослойного плоского эпителия слизистой оболочки ротовой полости, губ, языка
- 1) Гиперплазия
 - 2) Роговая дистрофия
 - 3) Кератоз, гиперкератоз, паракератоз
 - 4) Атрофия
 - 5) Дисплазия
9. Степень дисплазии многослойного плоского эпителия непосредственно предшествующая развитию рака
- 1) I
 - 2) II
 - 3) III
 - 4) IV
 - 5) V
10. изменение клеток многослойного плоского эпителия, позволяющее диагностировать дисплазию
- 1) Гиперплазия
 - 2) Атрофия
 - 3) Роговая дистрофия
 - 4) Атипия части клеток эпителиального пласта
 - 5) Кератоз, гиперкератоз, паракератоз
11. На основе дисплазии (атипии) многослойного плоского эпителия развивается гистологический вариант рака
- 1) Аденокарцинома
 - 2) Мукоэпидермоидный рак
 - 3) Слизистый рак
 - 4) Плоскоклеточный рак
 - 5) Аденокистозная карцинома
12. диагностическое изменение эпителиального пласта при раке «на месте» ротовой полости, губ, языка
- 1) Гиперплазия
 - 2) Кератоз, паракератоз
 - 3) Замещение части эпителиального пласта атипичными клетками
 - 4) Замещение всего эпителиального пласта атипичными клетками
 - 5) Признаки инвазивного роста атипичных клеток
13. Лейкоплакия слизистой оболочки – это
- 1) Неглубокий дефект слизистой оболочки на месте некроза
 - 2) Глубокий дефект на месте некроза

- 3) Белое пятно на слизистой оболочке
- 4) Очаг гнойного воспаления
- 5) Ярко красное пятно на слизистой оболочке

14. Основное изменение эпителия слизистой оболочки, позволяющее ставить диагноз лейкоплакия

- 1) Гиперплазия
- 2) Атрофия
- 3) Атипия
- 4) Клеточный полиморфизм
- 5) Кератоз

15. Лейкоплакия слизистой оболочки является предраковым заболеванием если имеется

- 1) Кератоз
- 2) Паракератоз
- 3) Гиперплазия
- 4) Роговая дистрофия
- 5) Атипия (дисплазия)

16. Лейкоплакия с атипией эпителия малигнизируется

- 1) В единичных случаях
- 2) Очень редко
- 3) Редко
- 4) Часто
- 5) Не малигнизируется

17. Наиболее частая локализация лейкоплакии губ

- 1) Верхняя губа кожная часть
- 2) Верхняя губа слизистая часть
- 3) Нижняя губа кожная часть
- 4) Нижняя губа слизистая часть
- 5) Верхняя губа переходная зона

18. При эритроплакии ротовой полости наиболее значимое гистологическое изменение

- 1) Атрофия эпителиального пласта
- 2) Истончение эпителиального пласта
- 3) Атипия (дисплазия) эпителия
- 4) Полнокровие подэпителиальной зоны
- 5) Отек подэпителиальной зоны

19. В ротовой полости, языке, нижней губе типично развитие злокачественной опухоли, имеющей строение

- 1) Аденокарциномы

- 2) Слизистого рака
 - 3) Перстневидноклеточного рака
 - 4) Недифференцированной карциномы
 - 5) Плоскоклеточного рака
20. Рак языка дает первые метастазы в лимфатические узлы
- 1) Подчелюстные
 - 2) Подбородочные
 - 3) Глубокие шейные
 - 4) Подмышечные
 - 5) Передние грудные
21. Сиалоаденит – это воспалительное заболевание
- 1) Слюнной железы
 - 2) Слизистой оболочки десны
 - 3) Слизистой оболочки ротовой полости
 - 4) Молочной железы
 - 5) Потовой железы
22. Наиболее частый вариант хронического сиалоаденита, выделяемого по этиологии
- 1) Неспецифический бактериальный
 - 2) Вирусный
 - 3) Аутоиммунный
 - 4) Аллергический
 - 5) Лучевой
23. Наиболее часто опухоли развиваются в слюнных железах
- 1) Околоушных
 - 2) Подчелюстных
 - 3) Подъязычных
 - 4) Малых слюнных
 - 5) Во всех с одинаковой частотой
24. Наиболее частая опухоль слюнной железы
- 1) Аденокарцинома
 - 2) Недифференцированная карцинома
 - 3) Аденокистозная карцинома
 - 4) Мономорфная аденома
 - 5) Плеоморфная аденома
25. Плеоморфная аденома чаще развивается в слюнных железах
- 1) Подчелюстных
 - 2) Подъязычных
 - 3) Околоушных

- 4) Малых слюнных железах
 - 5) Во всех с одинаковой частотой
26. Плеоморфная аденома малигнизируется
- 1) Часто
 - 2) Очень часто
 - 3) Практически всегда
 - 4) Редко
 - 5) Не малигнизируется никогда
27. Наиболее частая карцинома слюнных желез имеет гистологическое строение
- 1) Малигнизированной плеоморфной аденомы
 - 2) Аденокистозной карциномы (цилиндромы)
 - 3) Слизистого рака
 - 4) Перстневидноклеточного рака
 - 5) Плоскоклеточной карциномы
28. Аденокистозная карцинома чаще развивается в слюнных железах
- 1) Околоушных
 - 2) Подъязычных
 - 3) Подчелюстных
 - 4) Малых слюнных
 - 5) Во всех с одинаковой частотой
29. Карциномы слюнных желез дают первые метастазы
- 1) Лимфогенно
 - 2) Гематогенно
 - 3) Периневрально
 - 4) Имплантиционно
 - 5) Всеми путями одновременно

Выберите несколько правильных ответов

30. Причины, вызывающие стоматит
- 1) Инфекционные агенты
 - 2) Механическая травма
 - 3) Ионизирующее излучение
 - 4) Химические факторы
 - 5) Аутоиммунные факторы
31. Виды стоматитов, выделяемые по характеру течения
- 1) Катаральный
 - 2) Язвенный
 - 3) Острый

- 4) Хронический
- 5) Кандидозный

32. Виды стоматитов, выделяемые по особенностям морфологических изменений

- 1) Катаральный
- 2) Язвенный
- 3) Кандидозный
- 4) Герпетический
- 5) Афтозный

33. Виды стоматитов, выделяемые как самостоятельные нозологические единицы

- 1) Катаральный
- 2) Афтозный
- 3) Герпетический
- 4) Кандидозный
- 5) Гангренозный

34. Морфологические изменения слизистой оболочки, характерные для острого катарального стоматита

- 1) Острые нарушения кровообращения (полнокровие, отек)
- 2) Наличие афт
- 3) Наличие пузырей (везикул) с серозным экссудатом
- 4) Формирование глубоких дефектов на месте некроза
- 5) Умеренная инфильтрация нейтрофильными лейкоцитами

35. Морфологические изменения слизистой оболочки, характерные для герпетического стоматита

- 1) Наличие афт
- 2) Наличие везикул (пузырей) с серозным экссудатом
- 3) Эрозии на месте вскрытых везикул
- 4) Внутриядерные включения в эпителиальных клетках
- 5) Фибринозно-гнойный экссудат

36. Морфологические изменения слизистой оболочки, характерные для афтозного стоматита

- 1) Наличие поверхностных дефектов округлой формы
- 2) Воспалительные инфильтраты вокруг дефектов округлой формы
- 3) Наличие везикул (пузырей) с серозным экссудатом
- 4) Формирование эрозий и язв
- 5) Внутриядерные включения в эпителиальных клетках

37. Морфологические изменения слизистой оболочки, характерные для кандидозного стоматита

- 1) Наличие афт
- 2) Некроз клеток эпителиального пласта
- 3) Фибринозно-гнойный экссудат
- 4) Наличие везикул (пузырей) с серозным экссудатом
- 5) Внутриядерные включения в эпителиальных клетках

38. Морфологические изменения слизистой оболочки, типичные для язвенного стоматита

- 1) Наличие афт
- 2) Наличие везикул (пузырей)
- 3) Образование глубоких дефектов на месте очагов некроза
- 4) Развитие грануляционной ткани в глубоких дефектах
- 5) Наличие внутриядерных включений в эпителиальных пластах

39. Наиболее частые предопухолевые процессы (заболевания) слизистой оболочки ротовой полости, губ, языка

- 1) Дисплазия эпителия
- 2) Лейкоплакия
- 3) Эритроплакия
- 4) Острое воспаление
- 5) Острый стоматит

40. Клинико-морфологические варианты лейкоплакии

- 1) Малигнизированная
- 2) Плоская (простая)
- 3) Бородавчатая (веррукозная)
- 4) Лейкоплакия с атипией эпителия
- 5) Лейкоплакия без атипии эпителия

41. По гистологическим (микроскопическим) параметрам выделяют варианты лейкоплакии

- 1) Плоская (простая)
- 2) Бородавчатая (веррукозная)
- 3) Папиллярная (сосочковая)
- 4) Лейкоплакия с атипией эпителия
- 5) Лейкоплакия без атипии эпителия

42. гистологические (микроскопические) изменения слизистой оболочки при лейкоплакии

- 1) Гиперплазия эпителия
- 2) Атрофия эпителия
- 3) Кератоз, паракератоз
- 4) Акантоз
- 5) Лимфоидноклеточные инфильтраты под эпителием

43. Гистологические (микроскопические) изменения слизистой оболочки при эритроплакии
- 1) Гиперплазия эпителия
 - 2) Истончение (атрофия) эпителиального пласта
 - 3) Атипия (дисплазия) эпителия
 - 4) Воспалительные инфильтраты под эпителием
 - 5) Полнокровие подэпителиальной зоны
44. гистологические варианты плоскоклеточного рака ротовой полости, нижней губы, языка
- 1) Слизистый
 - 2) Плоскоклеточный неороговевающий
 - 3) Плоскоклеточный ороговевающий
 - 4) Недифференцированный
 - 5) Перстневидноклеточный
45. Анатомические (макроскопические) формы рака нижней губы
- 1) Плоскоклеточный неороговевающий рак
 - 2) Плоскоклеточный ороговевающий рак
 - 3) Язвенная форма
 - 4) Сосочковый (папиллярный) рак
 - 5) Инфильтративный рак
46. Первые метастазы рак нижней губы дает в лимфатические узлы
- 1) Глубокие шейные
 - 2) Подчелюстные
 - 3) Подбородочные
 - 4) Подмышечные
 - 5) Передние грудные
47. Наиболее частая локализация опухолевого узла при раке языка
- 1) Кончик языка
 - 2) Корень языка
 - 3) Боковая поверхность (средняя треть)
 - 4) Нижняя поверхность (средняя треть)
 - 5) Верхняя поверхность (средняя треть)
48. Анатомические (макроскопические) формы рака языка
- 1) Язвенная
 - 2) Сосочковая (папиллярная)
 - 3) Инфильтративная
 - 4) Плоскоклеточный ороговевающий рак
 - 5) Плоскоклеточный неороговевающий рак
49. Основные этиологические факторы сиалоаденита

- 1) Механические
 - 2) Химические
 - 3) Бактерии
 - 4) Вирусы
 - 5) Аутоиммунные
50. По характеру течения выделяют сиалоаденит
- 1) Острый
 - 2) Хронический
 - 3) Серозный
 - 4) Гнойный
 - 5) Продуктивный
51. Виды острого сиалоаденита, выделяемые по характеру воспалительной реакции
- 1) Острый
 - 2) Хронический
 - 3) Серозный
 - 4) Гнойный
 - 5) Первичный
52. Доброкачественные опухоли слюнных желез
- 1) Плеоморфная аденома
 - 2) Мономорфная аденома
 - 3) Плоскоклеточная карцинома
 - 4) Аденокарцинома
 - 5) Аденокистозная карцинома (цилиндрома)
53. Злокачественные опухоли слюнных желез
- 1) Плеоморфная аденома
 - 2) Мономорфная аденома
 - 3) Плоскоклеточная карцинома
 - 4) Аденокарцинома
 - 5) Аденокистозная карцинома (цилиндрома)
54. Макроскопически плеоморфная аденома большой слюнной железы представлена узлом
- 1) Округлой формы
 - 2) плотноэластической консистенции
 - 3) Белесоватого цвета
 - 4) Пестрого вида на разрезе
 - 5) С многочисленными кровоизлияниями
55. Микроскопически (гистологически) плеоморфная аденома слюнной железы состоит из

- 1) Полей, тяжей зрелых эпителиальных клеток
- 2) Полей, тяжей незрелых атипичных эпителиальных клеток
- 3) Стромы в виде узких прослоек фиброзной ткани
- 4) Стромы с гиалинозом, ослизнением, хрящеподобными структурами

- 5) Стромы с очагами обызвествления

56. Параметры, характерные для карцином слюнных желез

- 1) Темп роста быстрый
- 2) Темп роста медленный
- 3) Инфильтративный вид роста
- 4) Экспансивный вид роста
- 5) Дает метастазы

57. Макроскопические особенности аденокистозной карциномы малой слюнной железы

- 1) Узловое образование небольшого размера
- 2) Форма узла округлая
- 3) На разрезе опухоль компактная, плотная, серая
- 4) На разрезе большие кистозные полости
- 5) На разрезе пестрая с множественными кровоизлияниями

58. Микроскопические (гистологические) особенности строения аденокистозной карциномы слюнной железы

- 1) Поля мелких незрелых опухолевых клеток
- 2) Многочисленные митозы в опухолевых клетках
- 3) Строма – широкие поля соединительной ткани
- 4) Строма – узкие прослойки соединительной ткани
- 5) Строма с гиалинозом, ослизнением, хрящеподобными структурами

Правильные ответы

1. 2)	13. 3)	25. 3)	37. 2), 3)
2. 1)	14. 5)	26. 4)	38. 3), 4)
3. 3)	15. 5)	27. 2)	39. 1), 2), 3)
4. 4)	16. 4)	28. 4)	40. 2), 3), 4)
5. 3)	17. 4)	29. 1)	41. 4), 5)
6. 2)	18. 3)	30. 1), 2), 3), 4)	42. 1), 3), 4), 5)
7. 2)	19. 5)	31. 3), 4)	43. 2), 3), 4), 5)
8. 5)	20. 3)	32. 1), 2), 5)	44. 2), 3)
9. 3)	21. 1)	33. 1), 2), 3), 4)	45. 3), 4), 5)
10. 4)	22. 1)	34. 1), 5)	46. 2), 3)
11. 4)	23. 1)	35. 2), 3), 4)	47. 3), 4)
12. 4)	24. 5)	36. 1), 2)	48. 1), 2), 3)

49. 3), 4), 5)	52. 1), 2)	55. 1), 4)	58. 1), 2), 4)
50. 1), 2)	53. 4), 5)	56. 1), 3), 5)	
51. 3), 4)	54. 1), 2), 3)	57. 1), 2), 3)	

Для закрепления полученных знаний решите ситуационные задачи.

Ситуационные задачи

1. Больной, страдающий много лет гастритом, обратился с жалобами на боли в ротовой полости. Общее самочувствие удовлетворительное. При осмотре на слизистой оболочке ротовой полости и нижней губы несколько эрозированных участков округлой формы диаметром 0,5 см, покрытые пленчатым налетом и окруженные узкой каймой гиперемии. Поставлен диагноз афтозный стоматит.

1. Дайте определение стоматита.
2. Что такое афта, опишите подробно ее микроскопическую картину.
3. Назовите исход афты.
4. Какова этиология афтозного стоматита?
5. Возможен ли рецидив?
6. Перечислите виды стоматитов, выделяемые по особенностям воспалительных изменений слизистой оболочки. Перечислите виды стоматитов, выделяемые как отдельные нозологические единицы.

2. Больная 32-х лет обратилась к стоматологу с жалобами на боли в ротовой полости при приеме пищи, чувство жжения, неприятный запах изо рта. Температура тела 37,5°C. При осмотре полости рта обнаружены участки гиперемии слизистой оболочки, покрытые серым налетом и изъязвленные участки ярко-красного цвета (эрозии, язвы). Поставлен диагноз язвенный стоматит.

1. Дайте определение стоматита.
2. Назовите микроскопические (гистологические) особенности язвенного стоматита.
3. Что такое эрозия? Как она образуется?
4. Что такое язва? Как они образуются?
5. Какой исход у эрозии, какой – у язвы?
6. Назовите возможную этиологию язвенного стоматита?

3. При обследовании 35-тилетнего мужчины на слизистой оболочке щек, соответственно линии смыкания зубов, обнаружены беловатые пятна и бляшки небольшого размера, определяемые при пальпации как плотные образования. Жалоб больной не предъявляет. Из анамнеза установлено, что много курит. Поставлен диагноз лейкоплакия.

1. Дайте определение лейкоплакии.
2. Укажите возможную локализацию лейкоплакии в ротовой полости.

3. Опишите макроскопическую картину лейкоплакии. Какие клинко-морфологические формы лейкоплакии выделяют?

4. Опишите микроскопическую (гистологическую) картину лейкоплакии. Какие виды лейкоплакии выделяют по гистологическим особенностям?

5. Выделите изменения эпителия, опасные в отношении малигнизации.

6. Назовите микроскопическую (гистологическую) форму рака, которая может развиваться на основе лейкоплакии.

7. Каково должно быть лечение и ведение больного с диагнозом лейкоплакия полости рта?

4. В поликлинику областного онкологического диспансера обратился мужчина 75-ти лет с жалобами на длительно не заживающий патологический очаг на слизистой оболочке нижней губе в виде утолщения с неровной шероховатой поверхностью белого цвета. Поставлен диагноз бородавчатая лейкоплакия. Произведена биопсия патологического участка. При гистологическом исследовании биопсийного материала обнаружены изменения многослойного плоского эпителия: гиперкератоз, гиперплазия, акантоз, дисплазия 3 степени, местами картина «рака на месте».

1. Выделите из перечисленных изменений эпителия изменения не посредственно предшествующие развитию рака.

2. Дайте определение дисплазии эпителия.

3. Дайте определение «рака на месте».

4. Какие изменения эпителия в настоящее время объединены в понятие плоскоклеточная интраэпителиальная неоплазия (ПИН)?

5. Почему больному, описанному в задаче, была произведена биопсия?

6. Какова тактика ведения больного с дисплазией 3 степени и «раком на месте» нижней губы?

7. Назовите гистологический (микроскопический) вариант рака нижней губы, развивающийся при такой патологии.

5. Мужчине 60-ти лет с диагнозом рак нижней губы проведен курс лучевой терапии с положительным эффектом, в настоящее время опухоли на губе визуально не определяется. В плане дальнейшего лечения планируется хирургическое удаление лимфатических узлов шеи и подчелюстной области.

1. Назовите типичную локализацию раковой опухоли на нижней губе.

2. Перечислите макроскопические формы рака нижней губы.

3. Какой микроскопический (гистологический) вариант рака типичен для нижней губы?

4. Опишите гистологическую (микроскопическую) картину такого рака.

5. Почему больному, описанному в задаче, необходимо хирургическое удаление лимфоузлов?

6. Каков в целом прогноз при раке нижней губы (относительно неблагоприятный, неблагоприятный)?

6. В городском онкологическом диспансере лечится больной с диагнозом рак языка. Первично опухоль была обнаружена при осмотре ротовой полости стоматологом, который направил больного к онкологу. Диагноз рака языка установлен при гистологическим (микроскопическим) исследованием биопсийного материала.

1. Какие макроскопические формы рака языка выделяют?
2. Что мог увидеть стоматолог при осмотре ротовой полости?
3. Назовите наиболее частую локализацию рака языка.
4. Укажите гистологический вариант рака, типичный для языка.
5. Опишите его гистологическую (микроскопическую) картину.
6. Почему при клиническом диагнозе опухоль необходимо проведение биопсии. Какие возможности для диагностики рака дает биопсия?

7. В стационар доставлена больная с жалобами на усиливающиеся боли в области правой околоушной железы. Железа увеличена в объеме, болезненна при пальпации. Температура тела 37,9°C. При осмотре из протока железы выделяется содержимое гнойного характера. Поставлен диагноз острый сиалоаденит.

1. Как вы думаете, какой морфологический вид воспаления развился в слюнной железе?
2. Опишите микроскопическую (гистологическую) картину изменений в слюнной железе при таком морфологическом виде воспаления.
3. Укажите этиологию данного сиалоаденита.
4. Возможные исходы описанного сиалоаденита?
5. Какие еще виды сиалоаденитов вы знаете (острых и хронических)?
6. Какова этиология различных видов сиалоаденитов?

8. Женщина 45-ти лет, врач по профессии, заметила уплотнение и увеличение левой околоушной железы. Больной произведено хирургическое удаление опухоли с последующим гистологическим исследованием операционного материала. Диагностирована смешанная опухоль (плеоморфная аденома) слюнной железы.

1. Опишите макроскопическое строение этой опухоли.
2. Опишите микроскопическое (гистологическое) строение этой опухоли.
3. Это зрелая или незрелая опухоль?
4. Это доброкачественная или злокачественная опухоль?
5. Часто ли встречается такая опухоль в слюнных железах?
6. Может ли она малигнизироваться? Часто или редко?
7. Какие еще опухоли слюнных желез вы знаете (зрелые и незрелые, доброкачественные и злокачественные)?

9. На гистологическое (микроскопическое) исследование патологоанатому прислан биопсийный материал – фрагмент опухоли

твердого неба. Из клиники известно, что опухоль росла быстро. По гистологической картине дано заключение аденокистозная карцинома (цилиндрома) малой слюнной железы.

1. Назовите основные варианты карцином слюнных желез.
2. Укажите характер роста карцином слюнных желез по отношению к окружающим тканям.
3. Могут ли карциномы слюнной железы давать метастазы и какими путями?
4. С какой целью была произведена биопсия и гистологическое (микроскопическое) исследование опухоли твердого неба.
5. Как часто встречается аденокистозная карцинома (цилиндрома) слюнной железы полости рта?
6. Опишите ее микроскопическое (гистологическое) строение (паренхимы, стромы).

Познакомьтесь с примером контрольной работы, которая предлагается на практическом занятии.

Пример контрольной работы для проверки исходного уровня знаний

Задание. Выберите один правильный ответ

1. Основное морфологическое изменение слизистой оболочки ротовой полости при остром катаральном стоматите
 - 1) Формирование афт
 - 2) Образование везикулов (пузырей)
 - 3) Небольшие скопления нейтрофильных лейкоцитов
 - 4) Накопление фибринозно-гнойного экссудата
 - 5) Образование глубоких дефектов на месте очагов некроза

2. Эрозия слизистой оболочки ротовой полости – это
 - 1) Глубокий дефект слизистой оболочки на месте некроза
 - 2) Неглубокий дефект слизистой оболочки на месте некроза
 - 3) Очаг гнойного воспаления
 - 4) Свищевой ход, выстланный эпителием
 - 5) Свищевой ход, выстланный грануляционной тканью

3. Язва при стоматите – это патологическое изменение слизистой оболочки в виде
 - 1) Не глубокого дефекта неправильной формы
 - 2) Глубокого дефекта
 - 3) Поверхностного дефекта округлой формы
 - 4) Очага гнойного воспаления
 - 5) Свищевого хода

4. Основное микроскопическое (гистологическое) изменение эпителия слизистой оболочки, позволяющее ставить диагноз лейкоплакия

- 1) Гиперплазия
 - 2) Атрофия
 - 3) Клеточный полиморфизм
 - 4) Атипия
 - 5) Кератоз
5. Наиболее частая локализация лейкоплакии губ
 - 1) Верхняя губа кожная часть
 - 2) Верхняя губа слизистая часть
 - 3) Нижняя губа кожная часть
 - 4) Нижняя губа слизистая часть
 - 5) Верхняя губа переходная зона

Задание. Выберите несколько правильных ответов

6. Наиболее частая локализация опухолевого узла при раке языка
 - 1) Кончик языка
 - 2) Корень языка
 - 3) Боковая поверхность (средняя треть)
 - 4) Нижняя поверхность (средняя треть)
 - 5) Верхняя поверхность (средняя треть)
7. Анатомические формы рака языка
 - 1) Язвенная
 - 2) Сосочковая (папиллярная)
 - 3) Инфильтративная
 - 4) Плоскоклеточный ороговевающий рак
 - 5) Плоскоклеточный неороговевающий рак
8. Злокачественные опухоли слюнных желез
 - 1) Плеоморфная аденома
 - 2) Мономорфная аденома
 - 3) Плоскоклеточная карцинома
 - 4) Аденокарцинома
 - 5) Аденокистозная карцинома
9. Параметры, характерные для карцином слюнных желез
 - 1) Темп роста быстрый
 - 2) Темп роста медленный
 - 3) Инфильтративный вид роста
 - 4) Экспансивный вид роста
 - 5) Дает метастазы
10. Микроскопические (гистологические) особенности строения аденокистозной карциномы слюнных желез
 - 1) Поля мелких незрелых опухолевых клеток

- 2) Многочисленные митозы в опухолевых клетках
- 3) Строма – широкие поля соединительной ткани
- 4) Строма – узкие прослойки соединительной ткани
- 5) Строма с гиалинозом, ослизнением, хряще подобными структурами

Задание. Дайте развернутые ответы на вопросы

11. Дайте определение лейкоплакии
 - а) ...
12. Какие клинико-морфологические формы лейкоплакии принято выделять?
 - а) ... б) ...
13. Какие виды лейкоплакии выделяют по гистологическим параметрам?
 - а) ... б) ...
14. Укажите микроскопические (гистологические) изменения, характерные для лейкоплакии
 - а) ... б) ... в) ... г) ... д) ...
15. Какова частота малигнизации лейкоплакии?
 - а) ...
16. ЗАДАЧА

В поликлинику областного онкологического диспансера обратился мужчина 55-ти лет с жалобами на длительно не заживающий патологический очаг с трещиной на нижней губе. Произведена биопсия патологического очага. При гистологическом (микроскопическом) исследовании обнаружили изменения эпителия: кератоз, гиперплазию, дисплазию 3 степени, местами картину «рака на месте».

1. Что такое биопсия?
 - а) ...
2. Перечислите предраковые заболевания (процессы) нижней губы
 - а) ... б) ... в) ... г) ...
3. Какие микроскопические изменения эпителия особенно важны для диагностики предракового процесса?
4. Дайте определение дисплазии эпителия.
 - а) ...
5. Дайте определение «рака на месте».
 - а)...
6. Какие изменения эпителия входят в понятие плоскоклеточная интраэпителиальная неоплазия (ПИН)?
 - а) ... б)
7. Какова тактика ведения больного, который описан в задаче?

Эталон

1. 3)
2. 2)

- | | | | |
|----|-------|-----|----------|
| 3. | 2) | 7. | 1) 2) 3) |
| 4. | 5) | 8. | 4) 5) |
| 5. | 4) | 9. | 1) 3) 5) |
| 6. | 3) 4) | 10. | 1) 2) 4) |

11. а) лейкоплакия – белое пятно (бляшка) на слизистой оболочке в результате ороговения эпителиального покрова.

12. а) плоская (простая),
 б) бородавчатая (веррукозная).

13. а) лейкоплакия без атипии эпителия,
 б) лейкоплакия с атипией эпителия.

14. а) кератоз, паракератоз эпителия,
 б) гиперплазия эпителия,
 в) акантоз,
 г) возможна атипия (дисплазия) эпителия,
 д) лимфоидноклеточная инфильтрация подэпителиальной зоны.

15. а) лейкоплакия с атипией эпителия малигнизируется часто (в 50% случаев)

16. Задача

1. а) биопсия – метод прижизненного исследования, при котором забирается фрагмент ткани (органа) с целью морфологической (патологоанатомической) диагностики

2. а) дисплазия и «рак на месте»
 б) лейкоплакия,
 в) эритроплакия,
 г) хронический хейлит с незаживающими трещинами.

3. а) дисплазия эпителия 3 степени и «рак на месте».

4. а) Дисплазия эпителия – это патологический процесс нарушения пролиферации и дифференцировки клеток с появлением атипии и нарушением архитектоники эпителиального пласта, но без инвазивного роста.

6. а) «Рак на месте» - это рак, растущий в пределах предсуществующего эпителиального пласта и не давший инвазивный рост.

7. а) больному с таким патологическим процессом нижней губы показано оперативное лечение, иссечение патологического очага.

Список литературы

Основная литература

	Литература	Режим доступа к электронному
1.	Патологическая анатомия. Т. 1.: учебник: в 2 т. / под ред. Паукова В. С. - Москва: ГЭОТАР-Медиа, 2020. - 720 с.	Режим доступа к электронному
2.	Патологическая анатомия. Т. 2. Частная патология: учебник: в 2 т. /	ресурсу: по

	под ред. Паукова В. С. - Москва: ГЭОТАР-Медиа, 2020. - 528 с.	личному логину и паролю в электронной библиотеке: ЭБС Консультант студента
3.	Патологическая анатомия: учебник /А. И. Струков, В. В. Серов; под ред. В. С. Паукова. - 6-е изд., перераб. и доп. - Москва: ГЭОТАР-Медиа, 2019. - 880 с.	
4.	Патологическая анатомия: руководство к практическим занятиям: учебное пособие / под ред. О. В. Зайратьянца, Л. Б. Тарасовой. - 2-е изд., испр. и доп. - Москва: ГЭОТАР-Медиа, 2021. - 696 с.	

Дополнительная литература:

	Литература	Режим доступа к электронному ресурсу
5	Патологическая анатомия: атлас: учеб. пособие для студентов медицинских вузов и последипломного образования / [Зайратьянц О. В. и др.]; под ред. О. В. Зайратьянца. - Москва: ГЭОТАР-Медиа, 2014. - 960 с.	Режим доступа к электронному ресурсу: по личному логину и паролю в электронной библиотеке: ЭБС Консультант студента