

## Приложение к ОПОП ВО по специальности Стоматология

### Фонд оценочных средств для проведения государственной итоговой аттестации выпускников, завершающих освоение ОПОП ВО по специальности 31.05.03 Стоматология

I этап (оценка уровня теоретической подготовленности) – междисциплинарное тестирование. Проводится в компьютерном классе с использованием тестовых заданий по дисциплинам (модулям) Блока 1.

Проводится на основе компьютерных технологий (электронных носителей тестовых заданий) с использованием банка тестовых заданий, охватывающих содержание дисциплин базовой части Учебного плана специальности 31.05.03 - Стоматология.

Общее количество тестовых заданий составляет не менее 3500. Один студент должен выполнить 60 тестовых заданий.

#### Критерии оценки

##### I этап междисциплинарное тестирование

Результат оценивается по принципу «зачтено» (количество правильных ответов 70% и выше) или «не зачтено» (количество правильных ответов менее 70%) и объявляется студентам в день оформления и утверждения протокола заседания экзаменационной комиссии.

II этап (оценка практических навыков в условия симулятора, решение ситуационных задач) – междисциплинарное собеседование. Оценивается умение выпускника проводить диагностику и разрабатывать оптимальные решения в конкретных ситуациях на основе интеграции приобретенных междисциплинарных профессиональных знаний. Проводится с целью определения уровня профессиональных компетенций и теоретической базы знаний в условиях конкретных клинических ситуаций (ситуационных задач).

##### I этап междисциплинарное тестирование

##### II Этап Оценка практических навыков в условия симулятора.

##### Решение ситуационных задач

##### Перечень практических навыков (умений) по специальности

1. Базовая сердечно-легочная реанимация
2. Первая помощь при обмороке.
3. Первая помощь при коллапсе
4. Первая помощь при анафилактическом шоке
5. Ребенок В. 6 лет. Проведено клиническое и рентгенологическое обследование.

Диагноз: K02.1 Кариес дентина зуба 5.4.

Задание: провести препарирование кариозной полости II класса на зубе 5.4 и подготовите полость к пломбированию стеклоиномерным цементом. Пломбирование проводить не нужно.

6. Ребенок Л. 7 лет. Проведено клиническое и рентгенологическое обследование. Диагноз: K02.1 Кариес дентина зуба 7.4. Проведено препарирование кариозной полости.

Задание: провести пломбирование кариозной полости I класса зуба 7.4 стеклоиномерным цементом.

7. Ребенок Б. 6 лет, обратился с целью профилактического осмотра. Проведено клиническое обследование. Зуб 3.6 на стадии прорезывания. Выявлены слабоминерализованный фиссуры. Диагноз: K02.0 Кариес эмали зуба 3.6.

Задание: провести неинвазивную герметизацию фиссур зуба 3.6.

8. Ребенок Б. 6 лет, обратился с целью профилактического осмотра. Проведено клиническое обследование. Зуб 1.6 на стадии прорезывания. Выявлены слабоминерализованный фиссуры. Диагноз: K02.0 Кариес эмали зуба 1.6.

Задание: провести подготовку зуба к инвазивной герметизации и расшлифовывание фиссур зуба 1.6. Заполнять фиссуру герметиком не нужно.

Алгоритм выполнения практического навыка

9. Ребенок Ф. 7 лет. Проведено клиническое и рентгенологическое обследование. Диагноз: K02.1 Кариес дентина зуба 8.4. Проведено препарирование кариозной полости.

Задание: провести пломбирование кариозной полости V класса зуба 8.4 стеклоиномерным цементом

10. Ребенок А. 3 года. Проведено клиническое и рентгенологическое обследование.

Диагноз: K02.1 Кариес дентина зуба 7.1. Проведено препарирование кариозной полости.

Задание: провести пломбирование кариозной полости V класса зуба 7.1 стеклоиномерным цементом.

11. Ребенок В. 8 лет. Проведено клиническое и рентгенологическое обследование.

Диагноз: K02.1 Кариес дентина зуба 5.5.

Задание: провести препарирование кариозной полости I класса на зубе 5.5 и подготовить полость к пломбированию стеклоиномерным цементом. Пломбирование проводить не нужно.

12. Ребенок П. 7 лет. Проведено клиническое и рентгенологическое обследование.

Диагноз: K02.1 Кариес дентина зуба 5.4.

Задание: провести препарирование кариозной полости V класса на зубе 5.4 и подготовить полость к пломбированию стеклоиномерным цементом. Пломбирование проводить не нужно.

13. Ребенок Г. 3 года. Проведено клиническое и рентгенологическое обследование.

Диагноз: K02.1 Кариес дентина зуба 6.1.

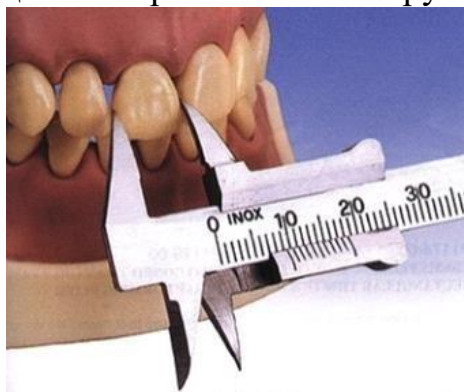
Задание: провести препарирование кариозной полости V класса на зубе 6.1 и подготовить полость к пломбированию стеклоиономерным цементом. Пломбирование проводить не нужно.

14. Ребенок Д. 7 лет. Проведено клиническое и рентгенологическое обследование.

Диагноз: K02.1 Кариес дентина зуба 7.5. Проведено препарирование кариозной полости.

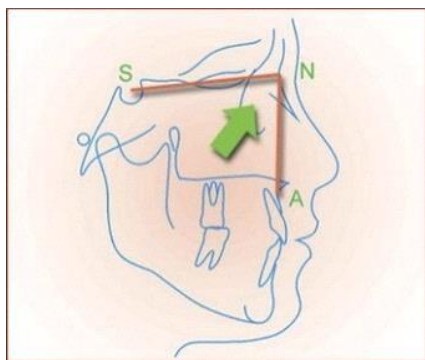
Задание: наложить матричную систему для пломбирования стеклоиономерным цементом кариозной полости II класса на зубе 7.5. Пломбирование проводить не нужно.

15. Определите пропорциональность размеров резцов верхнего и нижнего зубных рядов на гипсовых моделях зубных рядов (индекс Тонна) с помощью измерительных инструментов.

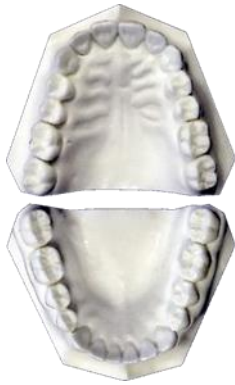

$$\frac{\Sigma 21|12}{\Sigma 21|12} = 1,33$$

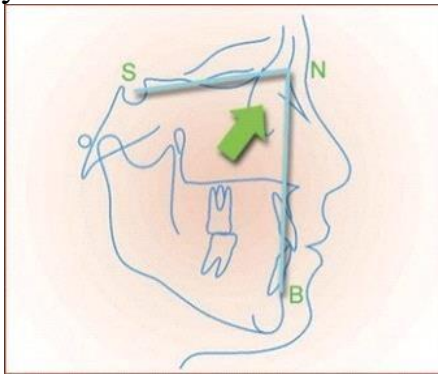
16. Определите положение апикального базиса верхней челюсти относительно переднего отдела основания черепа (построение угла SNA) на телерентгенограмме головы в боковой проекции с помощью измерительных инструментов



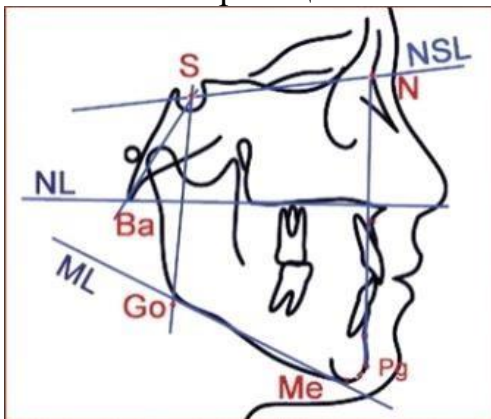
17. Определите ширину зубных рядов по методу Пона на гипсовых моделях зубных рядов с помощью измерительных инструментов. ПРЕМОЛЯРНЫЙ ИНДЕКС = 80; МОЛЯРНЫЙ ИНДЕКС = 64;



18. Определите положение апикального базиса нижней челюсти относительно переднего отдела основания черепа (построение угла SNB) на телерентгенограмме головы в боковой проекции с помощью измерительных инструментов.



19. Определите положение нижней челюсти относительно переднего отдела основания черепа (построение угла SNPg) на телерентгенограмме головы в боковой проекции с помощью измерительных инструментов.



20. Пациент Л., 1970 года рождения. Проведен осмотр и опрос пациента.

Диагноз: частичное отсутствие зубов (K08.1).

Задание: получить оттиск с зубного ряда верхней челюсти альгинатной массой

21. Пациент Т., 1975 года рождения. Проведен осмотр и опрос пациента.

Диагноз: частичное отсутствие зубов (K08.1)

Задание: получить оттиск с зубного ряда верхней челюсти альгинатной массой

22. Пациент П., 1936 года рождения. Проведен осмотр и опрос пациента.

Диагноз: полное отсутствие зубов на нижней челюсти (K00.01), частичное отсутствие зубов на верхней челюсти (K08.1)

Задание: определить (очертить) границу протезного ложа, изготовить индивидуальную ложку на нижнюю челюсть.

23. Пациент В., 1947 года рождения. Проведен осмотр и опрос пациента.

Диагноз: полное отсутствие зубов на верхней челюсти (K00.01), частичное отсутствие зубов на нижней челюсти (K08.1)

Задание: определить (очертить) границу протезного ложа, изготовить индивидуальную ложку на верхнюю челюсть.

24. Пациент Ч., 1986 года рождения.

Диагноз: Дефект коронки зуба 11 Status localis. Зуб 11 ранее депульпирован, корневой канал запломбирован до апикального отверстия, получен предварительный оттиск с в/ч силиконовой массой, зуб 11 отпрепарирован под металлокерамическую коронку.

Задание: изготовить временную пластмассовую коронку на зуб 11 клиническим способом по оттиску, полученному до препарирования зуба

25. Пациент Ж., 1983 года рождения.

Диагноз: Дефект коронки зуба 23 Status localis. Зуб 23 ранее депульпирован, корневой канал запломбирован до апикального отверстия, получен предварительный оттиск с в/ч силиконовой массой, зуб 23 отпрепарирован под металлокерамическую коронку. Задание: изготовить временную пластмассовую коронку на зуб 23 клиническим способом по оттиску, полученному до препарирования зуба.

26. Пациент Н., 1966 года рождения.

Диагноз: Дефект коронки зуба 45 Status localis. Зуб 45 ранее депульпирован и отпрепарирован под металлическую коронку.

Задание: припасовать и зафиксировать металлическую коронку на зуб 45.

27. Пациент С., 1984 года рождения.

Диагноз: Дефект коронки зуба 15 Status localis. Зуб 15 ранее депульпирован, корневой канал запломбирован до апикального отверстия.

Задание: восстановить коронковую часть зуба 15 с помощью анкерного штифта и композитного материала.

28. Пациент Ю., 1987 года рождения. Проведен осмотр и опрос пациента.

Диагноз: дефект коронки зуба 21. Status localis. Зуб 21 ранее депульпирован, корневой канал запломбирован до апикального отверстия.

Задание: восстановить коронковую часть зуба 21 с помощью анкерного штифта и композитного материала.

29. Пациент Р., 1982 года рождения. Проведен осмотр и опрос пациента.

Диагноз: дефект коронки зуба 21. Status localis. Зуб 21 ранее депульпирован и восстановлен с помощью анкерного штифта и композитного материала.

Задание: провести препарирование зуба 21 под металлокерамическую коронку с вестибулярным уступом (2 этап).

30. Пациент Р., 1982 года рождения. Проведен осмотр и опрос пациента.

Диагноз: дефект коронки зуба 21. Status localis. Зуб 21 ранее депульпирован и восстановлен с помощью анкерного штифта и композитного материала.

Задание: провести препарирование зуба 21 под металлокерамическую коронку с вестибулярным уступом (1 этап).

31. Пациент Е., 1973 года рождения. Проведен осмотр и опрос пациента. Диагноз: отлом коронки зуба 36. Status localis. Зуб 36 ранее депульпирован и восстановлен с помощью анкерного штифта и композитного материала.

Задание: провести препарирование зуба 36 (тангенциально) для изготовления металлической (цельнолитой) коронки»

32. Пациент О., 1970 года рождения. Проведен осмотр и опрос пациента.

Диагноз: частичное отсутствие зубов К08.1. Status localis. Зубы отпрепарированы под металлокерамические коронки.

Задание: получить двухслойный двухэтапный силиконовой оттиск зубного ряда, стандартной ложкой (1 этап).

33. Пациент О., 1970 года рождения. Проведен осмотр и опрос пациента.

Диагноз: частичное отсутствие зубов К08.1. Status localis. Зубы отпрепарированы под металлокерамические коронки.

Задание: получить двухслойный двухэтапный силиконовой оттиск зубного ряда, стандартной ложкой (2 этап).

34. Пациент З., 1971 года рождения. Проведен осмотр и опрос пациента.

Диагноз: разрушение коронки зуба 37. Status localis. Зуб 37 ранее депульпирован и восстановлен с помощью анкерного штифта и композитного материала.

Задание: провести препарирование зуба 37 (тангенциально) для изготовления металлической (цельнолитой) коронки

35. Пациент М., 1987 года рождения. Проведен осмотр и опрос пациента.

Диагноз: дефект коронки зуба 13. Status localis. Зуб 13 ранее депульпирован, корневой канал запломбирован до апикального отверстия. Изменений в периапикальных тканях нет.

Задание: изготовить штифтово-культевую вкладку прямым методом на зуб 13.

36. Пациент У., 1968 года рождения. Проведено стоматологическое диагностическое обследование пациента. Снятие диагностических альгинатных оттисков.

Диагноз: частичное отсутствие зубов (K08.1)

Задание: изготовить гипсовую модель по полученному ранее анатомическому альгинатному оттиску верхней челюсти.

37. Пациент С., 1978 года рождения. Проведено стоматологическое диагностическое обследование пациента. Снятие диагностических альгинатных оттисков.

Диагноз: частичное отсутствие зубов (K08.1)

Задание: изготовить гипсовую модель по полученному ранее анатомическому альгинатному оттиску нижней челюсти.

38. Пациент Н., 1983 года рождения. Проведен осмотр и опрос пациента. Диагноз: Дефект коронки зуба 26. Status localis. Ранее снята несостоятельная металлокерамическая коронка с зуба 26.

Задание: изготовить временную коронку на зуб 26 с помощью предварительно полученного силиконового оттиска.

39. Пациент П., 1979 года рождения. Проведен осмотр и опрос пациента. Диагноз: Дефект коронки зуба 46. Status localis. Ранее снята несостоятельная металлокерамическая коронка с зуба 46.

Задание: изготовить временную коронку на зуб 46 с помощью предварительно полученного силиконового оттиска.

40. Пациент Л., 1964 года рождения. Проведен осмотр и опрос пациента.

Диагноз: Острый пульпит зуба 44 (K04.01). Нарушение краевого прилегания искусственной коронки к твердым тканям зуба 44.

Задание: снять ранее изготовленную искусственную коронку с зуба 44.

41. Пациент И., 1984 года рождения. Проведен осмотр и опрос пациента.

Диагноз: дефект коронки зуба 31. Status localis. Зуб 31 ранее депульпирован, корневой канал запломбирован до апикального отверстия. Изменений в периапикальных тканях нет.

Задание: изготовить на зуб 31 штифтово-культевую вкладку прямым методом.

42. Диагноз: острый пульпит K04.0

Задание: проведите инструментальную и медикаментозную обработку корневых каналов премоляра нижней челюсти.

43. Задание: проведите постановку лечебной и изолирующей прокладки, пломбирование кариозной полости 1 класса по Блеку моляра нижней челюсти пломбировочными материалами химического отверждения.

44. Задание: проведите пломбирование кариозной полости на жевательной поверхности моляра нижней челюсти композитом светового отверждения.

45. Задание: поставьте изолирующую прокладку и проведите пломбирование кариозной полости на жевательной поверхности моляра нижней челюсти пломбировочными материалами химического отверждения.

46. Диагноз: кариес дентина K02.0. Кариозная полость сформирована. Задание: проведите пломбирование кариозной полости II класса по Блеку премоляра нижней челюсти композитом светового отверждения.

47. Диагноз: кариес дентина K02.0. Кариозная полость сформирована. Задание: проведите пломбирование кариозной полости II класса по Блеку премоляра нижней челюсти композитом химического отверждения.

48. Диагноз: кариес дентина K02.0. Кариозная полость сформирована. Задание: проведите пломбирование кариозной полости III класса по Блеку 1 резца верхней челюсти композитом светового отверждения.

49. Диагноз: кариес дентина K02.0. Кариозная полость сформирована. Задание: проведите пломбирование кариозной полости III класса по Блеку композитом химического отверждения.

50. Диагноз: кариес дентина K02.0. Кариозная полость сформирована. Задание: проведите пломбирование кариозной полости IV класса по Блеку композитом светового отверждения

51. Диагноз: Кариес дентина K02.0. Кариозная полость сформирована. Задание: проведите пломбирование кариозной полости II класса по Блеку МОД премоляра верхней челюсти композитом светового отверждения

52. Диагноз: кариес дентина K02.0. Задание: проведите препарирование кариозной полости I класса по Блеку (фиссурного) моляра нижней челюсти.

53. Диагноз: кариес дентина K02.0. Задание проведите препарирование кариозной полости I класса по Блеку моляра нижней челюсти

54. Диагноз: кариес дентина K02.0. Задание: проведите препарирование кариозной полости II класса по Блеку премоляра верхней челюсти.

55. Диагноз: кариес дентина K02.0. Задание: проведите препарирование кариозной полости III класса по Блеку резца верхней челюсти.

56. Диагноз: кариес дентина K02.0. Задание: проведите препарирование кариозной полости IV класса по Блеку резца нижней челюсти

57. Диагноз: кариес дентина K02.0. Задание: проведите Задание: проведите препарирование кариозной полости V класса по Блеку резца нижней челюсти.

58. Диагноз: Кариес дентина K02.0.

Задание: проведите препарирование кариозной полости II класса по Блеку МОД премоляра верхней челюсти

59. Диагноз: пульпит K04.0.

Задание: проведите инструментальную и медикаментозную обработку корневых по методу «Crown Down» корневых каналов моляра нижней челюсти.

60. Диагноз: пульпарный абсцесс K04.0. Задание: создайте эндодонтический доступ, проведите инструментальную и медикаментозную



обработку корневых по методу «Crown Down» корневых каналов премоляра нижней челюсти.

61. Диагноз: хронический периодонтит K04.5. Задание: создайте эндодонтический доступ, проведите инструментальную и медикаментозную обработку корневого канала резца верхней челюсти. Коронка зуба интактна.

62. Диагноз: хронический пульпит K04.0. Задание: создайте эндодонтический доступ и проведите инструментальную и медикаментозную обработку корневых каналов моляра нижней челюсти по методу «Step back».

63. Диагноз: хронический апикальный периодонтит K04.5. Создан эндодонтический доступ, каналы инструментально и медикаментозно обработаны. Зуб подготовлен к пломбированию. Задание: проведите пломбирование корневого канала резца верхней челюсти методом латеральной конденсации гуттаперчи.

64. Диагноз: периодонтит K04.0.

Задание: проведите пломбирование корневых каналов многокорневого зуба (моляра) нижней челюсти.

65. Диагноз: хронический апикальный периодонтит K04.5. Создан эндодонтический доступ, каналы инструментально и медикаментозно обработаны. Зуб подготовлен к пломбированию.

Задание: проведите пломбирование корневых каналов премоляра верхней челюсти.

66. Диагноз: хронический пульпит K04.0. Создан эндодонтический доступ, каналы инструментально и медикаментозно обработаны. Зуб подготовлен к пломбированию.

Задание: проведите пломбирование корневых каналов в премоляре верхней челюсти методом латеральной конденсации гуттаперчи.

67. Диагноз: хронический апикальный периодонтит K04.5. Создан эндодонтический доступ, каналы инструментально и медикаментозно обработаны. Зуб подготовлен к пломбированию.

Задание: проведите пломбирование корневого канала резца верхней челюсти методом одной пасты.

68. Диагноз: обострение хронического периодонтита зуба 1.1 (K04.5).

Задание: проведите удаление зуба 1.1, выбрав требующиеся для этого инструменты

69. Диагноз: обострение хронического периодонтита зуба 2.2 (K04.5).

Задание: проведите удаление зуба 2.2, выбрав требующиеся для этого инструменты.

70. Диагноз: обострение хронического периодонтита зуба 1.3 (K04.5).

Задание: проведите удаление зуба 1.3, выбрав требующиеся для этого инструменты.

71. Диагноз: обострение хронического периодонтита зуба 2.5 (K04.5).

Задание: проведите удаление зуба 2.5, выбрав требующиеся для этого инструменты.

72. Диагноз: обострение хронического периодонтита зуба 1.6 (K04.5).

Задание: проведите удаление зуба 1.6, выбрав требующиеся для этого инструменты.

Диагноз: обострение хронического периодонтита зуба 2.7 (K04.5).

73. Провести удаление зуба 2.7, выбрав требующиеся для этого инструменты.

74. Диагноз: обострение хронического периодонтита зуба 2.8 (K04.5).

Задание: проведите удаление зуба 2.8, выбрав требующиеся для этого инструменты.

75. Диагноз: обострение хронического периодонтита зуба 4.1 (K04.5).

Задание: проведите удаление зуба 4.1, выбрав требующиеся для этого инструменты.

76. Диагноз: обострение хронического периодонтита зуба 3.2 (K04.5).

Задание: проведите удаление зуба 3.2, выбрав требующиеся для этого инструменты.

77. Диагноз: обострение хронического периодонтита зуба 4.3 (K04.5).

Задание: проведите удаление зуба 4.3, выбрав требующиеся для этого инструменты.

78. Диагноз: обострение хронического периодонтита зуба 3.5 (K04.5).

Задание: проведите удаление зуба 3.5, выбрав требующиеся для этого инструменты.

79. Диагноз: обострение хронического периодонтита зуба 4.3 (K04.5).

Задание: проведите удаление зуба 4.3, выбрав требующиеся для этого инструменты.

80. Диагноз: обострение хронического периодонтита зуба 3.7 (K04.5).

Задание: проведите удаление зуба 3.7, выбрав требующиеся для этого инструменты.

81. Диагноз: обострение хронического периодонтита зуба 4.6 (K04.5).

Задание: проведите удаление зуба 4.6, выбрав требующиеся для этого инструменты.

82. Диагноз: обострение хронического периодонтита зуба 3.8 (K04.5).

Задание: проведите удаление зуба 3.8, выбрав требующиеся для этого инструменты.

83. Задание: проведите лечение альвеолита лунки удаленного зуба 2.5 (K10.2).

84. Задание: проведите лечение альвеолита лунки удаленного зуба 4.5 (K10.2).

85. Задание: проведите лечение периостита верхней челюсти справа в области зубов 1.5, 1.6, 1.7 (K10.2).

86. Задание: проведите лечение периостита верхней челюсти справа в области зубов 3.5, 3.6, 3.7 (K10.2).

87. Задание: проведите остановку кровотечения из лунки удаленного зуба 4.5.

88. Задание: проведите остановку кровотечения из лунки удаленного зуба 2.6.

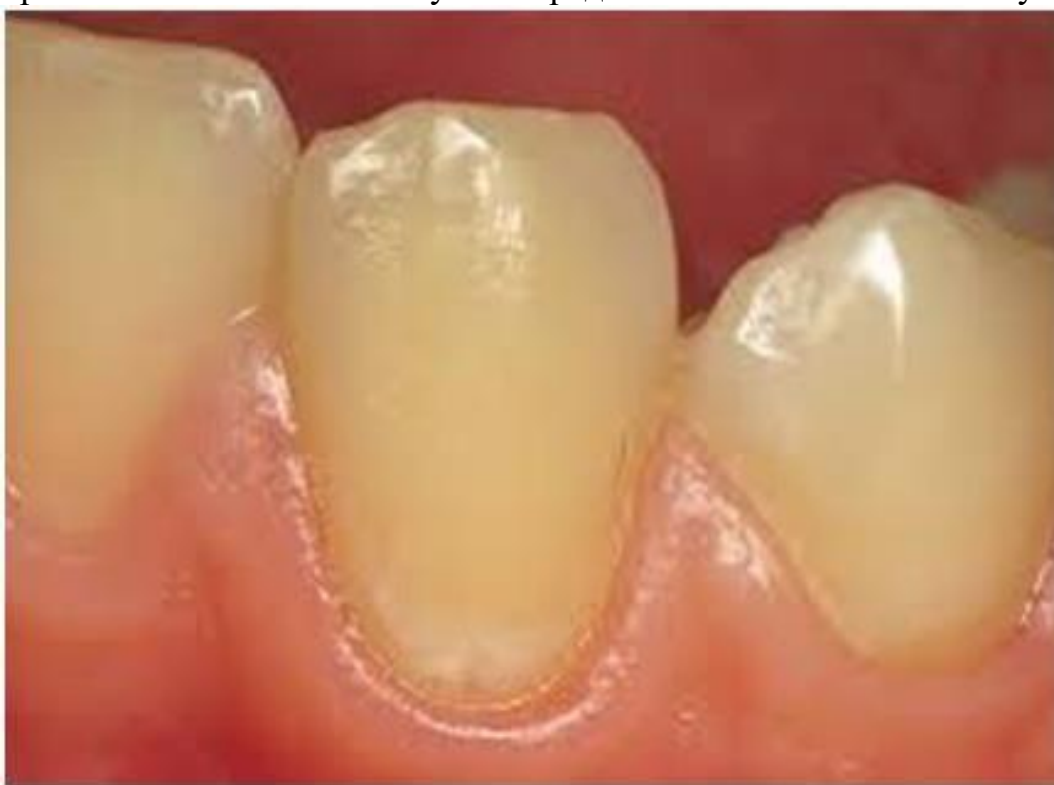## **Ситуационные задачи**

**Инструкция: ознакомьтесь с ситуацией и дайте развернутые ответы на вопросы**

### **Ситуационная задача 1**

Пациентка Д. 22 лет обратилась в клинику с целью профилактического осмотра. Жалоб не предъявляет.

Объективно: 3.3 зуб– на вестибулярной поверхности в пришеечной области определяется нечётко отграниченный участок серовато-белого цвета. Реакция на температурные раздражители незначительная, быстро проходящая после устранения раздражителя. Потери эпителиального прикрепления нет, в пришеечной области всех зубов определяется наличие мягкого зубного налёта.



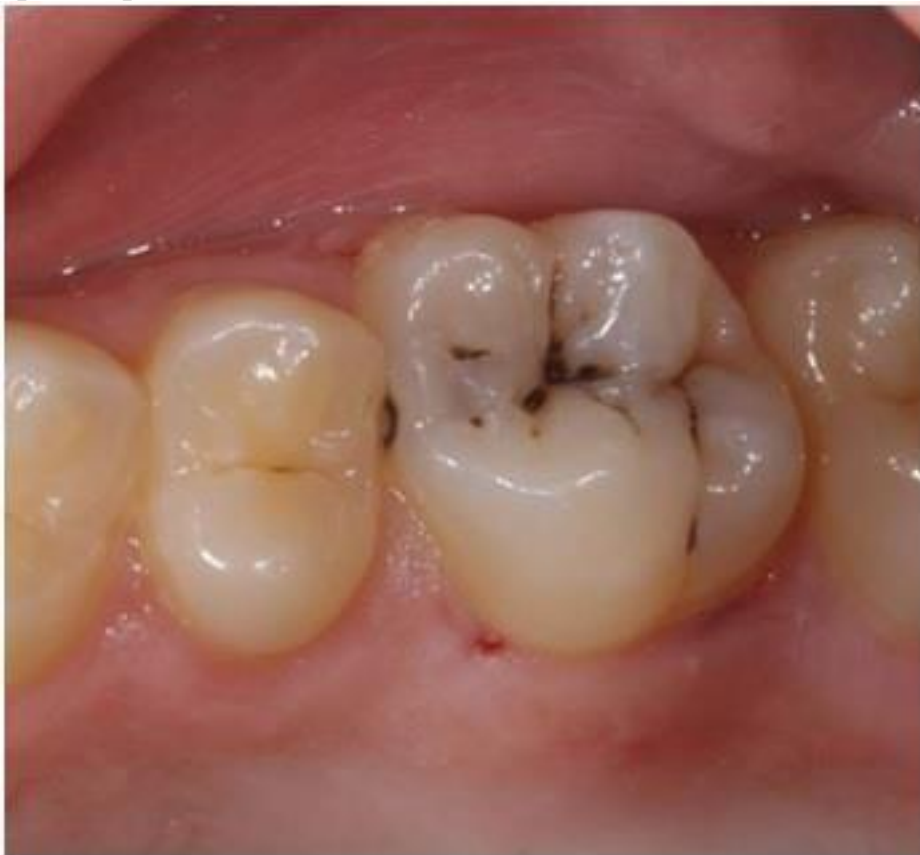### **Вопросы:**

1. Поставьте диагноз.
2. Укажите необходимые дополнительные методы обследования.
3. Проведите дифференциальную диагностику.
4. Составьте план лечения.
5. Меры профилактики, рекомендованные в указанном случае.

### **Ситуационная задача 2**

Пациентка П. 23 года обратилась в клинику с жалобой на попадание пищи между зубами верхней челюсти справа, периодически возникающую кратковременную боль при приёме холодной и сладкой воды и пищи. Впервые ощущение возникли около 2 месяцев назад.

Объективно: 2.6 зуб – на окклюзионной и медиальной контактной поверхностях кариозная полость средней глубины, выполненная размягчённым и пигментированным дентином. Зондирование болезненное по стенкам кариозной полости. Перкуссия зуба безболезненная. Реакция на холод кратковременная.



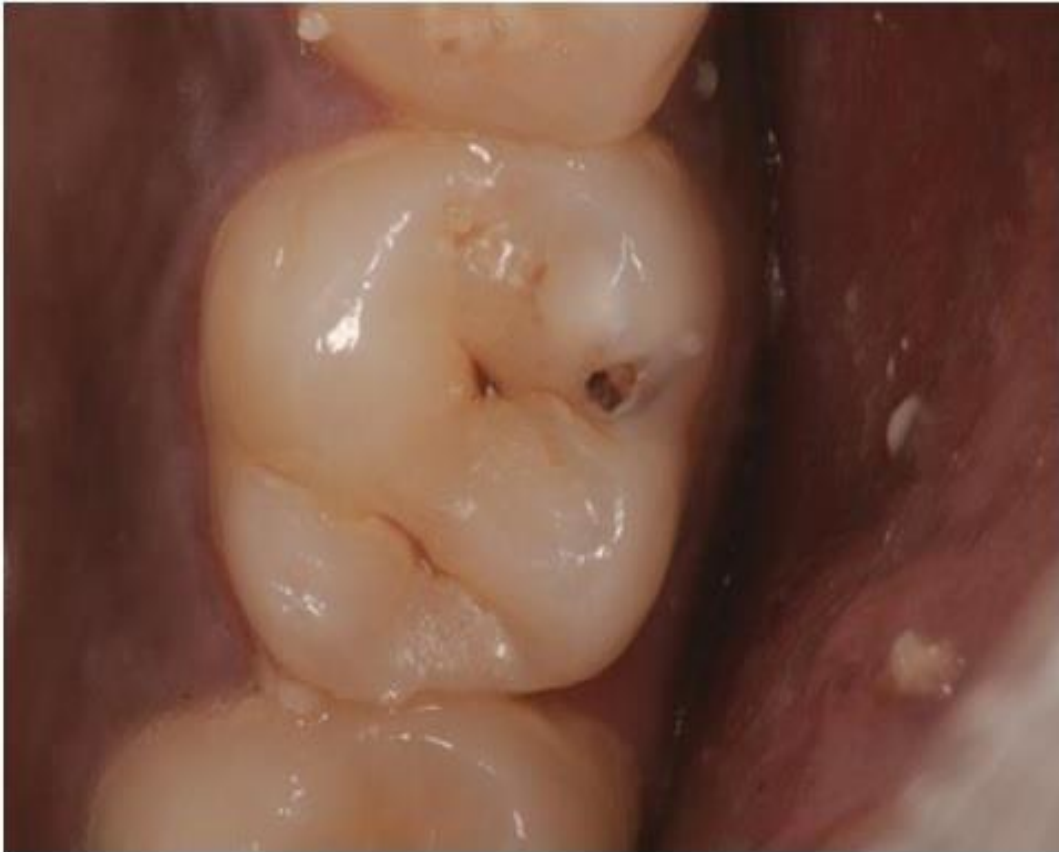#### **Вопросы:**

1. Поставьте диагноз.
2. Укажите необходимые дополнительные методы обследования.
3. Проведите дифференциальную диагностику.
4. Составьте план лечения.
5. Перечислите возможные ошибки при пломбировании кариозной полости II класса по Блэку 2.6 зуба.

#### **Ситуационная задача 3**

Пациент Ф. 29 лет обратился в клинику с целью профилактического осмотра, жалоб не предъявляет. Из анамнеза: к стоматологу обратился впервые за последние 4 года.

Объективно: 1.7 зуб - на окклюзионной поверхности на дистальном щёчном бугре кариозная полость средней глубины, выполненная пигментированным и размягчённым дентином. Зондирование болезненное по стенкам кариозной полости. Перкуссия зуба безболезненная. Реакция на холод кратковременная.



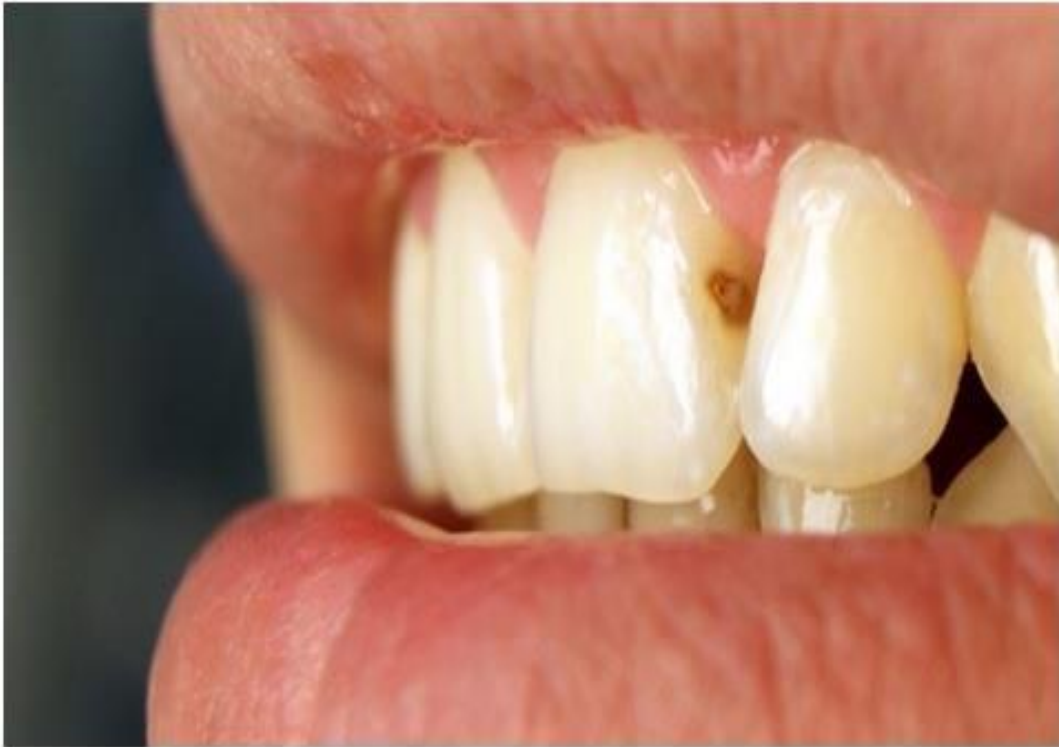**Вопросы:**

1. Поставьте диагноз.
2. Укажите необходимые дополнительные методы обследования.
3. Проведите дифференциальную диагностику.
4. Составьте план лечения.
5. Охарактеризуйте класс данной кариозной полости в соответствии с классификацией Блэка.

**Ситуационная задача 4**

Пациент Ч. 28 лет обратился в клинику с жалобами на эстетический дефект в области фронтальных зубов, кратковременную, быстропроходящую боль при приёме сладкой или холодной пищи. В анамнезе ортодонтическое лечение с использованием несъёмного аппарата.

Объективно: 2.1 зуб – на дистальной контактной поверхности кариозная полость средней глубины, выполненная пигментированным и размягчённым дентином. Зондирование дна и стенок кариозной полости болезненное. Перкуссия зуба безболезненная.



**Вопросы:**

1. Поставьте диагноз.
2. Укажите необходимые дополнительные методы обследования.
3. Проведите дифференциальную диагностику.
4. Составьте план лечения.
5. Укажите последовательность этапов пломбирования данной полости.

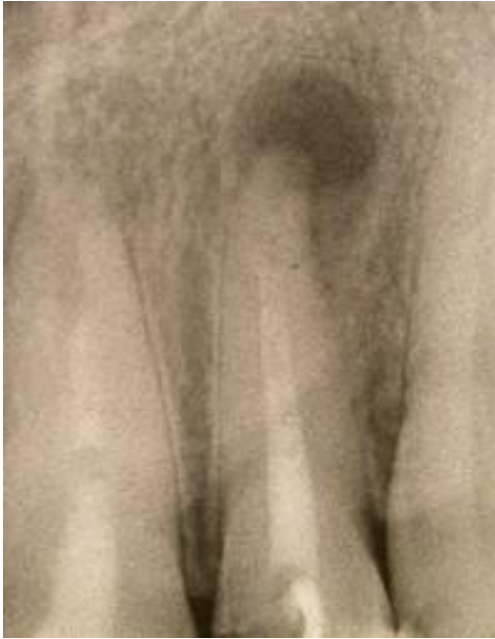**Ситуационная задача 5**

Пациент М. 26 лет обратился в клинику с жалобами на неприятные ощущения при накусывании на 2.5 зуб. Болезненность в области десны.

Из анамнеза: зуб ранее лечен эндодонтически 5 лет назад.

Объективно: 2.5 зуб– на жевательной и контактных поверхностях пломба. Перкуссия болезненна. Слизистая оболочка в проекции верхушки корня 2.5 зуба отёчна, гиперемирована, болезненна при пальпации.

На внутриротовой контактной рентгенограмме у верхушки корня 2.5 зуба выявлен очаг деструкции костной ткани с чёткими контурами, размером 8×10 мм. Корневые каналы запломбированы на  $\frac{2}{3}$  длины.



### **Вопросы:**

1. Поставьте диагноз.
2. Показания к консервативному (терапевтическому) методу лечения.
3. Назовите основные этапы эндодонтического лечения.
4. Назовите пломбировочные материалы для временного пломбирования корневых каналов.
5. Укажите показания к проведению и методы хирургического лечения в данной ситуации.

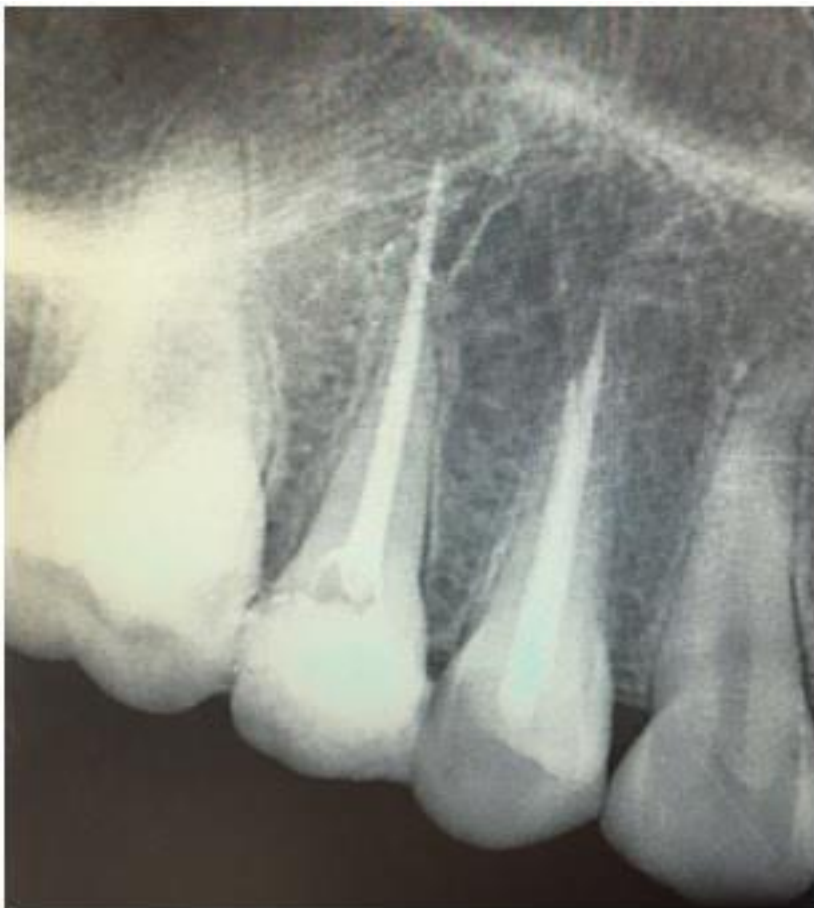### **Ситуационная задача 6**

Пациент О. 20 лет предъявляет жалобы на периодически возникающие неприятные ощущения при накусывании на 1.5 зуб. Зуб беспокоит в течение 3 месяцев.

Из анамнеза: ранее зуб был лечен эндодонтически.

Объективно: 1.5 зуб – коронковая часть значительно разрушена, восстановлена пломбой. Перкуссия слабо болезненна.

На внутриротовой контактной рентгенограмме корневой канал 1.5 зуба запломбирован плотно, равномерно на всем протяжении, пломбировочный материал и гуттаперча значительно выведены за верхушку корня. Изменений в периапикальных тканях нет.



### **Вопросы:**

1. Определите план лечения 1.5 зуба.
2. Назовите основные противопоказания к повторному эндодонтическому вмешательству.
3. Укажите возможные причины осложнения при проведенном эндодонтическом лечении 1.5 зуба.
4. Назовите препараты для ирригации корневых каналов при эндодонтическом лечении.
5. Назовите основные этапы эндодонтического лечения.

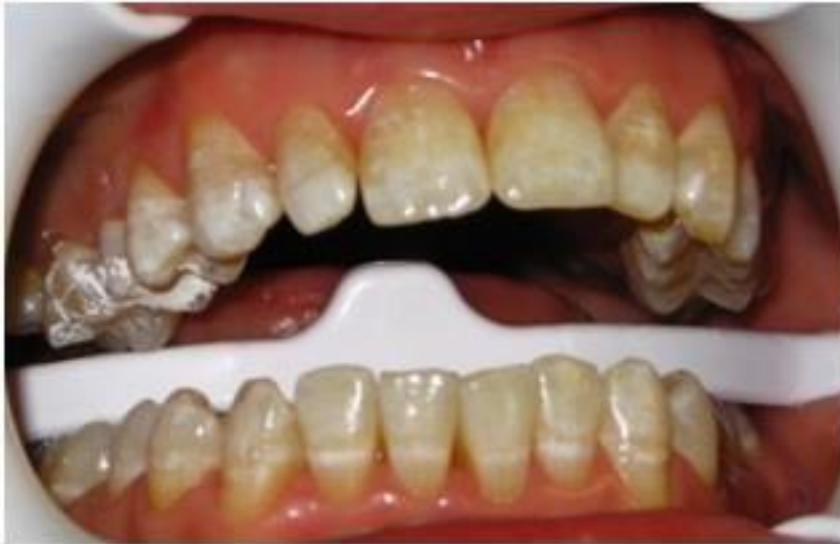### **Ситуационная задача 7**

Пациентка Ф. 18 лет обратилась в клинику с жалобами на эстетические дефекты зубов.

Со слов пациентки, постоянные зубы прорезались уже с пятнами. Проживает пациентка А. в г. Одинцово.

При внешнем осмотре: кожные покровы без видимой патологии. При осмотре полости рта: множественные меловидные пятна на всех поверхностях зубов, эмаль гладкая.





**Вопросы:**

1. Поставьте диагноз.
2. Проведите дифференциальную диагностику.
3. Укажите причину возникновения данного заболевания.
4. Составьте план лечения.
5. Обоснуйте подбор индивидуальных средств гигиены полости рта при данной патологии.

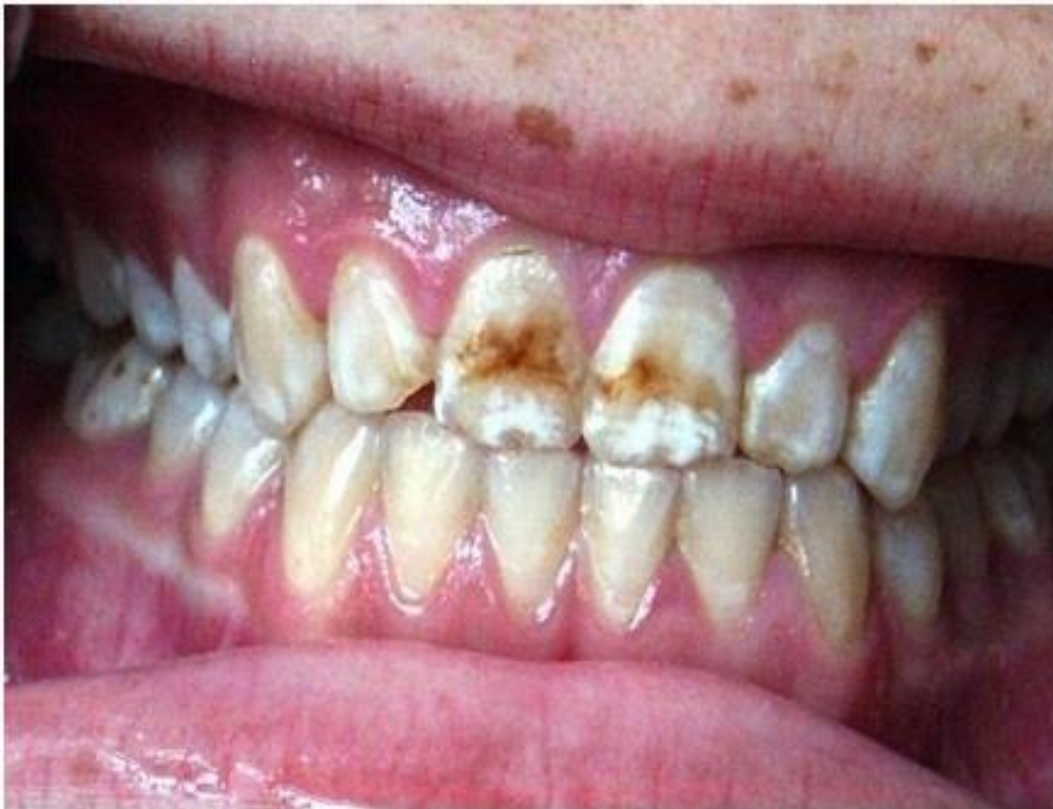**Ситуационная задача 8**

В клинику обратилась пациентка Т. в возрасте 17 лет с жалобами на эстетические дефекты зубов.

Со слов пациентки, постоянные зубы прорезались уже с пятнами. Проживает пациентка в г. Красногорске.

При внешнем осмотре: кожные покровы без видимой патологии.

При осмотре полости рта: множественные меловидные пятна на всех поверхностях зубов, эмаль имеет матовый оттенок, на фоне которой на передней поверхности верхних центральных резцов отмечаются пигментированные пятна коричневого цвета.



### **Вопросы:**

1. Поставьте диагноз.
2. Проведите дифференциальную диагностику.
3. Укажите причину возникновения данного заболевания.
4. Составьте план лечения.
5. Обоснуйте подбор индивидуальных средств гигиены полости рта при данной патологии.

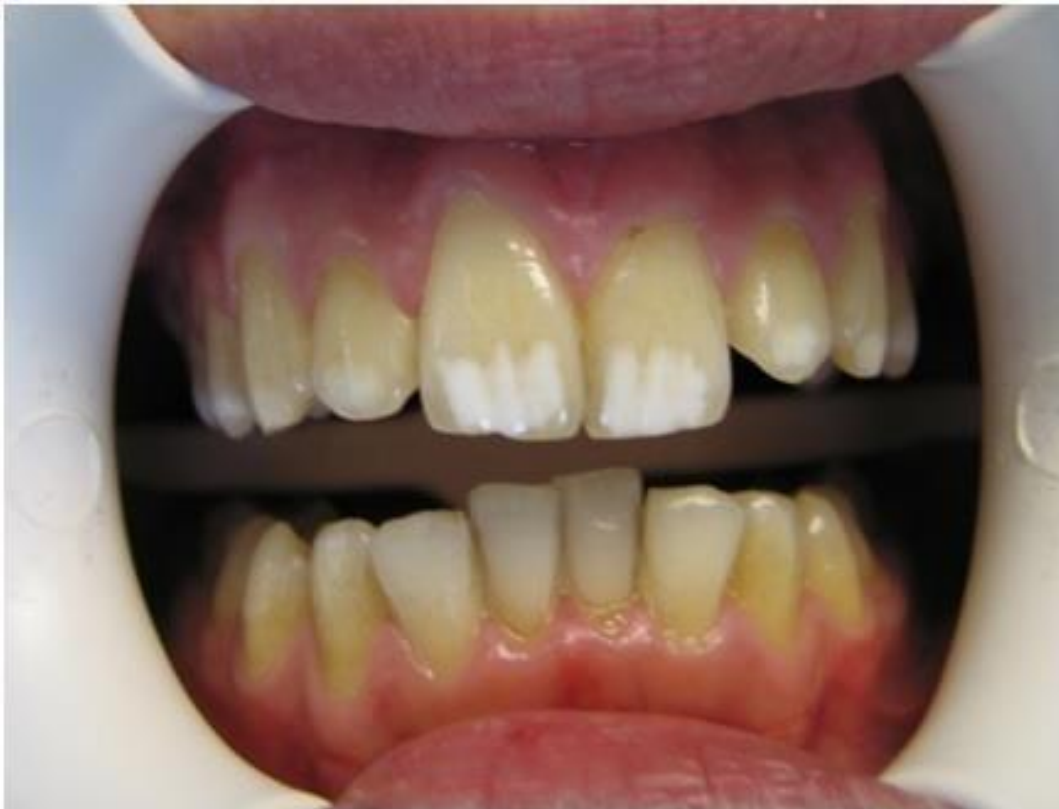### **Ситуационная задача 9**

Пациент Т. 19 лет обратился в клинику с жалобами на эстетические дефекты зубов.

Со слов пациента, постоянные зубы прорезались уже с пятнами. В детстве он часто болел тяжёлыми инфекционными заболеваниями. В течение жизни размеры, форма и цвет пятен не изменялись.

При внешнем осмотре: кожные покровы без видимой патологии.

При осмотре полости рта: пятна белого цвета, с чёткими границами и одинаковой величины в области режущего края симметричных зубов верхней челюсти.



**Вопросы:**

1. Поставьте диагноз.
2. Проведите дифференциальную диагностику.
3. Укажите причины возникновения данного заболевания.
4. Составьте план лечения.
5. Обоснуйте подбор индивидуальных средств гигиены полости рта при данной патологии.

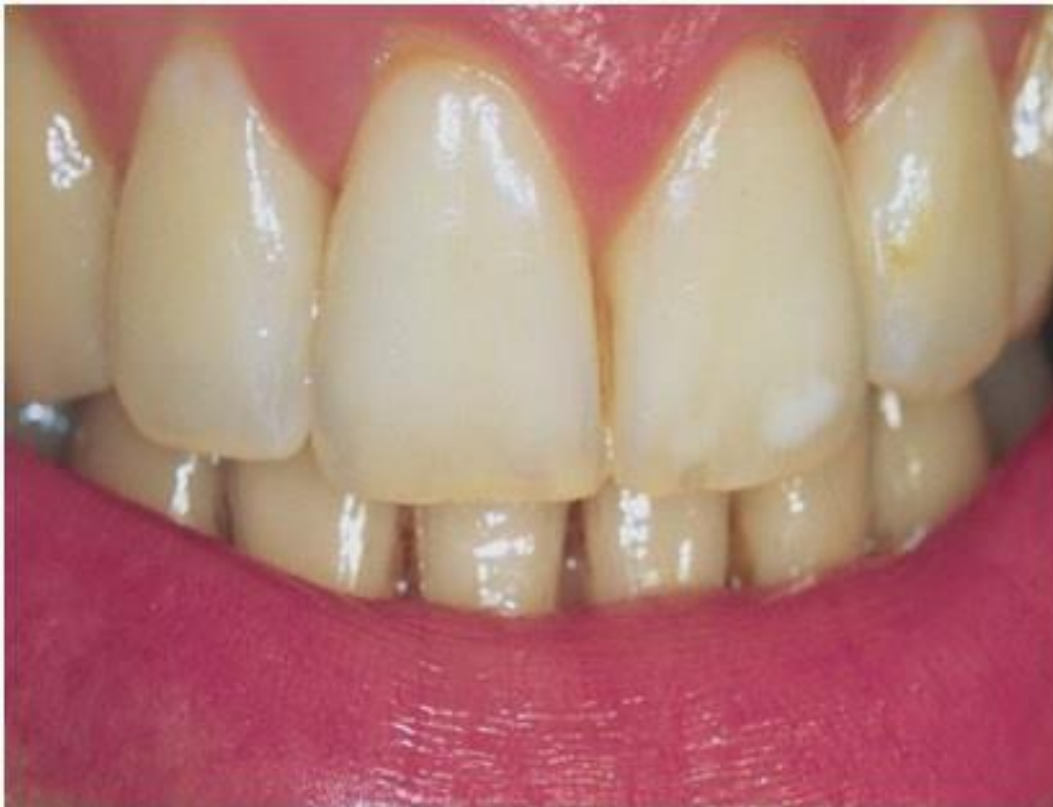**Ситуационная задача 10**

Пациентка С. 25 лет обратилась в клинику с жалобами на эстетические дефекты зубов.

Со слов пациентки, постоянные зубы прорезались уже с пятнами. В течение жизни размеры, форма и цвет пятен не изменялись.

При внешнем осмотре: кожные покровы без видимой патологии.

При осмотре полости рта: пятна белого цвета, с чёткими границами и одинаковой величины в области режущего края 2.1 и 2.2 зубов.



**Вопросы:**

1. Поставьте диагноз.
2. Проведите дифференциальную диагностику.
3. Укажите причины возникновения данного заболевания.
4. Составьте план лечения.
5. Обоснуйте подбор индивидуальных средств гигиены полости рта при данной патологии.

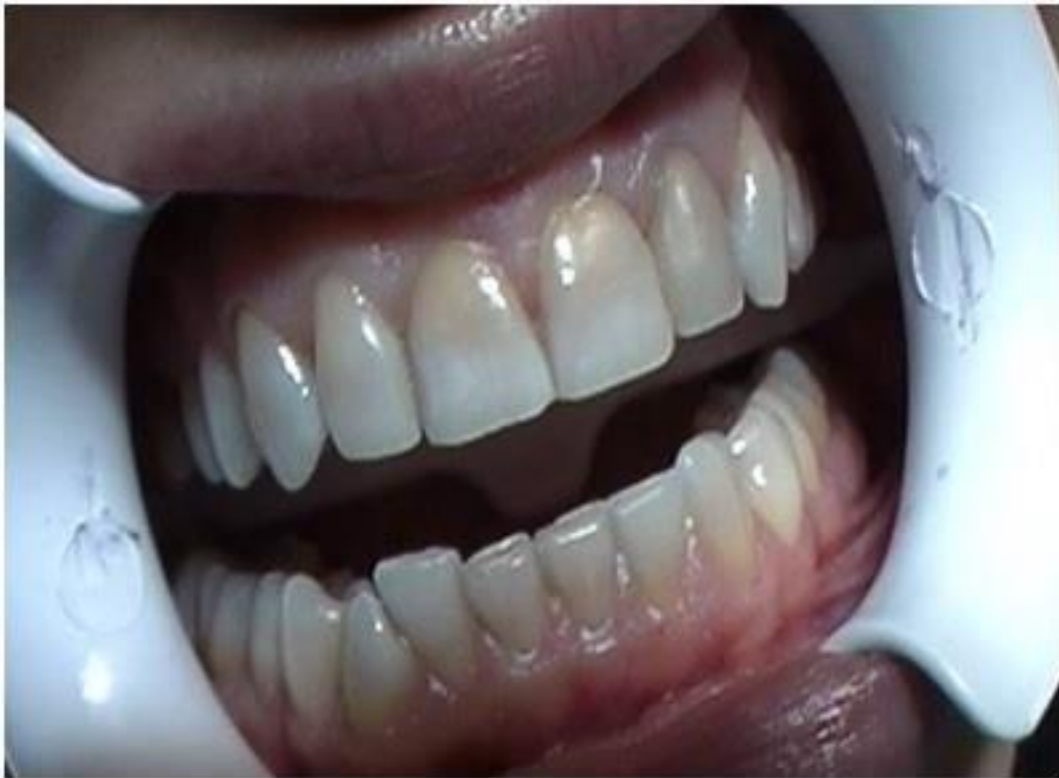**Ситуационная задача 11**

Пациентка А. 37 лет обратилась в клинику с жалобами на тёмный цвет зубов.

Со слов пациентки, постоянные зубы прорезались уже тёмного цвета. Она часто болела инфекционными заболеваниями в детстве и ей назначали для лечения антибиотики.

При внешнем осмотре: кожные покровы без видимой патологии.

При осмотре полости рта: равномерное серовато-коричневое окрашивание зубов верхней и нижней челюстей (до экватора зуба) без образования полосок. Прикус ортогнатический.



**Вопросы:**

1. Поставьте диагноз.
2. Проведите дифференциальную диагностику.
3. Укажите причины возникновения данного заболевания.
4. Составьте план лечения.
5. Обоснуйте подбор индивидуальных средств гигиены полости рта при данной патологии.

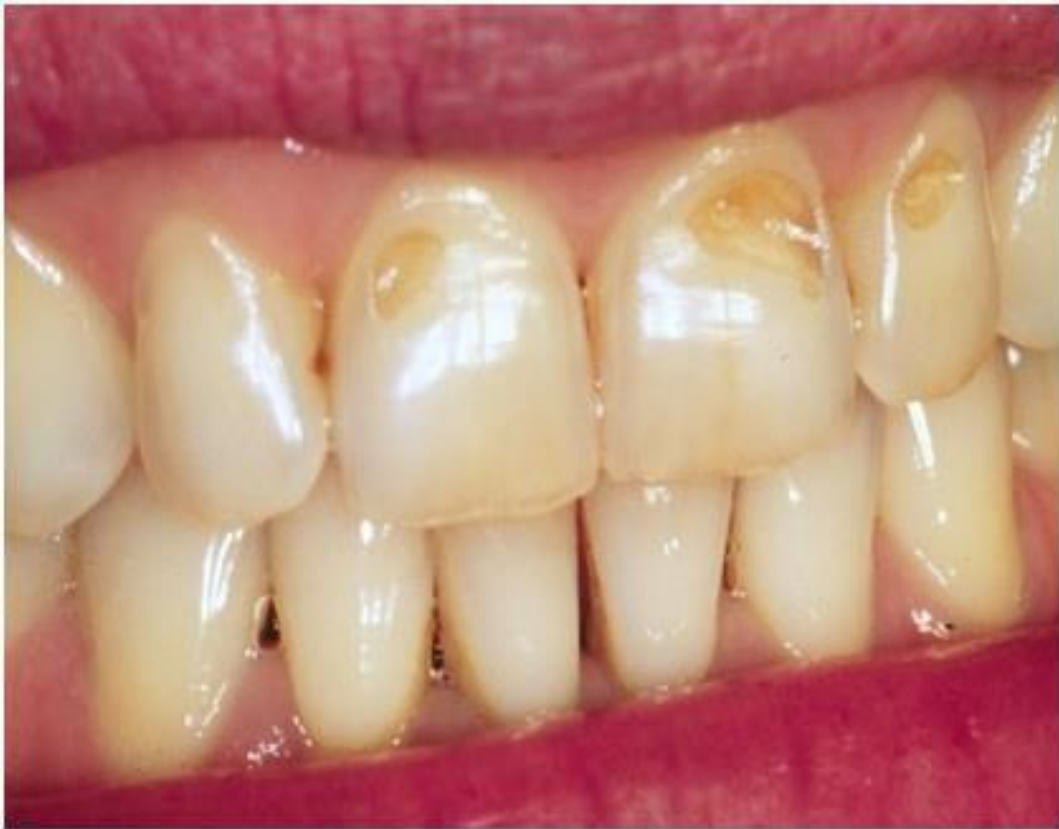**Ситуационная задача 12**

В клинику обратилась пациентка Т. 59 лет с жалобами на эстетические дефекты и выраженную чувствительность передних зубов верхней челюсти.

Анамнез: перенесённые и сопутствующие заболевания: хронический гастрит с повышенной кислотностью.

При внешнем осмотре: кожные покровы без видимой патологии.

При осмотре полости рта: на вестибулярной поверхности 1.1, 2.1, 2.2 зубов– дефекты эмали и дентина блюдцеобразной формы.



**Вопросы:**

1. Поставьте диагноз.
2. Проведите дифференциальную диагностику.
3. Укажите причины возникновения данного заболевания.
4. Составьте план лечения.
5. Подберите индивидуальные средства гигиены полости рта при данной патологии.

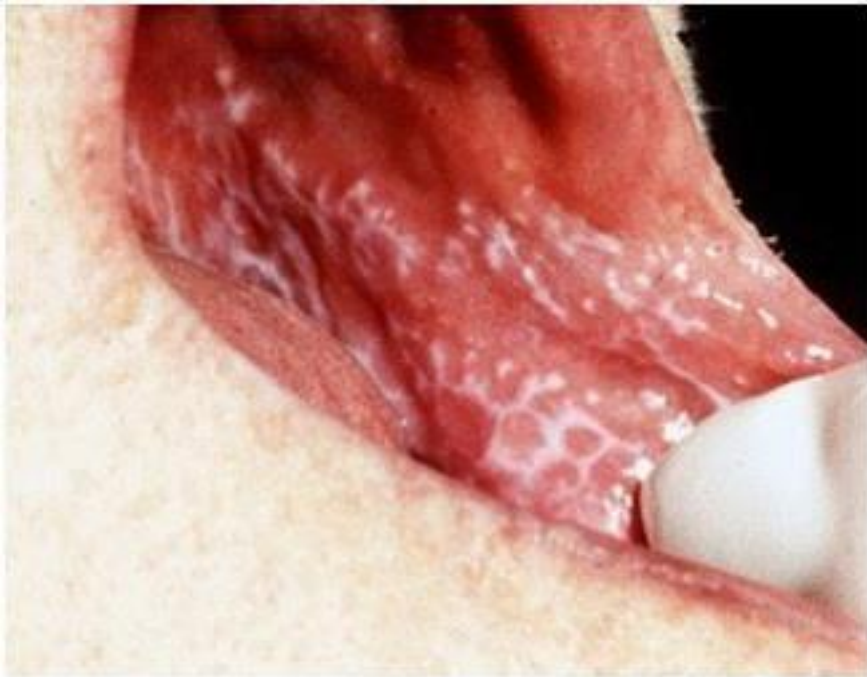**Ситуационная задача 13**

Пациентка К. 52 лет обратилась к врачу-стоматологу с жалобами на жжение в полости рта при приёме раздражающей пищи, чувство шероховатости, стянутости и необычный вид слизистой оболочки щёк. Впервые обратила внимание на изменение около 2 лет назад, что по времени совпало с перенесённым стрессом.

Сопутствующие заболевания: хронический энтероколит, хронический холецистит.

При внешнем осмотре: кожные покровы без видимой патологии.

При осмотре полости рта выявлены одиночные искусственные коронки, изготовленные из разнородных металлов. На фоне видимо неизменённой слизистой оболочки обеих щёк в среднем и заднем отделах отмечаются участки изменённого эпителия белесоватого цвета в виде кружева, не снимающиеся при поскабливании.



### **Вопросы:**

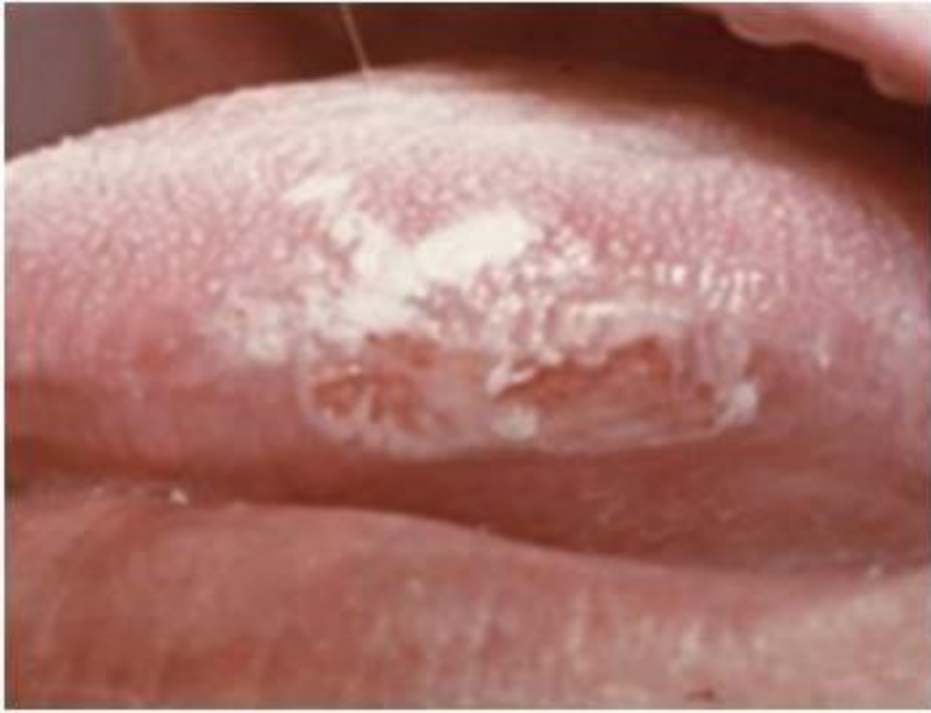1. Поставьте предварительный диагноз и обоснуйте его.
2. Назовите элементы поражения, патологические процессы в эпителии, характерные для данного заболевания.
3. Укажите причины возникновения данного заболевания.
4. Проведите дифференциальную диагностику.
5. Составьте план лечения.

### **Ситуационная задача 14**

Пациент М. 52 лет обратился к врачу-стоматологу с жалобами на шероховатость, чувство стянутости и наличие белого пятна на языке. Изменения на языке заметил около 1 года назад. Белесоватость очага за последнее время усилилась.

Из анамнеза: курит с 16 лет, страдает хроническим гастритом.

При осмотре: регионарные лимфоузлы не увеличены. Частичная вторичная адентия. На боковой поверхности языка справа имеется обширная бляшка белого цвета с полиганальными контурами, возвышающаяся над уровнем слизистой оболочки, не удаляющаяся при поскабливании. Пальпация очага поражения безболезненна, уплотнения в основании нет.



**Вопросы:**

1. Перечислите возможные причины заболевания.
2. Укажите дополнительные методы обследования для подтверждения диагноза.
3. Поставьте диагноз.
4. Проведите дифференциальную диагностику данной патологии.
5. Составьте план лечения. Прогноз.

**Ситуационная задача 15**

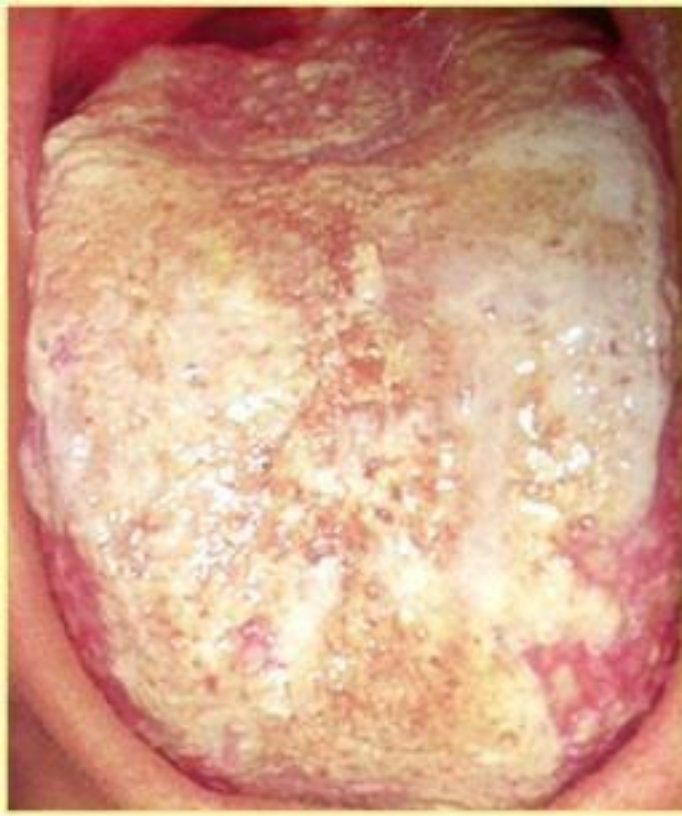
Пациентка Л. 48 лет обратилась в стоматологическую клинику с жалобами на необычный вид языка, сухость и жжение в полости рта.

В анамнезе длительный прием антибиотиков. Общее состояние удовлетворительное.

При внешнем осмотре регионарные лимфоузлы не пальпируются.

При осмотре полости рта язык гиперемирован, отёчен. На спинке языка имеется бело-жёлтый творожный налёт, легко снимающийся при поскабливании. После снятия налёта обнажается ярко гиперемированная поверхность языка.





### **Вопросы:**

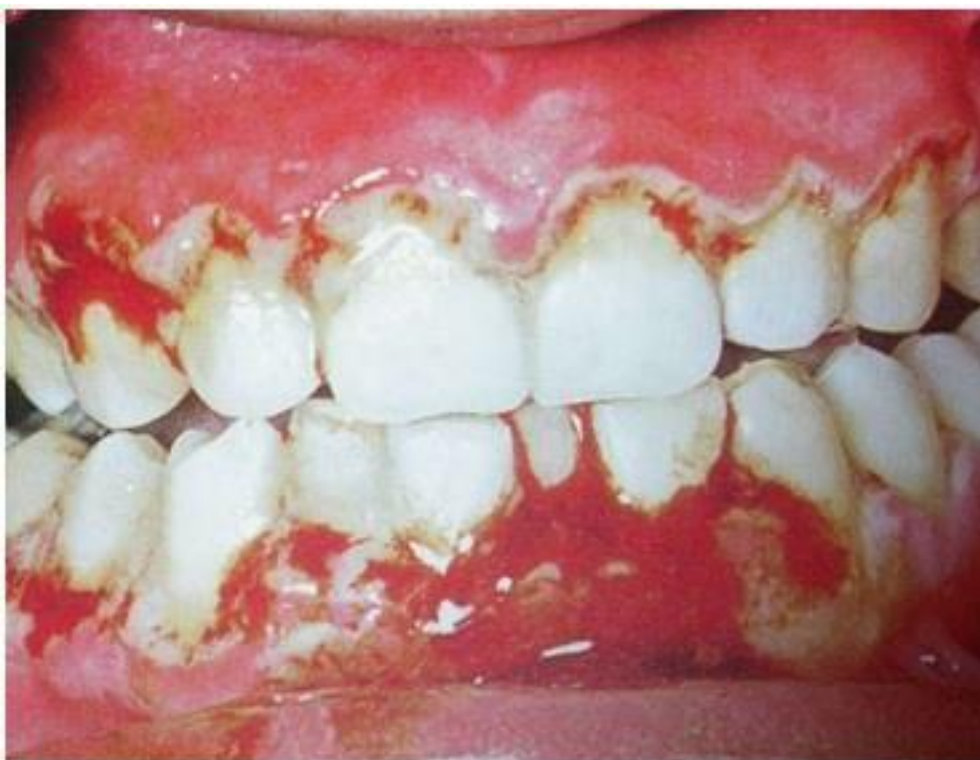1. Поставьте предварительный диагноз.
2. Дополнительный метод обследования для постановки диагноза, состав налёта, имеющий диагностическое значение.
3. Проведите дифференциальную диагностику.
4. Составьте план лечения.
5. Прогноз заболевания, профилактика.

### **Ситуационная задача 16**

Пациент К. 20 лет обратился к врачу-стоматологу с жалобами на резкую боль в полости рта, неприятный запах изо рта, общую слабость, головную боль, повышение температуры тела до 38,8°C. Считает себя больным около 3 дней, когда после переохлаждения появились признаки заболевания.

При внешнем осмотре: бледные кожные покровы. При пальпации регионарные лимфоузлы увеличенные, болезненные, мягкие, подвижные. Гнилостный запах изо рта.

При осмотре полости рта – неудовлетворительная гигиена, обилие наддесневого зубного налёта, гиперемия, некроз межзубных сосочков и десневого края вокруг большинства зубов, резкая кровоточивость и болезненность десны при прикосновении инструментом.



### **Вопросы:**

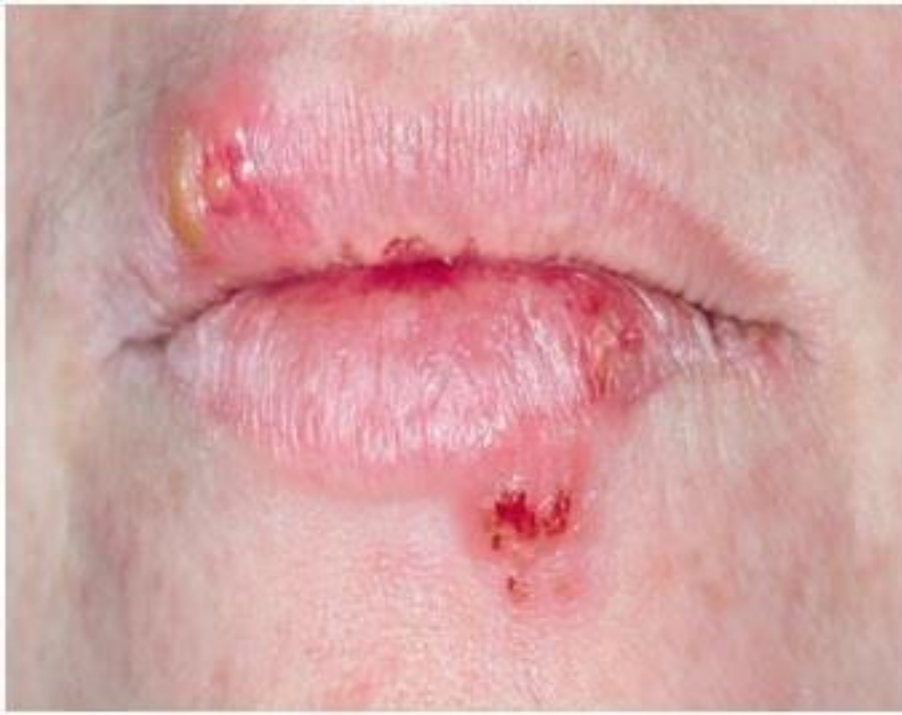1. Поставьте предварительный диагноз.
2. Определите дополнительные методы обследования для уточнения диагноза.
3. Проведите дифференциальную диагностику.
4. Составьте план общего лечения.
5. Составьте план местного лечения при данной патологии.

### **Ситуационная задача 17**

#### **Основная часть**

Пациент В. 37 лет обратился к врачу-стоматологу с жалобами на отёчность, жжение, зуд, умеренную болезненность верхней губы слева. Заболевание рецидивирует 23 раза в год. Общее состояние удовлетворительное. Регионарные лимфоузлы не пальпируются.

При осмотре: на красной кайме верхней губы справа на границе с кожей периоральной области имеются пузырьки, отёк, гиперемия, на красной кайме нижней губы слева на границе с кожей периоральной области имеются эрозии с кровянистой корочкой, гиперемия.



**Вопросы:**

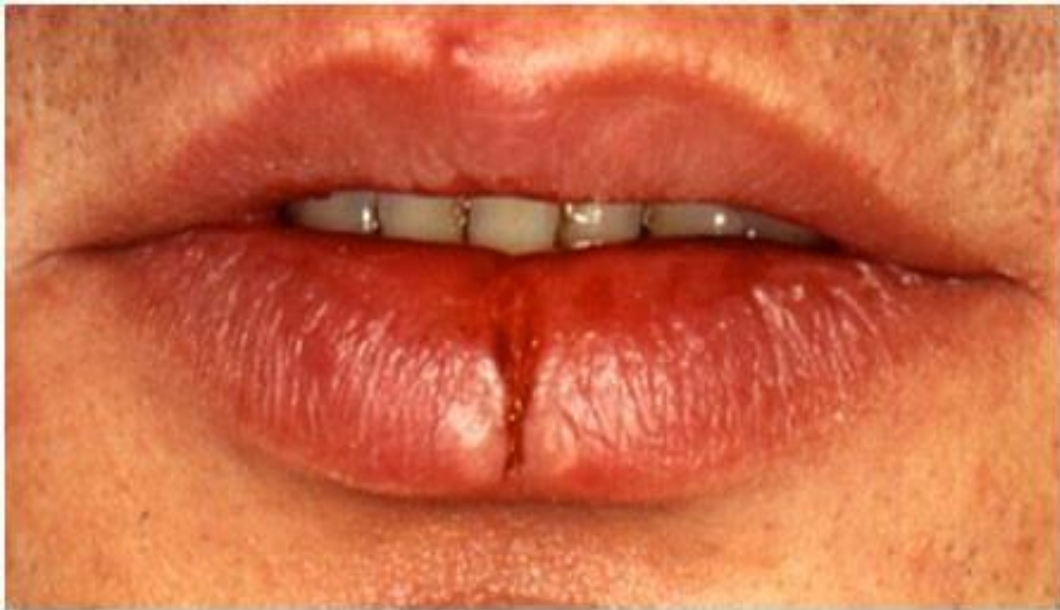1. Поставьте диагноз.
2. Проведите дифференциальную диагностику.
3. Укажите причину и факторы, провоцирующие заболевание.
4. Составьте план лечения.
5. Укажите принципы профилактики.

**Ситуационная задача 18**

Пациент Н. 36 лет обратился к врачу-стоматологу с жалобами на боль в нижней губе, затрудняющую широкое открывание рта, приём пищи, а также эстетический недостаток. Впервые заболевание возникло 6 лет тому назад при прохождении военной службы. Летом наступает заживление, в холодное время возникают рецидивы. Вредные привычки: курит, облизывает и кусает губы. Лечился самостоятельно различными мазями без выраженного терапевтического эффекта.

При внешнем осмотре: кожные покровы без видимых изменений, красная кайма губ сухая. На нижней губе по средней линии имеется глубокая трещина, окружённая помутневшим эпителием и покрытая кровянистой корочкой. При пальпации участка поражения определяется умеренная болезненность и мягко-эластическая консистенция. Регионарные лимфоузлы не пальпируются.

При осмотре слизистой оболочки полости рта патологических изменений не выявлено.



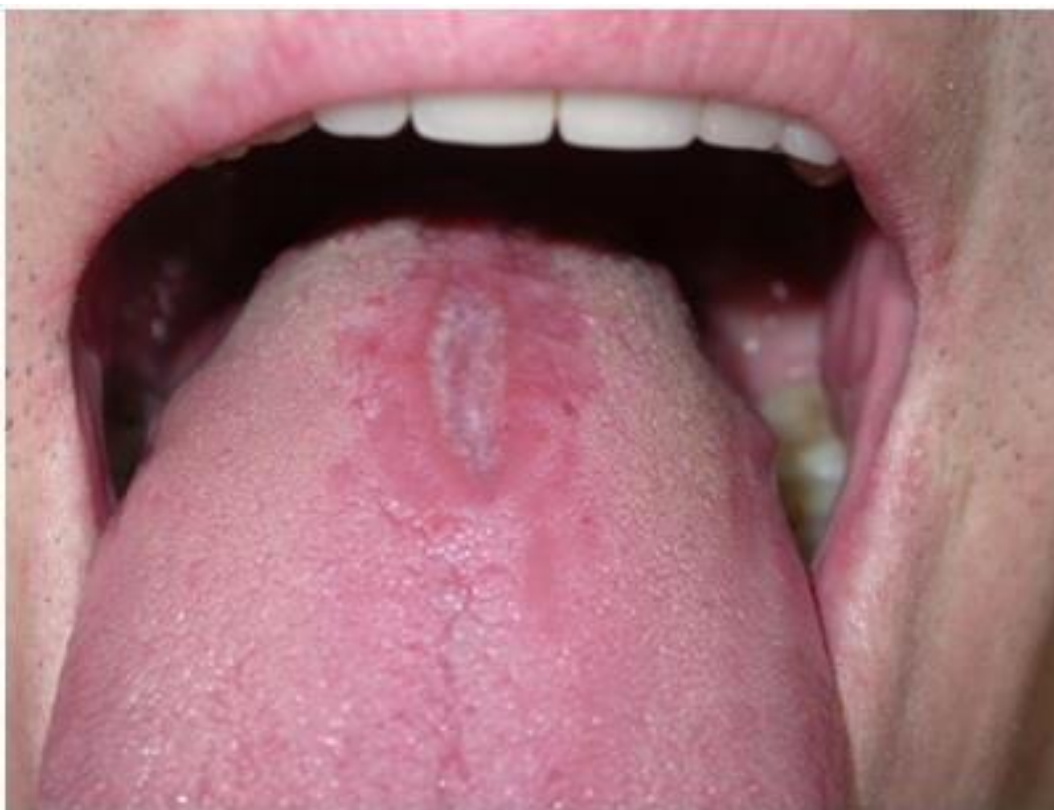**Вопросы:**

1. Поставьте предварительный диагноз.
2. Укажите возможные причины заболевания.
3. Проведите дифференциальную диагностику со сходными заболеваниями.
4. Составьте план лечения.
5. Определите прогноз заболевания.

**Ситуационная задача 19**

Пациент Д. 39 лет обратился к врачу-стоматологу с жалобами на необычный вид языка, жжение. Страдает канцерофобией. Данные изменения отмечает в течение года после перенесённой вирусной инфекции. Лечение не проводилось.

При осмотре: состояние гигиены полости рта неудовлетворительное. Имеются зубные отложения, кариозные полости, дефекты пломб, острые края зубов. В области задней трети дорсальной поверхности языка имеется участок слизистой оболочки ромбовидной формы, плотный, безболезненный при пальпации. Поверхность очага гладкая, с чёткой границей, лишённая сосочков, покрытая белесоватым налётом, при соскабливании которого обнаруживается гиперемированная поверхность без нарушения целостности эпителиального слоя.



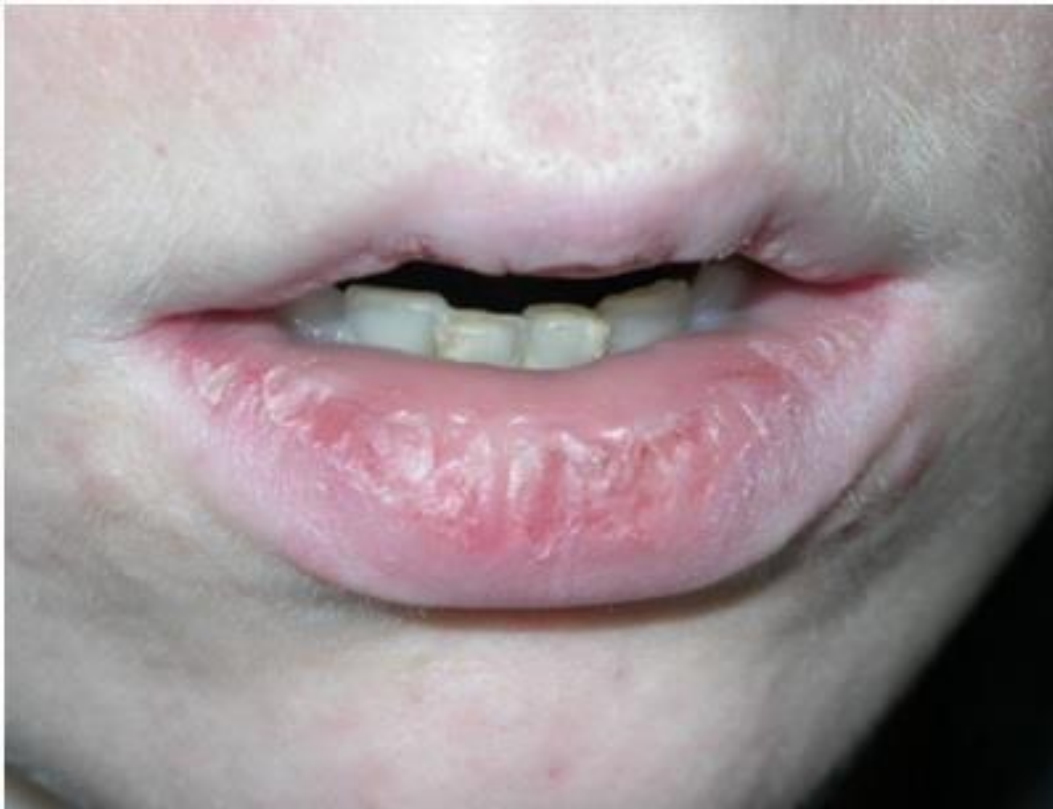### **Вопросы:**

1. Назовите предварительный диагноз и форму заболевания.
2. Укажите патологические процессы в эпителии, лежащие в основе заболевания.
3. Назовите причины заболевания.
4. Проведите дифференциальную диагностику.
5. Составьте план обследования и лечения.

### **Ситуационная задача 20**

Пациентка И. 17 лет обратилась к врачу-стоматологу с жалобами на сухость губ, стянутость, жжение, эстетический недостаток. Изменения на губах появились в 9-летнем возрасте (со слов матери). Летом состояние губ несколько улучшается. Пациентка страдает вредными привычками: облизывает и кусает губы. Такая же патология губ у старшей сестры. Мать отмечает повышенную психоэмоциональную возбудимость у себя и обоих детей.

При внешнем осмотре: регионарные лимфоузлы не пальпируются. Кожные покровы лица без видимых изменений, небольшая сухость. На красной кайме губ, преимущественно нижней, отмечается слабовыраженная отёчность, имеются множественные сухие чешуйки и мелкие трещины. При осмотре слизистой оболочки рта патологических изменений не выявлено.



### **Вопросы:**

1. Поставьте предварительный диагноз.
2. Укажите причины данного заболевания губ.
3. Проведите дифференциальную диагностику со сходными заболеваниями.
4. Составьте прогноз данного заболевания.
5. Составьте план комплексного лечения.

### **Ситуационная задача 21**

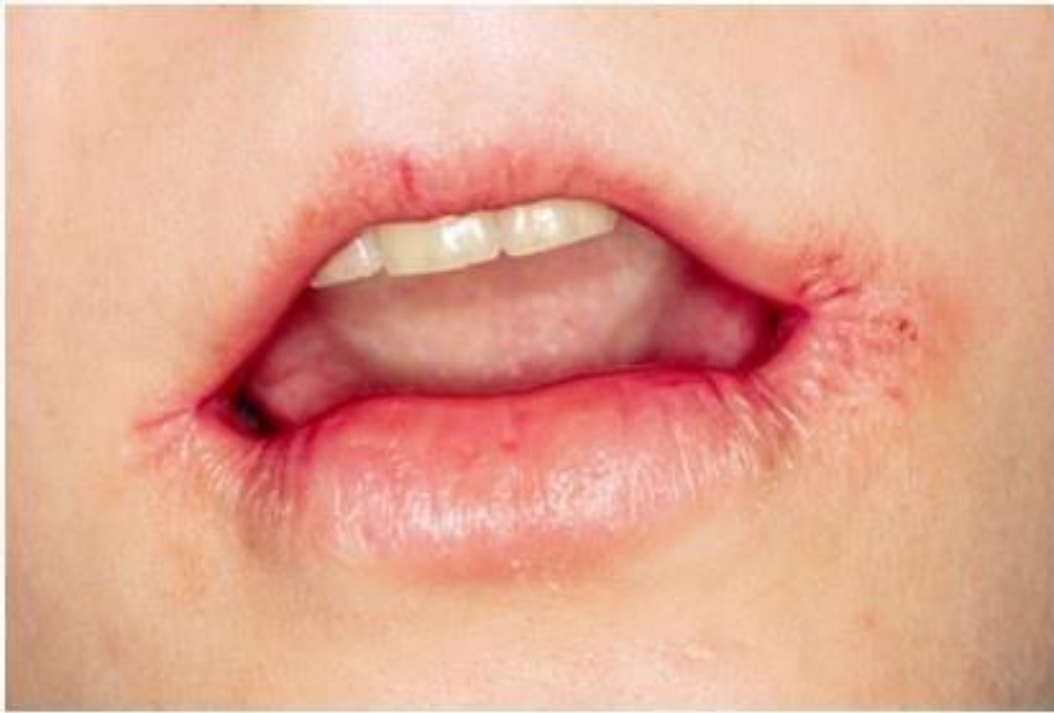Пациентка Н. 14 лет обратилась к врачу-стоматологу с жалобами на ограниченное открывание рта из-за болезненности, боли в губах при разговоре, приёме пищи, стянутость губ, зуд, эстетический недостаток. Впервые заболевание возникло в 7-летнем возрасте (со слов матери). Заболевание прогрессирует с каждым годом особенно в осеннезимний период, летом отмечается ремиссия. Пациентка страдает дерматитом и аллергией на пищевые продукты (шоколад, цитрусовые). Вредные привычки: облизывает и кусает губы, расчёсывает углы рта. Лечилась у дерматолога без выраженного лечебного эффекта.

У матери в течение многих лет имеются заеды.

Регионарные лимфоузлы не пальпируются.

При внешнем осмотре: красная кайма губ сухая, имеется множество мелких трещин на фоне умеренного отёка и гиперемии.

Патологические изменения распространяются на углы рта и периоральную кожу.



**Вопросы:**

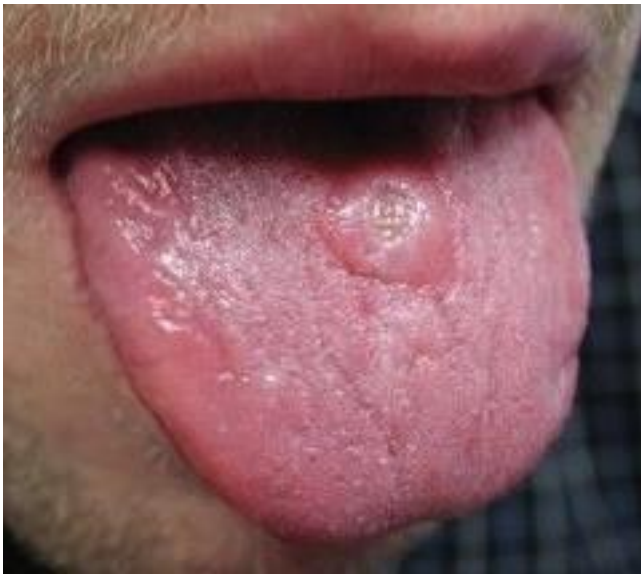1. Поставьте предварительный диагноз.
2. Укажите причины данного заболевания губ.
3. Проведите дифференциальную диагностику со сходными заболеваниями.
4. Составьте план обследования и комплексного лечения.
5. Определите прогноз заболевания.

**Ситуационная задача 22**

Пациентка К. 23 лет обратилась к врачу-стоматологу с жалобами на наличие язвы на кончике языка, чувство дискомфорта во время разговора и еды. Образование на языке появилось 1,5 месяца назад. Регионарные лимфатические узлы увеличенные, безболезненные, плотно-эластичные, малоподвижные.

При осмотре полости рта: на спинке языка имеется безболезненная язва 1×1,2 см.

блюдцеобразной формы, с приподнятыми ровными краями, в основании пальпируется плотный хрящеподобный инфильтрат.



### **Вопросы:**

1. Определите дополнительные методы исследования, необходимые для постановки диагноза.
2. Поставьте предварительный диагноз.
3. Укажите причины заболевания.
4. Проведите дифференциальную диагностику.
5. Тактика врача-стоматолога при определении плана лечения.

### **Ситуационная задача 23**

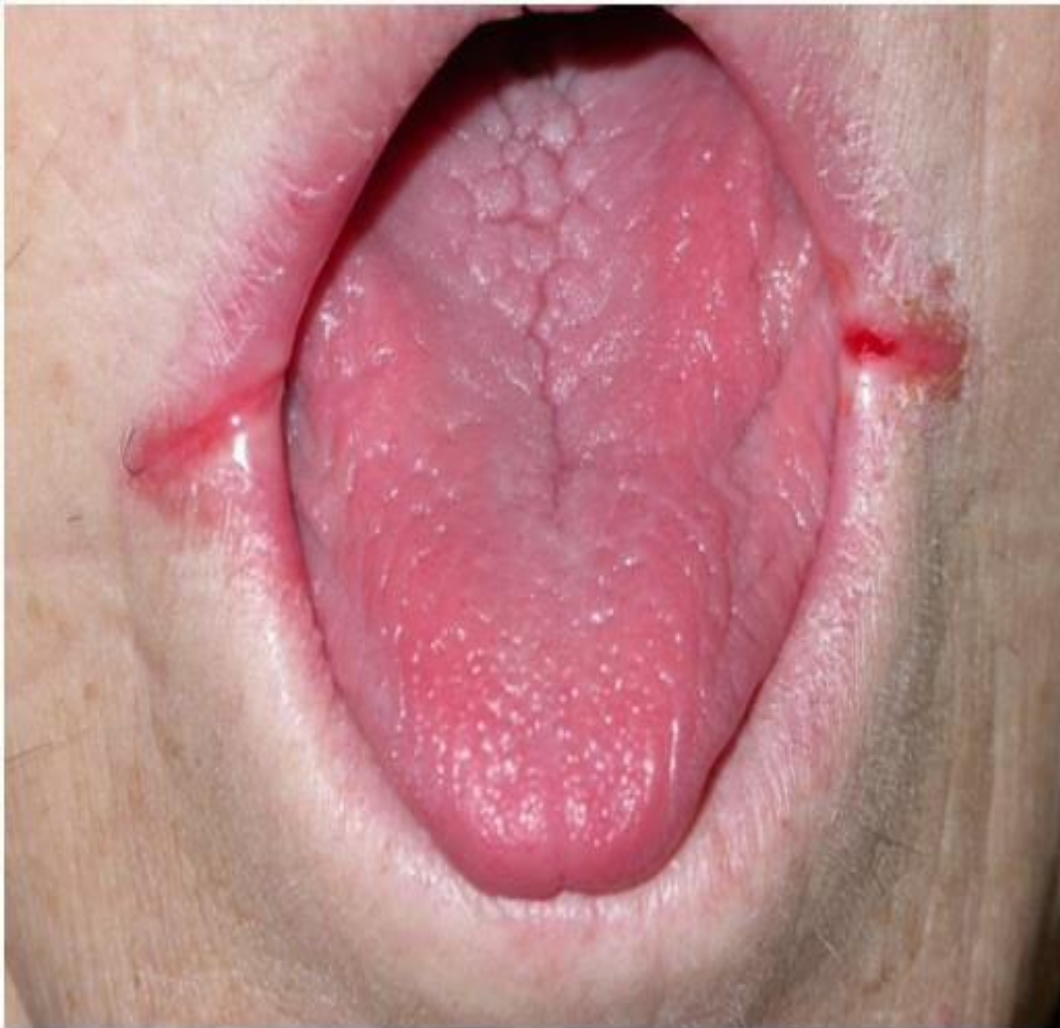Пациент А. 82 лет обратился к врачу-стоматологу с жалобами на появление корочек, жжение и зуд в углах рта.

В анамнезе: гипертоническая болезнь II степени, сахарный диабет. Ранее неоднократно отмечал появление корочек в углах рта. Пользуется съёмными пластиночными протезами в течение 11 лет.

При внешнем осмотре: кожные покровы сухие. Регионарные лимфоузлы не пальпируются. В углах рта слабо мокнущие эрозии, окружённые тонкими серыми чешуйками. Кожа в углах рта гиперемирована. Красная кайма губ сухая.

При осмотре полости рта отмечается сухость, гиперемия слизистой оболочки, атрофия сосочков языка. Гигиена съёмных пластиночных протезов неудовлетворительная.





### **Вопросы:**

1. Укажите причину патологических изменений в углах рта.
2. Назовите необходимый метод обследования для уточнения диагноза.
3. Поставьте предварительный диагноз.
4. Проведите дифференциальную диагностику.
5. Наметьте план лечения.

### **Ситуационная задача 24**

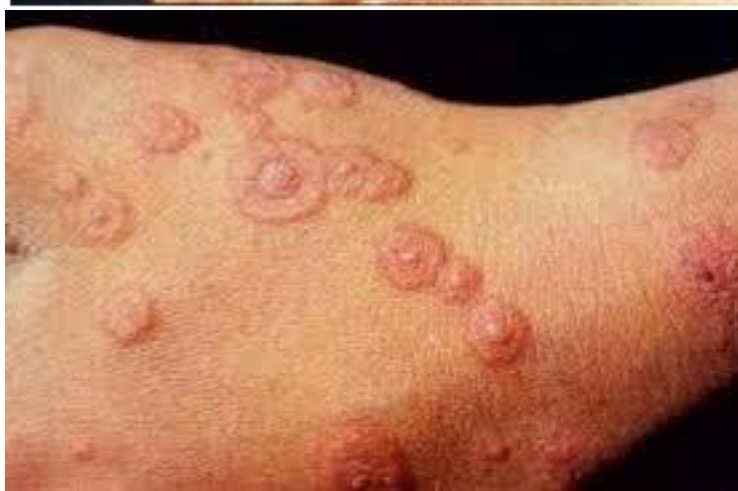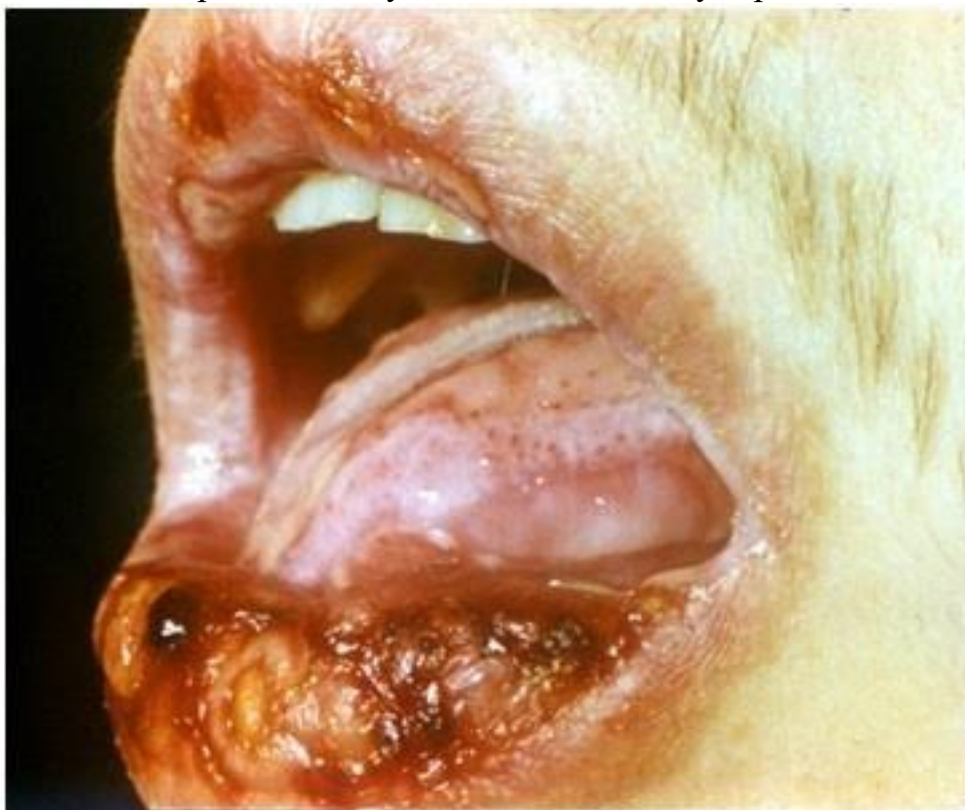Пациент Д. 25 лет обратился к врачу-стоматологу с жалобами на резкую боль в полости рта при приёме пищи, разговоре, повышенное слюноотделение. Отмечает острое начало заболевания после переохлаждения, высокую температуру тела ( $39,5^{\circ}\text{C}$ ), общую слабость, головную боль.

В анамнезе: хронический тонзиллит, аллергия на некоторые лекарственные препараты.

При внешнем осмотре: кожные покровы бледные. На тыльной поверхности кистей синюшно-розовые высыпания, пятна, слегка возвышающиеся над окружающей кожей с геморрагической корочкой в центре.

Красная кайма губ отёчна, покрыта массивными кровянистыми корками. Поднижнечелюстные, под подбородочные лимфоузлы увеличены, болезненные, подвижные.

При осмотре полости рта: выраженная эритема слизистой оболочки рта, крупные эрозии, покрытые отслоившимся эпителием и фибринозным налётом на месте вскрывшихся субэпителиальных пузырей.



**Вопросы:**

1. Поставьте предварительный диагноз.
2. Составьте план обследования для подтверждения данного диагноза.
3. Укажите факторы, провоцирующие это заболевание.
4. Проведите дифференциальную диагностику данной патологии.
5. Составьте план общего и местного лечения, прогноз.

**Ситуационная задача 25**

Пациентка А. 66 лет направлена к врачу-стоматологу-хирургу для хирургической санации полости рта (удаление 1.7, 1.4, 1.3, 2.1, 3.5, 3.6, 3.7, 4.5

зубов) перед ортопедическим лечением. Страдает сахарным диабетом, наблюдается у эндокринолога.

Развитие настоящего заболевания: на протяжении последних 15 лет болели и разрушались зубы верхней и нижней челюстей.

Перенесённые и сопутствующие заболевания: аллергия на новокаин. ВИЧ, сифилис, гепатиты отрицает. Сахарный диабет 1-го типа.

Общее состояние удовлетворительное. Температура тела 36,5°C.

При осмотре: конфигурация лица не изменена. Открывание рта свободное, безболезненное, в полном объёме. Регионарные лимфатические узлы не пальпируются.

В полости рта: коронковые части 1.7, 1.4, 1.3, 2.1, 3.5, 3.6, 3.7, 4.5 зубов полностью разрушены. Слизистая оболочка в области этих зубов рыхлая, слабо гиперемирована. Зубная формула:

О	Р	О	О	Р	Р	П	П	Р	П	П	О	О	О	О	О
8	7	6	5	4	3	2	1	1	2	3	4	5	6	7	8
О	О	О	Р	П			О	О	П		П	Р	Р	Р	О

Диагноз: хронический периодонтит 1.7, 1.4, 1.3, 2.1, 3.5, 3.6, 3.7, 4.5 зубов.

#### Вопросы:

1. Какие мероприятия необходимо провести перед удалением зубов?
2. Сколько зубов можно удалить пациентке за одно посещение?
3. Составьте план комплексного лечения врачами-стоматологами различного профиля.
4. Обоснуйте надобность назначения антибактериальной терапии.
5. Перечислите возможные местные осложнения, учитывая характер сопутствующего заболевания.

#### Ситуационная задача 26

Пациент С. 34 лет жалуется на постоянную ноющую боль в области верхней челюсти слева.

Развитие настоящего заболевания: пять дней назад был удалён разрушенный 2.6 зуб. На следующий день после удаления появилась незначительная боль в области удалённого зуба. Боль постепенно нарастала.

Перенесённые и сопутствующие заболевания: аллергические реакции отрицает. Считает себя практически здоровым.

При осмотре: конфигурация лица не изменена. Открывание рта свободное, безболезненное, в полном объёме. Регионарные лимфатические узлы не пальпируются.

В полости рта: лунка удалённого 2.6 зуба заполнена организуемым кровяным сгустком. Слизистая оболочка вокруг лунки гиперемирована,

пальпация её с вестибулярной стороны резко болезненна. Определяется выступающий острый край лунки.

Зубная формула:

О	П	П											О	С	С
8	7	6	5	4	3	2	1	1	2	3	4	5	6	7	8
	К	П									П		К	П	

**Вопросы:**

1. Поставьте диагноз.
2. Проведите дифференциальную диагностику.
3. Составьте план комплексного лечения врачами-стоматологами различного профиля.
4. Обоснуйте последовательность хирургических этапов лечения.
5. Перечислите возможные местные осложнения.

**Ситуационная задача 27**

Пациент В. 19 лет жалуется на боль и припухлость в области твёрдого нёба слева, болезненность при приёме пищи, головную боль, слабость, повышение температуры тела.

Развитие настоящего заболевания: 4 дня назад у пациента появилась боль в 2.4 зубе. Накусывание на зуб было болезненным. К врачу не обращался. Полоскал рот тёплым раствором ромашки. Позднее боль в зубе стала стихать, но появилась боль и припухлость со стороны твёрдого нёба. Повысилась температура тела.

Перенесённые и сопутствующие заболевания: аллергические реакции отрицает, считает себя практически здоровым.

Общее состояние удовлетворительное. Температура тела 37,9 °С.

При осмотре: конфигурация лица не изменена. Открывание рта свободное, безболезненное, в полном объёме. При пальпации поднижнечелюстной лимфатический узел слева увеличен, слабоболлезненный.

В полости рта: 2.4 зуб под пломбой. Зуб изменён в цвете. Перкуссия 2.4 зуба слабоболлезненна. На твёрдом нёбе в области 2.4 зуба определяется припухлость полушаровидной формы. Слизистая оболочка над ним гиперемирована, отёчна, пальпируется инфильтрат с размягчением и флюктуацией. Зубная формула:

С	П	П	П		П	П					П	П	П	П	С
8	7	6	5	4	3	2	1	1	2	3	4	5	6	7	8
С	П	П	П	П						П	П		П	П	С

На рентгенограмме: в области вершины корня 2.4 зуба отмечается очаг деструкции костной ткани с нечёткими контурами.

**Вопросы:**

1. Поставьте диагноз.
2. Проведите дифференциальную диагностику.
3. Составьте план комплексного лечения врачами-стоматологами различного профиля.
4. Обоснуйте последовательность хирургических этапов лечения.
5. Возможное местное осложнение.

**Ситуационная задача 28**

Пациент Г. 31 года обратился к врачу-стоматологу с целью профилактического осмотра. Жалоб нет.

Развитие настоящего заболевания: явился с целью профилактического осмотра.

Перенесённые и сопутствующие заболевания: аллергия на пенициллины. Считает себя практически здоровым.

Общее состояние удовлетворительное.

При осмотре: конфигурация лица не изменена. Открывание рта свободное, безболезненное, в полном объёме. Регионарные лимфатические узлы не пальпируются.

В полости рта: на 2.3 зубе пломба по 3 классу, зуб изменён в цвете. Перкуссия его безболезненна. Слизистая оболочка бледно-розового цвета, умеренно увлажнена.

О	П	С								П	П		П		О
8	7	6	5	4	3	2	1	1	2	3	4	5	6	7	8
О		О											О	П	О

На рентгенограмме: у верхушки корня 2.3 зуба отмечается очаг разрежения костной ткани с чёткими контурами, 3 мм в диаметре. Канал зуба не запломбирован.

ЭОД 2.3 зуба – более 100 мА.

**Вопросы:**

1. Поставьте диагноз.
2. Проведите дифференциальную диагностику.
3. Составьте план комплексного лечения врачами-стоматологами различного профиля.
4. Обоснуйте последовательность хирургических этапов лечения.
5. Перечислите возможные местные и общие осложнения.

**Ситуационная задача 29**

Пациент Ю. 36 лет жалуется на постоянную пульсирующую боль в 3.6 зубе. Боль усиливается при накусывании и приёме горячей пищи.

Развитие настоящего заболевания: последние две недели 3.6 зуб болел по ночам, а также от холодной и горячей пищи. В течение 2 дней боль стала

постоянной, усиливающейся при накусывании. Появилось чувство «выросшего» зуба.

Перенесённые и сопутствующие заболевания: аллергические реакции отрицает.

Считает себя практически здоровым.

Общее состояние удовлетворительное. Температура тела 36,7°C.

При осмотре: конфигурация лица не изменена. Открывание рта свободное, безболезненное, в полном объёме. Регионарные лимфатические узлы не пальпируются.

В полости рта: на жевательной поверхности 3.6 зуба имеется кариозная полость. Перкуссия зуба резко болезненна. Слизистая оболочка бледно-розового цвета, умеренно увлажнена.

Зубная формула:

	П	П	П										П	П	
8	7	6	5	4	3	2	1	1	2	3	4	5	6	7	8
	О												С		О

### Вопросы:

1. Поставьте диагноз.
2. Проведите дифференциальную диагностику.
3. Составьте план комплексного лечения врачами-стоматологами различного профиля.
4. Обоснуйте последовательность хирургических этапов лечения.
5. Перечислите возможные местные и общие осложнения.

### Ситуационная задача 30

#### Основная часть

Пациент П. 51 год жалуется на постоянную боль в области нижней челюсти слева, отдающую в ухо и висок. Боль усиливается во время еды. Отмечает общую слабость, нарушение сна.

Развитие настоящего заболевания: три дня назад удалён 3.7 зуб, удаление сложное. После удаления было непродолжительное кровотечение. На следующий день появилась боль в лунке удалённого зуба, приём пищи стал затруднённым.

Перенесённые и сопутствующие заболевания: аллергические реакции отрицает.

Хронический пиелонефрит.

Общее состояние удовлетворительное. Температура тела 37,3°C.

При осмотре: конфигурация лица не изменена. Открывание рта слабо болезненное, в полном объёме. Поднижнечелюстной лимфатический узел слева увеличен, болезненный.

В полости рта: в лунке 3.7 зуба остатки распавшегося кровяного сгустка с неприятным гнилостным запахом. Слизистая оболочка вокруг лунки гиперемирована, отёчна, болезненна при пальпации. Зубная формула:

	К	К	К	К		К	К	К	К	К	О		П	П	
8	7	6	5	4	3	2	1	1	2	3	4	5	6	7	8
	П		К	К									П	О	О

**Вопросы:**

1. Поставьте диагноз.
2. Проведите дифференциальную диагностику.
3. Составьте план комплексного лечения врачами-стоматологами различного профиля.
4. Обоснуйте последовательность хирургических этапов лечения.
5. Перечислите возможные местные и общие осложнения.

**Ситуационная задача 31**

**Основная часть**

Пациент Б. 25 лет обратился к врачу-стоматологу для удаления неправильно расположенного 4.5 зуба.

Развитие настоящего заболевания: 4.5 зуб прорезался в 14 лет в сторону языка, мешает во время приёма пищи и при разговоре.

Перенесённые и сопутствующие заболевания: аллергические реакции отрицает.

Считает себя практически здоровым.

Общее состояние удовлетворительное. Температура тела 36,5°C.

При осмотре: конфигурация лица не изменена. Открывание рта свободное, безболезненное, в полном объёме. Регионарные лимфатические узлы не пальпируются.

В полости рта: 4.5 зуб интактный, расположен с язычной стороны альвеолярной части нижней челюсти. 4.4 и 4.6 зубы контактируют. Слизистая оболочка боковой поверхности языка справа в средней трети гиперемирована, отёчна, местами эрозирована.

Пальпация слабоболезненна. Зубная формула:

О													С	С	О
8	7	6	5	4	3	2	1	1	2	3	4	5	6	7	8
С		П												С	С

**Вопросы:**

1. Поставьте диагноз.

2. Проведите дифференциальную диагностику.
3. Составьте план комплексного лечения врачами-стоматологами различного профиля.
4. Обоснуйте последовательность хирургических этапов лечения.
5. Какое местное осложнение развилось у пациента?

### Ситуационная задача 32

Пациент Ф. 38 лет жалуется на образование на десне в области 1.1 зуба, из которого выделяется гной.

Развитие настоящего заболевания: 1.1 зуб был лечен более 7 лет назад. В течение всего этого периода не беспокоил. После перенесённой простуды 1 месяц назад, 1.1 зуб стал периодически болеть. Неделю назад на десне появилось небольшое образование с гнойным отделяемым.

Перенесённые и сопутствующие заболевания: аллергия на бытовую пыль. Считает себя практически здоровым.

Общее состояние удовлетворительное. Температура тела 36,6° С.

При осмотре: конфигурация лица не изменена. Открывание рта свободное, безболезненное, в полном объёме. Регионарные лимфатические узлы не пальпируются.

В полости рта: 1.1 зуб под коронкой. Перкуссия зуба безболезненна. Слизистая оболочка с вестибулярной стороны в области проекции верхушки корня 1.1 зуба гиперемирована, отёчна, отмечается наличие свищевого хода с гнойным отделяемым. Зубная формула:

С	К	П	П/С				К						С	С	О
8	7	6	5	4	3	2	1	1	2	3	4	5	6	7	8
С	К	П/С		П/С								П/С	О	П/С	С

На рентгенограмме: разрежение костной ткани у верхушки корня 1.1 зуба без чётких границ в виде «языков пламени». Канал корня obturated пломбирочным материалом на 2/3. В канале фиксирована штифтовая конструкция.

#### Вопросы:

1. Поставьте диагноз.
2. Проведите дифференциальную диагностику.
3. Составьте план комплексного лечения врачами-стоматологами различного профиля.
4. Обоснуйте последовательность хирургических этапов лечения.
5. Перечислите возможные местные и общие осложнения.

### Ситуационная задача 33

Пациент Т. 23 лет обратился в стоматологическую клинику с жалобами на сильную боль позади второго моляра на нижней челюсти слева,



усиливающаяся при жевании, ограниченное открывание рта, слабоболезненное глотание.

Развитие настоящего заболевания: боль беспокоит периодически в течение одного года. За последние несколько дней боль значительно усилилась.

Перенесённые и сопутствующие заболевания: аллергические реакции отрицает.

Считает себя практически здоровым.

Общее состояние удовлетворительное. Температура тела 36,9°C.

При осмотре: конфигурация лица не изменена. Открывание рта слабоболезненное, ограниченное до 3 см между центральными резцами. При пальпации определяется увеличенный единичный поднижнечелюстной лимфатический узел слева, слабо болезненный, подвижный.

В полости рта: 3.8 зуб покрыт гиперемизированным и отёчным капюшоном слизистой оболочкой на  $\frac{3}{4}$  окклюзионной поверхности. Прорезался один медиальнощечный бугор зуба. Пальпация слизистой оболочки и капюшона болезненна, из-под капюшона выделяется гной.

На рентгенограмме: 3.8 зуб имеет медиальный наклон коронки в сторону второго моляра. Определяется деструкция кости у дистального края коронки зуба, распространяясь вдоль корня. Очаг разрежения имеет полукруглую форму. Зубная формула:

О	С	С											С	С	О
8	7	6	5	4	3	2	1	1	2	3	4	5	6	7	8
О		С											С		

### Вопросы:

1. Поставьте диагноз.
2. Проведите дифференциальную диагностику.
3. Составьте план комплексного лечения врачами-стоматологами различного профиля.
4. Обоснуйте последовательность хирургических этапов лечения.
5. Перечислите возможные местные и общие осложнения.

### Ситуационная задача 34

Пациентка О. 25 лет обратилась в клинику с жалобами на общее недомогание, подъём температуры тела до 38°C. Боль позади второго моляра нижней челюсти справа, невозможность разжёвывания пищи. Боль отдает в ухо, височную область. Ограничение открывания рта, болезненное глотание.

Развитие настоящего заболевания: периодически беспокоили боли в области нижней челюсти справа. Три дня тому назад после купания в холодной воде вновь появилась боль, перестал открываться рот, стала нарастать припухлость тканей околоушной области.

Перенесённые и сопутствующие заболевания: со слов пациентки считает себя практически здоровой. Сифилис, ВИЧ, гепатиты отрицает.

Общее состояние удовлетворительное. Температура тела 38,2°C, пульс 88 в минуту, АД – 130/65 мм рт. ст.

Местный статус: выраженный отёк тканей в заднем отделе поднижнечелюстной и нижнем отделе щёчной областей. Увеличены и болезненны поднижнечелюстные лимфатические узлы. 4.8 зуб прорезался через слизистую оболочку дистальными буграми, в нем определяется кариозная полость. Ограничение открывания рта до 1,5 см между центральными резцами. Слизистая оболочка вокруг 4.8 зуба мудрости и приподнятого кверху инфильтрированного капюшона отёчна и гиперемирована.

Отёк распространяется на слизистую оболочку крыловидно-нижнечелюстной складки, нижнего свода преддверия рта на уровне моляров, нёбно-язычной дужки, щеки и мягкого нёба. Пальпация капюшона и окружающих тканей резко болезненна. В позадиомолярной области определяется инфильтрат, переходящий на наружную поверхность альвеолярной части челюсти.

О		П											П		О
18	17	16	15	14	13	12	11	21	22	23	24	25	26	27	28
48	47	46	45	44	43	42	41	31	32	33	34	35	36	37	38
С	П												П/С		

### Вопросы:

1. Поставьте предварительный диагноз и укажите наиболее существенные для данного заболевания симптомы.
2. Проведите дифференциальную диагностику.
3. Составьте план комплексного лечения врачами-стоматологами различного профиля.
4. Обоснуйте последовательность хирургических этапов лечения.
5. Перечислите возможные местные и общие осложнения.

### Ситуационная задача 35

Пациентка Н. 31 года обратилась в клинику с жалобами на общее недомогание, боль в области нижней челюсти справа, припухлость мягких тканей лица справа, ограничение открывания рта.

Развитие настоящего заболевания: периодически беспокоили боли в области 4.7 зуба. Пять дней тому назад вновь появилась боль в этом зубе. За три недели до этого у больной был грипп. К врачу не обращалась, самостоятельно принимала Нурофен, полоскала рот содовым раствором. На следующий день боль в зубе несколько стихла, появилась припухлость лица, стал плохо открываться рот. Температура повышалась до 37,5°C

Перенесённые и сопутствующие заболевания: со слов пациентки, считает себя практически здоровой. Сифилис, ВИЧ, гепатиты отрицает.

Общее состояние удовлетворительное. Температура тела 38,2°C, пульс 88 ударов в минуту, АД – 130/65 мм рт. ст.

Конфигурация лица изменена за счёт отёка нижнего отдела щёчной, поднижнечелюстной и околоушно-жевательной областей. Поднижнечелюстные лимфатические узлы увеличены, болезненны при пальпации, не спаяны с окружающими тканями.

Местный статус: в преддверии рта наблюдается гиперемия и отёк слизистой оболочки альвеолярной части, переходной складки на уровне 4.6, 4.7, 4.8 зубов. Переходная складка уплощена и сглажена. При пальпации определяется плотный болезненный инфильтрат. Открывание рта 25 мм между центральными резцами. Перкуссия 4.7 зуба слабобезболезненна. Перкуссия 4.6; 4.8 зубов безболезненна. В 4.7 зубе глубокая кариозная полость. В 4.6 и 4.8 зубах – фиссурный кариес. Зубная формула:

О		П				К	К	К					П		О
18	17	16	15	14	13	12	11	21	22	23	24	25	26	27	28
48	47	46	45	44	43	42	41	31	32	33	34	35	36	37	38
С	С	С											П		

На рентгенограмме: у вершечек корней 4.7 зуба разрежение костной ткани с нечёткими границами.

### Вопросы:

1. Поставьте диагноз и укажите наиболее существенные для данного заболевания симптомы.
2. Проведите дифференциальную диагностику.
3. Составьте план комплексного лечения врачами-стоматологами различного профиля.
4. Обоснуйте последовательность хирургических этапов лечения.
5. Перечислите возможные местные и общие осложнения.

### Ситуационная задача 36

Пациент Н. 38 лет обратился в клинику с жалобами на новообразование с гнойным отделяемым в нижнем отделе щеки слева.

Развитие настоящего заболевания: два года назад в области левой щеки появилось слабобезболезненное плотное образование округлой формы. К врачу не обращался. Год назад кожа над образованием покраснела образование нагноилось и произошло самопроизвольное вскрытие очага, и через образовавшийся свищевой ход выделился гной, после чего воспалительные явления стихли, но гноетечение из свища периодически возобновлялось.

Перенесённые и сопутствующие заболевания: со слов пациента, считает себя практически здоровым. Сифилис, ВИЧ, гепатиты отрицает.

Общее состояние удовлетворительное. Температура тела 37,1°C, пульс 78 ударов в минуту, АД – 155/85 мм рт.ст.

Местный статус: в нижнем отделе щёчной области слева определяется свищевой ход со скудным серозно-гнойным отделяемым. Устье свищевого хода втянуто и расположено в воронкообразном углублении кожи, из него выбухают грануляции. В поднижнечелюстной области слева определяется увеличенный до 1 см, подвижный слабоболлезненный лимфатический узел. Открывание рта свободное.

В полости рта: слизистая оболочка альвеолярной части и переходной складки в области 3.6, 3.7 зубов отёчна. При пальпации наружной поверхности альвеолярной части челюсти и переходной складки обнаруживается плотный рубцовый тяж, который идет от альвеолы 3.7 зуба к очагу в мягких тканях. Пальпация безболезненная. Коронки 3.6, 3.7 зубов разрушены полностью, перкуссия их безболезненная.

На рентгенограмме: в области верхушек корней 3.7 зуба разрежение костной ткани без чётких границ. Линия периодонта в верхушечных частях корней не видна. Компактная пластинка стенки альвеолы обнаруживается только в боковых отделах. У верхушек корней 3.6 зуба умеренное расширение периодонтальной щели. Зубная формула:

О		П											П		О
18	17	16	15	14	13	12	11	21	22	23	24	25	26	27	28
48	47	46	45	44	43	42	41	31	32	33	34	35	36	37	38
С	П/С												Pt	Pt	

### Вопросы:

1. Поставьте диагноз и укажите наиболее существенные для данного заболевания симптомы.
2. Проведите дифференциальную диагностику.
3. Составьте план комплексного лечения врачами-стоматологами различного профиля.
4. Обоснуйте последовательность хирургических этапов лечения.
5. Перечислите возможные местные и общие осложнения.

### Ситуационная задача 37

Больной 46 лет обратился в клинику с жалобами на боль и отёк в области нижней челюсти слева.

Развитие настоящего заболевания: периодически боль в 3.6 и 3.7 зубах появлялась и раньше, при этом возникала припухлость в области нижней челюсти слева, повышалась температура тела до 37,5°C, к врачу не обращался.

Перенесённые и сопутствующие заболевания: со слов пациента, считает себя практически здоровым. Сифилис, ВИЧ, гепатиты отрицает.

Состояние удовлетворительное. Температура тела 37,1°C.

Местный статус: конфигурация лица изменена за счёт отёка мягких тканей в области нижнего отдела щёчной области слева. Поднижнечелюстные лимфатические узлы слева незначительно увеличены, подвижные и слегка болезненные. Открывание рта свободное.

В полости рта: коронки 3.5, 3.6, 3.7 зубов частично разрушены. Слизистая оболочка альвеолярной части нижней челюсти слева с вестибулярной стороны и переходной складки на уровне 3.5, 3.6, 3.7 зубов отёчна, гиперемирована. При пальпации определяется плотный, резко болезненный инфильтрат.

На ортопантомограмме у верхушек корней 3.6, 3.7 зубов определяются очаги деструкции костной ткани диаметром 0,3-0,5 см. с нечёткими, неровными контурами. Зубная формула:

О	О	К	К	К								К	К		О
18	17	16	15	14	13	12	11	21	22	23	24	25	26	27	28
48	47	46	45	44	43	42	41	31	32	33	34	35	36	37	38
С	О	П/С									О	П/С	Pt	Pt	О

### Вопросы:

1. Поставьте диагноз и укажите наиболее существенные для данного заболевания симптомы.
2. Проведите дифференциальную диагностику.
3. Составьте план комплексного лечения врачами-стоматологами различного профиля.
4. Обоснуйте последовательность хирургических этапов лечения.
5. Перечислите возможные местные и общие осложнения.

### Ситуационная задача 38

Пациентка 35 лет обратилась в клинику с жалобами на наличие выбухания в области верхней челюсти справа.

Развитие настоящего заболевания: 2 дня назад было проведено терапевтическое лечение 1.5 зуба по поводу кариеса.

Перенесённые и сопутствующие заболевания: со слов пациентки, считает себя практически здоровой. Сифилис, ВИЧ, гепатиты отрицает.

Местный статус: общее состояние удовлетворительное, конфигурация лица не изменена, регионарные лимфатические узла не увеличены.

В полости рта определяется незначительная отёчность слизистой оболочки, слабая болезненность при пальпации переходной складки в области 1.5, 1.4, 1.3 зубов и деформация альвеолярного отростка за счёт его утолщения - «вздутия». Симптом пергаментного хруста отсутствует. 1.5, 1.4 зубы под пломбой. 1.3 зуб – интактный.

При рентгенологическом исследовании выявляется участок разрежения костной ткани с чёткими контурами в области верхушек корней 1.5, 1.4, 1.3

зубов округлой формы, с чёткими контурами. Корневые каналы зубов не запломбированы. Зубная формула:

О	О	П	П	П								К	К		О
18	17	16	15	14	13	12	11	21	22	23	24	25	26	27	28
48	47	46	45	44	43	42	41	31	32	33	34	35	36	37	38
О	О	П									О		П	П	О

**Вопросы:**

1. Поставьте диагноз и укажите наиболее существенные для данного заболевания симптомы.
2. Проведите дифференциальную диагностику.
3. Составьте план комплексного лечения врачами-стоматологами различного профиля.
4. Обоснуйте последовательность хирургических этапов лечения.
5. Перечислите возможные местные и общие осложнения.

**Ситуационная задача 39**

Пациент К. 19 лет обратился к врачу-стоматологу с жалобами на тупые, ноющие боли позади второго моляра и в области нижней челюсти слева.

Развитие настоящего заболевания: боли беспокоят в течение 2 дней.

Перенесённые и сопутствующие заболевания: со слов пациента, считает себя практически здоровым. Сифилис, ВИЧ, гепатиты отрицает.

Местный статус: общее состояние удовлетворительное, конфигурация лица не изменена. Определяется увеличенный и болезненный лимфатический узел в поднижнечелюстной области слева. Открывание рта свободное.

В полости рта: в области прорезывающегося зуба мудрости визуализируются два медиальных бугра 3.8 зуба. Дистальные бугры покрыты гиперемированным, отёчным капюшоном слизистой оболочки. Пальпация капюшона болезненна, из-под него выделяется серозно-кровянистый экссудат. Зубная формула:

О	О	П	П	П								К	К		О
18	17	16	15	14	13	12	11	21	22	23	24	25	26	27	28
48	47	46	45	44	43	42	41	31	32	33	34	35	36	37	38
О	О	П									О		П	П	

**Вопросы:**

1. Поставьте диагноз и укажите наиболее существенные для данного заболевания симптомы.
2. Проведите дифференциальную диагностику.
3. Составьте план комплексного лечения врачами-стоматологами различного профиля.
4. Обоснуйте последовательность хирургических этапов лечения.

5. Перечислите возможные местные и общие осложнения.

### Ситуационная задача 40

Пациент Ф. 35 лет обратился в клинику с жалобами на боль в области верхней челюсти слева, припухлость щеки слева.

Развитие настоящего заболевания: последнее посещение врача-стоматолога было около 5 лет назад.

Перенесённые и сопутствующие заболевания: со слов пациента, считает себя практически здоровым. Сифилис, ВИЧ, гепатиты, туберкулез отрицает.

Местный статус: конфигурация лица изменена за счёт коллатерального отёка мягких тканей щёчной и околоушно-жевательной областей слева, кожа в цвете не изменена. Поднижнечелюстные лимфатические узлы увеличены, болезненны.

В полости рта: определяется гиперемия и отёк слизистой оболочки, выбухание переходной складки в области верхней челюсти слева в проекции 2.5, 2.6, 2.7 зубов. Коронковая часть 2.7 зуба полностью разрушена, его перкуссия слабоболезненна.

На рентгенограмме в проекции вершины медиального-щечного корня 2.7 зуба имеется очаг деструкции костной ткани с нечёткими ровными контурами. Зубная формула:

О	О	П	П	П								П	П/С	Pt	О
18	17	16	15	14	13	12	11	21	22	23	24	25	26	27	28
48	47	46	45	44	43	42	41	31	32	33	34	35	36	37	38
О	О	П									О		П	П	О

### Вопросы:

1. Поставьте диагноз и укажите наиболее существенные для данного заболевания симптомы.
2. Проведите дифференциальную диагностику.
3. Составьте план комплексного лечения врачами-стоматологами различного профиля.
4. Обоснуйте последовательность хирургических этапов лечения.
5. Перечислите возможные местные и общие осложнения.

### Ситуационная задача 41

Пациентка С. 42 лет обратилась в клинику с жалобами на отёк, боли в области нижней губы, подбородка, повышение температура тела до 37,7°C.

Развитие настоящего заболевания: первые признаки заболевания отмечает со вчерашнего дня.

Перенесённые и сопутствующие заболевания: со слов пациентки, считает себя практически здоровой. Сифилис, ВИЧ, гепатиты отрицает.

Местный статус: общее состояние удовлетворительное, конфигурация лица изменена за счёт коллатерального отёка в области нижней губы,

подбородка. Регионарные лимфатические узлы увеличены, не спаяны с окружающими тканями, при пальпации болезненные. Открывание рта не ограничено.

В полости рта: в проекции 4.2, 4.1, 3.1, 3.2 зубов слизистая оболочка альвеолярной части и переходной складки с вестибулярной стороны гиперемирована, отёчна. При пальпации определяется плотный болезненный инфильтрат. 4.1 зуб подвижен, II степени, перкуссия его слабоболезненна.

На рентгенограмме в проекции верхушки корня 4.1 зуба определяется очаг деструкции костной ткани с нечёткими ровными контурами. Канал корня 4.1. зуба не запломбирован.

Зубная формула:

О	О	К	К			К	К	К	К			К	К	К	О
18	17	16	15	14	13	12	11	21	22	23	24	25	26	27	28
48	47	46	45	44	43	42	41	31	32	33	34	35	36	37	38
О	О	К	К				2 ст				П	П	К	К	О

### Вопросы:

1. Поставьте диагноз и укажите наиболее существенные для данного заболевания симптомы.
2. Проведите дифференциальную диагностику.
3. Составьте план комплексного лечения врачами-стоматологами различного профиля.
4. Обоснуйте последовательность хирургических этапов лечения.
5. Перечислите возможные местные и общие осложнения.

### Ситуационная задача 42

Пациентка В. 35 лет обратилась к врачу-стоматологу по поводу острой боли в зубах на верхней челюсти справа, припухлость мягких тканей лица, повышение температуры тела до 38°C.

Развитие настоящего заболевания: год назад была проведена операция резекции верхушки корня 1.4 зуба и цистэктомия. Три дня назад появилась острая боль в 1.4 зубе, которая затем распространилась на соседние зубы и участок челюсти. Присоединилось общее недомогание, отмечала подъём температуры до 39°C.

Перенесённые и сопутствующие заболевания: со слов пациентки, считает себя практически здоровой. Сифилис, ВИЧ, гепатиты отрицает.

Местный статус: конфигурация лица изменена за счёт коллатерального отёка мягких тканей подглазничной, щёчной областей справа. Открывание рта свободное.

В полости рта: слизистая оболочка альвеолярного отростка и переходной складки в области 1.3, 1.4, 1.5 зубов гиперемирована, отёчна как с вестибулярной, так и с нёбной стороны. При пальпации определяется плотный, резко болезненный инфильтрат. 1.3, 1.4, 1.5 зубы подвижны,



перкуссия 1.4 зуба слабоблезненна, 1.3 и 1.5 зубов резко болезненна. Десна вокруг 1.4 зуба отёчна, цианотична, отслоена от альвеолярного отростка, при надавливании из-под нее выделяется гной.

По данным рентгенограммы: в области верхушек корней 1.4 зуба определяется очаг деструкции костной ткани с нечёткими контурами в виде «языков пламени». Зубная формула:

О			П	П	П								К		О
18	17	16	15	14	13	12	11	21	22	23	24	25	26	27	28
48	47	46	45	44	43	42	41	31	32	33	34	35	36	37	38
О		К									П	П		К	О

### Вопросы:

1. Поставьте диагноз и укажите наиболее существенные для данного заболевания симптомы.
2. Проведите дифференциальную диагностику.
3. Составьте план комплексного лечения врачами-стоматологами различного профиля.
4. Обоснуйте последовательность хирургических этапов лечения.
5. Перечислите возможные местные и общие осложнения.

### Ситуационная задача 43

Пациент П. 37 лет предъявляет жалобы на боли в участке нижней челюсти справа, припухлость мягких тканей щёчной области справа.

Развитие настоящего заболевания: боль в 4.6 зубе появилась пять дней назад. К врачу не обращался. Принимал самостоятельно Пенталгин. День назад боль в зубе несколько уменьшилась, однако появилась припухлость в щёчной области справа.

Перенесённые и сопутствующие заболевания: со слов пациента, считает себя практически здоровым. Сифилис, ВИЧ, гепатиты отрицает.

Местный статус: конфигурация лица изменена за счёт отёка мягких тканей щёчной области справа. Кожа в области отёка не гиперемирована, собирается в складку. Поднижнечелюстные лимфатические узлы увеличены, не спаяны с окружающими тканями, слабоблезненны при пальпации с обеих сторон.

В полости рта: коронковая часть 4.6 зуба разрушена, перкуссия безболезненная. Переходная складка в области 4.5, 4.6, 4.7 зубов сглажена, гиперемирована, при пальпации определяется болезненный инфильтрат и флюктуация.

На рентгенограмме в области верхушек корней 4.6 зуба определяется очаг деструкции костной ткани без чётких границ.

Зубная формула:

О			П	П	П								Г		О
18	17	16	15	14	13	12	11	21	22	23	24	25	26	27	28
48	47	46	45	44	43	42	41	31	32	33	34	35	36	37	38
О	П/С	Р		П							П	П	П/С	К	О

### Вопросы:

1. Поставьте диагноз и укажите наиболее существенные для данного заболевания симптомы.
2. Проведите дифференциальную диагностику.
3. Составьте план комплексного лечения врачами-стоматологами различного профиля.
4. Обоснуйте последовательность хирургических этапов лечения.
5. Перечислите возможные местные и общие осложнения.

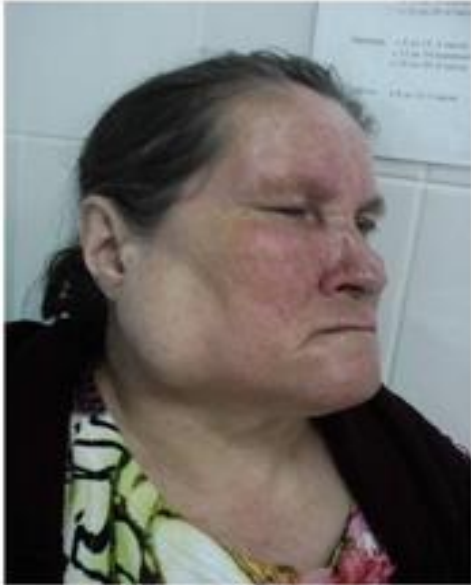### Ситуационная задача 44

Женщина 67 лет обратилась к врачу-стоматологу-хирургу с жалобами на опухоль в околоушно-жевательной области справа.

В анамнезе выяснено, что опухоль заметила около 15 лет назад, растёт медленно. К онкологу по поводу этого образования обратилась неделю назад, проведена пункционная биопсия опухоли, после получения результата онколог направил на хирургическое лечение к челюстно-лицевому хирургу.

Из общих заболеваний отмечает редкие повышения АД, назначенные участковым терапевтом лекарства принимает ежедневно.

При внешнем осмотре обращает на себя внимание увеличение объёма околоушной области справа, кожные покровы в цвете не изменены, мимические движения одинаковы с обеих сторон. При пальпации объёмное образование представлено безболезненной опухолью округлой формы, 6×8 см, плотной консистенции, с бугристой поверхностью, относительно подвижной. Регионарные лимфатические узлы не пальпируются. Рот открывает в полном объёме, 4,5 см. Слизистая оболочка рта розовая, влажная, без патологических элементов. Прикус ортогнатический. Зубные ряды представлены частичными съёмными протезами



### **Вопросы:**

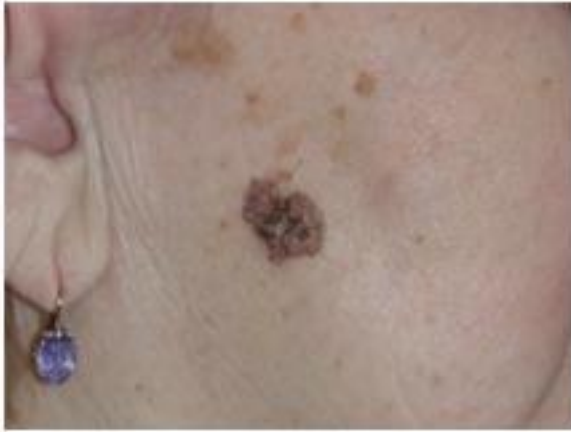1. Предположите наиболее вероятный диагноз.
2. Какие обследования необходимо провести для госпитального хирургического лечения?
3. Предложите метод лечения выявленной патологии
4. Опишите примерный протокол предлагаемой Вами операции.
5. Опишите предполагаемую морфологическую картину удалённой опухоли.

### **Ситуационная задача 45**

Женщина 56 лет обратилась к врачу-стоматологу с жалобами на опухоль кожи в височной области справа.

Из анамнеза выяснено, что опухоль появилась год назад, размеры поражения увеличиваются, неприятных субъективных ощущений не отмечает.

При внешнем осмотре на увядающей коже правой околоушно-жевательной области имеется бугристое, возвышающееся над окружающими тканями новообразование, 1,5×1,1 см, цвет от коричневого до оттенка какао (пятнистое, типа цветной капусты поверхность). При пальпации опухоль кожи на широком основании, инфильтрации нет, подвижная, безболезненная. Регионарные лимфатические узлы не пальпируются. Рот открывает в полном объёме, 4,5 см. Слизистая оболочка рта розовая, влажная, без патологических элементов. Прикус ортогнатический. Зубные ряды представлены частичными съёмными протезами.



### **Вопросы:**

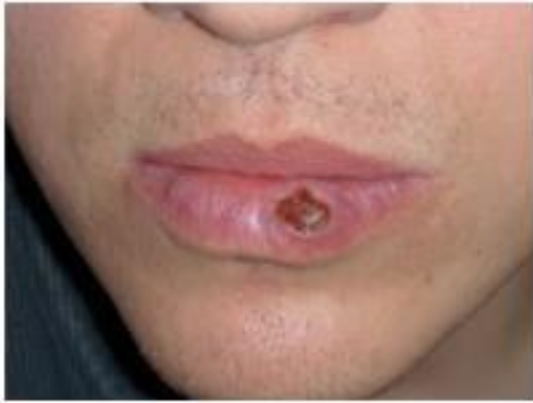1. Поставьте предварительный диагноз.
2. Какие дополнительные методы обследования целесообразно провести?
3. Предложите метод лечения выявленной патологии.
4. Какие технологии можно использовать при иссечении данной опухоли?
5. Опишите предполагаемую морфологическую картину удалённой опухоли.

### **Ситуационная задача 46**

Мужчина 32 лет впервые обратился к врачу-стоматологу с жалобами на патологическое образование на нижней губе.

Из анамнеза выяснено, что образование заметил полгода назад, появилось как «простуда», лечился народными средствами, однако патологический процесс не разрешался. Работает водителем большегрузной машины, часто бывает в длительных командировках.

При внешнем осмотре на красной кайме нижней губы сразу влево от срединной линии имеется язва неправильной формы 0,8×0,9 см, покрытая коркой. При пальпации инфильтрации в основании новообразования нет, безболезненное, при попытке снять корку появляется кровоточивость. Регионарные лимфатические узлы не пальпируются. Рот открывает в полном объёме, 4,5 см. Слизистая оболочка рта розовая, влажная, без патологических элементов. Прикус ортогнатический.



### **Вопросы:**

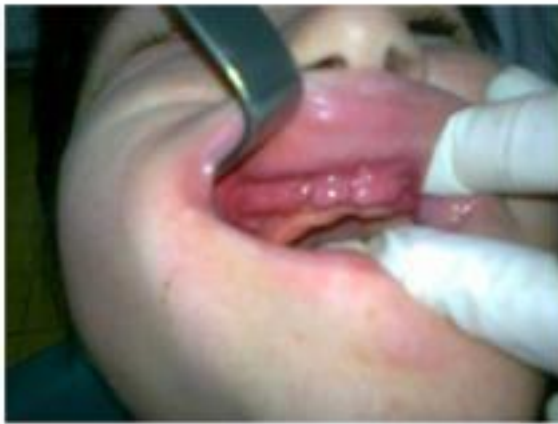1. Поставьте предварительный диагноз и обоснуйте его.
2. Какие дополнительные методы обследования целесообразно провести?
3. Предложите метод лечения выявленной патологии.
4. Какие технологии можно использовать при иссечении данной опухоли?
5. Опишите предполагаемую морфологическую картину удалённой опухоли.

### **Ситуационная задача 47**

Женщина 44 лет обратилась к врачу-стоматологу с жалобами на разрастания десны и невозможность пользоваться старыми съёмными зубными протезами.

Из анамнеза выяснено, что изменения появились месяца 3 назад, размеры разрастаний увеличиваются. Имеющимися протезами, возрастом более 10 лет, с трудом пользуется во время еды.

При внешнем осмотре лицо обычной конфигурации. Регионарные лимфатические узлы не пальпируются. Рот открывает в полном объёме, 4,5 см. Слизистая оболочка рта вне патологического образования розовая, влажная, без патологических элементов. Альвеолярные отростки беззубые, мало выраженные, тонкие. В области десны и переходной складки (место борта протеза) верхней челюсти в проекции отсутствующих 1.5 – 2.1 зубов разрастания гиперемированной слизистой в виде фартуков и фестонов. Пальпаторно инфильтрация в основании отсутствует, консистенция разрастаний плотноэластическая, безболезненная.



### **Вопросы:**

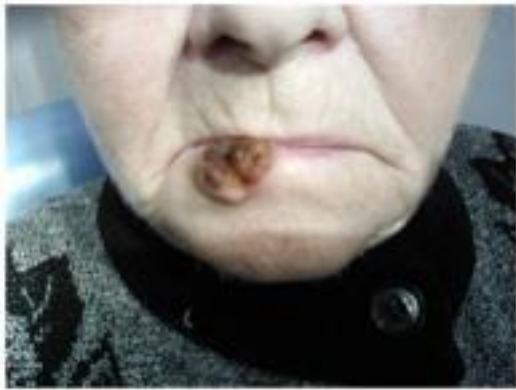1. Поставьте предварительный диагноз.
2. Какие дополнительные методы обследования целесообразно провести?
3. Предложите метод лечения выявленной патологии
4. Какие технологии можно использовать при иссечении данной опухоли?
5. Опишите предполагаемую морфологическую картину удалённой опухоли.

### **Ситуационная задача 48**

Женщина 81 года обратилась к врачу-стоматологу с жалобами на патологическое образование на нижней губе.

Из анамнеза выяснено, что образование заметила около года назад, появилось как «простуда», лечилась народными средствами, однако патологический процесс не разрешался, образование разрасталось. До этого не обращалась к специалисту, так как жила на даче, обрабатывала участок, было некогда. На учёте у специалистов не состоит, вообще медицине не очень доверяет.

При внешнем осмотре на красной кайме нижней губы сразу вправо от срединной линии имеется опухоль, возвышающаяся на окружающими тканями, 2,5×2,0 см с папиллярными выростами, местами покрытая корочками. При пальпации определяется инфильтрация в основании, болезненности нет, при попытке снять корочку появляется кровоточивость. Регионарные лимфатические узлы пальпируются в подчелюстных областях по одному с каждой стороны, подвижные, безболезненные, эластической консистенции, 1,5×1,1 см. Рот открывает в полном объёме, 4,5 см. Слизистая оболочка рта розовая, влажная, без патологических элементов. Полные зубные протезы, пользуется ими 11 лет.



### **Вопросы:**

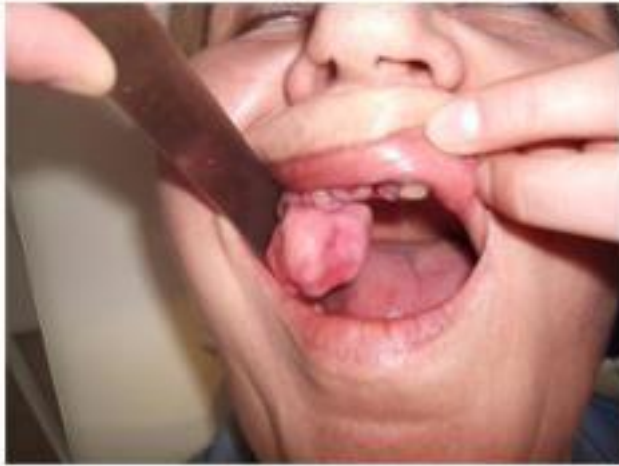1. Поставьте предварительный диагноз и обоснуйте его.
2. Какие дополнительные методы обследования целесообразно провести?
3. Предположите нозологии для дифференциальной диагностики.
4. Каковы принципы лечения установленной нозологии?
5. Обозначьте по классификации TNM диагноз представленной пациентки.

### **Ситуационная задача 49**

Женщина 57 лет обратилась к врачу-стоматологу с жалобами на опухоль десны в области верхней челюсти справа.

Из анамнеза выяснено, что вырост десны появился месяца 3 назад, быстро увеличивается. К стоматологу обращается редко по мере появления жалоб. На учёте у медиков не состоит.

При внешнем осмотре лицо обычной конфигурации. Регионарные лимфатические узлы не пальпируются. Рот открывает свободно, 4,5 см. Слизистая оболочка рта розовая, влажная, без патологических элементов. В области альвеолярного отростка верхней челюсти справа визуализируется бугристая опухоль на ножке размерами 2,0×1,6 см, слизистая над ней инъецирована. Пальпаторно инфильтрация в основании опухоли отсутствует, консистенция плотная, безболезненная. В области опухоли и в полости рта разрушенные зубы, корни.



### **Вопросы:**

1. Поставьте предварительный диагноз.
2. Какие дополнительные методы обследования целесообразно провести?
3. Предложите метод лечения выявленной патологии.
4. Какие технологии можно использовать при иссечении данной опухоли?
5. Опишите предполагаемую морфологическую картину удалённой опухоли.

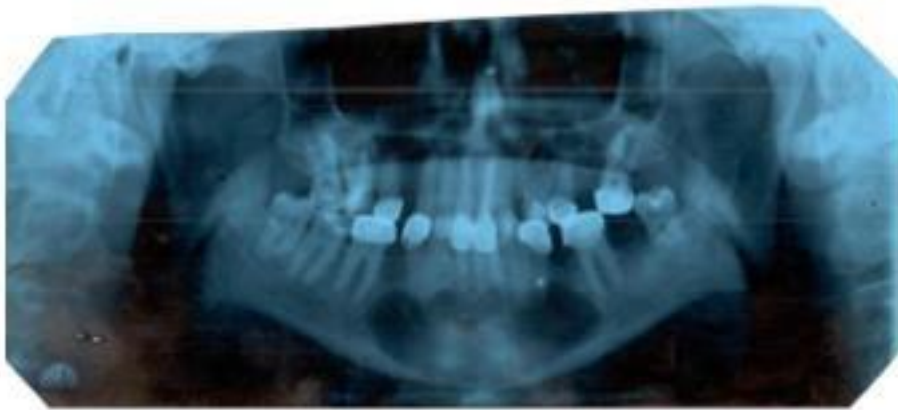### **Ситуационная задача 50**

Мужчина 45 лет обратился к врачу-стоматологу-хирургу после лечения воспаления кости в районной поликлинике по направлению врача-стоматолога общей практики.

Из анамнеза выяснено, что месяц назад после переохлаждения появилась припухлость подбородка, повысилась температура тела. Районный стоматолог, к которому обратился больной, сделал разрез во рту, назначил таблетки. Лечился у районного стоматолога 5 дней, он предположил наличие кисты в кости. На учёте у специалистов не состоит.

При внешнем осмотре лицо без патологических симптомов. Чувствительность одинакова с обеих сторон. Пальпация нижней челюсти не выявила деформаций её. Регионарные лимфатические узлы не пальпируются. Рот открывает в полном объёме, 4.5 см. Слизистая оболочка рта розовая, влажная, без патологических элементов. Прикус ортогнатический. Чуть выше переходной складки в области 4.1-3.2 зубов линейный рубец. Проведена ОПТГ.





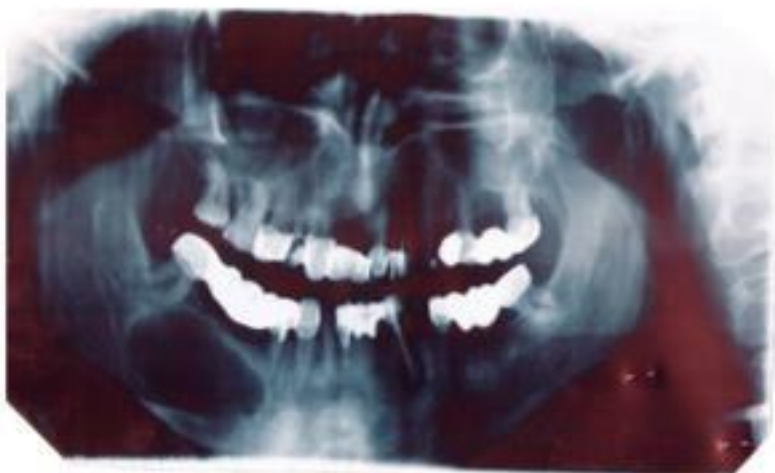### **Вопросы:**

1. Опишите представленную ОПТГ.
2. Какие дополнительные методы обследования целесообразно провести?
3. Предположите нозологии для дифференциальной диагностики.
4. Поставьте и обоснуйте диагноз.
5. Предложите метод лечения выявленной патологии.

### **Ситуационная задача 51**

Мужчина 34 лет обратился к врачу-стоматологу-хирургу для решения вопроса по установке имплантатов, желает заменить имеющиеся ортопедические конструкции. На руках ОПТГ.

При внешнем осмотре лицо без патологических симптомов. Чувствительность одинакова с обеих сторон. Пальпация нижней челюсти не выявила деформаций её. Регионарные лимфатические узлы не пальпируются. Рот открывает в полном объёме, 4,5 см. Слизистая оболочка рта розовая, влажная, без патологических элементов. Прикус ортогнатический. Зубные ряды выполнены несъёмными металлическими конструкциями.



### Вопросы:

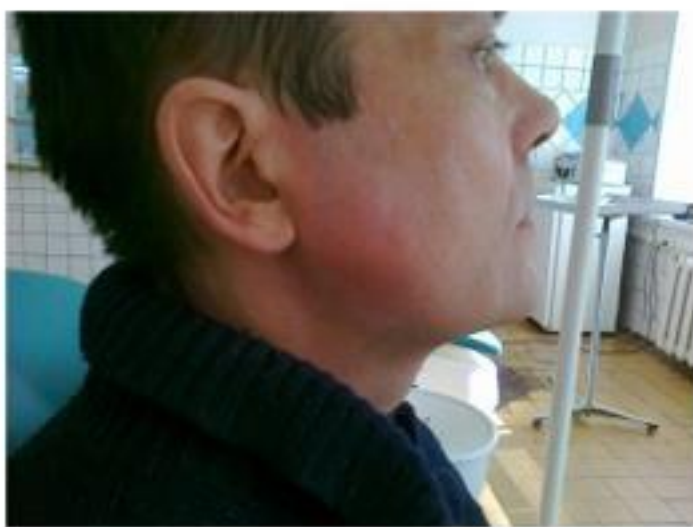1. Опишите представленную ОПТГ.
2. Поставьте клинический диагноз.
3. Какие осложнения возможны при дальнейшем течении этого заболевания?
4. Какие дополнительные методы обследования и подготовки целесообразно провести на догоспитальном этапе?
5. Предложите метод лечения выявленной патологии.

### Ситуационная задача 52

Мужчина 45 лет обратился к врачу-стоматологу-хирургу с жалобами на болезненную припухлость в области угла нижней челюсти справа, недомогание.

Из анамнеза выяснено, что неделю назад удалил 4.8 зуб в другом городе. Был в отпуске, заболел зуб, обратился к дежурному врачу-стоматологу, был удалён 4.8 зуб. Рекомендовано пить таблетки, однако, после облегчения он не пил таблетки. В поезде при возвращении вновь появились боли, припухлость, повысилась температура тела.

Термометрия тела – 37,6°C. При внешнем осмотре лицо асимметрично за счёт припухлости в области угла и ветви нижней челюсти справа, кожа над припухлостью гиперемирована. Пальпаторно определяется плотный болезненный инфильтрат, соответствующий m.masseter, 4,5×4 см с чёткими границами. Регионарные лимфатические узлы не пальпируются. Определяется ограничение открывания рта до 3 см. Слизистая оболочка рта розовая, влажная, без патологических элементов. Прикус ортогнатический. В лунке 4.8 зуба содержатся остатки распавшегося сгустка крови, стенки её покрыты серым налетом с неприятным гнилостным запахом. Слизистая оболочка вокруг лунки гиперемирована, отёчна, болезненна при пальпации.



### Вопросы:

1. Поставьте предварительный диагноз.

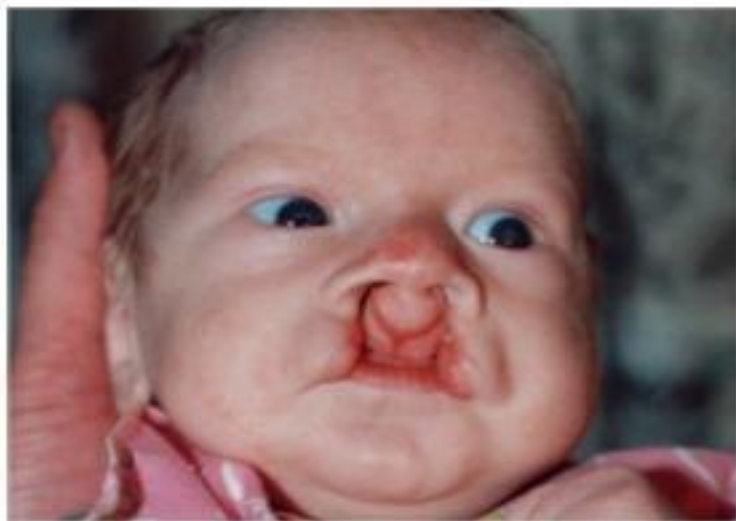2. Какие дополнительные методы обследования целесообразно провести?
3. Предположите нозологии для дифференциальной диагностики.
4. Поставьте и обоснуйте клинический диагноз.
5. Предложите метод лечения выявленной патологии.

### **Ситуационная задача 53**

На приём в районную стоматологическую поликлинику к врачу-стоматологу-хирургу обратилась мама с ребёнком 3 месяцев с жалобами на повреждение кожи носа.

Ребёнок родился от 1 беременности в срок с дефектом в области лица, находится с рождения на диспансерном учёте в краевом центре реабилитации детей с врождённой челюстно-лицевой патологией. Патологические высыпания на коже связывает с использованием эластической повязки, изготовленной при последнем посещении (месяц назад) специалиста Центра.

Мальчик развит в соответствии с возрастом, активный, в области лица типичная врождённая патология (фото). Кожа носа (кончик, спинка и частично крылья) скарифицирована, пигментирована, кое-где покрыта чешуйками. Пальпация области лица не доставляет ребёнку страданий, воспринимает её как игру.



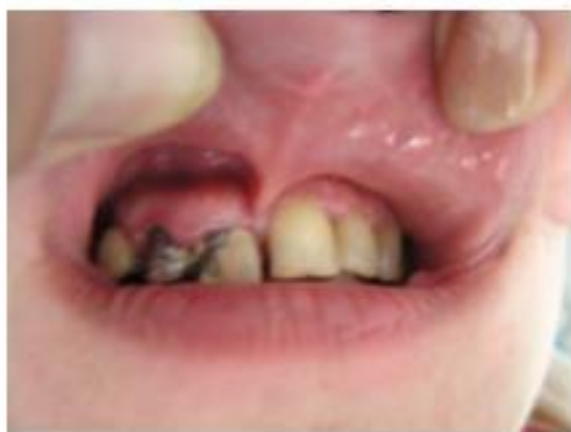### **Вопросы:**

1. Поставьте предварительный диагноз.
2. Предложите варианты лечения патологии, по поводу которой обратились в настоящее время.
3. Какие этапы реабилитации таких детей Вы знаете?
4. Какие специалисты (кроме стоматологических специальностей) необходимы в Центре реабилитации детей с врождённой патологией ЧЛЮ?
5. Какие методические основы заложены в восстановительное хирургическое лечение врождённой патологии?

#### **Ситуационная задача 54**

Женщина 36 лет обратилась к врачу-стоматологу-хирургу по направлению врача-стоматолога-ортопеда с жалобами на косметический дефект в области верхних фронтальных зубов, щели между 1.1 и 2.1 зубами. Врач-стоматолог-ортопед готов провести косметические мероприятия 1.2, 1.1, 2.1 зубов, но предварительно рекомендовано создать достаточную глубину преддверия полости рта во фронтальном отделе верхней челюсти у врача-стоматолога-хирурга.

Внешне лицо без патологических симптомов. Регионарные лимфатические узлы не пальпируются. Рот открывает свободно, 4,5 см. Слизистая оболочка рта розовая, влажная, без патологических элементов. Прикус ортогнатический. Отведение верхней губы затруднено из-за уздечки верхней губы, которая в виде тяжа толщиной 2 мм вплетается в гребень альвеолярного отростка между шейками 1.1 и 2.1 зубов. При пальпации уздечка плотная безболезненная. Диастема 2 мм. Высота коронки 2.1 зуба больше высоты коронки 1.1 зуба. Коронки 1.2 и 1.1 зубов с дефектами. Перкуссия 1.2, 1.1, 2.1 зубов безболезненна. Свод преддверия полости рта верхней челюсти в остальных отделах достаточной глубины.



#### **Вопросы:**

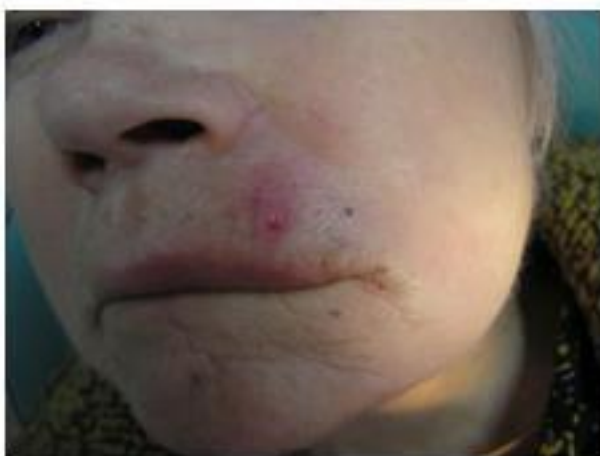1. Поставьте предварительный диагноз, требующий лечения у врача-стоматолога-хирурга.
2. Какие дополнительные методы обследования перед хирургическим вмешательством целесообразно провести?
3. Предположите возможные варианты хирургического лечения и условия их проведения.
4. Опишите протокол операции удлинения уздечки верхней губы путём пластики местными тканями – закрытие фигуры ромба.
5. Опишите протокол операции удлинения уздечки верхней губы путём перемещения углообразных лоскутов.

#### **Ситуационная задача 55**

Женщина 62 года впервые обратилась к врачу-стоматологу с жалобами на боль и припухлость верхней губы слева. Заболела остро 3 дня назад,

появился «прыщик» на коже губы справа, привязывала «алой» и мазь, которую дала соседка. К медицинским работникам ходит редко, поэтому на учёте у них не состоит. На заслуженном отдыхе 6 лет, живёт в частном доме за городом.

Термометрия тела – 37,4°C; АД – 140/90 мм рт. ст; пульс – 72 удара в минуту. При внешнем осмотре верхняя губа слева припухла, кожа над припухлостью гиперемирована. На месте припухлости пальпируется плотный, болезненный конусовидный инфильтрат с основанием 2,5 см в диаметре, на вершине гнойно-некротический стержень. При бимануальной пальпации верхней губы связи инфильтрата с челюстью и зубами нет. Регионарные лимфатические узлы не пальпируются. Рот открывает в полном объёме, 4,5 см. Слизистая оболочка рта розовая, влажная, без патологических элементов. Прикус ортогнатический. Зубные ряды неполные, однако разрушенных зубов нет.



### **Вопросы:**

1. Поставьте предварительный диагноз.
2. Какое лечение показано больной?
3. Какие методы обследования больной необходимы по Стандарту?
4. Стандарт лечения этой больной.
5. Какие осложнения возможны при такой локализации фурункула?

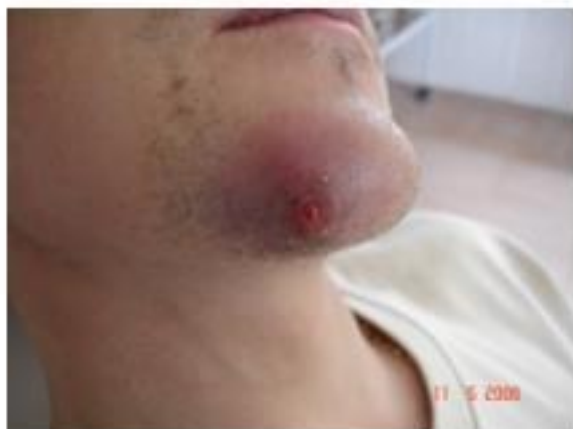### **Ситуационная задача 56**

Мужчина 24 лет обратился к врачу-стоматологу с жалобами на болезненную припухлость в области подбородка справа, недомогание.

Из анамнеза выяснено, что последние 2 недели был на сплаве, дней 5 назад появился фурункул подбородка справа, лечился народными средствами, привязывал печёный лук, солёную воду, водку, однако воспаление продолжало увеличиваться в размерах. Вчера вечером вернулся домой, сегодня обратился к врачу.

Термометрия тела – 37,6°C. При внешнем осмотре лицо асимметрично за счёт припухлости в области подбородка справа, кожа над припухлостью гиперемирована. Пальпаторно определяется плотный, болезненный, буграми возвышающийся инфильтрат 4,5×4 см с чёткими границами, с несколькими гнойно-некротическими стержнями. Регионарные лимфатические узлы не пальпируются. Рот открывает свободно, 4,5 см. Слизистая оболочка рта

розовая, влажная, без патологических элементов. Прикус ортогнатический. Зубные ряды полные, зубы санированы. Пальпация свода преддверия полости рта во фронтальном отделе и нижней челюсти справа безболезненна, без патологических симптомов.



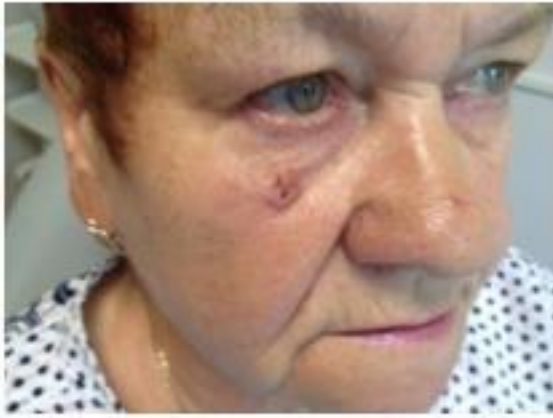### **Вопросы:**

1. Поставьте предварительный диагноз.
2. Какие дополнительные методы обследования целесообразно провести?
3. Предположите нозологии для дифференциальной диагностики.
4. Поставьте и обоснуйте клинический диагноз.
5. Предложите метод лечения выявленной патологии.

### **Ситуационная задача 57**

Женщина 69 лет впервые обратилась к врачу-стоматологу с жалобами на незаживающую «болячку» в подглазничной области справа. Появилась она около 2 месяцев назад, связывает с укусом насекомого, сама лечила чистотелом, внутренним салом, однако болячка меняла форму и увеличивалась в размере.

При внешнем осмотре обращает на себя внимание возвышающееся опухолевидное образование в подглазничной области справа блюдцеподобно-неправильной формы, в центре изъязвленное с корочками, 1,0×1,2 см, цвет насыщеннее цвета окружающей кожи. При пальпации новообразование безболезненное, плотное в основании, ограничено подвижное. Регионарные лимфатические узлы не пальпируются. Рот открывает в полном объеме, 4,5 см. Слизистая оболочка рта розовая, влажная, без патологических элементов. Прикус ортогнатический. Зубные ряды полные благодаря несъемным ортопедическим конструкциям.



### **Вопросы:**

1. Поставьте предварительный диагноз.
2. Какова тактика врача-стоматолога при установлении вышеназванного диагноза?
3. Предложите варианты лечения предполагаемой нозологии.
4. Какие дополнительные методы обследования целесообразно провести на долечebном этапе?
5. Нуждается ли больная в диспансерном наблюдении после лечения? Если да, то к какой группе она относится, и каким специалистом наблюдается?

### **Ситуационная задача 58**

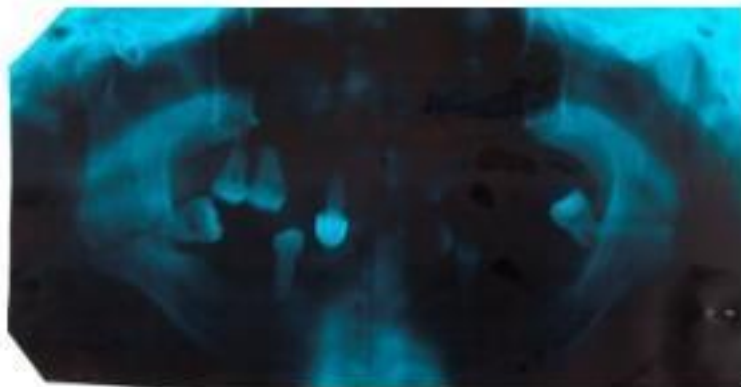
Мужчина 61 года направлен в клинику ЧЛХ врачом-стоматологом-хирургом из районной стоматологической поликлиники для госпитального лечения. Жалобы на недомогание, боли и припухлость в области нижней челюсти справа.

Из анамнеза выяснено, что 2 месяца назад была травма лица. По поводу установленного ангулярного перелома нижней челюсти справа лечился (3 раза был на приёме, 2 недели носил повязку, поддерживающую нижнюю челюсть) амбулаторно. Неделю назад стал болеть последний нижний зуб на нижней челюсти справа, полоскал рот раствором соды, 3 дня назад припухло под челюстью, со вчерашнего дня отмечает общий дискомфорт.

Термометрия тела – 37,8, АД – 130/80 мм рт. ст., пульс 78 ударов в минуту. Конфигурация лица изменена из-за отёка мягких тканей подчелюстной области справа, кожа в цвете над ней гиперемирована, при пальпации определяется плотный болезненный инфильтрат соответственно подчелюстному треугольнику справа. Симптомы не прямой нагрузки (Ходаровича и Рауэра) отрицательны. Регионарные лимфатические узлы не пальпируются. Рот открывает свободно, 4,0 см. Слизистая оболочка рта розовая, влажная, без патологических элементов. Прикус нефиксирован из-за отсутствия зубов, имеются 1.8, 1.7, 1.3, 3.8, 4.5, 4.8 зубы, обильно покрытые зубными отложениями, корни их оголены на  $\frac{1}{3}$  -  $\frac{1}{2}$  величины корня, подвижность 2 степени. Имеется припухлость с оральной и вестибулярной сторон альвеолярного отростка в области 4.8, 4.7 зубочелюстных сегментов, гиперемия слизистой. Патологической подвижности нижней челюсти нет.

Крыловидно-челюстные складки выражены одинаково с обеих сторон. Зев чистый.

На ОПТГ имеется щель (1,5 мм) перелома, идущая от верхушек 4.8 зуба к нижнему краю угла нижней челюсти, края отломков неровные; 4.8 зуб в остеопорозной кости на  $\frac{1}{2}$  величины корня.



### Вопросы:

1. Поставьте предварительный диагноз.
2. Каков порядок оказания помощи этому больному?
3. С какими заболеваниями дифференцируют вышеописанный патологический процесс?
4. Опишите протокол операции вскрытия флегмоны поднижнечелюстного пространства.
5. Какие осложнения вскрытия флегмоны встречаются?

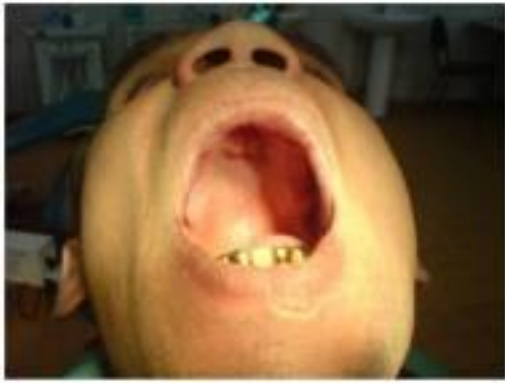### Ситуационная задача 59

Мужчина 36 лет впервые обратился к врачу-стоматологу-хирургу с жалобами на наличие острого предмета на нёбе. «Может, кость от пищи застряла», - со слов больного.

Анамнез болезни выяснить не удалось из-за асоциального состояния: нет дома, живёт, где придётся, не работает, безразлично относится к своему физическому состоянию.

Термометрия тела – 37,4°C; АД – 140/90 мм рт. ст.; пульс – 72 удара в минуту. При внешнем осмотре кожа лица инъецирована сосудами, кое-где имеют место белого цвета рубцы от 1,5 до 2,0 см длиной. Регионарные лимфатические узлы не пальпируются. Рот открывает свободно, 4,5 см. Слизистая оболочка рта розовая, влажная, без патологических элементов. Прикус не фиксирован из-за отсутствия большого количества зубов. В передней трети нёба почти по средней линии имеется дефект её, из него видна шероховатая серого цвета кость, подвижная; при глубоком зондировании сообщения с носовой полостью нет, зонд упирается в плотную кость.





### **Вопросы:**

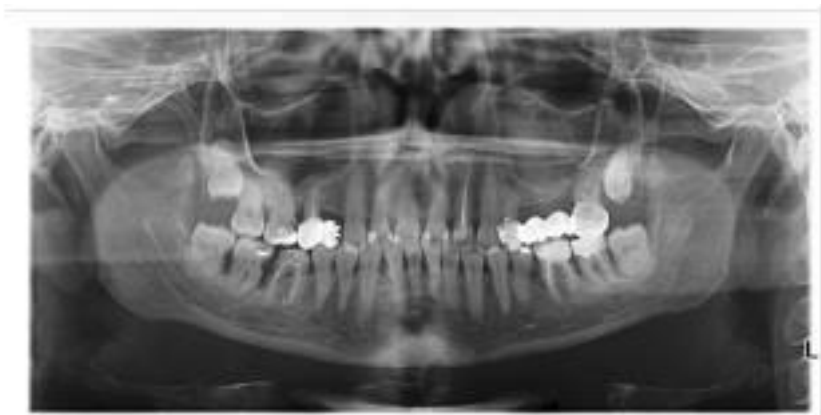1. Поставьте предварительный диагноз.
2. Какое лечение показано больному?
3. Какие методы обследования больного необходимы по Стандарту?
4. Опишите протокол операции этому больному.
5. Назовите этапы развития секвестрирующей формы хронического остеомиелита.

### **Ситуационная задача 60**

Мужчина 34 лет впервые обратился к врачу-стоматологу-хирургу с жалобами на болезненную припухлость в области скуловой дуги слева, боли в последнем зубе на верхней челюсти слева, затруднённое открывание рта, недомогание.

Из анамнеза выяснено, что после переохлаждения (сельхозработы) неделю назад появились насморк, недомогание; лечился мёдом и горячим молоком. Дня три назад ощутил боли в зубах верхней челюсти слева, стал полоскать рот Лесным бальзамом. Пришло время менять имеющиеся протезы (им 8 лет) на протезы на имплантатах, всё откладывал «на лучшие времена». К вечеру вчерашнего дня появилась припухлость, стал плохо открываться рот.

Термометрия тела – 37,6°C. При внешнем осмотре лицо асимметрично за счёт отёка мягких тканей в области скуловой дуги слева, припухлость имеет форму песочных часов, кожа над припухлостью не изменена. Пальпаторно инфильтратов в области припухлости не определяется, регионарные лимфатические узлы не пальпируются. Рот открывает с ограничением, 3,0 см. Слизистая оболочка рта розовая, влажная, без патологических элементов. Прикус ортогнатический. Пальпация свода преддверия полости рта в области верхней челюсти слева безболезненна, инфильтрирована в ретротуберальной области. По гребню альвеолярного отростка слева за 2.7 зубом имеется дефект слизистой 4×5 мм, видна эмаль зуба, даже дотрагивание до неё резко болезненно. Перкусия 2.7 зуба безболезненна. Представлена ОПТГ.



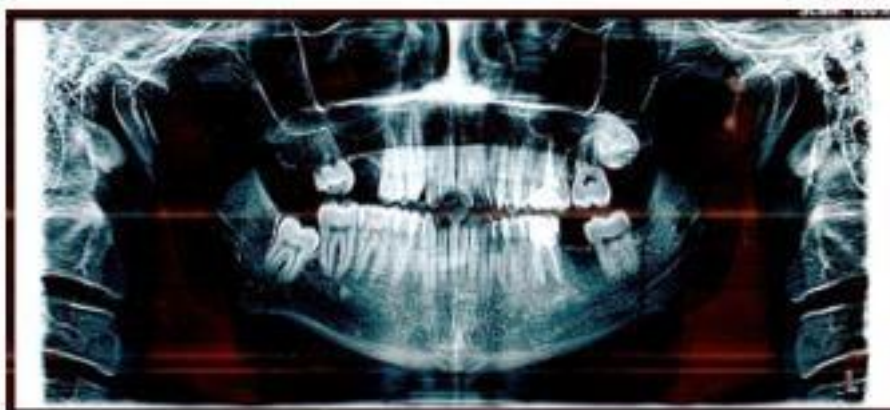### Вопросы:

1. Поставьте предварительный диагноз.
2. Опишите представленную ОПТГ.
3. Предположите нозологии для дифференциальной диагностики.
4. Поставьте и обоснуйте клинический диагноз.
5. Предложите метод лечения выявленной патологии.

### Ситуационная задача 61

Женщина 26 лет впервые обратилась к врачу-стоматологу-хирургу с жалобами на боли при глотании справа. Считает себя больной 2 дня.

При внешнем осмотре лёгкая асимметрия за счёт отёка мягких тканей в области угла нижней челюсти справа. Пальпаторно: кожа собирается в складку, инфильтратов нет, в подчелюстной области справа пальпируется подвижный, эластической консистенции, безболезненный лимфоузел  $2,0 \times 1,6$  см, другие региональные лимфатические узлы не пальпируются. Рот открывает щадяще, 4 см. Слизистая оболочка рта розовая, влажная, без патологических элементов. Прикус ортогнатический. Имеет место отёк, инфильтрация и гиперемия слизистой альвеолярного отростка за 4.7 зубом (области 4.8 зубочелюстного сегмента), дефект её  $0,8 \times 0,6$  см, в дефекте видна эмаль зуба. ОПТГ прилагается, при зондировании дефекта выделилась капля серозно-гнойного экссудата.



### Вопросы:

1. Поставьте предварительный диагноз.

2. Какова тактика врача-стоматолога-хирурга при установлении вышеназванного диагноза?
3. Какие современные технологии целесообразно использовать при лечении пациентки?
4. Какие дополнительные методы обследования целесообразно провести на догоспитальном этапе?
5. Опишите патологию в области 4.8 зубочелюстного сегмента на представленной ОПТГ.

### Ситуационная задача 62

В клинику ортопедической стоматологии обратился пациент С. 77 лет. Жалобы на затруднённое пережёвывание пищи, эстетический дефект.

Анамнез заболевания: зубы удалялись в течение жизни вследствие осложнений кариеса. Пациент ранее не протезировался.

Объективно при осмотре: конфигурация лица не изменена. Выражены носогубные и подбородочная складки. Снижена высота нижнего отдела лица. Кожные покровы чистые, при пальпации регионарные лимфатические узлы не увеличены, безболезненные. Открывание рта свободное, безболезненное, в полном объёме. Жалобы со стороны ВНЧС отсутствуют.

Зубная формула:

О	О	О	О	О	П	П	П	П	П	П	О	О	О	О	О
18	17	16	15	14	13	12	11	21	22	23	24	25	26	27	28
48	47	46	45	44	43	42	41	31	32	33	34	35	36	37	38
О	О	О	О	П	П	П	О	О		П	П	О	О	О	О

Прикус прямой. Снижена высота нижнего отдела лица примерно на 2 мм. Отсутствуют полноценные окклюзионные контакты. Подвижность 1.3, 1.2, 1.1, 2.1, 2.2, 2.3, 4.2, 4.3, 4.4, 3.2, 3.3, 3.4 зубов I степени. Слизистая оболочка щёк, губ, дна полости рта, альвеолярных отростков и нёба бледно-розовая, умеренно увлажнена.

Данные рентгеновских, лабораторных исследований: атрофия костной ткани на  $\frac{1}{4}$  в области 1.3, 1.2, 1.1, 2.1, 2.2, 2.3, 3.2, 3.3, 3.4, 4.2, 4.3, 4.4 зубов. Кортикальная пластинка межальвеолярных перегородок не прослеживается. На прицельных рентгенограммах: каналы 1.3, 1.1, 2.1, 2.2, 2.3, 3.3, 4.3, 4.4 зубов запломбированы. Пломбировочный материал прослеживается на всём протяжении каналов зубов (обтурация плотная, равномерная на всём протяжении), 1.2 – канал корня запломбирован на  $\frac{1}{2}$ , 4.2, 4.4 – следы пломбировочного материала на всем протяжении канала корня зуба.

### Вопросы:

1. Поставьте диагноз.
2. Сформулируйте задачи ортопедического лечения.
3. Составьте план ортопедического лечения.
4. Составьте план терапевтического лечения.
5. Назовите причину снижения высоты нижнего отдела лица.

### Ситуационная задача 63

В клинику ортопедической стоматологии обратилась пациентка Ж. 51 года.

Жалобы на затруднённое пережёвывание пищи, эстетику нижних передних зубов.

Анамнез заболевания: отмечает отсутствие боковых зубов на нижней челюсти около 3,5 лет. В это же время были изготовлены металлокерамические коронки на верхнюю челюсть и, спустя месяц после удаления, съёмный пластиночный протез с гнутыми кламмерами на нижнюю челюсть. Съёмный протез сломался при жевании около двух лет назад. За починкой и изготовлением нового протеза не обращалась. За последние два года отмечает уменьшение размера передних нижних зубов. Объективно при осмотре:

Зубная формула															
О	К	И	И	К	К	К	К	К	К	К	К	И	И	К	О
18	17	16	15	14	13	12	11	21	22	23	24	25	26	27	28
48	47	46	45	44	43	42	41	31	32	33	34	35	36	37	38
Р	О	О	О	П								П	О	О	О

Конфигурация лица не изменена, регионарные лимфатические узлы не пальпируются и безболезненны. Пальпация ВНЧС безболезненная, лицо симметрично. Открывание полости рта свободное. Отмечается снижение высоты нижнего отдела лица на 2 мм. Носогубные и подбородочные складки выражены. Слизистая оболочка десен, нёба, щёк и альвеолярных отростков бледно-розового цвета, умеренно увлажнена. Прикус ортогнатический.

Обследование полости рта: на верхней челюсти фиксирован металлокерамический мостовидный протез с опорами: 1.7, 1.4, 1.3, 1.2, 1.1, 2.1, 2.2, 2.3, 2.4, 2.7.

На 3.1, 3.2, 3.3, 3.4, 4.1, 4.2, 4.3, 4.4 зубах имеются фасетки стирания в пределах эмали и дентина. В незначительном объёме наблюдаются твёрдые зубные отложения на зубах нижней челюсти. На 3.4, 4.4 зубах имеются композитные пломбы. Остаточный корень 4.8 зуба.

На рентгенограмме наблюдается равномерная убыль костной ткани альвеолярной части верхней и нижней челюстей на  $\frac{1}{4}$  длины корней. Каналы 3.4, 4.4 зубов запломбированы на половину длины корневого канала.

### Вопросы:

1. Поставьте диагноз.
2. Сформулируйте задачи лечения.
3. Составьте план ортопедического лечения, учитывая пожелания пациентки о максимальной эстетике предполагаемых конструкций.
4. Составьте альтернативный план ортопедического лечения.

5. Какие манипуляции необходимы в качестве подготовительного этапа к протезированию (план терапевтического и хирургического лечения)?

#### Ситуационная задача 64

В клинику ортопедической стоматологии обратилась больная С. 25 лет. Жалобы на эстетический дефект и кровоточивость в области 1.1, 2.1 зубов. Дискомфорт жевания на левой стороне челюсти.

Анамнез заболевания: у 1.1 и 2.1 зубов пломбы изменились в цвете примерно год назад, кровоточивость появилась сразу после лечения зубов. 3.6 зуб удалили 8 месяцев назад вследствие кариеса и его осложнений. Объективно при осмотре:

Зубная формула															
П								П							
18	17	16	15	14	13	12	11	21	22	23	24	25	26	27	28
48	47	46	45	44	43	42	41	31	32	33	34	35	36	37	38
												о			

1.1 зуб восстановлен световым композитом по IV классу по Блэку, вторичный кариес, прилегание пломбы неудовлетворительное, отмечается нависающий край пломбы в придесневой области, ИРОПЗ-0.70. 2.1 зуб восстановлен световым композитом по III классу по Блэку, вторичный кариес, прилегание пломбы неудовлетворительное, ИРОПЗ- 0.70.

Десневой сосочек в области 1.1 и 2.1 зубов отёчный, определяется кровоточивость при зондировании в пришеечной области. Пломбы изготовлены единым блоком, при этом отмечается отсутствие места для десневого сосочка.

Гигиена полости рта удовлетворительная. Рентгенологический контроль 1.1 и 2.1 зубов выявил, что ранее проводилось эндодонтическое лечение, корневые каналы запломбированы до апикального отверстия, разряжение в области верхушечных отверстий отсутствует.

В области отсутствующего 3.6 зуба деформаций не наблюдается. 3.5 и 3.7 зубы интактные.

#### Вопросы:

1. Поставьте диагноз.
2. Сформулируйте задачи ортопедического лечения.
3. Составьте план ортопедического лечения.
4. Составьте план хирургического лечения.
5. На какую глубину, с точки зрения биомеханики, должен погружаться штифт культевой вкладки со штифтом для обеспечения оптимальных условий функционирования протеза?

### Ситуационная задача 65

В клинику ортопедической стоматологии обратилась больная Т. 50 лет.

Жалобы на затруднённое пережёвывание пищи, эстетический дефект в области передних зубов.

Анамнез заболевания: утратила жевательные зубы на нижней челюсти более 10 лет назад. Ортопедическое лечение не проводилось. Объективно при осмотре:

Зубная формула															
О	П	Р	О	О	П	П	С	С	С		О	Р	О	П	О
18	17	16	15	14	13	12	11	21	22	23	24	25	26	27	28
48	47	46	45	44	43	42	41	31	32	33	34	35	36	37	38
О	О	О	О			С	С	С	С		О	Р	О	П	Р

Зубы на верхней и нижней челюсти имеют равномерную атрофию костной ткани на  $\frac{1}{3}$ . 3.1, 3.2, 4.1 зубы – выдвинуты в вертикальном направлении на 1,5-2 мм, атрофия костной ткани  $\frac{1}{2}$ , подвижность I-II степени. Корни 1.6, 2.5, 3.5, 3.8 зубов разрушены ниже уровня десневого края на 2 мм. Полностью разрушена бифуркация корней 1.6, 3.8 зубов. ИРОПЗ 1.7, 2.7 зубов – 3.7-0,7. В области фронтальных зубов отмечаются зубные отложения.

Слизистая оболочка челюстей бледно-розового цвета, умеренно увлажнена. Гиперемирована, слегка отёчна в области фронтальных зубов, а также разрушенных зубов.

Высота нижнего отдела лица в состоянии центральной окклюзии - снижена относительно физиологического покоя на 5 мм.

#### Вопросы:

1. Поставьте диагноз.
2. Сформулируйте задачи ортопедического лечения.
3. Составьте план ортопедического лечения.
4. Составьте план хирургического лечения.
5. Составьте план терапевтического лечения.

### Ситуационная задача 66

В клинику ортопедической стоматологии обратился больной Г. 75 лет.

Жалобы на плохую фиксацию полного съёмного пластиночного протеза на верхнюю челюсть и частичного съёмного протеза на нижнюю челюсть.

Анамнез заболевания: утратил зубы верхней челюсти более 10 лет назад, тогда же был изготовлен полный съёмный протез. Жевательная группа зубов нижней челюсти была удалена около 5 лет назад по поводу осложненного кариеса. Был изготовлен частичный съёмный пластиночный протез на нижнюю челюсть с гнутыми кламмерами на 4.4; 3.3 зубы.

Объективно при осмотре:

Зубная формула															
О	О	О	О	О	О	О	О	О	О	О	О	О	О	О	О
18	17	16	15	14	13	12	11	21	22	23	24	25	26	27	28
48	47	46	45	44	43	42	41	31	32	33	34	35	36	37	38
О	О	О	О	П	П					П	О	О	О	О	О

4.2; 4.1; 3.1; 3.2 зубы имеют II степень подвижности. Отмечается выраженная атрофия альвеолярного отростка и альвеолярной части нижней челюсти в области отсутствующих зубов.

Слизистая оболочка маргинальной части десны в области 4.2; 4.1; 3.1; 3.2 зубов гиперемирована, наличие наддесневых зубных отложений.

По рентгенологическим данным выявлены вертикальные костные карманы в области 4.2; 4.1; 3.1; 3.2 зубов равномерная костная атрофия на  $\frac{1}{2}$  длины корней.

Отмечается неудовлетворительная фиксация ранее изготовленного полного съёмного протеза на верхнюю челюсть, связанную с несоответствием протезного ложа протезу.

Высота нижнего отдела лица в положении центральной окклюзии снижена на 6-7 мм от положения физиологического покоя.

#### **Вопросы:**

1. Поставьте диагноз.
2. Сформулируйте задачи ортопедического лечения.
3. Предложите один из возможных планов лечения.
4. Составьте план пародонтологического лечения.
5. Перечислите, какие функциональные пробы необходимо провести при изготовлении верхнего полного съёмного пластиночного протеза (по автору).

#### **Ситуационная задача 67**

В клинику ортопедической стоматологии обратился пациент М. 45 лет.

Жалобы на невозможность пользоваться съёмным протезом на нижней челюсти, нарушение дикции.

Анамнез заболевания: 2 года назад проводилось лечение по поводу осложнённого кариеса 1.7, 1.5, 2.4, 2.6 зубов и протезирование мостовидными протезами на верхней челюсти и съёмным пластиночным протезом на нижней челюсти. Объективно при осмотре:

Зубная формула															
О	К	Ф	К								К	Ф	К		О
18	17	16	15	14	13	12	11	21	22	23	24	25	26	27	28
48	47	46	45	44	43	42	41	31	32	33	34	35	36	37	38
О	О	О	О	О	О	О	О	О	О	О	О	О	О	О	О

На нижней челюсти отсутствуют все зубы. В боковых участках резкая атрофия альвеолярного гребня, слизистые тяжи прикреплены к вершине гребня. Во фронтальном участке альвеолярный гребень выражен, поверхность гладкая. Слизистая без видимой патологии. На верхней челюсти металлокерамические мостовидные протезы с опорой на

1.7-1.5 зубы. 2.4-2.6 зубы соответствуют клиническим требованиям.

### Вопросы:

1. Поставьте диагноз.
2. Сформулируйте задачи ортопедического лечения.
3. Составьте план ортопедического лечения.
4. Каков современный способ фиксации съёмных протезов на беззубой челюсти?
5. Какой метод дополнительного лучевого обследования оптимален при проведении методики имплантации?

### Ситуационная задача 68

В клинику ортопедической стоматологии обратилась больная У. 59 лет. Жалобы на затруднённое пережёвывание пищи, отсутствие зубов на верхней челюсти, боль в области 4.7 зуба.

Анамнез заболевания: зубы на верхней челюсти удаляли постепенно в результате осложнений кариеса, съёмный протез был изготовлен 10 лет назад, коронка на 4.7 зуб и мостовидный протез на нижней челюсти слева изготовлены 2 года назад. Объективно при осмотре:

Зубная формула															
О	О	О	О	О	О	О	О	О	О	О	О	О	О	О	О
18	17	16	15	14	13	12	11	21	22	23	24	25	26	27	28
48	47	46	45	44	43	42	41	31	32	33	34	35	36	37	38
О	П	К	С								К	К	Ф	К	О

Выражены носогубные и подбородочная складки. Снижена высота нижнего отдела лица.

Слизистая оболочка бледно-розового цвета, умеренно увлажнена.



Зубы на верхней челюсти отсутствуют. Имеется съёмный протез, который не фиксируется на протезном ложе.

На нижней челюсти имеется мостовидный протез 3.4, 3.5, 3.7 зубов, отвечающий ортопедическим требованиям. 4.6 зуб покрыт цельнолитой коронкой. Зонд свободно погружается под край коронки.

На рентгенограмме: 4.6 - разрезание в области бифуркации, каналы корней запломбированы до верхушки, разрезание костной ткани с нечёткими контурами в области верхушки корня размером 2×2 мм; 3.4, 3.5, 3.7 - каналы корней зубов запломбированы до верхушки.

4.7 зуб восстановлен световым композитом, краевое прилегание пломбы хорошее. Кариозная полость на 4.5 зубе заполнена размягчённым дентином.

#### Вопросы:

1. Поставьте диагноз.
2. Сформулируйте задачи ортопедического лечения.
3. Составьте план ортопедического лечения.
4. Составьте план терапевтического лечения.
5. Составьте план хирургического лечения для подготовки полости рта к ортопедическому лечению.

#### Ситуационная задача 69

В клинику ортопедической стоматологии обратился пациент В. 27 лет. Жалобы на затруднённое пережёвывание пищи.

Анамнез заболевания: зубы лечил около 3 лет назад. 4.6 зуб удалили по поводу осложнения кариеса около года назад. Объективно при осмотре:

Зубная формула															
	О	П/С	П										П/С		
18	17	16	15	14	13	12	11	21	22	23	24	25	26	27	28
48	47	46	45	44	43	42	41	31	32	33	34	35	36	37	38
		О											П		П/С

Прикус ортогнатический.

Слизистая оболочка рта бледно-розового цвета, умерено увлажнена.

ИРОПЗ 1.6, 2.6, 3.7 зубов - 80%, вторичный кариес на 1.6, 2.6, 3.7 зубах. 1.5, 3.5 зубы восстановлены световым композитом.

На прицельной рентгенограмме 1.6, 2.6, 3.7 зубов определяется неполная obturация корневых каналов пломбировочным материалом.

#### Вопросы:

1. Поставьте диагноз.
2. Сформулируйте задачи ортопедического лечения.
3. Составьте план ортопедического лечения.
4. Составьте план терапевтического лечения.

5. Составьте план хирургического лечения.

### Ситуационная задача 70

Больная М. 68 лет обратилась в стоматологическую клинику.

Жалобы на эстетический дефект, затруднённое пережёвывание пищи.

Анамнез заболевания: зубы удалялись в течение жизни из-за кариеса и его осложнений, протезами ранее не пользовалась. Объективно при осмотре:

Зубная формула															
О	О	О	О	О	О	О	О	О	О	О	О	О	О	О	О
18	17	16	15	14	13	12	11	21	22	23	24	25	26	27	28
48	47	46	45	44	43	42	41	31	32	33	34	35	36	37	38
О	О	О	О	О	О	О	О	О	О	О	О	О	О	О	О

При внешнем осмотре отмечается резкое снижение высоты нижнего отдела лица, выраженность носогубных и подбородочной складок, трещины в углах рта, открывание рта свободное, безболезненное. Подчелюстные лимфатические узлы пальпируются, безболезненны, с окружающими тканями не спаяны.

Осмотр верхней челюсти: альвеолярный отросток незначительно и равномерно атрофирован. Скат альвеолярного отростка - пологий; гребень альвеолярного отростка - острый. Позадимоларные бугры сохранены, округлые с обеих сторон. Свод твёрдого нёба выпуклый. Нёбо плоское. Уздечка верхней губы и щёчно-альвеолярные складки прикрепляются близко к вершине альвеолярного отростка.

Осмотр нижней челюсти: альвеолярная часть резко атрофирована, особенно в боковых отделах. Скат - пологий, в переднем отделе отмечается «болтающийся гребень». Позадимоларные бугорки сохранены, подвижны, округлой формы. Внутренние косые линии выражены, острые, покрытые тонкой слизистой оболочкой при ее пальпации отмечается болезненность.

#### Вопросы:

1. Поставьте диагноз.
2. Сформулируйте задачи ортопедического лечения.
3. Перечислите клинические этапы изготовления съёмного пластиночного протеза при полном отсутствии зубов.
4. Объясните возникновение трещин в углах рта (ангулярного хейлита).
5. Перечислите фазы адаптации к съёмным протезам.

### Ситуационная задача 71

В клинику ортопедической стоматологии обратился больной А. 32 лет с жалобами на разрушение коронковой части 2.4, 2.5 зубов, затруднённое пережёвывание пищи.

Анамнез заболевания: 2.4, 2.5 зубы ранее были неоднократно лечены по поводу кариеса. Около трёх лет назад произошло выпадение пломбы в 2.4 зубе и скол стенки 2.5 зуба.

Объективно при осмотре:

Зубная формула															
О											С	С			О
18	17	16	15	14	13	12	11	21	22	23	24	25	26	27	28
48	47	46	45	44	43	42	41	31	32	33	34	35	36	37	38
О															О

2.4, 2.5 зубы разрушены выше уровня десны на 2 мм, ИРОПЗ -70%.

3.5 зуб – зубоальвеолярное удлинение, при смыкании имеется контакт с разрушенными 2.4 и 2.5 зубами.

На прицельной рентгенограмме каналы 2.4, 2.5 зубов запломбированы рентгеноконтрастным материалом до физиологической верхушки зуба.

### Вопросы:

1. Поставьте диагноз.
2. Сформулируйте задачи ортопедического лечения.
3. Составьте план терапевтического лечения.
4. Составьте план ортопедического лечения.
5. Какова основная причина зубоальвеолярного удлинения?

### Ситуационная задача 72

В клинику ортопедической стоматологии обратился больной В. 46 лет.

Жалобы на затруднённое пережёвывание пищи в связи с отсутствием 3.5, 3.6 зубов.

Анамнез заболевания: отсутствующие 3.5, 3.6 зубы были удалены вследствие кариеса и его осложнений в течение последних 10 лет. Имеющаяся коронка на 1.6 зубе изготовлена 3 года назад.

Объективно при осмотре:

Зубная формула															
		К										С			
18	17	16	15	14	13	12	11	21	22	23	24	25	26	27	28
48	47	46	45	44	43	42	41	31	32	33	34	35	36	37	38
	С				С							О	О	С	О

В полости рта на 1.6 зубе имеется искусственная коронка, отвечающая ортопедическим требованиям.

2.5, 2.6 зубы выдвинуты в сторону дефекта, а 3.4, 3.7 зубы наклонены в сторону дефекта. Кариес дентина 2.5, 3.7, 4.3, 4.7 зубов.

Прикус ортогнатический.

### Вопросы:

1. Поставьте диагноз.
2. Сформулируйте задачи ортопедического лечения.
3. Составьте план ортопедического лечения.
4. Составьте план терапевтического лечения.
5. Назовите причину возникновения деформации зубных рядов.

### Ситуационная задача 73

В клинику ортопедической стоматологии обратился пациент А. 29 лет. Жалобы на затруднённое пережёвывание пищи.

Анамнез заболевания: зубы лечил около 2 лет назад. 3.6 зуб удалили по поводу осложнения кариеса около года назад. Объективно при осмотре:

Зубная формула															
		П/С										П	П/С		
18	17	16	15	14	13	12	11	21	22	23	24	25	26	27	28
48	47	46	45	44	43	42	41	31	32	33	34	35	36	37	38
	П/С		П										О		

Прикус ортогнатический.

Слизистая оболочка рта бледно-розового цвета, умерено увлажнена.

1.6, 2.6, 4.7 зубы - ИРОПЗ 70-80%, кариес дентина.

2.5, 4.5 зубы восстановлены световым композитом.

На прицельной рентгенограмме: 1.6, 2.6, 4.7 - определяется неполная obturation, следы пломбирочного материала в корневых каналах, без видимых изменений в периапикальных тканях.

Прикус ортогнатический.

#### Вопросы:

1. Поставьте диагноз.
2. Сформулируйте задачи ортопедического лечения.
3. Составьте план ортопедического лечения.
4. Составьте план терапевтического лечения.
5. Составьте план хирургического лечения.

### Ситуационная задача 74

В клинику ортопедической стоматологии обратился пациент Д. 25 лет. Жалобы на затруднённое пережёвывание пищи.

Анамнез заболевания: зубы лечил около 4 лет назад. 2.6 зуб удалили по поводу осложнения кариеса около года назад. Объективно при осмотре:

Зубная формула															
		П/С		П								П	О		
18	17	16	15	14	13	12	11	21	22	23	24	25	26	27	28
48	47	46	45	44	43	42	41	31	32	33	34	35	36	37	38
	П/С		П										П/С		

Прикус ортогнатический.

Слизистая оболочка рта бледно-розового цвета, умеренно увлажнена.

1.6, 2.6, 4.7 зубы - ИРОПЗ 70-80%, вторичный кариес.

2.5, 4.5 зубы восстановлены световым композитом.

На прицельной рентгенографии: 1.6, 2.6, 4.7 - определяется неполная obturation, следы пломбирочного материала в корневых каналах, без видимых изменений в периапикальных тканях.

#### Вопросы:

1. Поставьте диагноз.
2. Сформулируйте задачи ортопедического лечения.
3. Составьте план ортопедического лечения.
4. Составьте план терапевтического лечения.
5. Составьте план хирургического лечения.

#### Ситуационная задача 75

В клинику ортопедической стоматологии обратился больной М. 25 лет. Жалобы на болезненность и кровоточивость десны в области 3.6, 3.7 зубов.

Анамнез заболевания: 3.6, 3.7, 1.5, 2.4 зубы лечены по поводу кариеса.

Объективно при осмотре:

Зубная формула															
			П								П				
18	17	16	15	14	13	12	11	21	22	23	24	25	26	27	28
48	47	46	45	44	43	42	41	31	32	33	34	35	36	37	38
													П	П	

3.6, 3.7 зубы - ИРОПЗ – 0,5.

Слизистая оболочка маргинальной части десны в области 3.6, 3.7 зубов гиперемирована, отёчна, легко кровоточит.

По рентгенологическим данным выявлена равномерная костная атрофия в области 3.6, 3.7 зубов на ¼ длины корней.

#### Вопросы:

1. Поставьте диагноз.
2. Сформулируйте задачи ортопедического лечения.
3. Предложите один из возможных планов лечения.
4. Составьте план пародонтологического лечения.

5. Какова возможная причина возникновения патологии пародонта?

### Ситуационная задача 76

В клинику ортопедической стоматологии обратилась пациентка Ж. 26 лет.

Жалобы на изменение цвета фронтальной группы зубов верхней челюсти.

Анамнез заболевания: 1.1, 2.2 зубы лечены по поводу осложнений кариеса. Объективно при осмотре:

Зубная формула															
			П			П	П	П	П		П				
18	17	16	15	14	13	12	11	21	22	23	24	25	26	27	28
48	47	46	45	44	43	42	41	31	32	33	34	35	36	37	38
													П		

1.2, 2.1 зубы – ранее лечены по поводу кариеса, пломбы занимают значительную часть вестибулярной поверхности. Цвет пломб не соответствует тканям зубов.

По рентгенологическим данным – 1.1, 2.2 – каналы корней зубов плотно obturированы пломбирочным материалом на всём протяжении, без видимых изменений в периапикальных тканях.

Слизистая оболочка бледно-розовая, умеренно увлажнена. Определяются твёрдые и мягкие отложения в области передних зубов на нижней челюсти.

### Вопросы:

1. Поставьте диагноз.
2. Сформулируйте задачи ортопедического лечения.
3. Составьте план ортопедического лечения.
4. Составьте план терапевтического лечения.
5. Перечислите, каким образом выверяются артикуляционные контакты.

### Ситуационная задача 77

В клинику ортопедической стоматологии обратилась больная Н. 25 лет. Жалобы на эстетический дефект и кровоточивость в области 1.1, 1.2 зубов. Дискомфорт жевания на левой стороне челюсти.

Анамнез заболевания: у 1.1 и 1.2 зубов пломбы изменились в цвете примерно год назад, кровоточивость появилась сразу после лечения зубов. 3.5 зуб удалили 6 месяцев назад вследствие кариеса и его осложнений. Объективно при осмотре:

Зубная формула															
						П	П								
18	17	16	15	14	13	12	11	21	22	23	24	25	26	27	28
48	47	46	45	44	43	42	41	31	32	33	34	35	36	37	38
												О			

1.1 зуб восстановлен световым композитом по III классу по Блэку, вторичный кариес, прилегание пломбы неудовлетворительное, ИРОПЗ - 0.7.

1.2 зуб восстановлен световым композитом по IV классу по Блэку, кариес, прилегание пломбы неудовлетворительное, отмечается нависающий край пломбы в прядесневой области, ИРОПЗ-0.70.

Десневой сосочек в области 1.1 и 1.2 зубов отёчный, определяется кровоточивость при зондировании в пришеечной области. Пломбы изготовлены единым блоком, при этом отмечается отсутствие места для десневого сосочка.

Гигиена полости рта удовлетворительная. Рентгенологический контроль 1.1 и 1.2 зубов выявил, что ранее проводилось эндодонтическое лечение, корневые каналы запломбированы до апикального отверстия, разряжение в области верхушечных отверстий отсутствует.

### Вопросы:

1. Поставьте диагноз.
2. Сформулируйте задачи ортопедического лечения.
3. Составьте план ортопедического лечения.
4. Составьте план имплантологического лечения.
5. На какую глубину, с точки зрения биомеханики, должен погружаться штифт культевой вкладки для обеспечения оптимальных условий функционирования протеза?

### Ситуационная задача 78

В клинику ортопедической стоматологии обратилась больная Я. 37 лет. Жалобы на эстетический дефект и кровоточивость в области 3.4 зубов. Дискомфорт жевания на правой стороне челюсти.

Анамнез заболевания: у 3.4 зуба целостность пломбы нарушена. Слизистая оболочка в области зуба гипертрофированна. 4.6 зуб удалили 6 месяцев назад вследствие кариеса и его осложнений.

Объективно при осмотре:

Зубная формула															
О															О
18	17	16	15	14	13	12	11	21	22	23	24	25	26	27	28
48	47	46	45	44	43	42	41	31	32	33	34	35	36	37	38
О	О	О									П				О

3.4 зуб восстановлен световым композитом по III классу по Блэку, вторичный кариес, прилегание пломбы неудовлетворительное, ИРОПЗ-0.7.

Десна в области 3.4 зуба отёчна, определяется кровоточивость при зондировании в пришеечной области. Пломбы изготовлены единым блоком с нависающими краями.

Гигиена полости рта удовлетворительная. Рентгенологический контроль 3.4 зуба выявил, что ранее проводилось эндодонтическое лечение, корневой канал запломбирован до апикального отверстия, разрывание в области верхушечного отверстия отсутствует.

В области отсутствующих 4.6, 4.7 зубов деформации не выявлено. 4.5 зуб интактный.

#### Вопросы:

1. Поставьте диагноз.
2. Сформулируйте задачи ортопедического лечения.
3. Составьте план ортопедического лечения.
4. Составьте план имплантологического лечения.
5. На какую глубину, с точки зрения биомеханики, должен погружаться штифт культевой вкладки со штифтом для обеспечения оптимальных условий функционирования протеза?

#### Ситуационная задача 79

В клинику ортопедической стоматологии обратилась пациентка С. 48 лет.

Жалобы на отсутствие зубов в боковых отделах нижней челюсти и затруднённое пережёвывание пищи.

Общие заболевания: сахарный диабет в анамнезе.

Анамнез заболевания: к врачу-стоматологу не обращалась 3 года. Последнее удаление 1.8 и 2.8 зубов было 4 года назад. Объективно при осмотре:

Зубная формула															
О		П											П	П	О
18	17	16	15	14	13	12	11	21	22	23	24	25	26	27	28
48	47	46	45	44	43	42	41	31	32	33	34	35	36	37	38
Р	О	О	П	П								П	О	О	О



Слизистая оболочка розового цвета. Высота нижнего отдела лица не снижена.

3.5 зуб - ИРОПЗ 40 - 50 %, ранее эндодонтически лечен по поводу острого пульпита, выявлено неплотное прилегание пломбировочного материала к тканям зуба, откол части пломбы.

4.4 зуб - ИРОПЗ - 70 %.

4.8 зуб - коронковая часть зуба разрушена, ткани корня размягчены. Корень 4.8 зуба располагается вне зубной дуги.

На прицельной рентгенограмме 3.5, 4.5 зуба, изменений в периапикальных тканях не определяется. У 4.5, 3.5 зубов наблюдается полная obturация корневых каналов пломбировочным материалом на всем протяжении, 4.4 зуб – неполная obturация, прослеживаются следы пломбировочного материала.

### Вопросы:

1. Поставьте диагноз.
2. Сформулируйте задачи лечения.
3. Составьте план ортопедического лечения.
4. Составьте план терапевтического лечения для подготовки полости рта к ортопедическому лечению.
5. Составьте план хирургической подготовки полости рта к протезированию.

### Ситуационная задача 80

В клинику ортопедической стоматологии обратился пациент В. 42 лет. Жалобы на эстетический дефект зубных рядов.

Общие заболевания: остеопороз в анамнезе.

Анамнез заболевания: зуб на верхней челюсти справа (1.6) удалили в результате осложнений кариеса. К врачу-стоматологу не обращался примерно два года. Объективно при осмотре:

Зубная формула															
	П/С	О	П/С										П		
18	17	16	15	14	13	12	11	21	22	23	24	25	26	27	28
48	47	46	45	44	43	42	41	31	32	33	34	35	36	37	38
		П												П	

Коронковые части 1.7, 1.5 зубов восстановлены композитным материалом, нарушено краевое прилегание пломб, вторичный кариес, анатомическая форма зубов нарушена.

Конфигурация лица не изменена, высота нижнего отдела лица не снижена. Лимфатические узлы при пальпации не увеличены, безболезненны. Открывание рта свободное.

Прикус ортогнатический.

Слизистая оболочка рта бледно-розового цвета, умеренно увлажнена, без видимых патологических изменений.

Данные рентгеновских, лабораторных исследований: 1.7, 1.5 – неполная obturация, следы пломбирочного материала на всём протяжении корневых каналов.

**Вопросы:**

1. Поставьте диагноз.
2. Сформулируйте задачи ортопедического лечения.
3. Составьте план ортопедического лечения.
4. Составьте план терапевтического лечения.
5. Каковы показания к изготовлению штифтовых культевых вкладок?

**Ситуационная задача 81**

В клинику ортопедической стоматологии обратился пациент Д. 43 лет. Жалобы на застревание пищи в зубах верхней и нижней челюсти слева. Общие заболевания: остеопороз и сахарный диабет в анамнезе.

Анамнез заболевания: зубы удаляли в результате осложнений кариеса. К врачу-стоматологу не обращался несколько лет. Объективно при осмотре:

Зубная формула																
						П							П	О	П	
18	17	16	15	14	13	12	11	21	22	23	24	25	26	27	28	
48	47	46	45	44	43	42	41	31	32	33	34	35	36	37	38	
		П											П	О	П	

Коронки 2.5, 2.7, 3.5, 3.7 зубов восстановлены композитным материалом, выявлены сколы и нарушение краевого прилегания пломб, анатомическая форма зубов нарушена. 2.5, 2.7, 3.5, 3.7 - ИРОПЗ 70 – 80%.

Конфигурация лица не изменена, высота нижнего отдела лица не снижена. Лимфатические узлы при пальпации не увеличены, безболезненны. Открывание рта свободное.

Прикус ортогнатический.

Слизистая оболочка рта бледно-розового цвета, умеренно увлажнена, без видимых патологических изменений.

Данные рентгеновских, лабораторных исследований: 2.7, 3.5 – определяется плотная равномерная obturация на всем протяжении корневых каналов зубов; 2.5, 3.7 – следы пломбирочного материала на всём протяжении корневых каналов.

**Вопросы:**

1. Поставьте диагноз.
2. Сформулируйте задачи ортопедического лечения.
3. Составьте план ортопедического лечения.
4. Составьте план терапевтического лечения.

5. Каковы показания к изготовлению штифтовых культевых вкладок?

### Ситуационная задача 82

В клинику ортопедической стоматологии обратился больной Н. 45 лет. Жалобы на затруднённое пережёвывание пищи, эстетический дефект.

Анамнез заболевания: полгода назад коронки 1.4, 1.7 зубов разрушились. Объективно при осмотре:

Зубная формула															
О	R	П		R		П				П/С		С	О	С	О
18	17	16	15	14	13	12	11	21	22	23	24	25	26	27	28
48	47	46	45	44	43	42	41	31	32	33	34	35	36	37	38
О	П	О	О	О	П	П	П/С				К	О	О	С	О

Коронка 1.4, 1.7 зубов разрушена (ИРОПЗ = 0,6), твёрдые ткани размягчены, при диагностическом препарировании по удалению размягчённых твёрдых тканей индекс ИРОПЗ снизился до 0,7. Подвижности корней не отмечается. Каналы корня 1.4 зуба запломбированы до верхушки. Нёбный канал корня 1.7 зуба запломбирован на  $\frac{4}{5}$  от длины канала. 3.4 зуб покрыт искусственной коронкой. Искусственная коронка плотно охватывает шейку зуба, без разгерметизации. При зондировании 2.3, 2.5, 2.7, 3.7, 4.1 зубы имеют множественные композитные реставрации с кариозными полостями.

#### Вопросы:

1. Поставьте диагноз.
2. Составьте план пародонтологического лечения.
3. Составьте план ортопедического лечения.
4. Составьте план подготовки полости рта к ортопедическому лечению.
5. Составьте план терапевтического лечения.

### Ситуационная задача 83

В клинику ортопедической стоматологии обратился больной К. 60 лет. Жалобы на затруднённое пережёвывание пищи, эстетический дефект.

Анамнез заболевания: 2 недели назад коронка 2.3, 1.5 зубов разрушилась.

5 лет назад проведено ортопедическое лечение с изготовлением съёмного пластиночного протеза дефекта зубного ряда. Объективно при осмотре:

Зубная формула															
О	О	О	R	О	О	О	О	О	О	R	О	О	О	О	О
18	17	16	15	14	13	12	11	21	22	23	24	25	26	27	28
48	47	46	45	44	43	42	41	31	32	33	34	35	36	37	38
О	П		П/С		П	П				П/С	К	К	К		О

Коронка 2.3, 1.5 зубов полностью разрушена (ИРОПЗ = 1,0), твёрдые ткани размягчены. Отмечается подвижность 3 степени корней 2.3, 1.5 зубов. 3.4-3.6 зубы покрыты искусственными коронками. Прилегание искусственных коронок к шейке зуба плотное, без разгерметизации. При 3.3, 4.5 зубы имеют множественные композитные реставрации с кариозными полостями. У съёмного пластиночного протеза укорочен край протеза по отношению к границам протезного ложа.

**Вопросы:**

1. Поставьте диагноз.
2. Сформулируйте задачи ортопедического лечения.
3. Сформулируйте план пародонтологического лечения.
4. Перечислите необходимые хирургические мероприятия для подготовки полости рта к ортопедическому лечению.
5. Составьте план терапевтического лечения.

**Ситуационная задача 84**

В клинику ортопедической стоматологии обратилась пациентка В. 78 лет.

Жалобы на затруднённое пережёвывание пищи в связи с частичным отсутствием зубов, трещину в съёмном протезе верхней челюсти, плохую фиксацию съёмных протезов.

Анамнез заболевания: съёмные пластиночные протезы были изготовлены 3 года назад на обе челюсти. Пользовалась редко из-за неудобства при жевании, протезы плохо фиксировались. На съёмном пластиночном протезе верхней челюсти образовалась трещина.

Объективно при осмотре:

Зубная формула															
О	О	О	О	О	К	О	О	О	О	К	О	О	О	О	О
18	17	16	15	14	13	12	11	21	22	23	24	25	26	27	28
48	47	46	45	44	43	42	41	31	32	33	34	35	36	37	38
О	О	О	О	К	К	К	Ф	Ф	К	К	О	О	О	О	О

Открывание рта свободное. 1.3, 2.3 зубы покрыты одиночными штампованными коронками, искусственные коронки имеют дефект по режущему краю.

На нижней челюсти штампованно-паяный мостовидный протез с нитрид титановым покрытием с опорами на 4.3, 3.3 зубы, искусственные коронки имеют дефект по режущему краю.

На рентгенограмме: 1.3, 2.3, 4.4, 4.3, 4.2 зубы без видимых изменений в периапикальных тканях, у 3.2, 3.3 зубов – разрежение костной ткани в области верхушек корней с нечёткими границами размером от 2 до 3,5 мм.

Пластиночные протезы на верхней челюсти фиксируются гнутыми кламмерами на 1.3 и 2.3 зубы, трещина в базисе протеза в области 2.3 зуба.

Границы базиса протеза не соответствуют переходной складке протезного ложа верхней челюсти, укорочены по линии «А».

Пластиночные протезы на нижней челюсти фиксируются гнутыми кламмерами на 4.4 и 3.3 зубы. Базис не плотно прилегает к опорным зубам, границы базиса укорочены. Разница между состоянием покоя и центральной окклюзией на искусственных зубах 5-6 мм. Гигиена полости рта неудовлетворительная.

После снятия мостовидного протеза с опорами на 4.4, 4.3, 4.2, 3.2, 3.3 зубы определяется подвижность 4.4, 4.3, 4.2 зубов I степени, атрофия костной ткани на  $\frac{1}{3}$ ; 3.2, 3.3 – II степени, атрофия костной ткани более  $\frac{1}{2}$ .

Слизистая оболочка в области нижних зубов гиперемирована, слегка отёчна, отмечаются зубные отложения на зубах.

#### Вопросы:

1. Поставьте диагноз.
2. Сформулируйте задачи лечения.
3. Составьте план ортопедического лечения.
4. Составьте план хирургического лечения.
5. Составьте план терапевтического лечения.

#### Ситуационная задача 85

В клинику ортопедической стоматологии обратился больной М. 62 лет. Жалобы на отсутствие зубов в боковых участках обеих челюстей, затруднённое пережёвывание пищи. Анамнез заболевания: последнее ортопедическое лечение проводилось 10 лет назад.

Объективно при осмотре:

Зубная формула															
О	П	О	О	П	К	О	П	П	R		П	П	О	R	О
18	17	16	15	14	13	12	11	21	22	23	24	25	26	27	28
48	47	46	45	44	43	42	41	31	32	33	34	35	36	37	38
О	R	О	О	К							П	П	О	О	О

Слизистая оболочка бледно-розового цвета. В области передних зубов нижней и верхней челюсти слизистая оболочка слегка гиперемирована, отёчна, имеются зубные отложения, отмечается атрофия костной ткани на  $\frac{1}{3}$ , в области 3.1, 4.1 зубов на  $\frac{2}{3}$ . 3.1, 4.1 зубы подвижны.

Высота нижнего отдела лица: разница между положением центральной окклюзии и функциональным покоем составляет 4-5 мм.

Коронки на 1.3, 4.4 зубах штампованные, имеют дефекты нитрид титанового покрытия. Корни 2.2, 2.7, 4.7 зубов разрушены.

У 2.2 зуба на прицельной рентгенограмме отмечается отломок инструмента в канале, в области верхушки корня разрежение костной ткани с чёткими границами, 2 мм в диаметре; на R-грамме 2.7, 4.7 зубов отмечается разрежение костной ткани по бифуркации корней.

#### Вопросы:

1. Поставьте диагноз.
2. Сформулируйте задачи лечения.
3. Составьте план ортопедического лечения.
4. Составьте план терапевтического лечения для подготовки полости рта к ортопедическому лечению.
5. Составьте план хирургической подготовки полости рта к протезированию.

### Ситуационная задача 86

В клинику ортопедической стоматологии обратился пациент Р. 26 лет. Жалобы на затруднённое пережёвывание пищи, эстетику передних зубов верхней челюсти, подвижность передних зубов на верхней челюсти.

Анамнез заболевания: две недели назад пациент, катаясь на мотоцикле без шлема, совершил аварию.

Во время аварии, падая с транспортного средства, сильно ударился об асфальт. В результате – перелом правой лучевой кости, сотрясение мозга, отлом коронковой части двух передних зубов на верхней челюсти. Объективно при осмотре:

Зубная формула															
		<u>П</u>					R	R							
18	17	16	15	14	13	12	11	21	22	23	24	25	26	27	28
48	47	46	45	44	43	42	41	31	32	33	34	35	36	37	38
		<u>П</u>									<u>П</u>		<u>П</u>		

Конфигурация лица не изменена, регионарные лимфатические узлы не пальпируются и безболезненны. Пальпация ВНЧС безболезненная, лицо симметрично. Открывание полости рта свободное. Снижение высоты нижнего отдела лица не отмечается. Носогубные и подбородочные складки не выражены.

Слизистая оболочка десен, нёба, щёк и альвеолярных отростков бледно-розового цвета, умеренно увлажнена. В области 1.1, 2.1 зубов – гиперемирована, отёчна.

Прикус ортогнатический.

Обследование полости рта: на верхней челюсти - отсутствуют коронковые части 2.1, 1.1 зубов. Корни данных зубов закрыты частично слизистой оболочкой. Сколы в пределах эмали 1.2, 2.2 зубов. Незначительная подвижность 1.2, 2.2 зубов (первая степень). В незначительном объёме наблюдаются твёрдые зубные отложения на зубах обеих челюстей. На 1.6, 2.6, 3.6, 4.6 зубах имеются композитные пломбы.

На Rg наблюдается наличие корней 2.1, 1.1 зубов на уровне и ниже альвеолярной кости.

### Вопросы:

1. Поставьте диагноз.
2. Сформулируйте задачи лечения.

3. Составьте план ортопедического лечения, учитывая пожелания пациента о максимальной эстетике предполагаемых конструкций.
4. Составьте альтернативный план ортопедического лечения.
5. Какие манипуляции необходимы в качестве подготовительного этапа к протезированию?

### Ситуационная задача 87

Пациент А. 32 лет обратился в стоматологическую клинику с жалобами на эстетический дефект: откол коронки 3.2 зуба.

Анамнез заболевания: откол 3.2 зуба произошёл накануне вечером во время приёма пищи.

Объективно при осмотре:

Зубная формула															
О	П	П	П										П		О
18	17	16	15	14	13	12	11	21	22	23	24	25	26	27	28
48	47	46	45	44	43	42	41	31	32	33	34	35	36	37	38
О		П							R				П	П	О

При обследовании обнаружено отсутствие коронки 3.2 зуба, оставшаяся часть её выступает над уровнем десневого края до 3 мм.

На прицельной рентгенограмме выявлено: корневой канал запломбирован равномерно на всем протяжении до верхушки, периапикальных изменений не визуализируется.

#### Вопросы:

1. Определите возможность изготовления культевой штифтовой вкладки в 3.2 зубе.
2. Опишите требования, которые предъявляют к корню при изготовлении культевых штифтовых вкладок.
3. Перечислите возможные методы восстановления 3.2 зуба.
4. Назовите материалы, применяемые при изготовлении культевой штифтовой вкладки.
5. Перечислите клиничко-лабораторные этапы восстановления 3.2 зуба культевой штифтовой вкладкой непрямым методом.

### Ситуационная задача 88

Больная К. 72 лет обратилась в стоматологическую клинику с жалобами на эстетический дефект, затруднённое пережёвывание пищи.

Анамнез заболевания: зубы удалялись в течение жизни из-за кариеса и его осложнений, зубными протезами ранее не пользовалась. Объективно при осмотре:

Зубная формула															
О	О	О	R	R	О	О	О	R	О	О	О	О	О	О	О
18	17	16	15	14	13	12	11	21	22	23	24	25	26	27	28
48	47	46	45	44	43	42	41	31	32	33	34	35	36	37	38
О	О	О	О	О	О	О	О	О	О	О	О	О	О	О	О

Осмотр верхней челюсти: альвеолярный отросток значительно и неравномерно атрофирован. Скат альвеолярного отростка - пологий; гребень альвеолярного отростка - острый. Имеются корни 1.5, 1.4, 2.1 зубов. Позадимоларные бугры сохранены, округлые с обеих сторон. Свод твёрдого нёба выпуклый. Уздечка верхней губы и щёчноальвеолярные тяжи прикрепляются близко к вершине альвеолярного отростка.

На прицельных рентгенограммах: у 1.5, 1.4, 2.1 зубов определяются изменения в периапикальных тканях, разрежение костной ткани от 2 мм до 4 мм; неполная obturation корней каналов пломбировочным материалом.

Осмотр нижней челюсти: альвеолярная часть резко атрофирована, особенно в боковых отделах. Скат – пологий, в переднем отделе отмечается «болтающийся гребень». Позади молярные бугорки сохранены, подвижны, округлой формы. Внутренние косые линии выражены, острые, покрытые тонкой слизистой оболочкой, при её пальпации отмечается болезненность.

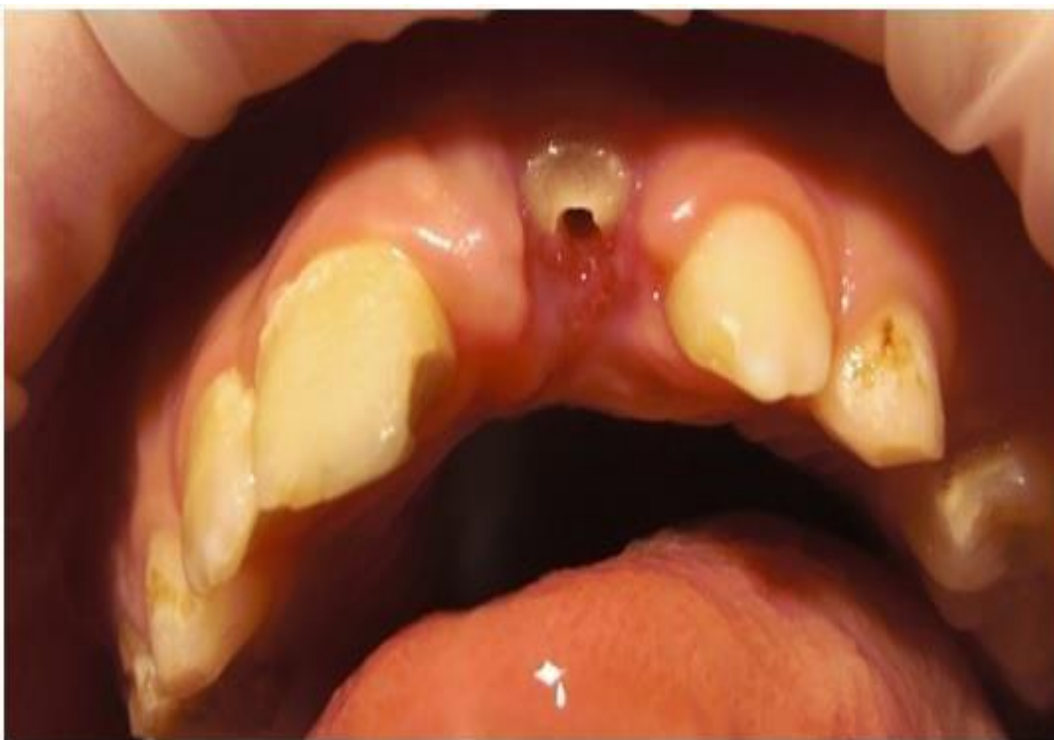#### **Вопросы:**

1. Поставьте диагноз.
2. Сформулируйте задачи ортопедического лечения.
3. Составьте план лечения.
4. Расскажите об особенностях получения функционального оттиска при наличии чрезмерно подвижной слизистой оболочки.
5. Перечислите фазы адаптации к съёмным протезам.

#### **Ситуационная задача 89**

Ребёнок 10 лет получил травму зубов, обратился в день травмы. При осмотре выявлено отсутствие коронковой части 2.1 зуба, полость зуба широко сообщается с полостью рта, зондирование пульпы резко болезненно.



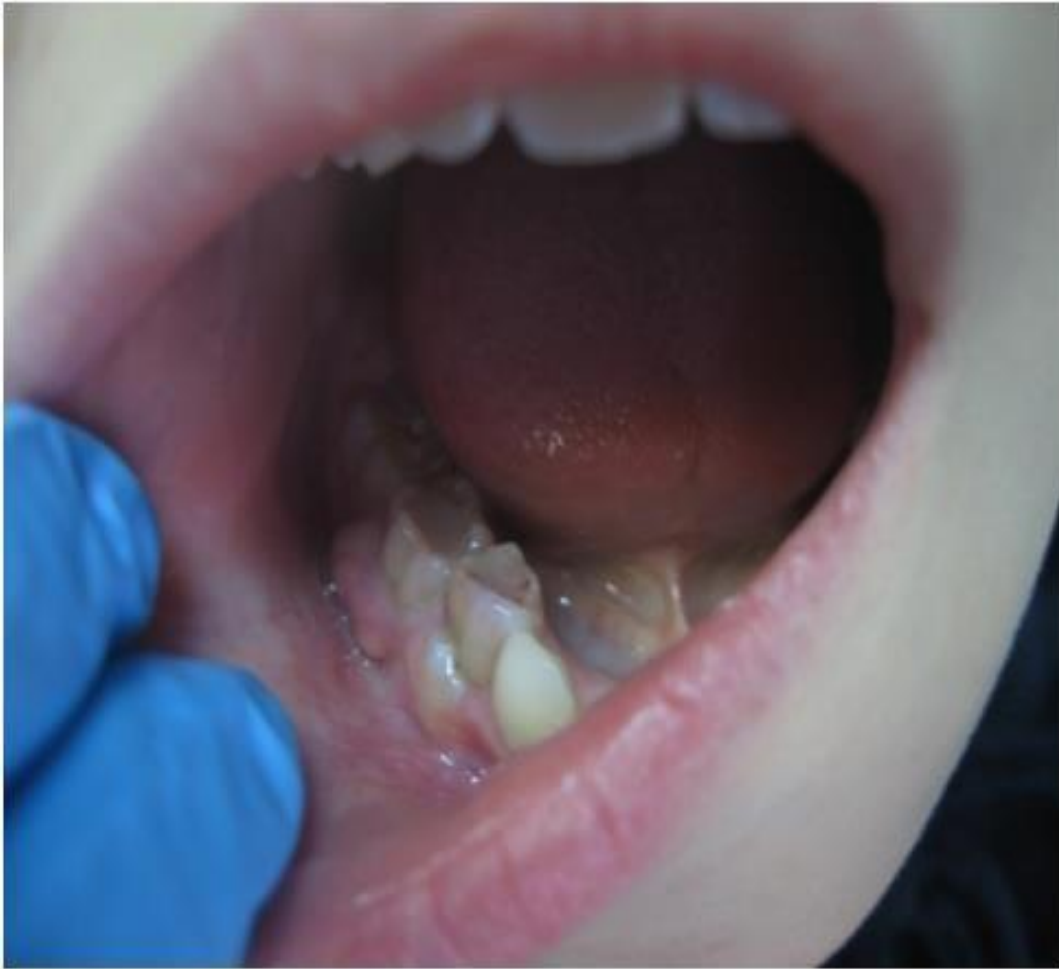

**Вопросы:**

1. Составьте план обследования.
2. Проведите дифференциальную диагностику и поставьте диагноз.
3. Выберите метод лечения.
4. Определите сроки диспансерного наблюдения.
5. Укажите возможные осложнения.

**Ситуационная задача 90**

У ребёнка 10 лет при плановом осмотре на слизистой оболочке десны в проекции бифуркации корней 8.5 зуба обнаружен свищевой ход с гнойным отделяемым. Жалоб не предъявляет. 8.5 зуб ранее лечен.

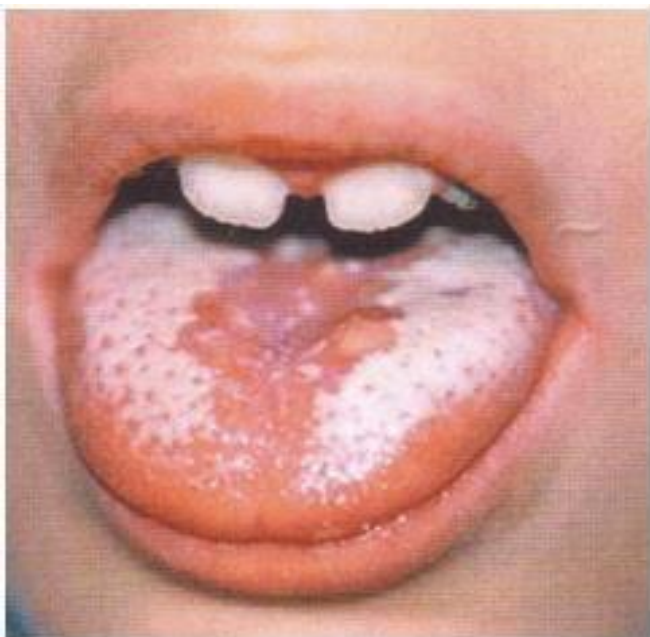

**Вопросы:**

1. Поставьте предположительный диагноз.
2. Предложите дополнительные методы исследования.
3. Проведите дифференциальную диагностику.
4. Выберите план лечения.
5. Выскажите предположения о прогнозе.

**Ситуационная задача 91**

У ребёнка 7 лет в процессе лечения пневмонии антибиотиками появились сухость и жжение слизистой оболочки рта, затем образовался творожистый налёт на языке. Мать счищала налёт, но он возникал вновь. Обратились за консультацией. При осмотре выявлена гиперемия слизистой оболочки рта, белый налёт на языке при покашливании удаляется не полностью.

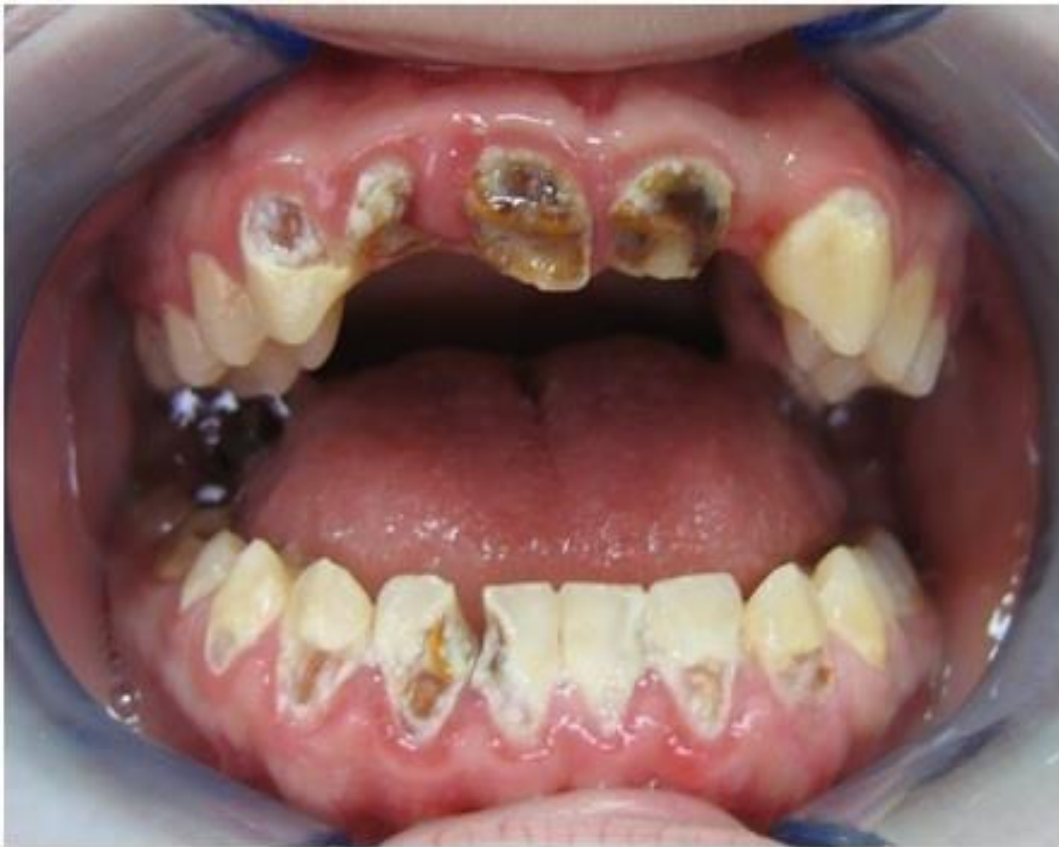

**Вопросы:**

1. Поставьте предварительный диагноз.
2. Назначьте специальные методы обследования.
3. Поставьте окончательный диагноз.
4. Укажите этиологию заболевания.
5. Назначьте лечение.

**Ситуационная задача 92**

Ребёнок 8,5 лет жалуется на боль и кровоточивость десны из лунки повреждённого зуба, болезненность при приёме пищи. Травма зуба произошла вчера. Объективно: десна в области вколоченного зуба отёчна, гиперемирована, нарушена её целостность. Наблюдается укорочение коронки зуба. Ребёнок направлен на рентгенологическое обследование.

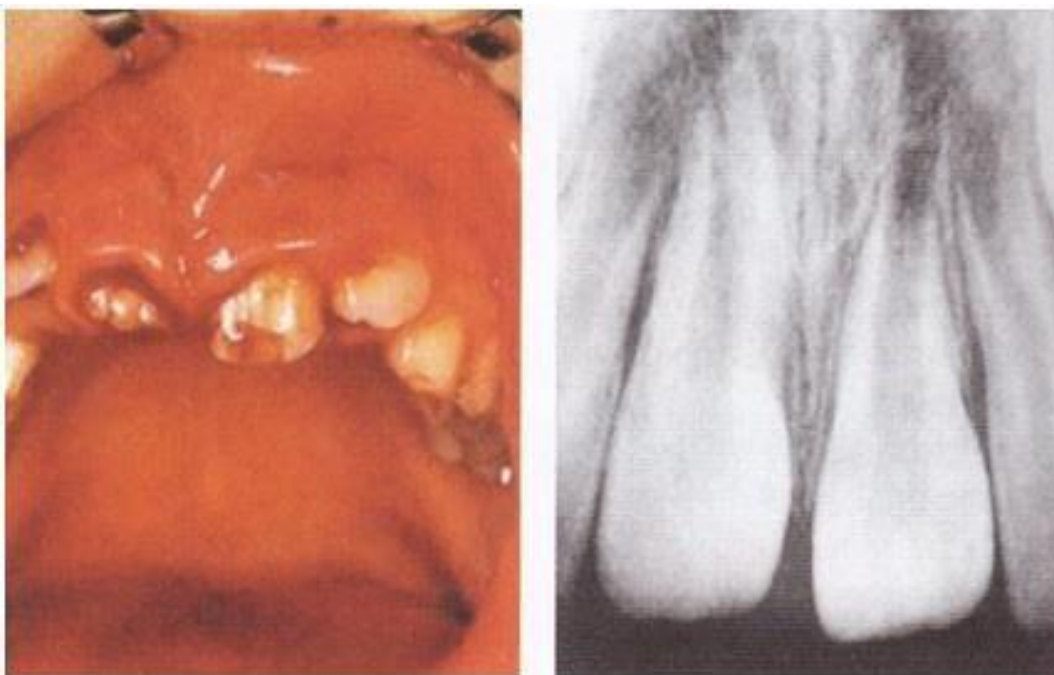


**Вопросы:**

1. Назначьте дополнительные методы обследования для уточнения диагноза.
2. Предполагаемый диагноз.
3. Назовите специалистов, необходимых для комплексного лечения.
4. План лечения.
5. Укажите сроки диспансеризации.

**Ситуационная задача 93**

Ребёнок 8,5 лет жалуется на боль и кровоточивость десны из лунки повреждённого зуба, болезненность при приёме пищи. Травма зуба произошла вчера. Объективно десна в области вколоченного зуба отёчна, гиперемирована, нарушена её целостность. Наблюдается укорочение коронки зуба. Ребёнок направлен на рентгенологическое обследование.

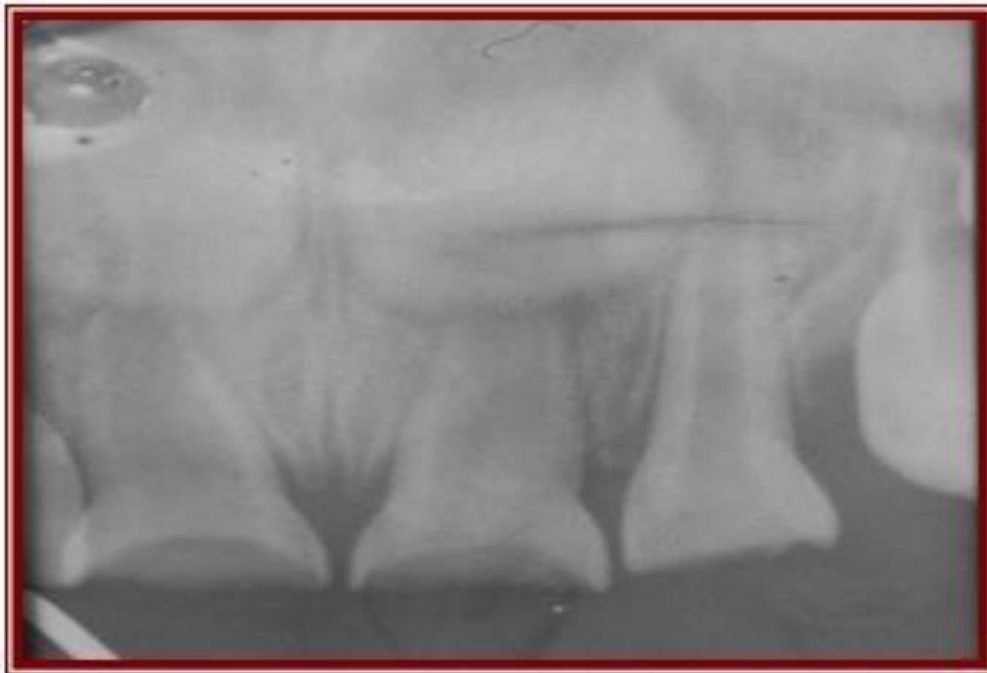
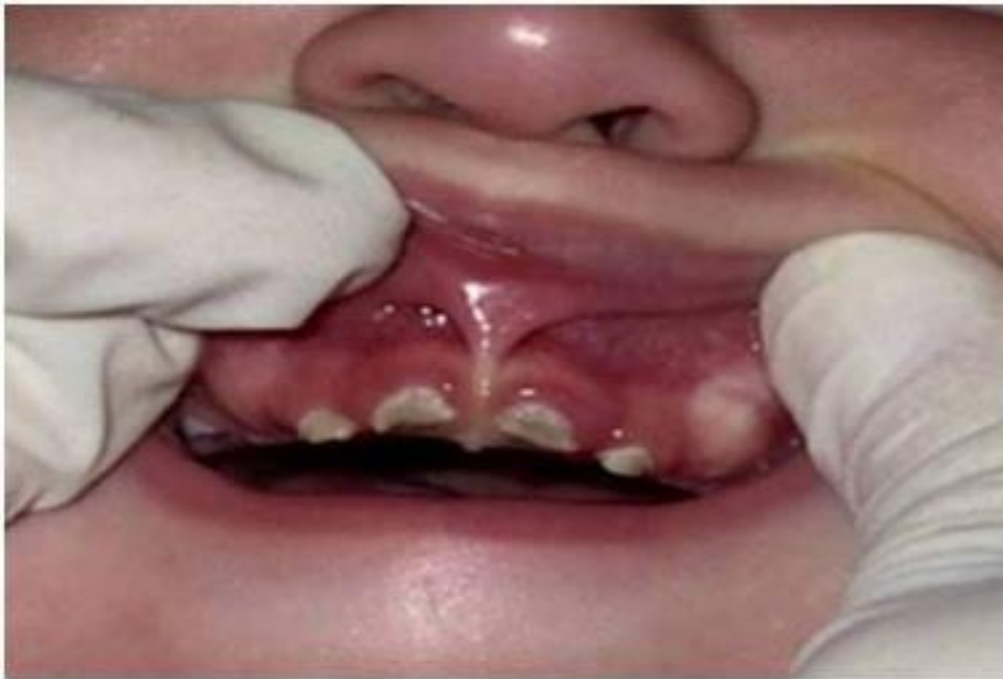
### **Вопросы:**

1. Опишите рентгенограмму.
2. Поставьте диагноз.
3. Выберите тактику лечения.
4. Выскажите прогноз.
5. Укажите сроки диспансерного наблюдения.

### **Ситуационная задача 94**

Ребёнок с рождения находился на искусственном вскармливании, дополнительно получая из бутылочки сладкие соки и воду. В возрасте 1,5 лет родители заметили разрушение зубов, лечение по месту жительства не проводилось, и родители обратились на консультацию в поликлинику МГМСУ. Конфигурация лица не изменена, лимфатические узлы не увеличены, при пальпации безболезненны. Коронки зубов разрушены почти до десны, дентин обнажён, имеется обильное отложение зубного налёта. Слизистая оболочка десны у 5.2, 5.1, 6.1, 6.2 зубов гиперемирована, отёчна. Определяется укорочение уздечки верхней губы.



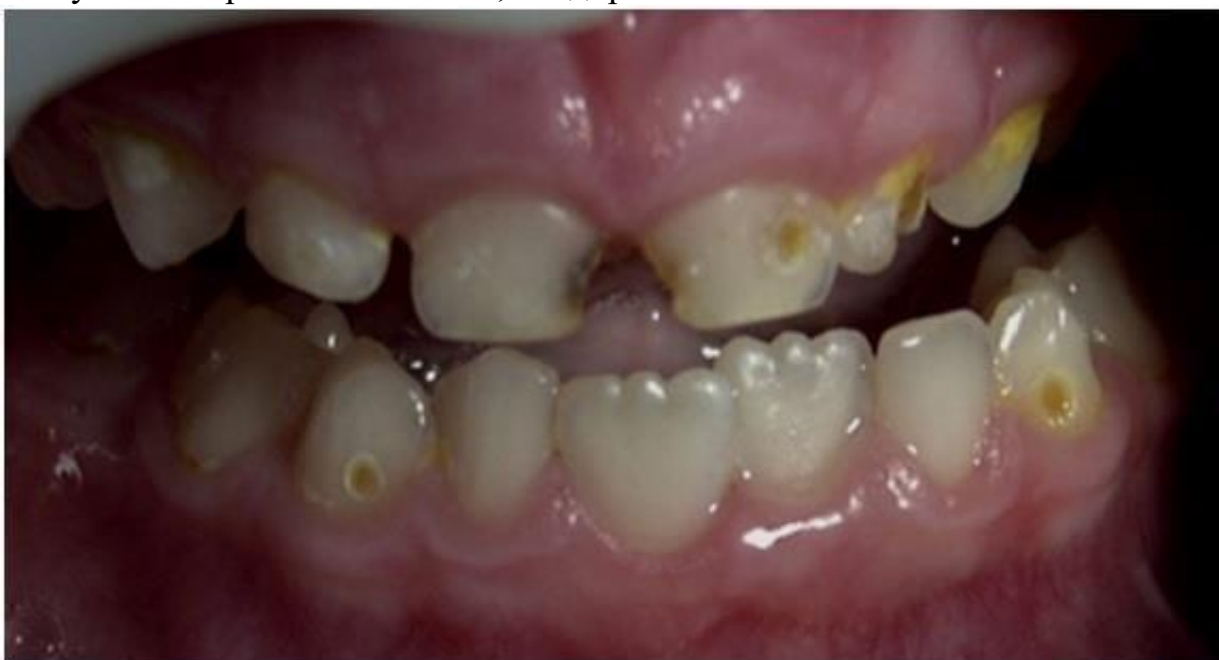**Вопросы:**

1. Оцените состояние зубов ребёнка и поставьте предварительный диагноз.
2. Назовите патогенетические факторы развития данной клинической ситуации.
3. Укажите особенности процесса разрушения зубов, которые можно выявить при осмотре данного пациента.
4. Предложите тактику лечения.
5. Объясните прогноз.

**Ситуационная задача 95**

Родители ребёнка 6 лет обратились в клинику детской стоматологии с жалобами на изменение цвета эмали временных клыков. Объективно: на

вестибулярных поверхностях 5.2, 5.1, 6.1, 6.2, 7.3, 8.3 зубов имеются неглубокие кариозные полости, зондирование слабоболезненно.

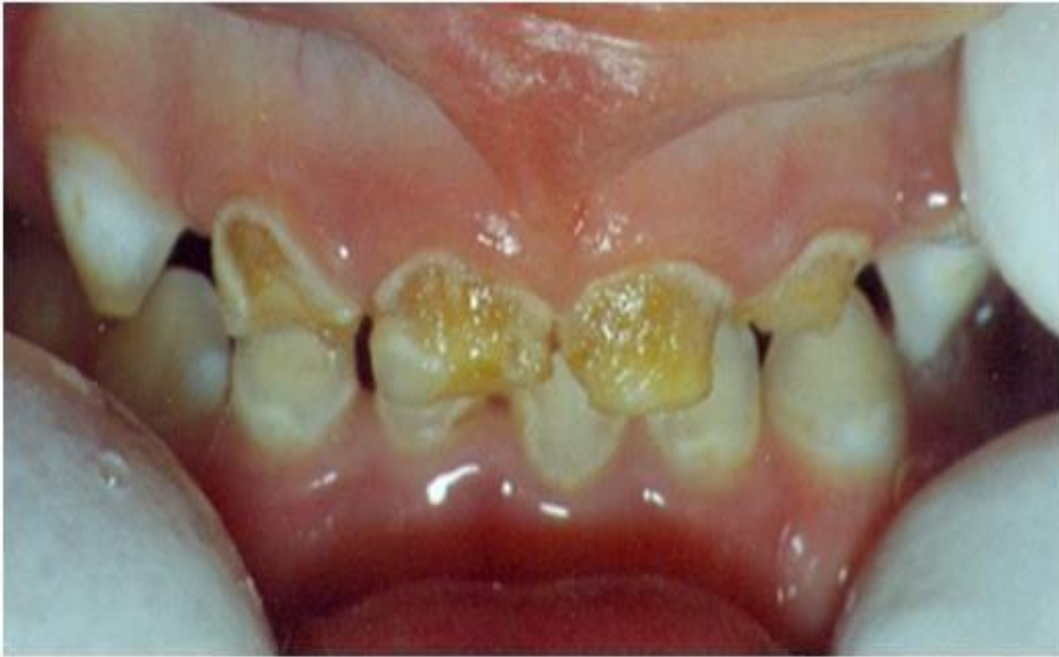

**Вопросы:**

1. Поставьте предварительный диагноз.
2. Проведите дифференциальную диагностику.
3. Предложите метод лечения.
4. К каким смежным специалистам порекомендуете обратиться и почему?
5. Дайте рекомендации маме по гигиене полости рта ребёнка.

**Ситуационная задача 96**

Родители ребёнка 1 года 1 месяца обратились в клинику детской стоматологии с жалобами на разрушение передних верхних зубов. Объективно: на вестибулярных и контактных поверхностях 5.1, 5.2, 6.1, 6.2 зубов кариозные полости средней глубины, заполненные размягчённым дентином. При удалении дентина обнаружена кровоточащая пульпа в 5.2 зубе.



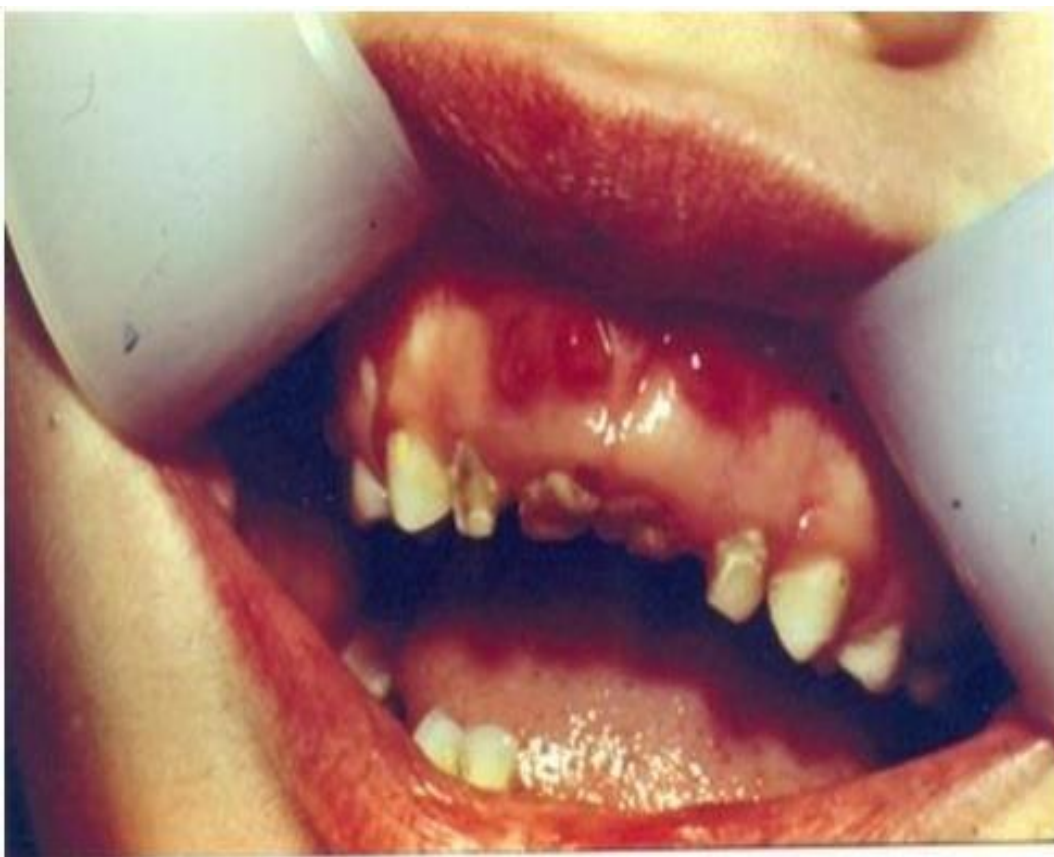**Вопросы:**

1. Поставьте предварительный диагноз.
2. Опишите особенности строения зубов в этой области.
3. Проведите дифференциальную диагностику.
4. Составьте и обоснуйте план лечения.
5. Выскажите предположения о прогнозе заболевания.

**Ситуационная задача 97**

К врачу-стоматологу обратилась мама с сыном 3 лет. Ребёнок жалоб не предъявляет. Мама заметила разрушение передних зубов полгода назад. Лечение не проводилось.



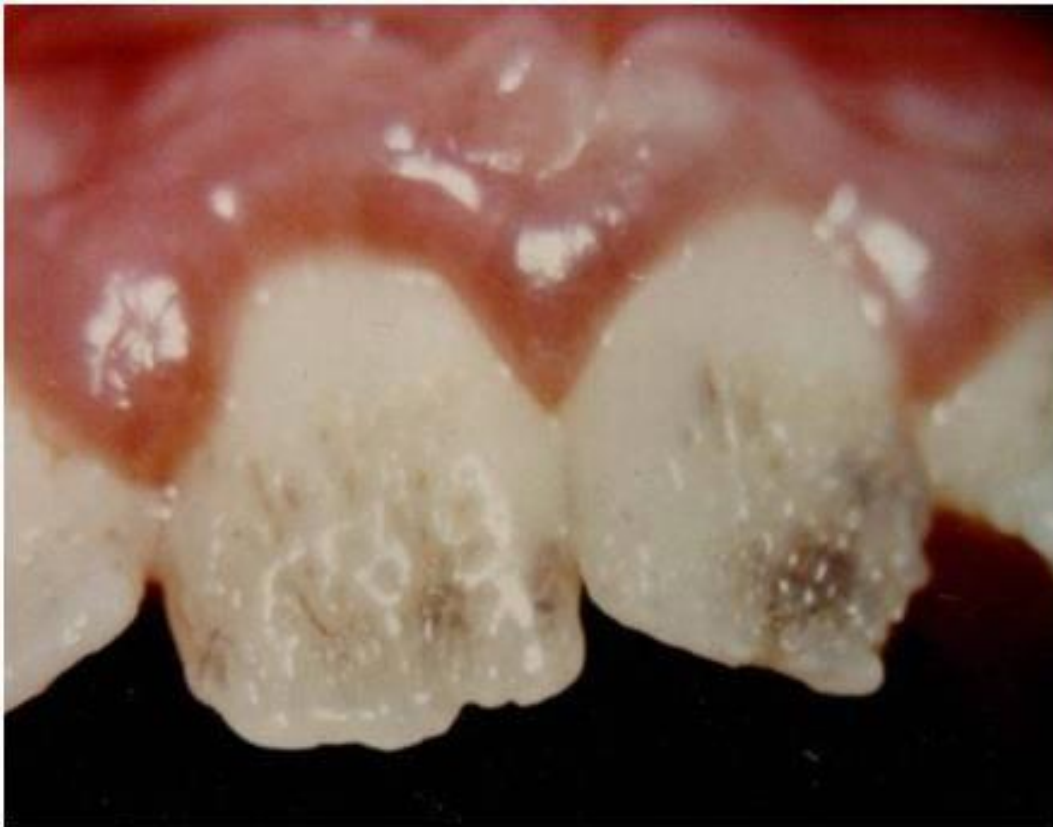

**Вопросы:**

1. Опишите клиническую картину (см. фото).
2. Поставьте предположительный диагноз.
3. Какие методы обследования помогут поставить окончательный диагноз?
4. Опишите этапы лечения разных групп зубов, представленных на фото.
5. Каких специалистов следует привлечь к лечению на разных этапах?

**Ситуационная задача 98**

Пациентка Л. 14 лет поступила в клинику с жалобами на косметический дефект, который проявлялся на коронках всех постоянных зубов в виде ямок и бороздок. При сборе анамнеза выяснено, что зубы прорезывались с описанной выше клинической картиной.



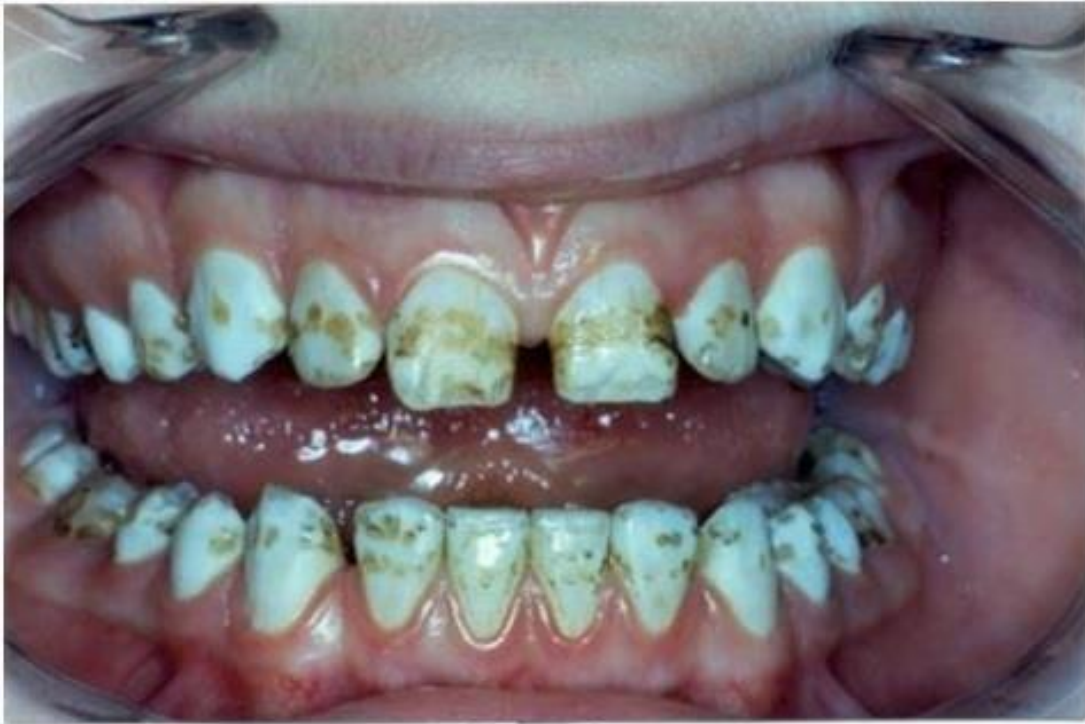**Вопросы:**

1. Объясните причину данного заболевания зубов.
2. Укажите группу некариозных поражений твёрдых тканей зубов, к которой относится данное заболевание.
3. Поставьте предварительный диагноз.
4. Каких специалистов привлечёте для уточнения диагноза?
5. Какое лечение можно предложить для достижения косметического эффекта, каковы сроки его проведения?

**Ситуационная задача 99**

Мальчик 14 лет поступил в стоматологическую клинику с жалобами на изменённый цвет зубов. При сборе анамнеза выяснено, что мальчик в возрасте 5-7 лет неоднократно болел ОРВИ.

Местно: на всех зубах имеются множественные дефекты эмали тёмной окраски (см. фото).

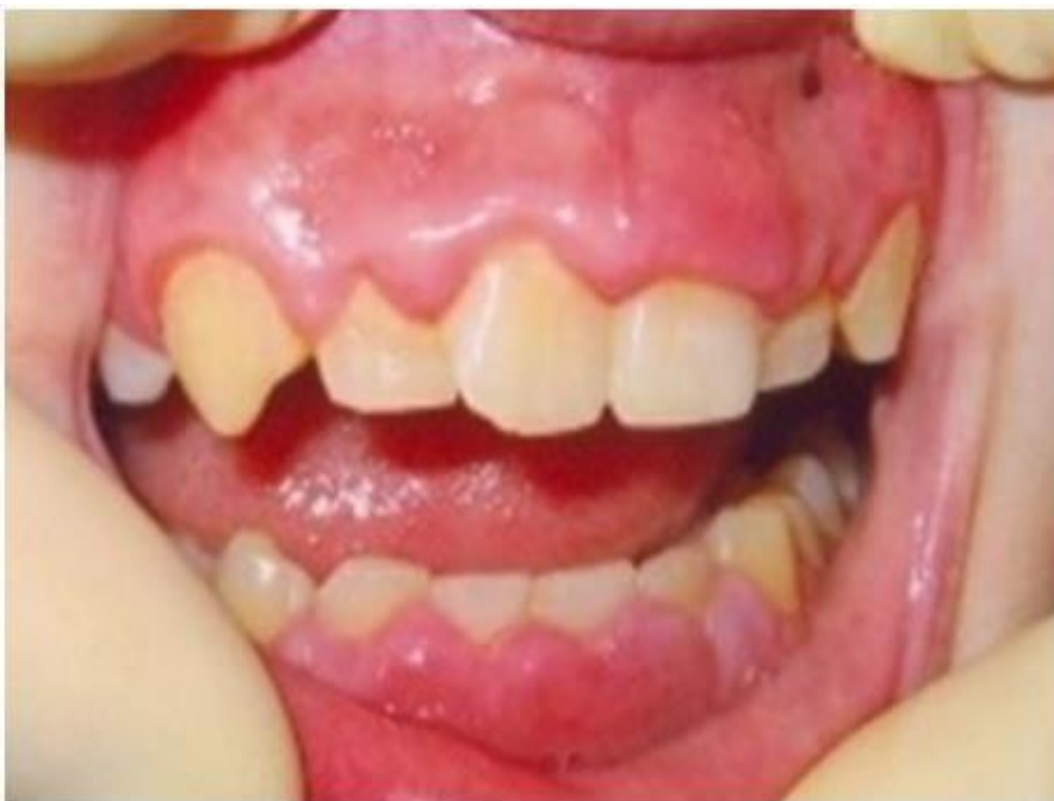

**Вопросы:**

1. Укажите причину, способную вызвать такие изменения эмали зубов.
2. С какими заболеваниями следует проводить дифференциальную диагностику?
3. Назовите возрастной период воздействия неблагоприятного причинного фактора.
4. Поставьте диагноз.
5. Составьте план лечения.

**Ситуационная задача 100**

Девочка 13 лет обратилась к врачу-стоматологу с жалобами на увеличение объёма десен, которое появилось год назад и сопровождается обильной кровоточивостью. Зубы чистит нерегулярно. Объясняет это тем, что щадит десну. При осмотре выявлена кровоточивость десны, зубодесневые сосочки увеличены в объёме, деформированы.



**Вопросы:**

1. Назовите методы обследования.
2. Проведите дифференциальную диагностику.
3. Выскажите предположение о диагнозе.
4. Составьте план комплексного лечения.
5. Консультации каких специалистов Вы рекомендуете пациенту?

**Ситуационная задача 101**

В клинику ортопедической стоматологии обратилась больная С. 27 лет. Жалобы на эстетический дефект и кровоточивость в области 1.1, 2.1 зубов. Дискомфорт жевания на левой стороне челюсти.

Анамнез заболевания: у 1.1 и 2.1 зубов пломбы изменились в цвете примерно год назад, кровоточивость появилось сразу после лечения зубов. 3.6 зуб удалили 8 месяцев назад вследствие кариеса и его осложнений. Объективно при осмотре:

Зубная формула															
☉								☉							
18	17	16	15	14	13	12	11	21	22	23	24	25	26	27	28
48	47	46	45	44	43	42	41	31	32	33	34	35	36	37	38
○								○ ○							

1.1 зуб восстановлен световым композитом по IV классу по Блэку, вторичный кариес, прилегание пломбы неудовлетворительное, отмечается нависающий край пломбы в придесневой области, ИРОПЗ-0.70. 2.1 зуб восстановлен световым композитом по III классу по Блэку, вторичный кариес, прилегание пломбы неудовлетворительное, ИРОПЗ- 0.65.

Десневой сосочек в области 1.1 и 2.1 зубов отёчный, определяется кровоточивость при зондировании в пришеечной области. Пломбы изготовлены единым блоком, при этом отмечается отсутствие места для десневого сосочка.

Гигиена полости рта удовлетворительная. Рентгенологический контроль 1.1 и 2.1 зубов выявил, что ранее проводилось эндодонтическое лечение, корневые каналы запломбированы до апикального отверстия, разряжение в области верхушечных отверстий отсутствует.

В области отсутствующего 3.6 зуба деформаций не наблюдается. 3.5 и 3.7 зубы интактные.

**Вопросы:**

1. Поставьте диагноз.
2. Сформулируйте задачи ортопедического лечения.
3. Составьте план ортопедического лечения.
4. Составьте план имплантологического лечения.
5. На какую глубину с точки зрения биомеханики должен погружаться штифт культевой вкладки со штифтом для обеспечения оптимальных условий функционирования протеза?

**Ситуационная задача 102**

В клинику ортопедической стоматологии обратился больной В. 84 лет. Жалобы на затруднённое пережёвывание пищи.

Анамнез заболевания: утратил зубы верхней и нижней челюсти более 10 лет назад в результате осложнений кариеса. Объективно при осмотре:

Зубная формула															
○	○	○	○	○	○	○	○	○	○	○	○	○	○	○	○
18	17	16	15	14	13	12	11	21	22	23	24	25	26	27	28
48	47	46	45	44	43	42	41	31	32	33	34	35	36	37	38
○	○	○	○	○	○	○	○	○	○	○	○	○	○	○	○

Слизистая оболочка розового цвета, подслизистый слой выражен. Конфигурация лица изменена, ярко выражены носогубные и подбородочная складки.

При осмотре и пальпации выявлено отсутствие выраженной атрофии альвеолярных отростков на верхней и нижней челюстях.

Высокий свод нёба, выраженные альвеолярный отросток и бугры верхней челюсти, высоко расположенные точки прикрепления мышц и складок слизистой оболочки.

Альвеолярная часть нижней челюсти незначительно и равномерно атрофирована.

Точки прикрепления мышц и складок слизистой оболочки расположены у основания альвеолярной части.

**Вопросы:**

1. Поставьте диагноз.

2. Сформулируйте задачи ортопедического лечения.
3. Предложите один из возможных планов лечения.
4. Перечислите функциональные пробы, которые необходимо провести при изготовлении съёмного пластиночного протеза при полном отсутствии зубов на верхнюю челюсть.
5. Перечислите функциональные пробы, которые необходимо провести при изготовлении съёмного пластиночного протеза при полном отсутствии зубов на нижнюю челюсть.

### Ситуационная задача 103

Больной 42 лет обратился к врачу-стоматологу с жалобами на боли в области зуба 2.6. Развитие настоящего заболевания: со слов пациента, боль появилась несколько дней назад. Боли постоянные с нарастающей интенсивностью, усиливаются при накусывании.

Перенесённые и сопутствующие заболевания: со слов пациента, практически здоров.

Аллергоанамнез не отягощён. Сифилис, гепатит В, С, ВИЧ отрицает. Общее состояние удовлетворительное. Температура тела 36,6°C.

Местный статус: конфигурация лица не изменена. Регионарные лимфатические узлы не определяются. Открывание рта свободное.

В полости рта: 2.6 зуб ранее лечен, розового цвета, под пломбой. Перкуссия болезненная, подвижности нет. Пальпация по переходной складке в проекции верхушки корня болезненна.

При рентгенологическом исследовании отмечается тень пломбирочного материала в нёбном канале, а в медиальном щёчном канале – тень инородного тела (часть дрельбора). У верхушки медиального щёчного корня 2.6 зуба разрежение костной ткани, размером 0,3×0,2 см, без чётких границ.

Зубная формула:

													П		
18	17	16	15	14	13	12	11	21	22	23	24	25	26	27	28
48	47	46	45	44	43	42	41	31	32	33	34	35	36	37	38

### Вопросы:

1. Поставьте диагноз и укажите наиболее существенные для данного заболевания симптомы.
2. Проведите дифференциальную диагностику.
3. Составьте план комплексного лечения врачами-стоматологами различного профиля.
4. Обоснуйте последовательность хирургических этапов лечения.
5. Перечислите возможные местные и общие осложнения.

### Ситуационная задача 104

Больной А. 43 лет обратился в стоматологическую клинику с жалобами на периодически возникающую болезненность и припухлость в области 1.4 зуба.

Развитие настоящего заболевания: связывает обострение процесса с перенесёнными простудными заболеваниями. Последнее обострение процесса было около месяца назад. Прошло самостоятельно.

Перенесённые и сопутствующие заболевания: со слов пациента, практически здоров.

Аллергоанамнез не отягощён. Сифилис, гепатит В, С, ВИЧ отрицает. Общее состояние удовлетворительное. Температура тела 36,6°C.

Местный статус: конфигурация лица не изменена. Регионарные лимфатические узлы не определяются. Открывание рта свободное.

В полости рта: 1.4 зуб ранее лечен, под частично разрушенной пломбой, занимающей  $\frac{1}{3}$  коронки. Перкуссия болезненна, подвижности II степени. Пальпация по переходной складке в области проекции верхушки корня слабо болезненна. Определяется не функционирующий свищевой ход.

При рентгенологическом исследовании отмечается тень пломбирочного материала в каналах на  $\frac{1}{4}$  длины корня, у верхушек имеется разрежение костной ткани с чёткими контурами, размером 0,3-0,4 см. Верхушки искривлены. Зубная формула:

													П		
18	17	16	15	14	13	12	11	21	22	23	24	25	26	27	28
48	47	46	45	44	43	42	41	31	32	33	34	35	36	37	38
0															

### Вопросы:

1. Поставьте диагноз и укажите наиболее существенные для данного заболевания симптомы.
2. Проведите дифференциальную диагностику.
3. Составьте план комплексного лечения врачами-стоматологами различного профиля.
4. Обоснуйте последовательность хирургических этапов лечения.
5. Перечислите возможные местные и общие осложнения.

### Ситуационная задача 105

Больная Н. 34 лет обратилась в стоматологическую клинику с жалобами на резкие боли в области 2.4 зуба при накусывании, озноб, температура тела до 37,5°C, слабость.

Развитие настоящего заболевания: со слов пациентки, 2.4 зуб был разрушен в течение 6 месяцев, не беспокоил. Около 7 дней после перенесённой простуды появилась слабая болезненность при накусывании. В связи с усилением болей три дня назад обратилась в стоматологическую клинику, где

зуб был запломбирован. Рентгенологическое обследование не проводилось в связи с поломкой аппарата. Назначена медикаментозная терапия. Несмотря на проводимое лечение боли стали нестерпимыми, накусывание на зуб резко болезненно. Сутки назад боли уменьшились, но появилась болезненная припухлость на десне, и отёк щеки.

Перенесённые и сопутствующие заболевания: со слов пациентки, практически здорова.

Аллергоанамнез не отягощён. Сифилис, гепатит В, С, ВИЧ отрицает. Общее состояние удовлетворительное, температура тела 36,6°C.

Местный статус: конфигурация лица изменена за счёт коллатерального отёка левой щёчной области. Пальпация безболезненна. Регионарные лимфатические узлы не определяются. Открывание рта свободное.

В полости рта: местно: 2.4 зуб подвижен, перкуссия положительная. Слизистая оболочка в области 2.3; 2.4; 2.5 зубов гиперемирована, отёчна, выбухает со стороны преддверия. Пальпация по переходной складке болезненна. Определяется флюктуация.

При рентгенологическом исследовании в области 2.4 зуба определяется разрежение костной ткани без чётких границ, размером 0,3×0,4 см. Каналы запломбированы с незначительным выведением пломбировочного материала за верхушки корней. Зубная формула:

											П				
18	17	16	15	14	13	12	11	21	22	23	24	25	26	27	28
48	47	46	45	44	43	42	41	31	32	33	34	35	36	37	38

### Вопросы:

1. Поставьте диагноз.
2. Какие дополнительные методы обследования необходимо провести для данного больного?
3. Укажите особенности междисциплинарных взаимодействий врача-стоматолога-ортодонта и врача-челюстно-лицевого хирурга.
4. Составьте план комплексного лечения.
5. Какие возможны осложнения на этапах комплексного лечения?

### Ситуационная задача 106

Больная О. 22 лет обратилась в стоматологическую клинику с жалобами на периодическое застревание пищи в области 3.7, 3.8 зубов. Неприятный запах и привкус во рту.

Развитие настоящего заболевания: со слов пациентки, пища стала застревать около полугода назад. Ранее такого не замечала.

Перенесённые и сопутствующие заболевания: со слов пациентки, практически здорова.

Аллергоанамнез не отягощён. Сифилис, гепатит В, С, ВИЧ отрицает. Общее состояние удовлетворительное, температура тела 36,6°C.



Местный статус: конфигурация лица не изменена. Регионарные лимфатические узлы не определяются. Открывание рта свободное.

В полости рта: 3.8 зуб прорезался дистальными буграми. Плотно прилежит к 3.7 зубу. При осмотре обнаружена кариозная полость на жевательной и частично дистальной поверхности 3.7 зуба, заполненная остатками пищи. Перкуссия 3.7, 3.8 зубов безболезненна, подвижности нет, зондирование полости слабо болезненно. Пальпация окружающих тканей безболезненна.

При рентгенологическом исследовании определяется горизонтальное расположение 3.8 зуба. 3.7 зуб без изменений. Зубная формула:

	П	П	П	П							П				
18	17	16	15	14	13	12	11	21	22	23	24	25	26	27	28
48	47	46	45	44	43	42	41	31	32	33	34	35	36	37	38
											П	П			С

### Вопросы:

1. Поставьте диагноз.
2. Проведите дифференциальную диагностику.
3. Составьте план комплексного лечения.
4. Укажите последовательность и особенности междисциплинарного взаимодействия врачей-стоматологов различных специализаций.
5. Перечислите возможные осложнения на этапах лечения.

### Ситуационная задача 107

Больная 30 лет обратилась в стоматологическую клинику с жалобами на боли в 4.7 зубе, усиливающиеся при температурных раздражителях и в ночное время.

Развитие настоящего заболевания: со слов пациентки, 4.7 зуб ранее не беспокоил. Боли появились внезапно 2 дня назад.

Перенесённые и сопутствующие заболевания: со слов пациентки, практически здорова.

Аллергоanamнез не отягощён. Сифилис, гепатит В, С, ВИЧ отрицает. Общее состояние удовлетворительное, температура тела 36,6°C.

Местный статус: конфигурация лица не изменена. Регионарные лимфатические узлы не определяются. Открывание рта свободное.

В полости рта: визуально коронка 4.7 зуба сохранена, перкуссия безболезненна, подвижности нет.

4.8 зуб прорезался дистальными буграми, плотно прилежит к 4.7 зубу, перкуссия

4.8 зуба отрицательная, подвижности нет. Пальпация окружающих тканей безболезненна.

При рентгенологическом исследовании определяется горизонтальное расположение 4.8 зуба. Медиальные бугры упираются в пришеечную область

4.7 зуба. В пришеечной области 4.7 зуба в точке контакта с бугром 4.8 зуба видна кариозная полость. Других изменений костных структур нет.

Зубная формула:

О		П										П	П		О
18	17	16	15	14	13	12	11	21	22	23	24	25	26	27	28
48	47	46	45	44	43	42	41	31	32	33	34	35	36	37	38
	С	П													

### Вопросы:

1. Поставьте предварительный диагноз.
2. Составьте план обследования.
3. Проведите дифференциальную диагностику.
4. Составьте план комплексного лечения.
5. Укажите особенности хирургического этапа лечения при данном заболевании.

### Ситуационная задача 108

Больной 62 лет обратился в стоматологическую клинику с жалобами на кровотечение из лунки ранее удаленного 1.1 зуба.

Развитие настоящего заболевания: со слов пациента, обратился в стоматологическую поликлинику по месту жительства, где с целью подготовки к протезированию, было проведено удаление корня 1.1 зуба. Удаление прошло без особенностей.

По прибытии домой почувствовал головную боль, лёгкое недомогание. Примерно через час из лунки удалённого зуба развилось кровотечение.

Перенесённые и сопутствующие заболевания: со слов пациента, практически здоров. Отмечает периодическое повышение артериального давления, регулярно препараты не принимает.

Аллергоanamнез не отягощён. Сифилис, гепатит В, С, ВИЧ отрицает. Общее состояние удовлетворительное. Температура тела 36,6°C. Пациент отмечает незначительную слабость, головокружение.

Местный статус: конфигурация лица не изменена. Регионарные лимфатические узлы не определяются. Открывание рта свободное.

В полости рта: лунка 1.1 зуба покрыта выбухающим сгустком, из-под которого сочится кровь. Видимых разрывов слизистой оболочки нет.

При рентгенологическом исследовании лунка 1.1 зуба без патологических теней. Других изменений костных структур нет. Зубная формула:

О		О	П	П	0	0	0	0	0		П		R		
18	17	16	15	14	13	12	11	21	22	23	24	25	26	27	28
48	47	46	45	44	43	42	41	31	32	33	34	35	36	37	38
	П	Pt	П		П		0			R		О	Pt		

### Вопросы:

1. Поставьте предварительный диагноз и проведите его обоснование.
2. Составьте план дополнительного обследования пациента.
3. Проведите дифференциальную диагностику.
4. Составьте план комплексного лечения.
5. Укажите особенности предоперационной подготовки, а также хирургического этапа лечения.

### Ситуационная задача 109

Больной А. 72 лет обратился в стоматологическую клинику с жалобами на колющие боли в течение месяца в области ранее удалённых зубов 2.4 и 2.5, усиливающиеся во время приёма пищи.

Развитие настоящего заболевания: со слов пациента, зубы были удалены в связи со значительной разрушенностью и подготовкой к съёмному протезированию. Колющие боли почувствовал почти сразу после удаления зубов.

Перенесённые и сопутствующие заболевания: со слов пациента, ИБС, гипертоническая болезнь (степень заболевания указать затруднился). Регулярно посещает кардиолога, выполняет все назначения врача.

Аллергоанамнез не отягощён. Сифилис, гепатит В, С, ВИЧ отрицает. Общее состояние удовлетворительное. Температура тела 36,6°C.

Местный статус: конфигурация лица не изменена. Регионарные лимфатические узлы не определяются. Открывание рта свободное.

В полости рта: лунки 2.4, 2.5 зубов полностью эпителизированы. При пальпации по гребню альвеолярного отростка в области указанных зубов определяются выступающие острые края, пальпация которых резко болезненна.

При рентгенологическом исследовании: лунки 2.4, 2.5 зубов без патологических теней. Других изменений костных структур нет.

Зубная формула:

0	0	0	0	0	0	0	0	0	0	0	0	0	0	0	0
18	17	16	15	14	13	12	11	21	22	23	24	25	26	27	28
48	47	46	45	44	43	42	41	31	32	33	34	35	36	37	38
0	0	R	0	0	0	0	0	0	0	0	0	0	0	0	0

### Вопросы:

1. Поставьте предварительный диагноз и проведите его обоснование.
2. Проведите дифференциальную диагностику.
3. Составьте план комплексного лечения.
4. Укажите особенности предоперационной подготовки, а также хирургического этапа лечения.
5. Какие возможны осложнения на этапах лечения?

### Ситуационная задача 110

Пациент Б. 36 лет поступил в клинику с жалобами на наличие свищевого хода в области 1.1 зуба.

Развитие настоящего заболевания: со слов больного, зуб ранее неоднократно лечен. Неделю назад больной обнаружил «прыщик» на десне в области 1.1 зуба. Зуб пациента не беспокоит.

Перенесённые и сопутствующие заболевания: со слов пациента, считает себя практически здоровым. Сифилис, ВИЧ, гепатиты отрицает.

Общее состояние удовлетворительное. Температура тела 36,7°C. Сознание ясное в пространстве и времени ориентирован. Кожные покровы чистые, нормальной влажности и окраски. Подкожно-жировая клетчатка развита умеренно.

Дыхание через нос свободное. В лёгких дыхание везикулярное, хрипов нет, проводится во все отделы лёгких. Перкуторный звук лёгочный. ЧДД – 20 в минуту.

Тоны сердца ясные, ритм правильный. АД – 120/80 мм рт. ст. Пульс – 74 в минуту.

Живот мягкий, безболезненный при пальпации во всех отделах, симметрично участвует в акте дыхания. Печень по краю рёберной дуги. Почки, селезёнка не пальпируются. Симптом поколачивания отрицательный с обеих сторон. Дизурии нет. Стул регулярный, оформленный.

Местный статус: конфигурация лица не изменена, кожные покровы нормальной окраски, без патологических изменений. Регионарные лимфатические узлы эластической консистенции, подвижные, не спаянные с окружающими мягкими тканями, диаметром 1,0 см, при пальпации безболезненные.

В полости рта 1.1 зуба на контактных поверхностях и нёбной поверхности композитные пломбы. Слизистая оболочка преддверия рта нормальной окраски, умеренно увлажнена. В проекции средней трети корня 1.1 зуба визуализируется свищевой ход в виде точечного отверстия с выбухающими грануляциями. Зубная формула:

		О											О		
18	17	16	15	14	13	12	11	21	22	23	24	25	26	27	28
48	47	46	45	44	43	42	41	31	32	33	34	35	36	37	38
	О	О													

### Вопросы:

1. Поставьте диагноз и укажите наиболее существенные для данного заболевания симптомы.
2. Проведите дифференциальную диагностику.
3. Составьте план комплексного лечения врачами-стоматологами различного профиля
4. Обоснуйте последовательность хирургических этапов лечения.

5. Перечислите возможные местные и общие осложнения.

### Ситуационная задача 111

Пациент Д. 46 лет поступил в клинику с жалобами на наличие новообразования в толще щеки, изменение цвета кожи над ним.

Развитие настоящего заболевания: со слов больного, новообразование в виде плотно-эластического шарика появилось около 1 года назад. В течение времени новообразование незначительно увеличилось в размерах. Однако за последний месяц кожа над ним изменила цвет на синюшный, истончилась.

Перенесённые и сопутствующие заболевания: со слов пациента, считает себя практически здоровым. Сифилис, ВИЧ, гепатиты отрицает.

Общее состояние удовлетворительное. Температура тела 36,6°C. Сознание ясное в пространстве и времени ориентирован. Кожные покровы чистые, нормальной влажности и окраски. Подкожно-жировая клетчатка развита умеренно.

Дыхание через нос свободное. В лёгких дыхание везикулярное, хрипов нет, проводится во все отделы лёгких. Перкуторный звук лёгочный. ЧДД – 20 в минуту.

Тоны сердца ясные, ритм правильный. АД – 120/80 мм рт. ст. Пульс – 74 в минуту.

Живот мягкий, безболезненный при пальпации во всех отделах, симметрично участвует в акте дыхания. Печень по краю рёберной дуги. Почки, селезёнка не пальпируются. Симптом поколачивания отрицательный с обеих сторон. Дизурии нет. Стул регулярный, оформленный.

Местный статус: конфигурация лица не изменена. В щёчной области слева ближе к основанию челюсти кожные покровы истончены, спаяны с подлежащими тканями, синюшного цвета на участке 1см<sup>2</sup>. При пальпации под этим участком определяется округлое образование плотно-эластической консистенции, безболезненное при пальпации. От образования к телу челюсти пальпируется плотно-эластический тяж.

В полости рта коронковая и шеечная часть 3.6 зуба разрушены полностью до бифуркации корней. В глубине переходной складки пальпируется тяж, следующий в проекции верхушки дистального корня 3.6 зуба к образованию в щёчной области.

		0											0		
18	17	16	15	14	13	12	11	21	22	23	24	25	26	27	28
48	47	46	45	44	43	42	41	31	32	33	34	35	36	37	38
	0	0											R		

### Вопросы:

1. Поставьте диагноз и укажите наиболее существенные для данного заболевания симптомы.
2. Проведите дифференциальную диагностику.

3. Составьте план комплексного лечения врачами-стоматологами различного профиля
4. Обоснуйте последовательность хирургических этапов лечения.
5. Перечислите возможные местные и общие осложнения.

### Ситуационная задача 112

Пациент Ш. 75 лет поступил в клинику с жалобами на ноющие боли в области ранее удалённого 1.3 зуба, неприятный запах изо рта.

Развитие настоящего заболевания: со слов больного, на следующий день после удаления 1.3 зуба появилась боль в области лунки удалённого зуба, распространяющаяся на половину челюсти. Боль постоянная, ноющего характера. Присоединился зловонный запах изо рта.

Общее состояние удовлетворительное. Температура тела 36.6°C. Сознание ясное, в пространстве и времени ориентирован. Кожные покровы чистые, нормальной влажности и окраски. Подкожно-жировая клетчатка развита умеренно.

Дыхание через нос свободное. В лёгких дыхание везикулярное, хрипов нет, проводится во все отделы лёгких. Перкуторный звук лёгочный. ЧДД – 20 в минуту.

Тоны сердца ясные, ритм правильный. АД – 120/80 мм рт. ст. Пульс – 74 в минуту.

Живот мягкий, безболезненный при пальпации во всех отделах, симметрично участвует в акте дыхания. Печень по краю рёберной дуги. Почки, селезёнка не пальпируются. Симптом поколачивания отрицательный с обеих сторон. Дизурии нет. Стул регулярный, оформленный.

Местный статус: конфигурация лица не изменена, кожные покровы нормальной окраски, без патологических изменений. Регионарные лимфатические узлы эластической консистенции, подвижные, не спаянные с окружающими мягкими тканями, диаметром 1,0 см, при пальпации безболезненные.

В полости рта лунка 1.3 зуба в стадии эпителизации. Слизистая оболочка устья лунки отёчна, гиперемирована, пальпация болезненная. Лунка заполнена пищевыми остатками, распавшимся сгустком, слизистая оболочка переходной складки в проекции лунки 1.3 зуба слегка отёчна и гиперемирована. Зубная формула:

0	0	0	0	0		0	0	0	0	0	0	0	0	0	0
18	17	16	15	14	13	12	11	21	22	23	24	25	26	27	28
48	47	46	45	44	43	42	41	31	32	33	34	35	36	37	38
0	0	0	0			0	0	0	0		0	0	0	0	0

### Вопросы:

1. Поставьте диагноз и укажите наиболее существенные для данного заболевания симптомы.
2. Проведите дифференциальную диагностику.

3. Составьте план комплексного лечения врачами-стоматологами различного профиля
4. Обоснуйте последовательность хирургических этапов лечения.
5. Перечислите возможные местные и общие осложнения.

### Ситуационная задача 113

Пациент Ф. 39 лет поступил в клинику с жалобами на кровотечение из лунки ранее удалённого 3.5 зуба.

Развитие настоящего заболевания: со слов больного, несколькими часами ранее ему был удалён 3.5 зуб. Зуб был подвижен и удаление произошло быстро и без особенностей. Однако через несколько часов вечером началось кровотечение.

Перенесённые и сопутствующие заболевания: со слов пациента, считает себя практически здоровым. Сифилис, ВИЧ, гепатиты отрицает.

Общее состояние удовлетворительное. Температура тела 36,6°C. Сознание ясное в пространстве и времени ориентирован. Кожные покровы чистые, нормальной влажности и окраски. Подкожно-жировая клетчатка развита умеренно.

Дыхание через нос свободное. В лёгких дыхание везикулярное, хрипов нет, проводится во все отделы лёгких. Перкуторный звук лёгочный. ЧДД – 20 в минуту.

Тоны сердца ясные, ритм правильный. АД – 120/80 мм рт. ст. Пульс – 74 в минуту.

Живот мягкий, безболезненный при пальпации во всех отделах, симметрично участвует в акте дыхания. Печень по краю рёберной дуги. Почки, селезёнка не пальпируются. Симптом поколачивания отрицательный с обеих сторон. Дизурии нет. Стул регулярный, оформленный.

Местный статус: конфигурация лица не изменена, кожные покровы нормальной окраски, без патологических изменений. Регионарные лимфатические узлы эластической консистенции, при пальпации безболезненные.

В полости рта лунка 3.5 зуба зияет. В лунке свежая кровь, сочащаяся в полость рта. Края слизистой оболочки лунки свободно подвижны. При высушивании лунки видна грануляционная ткань.

Зубная формула:

		О											О		
18	17	16	15	14	13	12	11	21	22	23	24	25	26	27	28
48	47	46	45	44	43	42	41	31	32	33	34	35	36	37	38
	О	О										О			

### Вопросы:

1. Поставьте диагноз и укажите наиболее существенные для данного заболевания симптомы.
2. Проведите дифференциальную диагностику.

3. Составьте план комплексного лечения врачами-стоматологами различного профиля
4. Обоснуйте последовательность хирургических этапов лечения.
5. Перечислите возможные местные и общие осложнения.

### Ситуационная задача 114

Пациент Ч. 68 лет поступил в клинику с жалобами на выбухание челюсти в области 2.6 зуба.

Развитие настоящего заболевания: со слов больного, 2.6 зуб ранее лечен эндодонтически. До последнего времени не беспокоил. Однако около года назад пациент отметил плотное выбухание челюсти в области 2.6 зуба.

Перенесённые и сопутствующие заболевания: со слов пациента, считает себя практически здоровым. Сифилис, ВИЧ, гепатиты отрицает.

Общее состояние удовлетворительное. Температура тела 36,6°C. Сознание ясное в пространстве и времени ориентирован. Кожные покровы чистые, нормальной влажности и окраски. Подкожно-жировая клетчатка развита умеренно.

Дыхание через нос свободное. В лёгких дыхание везикулярное, хрипов нет, проводится во все отделы лёгких. Перкуторный звук лёгочный. ЧДД – 20 в минуту.

Тоны сердца ясные, ритм правильный. АД – 120/80 мм рт. ст. Пульс – 74 в минуту.

Живот мягкий, безболезненный при пальпации во всех отделах, симметрично участвует в акте дыхания. Печень по краю рёберной дуги. Почки, селезёнка не пальпируются. Симптом поколачивания отрицательный с обеих сторон. Дизурии нет. Стул регулярный, оформленный.

Местный статус: конфигурация лица не изменена, кожные покровы нормальной окраски, без патологических изменений. Регионарные лимфатические узлы не пальпируются.

В полости рта 2.6 зуб покрыт искусственной коронкой. Слизистая оболочка преддверия полости рта нормальной окраски, умеренно увлажнена. Визуализируется деформация контура альвеолярного гребня в проекции корней 2.6 зуба, округлой формы, с чёткими границами, безболезненное при пальпации. Перкуссия зуба безболезненна, подвижности нет.

Зубная формула:

		0													
18	17	16	15	14	13	12	11	21	22	23	24	25	26	27	28
48	47	46	45	44	43	42	41	31	32	33	34	35	36	37	38
	0	0											0		

### Вопросы:

1. Поставьте диагноз и укажите наиболее существенные для данного заболевания симптомы.



2. Проведите дифференциальную диагностику.
3. Составьте план комплексного лечения врачами-стоматологами различного профиля
4. Обоснуйте последовательность хирургических этапов лечения.
5. Перечислите возможные местные и общие осложнения.

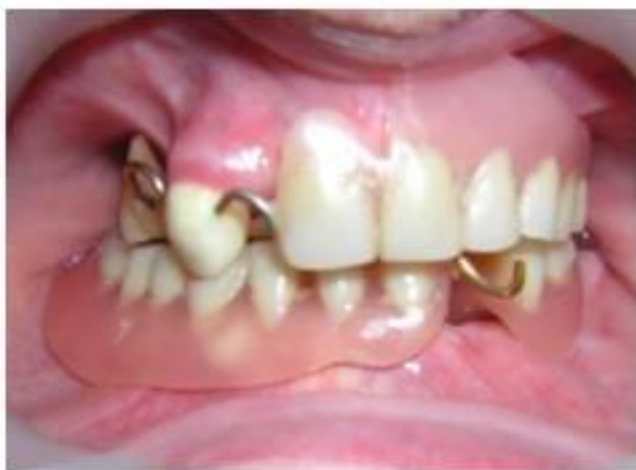### Ситуационная задача 115

В клинику ортопедической стоматологии обратилась пациентка И. 76 лет с жалобами на неудовлетворительную эстетику, затруднённое пережёвывание пищи, плохую фиксацию съёмных протезов.

Анамнез заболевания: отсутствующие зубы удалялись в результате кариеса и его осложнений. Первое протезирование проводилось около 28 лет назад, последнее 9 месяцев назад – цельнолитыми коронками с пластмассовой облицовкой и частичными съёмными пластиночными протезами. Последнее удаление 4 месяца назад в связи с кариозным процессом под коронками, после чего нарушилась фиксация съёмных протезов.

Данные объективного обследования, внешний осмотр: выражены носогубные складки, углы рта незначительно опущены. Высота нижнего отдела лица в состоянии центральной окклюзии снижена на 4 мм.

Объективно при осмотре:



Зубная формула:

○	○	○	○	○	К	○	○	○	○	○	○	○	○	○	○
18	17	16	15	14	13	12	11	21	22	23	24	25	26	27	28
48	47	46	45	44	43	42	41	31	32	33	34	35	36	37	38
○	○	○	○	○	○	○	○	○	○	○	○	○	○	○	○

У 1.3 зуба подвижность 2 степени, маргинальная десна в области опорного зуба незначительно гиперемирована, отёчна. Отмечается выраженная атрофия альвеолярных отростков на верхней челюсти и нижней челюсти.

Пластиночные протезы на верхней челюсти и нижней челюсти не соответствуют границам протезного ложа, фиксация протезов неудовлетворительная.

Прикус: соотношение челюстей по ортогнатическому типу.

Осмотр полости рта: слизистая оболочка протезного ложа на верхней челюсти и нижней челюсти гиперемирована, отёчна. Атрофия альвеолярной части н/ч – 2 степени по Келлеру, имеется умеренная атрофия альвеолярного отростка верхней челюсти, одиночно стоящий 1.3 зуб.

Данные дополнительных исследований: на прицельной рентгенограмме 1.3 зуба – канал запломбирован не до верхушки, отмечается расширение периодонтальной щели, атрофия костной ткани более 1/2 длины корня.

**Вопросы:**

1. Поставьте диагноз.
2. Составьте план ортопедического лечения.
3. Укажите фазы адаптации к полным съёмным протезам.
4. Перечислите функциональные пробы по Гербсту для оценки устойчивости пластиночного протеза при полном отсутствии зубов на нижней челюсти.
5. Назовите конструкционные стоматологические материалы, используемые для изготовления съёмных пластиночных протезов при полной адентии.

**Ситуационная задача 116**

В стоматологическую клинику обратилась пациентка П. 65 лет. Жалобы: на затруднённое пережёвывание пищи, периодически возникающую боль в области 4.7 зуба, кровоточивость дёсен.

Анамнез заболевания: зубы удалялись в течение всей жизни вследствие кариеса и его осложнений. Первое протезирование проводилось 10 лет назад, последнее посещение врача-стоматолога около 3 лет назад.

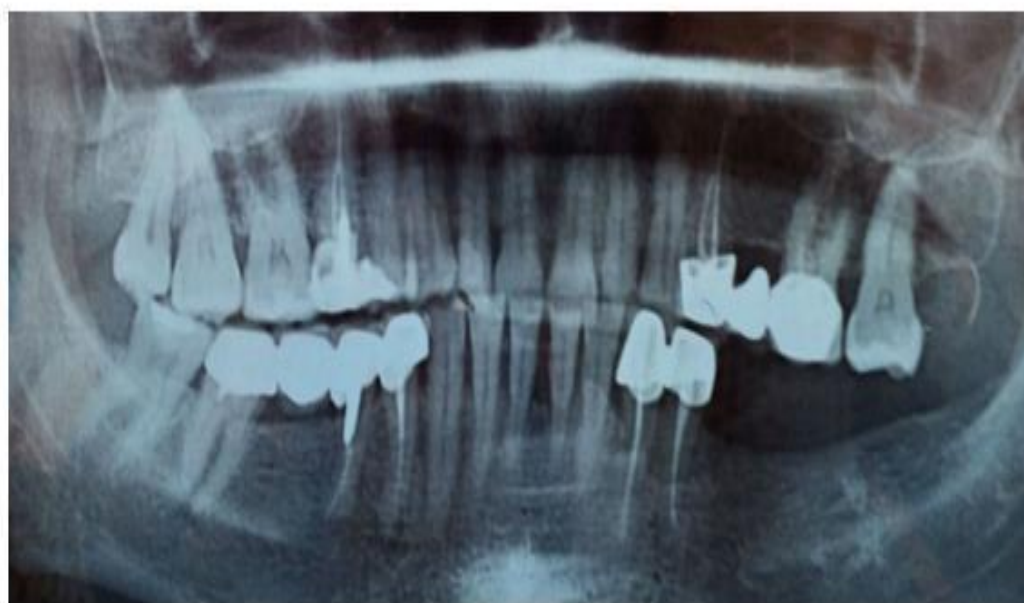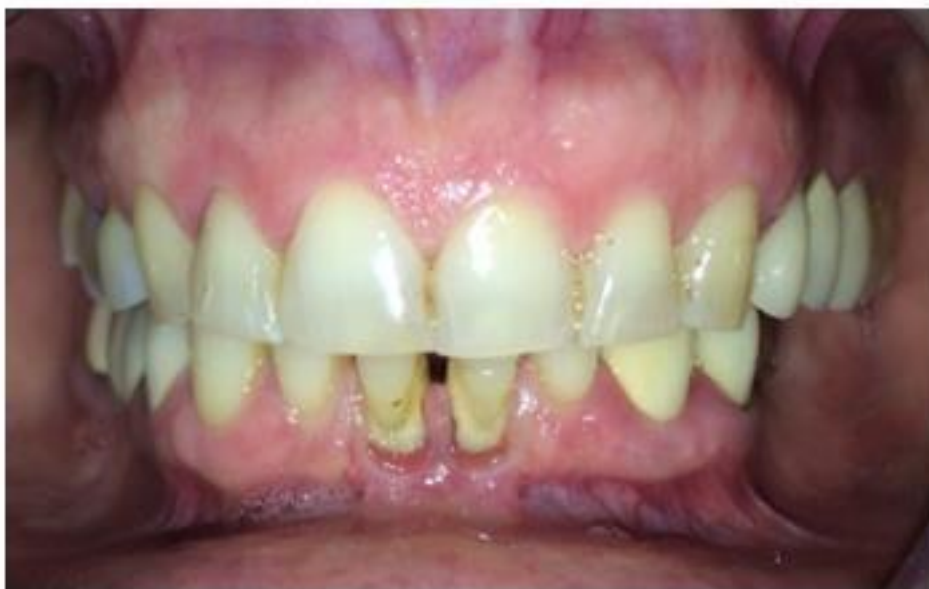Объективно при осмотре: Зубная формула:

С	П	П	П/С	П	П	П	П				К	Ф	К	П/С	О
8	7	6	5	4	3	2	1	1	2	3	4	5	6	7	8
П	К	Ф	К	К	П					К	К	О	О	О	О

В полости рта металлокерамические мостовидные протезы 2.4 -Ф – 2.6, 4.4-4.5-Ф4.7, объединённые металлокерамические коронки 3.4- 3.3, которые находятся в неудовлетворительном состоянии (нарушение краевого прилегания коронок в области всех опорных зубов, дефекты керамической облицовки до металла). Имеется диастема между 3.1 и 4.1 зубами и трема между 4.1 и 4.2 зубами. Клиновидные дефекты 1.6 и 1.4 зубов. Прикус - ортогнатический. Слизистая оболочка рта бледно-розового цвета, умеренно

увлажнена. Маргинальная десна в области коронок и фронтальных зубов на нижней челюсти гиперемирована и отёчна. Гигиена полости рта неудовлетворительная, в области всех групп зубов имеются наддесневые зубные отложения, в области 3.2, 3.1, 4.1,

4.2 зубов имеются поддесневые зубные отложения. Высота нижнего отдела лица в норме.



### Вопросы:

1. Заполните одонтопародонтограмму по Курляндскому.
2. Укажите поверхности зондирования зубодесневых карманов у однокорневых и многокорневых зубов.
3. Поставьте диагноз.
4. Предложите вариант комплексного лечения с использованием бюгельного протеза, металлокерамических коронок и мостовидного протеза.
5. Укажите сроки проведения профилактического осмотра пациентов.

### Ситуационная задача 117

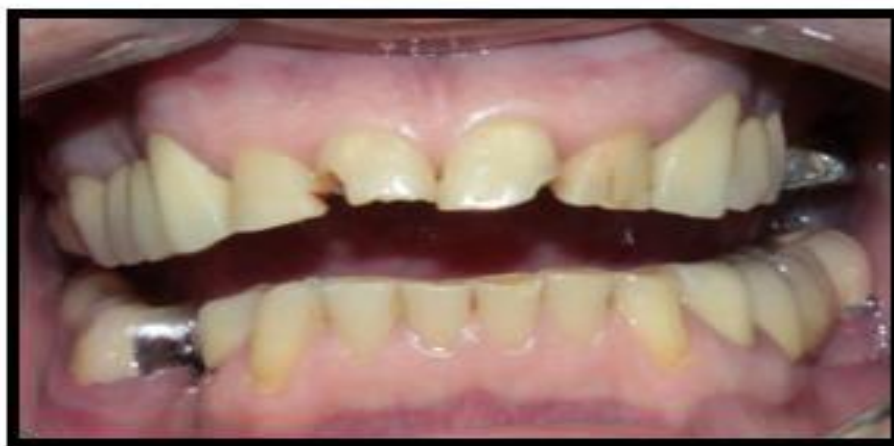В стоматологическую клинику обратился пациент Ф. 53 лет с жалобами на неудовлетворительную эстетику и нарушение пережёвывания пищи.

Анамнез заболевания: протезирование проводилось 10 лет назад. Со слов пациента, отсутствующие зубы удалялись в результате кариеса и его осложнений.

Данные объективного обследования, внешний осмотр: снижение высоты нижнего отдела лица на 3 мм, носогубные складки выражены, углы рта опущены, наблюдается асимметрия лица.

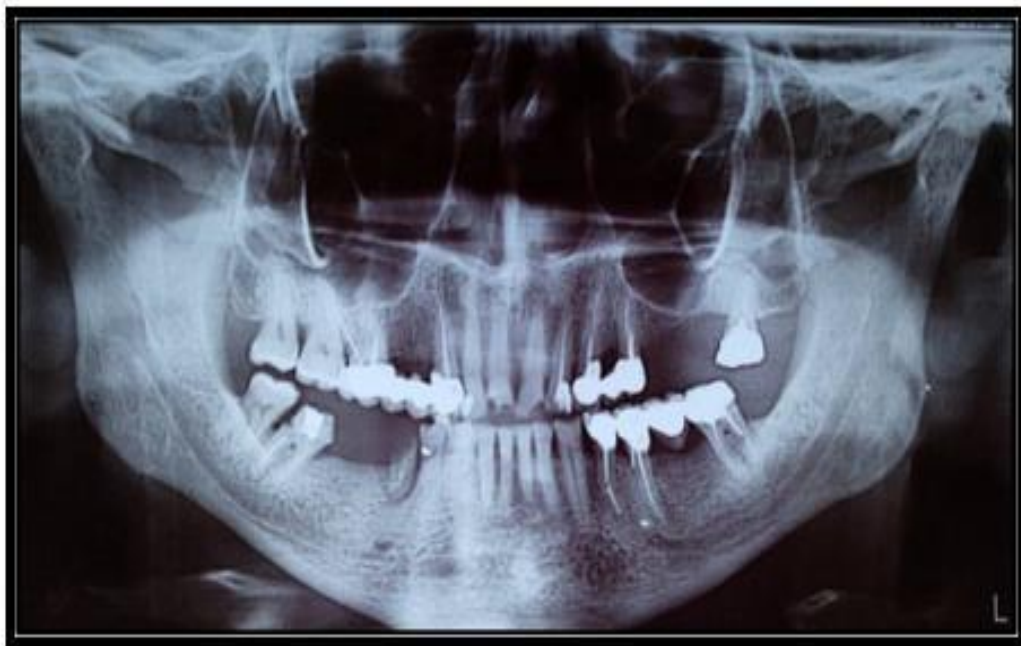Клинический осмотр полости рта:

п	п	к	ф	ф	к	п/с	с	с	с/п	к	ф	к	о	о	к
18	17	16	15	14	13	12	11	21	22	23	24	25	26	27	28
48	47	46	45	44	43	42	41	31	32	33	34	35	36	37	38
п	к	о	Rx	п/с							к	к	ф	к	о



На верхней челюсти: отсутствие 1.5, 1.4, 2.4, 2.6, 2.7 зубов. Металлокерамический протез с опорами на 1.6, 1.3 зубы, неудовлетворительное краевое прилегание коронок, частичная расцементировка. Глубокий кариес 1.1, 2.1, 1.2, 2.2 зубов. Поломка металлокерамического мостовидного протеза 2.3, 2.5, 2.8.

На нижней челюсти: отсутствуют 3.8, 3.6, 4.6 зубы. Металлокерамический мостовидный протез с опорой на 3.7, 3.5, 3.4 зубы, неудовлетворительная фиксация протеза, частичная расцементировка искусственных коронок на всех опорных зубах, рецессия и гиперемия маргинальной десны. Повышенное стирание 3.3, 3.2, 3.1, 4.1, 4.2, 4.3 зубов. Вторичный глубокий кариес 4.4 зуба. Коронковая часть 4.5 зуба полностью разрушена. Поломка металлокерамического протеза с опорой на 4.5, 4.7 зубы, коронка 4.5 зуба и фасетка 4.6 зуба отсутствуют. Полная расцементировка искусственной коронки на 4.7 зубе. Несовпадение косметического центра.



На ортопантограмме: атрофия костной ткани на  $\frac{1}{3}$  длины корней зубов на верхней и нижней челюстях. 1.3, 1.6, 2.2, 2.3, 2.5, 2.8, 3.4, 3.5, 3.7, 4.5, 4.7 зубы депульпированы. В каналах 1.6, 2.2, 2.3, 3.4 зубов пломбировочный материал прослеживается неравномерно. Кариес 1.7, 1.2, 1.1, 2.1, 2.2, 4.4 зубов. Резорбция костной ткани вокруг корня 4.5 зуба.

#### **Вопросы:**

1. Поставьте диагноз.
2. Составьте план комплексного лечения без учёта имплантации.
3. Перечислите клинические этапы изготовления металлокерамических зубных протезов.
4. Назовите метод определения высоты нижнего отдела лица в центральной окклюзии, в чём заключается сущность метода.
5. Укажите минимальную толщину цельнолитого каркаса для металлокерамических коронок, с помощью какого приспособления проводятся измерения.

#### **Ситуационная задача 118**

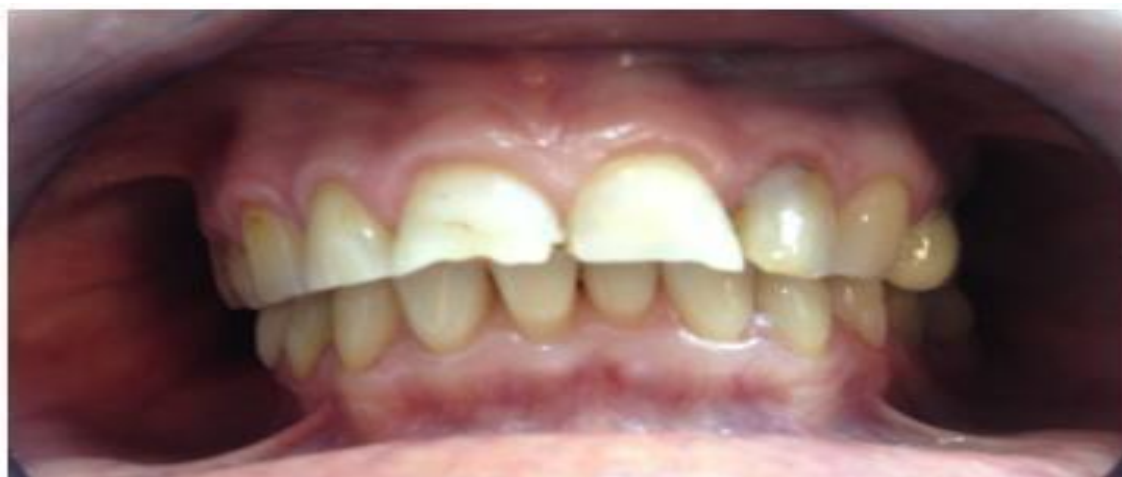В стоматологическую клинику обратилась пациентка Б. 65 лет с жалобами на затруднённое пережёвывание пищи, периодически возникающую боль в области 2.2 зуба, неудовлетворительную эстетику.

Анамнез заболевания: зубы удалялись в течение всей жизни вследствие кариеса и его осложнений. Первое протезирование проводилось 20 лет назад, последнее посещение стоматолога около 3 лет назад.

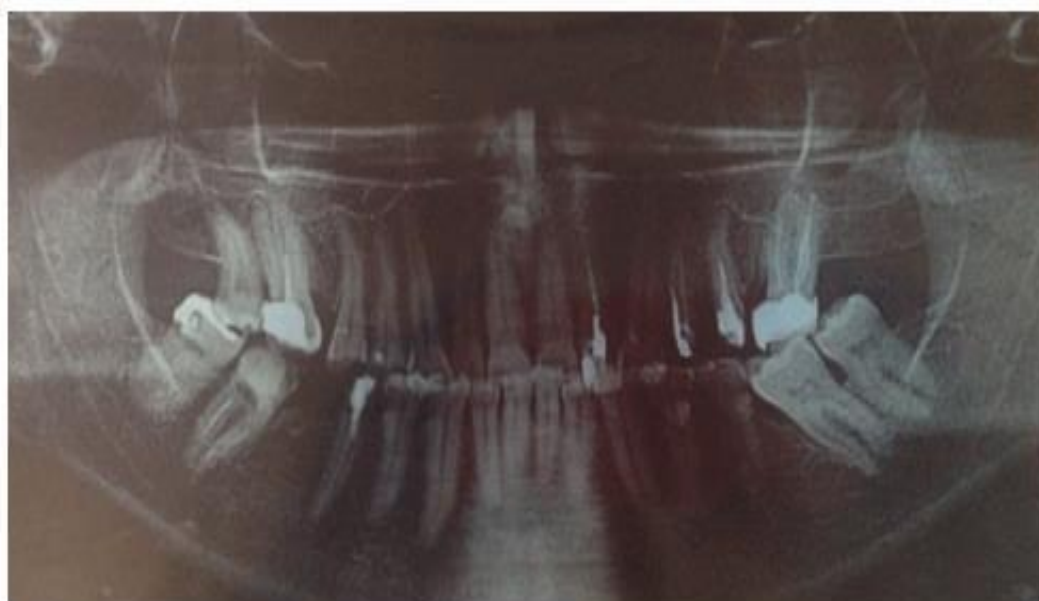
Данные объективного обследования, внешний осмотр: снижение высоты нижнего отдела лица на 2 мм.

Зубная формула:

П	П	О	П	С/П	П		П	П	П		К	К	О	П/С	О
8	7	6	5	4	3	2	1	1	2	3	4	5	6	7	8
С/П	П	О	П	С							П	П	О		П/С



Осмотр полости рта: прикус ортогнатический. Имеется диастема между 1.1 и 2.1 зубами. В полости рта объединённые пластмассовые коронки 2.4 – 2.5 зубов, которые находятся в неудовлетворительном состоянии (нарушена эстетика и краевое прилегание коронок в области опорных зубов). Аномалия положения 3.1, 4.1 зубов. Зубоальвеолярная деформация 1.7, 2.7, 3.7, 3.8 зубов горизонтальной формы. Клиновидные дефекты 1.3, 1.4 зубов. Патологическое генерализованное стирание зубов на верхней челюсти до дентина и нижней челюсти во фронтальном отделе декомпенсированной формы.



### Вопросы:

1. Поставьте диагноз
2. Укажите манипуляции, которые целесообразно провести у пациентки в подготовительном этапе без учёта имплантации.
3. Составьте план ортопедического лечения с использованием коронок и мостовидных протезов.
4. В чём будет заключаться реабилитационно-профилактический этап у данной пациентки?
5. Показания к изготовлению штифтовой культевой вкладки.

### Ситуационная задача 119

В стоматологическую клинику обратилась пациентка Л. 44 лет с жалобами на неудовлетворительную эстетику, затруднённое пережёвывание пищи.

Анамнез заболевания: протезировалась 8 лет назад, отсутствующие зубы удалялись в результате кариеса и его осложнений.

Данные объективного обследования, внешний осмотр: снижение высоты нижнего отдела лица на 4 мм.

Зубная формула:

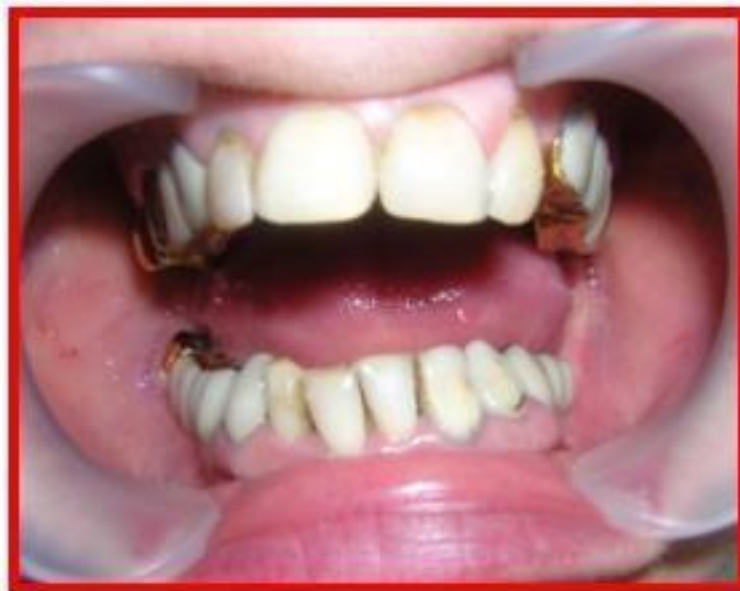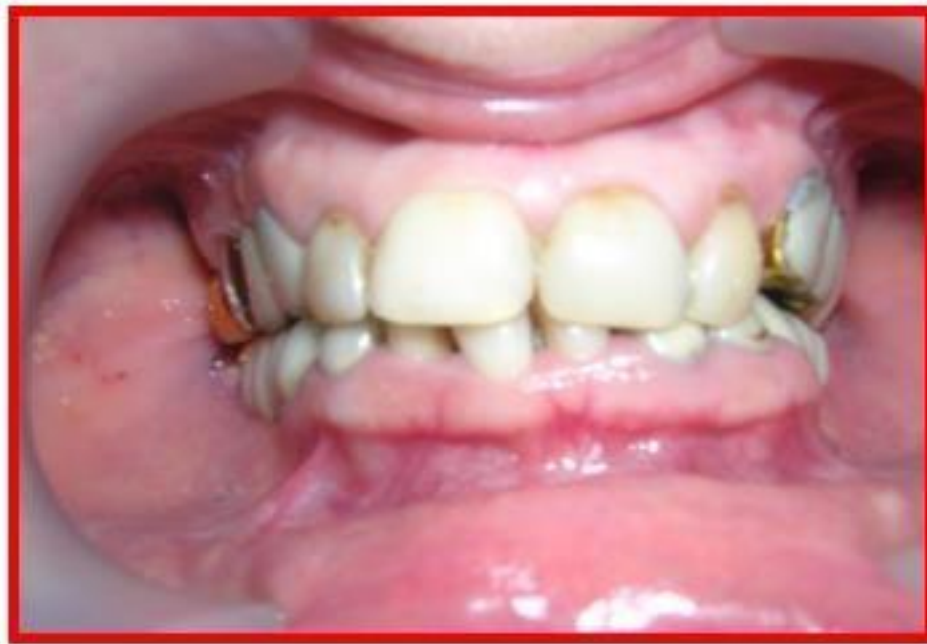о	к	к	ф	к	о	п	с/п	п	п	о	к	к	ф	к	о
18	17	16	15	14	13	12	11	21	22	23	24	25	26	27	28
48	47	46	45	44	43	42	41	31	32	33	34	35	36	37	38
к	ф	ф	ф	к	к	п		п	к	к	к	ф	ф	о	о

Клинический осмотр полости рта:

Прикус: ортогнатический, осложненный глубоким резцовым перекрытием.

Состояние слизистой оболочки рта, дёсен, альвеолярных отростков и нёба: бледнорозового цвета, умеренно увлажнена, за исключением маргинальной десны в области опорных коронок. Глубокое нёбо, слабо выраженный альвеолярный отросток на нижней челюсти слева.

Объективно: в полости рта – штампованно-паяные мостовидные протезы с нитрид титановым покрытием, находящиеся в неудовлетворительном состоянии. В области всех присутствующих коронок наблюдается рецессия десны, на жевательной поверхности отмечаются фасетки стёртости. Скученность фронтальной группы зубов на нижней челюсти. Макродентия 1.1 и 2.1 зубов. Зубоальвеолярная деформация 1.7 зуба вертикальной формы. В области всех коронок наблюдается гиперемия и отёчность маргинальной десны. Глубина зубодесневых карманов 3-4 мм.



Анализ ортопантограммы: атрофия костной ткани на нижней челюсти во фронтальной группе зубов на  $\frac{1}{2}$  длины корня зуба, в боковых отделах на  $\frac{1}{3}$ , за исключением 4.8 зуба, где атрофия более  $\frac{2}{3}$ ; на в/ч, во фронтальном отделе на  $\frac{1}{3}$  длины корня зуба, на остальных зубах на  $\frac{1}{2}$  длины корня. 1.2, 1.6, 2.1, 2.2, 2.4, 2.5, 3.2, 3.3, 3.4, 4.2, 4.3, 4.4, 4.8 зубы депульпированы, каналы у 1.6, 2.1, 2.5, 3.2, 3.3, 3.4, 4.8 зубов не запломбированы до верхушки, в периапикальных тканях отмечаются очаги разряжения.

**Вопросы:**

1. Поставьте диагноз.
2. Укажите манипуляции, которые целесообразно провести у пациентки в подготовительном этапе (без учёта имплантации).
3. Составьте план ортопедического лечения (без учёта имплантации).
4. В чём будет заключаться реабилитационно-профилактический этап у данной пациентки?



5. Предъявляемые требования к корню зуба для изготовления цельнолитой культевой штифтовой вкладки.

### Ситуационная задача 120

Пациент Ч. 58 лет обратился к врачу-стоматологу с жалобами на неудовлетворительную эстетику фронтальной группы зубов, повышенную чувствительность зубов от термических раздражителей, затруднённое пережёвывание пищи, боли и щелканье в левом ВНЧС при открывании и закрывании рта.

Перенесённые и сопутствующие заболевания – остеохондроз позвоночника.

Анамнез заболевания: зубы удалял в результате кариеса и его осложнений. За последние 5 лет заметно стёрлись оставшиеся зубы. Боли и щёлканье в левом ВНЧС отмечены в течение 2 лет.

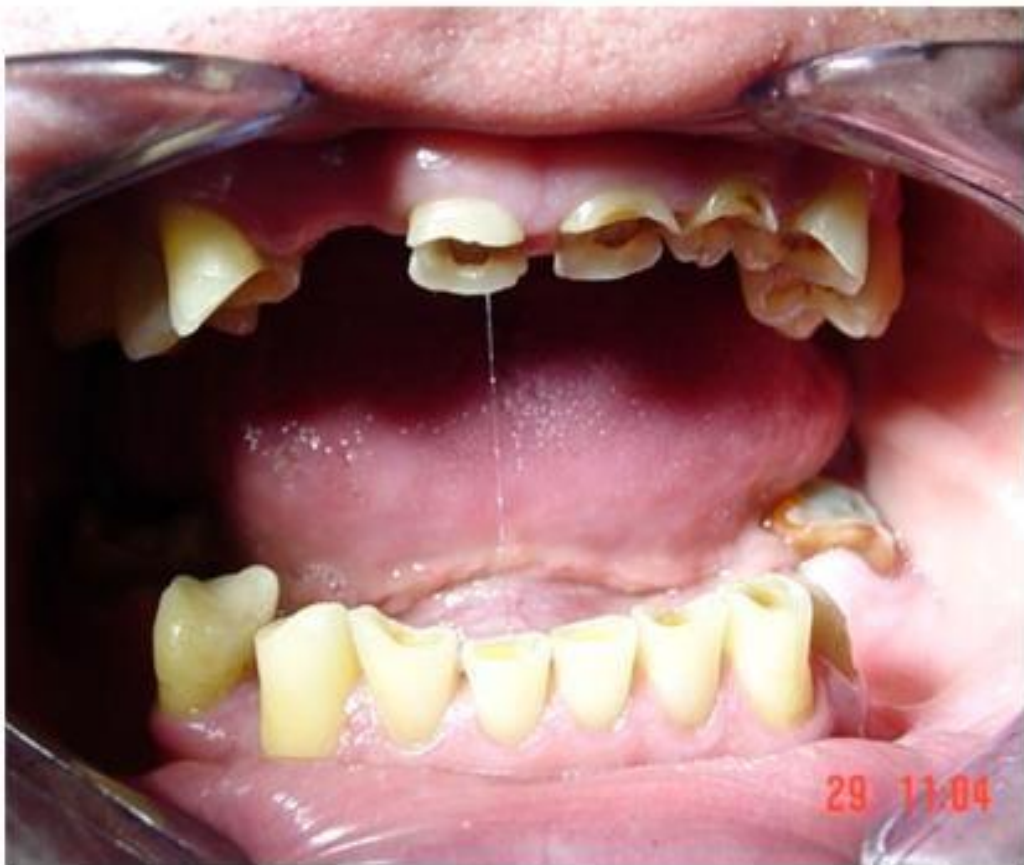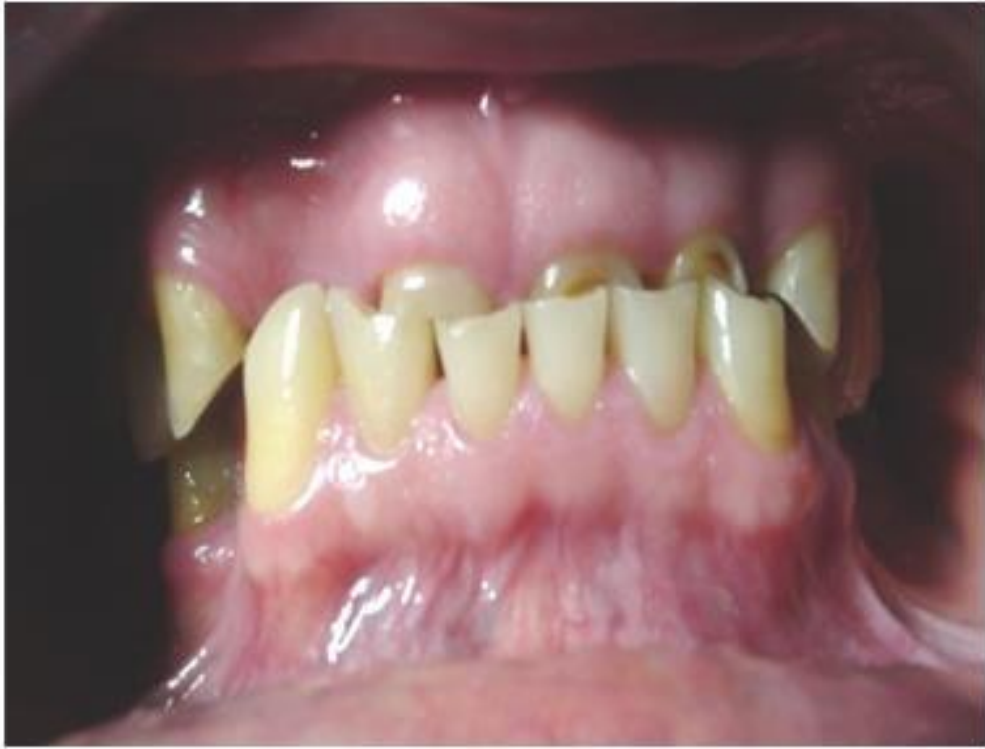Данные объективного исследования, внешний осмотр: выражены носогубные и подбородочные складки, углы рта опущены. Снижение высоты нижнего отдела лица на 7 мм.

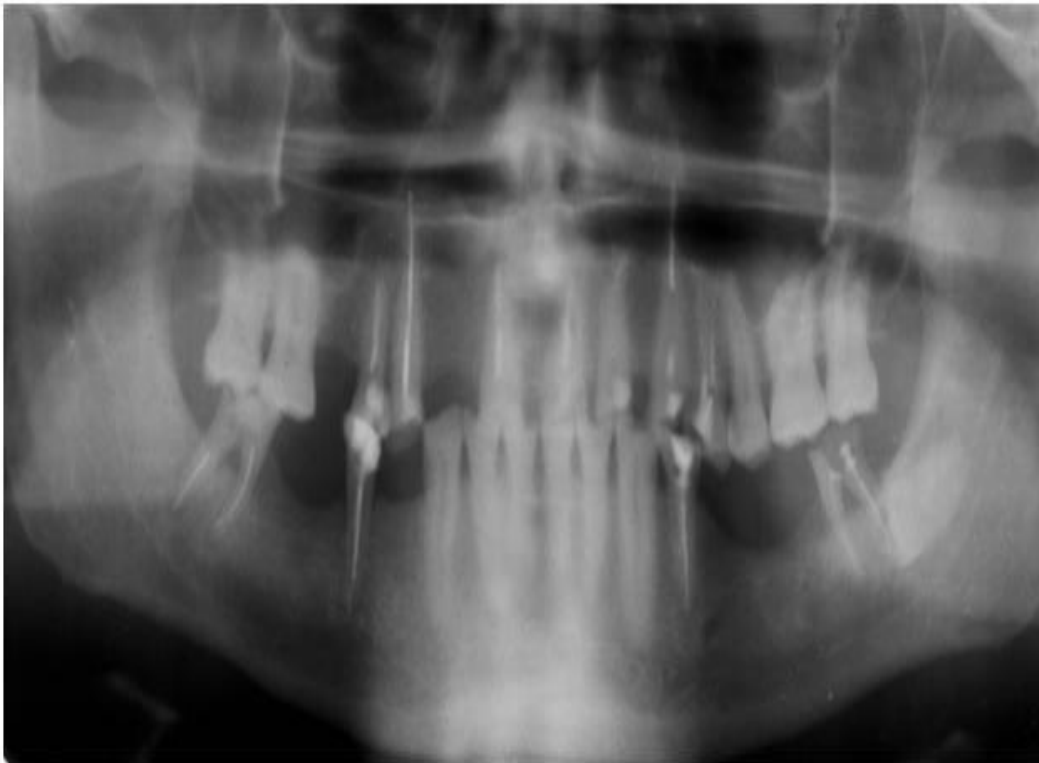Выявляются хруст и щелчки в левом ВНЧС при открывании и закрывании рта.

О			О	п	п	О	п	п	п	п	п	с			О	
18	17	16	15	14	13	12	11	21	22	23	24	25	26	27	28	
48	47	46	45	44	43	42	41	31	32	33	34	35	36	37	38	
О	п	О	п	О								п	О	О	п	О

Объективно: имеется стирание - укорочение 1.1, 2.1, 2.2, 2.3 зубов на  $\frac{2}{3}$  высоты коронок, 1.4, 1.3, 2.4, 3.1, 3.2, 3.3, 3.4, 4.1, 4.2, 4.3, 4.5, 4.7 зубов на  $\frac{1}{3}$ - $\frac{1}{2}$  высоты коронковой части. 3.7 зуб - большая часть коронки восстановлена пломбировочным материалом, зуб изменён в цвете (буроватый оттенок), ИРОПЗ >0.7.

Состояние слизистой оболочки рта, дёсен, альвеолярных отростков и нёба: десна гиперемирована, отёчна, при зондировании отмечается кровоточивость. Выявляется рецессия десны в области клыков и премоляров на верхней челюсти и нижней челюсти.





### **Вопросы:**

1. Поставьте предварительный диагноз
2. Определите по необходимости дополнительные методы обследования.
3. Составьте план хирургического лечения без учета имплантации.
4. Составьте план ортопедического лечения без учета имплантации.
5. В чём будет заключаться реабилитационно-профилактический этап у данного пациента?

### **Ситуационная задача 121**

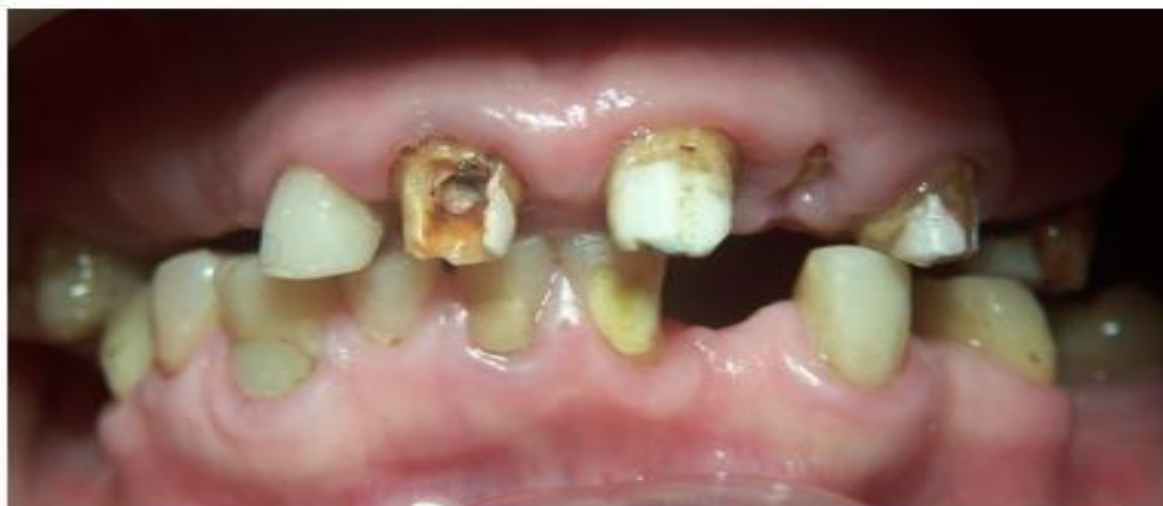Пациентка Ч. 56 лет обратилась к врачу-стоматологу с жалобами на неудовлетворительную эстетику, затруднённое пережёвывание пищи.

Анамнез заболевания: со слов пациентки, протезирование проводилось 15 лет назад. Последнее посещение врача-стоматолога – 3 года назад - были сняты все коронки.

Внешний осмотр: снижение высоты нижнего отдела лица на 4 мм, выражены носогубные складки, старческое выражение лица, открывание рта в полном объёме, без отклонения от средней линии.

Зубная формула:

О	П	П	О	О	О	П	П	П	R, Pt	П	О	П	О	О	О
8	7	6	5	4	3	2	1	1	2	3	4	5	6	7	8
О	О	О	П	П	П	П	П	П	О	П	О	П	О	П	О

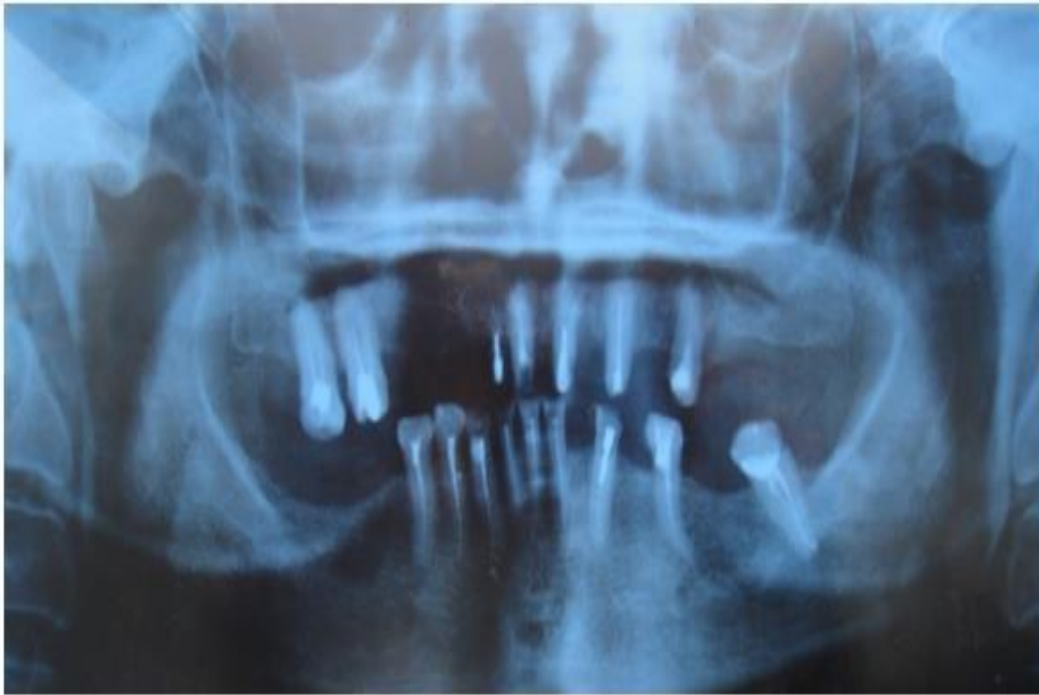

Осмотр полости рта:

Слизистая оболочка бледно-розового цвета, умеренно увлажнена, без видимых патологических изменений. 1.2 зуб восстановлен светоотверждаемым композитным материалом; 1.1 зуб – отпрепарирован под коронку тангенциально, выпадение пломбы; 2.1 зуб - отпрепарирован под коронку тангенциально, восстановлен цементом и анкерным штифтом; 2.2 зуб – Radix; 3.1, 4.1, 4.3 зубы – пломбы в пришеечной области, не отвечают клиническим требованиям – нависающие края, изменение цвета. 1.6, 1.7, 2.3, 2.5 зубы отпрепарированы тангенциально, ранее лечены резорцин-формалиновым методом. Вертикальная деформация альвеолярных частей верхней челюсти и нижней челюсти в области 1.6, 1.7 и 4.4 зубов.

У 1.1, 1.2, 1.6, 1.7, 2.1, 2.3, 2.5 зубов коронковые части изменены в цвете, пломбы не соответствуют клиническим требованиям. У 1.6 зуба – вторичный кариес. Нёбо куполообразной формы с выраженным торусом. Отмечаются горизонтальные фасетки стирания. Зубной камень в области 3.1, 4.1, 4.2, 4.3 зубов.

Ортопантомограмма:



### **Вопросы:**

1. Поставьте диагноз.
2. Составьте план хирургического лечения без учета имплантации.
3. Составить план ортопедического лечения с помощью коронок, мостовидных протезов и бюгельного протеза с кламмерной системой фиксации.
4. В чём будет заключаться реабилитационно-профилактический этап у данного пациента?
5. Стадии схватывания (затвердевания) пластмассы.

### **Ситуационная задача 122**

Пациент В. 73 лет обратился к врачу-стоматологу с жалобами на затруднённое пережёвывание пищи, неудовлетворительную фиксацию съёмного протеза на нижней челюсти, а также болевые ощущения под протезом во время еды.

Анамнез заболевания: зубы были удалены в результате их разрушения. Последнее удаление зубов на верхней и нижней челюстях проведено 3 месяца назад из-за их подвижности. В районной стоматологической поликлинике были изготовлены съёмные пластиночные протезы на обе челюсти. Адаптация к нижнему протезу так и не наступила, несмотря на многочисленные коррекции.

Данные объективного исследования, внешний осмотр: Углубление носогубных и подбородочной складок, опущение углов рта. Снижение высоты нижнего отдела лица. Осмотр полости рта:

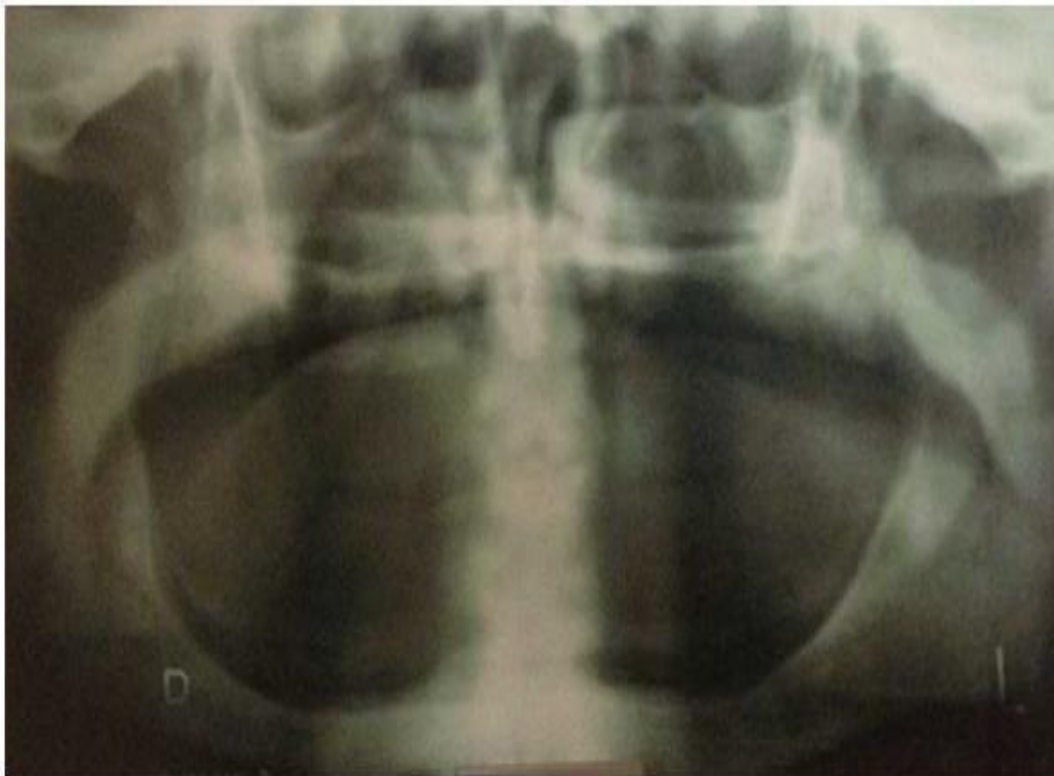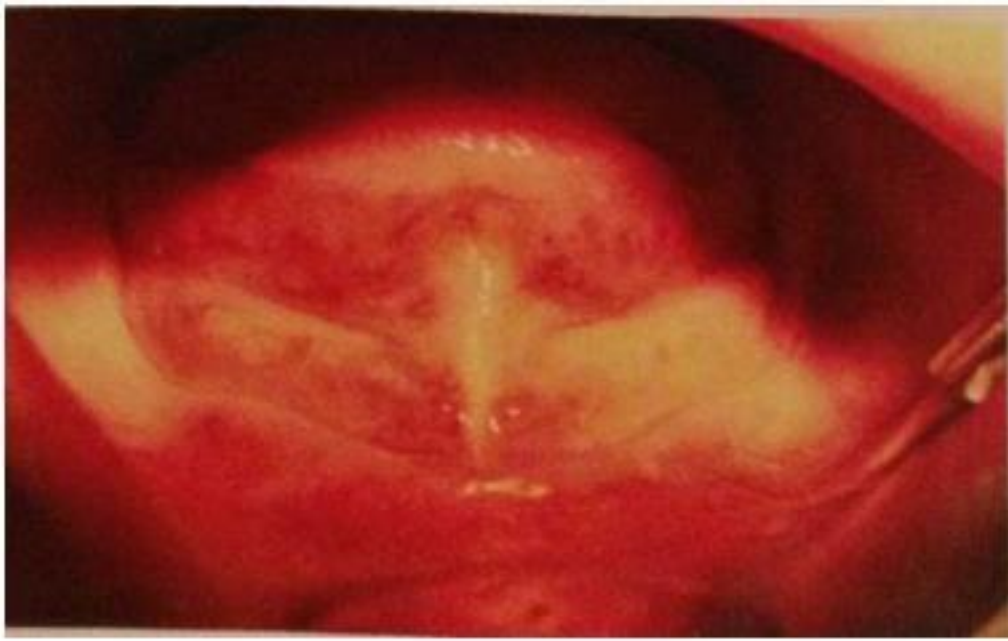
○	○	○	○	○	○	○	○	○	○	○	○	○	○	○	○
<b>18</b>	<b>17</b>	<b>16</b>	<b>15</b>	<b>14</b>	<b>13</b>	<b>12</b>	<b>11</b>	<b>21</b>	<b>22</b>	<b>23</b>	<b>14</b>	<b>15</b>	<b>16</b>	<b>27</b>	<b>28</b>
<b>48</b>	<b>47</b>	<b>46</b>	<b>45</b>	<b>44</b>	<b>43</b>	<b>42</b>	<b>41</b>	<b>31</b>	<b>32</b>	<b>33</b>	<b>34</b>	<b>35</b>	<b>36</b>	<b>37</b>	<b>38</b>
○	○	○	○	○	○	○	○	○	○	○	○	○	○	○	○

Прикус не определяется. Снижение высоты нижнего отдела лица.

Состояние слизистой оболочки рта, дёсен, альвеолярных отростков и нёба:

слизистая умеренно увлажнена, бледно-розового цвета. На верхней челюсти - средняя степень атрофии альвеолярного отростка, умеренно выраженные верхнечелюстные бугры, средней глубины нёбо, выраженный торус. На нижней челюсти – выраженная атрофия альвеолярных частей в боковых отделах при относительной сохранности в переднем отделе.

Пациент от применения имплантатов отказался.



**Вопросы:**

1. Поставьте диагноз.
2. Составьте план ортопедического лечения.
3. Укажите фазы адаптации к полным съёмным протезам.
4. Перечислите функциональные пробы для оценки устойчивости пластиночного протеза при полном отсутствии зубов.
5. В чём будет заключаться реабилитационно-профилактический этап у данного пациента?

### Ситуационная задача 123

Пациентка П. 55 лет обратилась к врачу-стоматологу с жалобами на затруднённое пережёвывание пищи, эстетический дефект, подвижность зубов, кровоточивость дёсен во время чистки зубов, боль в десне и зубах при приёме пищи.

Перенесённые заболевания: язвенная болезнь желудка в течение 8 лет, сахарный диабет.

Анамнез заболевания: зубы удалялись из-за их подвижности в течение последних 6 лет. Пародонтологическое и ортопедическое лечение ранее не проводилось.

Данные объективного исследования, внешний осмотр: открывание рта свободное и безболезненное, в полном объёме. Выражены носогубные складки, углы рта незначительно опущены. Отмечается снижение высоты нижнего отдела лица на 4 мм. Осмотр полости рта:

О	О	Р				П		О			О		О	О	О
18	17	16	15	14	13	12	11	21	22	23	14	15	16	27	28
48	47	46	45	44	43	42	41	31	32	33	34	35	36	37	38
О	О	О		О		О	О	О			С	С	О	О	О

У всех зубов определяется подвижность 3 степени. Отмечается нарушение положения зубов в зубных рядах верхней и нижней челюстей. Имеются деформации окклюзионной плоскости и формы зубных рядов. Корни зубов обнажены.

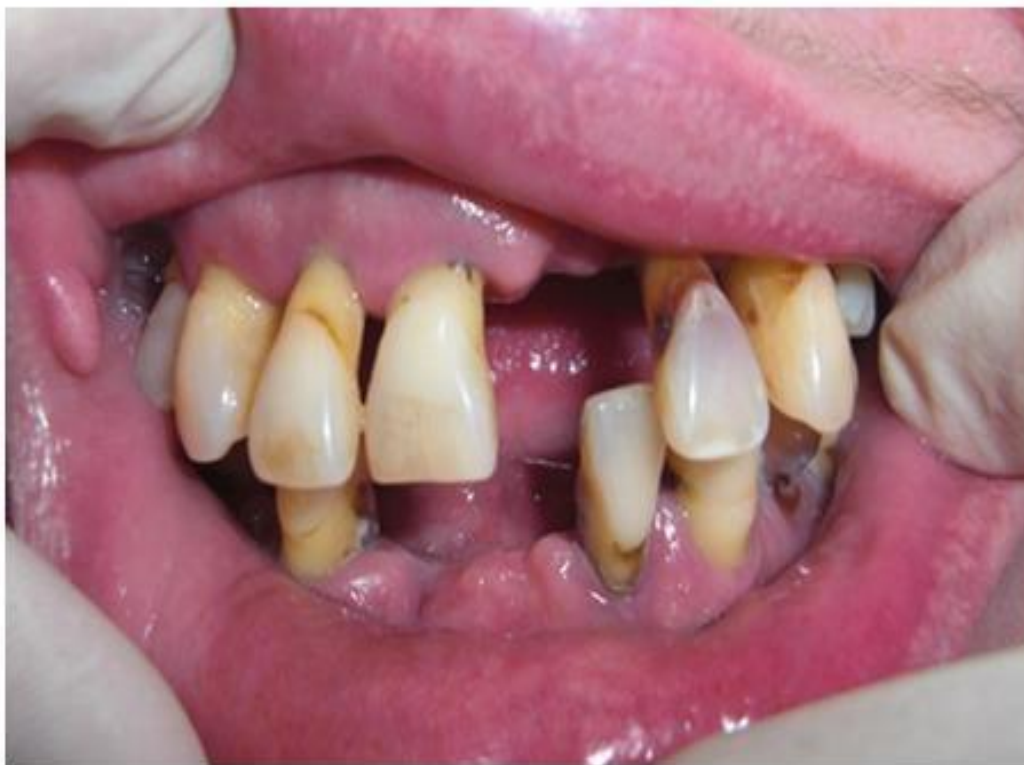Прикус: глубокая резцовая окклюзия.

Состояние слизистой оболочки рта, дёсен, альвеолярных отростков и нёба:

слизистая оболочка отёчная, гиперемирована, с очагами цианоза, умеренно увлажнена; выявляется кровоточивость при зондировании. Определяется рецессия десны с обнажением корней зубов от  $\frac{1}{2}$  до  $\frac{3}{4}$  и более их длины.

Гигиена полости рта неудовлетворительная. Имеется значительное количество мягких и твёрдых зубных отложений.





На ортопантомограмме атрофия костной ткани на  $\frac{2}{3}$  длины корней зубов и более.

**Вопросы:**

1. Поставьте диагноз.
2. Составьте план хирургического лечения.
3. Составьте план ортопедического лечения.
4. Укажите фазы адаптации к полным съёмным протезам.
5. Перечислите стадии схватывания (затвердевания) пластмассы.

**Ситуационная задача 124**

Пациентка О. 45 лет обратилась к врачу-стоматологу с жалобами на неудовлетворительную эстетику и затруднённое пережёвывание пищи, кровоточивость дёсен при чистке зубов, нарушение фонетики, периодические боли от холодного и горячего.

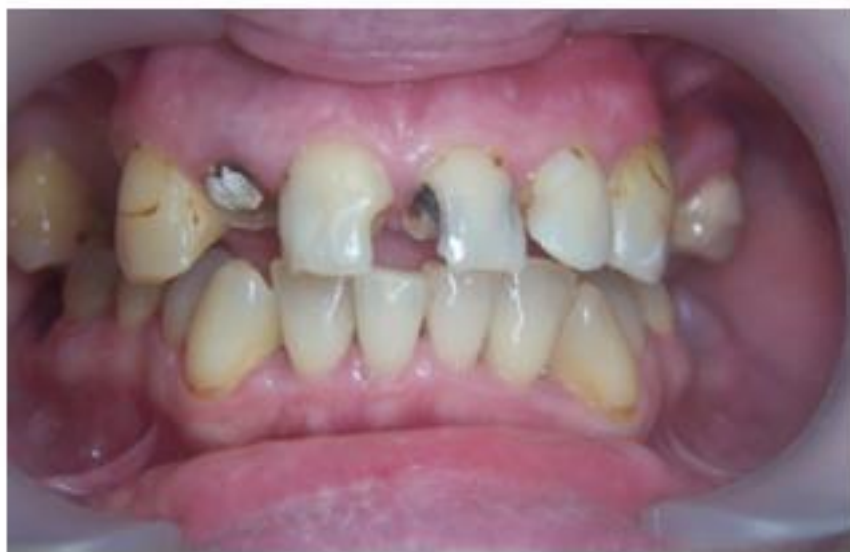Анамнез заболевания: пациентка ранее не протезировалась. Отсутствующие зубы удалялись в результате осложнений кариеса. Последний раз за стоматологической помощью обращалась три года назад.

Данные объективного обследования, внешний осмотр: выражены носогубные складки, углы рта незначительно опущены. Открывание рта в полном объёме, движения нижней челюсти симметричные, боли и шумы в суставах отсутствуют. Снижение высоты нижнего отдела лица на 2 мм.

Клинический осмотр полости рта:

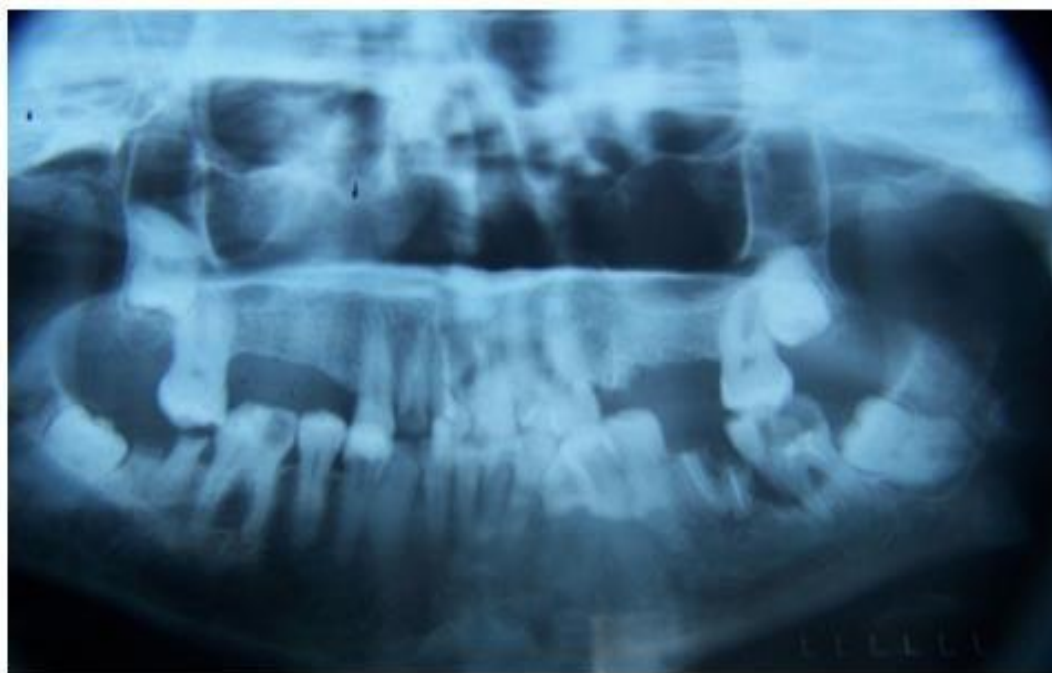
О		О	О	О	С/П	Rx	С	С	С/П	С/П	Rx	О	О		О
8	7	6	5	4	3	2	1	1	2	3	4	5	6	7	8
О	Rx	С											Rx	П	О

Прикус: ортогнатический. Слизистая оболочка бледно-розового цвета умеренно увлажнена, за исключением маргинальной десны в области фронтальной группы зубов на нижней челюсти, где отмечается незначительная гиперемия и отёк.



Объективно: на 1.3, 1.1, 2.1, 2.2, 2.3 зубах - кариес. Полное разрушение коронковой части 1.2, 2.4, 3.6, 4.7 зубов. Корень 2.4 зуба размягчён, разрушен более 5 мм под десну. Корни 3.6, 4.7 зубов имеют разрушения по бифуркации. 3.7 зуб перелом медиального корня. Скученность фронтальной группы зубов на нижней челюсти, тортоаномалии 2.2,

3.3, 4.3 зубов. Зубочелюстная деформация вертикальной формы II степени 1.7, 2.7 зубов и 3.4, 3.5, 4.5, 4.6 зубов - I степени, а также 3.7 зуба горизонтальной формы II степени. На нижней челюсти - наличие твёрдых над- и поддесневых зубных отложений в области фронтальной группы зубов, маргинальная десна отёчна и гиперемирована, при зондировании отмечается кровоточивость, глубина зубодесневых карманов до 3 мм, в области 3.7 зуба до 8 мм. Отмечается подвижность 3.7 зуба - II степени. Сужение нижнего зубного ряда в боковых отделах.



#### Анализ ортопантограммы.

На ортопантограмме атрофия костной ткани в области всех присутствующих зубов от  $\frac{1}{4}$  до  $\frac{1}{3}$  длины корня зуба и до  $\frac{2}{3}$  в области 3.7 зуба. 1.2, 1.1, 2.4, 3.6, 3.7 зубы – депульпированы, каналы запломбированы до верхушки, за исключением 3.7 зуба. В области 1.2, 3.6, 3.7, 4.6 зубов наблюдаются очаги периапикального разряжения костной ткани. 3.7 зуб перелом медиального корня. 1.8, 2.8, 3.8, 4.8 зубы, ретенированы.

От имплантологического лечения пациентка отказывается, настаивает на применении бескламмерной системы фиксации на верхней челюсти (из эстетических соображений) и кламмерной системой фиксации на нижней челюсти.

#### Вопросы:

1. Поставьте диагноз.
2. Составьте план хирургического и терапевтического лечения.
3. Составьте план ортопедического лечения.
4. Составьте реабилитационно-профилактический этап.
5. Перечислите клинические этапы изготовления металлокерамических зубных протезов.

#### Ситуационная задача 125

В клинику ортопедической стоматологии обратилась пациентка К. 49 лет с жалобами на эстетический дефект, затруднённое пережёвывание пищи, периодически возникающую кровоточивость дёсен и неприятный запах из полости рта.

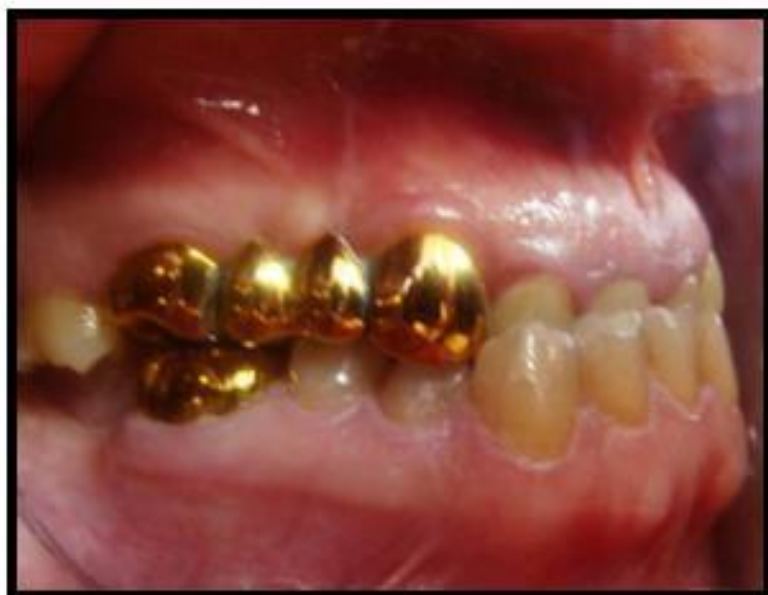Анамнез заболевания: отсутствующие зубы удалялись в течение жизни по причине кариеса и его осложнений. Штампованные мостовидные конструкции и штампованные одиночные коронки были изготовлены более 10 лет назад. Последнее протезирование было проведено в 2010 году.

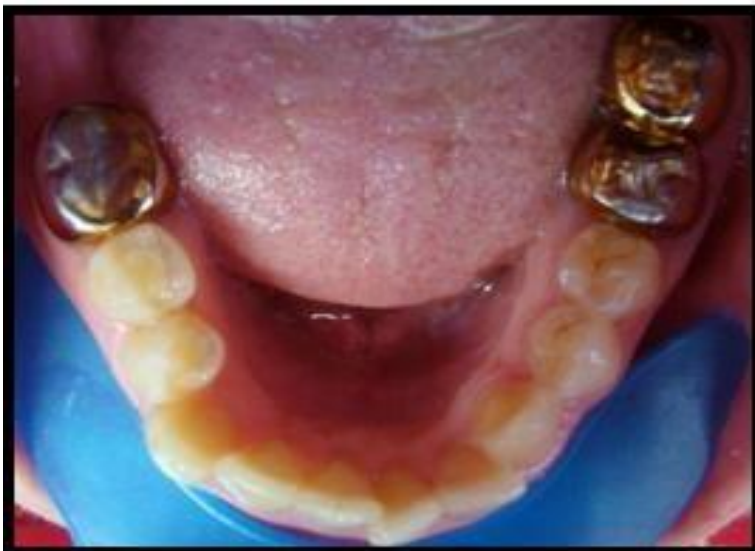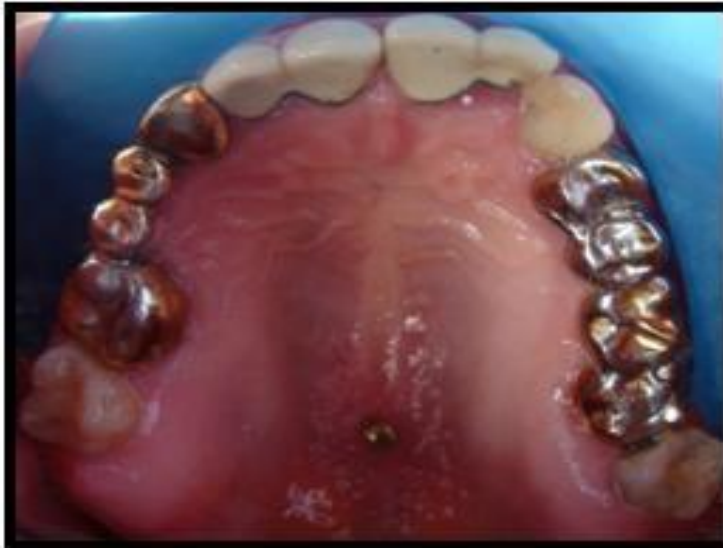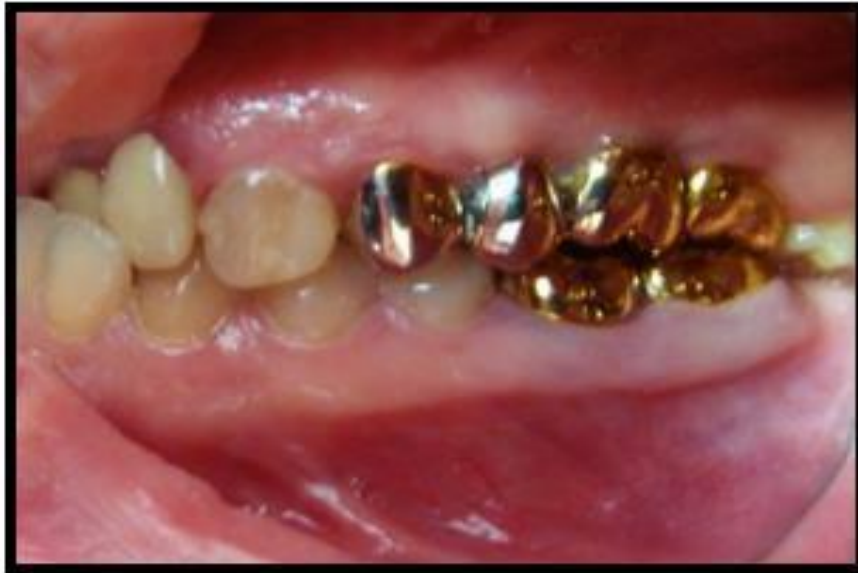Изготовлены металлокерамические несъёмные конструкции на фронтальную группу зубов верхней челюсти в привычном прогеническом соотношении.

Данные объективного обследования, внешний осмотр: в боковой проекции визуально отмечается значительное выдвигание нижней челюсти. Угол нижней челюсти сглажен. Отмечается снижение высоты нижнего отдела лица на 2-3 мм. Выражены носогубные складки, углы рта опущены. Пальпация собственно жевательной, височной, латеральной крыловидной и заднего брюшка двубрюшной мышцы безболезненна.

Открывание рта свободное.

Объективно при осмотре:





Зубная формула															
О	П	К	Ф	Ф	К	К	К	К	К	П	К	Ф	Ф	К	С

8	7	6	5	4	3	2	1	1	2	3	4	5	6	7	8
8	7	6	5	4	3	2	1	1	2	3	4	5	6	7	8
О	О	К									П	П	К	К	О

Прикус: обратная резцовая дизокклюзия.

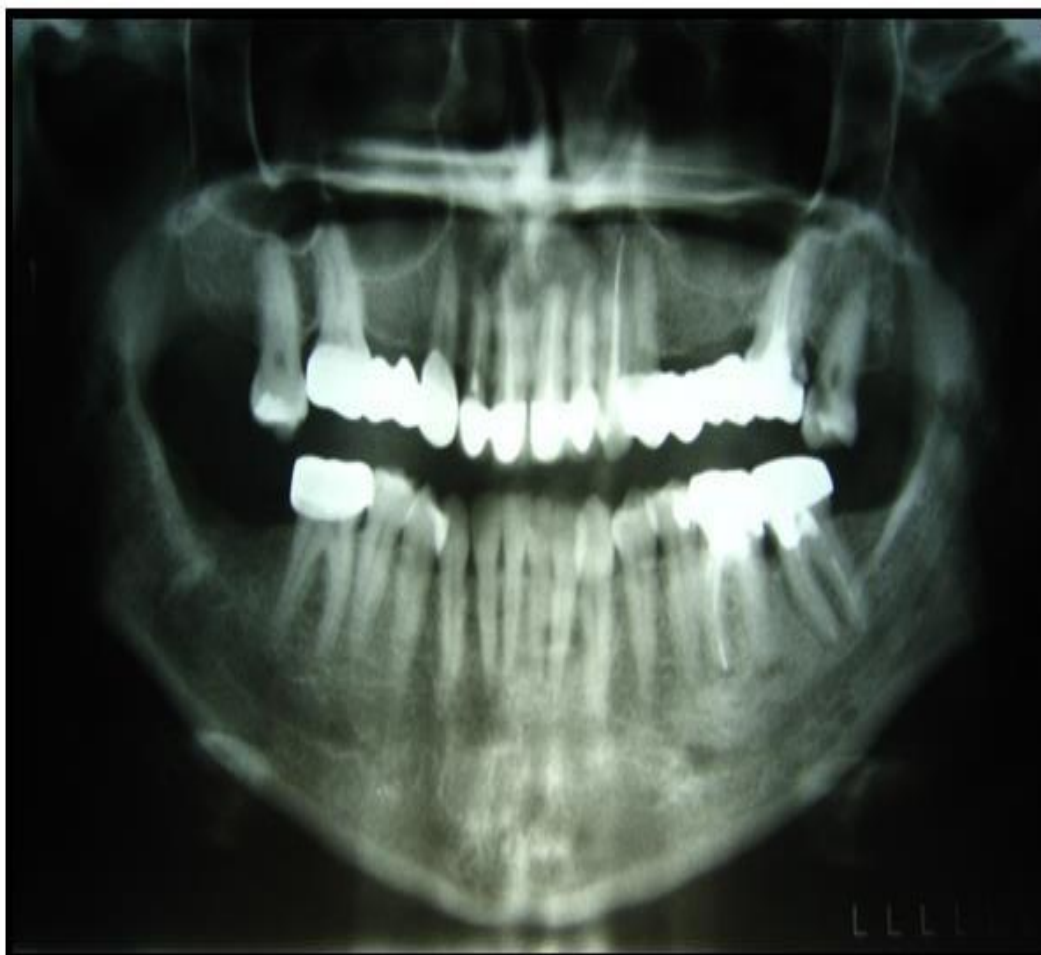Осмотр полости рта: включенный дефект верхнего зубного ряда. Отсутствие 1.5, 1.4, 2.5, 2.6 зубов. Концевой дефект нижнего зубного ряда (отсутствуют 3.8, 4.7, 4.8 зубы). Вторичная деформация зубных рядов вследствие зубоальвеолярного удлинения в области 1.7 и 2.8 зубов. Скученность нижних резцов.

В полости рта имеются ранее изготовленные одиночные коронки и мостовидные конструкции: цельнолитые коронки с керамической облицовкой на 1.2, 1.1, 2.1, 2.2 зубах и штампованно-паяные мостовидные конструкции с напылением с опорой на 1.6 и 1.3, 2.4 и 2.7 зубы, и одиночные штампованные коронки на 3.7, 3.6, 4.6 зубах. На всех штампованных конструкциях отмечается значительная стёртость нитрид титанового напыления, деформация окклюзионной поверхности в области боковых зубов.

На окклюзионной поверхности 1.7 зуба имеется пломба. На окклюзионной и контактной поверхности 2.3, 2.8 и 3.5 зубов обширные пломбы (ИРОПЗ>0.5). Герметизация фиссур 4.4, 4.5 зубов. Локализованная патологическая стираемость клиновидной формы в области 4.1 зуба. Ткани пародонта: слизистая оболочка розового цвета, умеренно увлажнена. Десневые сосочки и маргинальная часть десны цианотичны в области искусственных коронок верхней челюсти. Десна гиперемирована, отёчна в области 1.3, 1.2, 1.1, 2.1, 2.2 зубов, при зондировании десневой борозды этой области появляется кровоточивость. Индекс гигиены полости рта удовлетворительный: суммарное значение ИГР-У=2.2.

Данные дополнительных исследований:

Ортопантомограмма:



### Вопросы:

1. Заполните одонтопародонтограмму по Курляндскому.
2. Укажите поверхности зондирования зубодесневых карманов у однокорневых и многокорневых зубов.
3. Поставьте диагноз.
4. Предложите вариант комплексного лечения без учёта имплантации.
5. Укажите сроки проведения профилактического осмотра пациента.

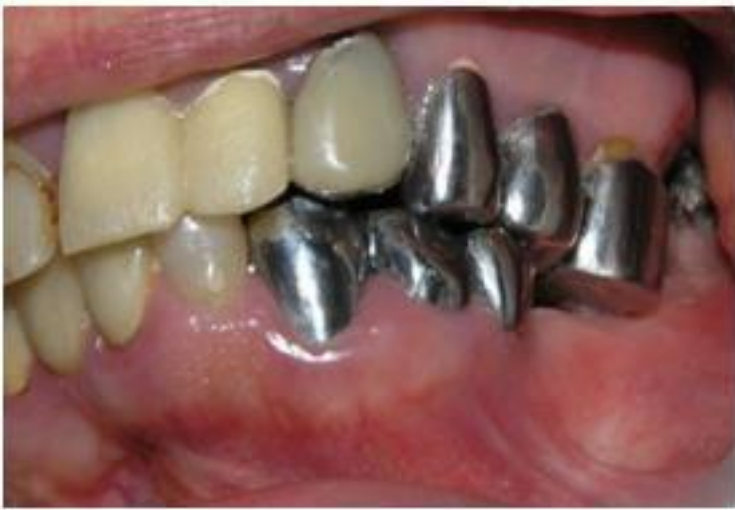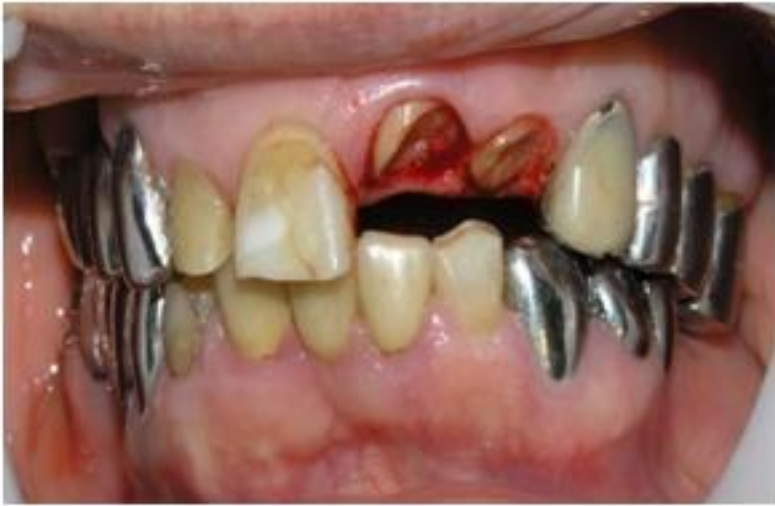### Ситуационная задача 126

В клинику ортопедической стоматологии обратился пациент С. 75 лет.

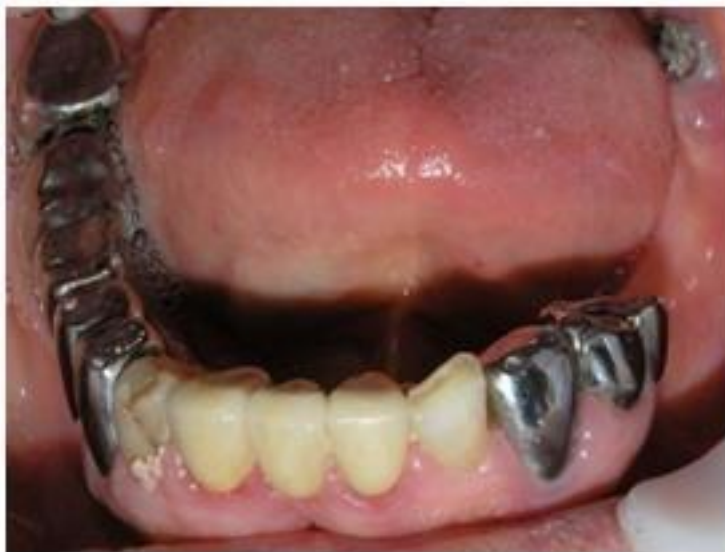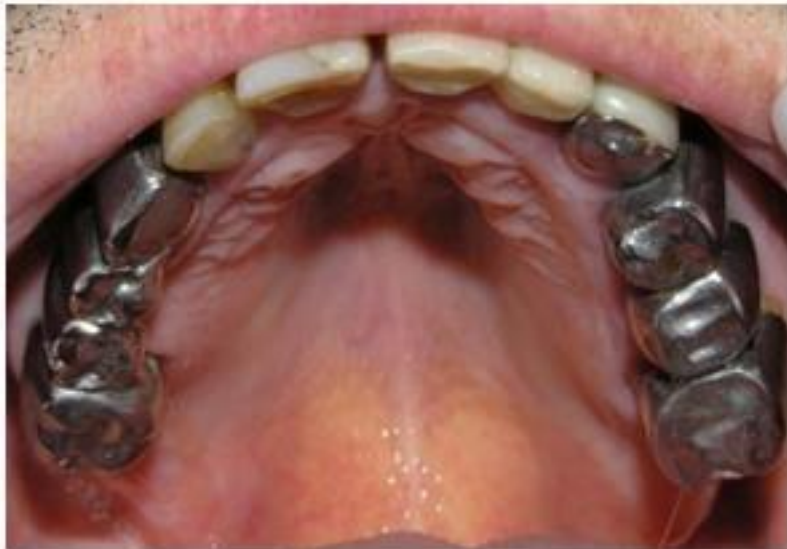Жалобы: на отлом коронковых частей передних зубов на верхней челюсти, косметический дефект, затруднённое пережёвывание пищи.

Анамнез заболевания: около 15 лет назад пациенту были изготовлены штамповано-паянные мостовидные протезы в боковых отделах зубных рядов. В 2010 году штампованные коронки с облицовкой на 2.1, 2.2, 2.3 зубы. В 2013 году - металлокерамический мостовидный протез (4.2. Ф 3.1.). Съёмными протезами никогда не пользовался.

Данные объективного обследования, внешний осмотр: конфигурация лица не нарушена, носогубные складки выражены, отмечается снижение высоты нижнего отдела лица на 2 мм. Регионарные лимфатические узлы не пальпируются. Пальпация жевательных мышц безболезненна, открывание рта свободное, по средней линии. Объективно при осмотре:







Зубная формула:

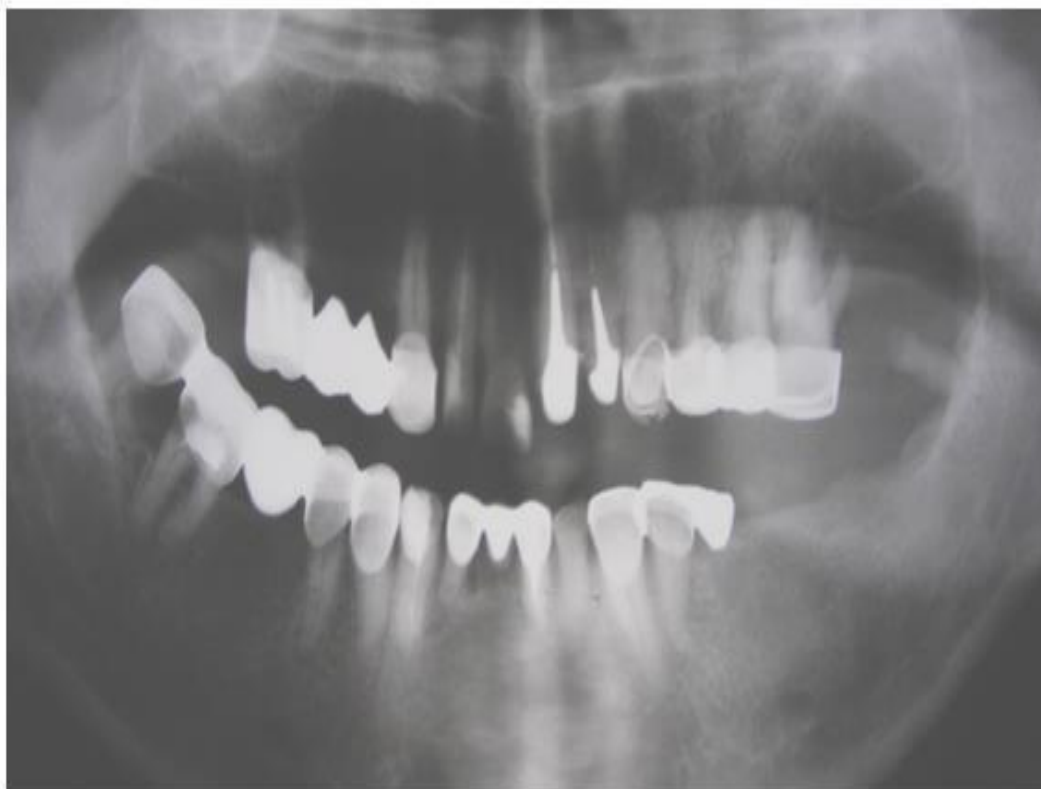Состояние	о	о	к/с	ф	ф	к	ц	ц	R/с	R/с	к/с	к/с	к/с	к/с	о	о
Зубы	8	7	6	5	4	3	2	1	1	2	3	4	5	6	7	8
Состояние	к	к/с	ф	к/с	к	ц/с	к	ф	к		к	к	ф	о	о	R

Прикус: соотношение челюстей по ортогнатическому типу.

Осмотр полости рта: отсутствуют 1.4, 1.5, 1.7, 1.8; 2.7, 2.8; 3.5, 3.6, 3.7; 4.1, 4.6 зубы. Неудовлетворительное состояние ранее изготовленных протезов (множественные перфорации, нарушение краевого прилегания, кариес и хронический периодонтит опорных зубов): штамповано-паянные мостовидные протезы на (1.3, Ф Ф 1.6.), (2.4, 2.5, 2.6), (3.3, 3.4, Ф), (4.4, 4.5, Ф, 4.7, 4.8); металлокерамический мостовидный протез (3.1, Ф, 4.2); штампованная коронка с облицовкой на 2.3. зубе. Деформация окклюзионной поверхности в области 2.5, 2.6 зубов (феномен Попова – Годона 2 степени). Прикус ортогнатический. 2.1, 2.2, 3.8 – корни. Кариес 1.6, 2.1, 2.2, 2.3, 2.4, 2.5,

2.6, 4.3, 4.5, 4.7 зубов. С пломбами 1.1, 1.2, 4.3 зубы. Слизистая оболочка бледно-розовая, нормально увлажнена, в области проекции верхушек корней 2.5, 2.6 и 4.2 зубов имеются свищевые ходы. Корневые каналы 1.2, 3.1 зубов запломбированы до апикального отверстия, а корневые каналы 1.6, 2.4, 4.2, 4.3, 4.7 зубов запломбированы не до апикального отверстия. В области проекции верхушек корней 2.4, 2.5, 2.6, 4.2, 4.3, 4.5 зубов имеется рентгенологическая картина характерная для гранулирующего периодонтита. Отмечается неравномерная атрофия и резорбция костной ткани альвеолярного отростка верхней и нижней челюстей.

Данные дополнительных исследований:



### Вопросы:

1. Заполните одонтопародонтограмму по Курляндскому.
2. Поставьте диагноз.
3. Предложите план лечения на подготовительном этапе без учёта имплантации.
4. Предложите план ортопедического лечения без учёта имплантации.
5. Укажите сроки проведения профилактического осмотра пациента.

### Ситуационная задача 127

В стоматологическую клинику обратилась пациентка Н. 67 лет с жалобами на затруднённое пережёвывание пищи, периодически возникающую боль в области 4.7 зуба, кровоточивость дёсен.

Анамнез заболевания: зубы удалялись в течение всей жизни вследствие кариеса и его осложнений. Первое протезирование проводилось 10 лет назад, последнее посещение врача-стоматолога около 3 лет назад. Зубная формула:

С	П	П	П/С	П	П	П	П				К	Ф	К	П/С	О
8	7	6	5	4	3	2	1	1	2	3	4	5	6	7	8
П	К	Ф	К	К	П					К	К	О	О	О	О

Объективно при осмотре: в полости рта имеются металлокерамические мостовидные протезы с опорами на 2.4; 2.6 и 4.4; 4.5; 4.7 зубы, объединенные металлокерамические коронки с опорами на 3.4; 3.3 зубы. В области всех опорных зубов выявлено нарушение краевого прилегания коронок. На жевательной поверхности коронок 2.4, 3.4 зубов имеется дефект керамической покрытия облицовки до металла.

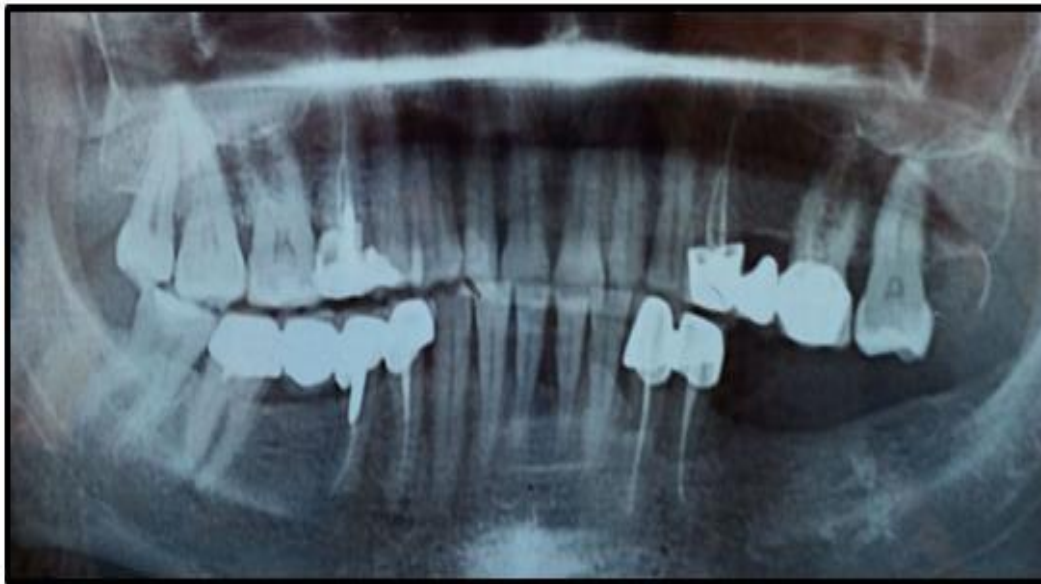
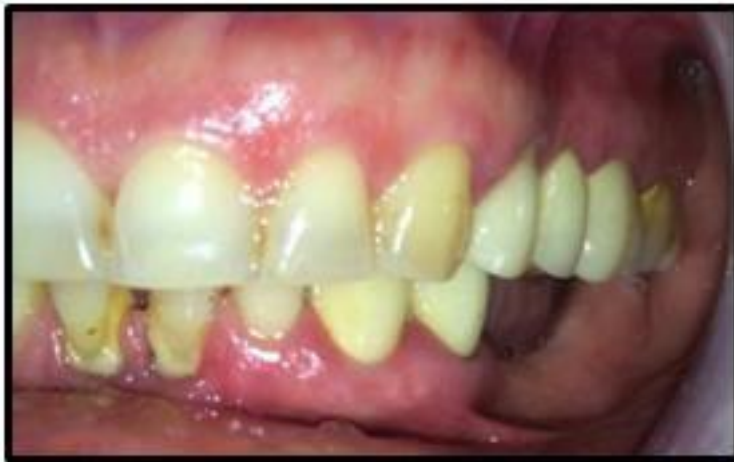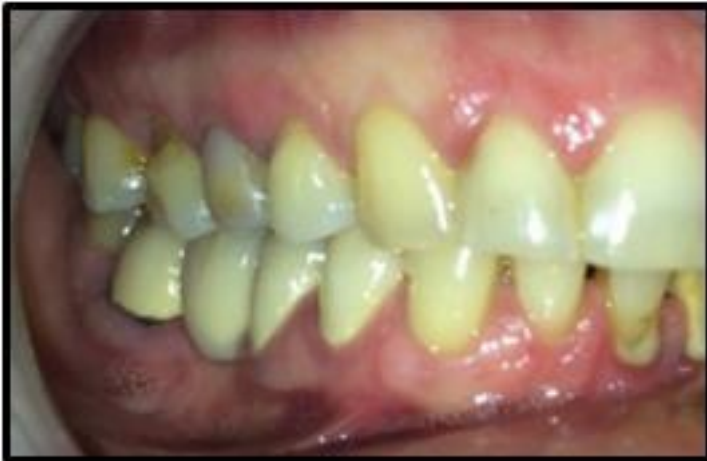Диастема между 3.1 и 4.1 зубами и трема между 4.1, 4.2 зубами. Клиновидные дефекты 1.6 и 1.4 зубов.

Прикус – ортогнатический.

Слизистая оболочка рта бледно-розового цвета, умеренно увлажнена. Маргинальная десна в области искусственных коронок и фронтальной группы зубов на нижней челюсти гиперемирована и отёчна.

Гигиена полости рта неудовлетворительная. В области всех групп зубов имеются наддесневые зубные отложения, в области 3.2, 3.1, 4.1, 4.2 зубов имеются поддесневые зубные отложения.

Высота нижнего отдела лица в норме.



**Вопросы:**

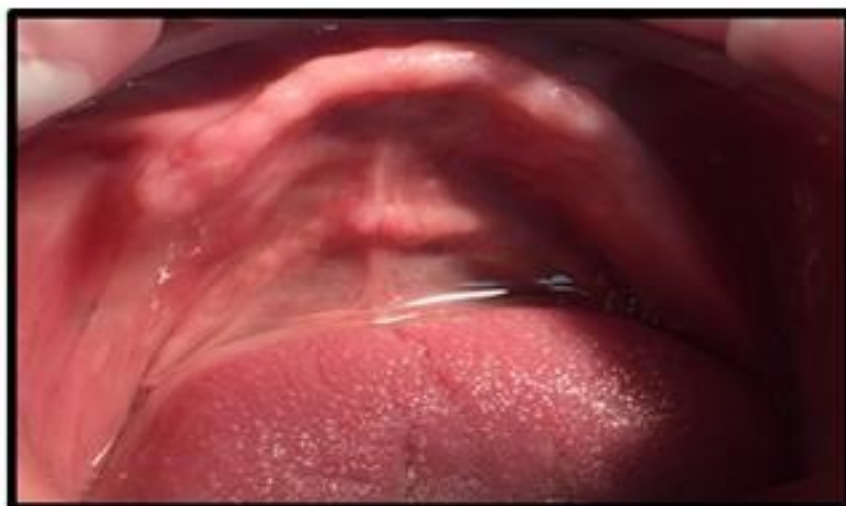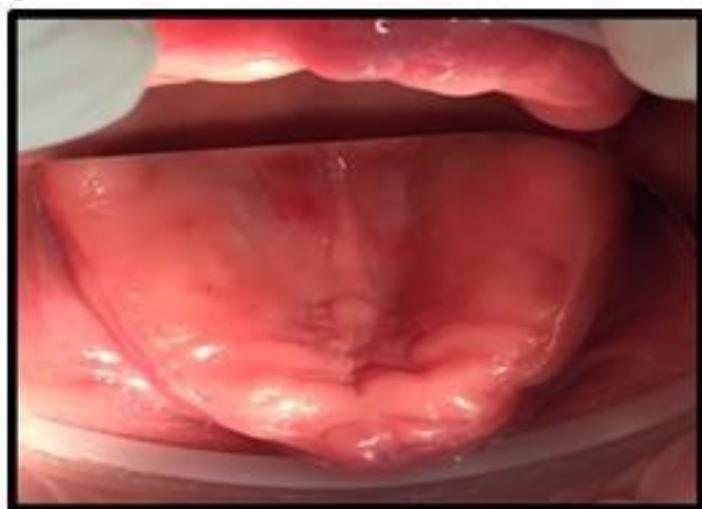
1. Укажите поверхности зондирования зубодесневых карманов у однокорневых и многокорневых зубов.
2. Укажите, к каким классам, согласно классификации Кеннеди, соответствует представленная на ортопантограмме клиническая ситуация.
3. Какие факторы указывают на клиническую несостоятельность имеющихся металлокерамических конструкций?

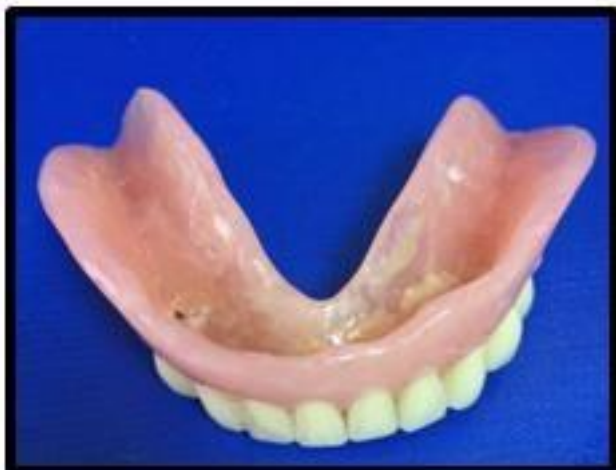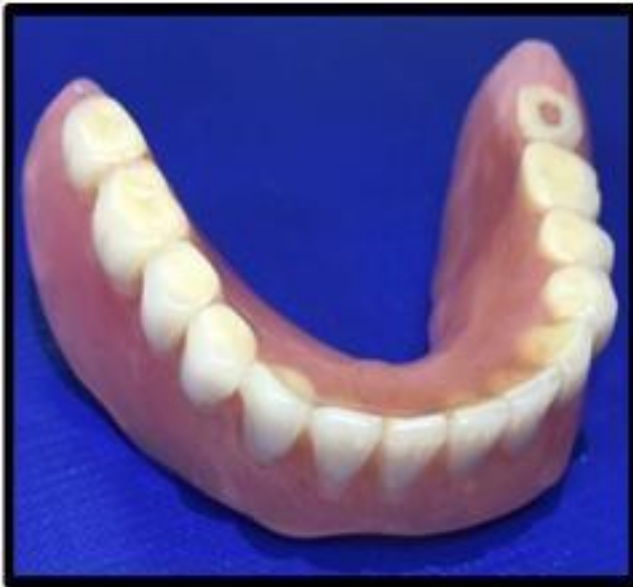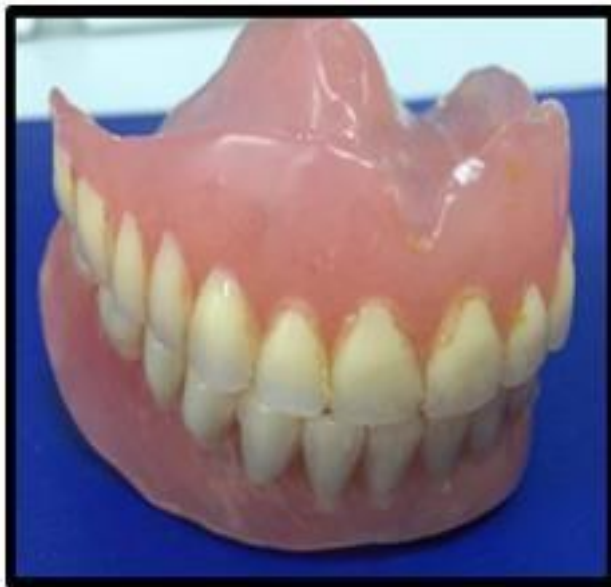4. Учитывая неудовлетворительную гигиену полости рта, какие мероприятия необходимо провести на подготовительном этапе к ортопедическому лечению.
5. Какие клинические проявления указывают на наличие заболеваний пародонта у данного пациента?

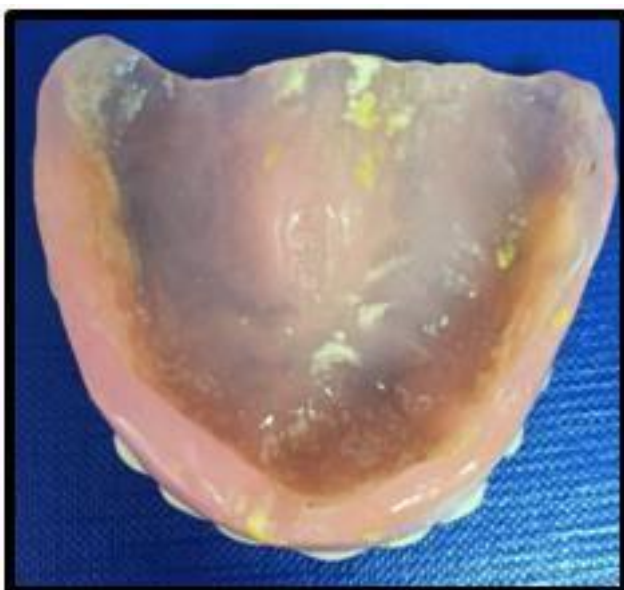
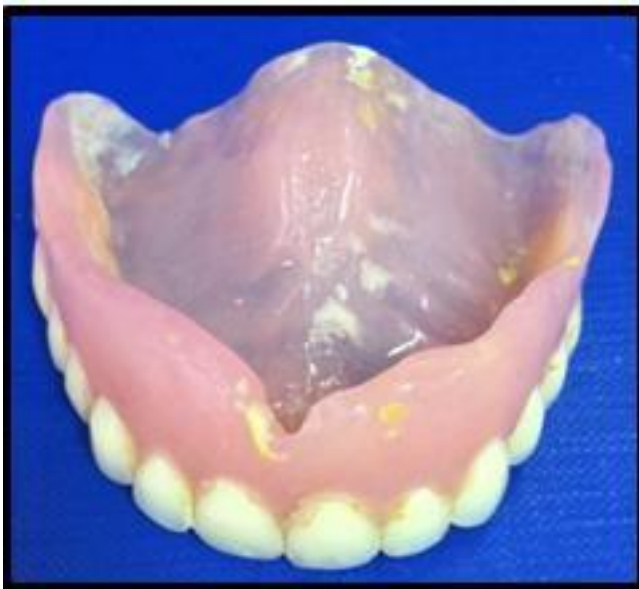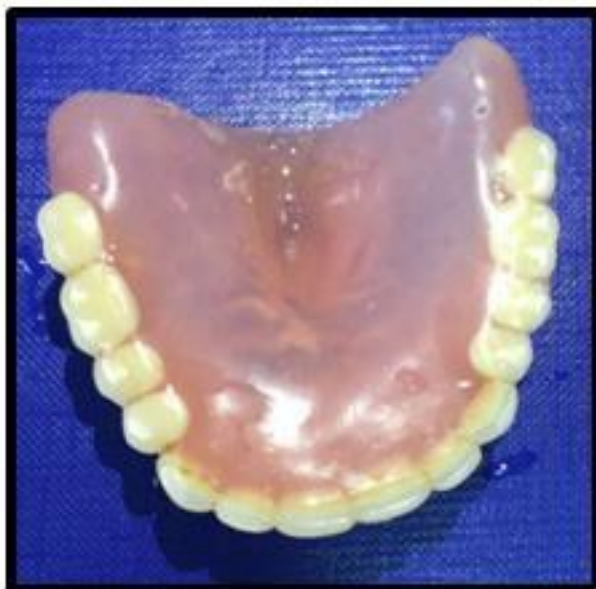#### **Ситуационная задача 128**

В стоматологическую клинику обратилась пациентка П. 62 лет с жалобами на затруднённое пережёвывание пищи, нарушение функции речи, плохую фиксацию протезов, изменение цвета протезов.

Анамнез заболевания: причиной полной утраты зубов на верхней челюсти и нижней челюсти является кариес и его осложнения. Удаление зубов производилось в период жизни с 41 до 54 лет. Больная лечилась в районной стоматологической поликлинике, в которой изготовили два полных съёмных протеза 8 лет назад.







Объективно при осмотре:

Внешний осмотр: патологических высыпаний на коже лица не выявлено. Околоушные, поднижнечелюстные, подбородочные, шейные лимфатические узлы при пальпации безболезненны, мягко-эластической консистенции, размеров 0,5 см подвижны, не спаяны с окружающими тканями. При пальпации ВНЧС: щелчков и хруста, болезненности не выявлено. Открывание рта в полном объёме. Отмечаются выраженные носогубные и подбородочная складки, углы рта опущены. Зубная формула:

0	0	0	0	0	0	0	0	0	0	0	0	0	0	0	0
8	7	6	5	4	3	2	1	1	2	3	4	5	6	7	8
8	7	6	5	4	3	2	1	1	2	3	4	5	6	7	8
0	0	0	0	0	0	0	0	0	0	0	0	0	0	0	0

Пациентка имеет в полости рта полные съёмные протезы на верхнюю и нижнюю челюсти. Протезы плохо фиксируются. Гигиеническое состояние протезов неудовлетворительное. Базисы протезов и искусственные зубы изменены в цвете. Оклюзионные поверхности искусственных зубов значительно стёрты. Протезы не соответствуют клиническим требованиям. При обследовании выявлено снижение высоты нижнего отдела лица на 5 мм.

Прикус - соотношение челюстей по прогеническому типу.

Слизистая оболочка рта бледно-розового цвета, умеренно увлажнена, умеренно податлива (I класс по Суппле).

Диагноз: полное отсутствие зубов верхней челюсти (I класс по Шредеру) и полное отсутствие зубов нижней челюсти (I класс по Келлеру). Снижение высоты нижнего отдела лица на 5 мм.

### Вопросы:

1. Какие лицевые признаки указывают на снижение высоты нижнего отдела лица?
2. Дайте описание беззубой верхней челюсти, соответствующей I типу классификации Шредера.
3. Дайте описание беззубой нижней челюсти, соответствующей III типу классификации Келлера.
4. Дайте описание состояния слизистой оболочки протезного ложа, соответствующей I классу классификации Суппле.
5. Перечислите причины, указывающие на несостоятельность имеющихся в полости рта полных съёмных протезов.

### Ситуационная задача 129

Пациентка Н. 47 лет обратилась в стоматологическую клинику с жалобами на неудовлетворительную эстетику и затруднённое пережёвывание пищи, кровоточивость дёсен при чистке зубов, нарушение фонетики.

Анамнез заболевания: последний раз за стоматологической помощью обращалась три года назад. Пациентка ранее не протезировалась. Зубы удалялись в результате осложнений кариеса.

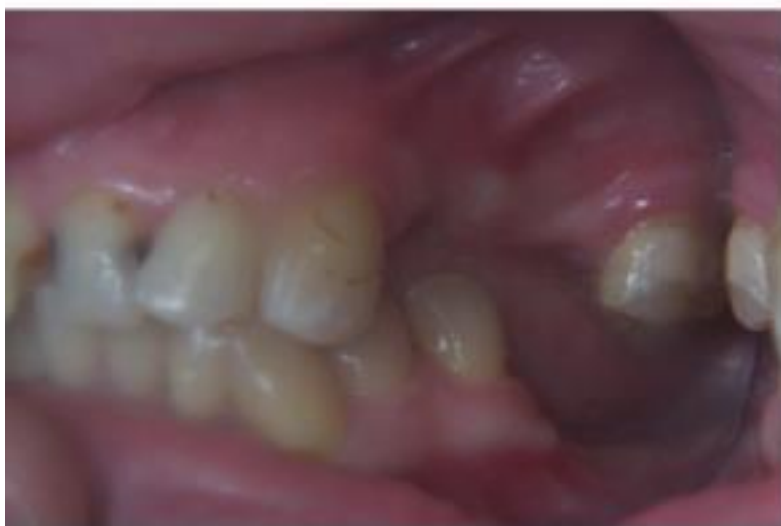
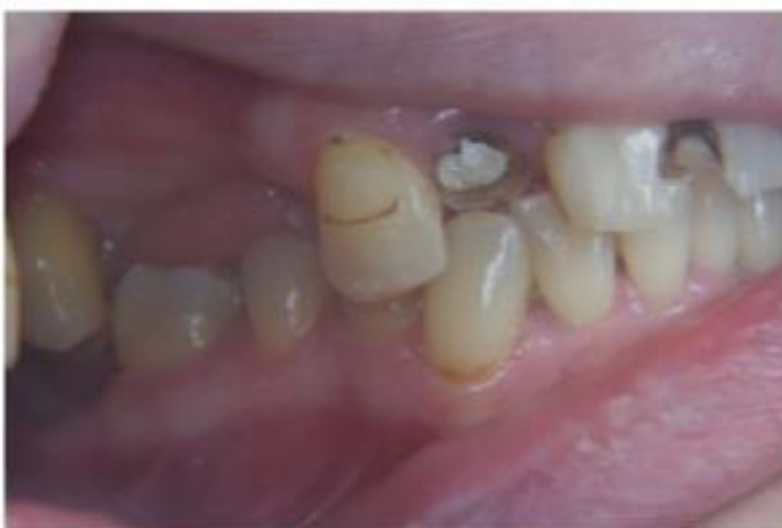
Данные объективного обследования, внешний осмотр: выражены носогубные складки, углы рта незначительно опущены. Снижение высоты нижнего отдела лица на 2 мм.

Клинический осмотр полости рта:

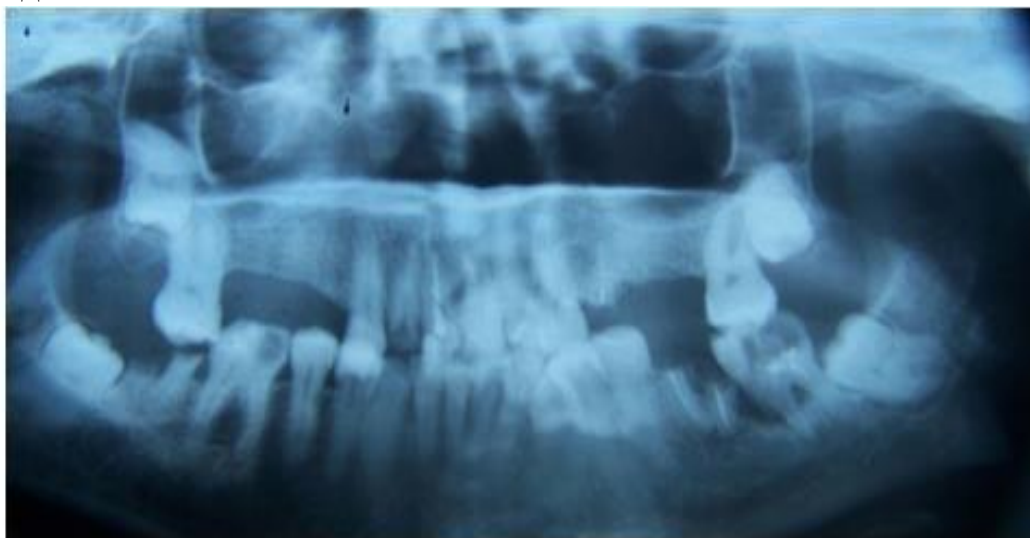о		о	о	о	С/п	Rx	С	С	С/п	С/п	Rx	о	о		о
8	7	6	5	4	3	2	1	1	2	3	4	5	6	7	8
о	Rx	С											Rx	П	о

Прикус: соотношение челюстей по ортогнатическому типу. Слизистая оболочка бледно-розового цвета умеренно увлажнена, за исключением маргинальной десны в области фронтальной группы зубов на нижней челюсти, где отмечается незначительная гиперемия и отёк.



Объективно: полное разрушение коронковой части 1.2, 2.4, 3.6, 4.7 зубов. Корень 2.4 зуба размягчён, разрушен более 5 мм под десну. Корни 3.6, 4.7 зубов имеют разрушения по бифуркации. 3.7 зуб - перелом медиального корня. Кариес на 1.3, 1.1, 2.1, 2.2, 2.3 зубах. Скученность фронтальной группы зубов на нижней челюсти, тортоаномалии 2.2, 3.3, 4.3 зубов. Зубочелюстная деформация вертикальной формы II степени 1.7, 2.7 зубов и 3.4, 3.5, 4.5, 4.6

зубов - I степени, а также 3.7 зуба горизонтальной формы II степени. На нижней челюсти - наличие твёрдых над- и поддесневых зубных отложений в области фронтальной группы зубов, маргинальная десна отёчна и гиперемированна, при зондировании отмечается кровоточивость, глубина зубодесневых карманов до 3 мм, в области 3.7 зуба до 8 мм. Отмечается подвижность 3.7 зуба - II степени. Сужение нижнего зубного ряда в боковых отделах.



Анализ ортопантомограммы: на ортопантомограмме атрофия костной ткани в области всех присутствующих зубов от  $\frac{1}{4}$  до  $\frac{1}{3}$  длины корня зуба и до  $\frac{2}{3}$  в области 3.7 зуба. 1.2, 1.1, 2.4, 3.6, 3.7 зубы депульпированы, каналы запломбированы до верхушки, за исключением 3.7 зуба. В области 1.2, 3.6, 3.7, 4.6 зубов наблюдаются очаги периапикального разряжения костной ткани. 3.7 зуб - перелом медиального корня. 1.8, 2.8, 3.8, 4.8 зубы ретенированы.

#### **Вопросы:**

1. Поставьте диагноз.
2. Составьте план лечения на подготовительном этапе (без имплантации).
3. Составьте план ортопедического лечения.
4. Укажите поверхности зондирования зубодесневых карманов у однокорневых и многокорневых зубов.
5. Перечислите стадии схватывания (затвердевания) пластмассы.

#### **Ситуационная задача 130**

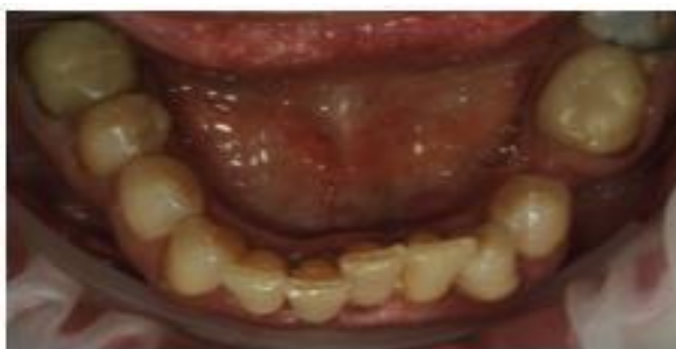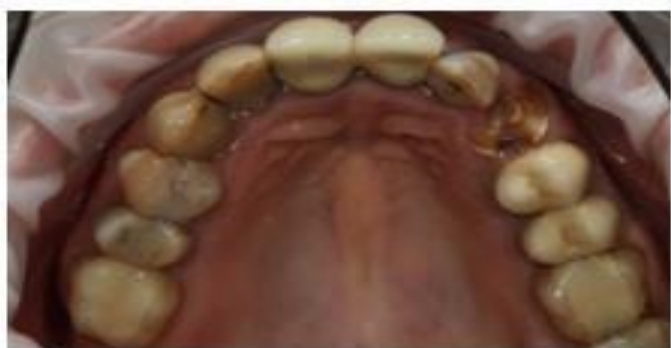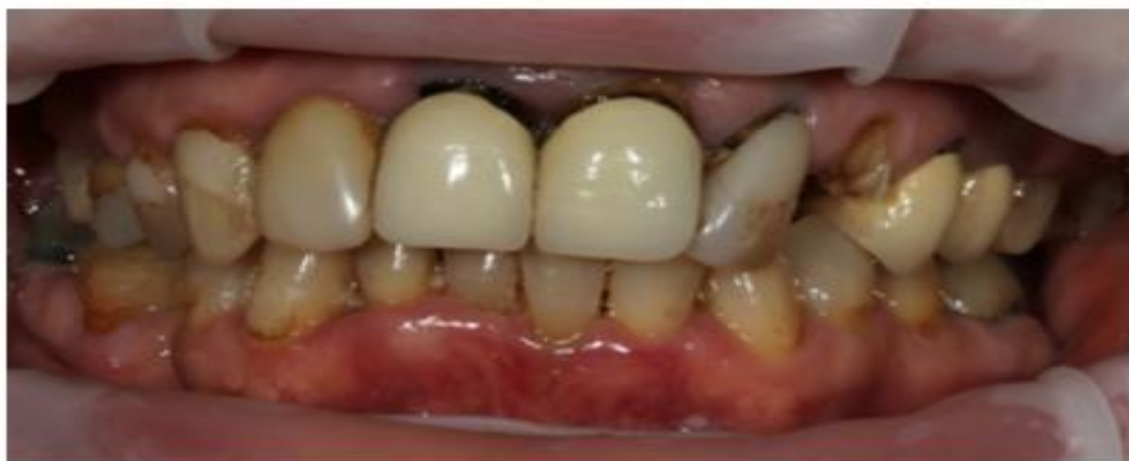В стоматологическую клинику обратилась пациентка Л. 55 лет с жалобами на неудовлетворительную эстетику передних зубов, отлом коронки переднего верхнего зуба слева.

Анамнез заболевания: зубы удалялись вследствие кариеса и его осложнений. Первое протезирование проводилось 12 лет назад, последнее посещение врача-стоматолога было около 2 лет назад.

Данные объективного обследования, внешний осмотр: конфигурация лица не изменена. Кожные покровы чистые. Слизистая оболочка без видимых патологических изменений.

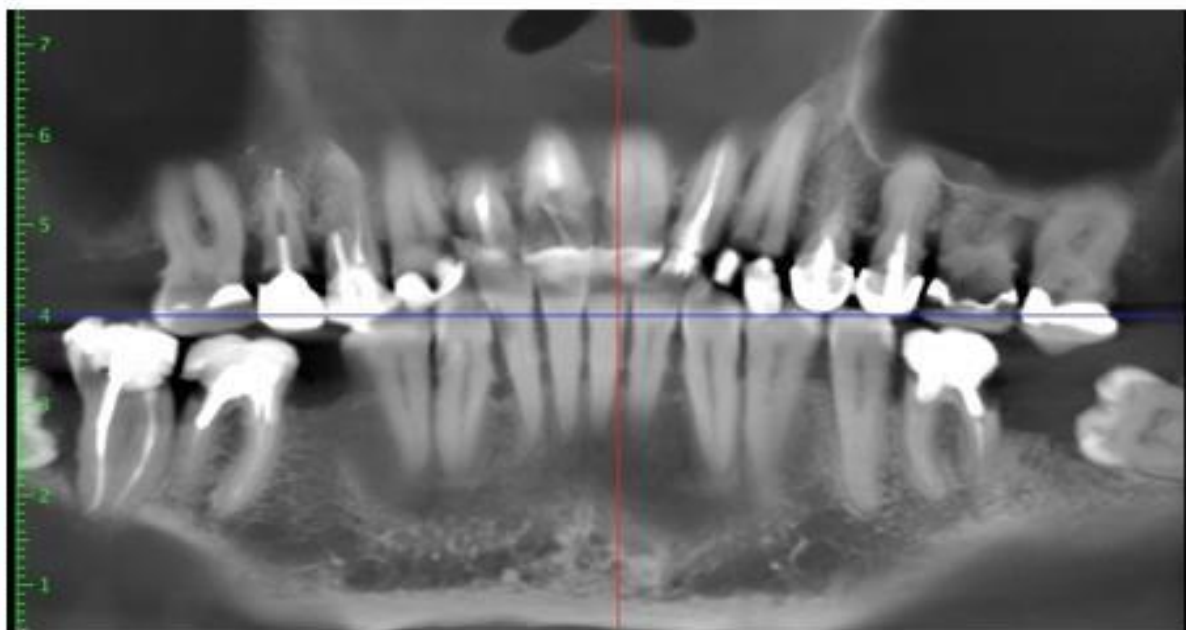
Зубная формула:

О	О	П	П	П	П	П	К	К	ПКЖ	Р	К	К	П	П	О
8	7	6	5	4	3	2	1	1	2	3	4	5	6	7	8
	П	ПС	О	П	П					П	П	П	ПС	О	



Осмотр полости рта: прикус по ортогнатическому типу. В полости рта имеются объединённые металлокерамические коронки 1.1 - 2.1 зубов и 2.4 - 2.5 зубов, которые находятся в неудовлетворительном состоянии (нарушена эстетика и краевое прилегание коронок). Скученность фронтальной группы зубов нижней челюсти. Горизонтальное положение 3.8 и 4.8 зубов.

Патологическое стирание зубов нижней челюсти в фронтальном отделе, компенсированной формы. Гиперемия и отёк десны в области всех зубов.



### Вопросы:

1. Поставьте диагноз.
2. Укажите манипуляции, которые целесообразно провести у пациентки на подготовительном этапе (за исключением имплантации).
3. Составьте план ортопедического лечения с учётом изготовления металлокерамических коронок и бюгельного протеза.
4. В чём будет заключаться реабилитационно-профилактический этап у данной пациентки?
5. Сформулируйте показания к изготовлению виниров.

### Ситуационная задача 131

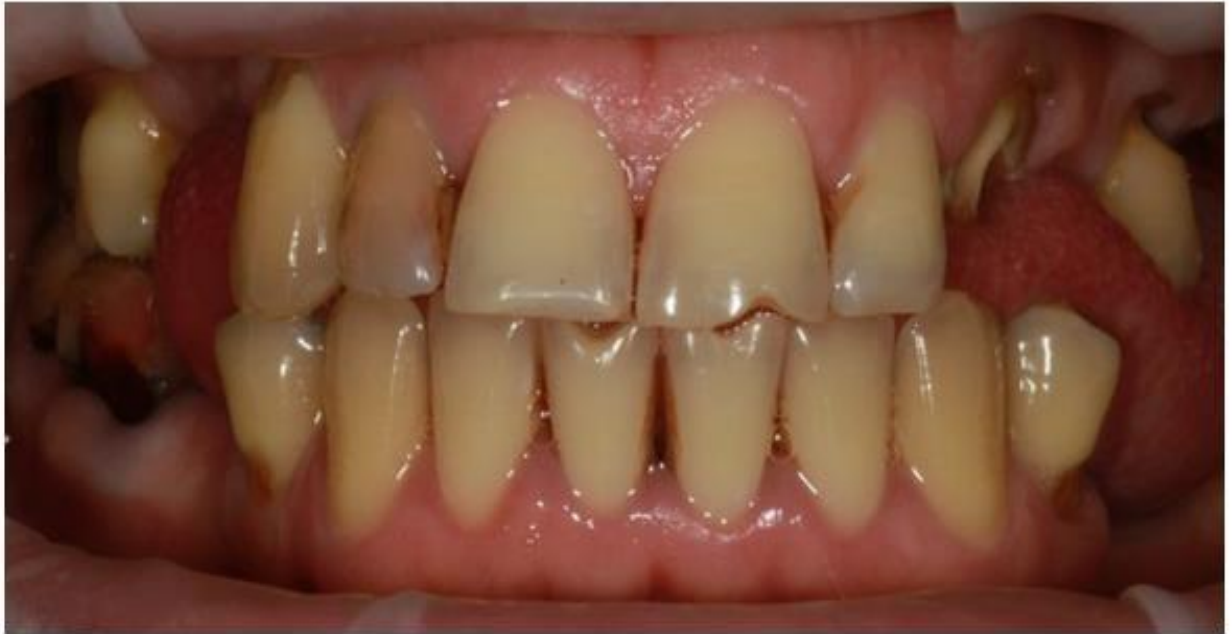В стоматологическую клинику обратилась пациентка А. 45 лет с жалобами на затруднённое пережёвывание пищи, неудовлетворительную эстетику.

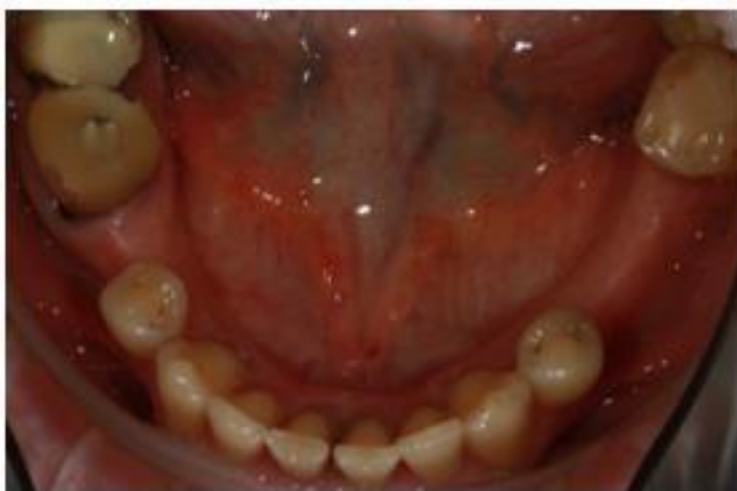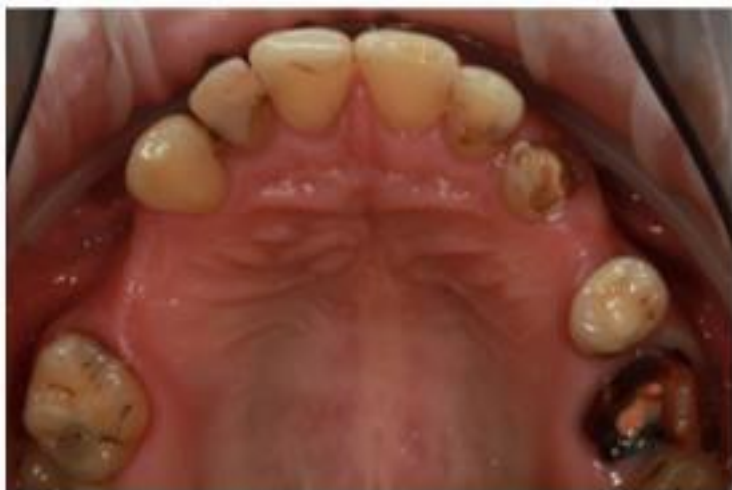Анамнез заболевания: зубы удалялись в течение всей жизни вследствие кариеса и его осложнений. Ранее протезирование не проводилось, последнее посещение врач-стоматолога около 2 лет назад.

Данные объективного обследования, внешний осмотр: снижение высоты нижнего отдела лица на 2 мм.

Зубная формула:

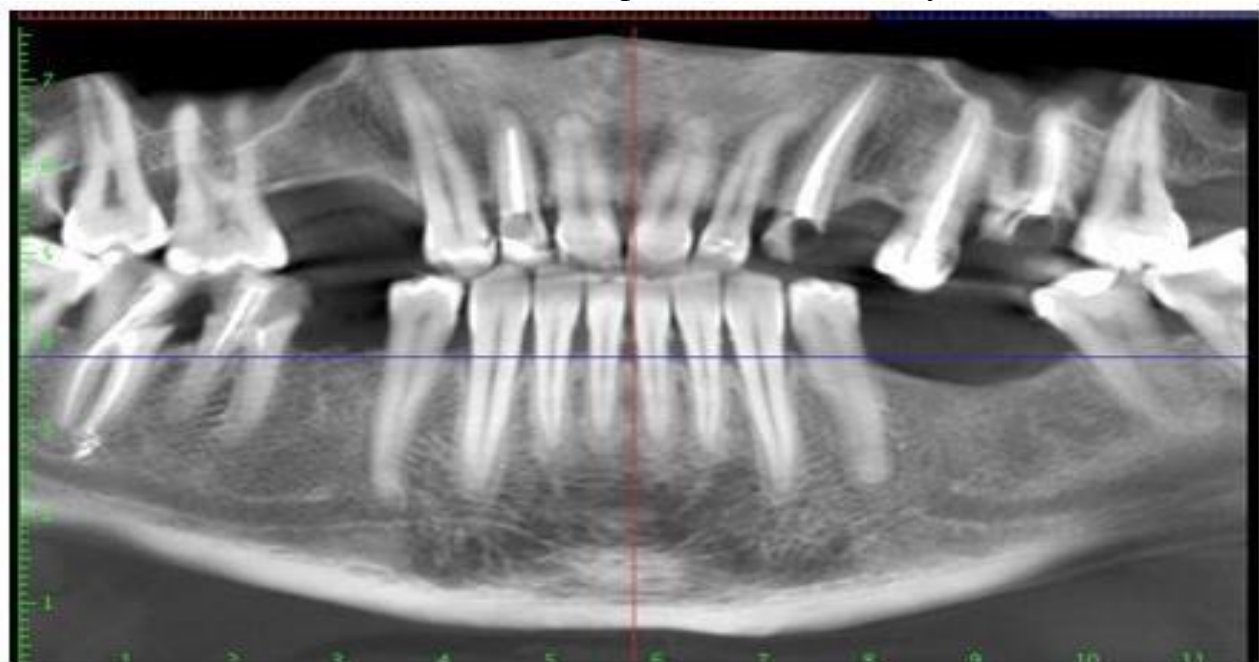
0	C	C	0	0	Кл	П/С		П/С		R	0		R	C	O
8	7	6	5	4	3	2	1	1	2	3	4	5	6	7	8
	П	П	0	Кл							Кл	0	O		





Осмотр полости рта:

Прикус ортогнатический. 1.8; 1.5; 1.4; 2.4; 2.8; 3.6; 3.5; 4.5 зубы отсутствуют. На 1.7; 1.6; 1.2; 2.1; 2.7 зубах кариес, нарушение краевого прилегания ранее поставленных пломб. Клиновидные дефекты 1.3; 3.4; 4.4 зубов.



**Вопросы:**

1. Поставьте диагноз.
2. Укажите манипуляции, которые целесообразно провести у пациентки в подготовительном этапе (без учёта имплантации).
3. Составьте план ортопедического лечения (без учёта имплантации).
4. В чём будет заключаться реабилитационно-профилактический этап у данной пациентки?
5. Показания к изготовлению штифтовой культевой вкладки.

### Ситуационная задача 132

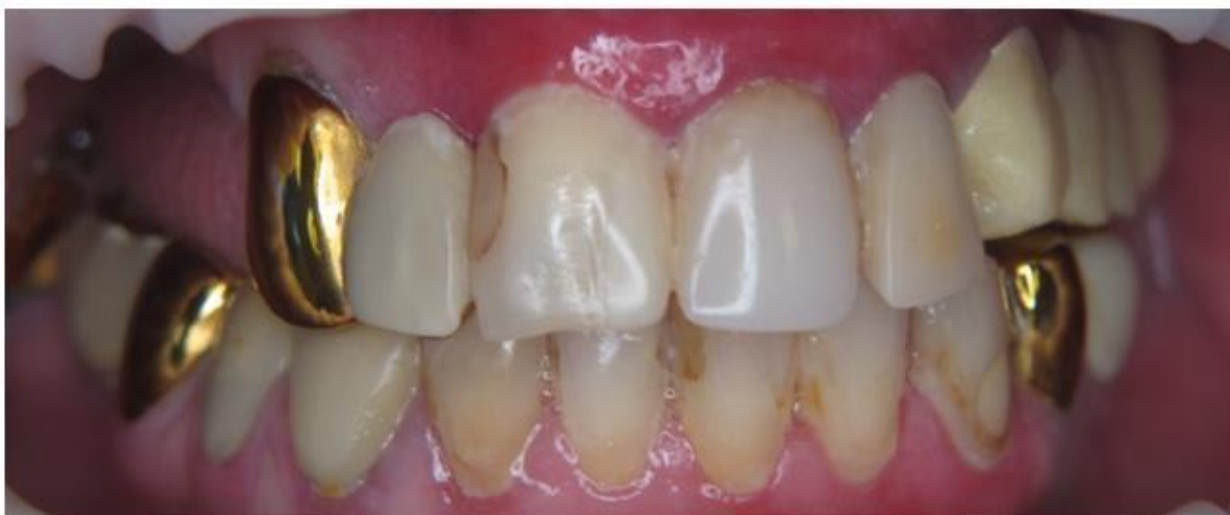В стоматологическую клинику обратилась пациентка В. 52 года с жалобами на затруднённое пережёвывание пищи, неудовлетворительную эстетику.

Анамнез заболевания: зубы удалялись в течение всей жизни вследствие кариеса и его осложнений. Последнее посещение врача-стоматолога около 4 лет назад.

Данные объективного обследования, внешний осмотр: лицо симметричное.

Регионарные лимфатические узлы не пальпируются. Функция ВНЧС не нарушена. Зубная формула:

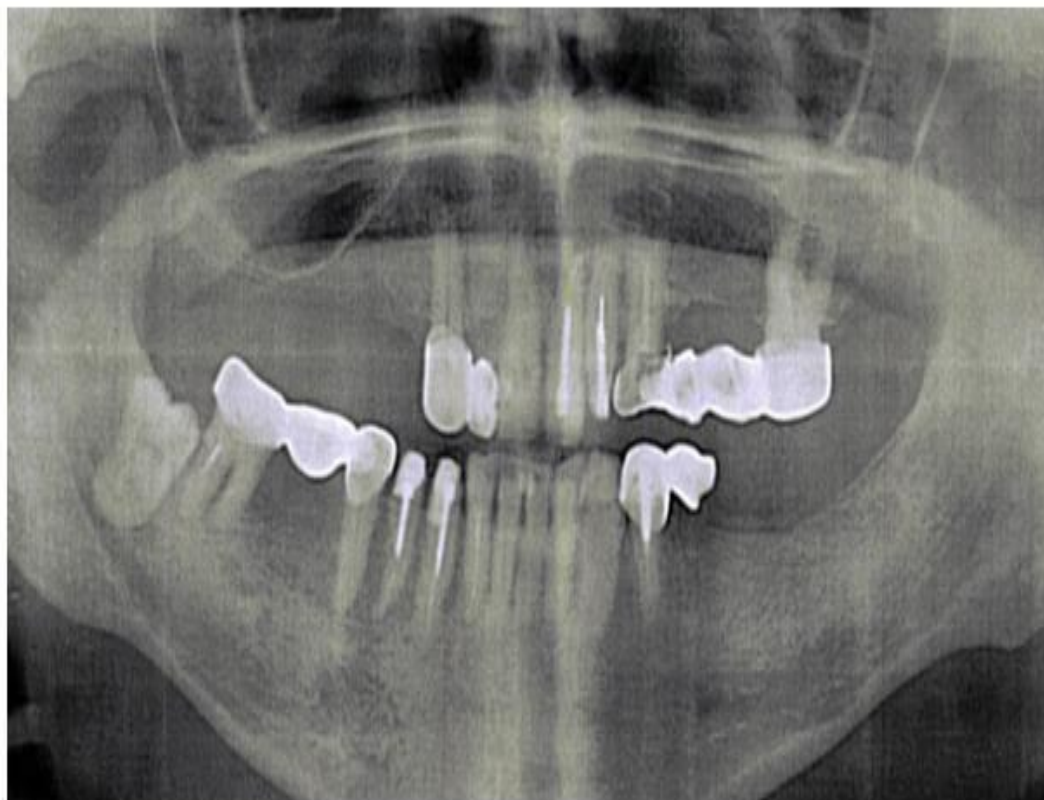
0	0	0	0	0	К	Ф	П/С	П	П	К	Ф	Ф	К	0	0
8	7	6	5	4	3	2	1	1	2	3	4	5	6	7	8
	К	Ф	К	К	К	П	П/С	П/С			К	К	0	0	0



Осмотр полости рта:

Прикус: соотношение челюстей по ортогнатическому типу. Имеются композитные реставрации неудовлетворительного качества в области 1.1, 2.1 зубов. В полости рта штампованно-паянный мостовидный протез в области

1.2-1.3 зубов. Пластмассовый мостовидный протез 2.3-2.6. Штампованно-паянный мостовидный протез в области 3.43.5 зубов. Объединённые пластмассовые коронки 4.3, 4.4 зубов. Штампованно-паянный мостовидный протез 4.5-4.7. Все штампованно-паянные мостовидные протезы неудовлетворительного качества (нарушено краевое прилегание в области опорных зубов). Десна гиперемирована в области всех зубов.



### **Вопросы:**

1. Поставьте диагноз.
2. Укажите манипуляции, которые целесообразно провести у пациентки в подготовительном этапе (без учёта имплантации).
3. Составьте план ортопедического лечения (без учёта имплантации).
4. В чём будет заключаться реабилитационно-профилактический этап у данной пациентки?
5. Показания к изготовлению штифтовой культевой вкладки.

### **Ситуационная задача 133**

В стоматологическую клинику обратилась пациентка В. 58 лет с жалобами на эстетический дефект, затруднённое пережёвывание пищи, дефект штампованных коронок на нижней челюсти, кровоточивость дёсен и запах изо рта.

Анамнез заболевания: 15 лет назад пациентка протезировалась в городской поликлинике. Были изготовлены штампованно-паяные мостовидные протезы с пластмассовой облицовкой на вестибулярной поверхности с нитрид-титановым напылением на верхнюю челюсть; штампованно-паяные мостовидные протезы с нитрид-титановым напылением



на нижнюю челюсть, один из которых имеет консольный мостовидный протез без дистальной опоры. Объективно при осмотре:

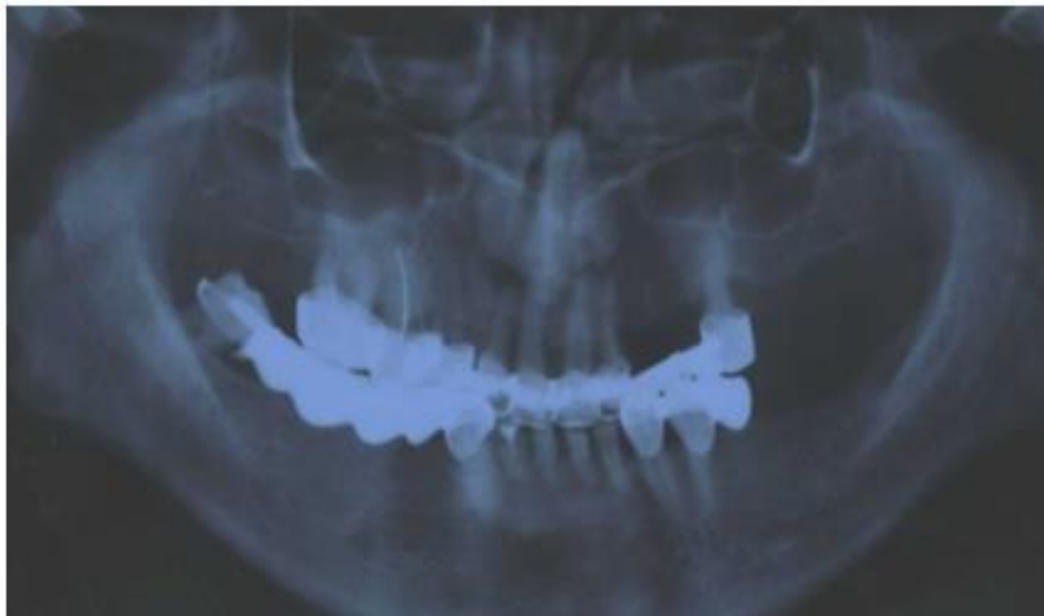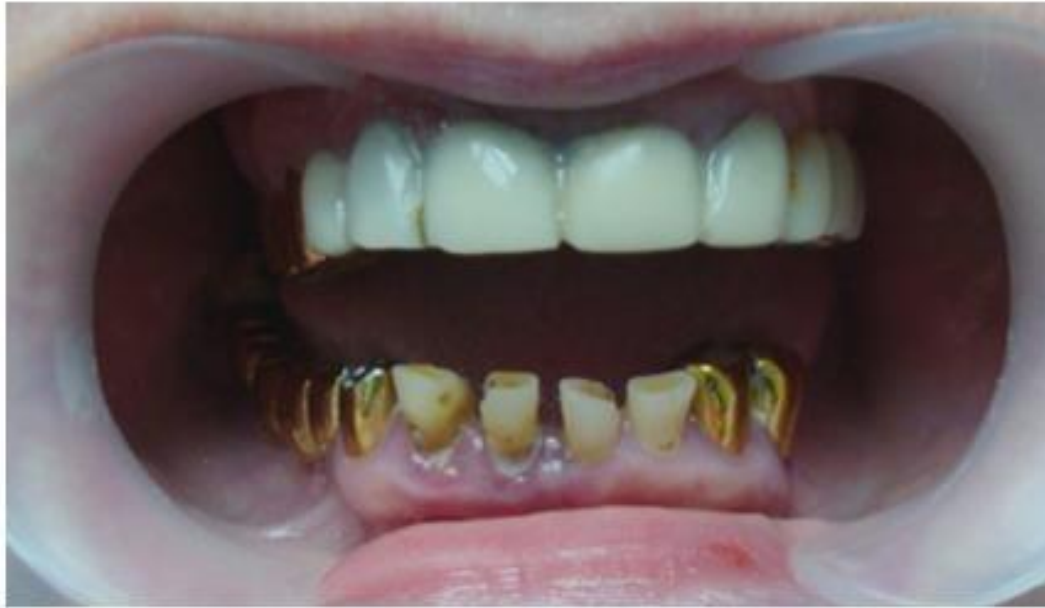0	0	К	К	К	К	К	К	К	К	Ф	Ф	К	0	0	0
8	7	6	5	4	3	2	1	1	2	3	4	5	6	7	8
К	Ф	Ф	Ф	Ф	К	С	С/П	С	С	К	К	Ф	0	0	0

Мягкие зубные отложения на зубах нижней челюсти.  
Неудовлетворительная гигиена полости рта.

Прикус: ортогнатический.

Слизистая оболочка рта: гиперемирована, отёчна в области всех зубов нижней и в области коронок верхней челюсти.

Кариозные поражения 3.2, 3.1, 4.1, 4.2 зубов. Оголение корней 3.2, 3.1, 4.1, 4.2, 4.8 зубов. Подвижность 4.1 зуба II степени. Повышенная стёртость 3.2, 3.1, 4.1, 4.2 на  $\frac{1}{3}$  коронки зуба. Веерообразное расхождение 3.2, 3.1, 4.1, 4.2 зубов с вестибулярным наклоном. Тремы между 3.2, 3.1, 4.1, 4.2 зубами. Дефект штампованных коронок на 3.4, 3.3, 4.3 зубах (окклюзионные поверхности коронок стерты), снижением нижнего отдела лица. Изменение цвета пластмассовой облицовки на мостовидном протезе верхней челюсти. Категорически отказывается от применения имплантатов в полости рта.



### **Вопросы:**

1. Перечислите степени атрофии костной ткани при пародонтите и дайте их краткую характеристику.
2. Перечислите формы повышенного стирания зубов.
3. Поставьте диагноз.
4. Предложите комплексный вариант лечения с использованием металлокерамических коронок, мостовидных протезов и бюгельных протезов.
5. Укажите сроки профилактического осмотра пациентов.

### **Ситуационная задача 134**

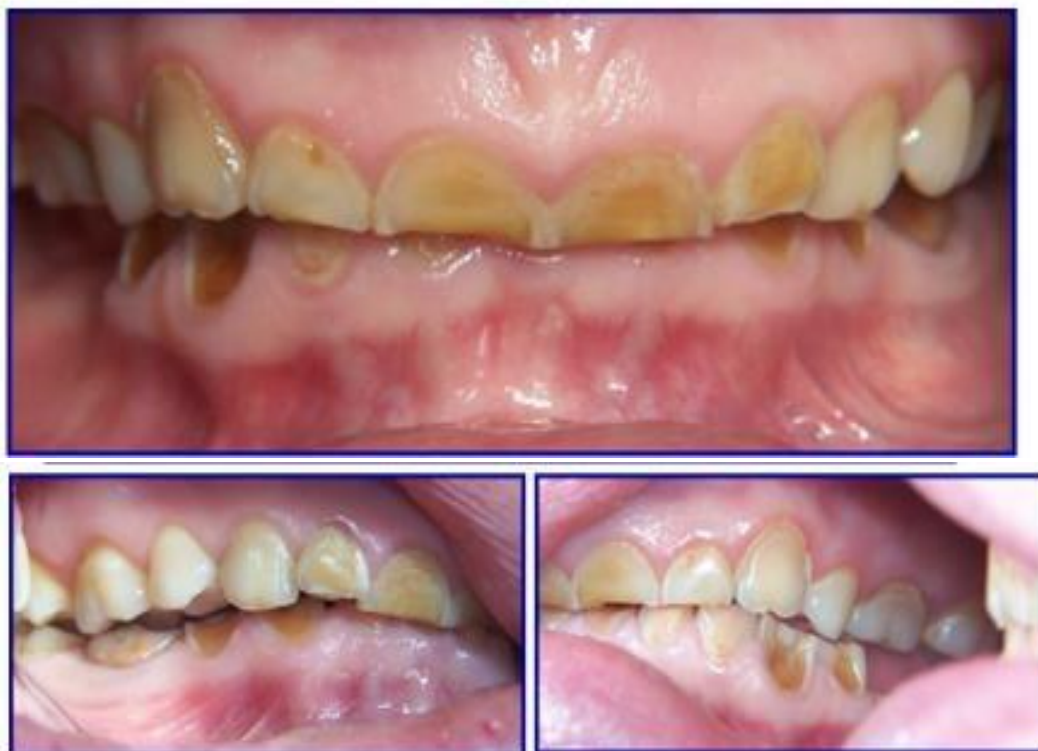В стоматологическую клинику обратилась пациентка И. 49 лет с жалобами на затруднённое пережёвывания пищи, неудовлетворительную эстетику, частичное отсутствие зубов.

Анамнез заболевания: пациентка ранее не протезировалась, к врачам-стоматологам обращалась только с острой болью. Со слов пациентки, 1.5, 2.5

зубы в течение жизни не прорезались. Стирание коронок зубов происходило постепенно в течение 20 лет.

Внешний осмотр: лицо асимметрично. Отмечается снижение высоты нижнего отдела лица на 6 мм. Выражены носогубные и подбородочные складки, углы рта опущены. Пальпация собственно жевательных, височных, латерально-крыловидных и задних брюшек двубрюшных мышц безболезненна. Открывание рта свободное. При пальпации поднижнечелюстные, подбородочные и шейные лимфоузлы подвижные, безболезненные.

Объективно при осмотре:



Зубная формула:

П	П	П	0	П								0	П	П	П
8	7	6	5	4	3	2	1	1	2	3	4	5	6	7	8
П	П	0	0										П	П	П

Прикус – ортогнатический.

Осмотр полости рта: состояние слизистой оболочки полости рта: бледно-розового цвета, умеренно увлажнена. Маргинальная десна верхней и нижней челюстей гиперемирована. На большинстве зубов определяется зубной налёт. Повышенная стёртость 1.1, 1.2, 2.1, 2.2, 3.1, 3.2, 3.3, 3.4, 3.5, 4.1, 4.2, 4.3, 4.4 зубов. Незначительная гипертрофия альвеолярных отростков и альвеолярной части челюстей в области 1.5, 1.6, 1.7, 3.1, 3.2, 3.3, 4.1, 4.2, 4.3 зубов. В области других зубов гипертрофия отсутствует.

Снижение высоты нижнего отдела лица на 6 мм.

Рентгенологическое обследование:

На ортопантомограмме: 1.6, 2.8, 3.6, 3.7, 3.8, 4.5, 4.7 зубы депульпированы; корневые каналы запломбированы до верхушек частично; 4.7 зуб – хронический гранулематозный периодонтит, кариес корня.

**Вопросы:**

1. Поставьте диагноз.
2. Перечислите этиологические факторы повышенного стирания.
3. Какие этапы включает в себя протокол обследования пациента с повышенным стиранием?
4. Какие специальные дополнительные методы исследования необходимо провести для уточнения этиологических факторов повышенной стирания зубов и планирования лечения данной пациентки?
5. Этапы лечения декомпенсированной формы повышенного стирания зубов.

**Ситуационная задача 135**

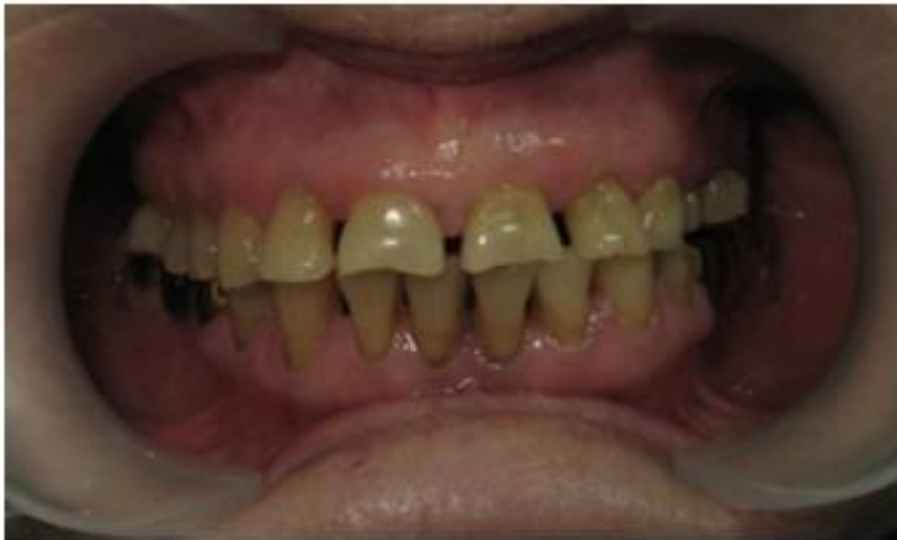В стоматологическую клинику обратилась пациентка Л. 66 лет с жалобами на затруднённое пережёвывание пищи, нарушение фиксации мостовидных протезов, неудовлетворительную эстетику, неприятный запах изо рта.

Перенесённые и сопутствующие заболевания: аллергологический анамнез, со слов пациента, не отягощён, в 2000 году поставлен диагноз ИБС, стенокардия.

Анамнез заболевания: 18 лет назад обратилась в районную поликлинику по месту жительства с целью санации полости рта. Удалены 1.7, 2.5, 4.7, 4.8 зубы в связи с подвижностью. Проведено лечение 3.4, 3.5 зубов по поводу кариеса. Изготовлены мостовидные протезы на нижнюю челюсть. Больше к врачу-стоматологу не обращалась.

Данные объективного обследования, внешний осмотр: Конфигурация лица без видимых изменений. Местные и регионарные лимфатические узлы пальпируются, безболезненные, мягкой эластической консистенции, не спаянные с подлежащими тканями, не увеличены в размерах. Открывание рта в полном объёме, симметричное.

Патологии в ВНЧС не наблюдается. Объективно при осмотре:



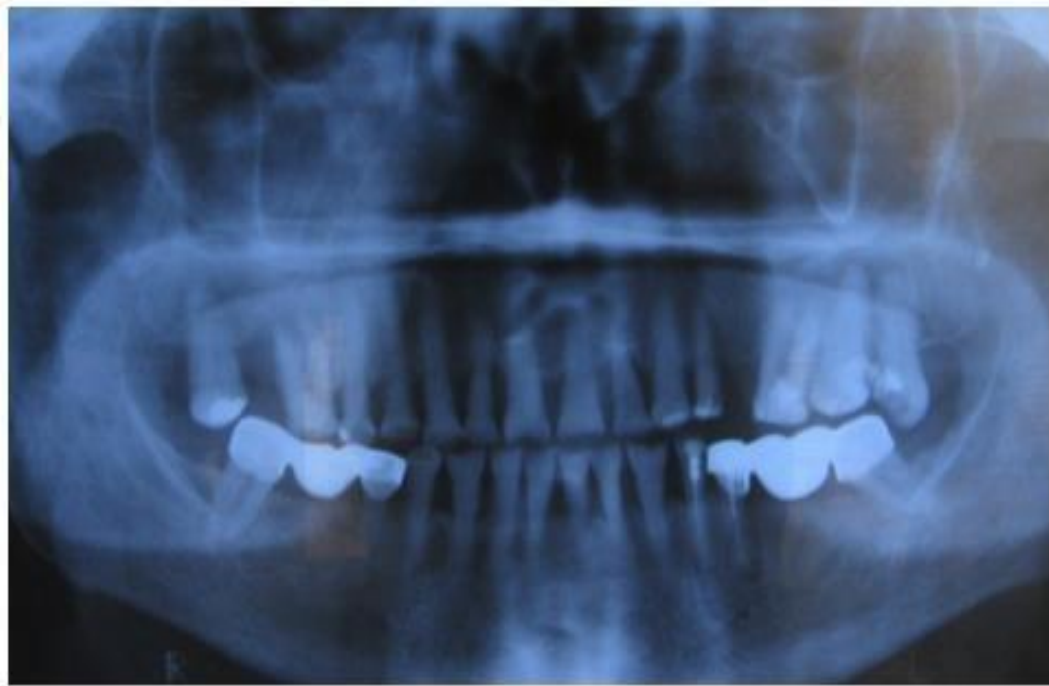Зубная формула:

П/С	О	С	ПС							П	П/С	О	П/С	П/С	П/С
8	7	6	5	4	3	2	1	1	2	3	4	5	6	7	8
О	К	Ф	К								П/С	К	Ф	К	0

Осмотр полости рта: зубные ряды - на верхней челюсти: - тремы и диастема; локализованная повышенная стёртость твёрдых тканей 1.1, 2.1 зубов, отсутствие 1.7 и 2.5 зубов, пломбы на 1.8, 1.5, 2.3, 2.4, 2.6, 2.7, 2.8 зубах, нарушение краевого прилегания композитного материала к тканям зуба на зубах: 1.8, 1.5, 2.4, 2.6, 2.7, 2.8; на нижней челюсти: - тремы; отсутствие 3.6, 3.7, 4.6 зубов; отсутствие 1.7, 2.5, 3.7, 3.6, 4.6 зубов; мостовидные протезы из металла желтого цвета с опорами на зубы 3.5Ф3.8, 4.5Ф4.7, их подвижность и нарушение фиксации из-за перфорации искусственных коронок 3.5, 4.5 зубов на их окклюзионных поверхностях. Нарушение краевого прилегания композитного материала к тканям 3.4 зуба.

Прикус: ортогнатический. Слизистая оболочка рта гиперемирована, отёчна; при зондировании кровоточива. Наличие над- и поддесневых зубных отложений. Рецессия десневого края в области 1.6, 2.6, 3.2, 3.1, 3.4, 4.1, 4.2, 4.3, 4.4 зубов. Подвижность зубов 2 - 3 степени.

Ортопантограмма:



Резорбция костной ткани верхней и нижней челюстей от  $\frac{1}{2}$  до  $\frac{3}{4}$  длины корней зубов.

3.5 зуб ранее лечен по поводу осложнённого кариеса. Корневой канал 3.5 зуба запломбирован на  $\frac{3}{4}$  его длины, в периапикальной области разряжение костной ткани округлой формы с чёткими ровными краями диаметром 5 мм. 3.4 зуб ранее лечен по поводу осложнённого кариеса, корневой канал запломбирован на  $\frac{3}{4}$  его длины, периапикальных изменений нет.

1.6 и 2.6 зубы – резорбция костной ткани в области бифуркации и корней III – IV степени.

#### **Вопросы:**

1. Дайте определение одонтопародонтограммы.
2. Укажите места зондирования у однокорневых и многокорневых зубов.
3. Поставьте диагноз.
4. Предложите вариант подготовительного этапа комплексного лечения.
5. Укажите сроки проведения реабилитационно-профилактических осмотров пациентов.

#### **Ситуационная задача 136**

В клинику ортопедической стоматологии обратился пациент М. 69 лет.

Жалобы: на нарушение эстетики – рецессия маргинального пародонта с обнажением всех корней зубов под искусственными коронками, скол керамического покрытия с обнажением металла, подвижность нижнего зубного протеза, затруднённое пережёвывание пищи и болезненность в области опорных зубов нижней челюсти во время приёма пищи.

Анамнез заболевания: зубы удалялись в результате кариеса и его осложнений, а также из-за их подвижности.

Зубные протезы на верхней и нижней челюстях впервые изготовлены около 13 лет назад, к врачу-стоматологу после их изготовления не обращался. Съёмным протезом на нижней челюсти пациент пользуется непостоянно из-за болезненности в области опорных зубов.

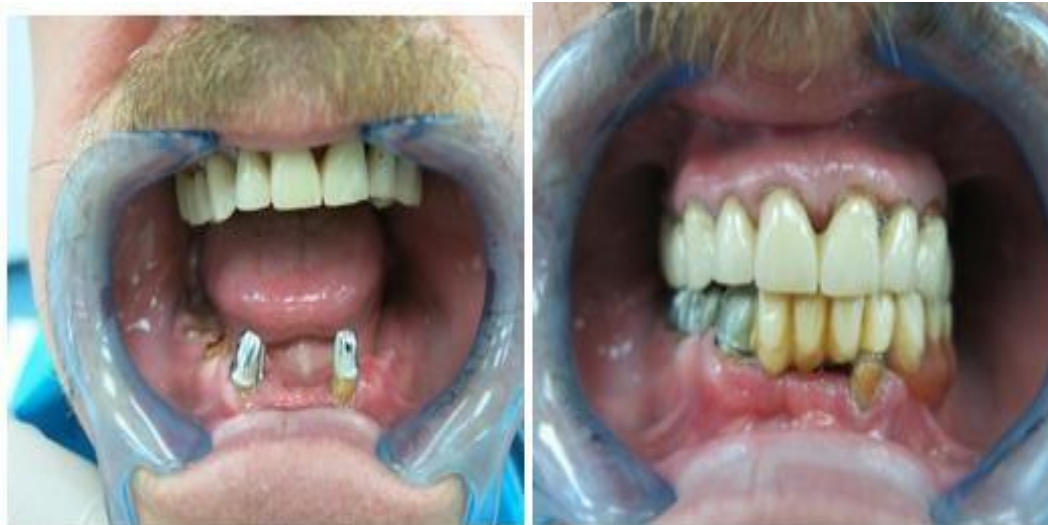Перенесённые и сопутствующие заболевания: ИБС, сахарный диабет II типа.

Данные объективного обследования, внешний осмотр: конфигурация лица без видимых изменений, асимметрия лица отсутствует. Углы рта незначительно опущены, носогубные складки слегка выражены. Снижение высоты нижнего отдела лица отсутствует.

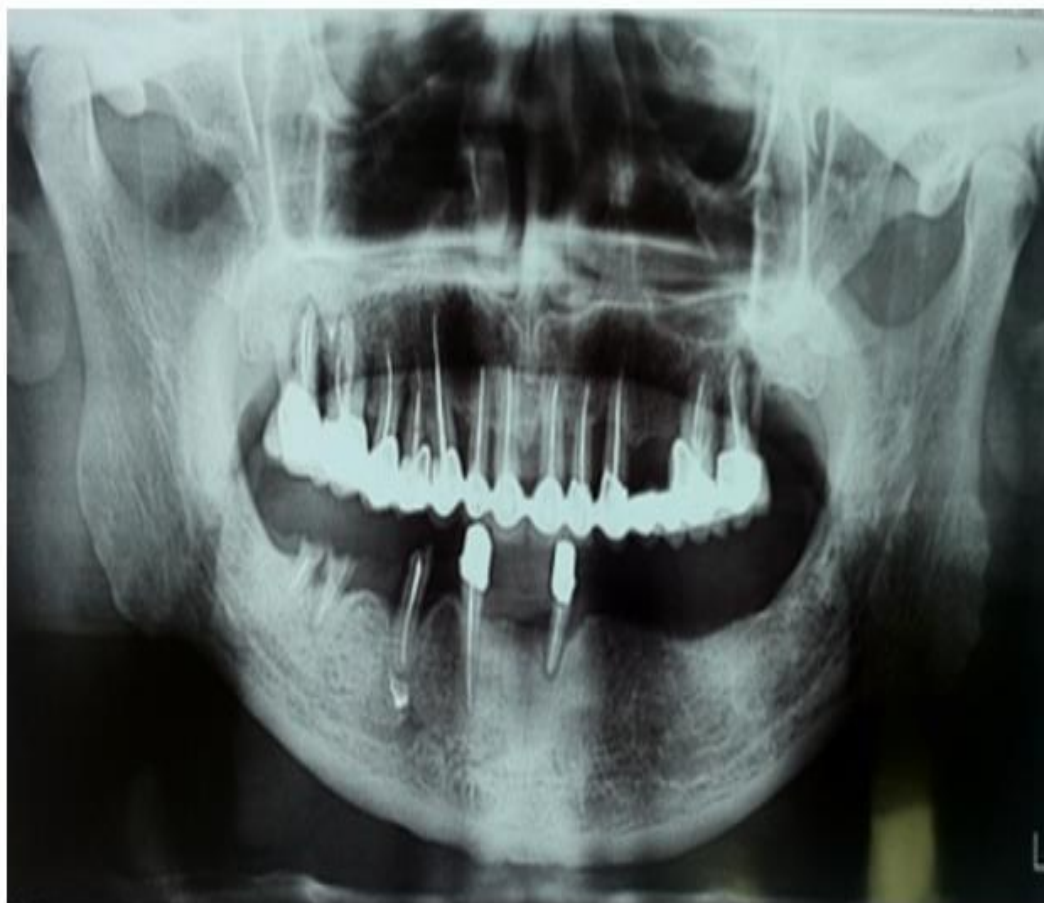Ортогнатическое соотношение челюстей.

Состояние слизистой оболочки рта и нёба: бледно-розового цвета, умеренно увлажнена, гиперемирована в области маргинальной десны опорных коронок и отдельных участков альвеолярных отростков. Зубная формула:

	III	II	II	III	II	III	II	III	III	III			II	II	
0	К	К	К	К	К	К	К	К	К	К	Ф	Ф	К	К	0
<b>8</b>	<b>7</b>	<b>6</b>	<b>5</b>	<b>4</b>	<b>3</b>	<b>2</b>	<b>1</b>	<b>1</b>	<b>2</b>	<b>3</b>	<b>4</b>	<b>5</b>	<b>6</b>	<b>7</b>	<b>8</b>
0	R	0	R	0	К	0	0	0	К	0	0	0	0	0	0
	III		III		II				III						



Осмотр полости рта: при обследовании полости рта и ортопантограммы установлена атрофия костной ткани альвеолярных отростков верхней и нижней челюстей до  $\frac{2}{3}$  длины корня зуба. 1.1, 1.2, 1.3, 1.4, 1.5, 1.6, 1.7, 2.1, 2.2, 2.3, 2.6, 2.7, 3.2, 4.3, 4.5, 4.7 зубы - депульпированы. Неудовлетворительная гигиена полости рта. В области всех имеющихся коронок зубов наблюдается рецессия, воспаление маргинальной десны.



### **Вопросы:**

1. Поставьте диагноз.
2. Составьте план комплексного лечения без учёта имплантации.
3. Укажите клиничко-лабораторные этапы изготовления импидиат-протезов.
4. Назовите особенности алгоритма ортопедической реабилитации у пациентов с сахарным диабетом.
5. Перечислите виды стабилизации при пародонтитах.

### **Ситуационная задача 137**

В стоматологическую клинику обратилась пациентка Б. 45 лет. Жалобы на затруднённое пережёвывание пищи, неудовлетворительную эстетику, расцементировку коронки 2.2 зуба (утеряна), повышенную чувствительность 1.2, 1.3, 1.5, 2.3, 4.4, 4.5 зубов.

Анамнез заболевания: зубы удалялись в течение всей жизни вследствие кариеса и его осложнений. Первое протезирование проводилось 9 лет назад, последнее посещение врача-стоматолога около 4 лет назад.

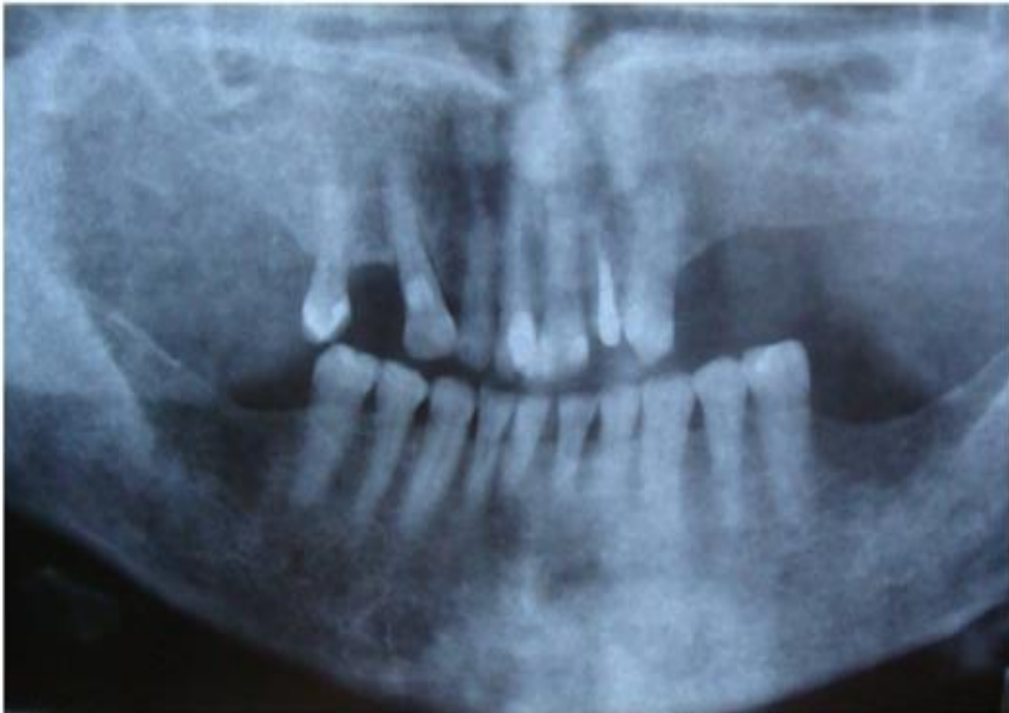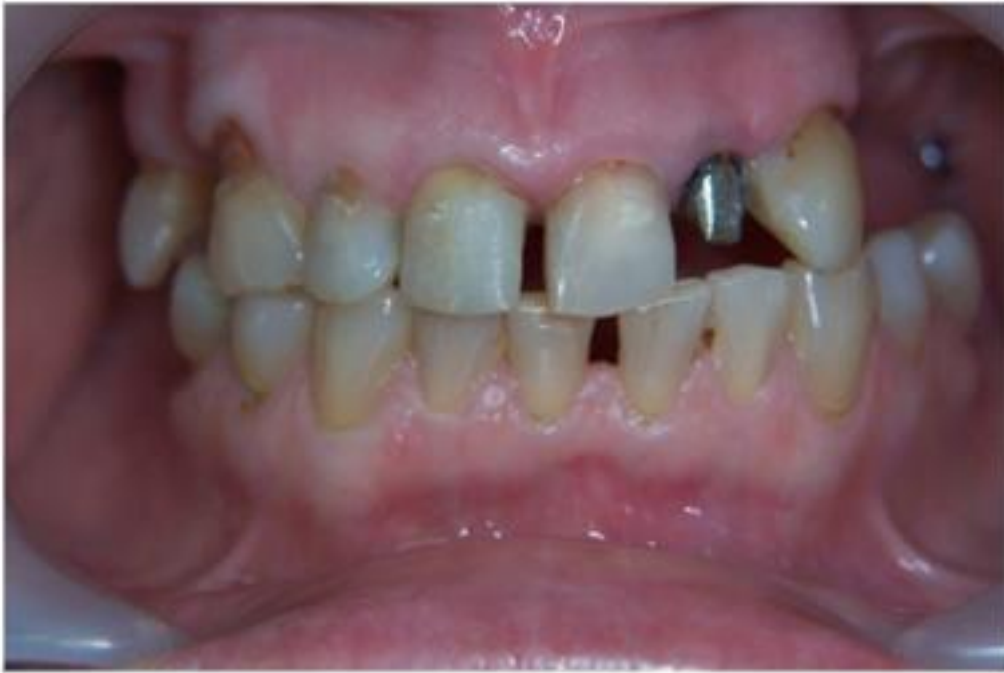Данные объективного обследования, внешний осмотр: Зубная формула:



О	О	О	П	О	П	П		П	Р	П	О	О	О	О	О
8	7	6	5	4	3	2	1	1	2	3	4	5	6	7	8
О	О	О											О	О	О

В полости рта: 2.2 зуб без коронки, обнажена культевая вкладка. Клиновидные дефекты 1.2, 1.3, 1.5, 2.3, 4.4, 4.5 зубов, слизистая оболочка бледно-розового цвета. На режущем крае резцов и клыков имеется площадки стирания. Наличие диастем между 3.1 и 4.1, 1.1 и 2.1 зубами. 1.3 зуб имеет медиальный наклон. Гигиена полости рта удовлетворительная. Высота нижнего отдела лица в норме.

Прикус ортогнатический.



**Вопросы:**

1. Поставьте диагноз.
2. Укажите манипуляции, которые целесообразно провести у пациентки в подготовительном этапе без учёта имплантации.
3. Составьте план ортопедического лечения (без использования имплантатов).
4. В чём будет заключаться реабилитационно-профилактический этап у данной пациентки?
5. Классификация повышенного стирания.

### Ситуационная задача 138

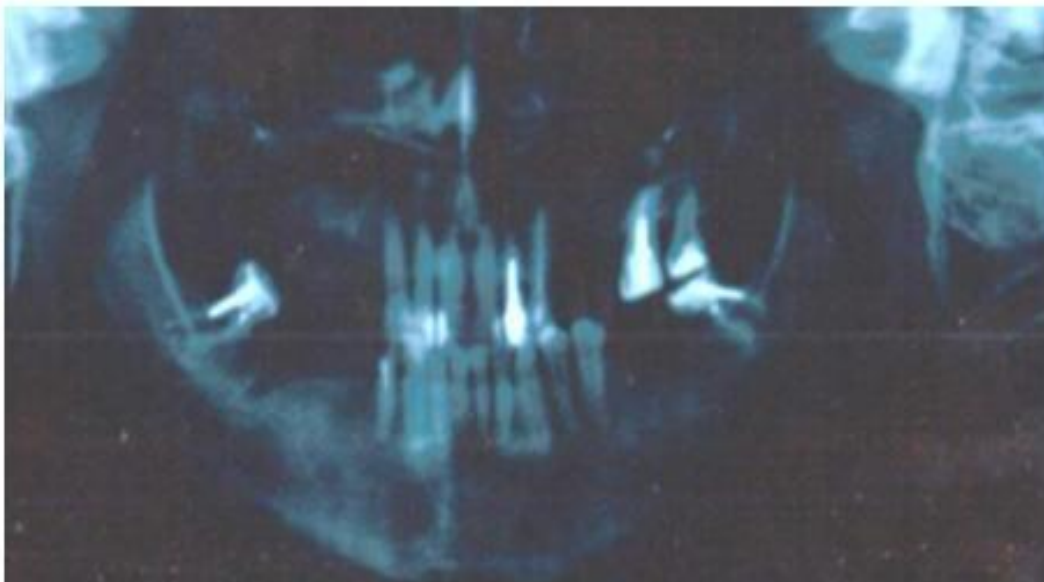
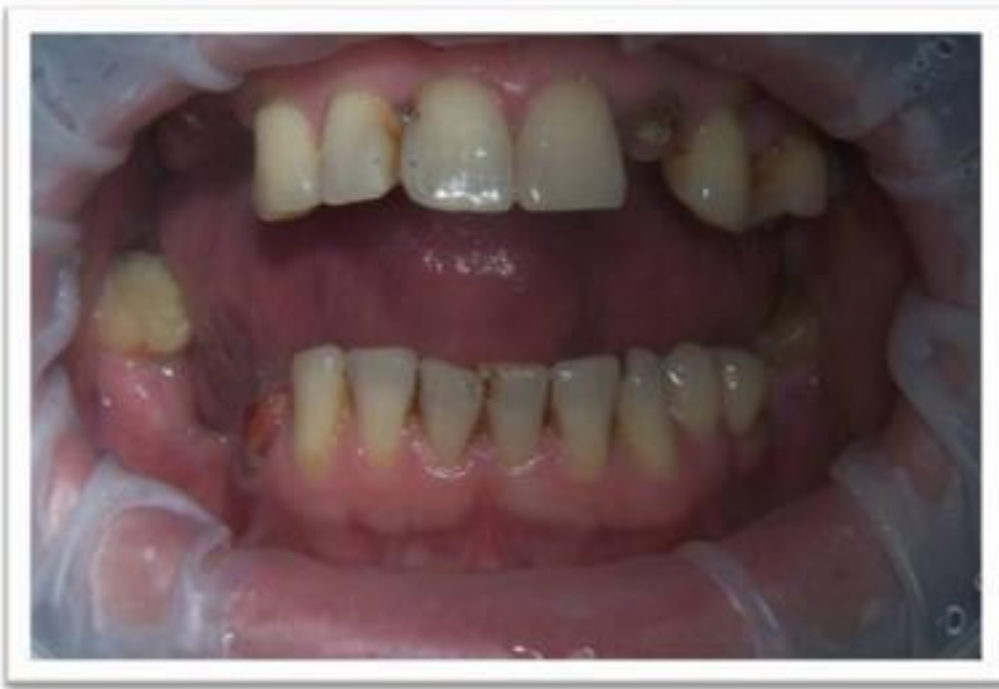В стоматологическую клинику обратился пациент Б. 40 лет с жалобами на затруднённое пережёвывание пищи, периодически возникающую боль в области 2.2 зуба, чувствительность в области 1.2, 1.1 зубов, неудовлетворительную эстетику.

Анамнез заболевания: зубы удалялись в течение всей жизни вследствие кариеса и его осложнений. Первое протезирование проводилось 10 лет назад, последнее посещение стоматолога около 3 лет назад. Штифтовая конструкция (коронка и культевая вкладка) свободно извлекается из 2.2 зуба. Объективно при осмотре:

Зубная формула:

О	О	О	О	О		С	С		Р		О	О	П	П	О
8	7	6	5	4	3	2	1	1	2	3	4	5	6	7	8
О	П	О	О										О	П	О

Имеются дефекты твёрдых тканей кариозного происхождения в области 1.1, 1.2, 3.1 зубов, 4.7, 3.8 зубы - пломбы, 4.4 зуб разрушен, изменён в цвете, ИРОПЗ более 50%, 2.2 зуб – разрушен, коронковая часть отсутствует. Слизистая оболочка бледно-розового цвета, умеренно увлажнена. Гигиена полости рта неудовлетворительная, имеются зубные отложения в области нижних фронтальных зубов. Высота нижнего отдела лица в норме. Прикус ортогнатический.



### **Вопросы:**

1. Поставьте диагноз.
2. Укажите, какие виды штифтовых конструкций целесообразнее предложить пациенту для восстановления 4.7, 4.4, 2.2, 2.6, 2.7, 3.7 зубов.
3. Составьте план ортопедического лечения без учета имплантации.
4. В чём будет заключаться реабилитационно-профилактический этап у данного пациента?
5. Показания к изготовлению штифтовой культевой вкладки.

### **Ситуационная задача 139**

В клинику ортопедической стоматологии обратился пациент Л. 65 лет с жалобами на эстетический дефект, затруднённое пережёвывание пищи, кровоточивость дёсен при чистке зубов, неприятный запах изо рта.

Перенесённые и сопутствующие заболевания: гастрит, ИБС. Аллергологический анамнез не отягощён.

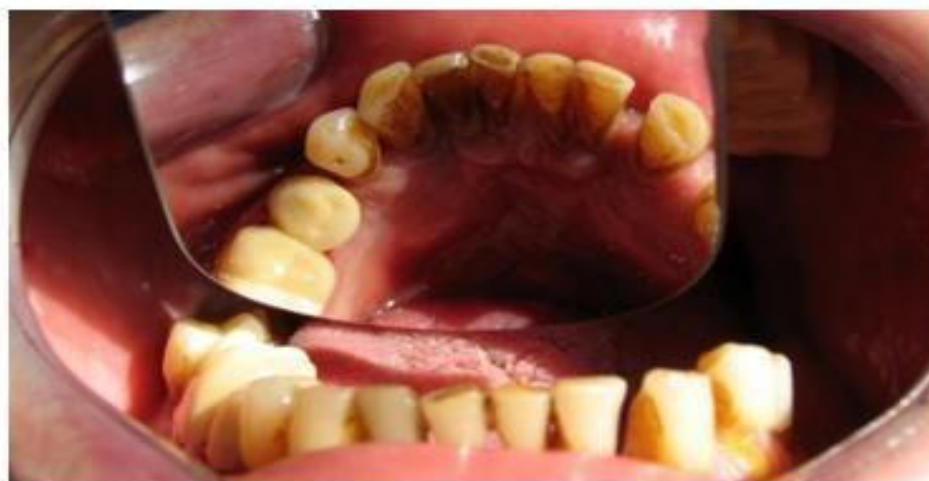Анамнез заболевания: зубы удалялись в течение всей жизни в результате кариеса и его осложнений. Ранее не протезировался, последнее посещение стоматолога 4 года назад. Зубная формула:

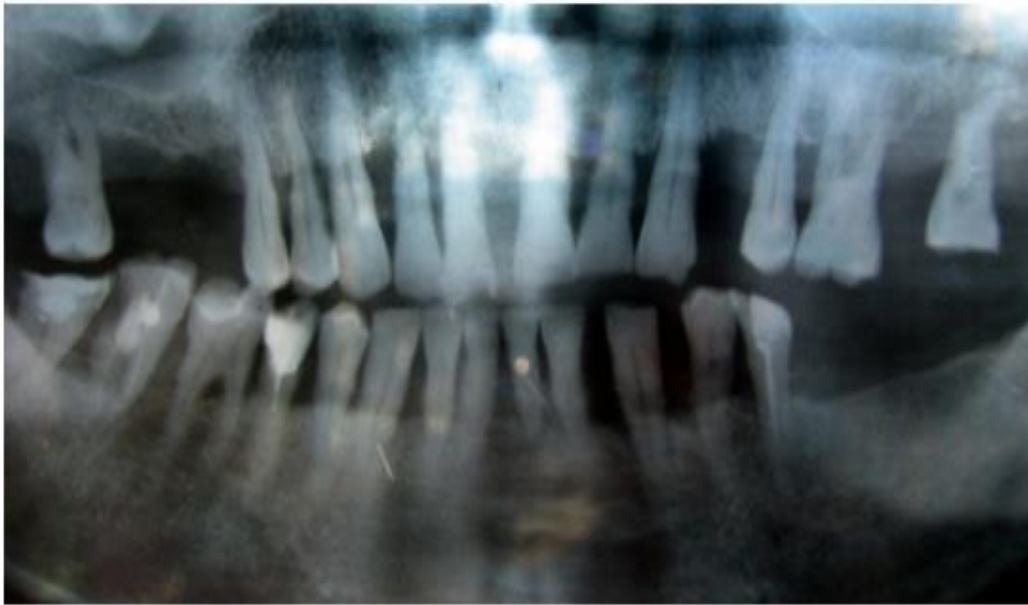
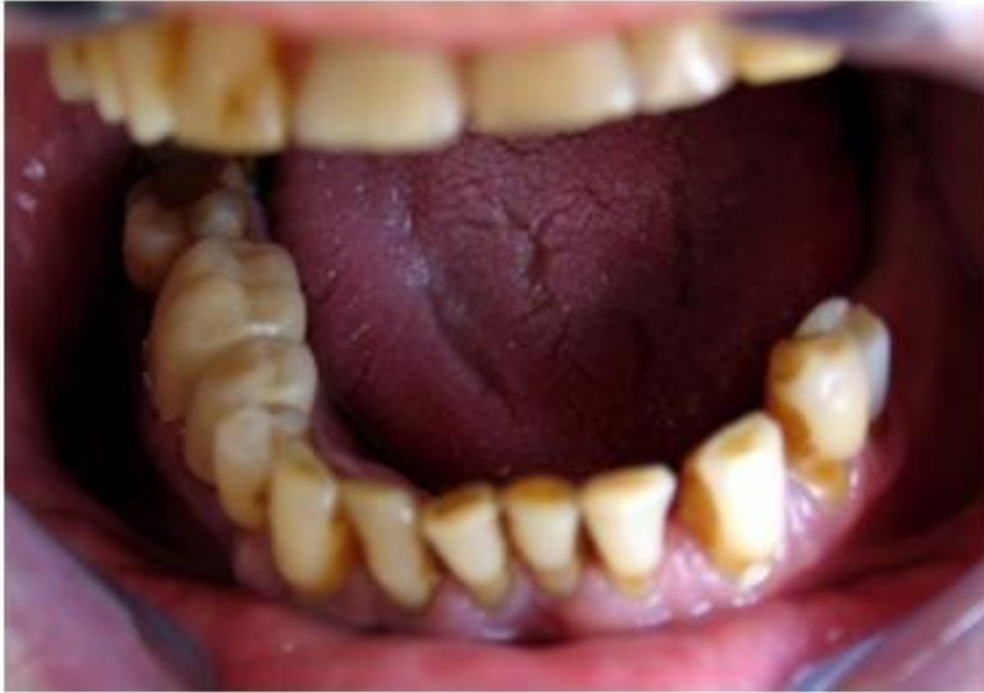	0	0									0			0	
<b>8</b>	<b>7</b>	<b>6</b>	<b>5</b>	<b>4</b>	<b>3</b>	<b>2</b>	<b>1</b>	<b>1</b>	<b>2</b>	<b>3</b>	<b>4</b>	<b>5</b>	<b>6</b>	<b>7</b>	<b>8</b>
<b>П</b>	<b>П/С</b>	<b>П/С</b>	<b>П/С</b>									<b>П/С</b>	<b>0</b>	<b>0</b>	<b>0</b>

Подвижность зубов 2-3 степени. ИРОПЗ 4.8, 4.7, 4.6, 4.5, 3.5 зубов более 0,8.

Имеются над- и поддесневые зубные отложения.

Прикус: ортогнатический. Состояние слизистой оболочки рта: умеренно гиперемирована, нормально увлажнена.





**Вопросы:**

1. Заполните одонтопародонтограмму по Курляндскому.
2. Укажите поверхности зондирования зубодесневых карманов у однокорневых и многокорневых зубов.
3. Поставьте диагноз.
4. Перечислите фазы адаптации к полным съёмным протезам.
5. Укажите сроки и цели проведения профилактических осмотров пациента.

**Ситуационная задача 140**

В клинику ортопедической стоматологии обратился пациент И. 54 лет. Жалобы на подвижность имеющегося мостовидного протеза на нижней

челюсти, отсутствие зубов на верхней челюсти, невозможность пользования съёмным протезом, затруднённое пережёвывание пищи, неприятный запах изо рта, эстетический дефект.

Перенесённые и сопутствующие заболевания: гипертоническая болезнь, сахарный диабет. Аллергологический анамнез не отягощён.

Анамнез заболевания: зубы удалялись в течение всей жизни в результате кариеса и его осложнений. Последнее протезирование проводилось 7 лет назад, были изготовлены коронки на нижнюю челюсть и полный съёмный протез на верхнюю челюсть, которым пациент не мог пользоваться.

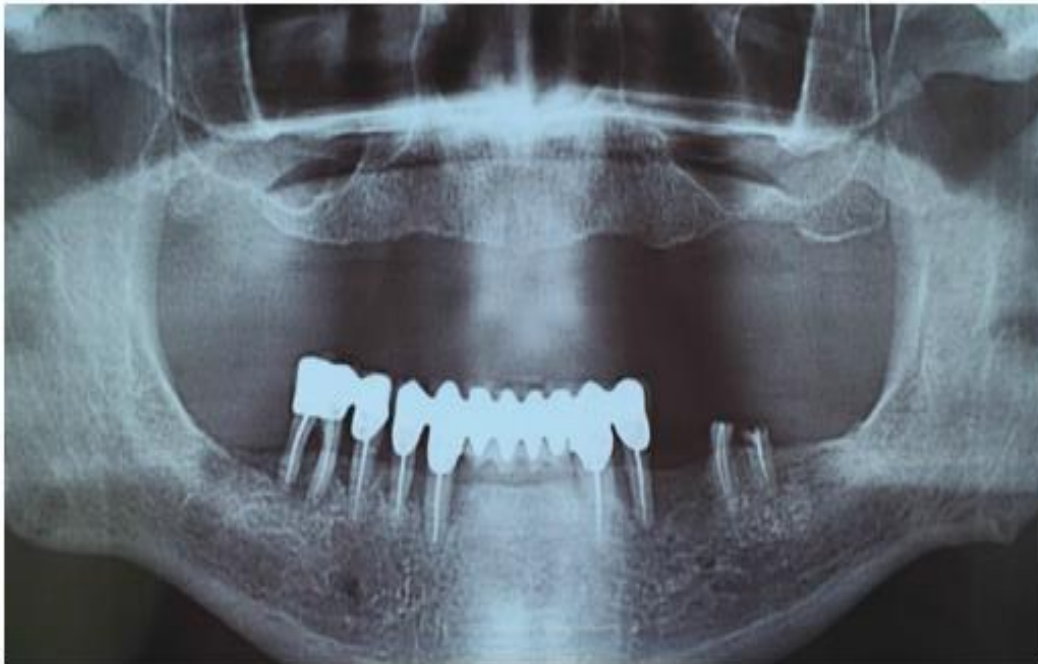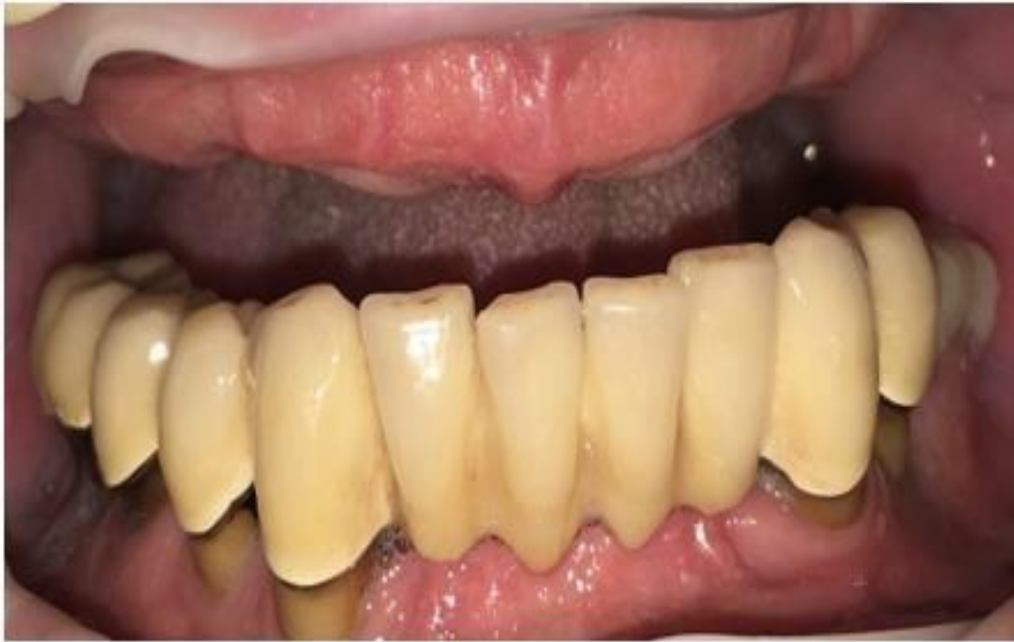Внешний осмотр: отмечается углубление носогубных и подбородочной складок, углы рта опущены, в углах рта – трещины, мацерация. Зубная формула:

0	0	0	0	0	0	0	0	0	0	0	0	0	0	0	0
<b>8</b>	<b>7</b>	<b>6</b>	<b>5</b>	<b>4</b>	<b>3</b>	<b>2</b>	<b>1</b>	<b>1</b>	<b>2</b>	<b>3</b>	<b>4</b>	<b>5</b>	<b>6</b>	<b>7</b>	<b>8</b>
0	0	¾	¾	1/2	1/2	0	0	0	0	1/2	¾	0	rad	0	0

В полости рта металлокерамические коронки 4.5-4.6 и мостовидный протез 3.4-3.3Ф-Ф-Ф-Ф-4.3-4.4, которые находятся в неудовлетворительном состоянии (нарушение краевого прилегания коронок в области всех опорных зубов, подвижность имеющихся конструкций II степени). Имеются над- и поддесневые зубные отложения.

Прикус: соотношение челюстей по ортогнатическому типу.

Состояние слизистой оболочки рта: умеренно гиперемирована, в области зубов нижней челюсти отёчна, умеренно увлажнена.



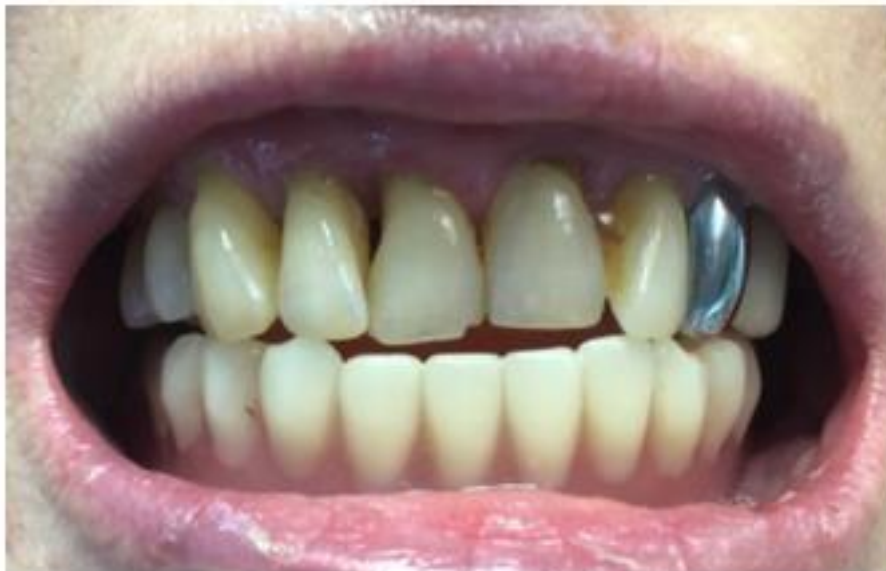**Вопросы:**

1. Заполните одонтопародонтограмму по Курляндскому.
2. Укажите поверхности зондирования зубодесневых карманов у однокорневых и многокорневых зубах.
3. Поставьте диагноз.
4. Предложите вариант лечения с применением телескопической системой фиксации.
5. Укажите сроки и цели проведения профилактических осмотров пациента.



### Ситуационная задача 141

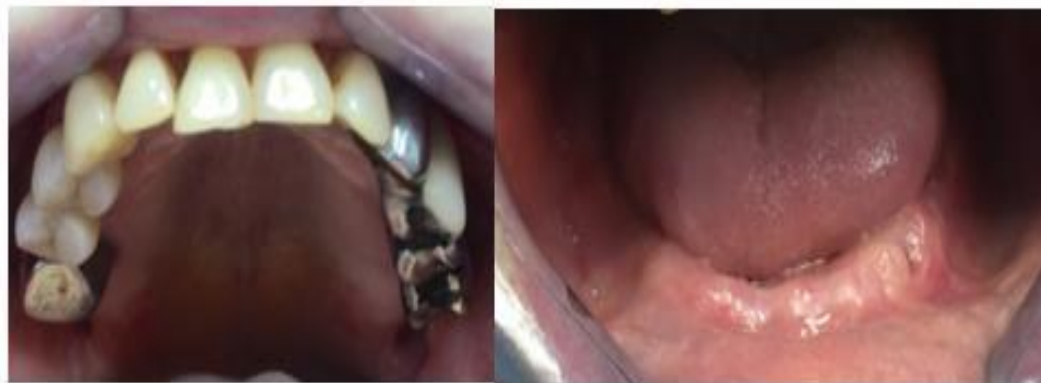В стоматологическую клинику обратилась пациентка Н. 76 лет с жалобами на плохую фиксацию съёмного протеза нижней челюсти, отсутствие полного смыкания зубов, невозможность пользоваться протезом во время еды. Протезирование проводилось 1 месяц назад.



Объективно при осмотре: Зубная формула:

О	О	К								К	Ф	К	К	О	О
8	7	6	5	4	3	2	1	1	2	3	4	5	6	7	8
О	О	О	О	О	О	О	О	О	О	О	О	О	О	О	О

В полости рта: анатомическая форма 1.6 зуба восстановлена металлической штампованной коронкой, соответствующей клиническим требованиям. Дефект зубного ряда верхней челюсти слева замещён штампованно-паяным мостовидным протезом с пластмассовой облицовкой удовлетворительного качества. В области шеек 1.3; 1.2; 1.1; 2.1; 2.2 зубов отмечается рецессия десневого края. 1.1 зуб - скол медиального угла коронки. Отсутствие зубов на нижней челюсти замещено полным съёмным пластиночным протезом. Фиксация протеза неудовлетворительная. Соотношение зубных рядов в центральной окклюзии по прогеническому типу. Снижение высоты нижнего отдела лица не наблюдается.



### **Вопросы:**

1. Определите, к какой возрастной группе относится пациентка, согласно возрастной периодизации?
2. Поставьте диагноз.
3. Перечислите фазы адаптации к полным съёмным протезам.
4. Перечислите функциональные пробы для оценки устойчивости пластиночного протеза при полном отсутствии зубов.
5. Укажите сроки диспансерного наблюдения данной пациентки.

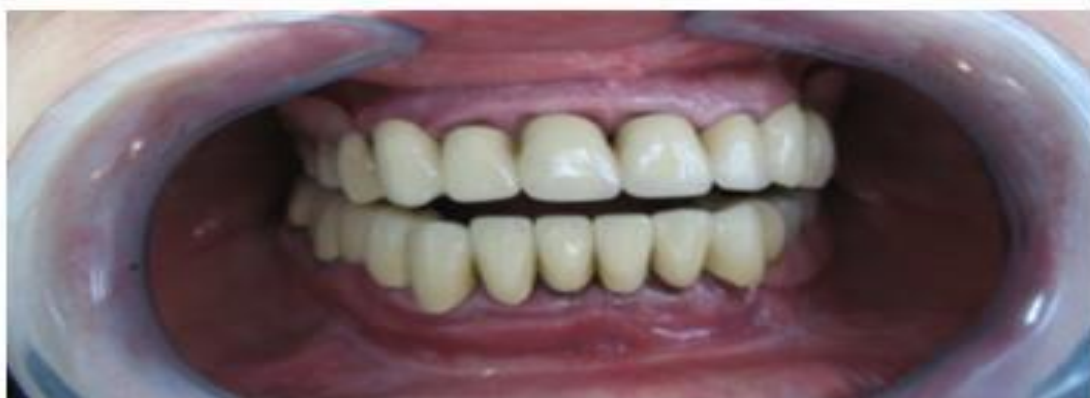### **Ситуационная задача 142**

В стоматологическую клинику обратилась пациентка Б. 63 лет с жалобами на затруднённое пережёвывание пищи, подвижность зубов, неприятный запах изо рта, косметический дефект, плохую фиксацию имеющихся съёмных протезов.

Анамнез заболевания: зубы удалялись в течение жизни вследствие кариеса и его осложнений. Первое протезирование проводилось около 15 лет назад, были изготовлены бюгельные протезы на верхнюю и нижнюю челюсти, после чего за стоматологической помощью до настоящего момента не обращалась.

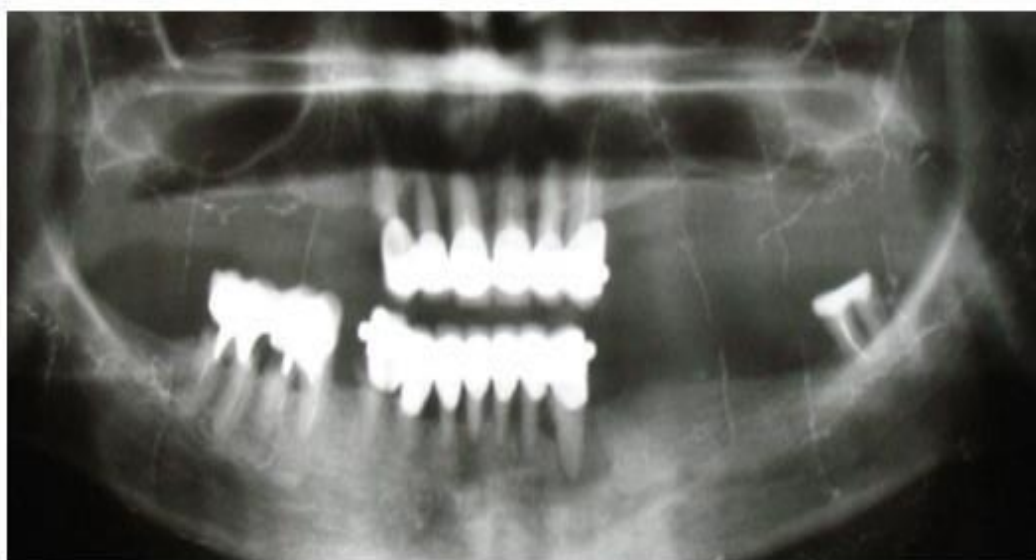
Данные объективного обследования, внешний осмотр: без видимых патологических изменений. Зубная формула:

О	О	О	О	О	К	К	К	К	К	К	О	О	О	О	О
8	7	6	5	4	3	2	1	1	2	3	4	5	6	7	8
О	К	К	О	К	К	К	К	К	К	К	О	О	О	О	П



Осмотр полости рта: в полости рта имеются 1.3, 1.2, 1.1, 2.1, 2.2, 2.3, 3.8, 3.3, 3.2, 3.2, 4.1, 4.2, 4.3, 4.4, 4.6, 4.7 зубы, которые покрыты металлокерамическими коронками, подвижность зубов III степени. Атрофия костной ткани пародонта всех зубов –  $\frac{2}{3}$ . Бюгельные протезы на верхней и нижней челюсти. Протезы несостоятельны.

Прикус: ортогнатический. Слизистая оболочка в пришеечной области зубов гиперемирована и отёчна.



### Вопросы:

1. Поставьте диагноз.

2. Составьте план комплексного лечения с использованием имедиат-протезов.
3. Обоснуйте необходимость удаления зубов.
4. Перечислите клинические и лабораторные этапы изготовления съёмных имедиат- протезов.
5. Перечислите рекомендации для пациента, после проведенного лечения с использованием имедиат-протезов.

### **Ситуационная задача 143**

Больная К. 53 лет обратилась в клинику с жалобами на недомогание, головную боль, озноб, повышение температуры тела до 38-39,0°C, жгучие приступообразные боли в области лица, усиливающиеся под влиянием раздражителей.

Начало заболевания связывает с переохлаждением, после которого температура тела повысилась до 39,0°C. К вечеру на слизистой оболочке рта справа появились высыпания, сопровождающиеся жгучими болями. Приём пищи затруднён из-за резкой боли. Пациентка отмечает, что подобные проявления были и ранее.

Объективно: слизистая оболочка рта слева бледно-розового цвета. На слизистой щеки справа по линии смыкания зубов мелкие пузырьки располагаются в виде цепочки. На твёрдом нёбе этой же стороны имеются множественные пузырьки и эрозии, болезненные при пальпации. На задней трети языка слева боковой поверхности определяется образование округлой формы на широком основании размером 0,4×0,4×0,2 см, цвета слизистой оболочки, при пальпации безболезненное, плотно эластической консистенции.

#### **Вопросы:**

1. Сформулируйте диагноз.
2. Какие дополнительные методы обследования необходимо провести?
3. Проведите дифференциальную диагностику.
4. Составьте план лечения.
5. Укажите группы лекарственных средств для лечения и в качестве профилактических.

### **Ситуационная задача 144**

Больной К. 50 лет обратился к врачу-стоматологу с жалобами на жжение, сухость слизистой оболочки рта, кровоточивость дёсен при чистке зубов.

Анамнез заболевания: заболевание, появившееся 2 года назад, связывает со стрессом. Несколько раз обращался к врачу, после проводимого лечения наступало незначительное улучшение.

Анамнез жизни: страдает около 5 лет гипертонической болезнью II стадии 3 степени, группа риска высокая, 2 года назад диагностирован сахарный диабет, тип 2, средней степени тяжести. Лечится по поводу заболеваний нерегулярно, диету не соблюдает, АД и глюкозу крови не контролирует.

Объективно: гигиенический индекс по Грину-Вермильону (ОИ-S) = 2,5.

Слизистая оболочка дёсен обеих челюстей цианотичная, отёчная, кровоточит при зондировании. В области передней группы зубов верхней и нижней челюсти имеются пародонтальные карманы глубиной до 5-6 мм, подвижность зубов 1 степени, обильные зубные отложения.

При осмотре зубного ряда: 2.4, 3.7 – искусственные стальные штампованные коронки, 3.5, 4.4 – искусственные золотые штампованные коронки, пломбы из амальгамы в 1.7, 1.6, корень 4.5 зуба – при зондировании корня определяется размягчённый дентин.

На ортопантограмме: снижение высоты межальвеолярных перегородок до  $\frac{1}{2}$  длины корней зубов, в области вершины корня 4.5 зуба определяется разрежение костной ткани округлой формы с чёткими контурами размер 0,4×0,5, пломбировочный материал в канале не прослеживается.

АД – 160/100 мм рт. ст., глюкоза крови – 11,2 ммоль/л.

#### **Вопросы:**

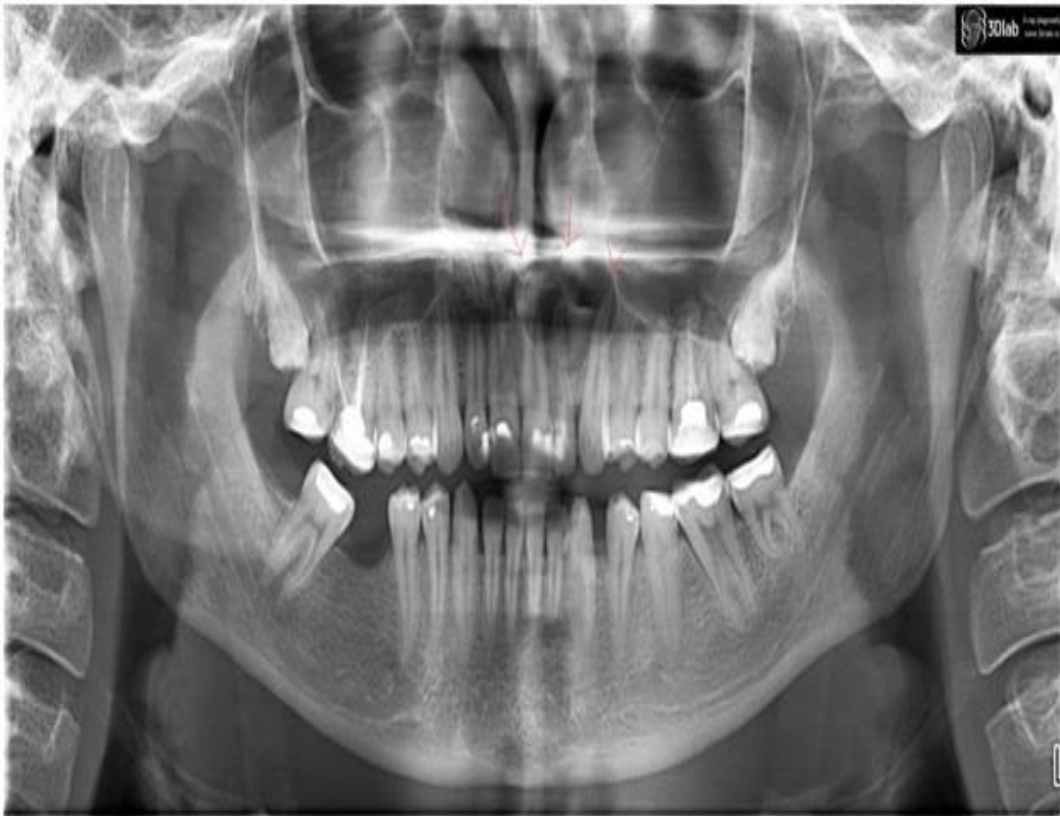1. Сформулируйте диагноз.
2. Какие дополнительные методы обследования необходимо провести?
3. Проведите дифференциальную диагностику.
4. Составьте план лечения.
5. Укажите группы лекарственных средств для местного использования.

#### **Ситуационная задача 145**

В клинику обратилась пациентка 42 лет с жалобами на наличие припухлости у крыла носа слева. Припухлость появилась 2 дня назад после перенесённой вирусной инфекции.

Объективно: припухлость верхней губы слева, переходная складка сглажена. Слизистая отёчна, гиперемирована. Пальпация по переходной складке болезненна. В 1.2, 1.1, 2.1, 2.2 зубах пломбы. Перкуссия зубов безболезненна. Термометрия безболезненна.

2.2 зуб имеет сероватый оттенок. Рентгенография:



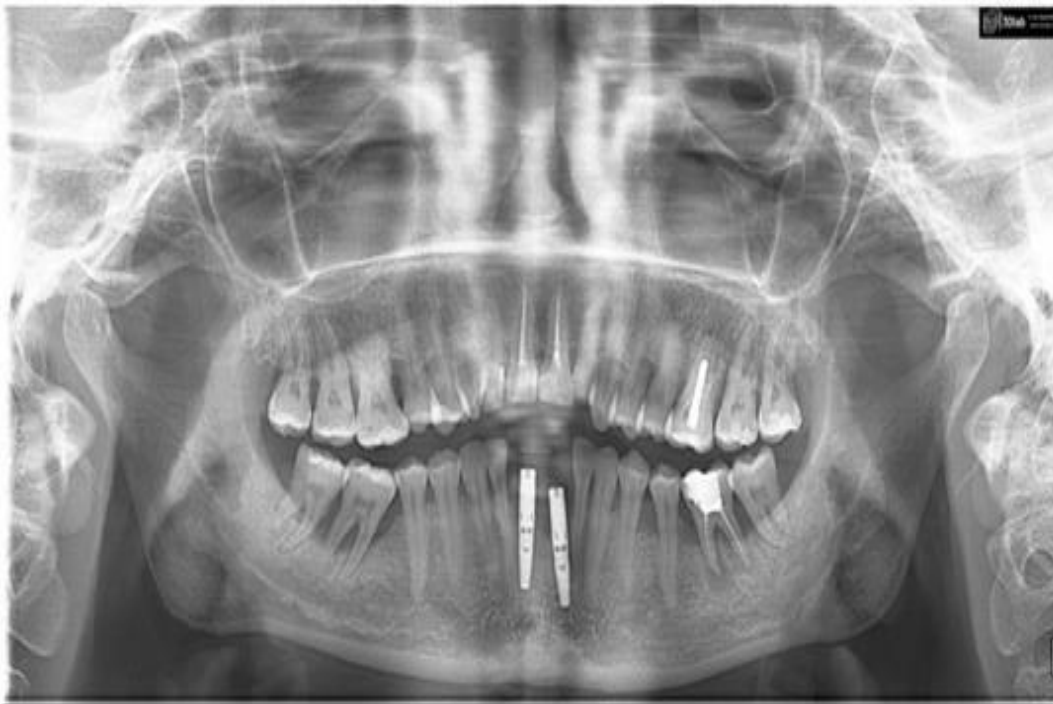### **Вопросы:**

1. Поставьте диагноз.
2. Проведите дифференциальную диагностику.
3. Заполните медицинскую карту.
4. Какие дополнительные методы исследования необходимо провести?
5. Составьте план лечения пациентки.

### **Ситуационная задача 146**

В стоматологическую клинику обратился пациент с жалобами на боли при накусывании на 3.6 зуб. Боли появились накануне, пациент неделю назад перенёс вирусную инфекцию. 3.6 зуб лечен эндодонтически год назад.

Объективно: лицо симметрично, подчелюстные лимфоузлы увеличены, при пальпации болезненны. В 3.6 зубе пломба, перкуссия 3.6 зуба болезненна.



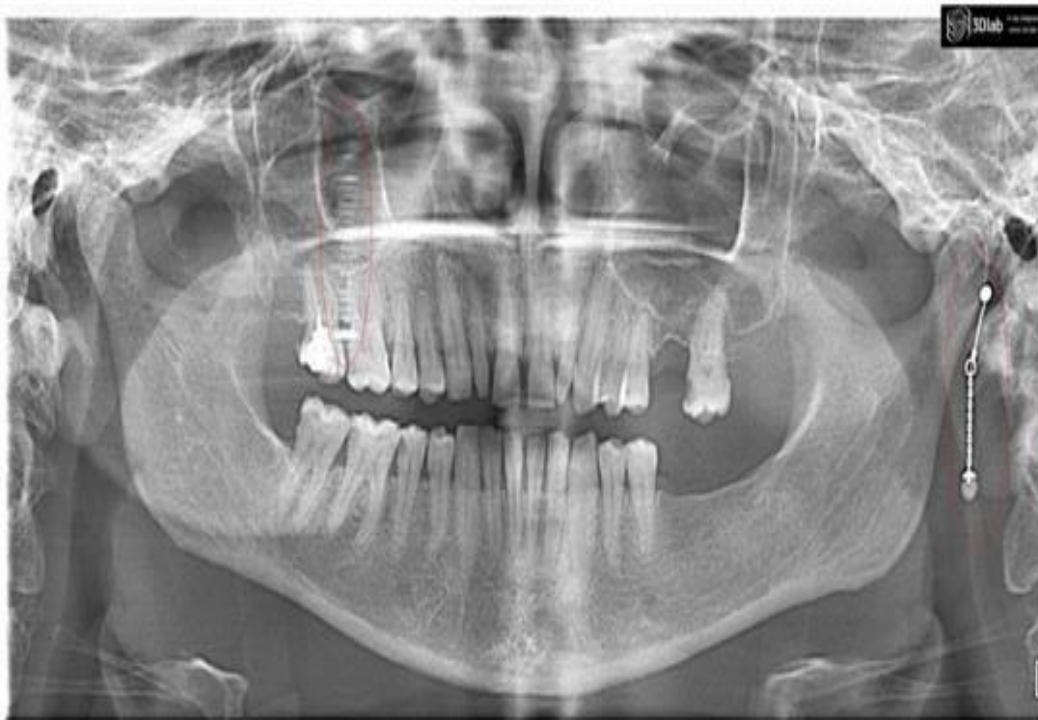
**Вопросы:**

1. Поставьте диагноз.
2. Проведите дифференциальную диагностику.
3. Заполните медицинскую карту.
4. Какие дополнительные методы исследования необходимо провести?
5. Составьте план лечения пациента.

**Ситуационная задача 147**

В стоматологическую клинику обратился пациент с жалобами на наличие полости в 2.7 зубе, периодически возникающие боли от сладкого.

Объективно: лицо симметрично, подчелюстные лимфоузлы не увеличены. В 2.7 зубе кариозная полость в пределах плащевого дентина, зондирование по эмалеводентинной границе болезненно, термометрия слабо болезненна. Перкуссия безболезненна.



### Вопросы:

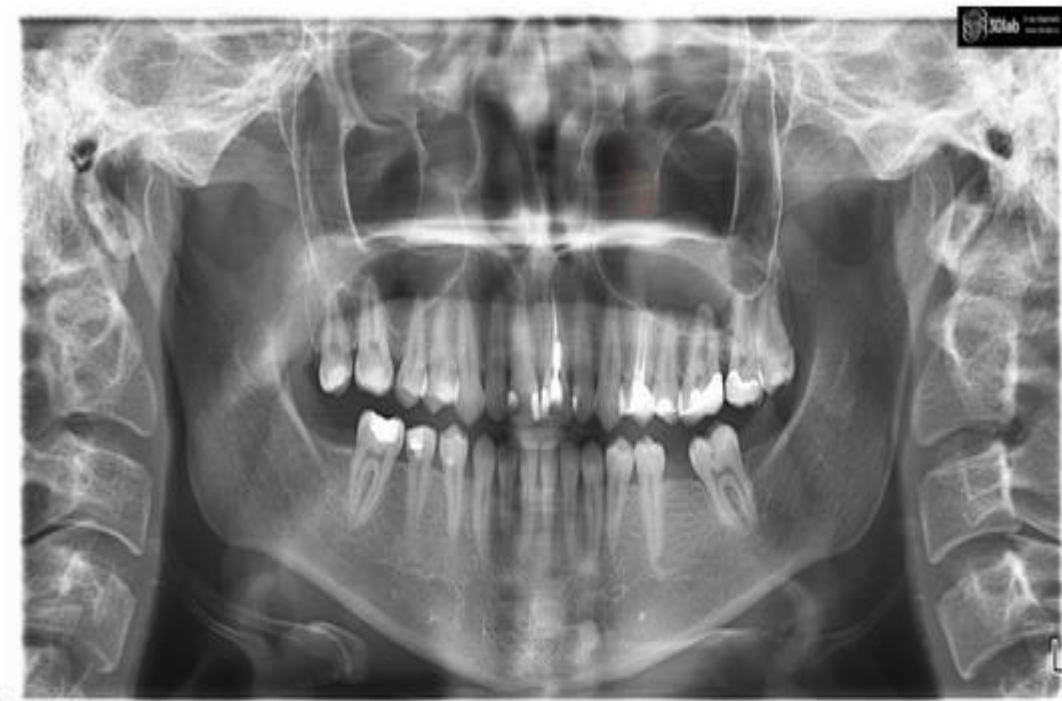
1. Поставьте диагноз.
2. Проведите дифференциальную диагностику.
3. Заполните медицинскую карту.
4. Какие дополнительные методы исследования необходимо провести?  
Отметьте причину артефактов на рентгенограмме.
5. Составьте план лечения пациента.

### Ситуационная задача 148

В стоматологическую клинику обратилась пациентка с жалобами на изменение цвета 2.1 зуба.

Объективно: лицо симметрично, подчелюстные лимфоузлы не пальпируются. Прикус ортогнатический. 1.1, 2.1, 2.2 зубы со старыми реставрациями, изменёнными в цвете. 2.1 зуб изменён в цвете – имеет серовато-жёлтый оттенок. Перкуссия безболезненна. Зуб лечен эндодонтически более 10 лет назад.





**Вопросы:**

1. Поставьте диагноз.
2. Проведите дифференциальную диагностику.
3. Заполните медицинскую карту.
4. Какие дополнительные методы исследования необходимо провести?
5. Составьте план лечения пациента.

**Ситуационная задача 149**

Пациентка 35 лет обратилась к врачу-стоматологу с жалобами на неприятный запах изо рта, чувство жжения и дискомфорта в полости рта, кровоточивость дёсен при чистке зубов.

Через год кровоточивость появилась вновь, затем присоединился неприятный запах изо рта.

Объективно: кожные покровы без видимой патологии.

При осмотре полости рта: слизистая оболочка губ, щёк без патологических изменений. Десневые сосочки и маргинальная десна отёчны, гиперемированы, кровоточат при зондировании. Глубина пародонтальных карманов в области 1.3, 1.2, 1.1, 2.1, 2.2, 2.3 зубов составляет от 3 мм до 5 мм. Патологическая подвижность 1.2, 2.1, 2.2 зубов соответствует I степени, 1.1 зуба соответствует III степени.

**Вопросы:**

1. Поставьте и обоснуйте диагноз.
2. Каким может быть план обследования и необходимо ли проведение дополнительных исследований?
3. С какими заболеваниями необходимо проводить дифференциальную диагностику?
4. Сформулируйте клинический диагноз и укажите диагностические критерии.

5. Назначьте лечение и обоснуйте его.

### **Ситуационная задача 150**

Пациент О. 38 лет обратился в стоматологическую клинику с жалобами на припухлость в области передней группы зубов на верхней челюсти. Из анамнеза было выяснено, что 1.1, 1.2, 1.3 зубы лечены 10 лет назад, по поводу осложненного кариеса.

Объективно: состояние удовлетворительное, сознание ясное, ориентирован во времени и пространстве, поведение адекватно ситуации. Конфигурация лица не изменена. Кожные покровы лица и шеи нормального цвета без повреждений. Регионарные лимфатические узлы пальпируются, не увеличенные, подвижные, безболезненные. Открывание рта свободное. Слизистая оболочка рта и преддверия увлажнена, бледнорозового цвета. С вестибулярной стороны на верхней челюсти в области проекции 1.1, 1.2, 1.3 зубов отмечается деформация альвеолярного отростка  $0,3 \times 1,0$  см, при пальпации в области деформации отмечается пергаменный звук. 1.1, 1.2, 1.3 зубы покрыты металлокерамическими коронками, перкуссия отрицательная,

На внутриконтрастной рентгенограмме определяется очаг разряжения костной ткани, с чёткими контурами диаметром 2 см. В полость разряжения костной ткани обращены корни 1.1, 1.2 зубов, корень 1.3 зуба прилегает к области разряжения. Канал 1.1 зуба запломбирован неоднородно, на  $\frac{2}{3}$  длины корня, канал 1.2 зуба запломбирован неоднородно, в области верхушки зуба в канале пломбировочный материал не визуализируется, канал 1.3 зуба запломбирован равномерно на всю длину корня.

#### **Вопросы:**

1. Какой предварительный диагноз можно поставить пациенту?
2. Каким может быть план обследования и необходимо ли проведение дополнительных исследований?
3. С какими заболеваниями необходимо проводить дифференциальную диагностику?
4. Сформулируйте клинический диагноз и укажите диагностические критерии.
5. Назначьте лечение и обоснуйте его.

### **Ситуационная задача 151**

Пациент М. 50 лет обратился к врачу-стоматологу с жалобами на боль в зубе на нижней челюсти справа при пережёвывании пищи. Со слов пациента, около 6 месяцев назад зуб был лечен и покрыт металлокерамической коронкой. Впервые отметил появление болей после установки металлокерамической коронки. При повторном обращении к врачу-стоматологу был рекомендован курс антибактериальной терапии. После выполненных рекомендаций боли не прошли.

Объективно: сознание ясное, состояние удовлетворительное. Конфигурация лица не изменена. Кожные покровы чистые, без видимой патологии. Регионарные лимфатические узлы пальпируются, не увеличенные,

подвижные, безболезненные. Открывание рта свободное. Слизистая оболочка рта бледно-розового цвета, увлажнена. 4.7 зуб покрыт металлокерамической коронкой. Перкуссия 4.7 зуба положительная.

На рентгенограмме: 4.7 зуб лечен по поводу осложнённого кариеса, в проекции апикальной трети медиального корня 4.7 зуба отмечается наличие отломка инструмента с выходом за пределы корня зуба на 4 мм в сторону дистального корня, общая длина оставленного инструмента приблизительно 6 мм. В области выхода инструмента отмечается очаг разряжения костной ткани с нечёткими контурами, не доходя до дистального корня 0,1 мм.

#### **Вопросы:**

1. Какой предварительный диагноз можно поставить пациенту?
2. Каким может быть план обследования и необходимо ли проведение дополнительных исследований?
3. Сформулируйте клинический диагноз и укажите диагностические критерии.
4. Назначьте лечение и обоснуйте его.
5. Оцените объём операционной травмы с целью выбора адекватного метода обезболивания.

#### **Ситуационная задача 152**

Пациент К. 66 лет из ортопедического отделения с диагнозом «частичная вторичная потеря зубов» направлен в стоматологическое хирургическое отделение на консультацию и лечение с применением дентальных имплантатов.

В анамнезе: из принесённых заболеваний отмечает ОРВИ, ОРЗ, детские болезни, болезнь Боткина в 15-летнем возрасте. Повышенный рвотный рефлекс. Со слов пациента, зубы на верхней челюсти удалялись в течение жизни по поводу хронических воспалительных процессов. Пациенту год назад был изготовлен полный съёмный протез на верхнюю челюсть, но удовлетворительной фиксации протеза достигнуто не было, а также из-за повышенного рвотного рефлекса пациент пользоваться протезом не может.

Объективно: при внешнем осмотре выявляется западение верхней губы, нарушение дикции при разговоре.

При осмотре полости рта: слизистая оболочка бледно-розового цвета, увлажнена. Отмечается наличие дефекта и деформации боковых отделов альвеолярного гребня верхней челюсти. Отсутствуют 1.8 -1.1 2.1 - 2.8 зубы. Прикус – не фиксирован.

На рентгенограмме – отмечаются дефекты альвеолярного гребня верхней челюсти в области отсутствующих 1.7-1.5, 2.4-2.8 зубов. В области отсутствующих 1.2 1.1 2.1 2.2 зубов дефицита костной ткани не выявлено.

#### **Вопросы:**

1. Какой предварительный диагноз можно поставить пациенту?
2. Каким может быть план обследования и необходимо ли проведение дополнительных исследований?

3. Сформулируйте клинический диагноз и укажите диагностические критерии.
4. Назначьте лечение и обоснуйте его.
5. Оцените объём операционной травмы с целью выбора адекватного метода обезболивания.

### **Ситуационная задача 153**

Больной 60 лет обратился в клинику с жалобами на приступообразные боли в левой половине лица, возникающие при прикосновении к левой щеке рукой, полотенцем, одеждой, при пережёвывании пищи, продолжающиеся в течение 3-4 секунд. Возникающие боли жгучего характера, распространяются в висок, затылок.

Из анамнеза выяснено, что два месяца назад перенёс ОРВИ с высокой температурой, через две недели после начала ОРВИ возник первый приступ боли в левой половине лица продолжительностью 1-2 секунды, затем приступы стали длиться 3-4 секунды. К врачу обратился впервые. Из перенесённых заболеваний указывает на детские инфекции, простудные заболевания. Общее состояние удовлетворительное.

Объективно: лицо несколько асимметрично за счёт отёчности левой половины. Пальпация точек выхода II-й (инфраорбитальное отверстие) и III-й (ментальное отверстие) ветвей тройничного нерва на лицо более болезненна слева. При пальпации щёчной области слева начинался приступ боли длительностью 3 секунды.

При осмотре полости рта отмечается наличие мягкого налёта на зубах верхней и нижней челюстях, сколы металлокерамических коронок 1.4, 1.5, 1.6 зубов на вестибулярных и жевательных поверхностях, при пальпации места сколов имеют острые края.

#### **Вопросы:**

1. Какой предварительный диагноз можно поставить пациенту?
2. Каким может быть план обследования и необходимо ли проведение дополнительных исследований?
3. С какими заболеваниями необходимо проводить дифференциальную диагностику?
4. Сформулируйте клинический диагноз и укажите диагностические критерии.
5. Назначьте лечение и обоснуйте его.

### **Ситуационная задача 154**

В клинику поступил пациент 24 лет с жалобами на боль в области отсутствующего 4.6 зуба. Со слов пациента, было выяснено, что два дня назад было проведено удаление разрушенного 4.6 зуба в течение 1,5 часов с применением бормашины. На следующий день появилась ноющая боль в области удалённого 4.6 зуба, к вечеру боль усилилась, пациент принял обезболивающее средство, боль слегка утихла. Ночью боль усилилась, и пациент принял решение обратиться в стоматологическую клинику к врачу-

стоматологу. Врачом-стоматологом-хирургом была проведена антисептическая обработка в области лунки удалённого зуба и назначены обезболивающие препараты. На 5 сутки после удаления 4.6 зуба пациент в третий раз обратился к врачу с жалобами на боль в области удалённого 4.6 зуба.

Объективно: конфигурация лица не изменена, кожные покровы без видимой патологии. При пальпации региональные лимфатические узлы безболезненные, мягкоэластической консистенции, не увеличенные, подвижные.

Осмотр полости рта: слизистая оболочка губ, щёк без патологических изменений. 4.6 зуб отсутствует, слизистая оболочка в области лунки гиперемирована, отёчна, в лунке визуализируются масса серого цвета, с неприятным запахом, пальпация области лунки болезненна. 4.7 зуб в цвете изменён, имеет дефект пломбы на щёчной и контактной поверхностях.

#### **Вопросы:**

1. Какой предварительный диагноз можно поставить пациенту?
2. Каким может быть план обследования и необходимо ли проведение дополнительных исследований?
3. Проведите анализ лечения пациента врачом-стоматологом клиники.
4. Сформулируйте клинический диагноз и укажите диагностические критерии.
5. Назначьте лечение и обоснуйте его.

#### **Ситуационная задача 155**

Пациентка 27 лет обратилась в стоматологическое отделение с жалобами на частичное отсутствие зубов на верхней челюсти, на подвижность съёмного протеза при пережёвывании пищи и разговоре, а также на эстетический вид протеза.

Из анамнеза было выяснено, что полгода назад у пациентки после ДТП в результате удара верхней челюсти о руль произошел полный вывих 1.2; 1.1; 2.1 зубов. В поликлинике по месту жительства пациентке был изготовлен частичный съёмный пластиночный протез на верхнюю челюсть.

Объективно: состояние удовлетворительное, сознание ясное, ориентирована во времени и пространстве, поведение адекватно ситуации. Конфигурация лица не изменена. Кожные покровы лица и шеи нормального цвета без повреждений. Регионарные лимфатические узлы пальпируются, не увеличенные, подвижные, безболезненные. Открывание рта свободное. Слизистая оболочка рта и преддверия увлажнена, бледно-розового цвета.

Прикус: частичная вторичная потеря зубов. На верхней челюсти частичный съёмный пластиночный протез, замещающий отсутствующие 1.2; 1.1; 2.1 зубы. Протез при нагрузке не стабилен, искусственные зубы сильно отличаются от нативных по цвету.

Альвеолярный отросток верхней челюсти в области отсутствующих зубов истончен из-за недостатка костной ткани с вестибулярной стороны. Десна в указанной зоне не изменена. Зубы верхней и нижней челюсти,

интактные, но 4.1 и 3.1 зубы изменены в цвете. При снятии протеза отмечается сильное западение верхней губы.

На ортопантомограмме отмечается уменьшение высоты альвеолярного отростка верхней челюсти на 2 мм и увеличение его прозрачности, в области верхушек корней 4.1, 3.1 зубов определяется разрежение костной ткани с чёткими контурами в виде языков пламени.

**Вопросы:**

1. Какой предварительный диагноз можно поставить пациенту?
2. Каким может быть план обследования и необходимо ли проведение дополнительных исследований?
3. Сформулируйте клинический диагноз и укажите диагностические критерии.
4. Назначьте лечение и обоснуйте его.
5. Оцените объём операционной травмы с целью выбора адекватного метода обезболивания.

**Ситуационная задача 156**

Пациент 19 лет обратился к врачу-стоматологу с жалобами на наличие образования на нижней губе. Со слов пациента, 3 месяца назад упал с велосипеда и ударился нижней губой. Через 2 недели на нижней губе появилось образование. Пытался лечить самостоятельно путём прокалывания образования, которое опорожнялось с выделением тягучей жидкости, но через некоторое время появлялось вновь.

Объективно: при осмотре в области красной каймы нижней губы справа на границе со слизистой оболочкой определяется округлое образование, возвышающееся над слизистой оболочкой, размером 0,5×0,3 см, безболезненное, мягко-эластической консистенции. Слизистая оболочка над ним истончена, через оболочку просвечивается жидкость голубоватого цвета. В полости рта отмечается скол правого угла коронки 1.1 зуба в пределах эмали, изменение цвета, эмаль более тёмного цвета.

**Вопросы:**

1. Какой предварительный диагноз можно поставить пациенту?
2. Каким может быть план обследования и необходимо ли проведение дополнительных исследований?
3. Сформулируйте клинический диагноз и укажите диагностические критерии.
4. Назначьте лечение и обоснуйте его.
5. Оцените объём операционной травмы с целью выбора адекватного метода обезболивания.

**Ситуационная задача 157**

В клинику ортопедической стоматологии обратился больной К. 53 лет с жалобой на плохую фиксацию съёмных пластиночных протезов на верхней и нижней челюстях.

Анамнез заболевания: утратил жевательные зубы 7 лет назад. Были изготовлены пластиночные съёмные протезы на верхнюю с гнутыми кламмерами на 1.3 и 2.4 и нижнюю челюсти с гнутыми кламмерами 4.5 и 3.4. Месяц назад был удалён 2.4 зуб. На нижней челюсти больной протезом не пользуется уже год, так как были удалены 4.4 и 4.5 зубы, и протез перестал фиксироваться. Объективно при осмотре:

Зубная формула															
О	О	О	О	О	О	О	О	О	О	О	О	О	О	О	О
1	1	1	1	1	1	1	1	2	2	2	2	2	2	2	2
8	7	6	5	4	3	2	1	1	2	3	4	5	6	7	8
4	4	4	4	4	4	4	4	3	3	3	3	3	3	3	3
8	7	6	5	4	3	2	1	1	2	3	4	5	6	7	8
О	О	О	О	О	О	О	О	О	О	О	О	О	О	О	О

Оставшиеся зубы на верхней и нижней челюстях имеют 1-2 степень подвижности зубов. Шейки зубов оголены на ¼. Отмечается выраженная атрофия альвеолярных отростков и альвеолярной части челюстей в участках отсутствия зубов.

Слизистая оболочка протезного ложа на верхней челюсти гиперемирована.

Протез пластиночный на верхней челюсти с гнутыми кламмерами, кламмер с левой стороны утратил опору, края базиса протеза на верхней челюсти не соответствуют границам протезного ложа (не доходят до переходной складки и линии «А» базис в области передних зубов неплотно прилегает с нёбной стороны). Фиксация протеза неудовлетворительная.

Высота нижнего отдела лица в состоянии центральной окклюзии - уменьшена на 45 мм отмечается глубокое перекрытие зубов во фронтальном отделе и дистальный сдвиг нижней челюсти.

Отмечаются обильные зубные отложения в области зубов нижней челюсти и симптомы пародонтита на верхней и нижней челюстях.

### Вопросы:

1. Поставьте диагноз.
2. Сформулируйте задачи ортопедического лечения.
3. Составьте план ортопедического лечения.
4. Составьте план терапевтического лечения.
5. Назовите метод определения высоты нижнего отдела лица в состоянии центральной окклюзии или центрального соотношения, в чём заключается сущность данного метода.

### Ситуационная задача 158

В клинику ортопедической стоматологии обратился больной Г. 55 лет с жалобами на затруднённое жевание в связи с плохой фиксацией пластиночного протеза на нижней челюсти и на дефект коронок 1.5, 1.4 зубов вследствие разрушения пломб.

Анамнез заболевания: два года назад проводилось лечение по поводу осложнённого кариеса 1.5, 1.4. зубов и протезирование мостовидным протезом

на верхней челюсти и съёмным пластиночным протезом на нижней челюсти.  
Объективно при осмотре:

Зубная формула															
О	П	К	П	П								К	+	К	Р
1	1	1	1	1	1	1	1	2	2	2	2	2	2	2	2
8	7	6	5	4	3	2	1	1	2	3	4	5	6	7	8
4	4	4	4	4	4	4	4	3	3	3	3	3	3	3	3
8	7	6	5	4	3	2	1	1	2	3	4	5	6	7	8
О	О	О	О	О	О	О	О	О	О	О	О	О	О	О	О

1.5, 1.4 зубы в цвете изменены. Пломбы отсутствуют, коронки разрушены на 50%, десна в области 1.5, 1.4 зубов без патологических изменений. Реакция на перкуссию – отрицательная. Рентген-контроль корневые каналы 1.5 и 1.4 зубов запломбированы на всем протяжении. Отмечается разрушенная коронковая часть

2.8 зуба. Рентген-контроль каналы не запломбированы.

Пластиночный протез на нижней челюсти имеет укороченные границы, края протеза не доходят до переходной складки, при проведении функциональных проб протез неустойчив. Осмотр протезного ложа выявил – равномерную умеренную атрофию альвеолярной части, слизистая бледно розовая, подвижной слизистой не отмечается. Уменьшение высоты нижнего отдела лица в состоянии центральной окклюзии составляет 5-6 мм. Отмечается чрезмерная выраженность носогубных складок.

#### Вопросы:

1. Поставьте диагноз.
2. Сформулируйте задачи ортопедического лечения.
3. Составьте план ортопедического лечения.
4. Составьте план хирургической подготовки полости рта к протезированию зубов.
5. Перечислите функциональные пробы для оценки устойчивости пластиночного протеза при полном отсутствии зубов.

#### Ситуационная задача 159

В клинику ортопедической стоматологии обратилась больная К. 35 лет с жалобами на оголение края искусственной коронки 1.1, 1.2 и 2.1, 2.2 зубов кровоточивость и болезненность при чистке зубов, необычный вид десны, и неприятный запах изо рта.

Анамнез заболевания: оголение края коронок у 1.1, 1.2 и 2.1, 2.2 зубов.

Кровоточивость и болезненность появились после протезирования зубов, два года назад. Объективно при осмотре:



Зубная формула															
						К	К	К	К		О	К	+	К	
1	1	1	1	1	1	1	1	2	2	2	2	2	2	2	2
8	7	6	5	4	3	2	1	1	2	3	4	5	6	7	8
4	4	4	4	4	4	4	4	3	3	3	3	3	3	3	3
8	7	6	5	4	3	2	1	1	2	3	4	5	6	7	8
	К	+	К									П	П		

Десневые сосочки в области фронтальных 1.1, 1.2 и 2.1, 2.2 зубов верхней челюсти, отёчны, цианотичны, определяется болезненность и кровоточивость при зондировании пришеечной области 1.1, 1.2 и 2.1, 2.2 зубов. Отмечается безуступная препаровка у всех 4 зубов (1.2, 1.1, 2.1, 2.2), покрытых искусственными коронками из металлокерамики.

Коронки изготовлены единым блоком, при этом отмечается отсутствие места для десневых сосочков. Отмечается оголение краёв коронок от 0,5-0,8 мм. Гигиена полости рта неудовлетворительная. Отмечается реакция на температурные раздражители. Рентген контроль 1.1, 1.2 и 2.1, 2.2 зубов выявил, что эндодонтического лечения ранее у этих зубов не проводилось.

Мостовидные протезы на +25+27 и 45+47 в удовлетворительном состоянии отмечается достаточное промывное пространство для эффективного гигиенического ухода. Соотношение края коронок мостовидных протезов с десневыми краями опорных зубов удовлетворительное.

#### Вопросы:

1. Поставьте диагноз.
2. Сформулируйте задачи ортопедического лечения.
3. Составьте план ортопедического лечения.
4. Составьте план терапевтического лечения.
5. Перечислите клинические этапы лечения с помощью металлокерамических коронок для этого пациента.

#### Ситуационная задача 160

В клинику ортопедической стоматологии обратился больной Ш. 35 лет с жалобами на разрушение коронок зубов 1.5 и 4.6.

Анамнез заболевания: месяц назад коронка 1.5 зуба разрушилась, корни 4.6 - около трёх лет.

Объективно при осмотре:

Зубная формула															
	П		R									П			
1	1	1	1	1	1	1	1	2	2	2	2	2	2	2	2
8	7	6	5	4	3	2	1	1	2	3	4	5	6	7	8
4	4	4	4	4	4	4	4	3	3	3	3	3	3	3	3
8	7	6	5	4	3	2	1	1	2	3	4	5	6	7	8
О	П	R											П	П	О

Коронка 4.6 зуба разрушена, корень на уровне десневого края, твёрдые ткани размягчены, при пробной препаровке по удалению размягчённых

твёрдых тканей уровень расположения корней снизился на 1-1,5 мм по отношению к десневому краю. Культия 1.5 зуба выступает над десной на высоту 3 мм. Подвижности корня не отмечается. Каналы корней запломбированы до верхушки. 4.7 зуб под пломбой, каналы запломбированы, подвижность в пределах физиологической нормы. 3.6 и 3.7 - под пломбами, лечены по поводу глубокого кариеса.

**Вопросы:**

1. Поставьте и сформулируйте диагноз.
2. Сформулируйте задачи ортопедического лечения.
3. Составьте план ортопедического лечения. Выберите оптимальный вариант.
4. Составьте план терапевтического лечения.
5. Составьте план хирургического лечения для подготовки полости рта к ортопедическому лечению.

**Ситуационная задача 161**

В клинику ортопедической стоматологии обратился больной И. 54 лет. Жалобы на плохое жевание в связи с отсутствием большого количества зубов и плохую фиксацию протеза на нижней челюсти.

Анамнез заболевания: пациент неоднократно протезировался съёмными пластиночными протезами на верхней и нижней челюстях с гнутыми кламмерами, но не пользовался протезами, особенно на нижней челюсти, то из-за боли под базисом протеза, то из-за неудобства при жевании. Объективно при осмотре:

Зубная формула															
О	О	О	О	К	К	О	О	К	О	К	К	О	О	О	О
1	1	1	1	1	1	1	1	2	2	2	2	2	2	2	2
8	7	6	5	4	3	2	1	1	2	3	4	5	6	7	8
4	4	4	4	4	4	4	4	3	3	3	3	3	3	3	3
8	7	6	5	4	3	2	1	1	2	3	4	5	6	7	8
О	О	О	О	К	К	О	О	О	О	О	О	О	О	О	О

Открытие рта свободное. 1.4, 1.3, 2.1, 2.3, 2.4 зубы покрыты одиночными искусственными штампованными коронками с нитрид титановым напылением. Зубы - устойчивы, атрофия альвеолярного отростка на нижней челюсти неравномерная, резко выраженная в дистальном отделе слева. 4.5 и 4.4 зубы покрыты одиночными штампованными коронками. Рентген контроль – зубы под коронками не депульпированы:

1.4, 1.3, 2.1, 2.3, 2.4, 4.5, 4.4.

Пластиночные протезы на верхней челюсти фиксируются удерживающими кламмерами на 1.4 и 2.4 зубы. Границы базиса протеза не соответствуют переходной складке протезного ложа верхней челюсти.

Пластиночные протезы на нижней челюсти фиксируются гнутыми кламмерами на 4.4 и 4.5 зубы. Базис в области зубов плохо прилегает к опорным зубам, границы базиса укорочены. Зубы устойчивы. Высота нижнего отдела лица в состоянии центральной окклюзии на искусственных зубах уменьшена на 4-5 мм. Гигиена полости рта неудовлетворительная.

### Вопросы:

1. Поставьте диагноз.
2. Сформулируйте задачи лечения.
3. Составьте план ортопедического лечения.
4. Составьте план терапевтического лечения для предстоящего ортопедического лечения.
5. С помощью какого метода снятия слепка будете добиваться оптимальных границ базиса съёмного протеза на верхней и нижней челюстях?

### Ситуационная задача 162

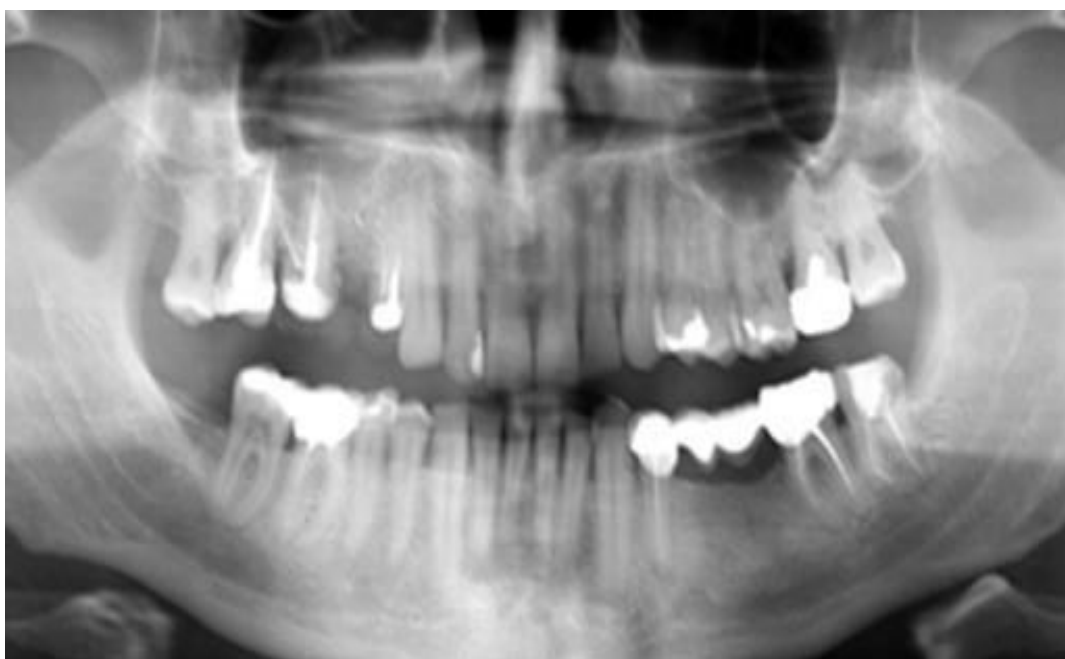В клинику ортопедической стоматологии обратилась больная В. 45 лет. Жалобы на отсутствие зубов в боковых участках на нижней челюсти и затруднённое жевание.

Анамнез заболевания: к врачу-стоматологу-ортопеду не обращалась лет восемь.

Последнее удаление зубов было 4 года назад. Объективно при осмотре:

Зубная формула															
	П	П	О	П							П		П	К	
<b>1</b>	<b>1</b>	<b>1</b>	<b>1</b>	<b>1</b>	<b>1</b>	<b>1</b>	<b>1</b>	<b>2</b>	<b>2</b>	<b>2</b>	<b>2</b>	<b>2</b>	<b>2</b>	<b>2</b>	<b>2</b>
<b>8</b>	<b>7</b>	<b>6</b>	<b>5</b>	<b>4</b>	<b>3</b>	<b>2</b>	<b>1</b>	<b>1</b>	<b>2</b>	<b>3</b>	<b>4</b>	<b>5</b>	<b>6</b>	<b>7</b>	<b>8</b>
<b>4</b>	<b>4</b>	<b>4</b>	<b>4</b>	<b>4</b>	<b>4</b>	<b>4</b>	<b>4</b>	<b>3</b>	<b>3</b>	<b>3</b>	<b>3</b>	<b>3</b>	<b>3</b>	<b>3</b>	<b>3</b>
<b>8</b>	<b>7</b>	<b>6</b>	<b>5</b>	<b>4</b>	<b>3</b>	<b>2</b>	<b>1</b>	<b>1</b>	<b>2</b>	<b>3</b>	<b>4</b>	<b>5</b>	<b>6</b>	<b>7</b>	<b>8</b>
<b>О</b>	<b>П</b>	<b>К</b>								<b>К</b>	<b>+</b>	<b>+</b>	<b>К</b>	<b>П</b>	<b>О</b>

Оставшиеся зубы на верхней и нижней челюстях имеют 1 степень подвижности зубов. Слизистая оболочка бледно-розового цвета. Отмечается истирание фронтальной группы зубов нижней челюсти на  $\frac{1}{3}$ . Высота нижнего отдела лица в состоянии центральной окклюзии – уменьшена 3-4 мм. Отмечаются симптомы пародонтита на верхней и нижней челюстях в области всех зубов. Ортопантограмма:



### Вопросы:

1. Поставьте диагноз.
2. Сформулируйте задачи ортопедического лечения.
3. Составьте план ортопедического лечения.
4. Составьте план терапевтического лечения для подготовки полости рта к ортопедическому лечению.
5. С помощью какого статического метода можно математически обосновать выбор количества опорных зубов при планировании мостовидного протеза?

### Ситуационная задача 163

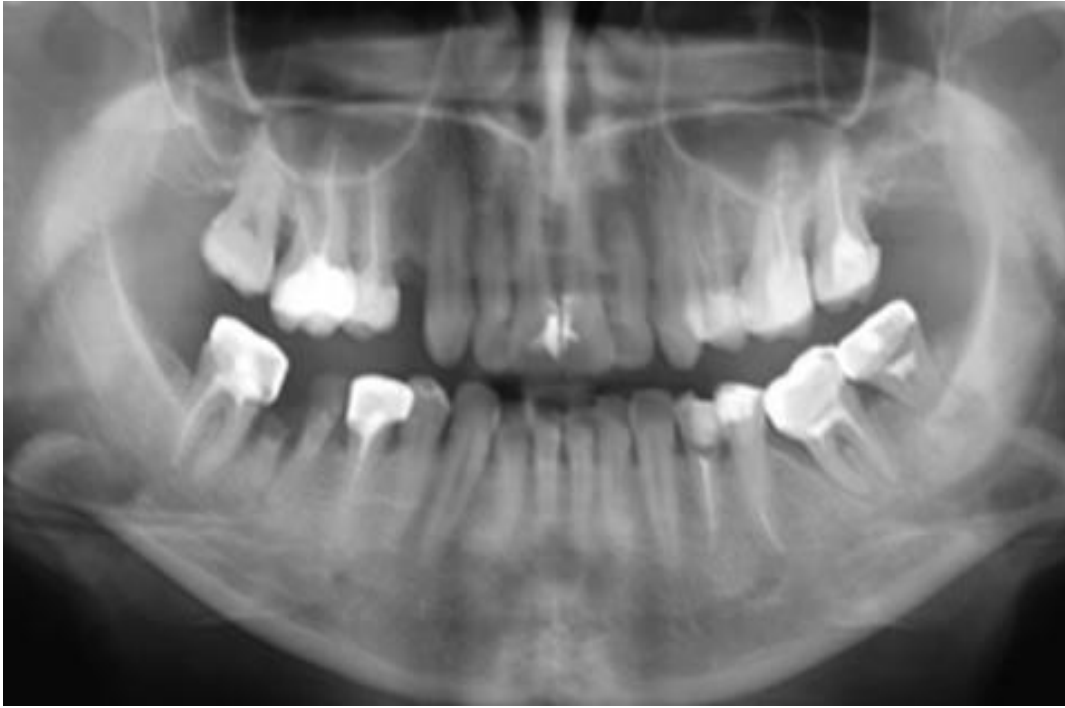В клинику ортопедической стоматологии обратилась больная В. 48 лет. Жалобы на отсутствие зубов в боковых участках на нижней челюсти и затруднённое жевание.

Анамнез заболевания: к врачу-стоматологу-ортопеду не обращалась лет восемь.

Последнее удаление 1.8 и 2.8 зубов было 4 года назад. Объективно при осмотре:

Зубная формула																
О		П	П	О			П	П					П	П	О	
1	1	1	1	1	1	1	1	2	2	2	2	2	2	2	2	
8	7	6	5	4	3	2	1	1	2	3	4	5	6	7	8	
4	4	4	4	4	4	4	4	3	3	3	3	3	3	3	3	
8	7	6	5	4	3	2	1	1	2	3	4	5	6	7	8	
О	К	Р	К									П	П	К	К	О

Оставшиеся зубы на верхней и нижней челюстях имеют 1 степень подвижности зубов. Слизистая оболочка бледно-розового цвета. Отмечается истирание фронтальной группы зубов нижней челюсти на  $\frac{1}{3}$ . Высота нижнего отдела лица в состоянии центральной окклюзии уменьшена на 3-4 мм. Отмечаются симптомы пародонтита на верхней и нижней челюстях в области всех зубов. Ортопантограмма:



**Вопросы:**

1. Поставьте диагноз.
2. Сформулируйте задачи лечения.
3. Составьте план ортопедического лечения.
4. Составьте план терапевтического лечения для подготовки полости рта к ортопедическому лечению.
5. Составьте план хирургической подготовки полости рта к протезированию.

**Ситуационная задача 164**

В клинику ортопедической стоматологии обратилась больная В. 65 лет. Жалобы на отсутствие зубов в боковых участках на нижней челюсти и затруднённое жевание.

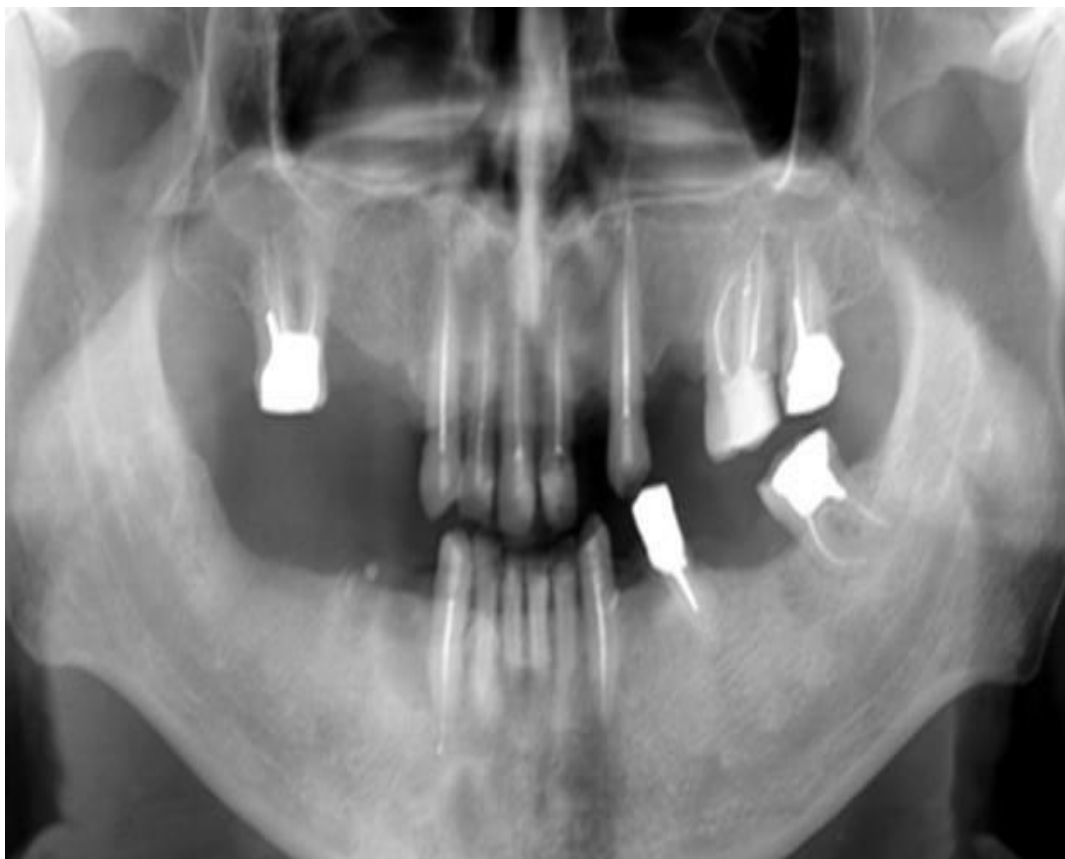Анамнез заболевания: к врачу стоматологу-ортопеду не обращалась лет восемь.

Последнее удаление зубов было 3 года назад. Объективно при осмотре:

Зубная формула															
О	О	П	О	О	П	П	П	П	О	П	О	О	П	П	О
1	1	1	1	1	1	1	1	2	2	2	2	2	2	2	2
8	7	6	5	4	3	2	1	1	2	3	4	5	6	7	8
4	4	4	4	4	4	4	4	3	3	3	3	3	3	3	3
8	7	6	5	4	3	2	1	1	2	3	4	5	6	7	8
О	О	О	О	О	П	П	П	П	П	П	О	К	О	П	О

Оставшиеся зубы на верхней челюсти имеют 1-2 степень подвижности зубов. Слизистая оболочка бледно-розового цвета. Отмечается истирание фронтальной группы зубов верхней и нижней челюсти на 1/3. Отмечается подвижность 4.1, 4.2, 3.1, 3.2 зубов 3 степени. Высота нижнего отдела лица в состоянии центральной окклюзии – уменьшена на 6-8 мм. Отмечаются симптомы пародонтита на верхней и нижней челюстях в области всех зубов.

Ортопантограмма:



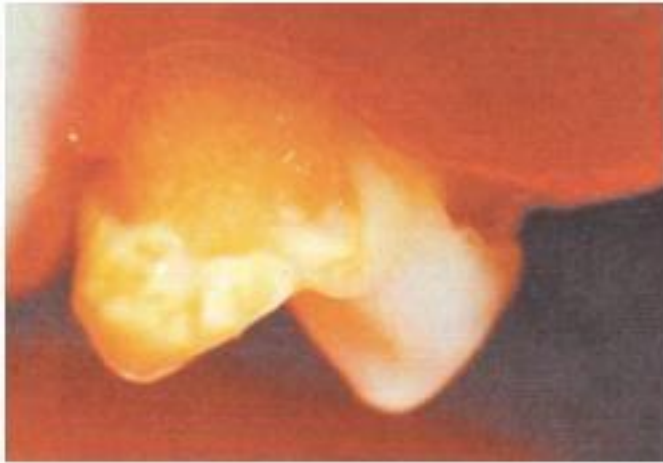**Вопросы:**

1. Поставьте диагноз.
2. Сформулируйте задачи лечения.
3. Составьте план ортопедического лечения.
4. Составьте план хирургической подготовки полости рта к протезированию.
5. Биологические и клинические основы лечения мостовидными протезами.

Обоснование выбора количества опорных зубов.

**Ситуационная задача 165**

Родители ребёнка 8 лет обратились в клинику детской стоматологии с жалобами на прорезывание 6.4 зуба, изменённого в цвете и форме. Из анамнеза выяснено, что 6.4 зуб был лечен по поводу осложнённого кариеса, затем удалён около года назад.

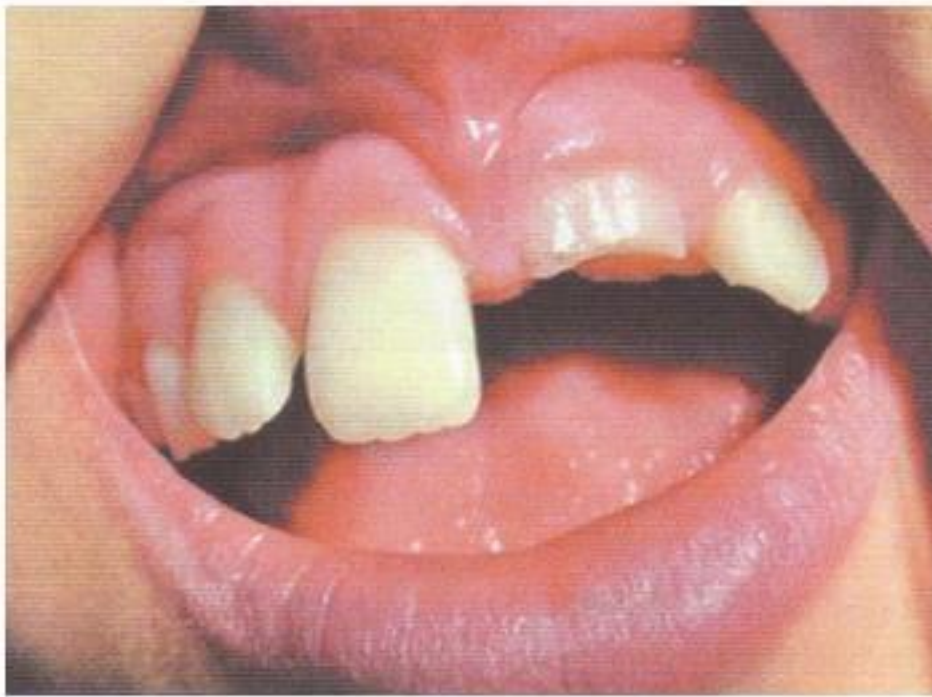

**Вопросы:**

1. Проведите дифференциальную диагностику.
2. Поставьте диагноз.
3. Предложите план лечения.
4. Назовите возможные причины заболевания.
5. Назовите стоматологические материалы, применяемые при лечении данного заболевания.

**Ситуационная задача 166**

Родители ребёнка 11 лет обратились в клинику детской стоматологии с жалобами на косметический дефект 2.1 зуба. Из анамнеза выяснено, неделю назад произошла травма в результате падения с велосипеда. Во время еды возникают болевые ощущения при приёме горячей, холодной, твёрдой пищи. При зондировании линии перелома 2.1 зуба обнаружено сообщение с полостью зуба.



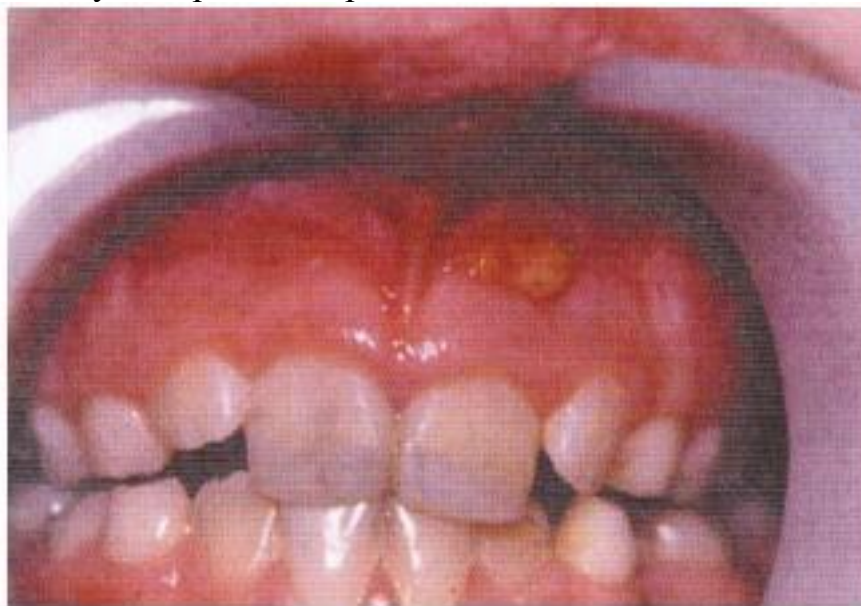**Вопросы:**

1. Поставьте предварительный диагноз.

2. Проведите дифференциальную диагностику.
3. Назовите методы дополнительного обследования, которые помогут уточнить диагноз.
4. Предложите методы лечения.
5. Каков прогноз заболевания?

### **Ситуационная задача 167**

Родители ребёнка 8 лет обратились в клинику детской стоматологии с жалобами, что 2 месяца назад при падении произошёл перелом коронок двух центральных резцов верхней челюсти. В поликлинике было проведено восстановление формы зубов с помощью штифтов и композитных материалов, в течение 3 недель после реставрации зубов ребёнок пожаловался на ноющие боли в 1.1, 2.1 зубах, а 1 неделю назад родители отметили появление свища на десне у центрального резца.



### **Вопросы:**

1. Поставьте предварительный диагноз.
2. Проведите дифференциальную диагностику.
3. Оцените правильность выбранного ранее метода лечения.
4. Какие дополнительные методы исследования помогут уточнить диагноз?
5. Предложите метод лечения.

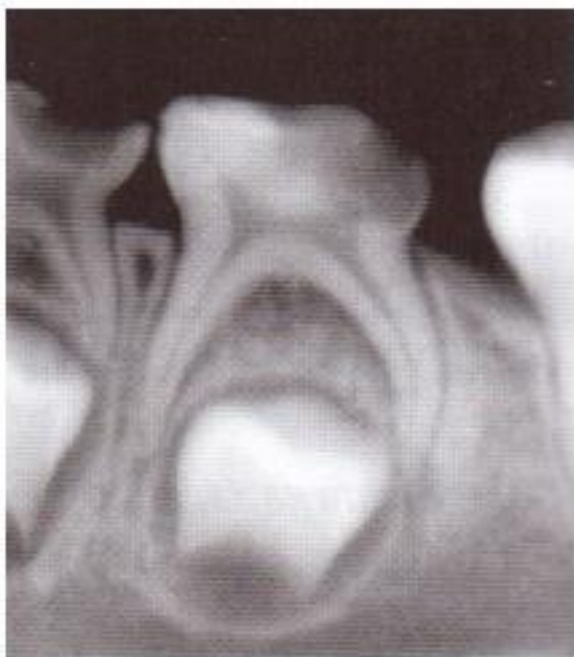### **Ситуационная задача 168**

Родители ребёнка 6 лет обратились в клинику детской стоматологии с жалобами на боли в 7.5 зубе при попадании пищи в кариозную полость. Мать отмечает, что год назад зуб беспокоил, но боли прошли самостоятельно, к врачу не обращались.

Объективно: 7.5 зуб - кариозная полость, на контактной дистальной поверхности заполненная размягчённым пигментированным дентином. Цвет



слизистой оболочки не изменён. Зондирование дна полости болезненно. Ребёнок направлен на рентгенологическое обследование.

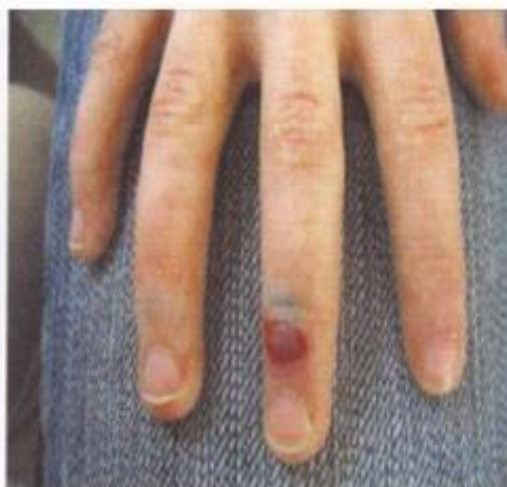
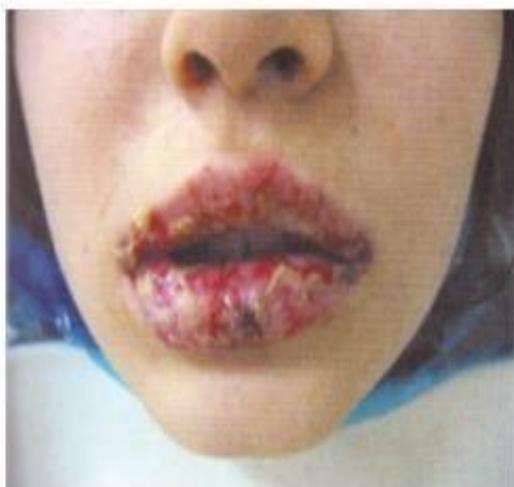
**Вопросы:**

1. Опишите рентгенограмму.
2. Проведите дифференциальную диагностику.
3. Поставьте диагноз.
4. Выберите метод лечения.
5. Выскажите прогноз.

**Ситуационная задача 169**

Родители мальчика 13 лет обратились в клинику с жалобами на боли во время еды, появление эрозий на слизистой оболочке рта, повышение температуры тела до 38,5°C. При осмотре выявлены крупные кровяные корки на красной кайме губ, гиперемия и отёк слизистой оболочки рта, эрозии на нёбе. На коже тыльной поверхности рук – папулы розового цвета (кокарды).



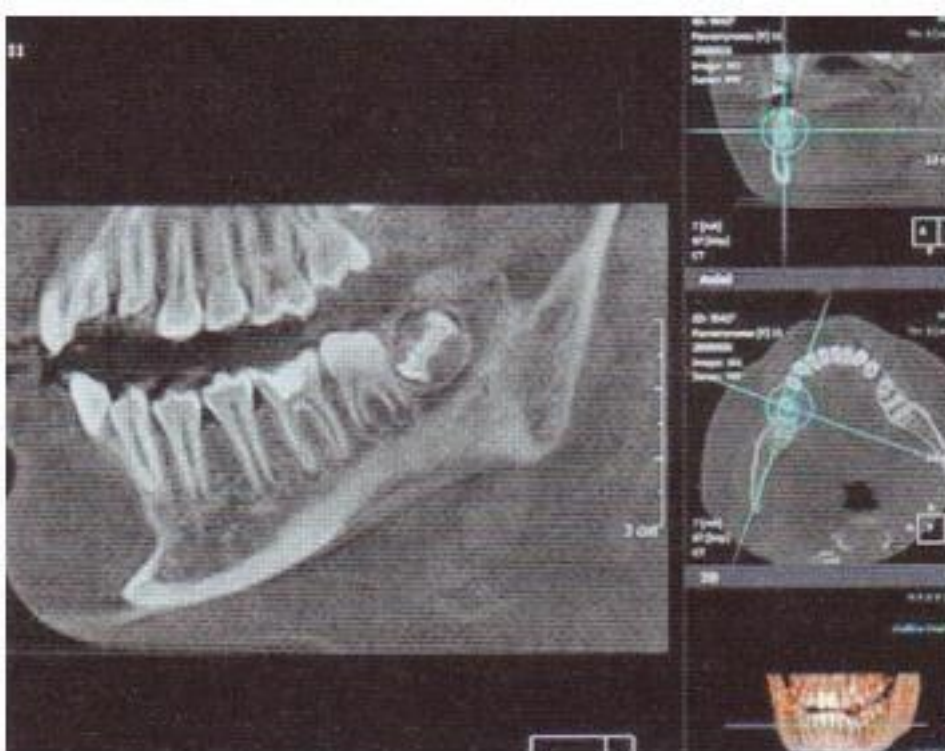
**Вопросы:**

1. Поставьте предполагаемый диагноз.

2. Проведите дифференциальную диагностику.
3. Укажите признаки, являющиеся решающими для установления окончательного диагноза.
4. Предложите план лечения.
5. Укажите на необходимость дополнительной консультации специалиста.

### Ситуационная задача 170

Родители ребёнка 12 лет обратились в клинику на этапе лечения 4.6 зуба. При осмотре выявлено, что 4.6 зуб закрыт временной пломбой. Проведён дополнительный метод обследования.



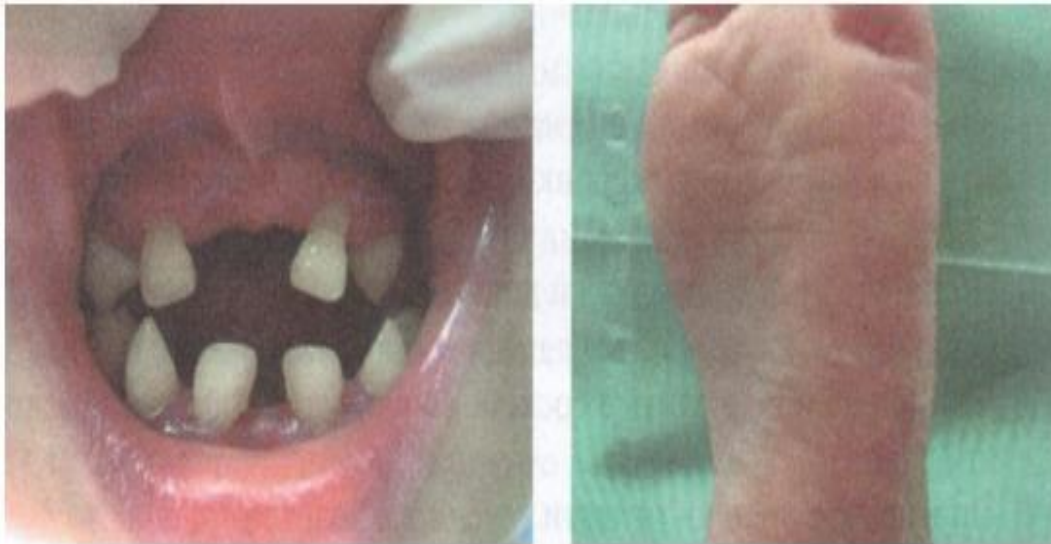### Вопросы:

1. Назовите использованный метод обследования и укажите проекции каждого из рисунков.
2. Оцените состояние корней 4.5 зуба.
3. Оцените состояние корней 4.6 зуба.
4. Оцените состояние корней 4.7 зуба.
5. Опишите состояния 4.8 зуба.

### Ситуационная задача 171

Родители ребёнка 3 лет обратились к врачу-стоматологу с жалобами на кровоточивость дёсен и подвижности зубов.

При внешнем осмотре определяется потливость и гиперкератоз ладоней и подошв. В полости рта выявлена подвижность зубов, наличие пародонтальных карманов глубиной более 5 мм.



**Вопросы:**

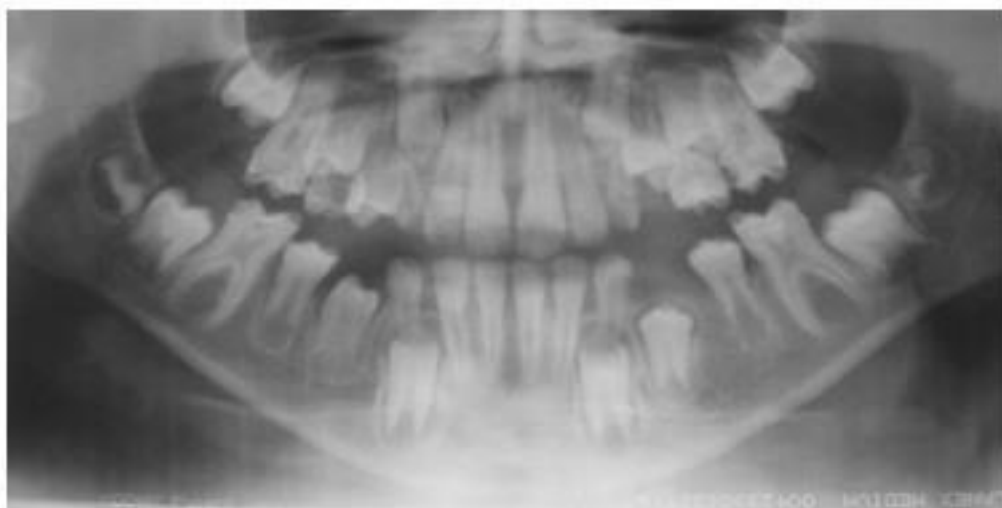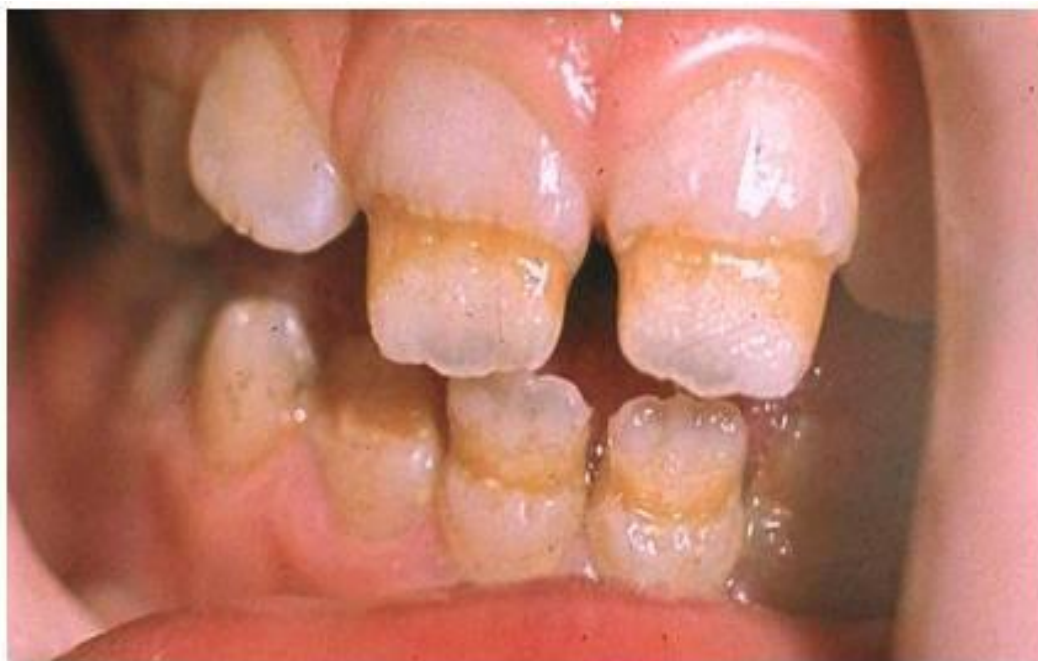1. Поставьте предварительный диагноз.
2. Проведите дифференциальную диагностику.
3. Составьте план комплексного лечения.
4. Консультации каких специалистов порекомендуете пациенту?
5. Укажите прогноз заболевания.

**Ситуационная задача 172**

Родители ребёнка 7 лет обратили внимание на то, что прорезавшиеся постоянные зубы имеют необычную форму.

В анамнезе первого года жизни ребёнка частые респираторно-вирусные заболевания, дисбактериоз кишечника, с возраста 6 месяцев ребёнку поставлен диагноз «атопический дерматит».

Объективно: определяется истончение эмали у режущего края 1.1, 2.1, 3.2, 3.1, 4.1, 4.2 зубов; обнажение дентина на буграх 1.6, 2.6, 3.6, 4.6 зубов.



### **Вопросы:**

1. Поставьте предварительный диагноз.
2. Предложите дополнительные методы исследования.
3. Проведите дифференциальную диагностику.
4. Какие причины могли привести к возникновению данной патологии?
5. Составьте план лечения.

### **Ситуационная задача 173**

Пациент А. 65 лет обратился в стоматологическую клинику с жалобами на постоянную ноющую боль в области лунки удалённого 4.7 зуба с иррадиацией в ухо, запах изо рта.

Развитие настоящего заболевания: со слов пациента, 3 дня назад был удалён 4.7 зуб по поводу хронического периодонтита. Со вчерашнего вечера боль усилилась.

Перенесённые и сопутствующие заболевания: со слов пациента, гипертоническая болезнь, гастрит, ВИЧ, сифилис, гепатит отрицает.

Аллергоанамнез не отягощён.

Общее состояние удовлетворительное. Температура тела 36,9°C.

Местный статус: конфигурация лица не изменена. Открывание рта свободное. Поднижнечелюстные лимфатические узлы справа увеличены, слабо болезненны при пальпации, не спаяны с окружающими тканями.

В полости рта: края лунки удалённого 4.7 зуба покрыты фибринозным налётом. В альвеоле удалённого 4.7 зуба сгусток отсутствует, лунка заполнена остатками пищи. Слизистая оболочка в области лунки удалённого 4.7 зуба гиперемирована, отёчна, болезненна при пальпации. Зубная формула:

0	0	0	0	К	К	К	К	К	К	К	0	0	0	0	0
8	7	6	5	4	3	2	1	1	2	3	4	5	6	7	8
0	0	0	К	К							П	К	К	0	0

### Вопросы:

1. Поставьте диагноз и укажите наиболее существенные для данного заболевания симптомы.
2. Проведите дифференциальную диагностику.
3. Составьте план комплексного лечения врачами-стоматологами различного профиля.
4. Обоснуйте последовательность хирургических этапов лечения.
5. Перечислите возможные местные и общие осложнения.

### Ситуационная задача 174

Пациент К. 52 лет обратился в стоматологическую клинику с жалобами на постоянную боль в верхней челюсти, отёчность щеки справа, повышение температуры тела.

Развитие настоящего заболевания: со слов пациента, неделю назад появилась боль в 1.6 зубе, спустя 3 дня появилась припухлость в щёчной области справа, боль в зубе уменьшилась, но появилась боль в челюсти справа. В течение 3 дней пациент прикладывал к щеке согревающие компрессы. Самочувствие ухудшилось.

Перенесённые и сопутствующие заболевания: со слов пациента, гипертоническая болезнь. ВИЧ, сифилис, гепатит отрицает.

Аллергоанамнез не отягощён.

Общее состояние удовлетворительное. Температура тела 37,8°C.

Местный статус: конфигурация лица изменена за счёт припухлости в щёчной области, кожа в цвете не изменена, собирается в складку, пальпация болезненна.

Открывание рта свободное. Поднижнечелюстные лимфатические узлы справа увеличены, болезненны, не спаяны с окружающими тканями.

В полости рта: отмечается выбухание переходной складки в области 1.5, 1.6, 1.7 зубов, слизистая оболочка гиперемирована, при пальпации отмечается

болезненный инфильтрат, определяется флюктуация. 1.6 зуб покрыт металлокерамической коронкой, перкуссия зуба болезненна, перкуссия 1.5, 1.7 зубов безболезненна. Зубная формула:

0	П	К	П				П			К	К	И	К	0	0
8	7	6	5	4	3	2	1	1	2	3	4	5	6	7	8
0	К	П	К								П	К	К	0	0

**Вопросы:**

1. Поставьте диагноз и укажите наиболее существенные для данного заболевания симптомы.
2. Проведите дифференциальную диагностику.
3. Составьте план комплексного лечения врачами-стоматологами различного профиля.
4. Обоснуйте последовательность хирургических этапов лечения.
5. Перечислите возможные местные и общие осложнения.

**Ситуационная задача 175**

Пациентка М. 36 лет обратилась в стоматологическую клинику с жалобами на боль в 4.7 зубе, участке нижней челюсти справа, припухлость правой половины лица. Подъём температуры.

Развитие настоящего заболевания: со слов пациентки, 5 дней назад появилась боль в 4.7 зубе. 4.7 зуб ранее был лечен. Спустя 2 дня появилась припухлость в щёчной области справа, боль в нижней челюсти справа. К врачу не обращалась.

Перенесённые и сопутствующие заболевания: со слов пациентки, практически здорова. ВИЧ, сифилис, гепатит отрицает.

Аллергоanamнез не отягощён.

Общее состояние удовлетворительное. Температура тела 37,5°C.

Местный статус: конфигурация лица изменена за счёт припухлости в щёчной области справа. Кожа в цвете не изменена, собирается в складку, глубокая пальпация щёчной области болезненна. Открывание рта свободное. Поднижнечелюстные лимфатические узлы справа увеличены, болезненны при пальпации, не спаяны с окружающими тканями.

В полости рта: 4.7 зуб запломбирован, перкуссия слабобезболезненна. Слизистая оболочка переходной складки сглажена в области 4.5, 4.6, 4.7 зубов, гиперемирована, при пальпации отмечается болезненный инфильтрат. 4.5, 4.6 зубы интактны, перкуссия безболезненна.

На прицельной рентгенограмме: у верхушки дистального корня 4.7 зуба разрежение костной ткани с нечёткими контурами, канал корня запломбирован на 1/2 длины.

Зубная формула:

0		П											П	0	
8	7	6	5	4	3	2	1	1	2	3	4	5	6	7	8
0	П												П	0	

### Вопросы:

1. Поставьте диагноз и укажите наиболее существенные для данного заболевания симптомы.
2. Проведите дифференциальную диагностику.
3. Составьте план комплексного лечения врачами-стоматологами различного профиля.
4. Обоснуйте последовательность хирургических этапов лечения.
5. Перечислите возможные местные и общие осложнения.

### Ситуационная задача 176

Пациент К. 42 лет обратился в стоматологическую клинику с жалобами на периодическую ноющую боль в 3.5 зубе, усиливающуюся при накусывании, а также наличие образования на нижней челюсти слева.

Развитие настоящего заболевания: со слов пациента, периодические боли беспокоят последний месяц. Неделю назад боль усилилась, появилось образование на нижней челюсти слева, спустя 5 дней боль уменьшилась. Ранее 3.5 зуб был лечен.

Перенесённые и сопутствующие заболевания: со слов пациента, практически здоров. ВИЧ, сифилис, гепатит отрицает.

Аллергоanamнез не отягощён.

Общее состояние удовлетворительное. Температура тела 36,7°C.

Местный статус: конфигурация лица не изменена. Открывание рта свободное. Регионарные лимфатические узлы не увеличены, при пальпации безболезненны, подвижны.

В полости рта: 3.5 зуб покрыт металлокерамической коронкой, перкуссия слабо болезненна. В проекции верхушки корня 3.5 зуба свищевой ход, из которого выбухают грануляции. Слизистая оболочка в области зуба 3.5 гиперемирована, отёчна, слабобезболезненна при пальпации. Перкуссия 3.5 зуба слабобезболезненна.

На прицельной рентгенограмме 3.5 зуба: разрежение костной ткани у верхушки корня 3.5 зуба с нечёткими контурами. Зубная формула:

С		П											П	П	П
8	7	6	5	4	3	2	1	1	2	3	4	5	6	7	8
	П	П										К	П	С	С

### Вопросы:

1. Поставьте диагноз и укажите наиболее существенные для данного заболевания симптомы.
2. Проведите дифференциальную диагностику.
3. Составьте план комплексного лечения врачами-стоматологами различного профиля.
4. Обоснуйте последовательность хирургических этапов лечения.
5. Перечислите возможные местные и общие осложнения.

### Ситуационная задача 177

Пациентка А. 25 лет обратилась в стоматологическую клинику с жалобами на наличие безболезненного образования шаровидной формы в области слизистой оболочки нижней губы.

Развитие настоящего заболевания: со слов пациентки, месяц назад сильно прикусила губу, после чего через несколько дней появилось образование, постепенно увеличивалось в размерах.

Перенесённые и сопутствующие заболевания: со слов пациентки, практически здорова. ВИЧ, сифилис, гепатит отрицает.

Аллергоanamнез не отягощён.

Общее состояние удовлетворительное. Температура тела 36,7°C.

Местный статус: конфигурация лица не изменена. Открывание рта свободное. Регионарные лимфатические узлы при пальпации не увеличены, но безболезненны, подвижны.

В полости рта: на внутренней поверхности нижней губы слева определяется образование округлой полушаровидной формы диаметром около 1 см, мягкоэластической консистенции, безболезненно при пальпации.

Слизистая оболочка над образованием бледно-розового цвета, умеренно увлажнена.

Зубная формула:

П														П	
8	7	6	5	4	3	2	1	1	2	3	4	5	6	7	8
		П													

### Вопросы:

1. Поставьте диагноз и укажите наиболее существенные для данного заболевания симптомы.
2. Проведите дифференциальную диагностику.
3. Составьте план комплексного лечения врачами-стоматологами различного профиля.
4. Обоснуйте последовательность хирургических этапов лечения.
5. Перечислите возможные местные и общие осложнения.



### Ситуационная задача 178

Пациент О. 26 лет обратился к врачу-стоматологу с жалобами на безболезненное образование шаровидной формы на внутренней поверхности нижней губы справа.

Развитие настоящего заболевания: со слов пациента, образование появилось 6 месяцев назад. Пациент несколько раз прикусывал его, после чего выделялась вязкая слюна, а образование исчезало, затем через несколько дней появлялось вновь.

Перенесённые и сопутствующие заболевания: со слов пациента, практически здоров. ВИЧ, сифилис, гепатит отрицает.

Аллергоанамнез не отягощён.

Общее состояние удовлетворительное. Температура тела 36,7°C.

Местный статус: конфигурация лица изменена за счёт незначительной припухлости нижней губы справа. Открывание рта свободное. Регионарные лимфатические узлы не увеличены, безболезненны при пальпации, не спаяны с окружающими тканями.

В полости рта: в толще нижней губы определяется полушаровидное образование диаметром около 3 см, слизистая оболочка над образованием синюшного оттенка. Образование мягкоэластической консистенции, безболезненно при пальпации, не спаяно с окружающими тканями. Зубная формула:

0		П													0
8	7	6	5	4	3	2	1	1	2	3	4	5	6	7	8
		С											П	П	

### Вопросы:

1. Поставьте диагноз и укажите наиболее существенные для данного заболевания симптомы.
2. Проведите дифференциальную диагностику.
3. Составьте план комплексного лечения врачами-стоматологами различного профиля.
4. Обоснуйте последовательность хирургических этапов лечения.
5. Перечислите возможные местные и общие осложнения.

### Ситуационная задача 179

Пациент В. 33 лет обратился в стоматологическую клинику с жалобами на боль, распирающее и появление припухлости в поднижнечелюстной области слева во время приёма пищи.

Развитие настоящего заболевания: последние 2 дня пациент отмечает появление болезненной припухлости в поднижнечелюстной области слева во время приёма пищи. В течение 10-15 минут припухлость исчезает.

Перенесённые и сопутствующие заболевания: со слов пациента, практически здоров. ВИЧ, сифилис, гепатит отрицает.

Аллергоанамнез не отягощён.

Общее состояние удовлетворительное. Температура тела 36,9°C.

Местный статус: конфигурация лица не изменена. Открывание рта свободное. Регионарные лимфатические узлы не увеличены, безболезненны при пальпации, не спаяны с окружающими тканями.

В полости рта: слизистая оболочка рта бледно-розового цвета, умеренно увлажнена, без признаков воспаления. При массаже поднижнечелюстной слюнной железы слева выделяется прозрачная слюна в умеренном количестве. При бимануальной пальпации по ходу поднижнечелюстного протока слева в передней трети определяется небольшое ограниченное уплотнение. При зондировании протока определяется шероховатая поверхность.

На рентгенограмме дна полости рта слева: определяется рентгеноплотная тень, округлой формы, примерно 3 мм в диаметре.

Зубная формула:

0	П	П													0
8	7	6	5	4	3	2	1	1	2	3	4	5	6	7	8
		С											П		

### Вопросы:

1. Поставьте диагноз и укажите наиболее существенные для данного заболевания симптомы.
2. Проведите дифференциальную диагностику.
3. Составьте план комплексного лечения врачами-стоматологами различного профиля.
4. Обоснуйте последовательность хирургических этапов лечения.
5. Перечислите возможные местные и общие осложнения.

### Ситуационная задача 180

Пациент М. 36 лет обратился в стоматологическую клинику с жалобами на болезненную припухлость в поднижнечелюстной области справа, повышение температуры тела.

Развитие настоящего заболевания: со слов пациента, в течение 3 месяцев во время еды появлялась болезненная припухлость в поднижнечелюстной области справа. В течение 10-15 минут припухлость исчезала. Последние 2 дня припухлость в поднижнечелюстной области увеличивается, без улучшений, усилилась боль, появился солоноватый привкус во рту.

Перенесённые и сопутствующие заболевания: со слов пациента, практически здоров. ВИЧ, сифилис, гепатит отрицает.

Аллергоанамнез не отягощён.

Общее состояние удовлетворительное. Температура тела 37,6°C.

Местный статус: конфигурация лица изменена за счёт припухлости в поднижнечелюстной области справа. Открывание рта свободное. Поднижнечелюстные лимфатические узлы справа увеличены, болезненны при пальпации, не спаяны с окружающими тканями. Поднижнечелюстная железа справа увеличена, плотноэластической консистенции, болезненна при пальпации.

В полости рта: слизистая оболочка подъязычной области гиперемирована, при пальпации определяется болезненный инфильтрат. При массировании поднижнечелюстной слюнной железы справа выделяется слюна с примесью гноя.

На рентгенограмме дна полости рта: в проекции передней трети поднижнечелюстного протока определяется чётко очерченная округлая тень диаметром около 0,7 см.

Зубная формула:

0		П													0
8	7	6	5	4	3	2	1	1	2	3	4	5	6	7	8
П	К	С											П	П	

### Вопросы:

1. Поставьте диагноз и укажите наиболее существенные для данного заболевания симптомы.
2. Проведите дифференциальную диагностику.
3. Составьте план комплексного лечения врачами-стоматологами различного профиля.
4. Обоснуйте последовательность хирургических этапов лечения.
5. Перечислите возможные местные и общие осложнения.

### Ситуационная задача 181

Пациент М. 22 лет обратился к врачу-стоматологу с жалобами на боль в области 4.8 зуба, затруднённое открывание рта, боль при глотании.

Развитие настоящего заболевания: 5 дней назад появилась боль в области 4.8 зуба, спустя 3 дня появились боль при глотании и затруднённое открывание рта.

Перенесённые и сопутствующие заболевания: со слов пациента, практически здоров. ВИЧ, сифилис, гепатит отрицает.

Аллергоanamнез не отягощён.

Общее состояние удовлетворительное. Температура тела 37,1°C.

Местный статус: конфигурация лица не изменена. Открывание рта болезненно, ограничено до 2,5 см. Поднижнечелюстные лимфатические узлы справа увеличены, болезненны при пальпации, не спаяны с окружающими тканями.

В полости рта: слизистая оболочка в ретромолярной области справа гиперемирована, отёчна. В области 4.8 зуба из-под «капюшона» выделяется гной. Пальпация резко болезненна. 4.8 зуб прорезался медиальными буграми.

На рентгенограмме: 4.8 зуб имеет медиальный наклон коронки в сторону второго моляра.

Зубная формула:

0		П													0
8	7	6	5	4	3	2	1	1	2	3	4	5	6	7	8
		С											П		

**Вопросы:**

1. Поставьте диагноз и укажите наиболее существенные для данного заболевания симптомы.
2. Проведите дифференциальную диагностику.
3. Составьте план комплексного лечения врачами-стоматологами различного профиля.
4. Обоснуйте последовательность хирургических этапов лечения.
5. Перечислите возможные местные и общие осложнения.

**Ситуационная задача 182**

Пациентка Н. 67 лет обратилась к врачу-стоматологу с жалобами на боль в области нижней челюсти справа, усиливающуюся при использовании съёмного протеза и приёме пищи.

Развитие настоящего заболевания: со слов пациентки, 1,5 месяца назад были удалены 4.5, 4.6 зубы. Боль в области нижней челюсти справа появилась при использовании съёмного протеза.

Перенесённые и сопутствующие заболевания: со слов пациентки, гипертоническая болезнь. ВИЧ, сифилис, гепатит отрицает.

Аллергоanamнез не отягощён.

Общее состояние удовлетворительное. Температура тела 36,6°С.

Местный статус: конфигурация лица не изменена. Открывание рта свободное. Регионарные лимфатические узлы не пальпируются.

В полости рта: в области отсутствующих 4.5, 4.6 зубов слизистая оболочка гиперемирована, при пальпации определяется резко болезненный острый выступ альвеолярного отростка. Зубная формула:

0	0	0	0	0	К	К	К	К	К	К	К	0	0	0	0
8	7	6	5	4	3	2	1	1	2	3	4	5	6	7	8
0	0	0	0	К	К	К	К	К	К	0	0	0	0	0	0

**Вопросы:**

1. Поставьте диагноз и укажите наиболее существенные для данного заболевания симптомы.

2. Проведите дифференциальную диагностику.
3. Составьте план комплексного лечения врачами-стоматологами различного профиля.
4. Обоснуйте последовательность хирургических этапов лечения.
5. Перечислите возможные местные и общие осложнения.

### Ситуационная задача 183

Пациент С. 35 лет обратился к врачу-стоматологу с жалобами на периодически возникающую боль в 2.2 зубе, усиливающуюся при приёме твёрдой и горячей пищи.

Развитие настоящего заболевания: 2.2 и 2.3 зубы были лечены несколько лет назад. В течение 1,5 лет, периодически возникала боль при накусывании на 2.2 зуб. После приёма Нурофена и полосканий полости рта раствором соды боль прекращается.

Объективно: общее состояние удовлетворительное, температура тела 36,6°C.

При осмотре: конфигурация лица не изменена. Открывание рта свободное. 2.2 зуб изменён в цвете, пломба на медиальной поверхности. 2.3 зуб в цвете не изменён, пломба на дистальной поверхности. Слизистая оболочка с вестибулярной стороны, соответственно верхушке корня 2.2 зуба слегка отёчна, гиперемирована. На середине высоты альвеолярного отростка с вестибулярной стороны между 2.2 и 2.3 зубами имеется свищевой ход. Вертикальная перкуссия 2.2 зуба слабоболезненна. Зубная формула:

О		п	п						п	п					О
18	17	16	15	14	13	12	11	21	22	23	24	25	26	27	28
48	47	46	45	44	43	42	41	31	32	33	34	35	36	37	38
О	П	О											П		О

На рентгенограмме: у верхушки корня 2.2 зуба определяется очаг разрежения костной ткани без чётких границ, 0,3×0,4 см, канал корня зуба obturated на ½ его длины. Изменений в периапикальных тканях 2.3 зуба нет.

ЭОД 2.2 зуба – реакции на ток нет, 2.3 зуба – 6 мА.

#### Вопросы:

1. Поставьте диагноз и укажите наиболее существенные для данного заболевания симптомы.
2. Проведите дифференциальную диагностику.
3. Составьте план комплексного лечения врачами-стоматологами различного профиля.
4. Обоснуйте последовательность хирургических этапов лечения.
5. Перечислите возможные местные и общие осложнения.

### Ситуационная задача 184

Пациентка В. 27 лет жалуется на безболезненное образование под кожей в нижнем отделе щеки справа.

Развитие настоящего заболевания: более года периодически во время еды возникали неприятные ощущения и болезненность при накусывании на 4.6 зуб. 2 месяца назад под кожей щеки справа появилось безболезненное уплотнение, которое постепенно увеличивалось и спаивалось с кожей. Кожа над ним стала красной.

При осмотре: в нижнем отделе щёчной области справа, в подкожной клетчатке имеется плотный округлой формы до 2,5 см в диаметре малоблезненный инфильтрат. Кожа над ним истончена, имеет синюшно-багровый цвет. Открывание рта свободное. Коронковая часть 4.6 зуба сильно разрушена. От его альвеолы к мягким тканям щеки идёт плотный безболезненный тяж. Зубная формула:

О		п											п		О
18	17	16	15	14	13	12	11	21	22	23	24	25	26	27	28
48	47	46	45	44	43	42	41	31	32	33	34	35	36	37	38
О		С											п		О

На рентгенограмме: у верхушки медиального корня 4.6 зуба определяется очаг разрежения костной ткани, неправильной формы, без чётких границ. Линия периодонта и компактная пластинка альвеолы в этом месте не прослеживаются.

#### Вопросы:

1. Поставьте диагноз и укажите наиболее существенные для данного заболевания симптомы.
2. Проведите дифференциальную диагностику.
3. Составьте план комплексного лечения врачами-стоматологами различного профиля.
4. Обоснуйте последовательность хирургических этапов лечения.
5. Перечислите возможные местные и общие осложнения.

### Ситуационная задача 185

Пациентка Ф. 19 лет жалуется на постоянную ноющую боль в области верхней челюсти справа, отдающую в ухо и висок, припухлость правой щеки, слабость, сонливость.

Развитие настоящего заболевания: более года в 1.6 зубе периодически возникала боль, которая самостоятельно проходила в течение 3-4 дней. Два дня назад вновь возникла сильная боль в 1.6 зубе. Применяла тепловые процедуры: грелки, полоскания теплым раствором бикарбоната натрия. Боль в 1.6 зубе уменьшилась, но появилась припухлость правой щеки. В течение дня припухлость увеличилась, распространилась на подглазничную область и нижнее веко. Присоединилась боль в половине верхней челюсти.

Объективно: общее состояние больной удовлетворительное, температура тела 37,4°C. Пульс 72 удара в минуту, хорошего наполнения и напряжения.

При осмотре: отёк мягких тканей подглазничной, щёчной, скуловой областей и нижнего века справа. Носогубная складка справа сглажена, глазная щель сужена. Имеется гиперестезия кожи правой щеки. Поднижнечелюстные лимфатические узлы справа увеличены, подвижны, болезненны. Рот открывается свободно. Слизистая оболочка переходной складки и щеки в области верхних премоляров и моляров справа гиперемирована и отёчна. На слизистые щеки видны отпечатки коронок зубов. Переходная складка на уровне 1.7, 1.6, 1.5, 1.4 зубов сглажена. При пальпации в этой области определяется плотный и болезненный инфильтрат, флюктуации нет. Язык влажный, покрыт желтоватым налётом. Коронковая часть 1.6 зуба полностью разрушена кариозным процессом, зуб слегка реагирует на перкуссию, неподвижен. 1.7, 1.5 зубы - интактные, на перкуссию не реагируют, неподвижны. Зубная формула:

О	П	С											П		О
18	17	16	15	14	13	12	11	21	22	23	24	25	26	27	28
48	47	46	45	44	43	42	41	31	32	33	34	35	36	37	38
	П	С										П	П		О

На рентгенограмме определяется деструкция кости с нечёткими контурами у верхушек щёчных корней 1.6 зуба.

ЭОД 1.5 зуба – бМА, 1.6 зуба – реакции нет, 1.7 зуба - 4 МА.

**Вопросы:**

1. Поставьте диагноз и укажите наиболее существенные для данного заболевания симптомы.
2. Проведите дифференциальную диагностику.
3. Составьте план комплексного лечения врачами-стоматологами различного профиля.
4. Обоснуйте последовательность хирургических этапов лечения.
5. Перечислите возможные местные и общие осложнения.

**Ситуационная задача 186**

Пациент В. 24 лет обратился к врачу-стоматологу с жалобами на острую боль в нижней челюсти слева, припухлость левой половины лица, онемение кожи нижней губы слева, общую слабость, повышение температуры тела до 39,0°C, озноб, сильную головную боль.

Развитие настоящего заболевания: 2 года назад был лечен 3.6 зуб. Периодически этот зуб болел при накусывании. Две недели назад после перенесённого ОРВИ 3.6 зуб вновь заболел. К врачу не обращался. Спустя 5 дней возникла боль в зубах нижней челюсти слева, резко повысилась

температура тела, был сильный озноб, возникла сильная слабость. Появилась припухлость лица, онемение кожи нижней губы слева. Самостоятельный приём Нурофена и Амоксициклава в течение 2 дней не привели к заметному улучшению в состоянии, обратился к врачу-стоматологу.

Объективно: состояние средней тяжести, температура тела 38,6°C, пульс частый, слабого наполнения.

При осмотре: в левой щёчной и поднижнечелюстной областях плотный болезненный инфильтрат. Чувствительность кожи нижней губы слева снижена. Открывание рта ограничено до 2 см между центральными резцами. Слизистая оболочка альвеолярной части нижней челюсти слева в области премоляров и моляров с вестибулярной и язычной поверхностями отёчна, гиперемирована, при пальпации, определяется инфильтрация тканей. Язык покрыт белым, рыхлым налётом. В 3.6 зубе на жевательной поверхности глубокая кариозная полость, сообщающаяся с полостью зуба, перкуссия слегка болезненна, подвижность II-степени. Коронковые части 3.4, 3.5, 3.7 зубов интактны; перкуссия их болезненна, подвижность I степени. Зубная формула:

О			П			П	П			П			П		О
18	17	16	15	14	13	12	11	21	22	23	24	25	26	27	28
48	47	46	45	44	43	42	41	31	32	33	34	35	36	37	38
		О	П										С		О

На рентгенограмме: в области верхушек корней 3.6 зуба имеется разрезание костной ткани с чёткими границами, размером 0,5×0,4 см. Каналы корней 3.6 зуба заполнены пломбирочным материалом на 2/3 длины.

ЭОД 3.6 зуба – реакции нет; 3.4 зуба – 20 мА; 3.5 зуба – 35 мА; 3.7 зуба – 30 мА.

### Вопросы:

1. Поставьте диагноз и укажите наиболее существенные для данного заболевания симптомы.
2. Проведите дифференциальную диагностику.
3. Составьте план комплексного лечения врачами-стоматологами различного профиля.
4. Обоснуйте последовательность хирургических этапов лечения.
5. Перечислите возможные местные и общие осложнения.

### Ситуационная задача 187

Пациент Б. 37 лет обратился к врачу-стоматологу с жалобами на боль и припухлость в нижней челюсти справа, боль при глотании, ограничение открывания рта, головную боль, общую слабость, повышенную температуру тела, озноб.

Анамнез: пять дней назад заболел ранее леченый 4.7 зуб, повысилась температура тела, появился озноб, боль и припухлость в области нижней



челюсти справа. В последующие дни боль и припухлость нарастали, глотание стало болезненным.

Общее состояние относительно удовлетворительное, температура тела 38,7°C, кожные покровы бледные, влажные.

Аллергия на Новокаин.

При осмотре: отёк мягких тканей щёчной и поднижнечелюстной областей справа. Кожа в цвете не изменена, плохо собирается в складку. Поднижнечелюстные (средние и задние) лимфатические узлы справа увеличены, болезненны при пальпации. Определяется снижение болевой и тактильной чувствительности кожи нижней губы и подбородка справа. Открывание рта ограничено до 2 см между центральными резцами. Слизистая оболочка альвеолярной части нижней челюсти с вестибулярной и язычной сторон в области 4.5; 4.6; 4.7; 4.8 зубов гиперемирована, отёчна. При пальпации переходной складки в области этих зубов с 2 сторон определяется плотный, болезненный инфильтрат и флюктуация с вестибулярной поверхности. В 4.7 зубе металлическая пломба, занимающая почти  $\frac{3}{4}$  окклюзионной поверхности зуба. 4.5, 4.6, 4.8 зубы интактны. Перкуссия 4.5; 4.6; 4.7; 4.8 зубов болезненна, определяется подвижность 1 степени. Из-под десневого края этих зубов выделяется гной. Зубная формула:

О			П			П	П			П			О		О
18	17	16	15	14	13	12	11	21	22	23	24	25	26	27	28
48	47	46	45	44	43	42	41	31	32	33	34	35	36	37	38
	П												О		О

На рентгенограмме: канал переднего корня 4.7 зуба заполнен пломбирочным материалом на  $\frac{2}{3}$ , канал заднего корня – на всем протяжении. В верхушечной части переднего корня имеется деструкция костной ткани с чёткими контурами, округлой формы, диаметром 0,6 см.

ЭОД: 4.5, 4.6; 4.8 зубов – 25-27 мА; 4.7 зуб – нет реакции на 150 мА.

#### Вопросы:

1. Поставьте диагноз и укажите наиболее существенные для данного заболевания симптомы.
2. Проведите дифференциальную диагностику.
3. Составьте план комплексного лечения врачами-стоматологами различного профиля.
4. Обоснуйте последовательность хирургических этапов лечения.
5. Перечислите возможные местные и общие осложнения.

#### Ситуационная задача 188

Пациент С. 48 лет обратился к врачу-стоматологу с жалобами на припухлость и гнойные выделения из свища на коже в области нижней челюсти слева, повышение температуры тела до 37,2-37,3°C по вечерам.

Развитие настоящего заболевания: два месяца назад проводилось лечение разрушенного 3.6 зуба по поводу хронического периодонтита. Через неделю после лечения появилась ноющая боль в этом зубе. Боль быстро нарастала и распространилась на соседние зубы и всю половину нижней челюсти. Появилась разлитая припухлость лица, температура тела повысилась до 39°C, был озноб, нарушился сон, пропал аппетит. Был госпитализирован. В стационаре было проведено удаление 3.6 зуба, вскрытие флегмоны поднижнечелюстного треугольника слева, сделаны разрезы с вестибулярной и оральной сторон альвеолярной части челюсти слева, проводилась дезинтоксикационная, антибактериальная, противовоспалительная терапия, местное лечение гнойных ран. Через 7-9 дней состояние больного улучшилось; нормализовалась температура тела, боль и припухлость в области нижней челюсти уменьшились. Через 10 суток был выписан. Через месяц после выписки в поднижнечелюстной области сформировался свищ с гнойным отделяемым.

Объективно: общее состояние удовлетворительное. Температура тела 36,6°C.

При осмотре: имеется припухлость в области нижней челюсти слева. При её пальпации определяется утолщение наружной поверхности и нижнего края тела нижней челюсти слева. Кожа в цвете не изменена. В поднижнечелюстной области рубец длиной 10 см. В центре его свищ с выбухающей грануляционной тканью и гнойным отделяемым. Открывание рта слегка ограничено, послеоперационные раны в полости рта зарубцевались. Из лунки 3.6 зуба выбухает грануляционная ткань.

На рентгенограмме: в области среднего отдела тела нижней челюсти слева определяется очаг деструкции костной ткани с неровными краями размером 3 на 2 см, в центре которой участок отделившейся кости 1,3 на 1,0 см имеется неровность очертания нижнего края челюсти соответственно очагу деструкции в кости.

#### **Вопросы:**

1. Поставьте диагноз и укажите наиболее существенные для данного заболевания симптомы.
2. Проведите дифференциальную диагностику.
3. Составьте план комплексного лечения врачами-стоматологами различного профиля.
4. Обоснуйте последовательность хирургических этапов лечения.
5. Перечислите возможные местные и общие осложнения.

#### **Ситуационная задача 189**

Пациент К. 33 лет обратился к врачу-стоматологу с жалобами на безболезненное выбухание на десне в области 2.3 зуба с наружной стороны.

Развитие настоящего заболевания: выбухание заметил 2 недели назад, оно не беспокоит, не увеличивается.

При осмотре: конфигурация лица не изменена. Открывание рта свободное.

Под слизистой оболочкой переходной складки и на альвеолярном отростке соответственно верхушке корня 2.3 зуба с вестибулярной стороны определяется ограниченный плотный очаг полушаровидной формы, 1,0×0,5 см. Слизистая оболочка над ним не изменена, пальпация безболезненна. 2.3 зуб под металлокерамической коронкой, которая спаяна с коронками на соседних зубах. Металлокерамический мостовидный протез из 10 единиц изготовлен около 1 года назад.

На рентгенограмме: у верхушки корня 2.3 зуба определяется разрежение костной ткани с нечёткими границами. Канал корня зуба obturated пломбирочным материалом на  $\frac{2}{3}$  длины корня. Периодонт остальных зубов, покрытых металлокерамическими коронками, не изменён.

#### **Вопросы:**

1. Поставьте диагноз и укажите наиболее существенные для данного заболевания симптомы.
2. Проведите дифференциальную диагностику.
3. Составьте план комплексного лечения врачами-стоматологами различного профиля.
4. Обоснуйте последовательность хирургических этапов лечения.
5. Перечислите возможные местные и общие осложнения.

#### **Ситуационная задача 190**

Пациент М. 30 лет обратился к врачу-стоматологу с жалобами на постоянную ноющую боль в области лунки удалённого 3.6 зуба, с иррадиацией в ухо, висок, подъём температуры тела до 37,3°C.

Развитие настоящего заболевания: 4 дня назад был удалён 3.6 зуб. В послеоперационном периоде на следующие сутки отмечал непостоянную ноющую боль в альвеоле, которая усиливалась во время еды. Принимал Нурофен 0,2 по 1 таблетке × 3 раза после еды. В дальнейшем боль усиливалась, стала постоянной, иррадиировала в левую половину головы. От приёма Нурофена кратковременное улучшение.

При осмотре: конфигурация лица не изменена. Поднижнечелюстные лимфатические узлы слева увеличены, болезненны при пальпации. Открывание рта свободное безболезненное, в полном объёме. В лунке удалённого 3.6 зуба определяются остатки распавшегося сгустка крови, обнажённые участки костной ткани, стенки её покрыты серым налётом. Слизистая оболочка вокруг альвеолы гиперемирована, отёчна, болезненна при пальпации. На 3.7 и 3.5 зубах пломбы по 2 классу.

На рентгенограмме: в области удалённого 3.6 зуба, прослеживаются контуры удалённых корней, у медиального корня участок разрежения костной ткани с чёткими контурами. 3.5, 3.7 зубы – каналы не пломбированы, периодонтальная щель прослеживается на всех участках, не расширена.

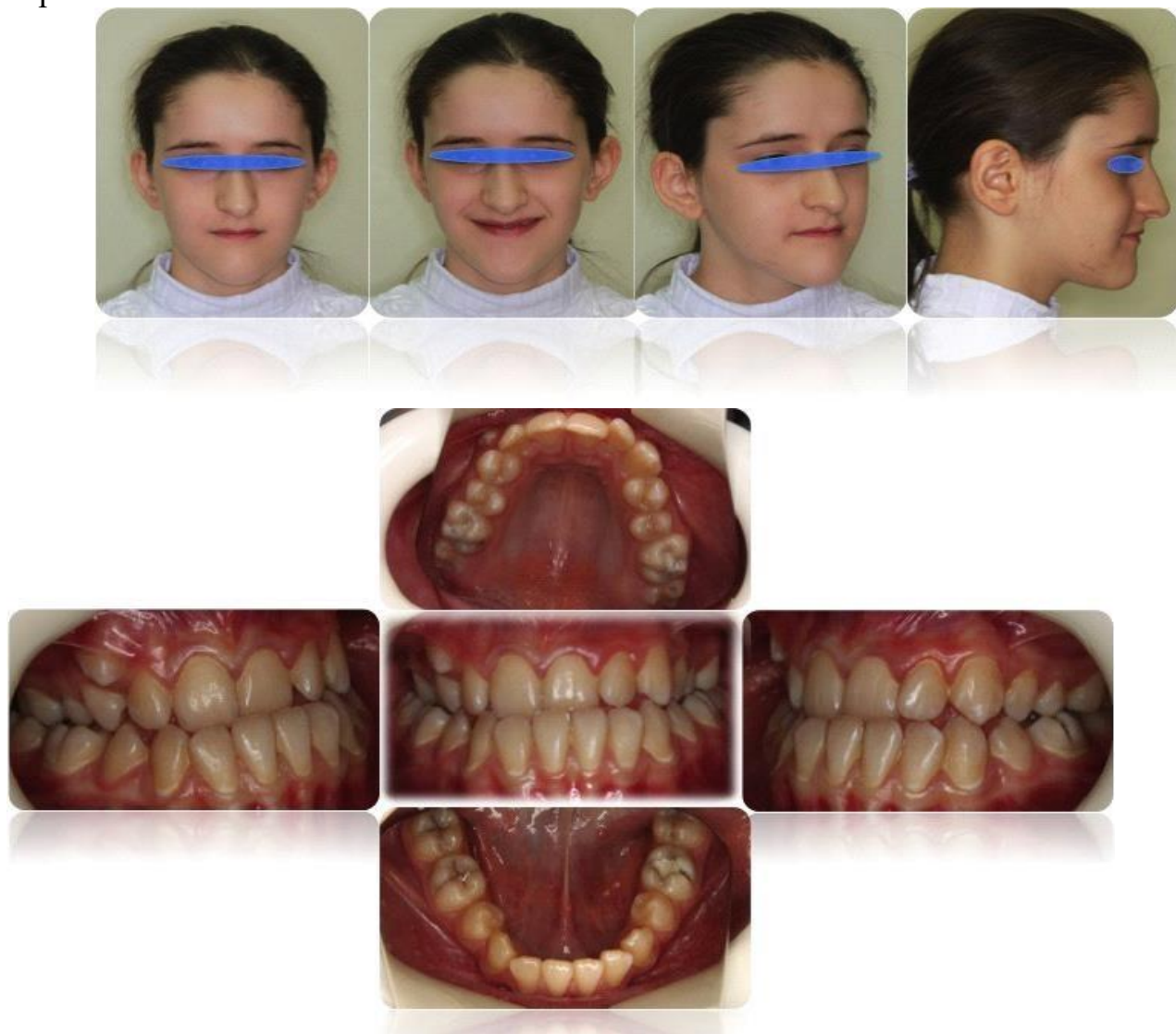
#### **Вопросы:**

1. Поставьте диагноз и укажите наиболее существенные для данного заболевания симптомы.
2. Проведите дифференциальную диагностику.

3. Составьте план комплексного лечения врачами-стоматологами различного профиля.
4. Обоснуйте последовательность хирургических этапов лечения.
5. Перечислите возможные местные и общие осложнения.

### Ситуационная задача 191

Пациентка А. 13 лет обратилась в клинику с жалобами на неправильное положение зубов, нарушение их смыкания. Ранее проходила ортодонтическое лечение с применением съёмных ортодонтических аппаратов. Клиническая картина:



Результаты дополнительных методов исследования:

Сумма мезиодистальных размеров верхних резцов – 32 мм.

Сумма мезиодистальных размеров нижних резцов – 24.

Параметры зубных рядов:

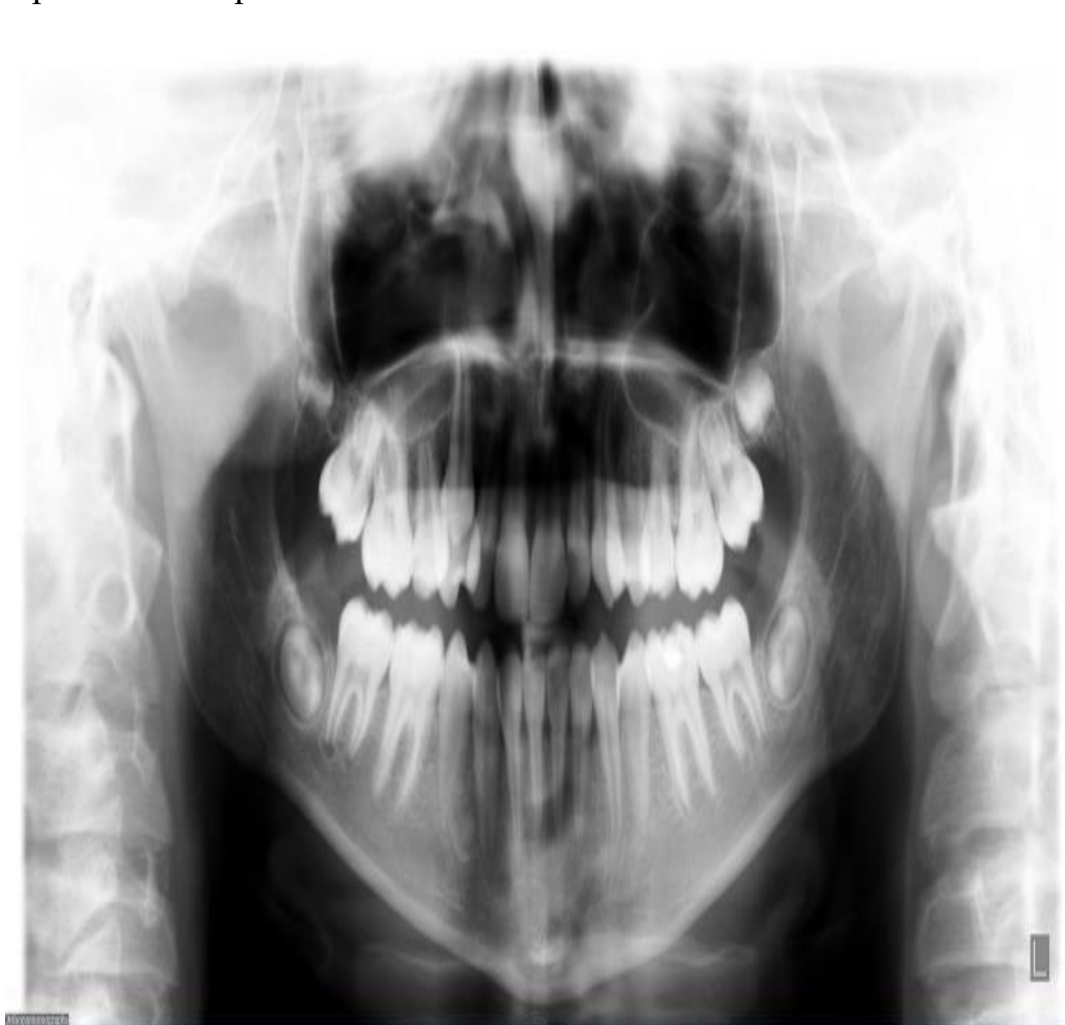Ширина зубного ряда в области верхних премоляров – 33 (норма 37,5 мм).

Ширина зубного ряда в области нижних премоляров – 34.

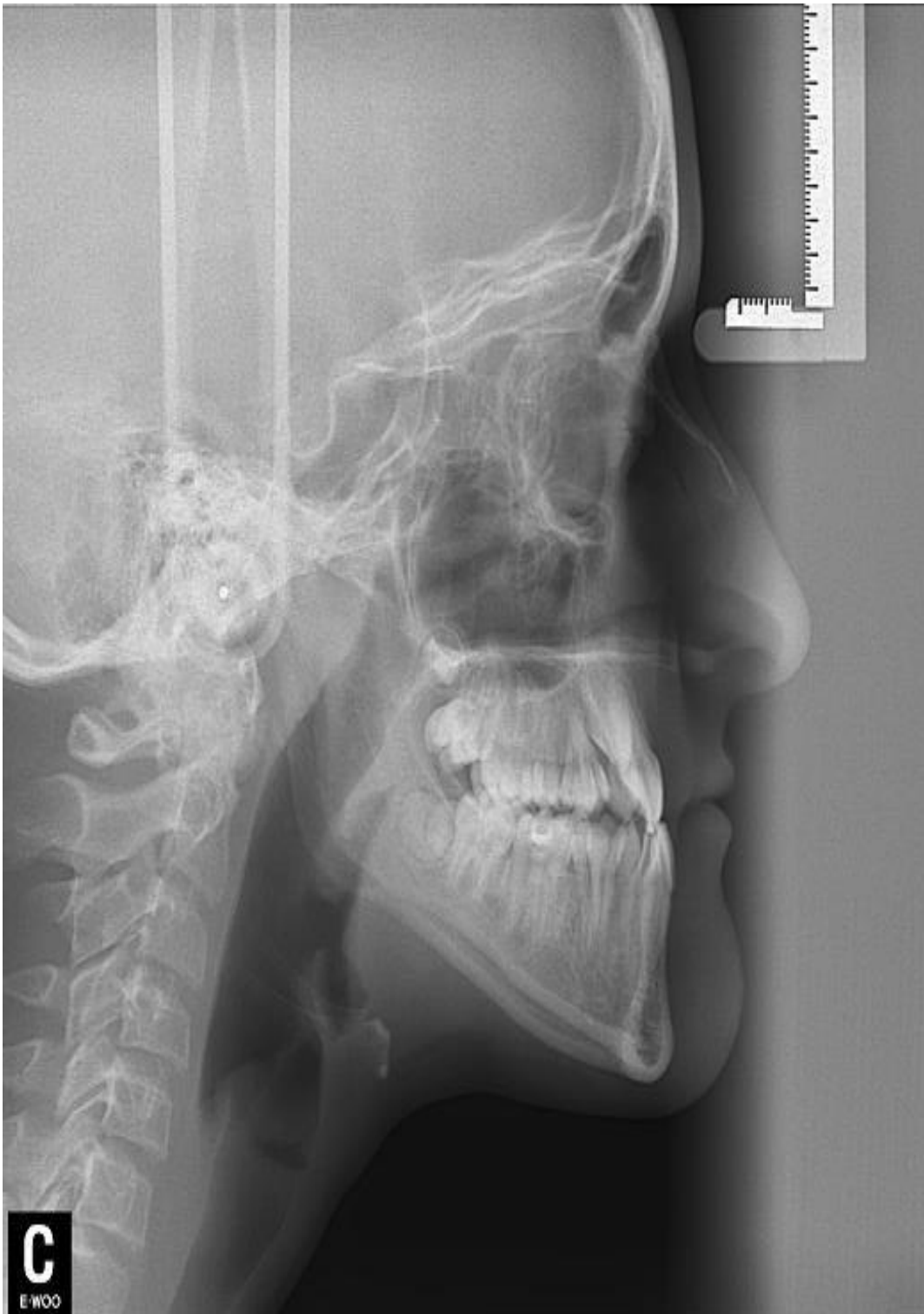Ширина зубного ряда в области верхних моляров – 44 (норма 49,0 мм).

Ширина зубного ряда в области нижних моляров – 45. Длина переднего отрезка верхнего зубного ряда – 16 (норма 18,5 мм).

Длина переднего отрезка нижнего зубного ряда – 14 (норма 16,5 мм).  
Ортопантомограмма:



Данные телерентгенограммы в боковой проекции:



SNA –  $78^{\circ}$  (норма  $82^{\circ} \pm 2^{\circ}$ ).  
SNB –  $84^{\circ}$  (норма  $80^{\circ} \pm 2^{\circ}$ ).  
ANB-  $-6^{\circ}$  (норма  $2^{\circ} \pm 2^{\circ}$ ).  
NSL/MP –  $40^{\circ}$  (норма  $32^{\circ} \pm 2^{\circ}$ ).  
NSL/Spp –  $5^{\circ}$  (норма  $7^{\circ} \pm 2^{\circ}$ ).  
Spp/MP –  $35^{\circ}$  (норма  $25^{\circ} \pm 2^{\circ}$ ).  
Spp/верхний резец –  $112^{\circ}$  (норма  $115^{\circ} \pm 5^{\circ}$ ). MP/нижний резец –  $78^{\circ}$   
(норма  $95^{\circ} \pm 5^{\circ}$ ). межрезцовый угол –  $152^{\circ}$  (норма  $125^{\circ} \pm 5^{\circ}$ ).

**Вопросы:**

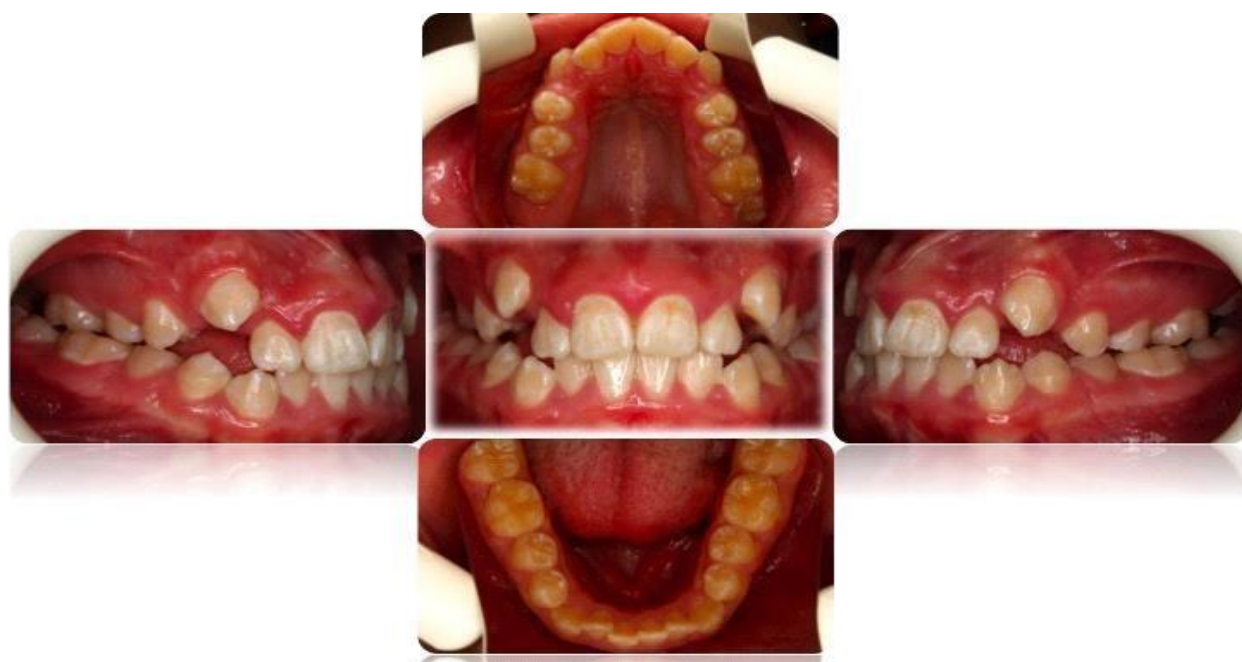
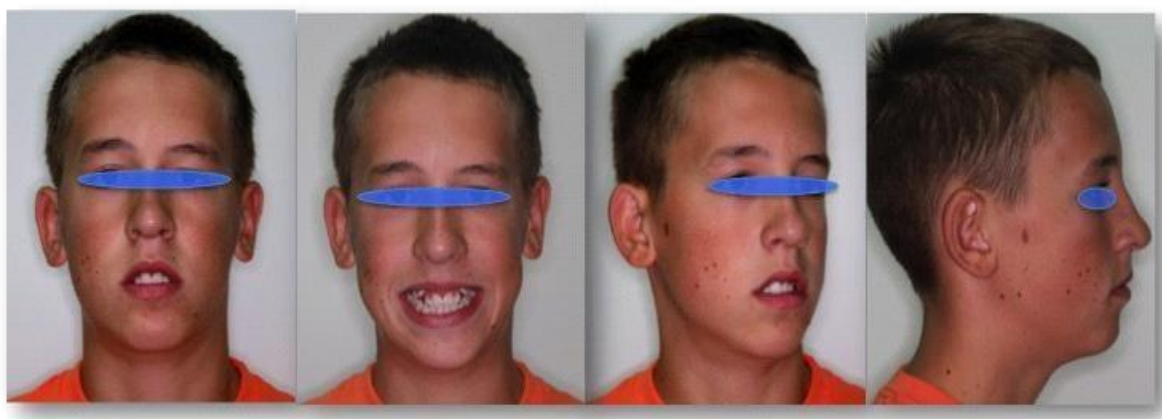1. Опишите объективную клиническую картину.

2. Проанализируйте результаты антропометрических методов исследования.
3. Проанализируйте результаты рентгенологических методов исследования.
4. Поставьте развёрнутый диагноз.
5. Предложите план комплексной реабилитации пациента.

### Ситуационная задача 192

Пациент М. 15 лет обратился в клинику с жалобами на неправильное положение зубов.

Клиническая картина:



Результаты дополнительных методов исследования:

Сумма мезиодистальных размеров верхних резцов – 32,0 мм.

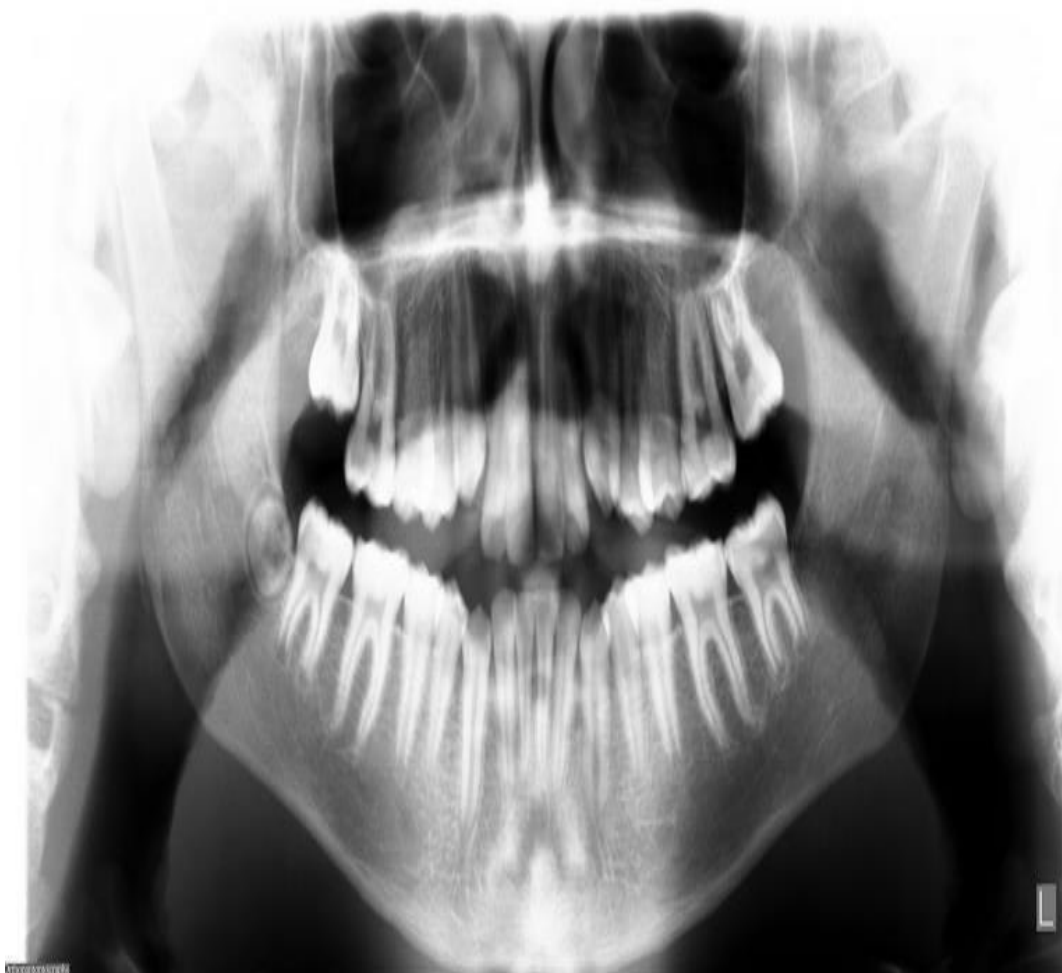
Сумма мезиодистальных размеров нижних резцов – 27,0 мм.

Параметры зубных рядов:

Ширина зубного ряда в области верхних премоляров – 34,0 (норма 37,5 мм).

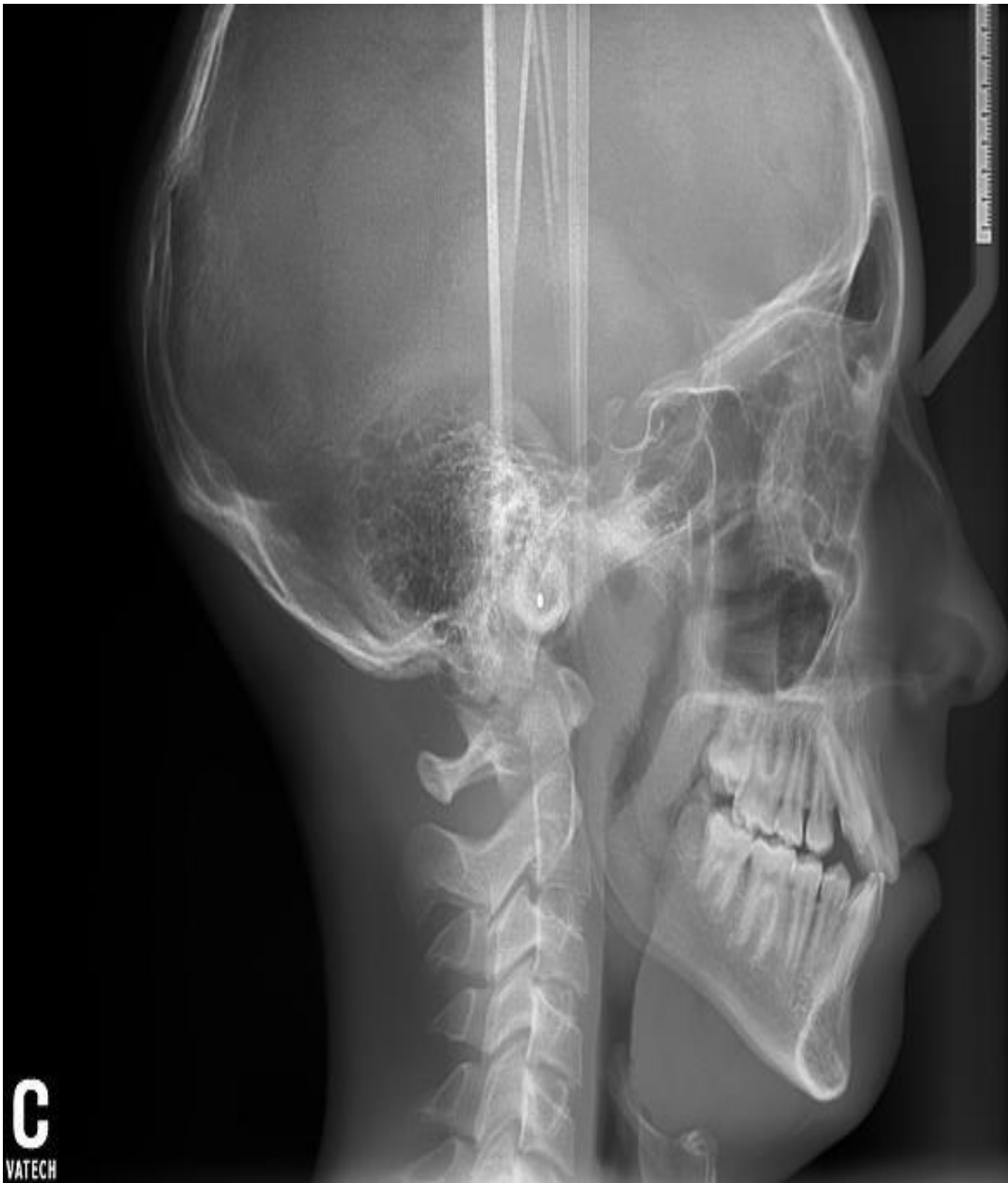Ширина зубного ряда в области нижних премоляров – 38,0.  
Ширина зубного ряда в области верхних моляров – 46,0 (норма 49 мм).  
Ширина зубного ряда в области нижних моляров – 49,0.  
Длина переднего отрезка верхнего зубного ряда – 18,0 (норма 18,5 мм).  
Длина переднего отрезка нижнего зубного ряда – 15,0 (норма 16,5).

Ортопантограмма:



Данные расчёта телерентгенограммы головы в боковой проекции:  
SNA – 81°(норма 82°±2°). SNB - 82°(норма 80°±2°).  
ANB- -1°(норма 2°±2°).  
NSL/MP - 37°(норма 32° ±2°).  
NSL/Spp - 10°(норма 7°±2°).  
Spp/MP – 27°(норма 25°±2°) норма 25°±2°) Spp/верхний резец –  
120°(норма 115°±2°). MP/нижний резец – 89°(норма 90°-95°). межрезцовый  
угол - 120°(норма 125°±2°)





**Вопросы:**

1. Опишите объективную клиническую картину.
2. Проанализируйте результаты антропометрических методов исследования.
3. Проанализируйте результаты рентгенологических методов исследования.
4. Поставьте развёрнутый диагноз.
5. Предложите план лечения, профилактические мероприятия, которые могли бы предотвратить возникновение данной ЗЧА или свести её клинические проявления к минимуму.

**Ситуационная задача 193**

В клинику на осмотр к врачу-стоматологу обратилась мама с ребёнком 7 лет по направлению от врача-логопеда.

При осмотре полости рта выявлена скученность фронтальных зубов нижней челюсти, большое количество мягкого зубного налёта на оральной

поверхности всех зубов. Между центральными резцами верхней челюсти (1.1, 2.1) имеется расстояние 3 мм, коронки зубов смещены дистально. 5.2, 6.2 зубы отсутствуют. Наблюдается сужение и укорочение верхних и нижних зубных рядов. Наблюдается низкое прикрепление уздечки верхней губы, при оттягивании верхней губы, уздечка бледнеет. При широком открывании рта ребёнок не может дотянуться языком до нёба. Уздечка языка при натягивании бледнеет.

При осмотре твёрдых тканей выявлена пигментация эмали в области фиссур 3.6 и 4.6 зубов, при зондировании дно фиссуры шероховатое, перкуссия отрицательная, реакции на температурные раздражители нет.

На ортопантограмме выявляются зачатки всех постоянных зубов, кроме 1.8, 2.8, 3.8, 4.8. Корни верхних центральных резцов конвергируют.

	С	С		О			О			С	
16	55	54	53	52	11	21	62	63	64	65	26
46	85	84	83	82	41	31	72	73	74	75	36
		С							С		

### Вопросы:

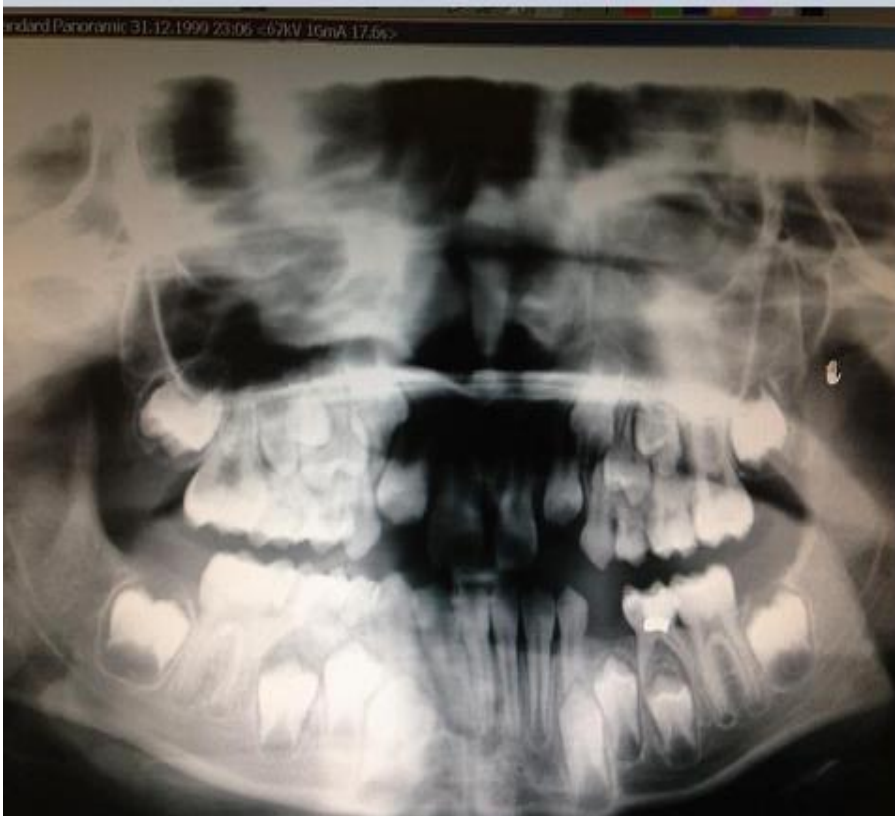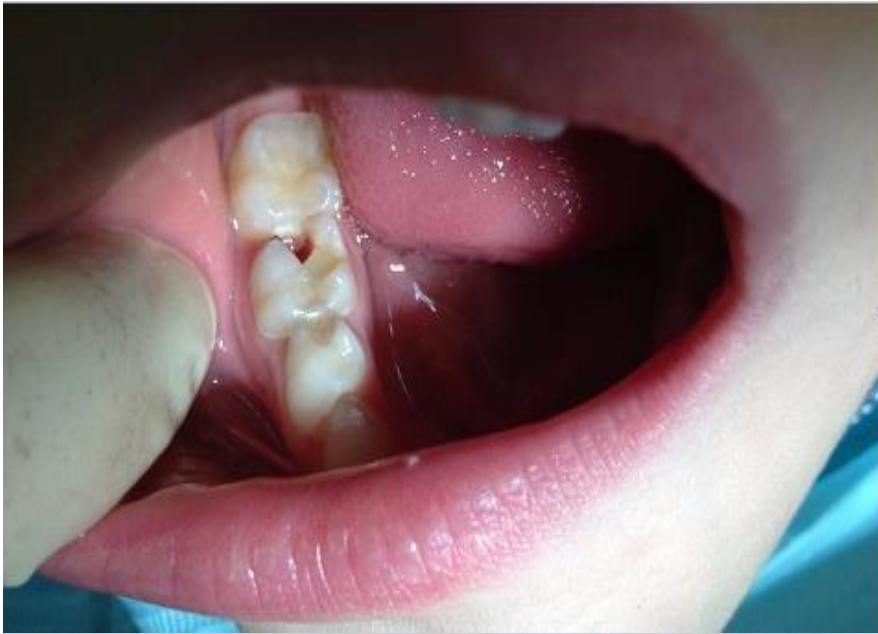1. Перечислите и обоснуйте факторы риска развития кариеса у данного пациента.
2. Опишите предварительный план лечения.
3. Перечислите критерии выбора метода и материала для герметизации фиссур у данного пациента.
4. Опишите методику коррекции индивидуальной гигиены.
5. Опишите пошагово алгоритм лечения кариеса моляров у данного пациента.

### Ситуационная задача 194

В стоматологическую клинику обратилась мама с ребёнком 8 лет с жалобами на боль в области нижней челюсти справа.

Со слов мамы, зуб ранее лечен в поликлинике. Общее состояние удовлетворительное. Температура тела 37,0°C.

Местно: на жевательной поверхности 8.5 зуба определяется глубокая кариозная полость, дно полости заполнено размягчённым дентином, слизистая оболочка десны гиперемирована, отёчна. Пальпация по переходной складке в области 8.5 зуба слабоболезненна. На ОПТГ: разрежение костной ткани между областью бифуркации корней 8.5 зуба и фолликулом 4.5 зуба.



### Вопросы:

1. Поставьте диагноз. Проведите дифференциальную диагностику.
2. Заполните медицинскую карту данного пациента.
3. Составьте план лечения.
4. Перечислите рекомендации после проведённого лечения.
5. Укажите последовательность, сроки, препараты и мероприятия по профилактике кариеса в данной ситуации.

### Ситуационная задача 195

У больного с фурункулом подбородка на пятый день лечения в условиях поликлиники появилось повышение температуры до  $39,0^{\circ}\text{C}$ , отмечена

деформация лица за счёт значительного отёка тканей подбородка и подподбородочной области. Больной срочно госпитализирован в клинику челюстно-лицевой хирургии.

При осмотре: в области подбородка имеется фурункул размером 1,5×1,5 см, болезненный при пальпации, в центре – на месте удалённого стержня имеется кратерообразная язвочка. Окружающие мягкие ткани отёчны, кожа подбородочной и подподбородочной областей гиперемирована, напряжена, слегка лоснится. В области гиперемии имеется симптом флюктуации. На ортопантограмме признаков заболевания зубов не обнаружено.

#### **Вопросы:**

1. Поставьте предварительный диагноз.
2. Проведите дифференциальную диагностику заболевания.
3. Составьте план лечения больного.
4. Какие дополнительные методы обследования необходимо выполнить?
5. Какие осложнения со стороны ЦНС могут развиваться у больного при неправильной тактике лечения?

#### **Ситуационная задача 196**

У больного после производственной травмы при падении с высоты была потеря сознания, тошнота, рвота, ретроградная амнезия, нарушение зрения, глотания, отёк мягких тканей, подкожная воздушная эмфизема. Первая медицинская помощь оказана бригадой скорой медицинской помощи.

Состояние больного тяжёлое. При осмотре: выраженная деформация лица за счёт отёка и гематомы мягких тканей, смещения костей средней зоны лица. Имеется нарушение зрения – диплопия, крово- и ликворотечение из полости рта и носа, возникающие периодически тошнота и рвота. Прикус нарушен, контактируют только моляры с обеих сторон.

#### **Вопросы:**

1. Поставьте предварительный диагноз.
2. Как определить наличие ликвореи из носа?
3. Куда должен быть доставлен больной бригадой скорой медицинской помощи?
4. Составьте план лечения больного.
5. Какие формы нарушения зрения возможны у больного?

#### **Ситуационная задача 197**

Больная М. 39 лет обратилась к врачу-стоматологу с жалобой на наличие опухоли в области угла нижней челюсти слева. При осмотре имеется ограниченная деформация нижней челюсти в виде «вздутия», замеченная случайно. В направлении указан предположительный диагноз «опухоль нижней челюсти, кистозная форма».

#### **Вопросы:**

1. Поставьте предварительный диагноз.

2. По каким анамнестическим и клиническим данным можно установить доброкачественность процесса?
3. Проведите дифференциальную диагностику заболевания.
4. Какие дополнительные методы обследования наиболее информативны при данном наблюдении?
5. Составьте план лечения больной.

### **Ситуационная задача 198**

В отделение челюстно-лицевой хирургии поступил больной с жалобами на общую слабость, повышение температуры тела, невозможность принимать пищу. 5 дней назад в поликлинике был удалён 4.7 зуб по поводу обострения хронического периодонтита. На следующий день температура тела повысилась до 39,0°C, появились боли при глотании, озноб.

При поступлении: общее состояние больного тяжёлое, температура тела 39,5°C, АД - 100/60 мм рт. ст., PS - 120 ударов в минуту, слабого наполнения. Кожные покровы бледные, суховаты. Тоны сердца приглушены.

Местно: в поднижнечелюстной области справа определяется болезненный инфильтрат, распространяющийся до кивательной мышцы. Открывание рта ограничено до 0,7 см. Гнилостный запах изо рта. Лунка 4.7 зуба наполнена сгустком грязно-серого цвета. Слизистая оболочка крыловидно-челюстной складки и боковой стенки глотки покрасневшая, выбухает в полость ротоглотки. При запрокидывании головы появляется резкая боль за грудиной, покашливание.

Анализ крови: НЬ - 120 г/л, лейкоциты -  $17,7 \times 10^9$ /л, СОЭ – 57 мм/час. Токсическая зернистость нейтрофилов.

#### **Вопросы:**

1. Поставьте предварительный диагноз.
2. Проведите дифференциальную диагностику заболевания.
3. Составьте план обследования и лечения больного.
4. Какие дополнительные методы обследования необходимо выполнить?
5. Какие осложнения могут развиваться у больного при неправильной тактике лечения?

### **Ситуационная задача 199**

Больному К. 38 лет работающему на химическом заводе по производству кислот, установлен диагноз «лейкоплакия слизистой оболочки обеих щёк». Из анамнеза известно, что больной курит, водит старый автомобиль. При осмотре полости рта выявлен ряд кариозных и разрушенных зубов.

#### **Вопросы:**

1. Какие факторы могли способствовать появлению лейкоплакии?
2. Какие формы лейкоплакии могут быть диагностированы у данного пациента?
3. Проведите дифференциальную диагностику заболевания.

4. Ваши действия по отношению к данному больному и в проведении профилактических мероприятий на заводе.
5. Какие осложнения могут развиваться у больного при неправильной и несвоевременно тактике лечения?

### **Ситуационная задача 200**

Больной 28 лет обратился в клинику на 5 сутки после травмы челюстно-лицевой области острым предметом. Имеется дефект кожи щёчной области слева и частично подкожно-жировой клетчатки, размером 5,0×4,0 см. Верхний край дефекта находится на 1,5 см ниже и латеральнее от медиального угла глаза. **Вопросы:**

1. Поставьте предварительный диагноз.
2. Составьте план лечения.
3. Близость каких анатомических образований и какие возможные осложнения следует учитывать при проведении операции?
4. Не является ли срок обращения больного противопоказанием к пластической операции?
5. Какие осложнения могут развиваться у больного при неправильной тактике лечения?

### **Ситуационная задача 201**

Больной А. 38 лет получил удар в левую половину лица, при этом почувствовал сильную боль в нижней челюсти. Отмечал кровотечение изо рта, затруднение открывания рта, появилось ощущение неправильного смыкания зубов и потери чувствительности в области нижней губы и подбородка. Сознания не терял, тошноты и рвоты не было.

#### **Вопросы:**

1. Каков предположительный диагноз?
2. Проведите дифференциальную диагностику заболевания.
3. Консультации врачей каких специальностей необходимо провести для установки окончательного диагноза?
4. Составьте план лечения больного.
5. С чем связано нарушение чувствительности губы и подбородка?

### **Ситуационная задача 202**

Пациентка 52 года обратилась к врачу-стоматологу с жалобами на болезненность, усиливающуюся при приёме кислой, острой пищи, наличие «язвочки» на слизистой оболочке щеки справа. При сборе анамнеза выяснено, что «язвочка» появилась около 5 месяцев назад. Ранее пациентка отмечала шероховатость в области слизистой оболочки щеки справа.

В анамнезе: вредные привычки, курит 1-1,5 пачки сигарет в день. Любит горячую и острую пищу.

При объективном обследовании выявлено: на слизистой оболочке щеки справа по линии смыкания моляров верхней и нижней челюсти имеется одиночная эрозия, размером 0,5×0,9 мм, возвышающаяся над окружающей

слизистой оболочкой. Наблюдается явление гиперкератоза. При пальпации эрозия обычной консистенции, слабо болезненна. Регионарные лимфатические узлы не увеличены, плотноэластической консистенции, безболезненны при пальпации.

На зубах верхней и нижней челюсти определяется значительное количество мягкого зубного налёта. Гигиенический индекс 2,5.

1.5, 1.6, 1.7, 4.6 зубы покрыты металлокерамическими коронками. При осмотре коронки 1.6, 1.7 и 4.6 зубы имеют дефекты в виде сколов металлокерамического покрытия с острыми краями.

#### **Вопросы:**

1. Поставьте предварительный диагноз.
2. Проведите дифференциальную диагностику.
3. Необходимо ли проведение дополнительных исследований?
4. Составьте план лечения.
5. Дайте рекомендации.

#### **Ситуационная задача 203**

Пациент 40 лет обратился в стоматологическую клинику с жалобами на жжение, сухость слизистой оболочки рта, кровоточивость дёсен при чистке зубов. Заболевание, появившееся 2 года назад, связывает со стрессом. Несколько раз обращался к врачу-стоматологу, после проводимого лечения наступало незначительное улучшение.

В анамнезе жизни: диагноз «гипертоническая болезнь» поставлен 5 лет назад, группа риска высокая, 2 года назад диагностирован сахарный диабет, тип 2, средней степени тяжести. Лечится по поводу заболеваний нерегулярно, диету не соблюдает, АД и глюкозу крови не контролирует.

Объективно: гигиенический индекс по Грину-Вермильону (ОНИ-S) = 2,5. Слизистая оболочка дёсен обеих челюстей цианотична, отёчна, кровоточит при зондировании. В области передней группы зубов верхней и нижней челюсти имеются пародонтальные карманы глубиной 5,5 мм, подвижность 2-3 степени, обильные зубные отложения.

При осмотре зубного ряда: у 2.4, 3.7 зубов – искусственные стальные штампованные коронки, у 3.5, 4.4 зубов - искусственные золотые штампованные коронки, пломбы из амальгамы в 1.7, 1.6 зубах.

На ортопантограмме – снижение высоты межальвеолярных перегородок на  $\frac{2}{3}$  длины корней зубов.

АД – 160/100 мм рт.ст., глюкоза крови – 11,2 ммоль/л.

#### **Вопросы:**

1. Сформулируйте диагноз.
2. Какие дополнительные методы обследования необходимо провести?
3. Проведите дифференциальную диагностику.
4. Составьте план лечения данного пациента.
5. Укажите группы лекарственных средств для местного использования.

### **Ситуационная задача 204**

Пациент 63 лет обратился к врачу-стоматологу с жалобами на сухость во рту, жжение и покалывание в области языка. Подобные ощущения впервые появились несколько месяцев назад.

При осмотре: слизистая оболочка языка и щёк слегка отёчна, гиперемирована. Слюна вязкая. Пациент отмечает, что неприятные ощущения могут ослабевать или усиливаться в течение суток.

При осмотре зубных рядов: уровень гигиены полости рта неудовлетворительный, имеется значительное количество мягких зубных отложений на вестибулярной поверхности зубов верхней и нижней челюсти. На 2.4 и 3.5 зубах – пломбы из амальгамы. На 1.3-2.3 и 3.3-4.3 зубах – мостовидные протезы, частичные съёмные пластиночные протезы на верхней и нижней челюсти.

Врач поставил диагноз «контактный аллергический стоматит», назначил антигистаминные препараты и местное применение НПВС (нестероидных противовоспалительных препаратов). Рекомендовал временно не носить съёмные протезы. Пациент назначен на повторный осмотр через 5 дней.

При повторном визите: состояние пациента не улучшилось, жалобы сохраняются, слизистая оболочка рта отёчна, гиперемирована, отмечается гипосаливация.

#### **Вопросы:**

1. Поставьте предварительный диагноз.
2. Какие поправки Вы бы внесли в схему лечения данного пациента?
3. Какие дополнительные данные необходимы для уточнения и постановки диагноза?
4. Составьте предварительный план по профилактике осложнений данного заболевания.
5. Составьте план гигиенических мероприятий для данного пациента.

### **Ситуационная задача 205**

В отделение терапевтической стоматологии обратился пациент Г. 30 лет с жалобами на наличие линейного дефекта по средней линии нижней губы. Со слов пациента, неприятные ощущения его не беспокоят, но беспокоит эстетическая проблема.

Из анамнеза: болезненный дефект впервые появился около 2 лет назад, когда пациент Г. рассмеялся. Образовавшийся дефект он смазал облепиховым маслом, старался широко не улыбаться, чтобы не вызвать напряжение тканей нижней губы. Полная эпителизация дефекта произошла через 4 дня. Однако с тех пор с частотой 4-5 раз в году дефект возникал на прежнем месте, с каждым разом эпителизация происходила все медленнее, появилось ощущение зуда и жжения, постоянно возникало желание облизывать дефект. Пациент обратился в стоматологическую клинику, где ему были назначены аппликации геля «Камистад». Под действием геля «Камистад» - неприятные ощущения



прошли, однако дефект стал возникать всё чаще, и полностью красная кайма нижней губы практически никогда приходила в норму.

При осмотре: на нижней губе – линейный дефект ярко-красного цвета, края приподняты, уплотнены. Вертикальный дефект начинается на слизистой оболочке нижней губы, проходит через линию Клейна и красную кайму губы.

Пальпаторно: губа безболезненная, мягкая, определяется незначительное валикообразное уплотнение в области краёв дефекта.

### **Вопросы:**

1. Поставьте диагноз, сформулируйте диагностические критерии.
2. Какие дополнительные методы исследования необходимо провести для подтверждения диагноза и дифференциальной диагностики?
3. Предположите, что могло привести к развитию заболевания.
4. Предложите план лечения, обоснуйте.
5. Укажите возможные исходы заболевания и методы профилактики данного заболевания.

### **Ситуационная задача 206**

Пациент Н. 55 лет обратился в стоматологическую клинику с жалобами на ощущение инородного тела в горле и в области мягкого нёба. Ощущение возникает внезапно, и так как пациент не понимает причины этого ощущения, то появляется страх задохнуться, паника. Впервые ощущение возникло около 2 лет назад. Пациент Н. обратился к врачу-оториноларингологу, который не выявил никакой патологии. Состояние паники и боязнь задохнуться стали причиной обращения к врачу-психиатру, который назначил антидепрессант «Паксил». Приём препарата «Паксил» в течение месяца снял остроту тревожной реакции, но ощущение инородного тела осталось. Врач-психиатр рекомендовал консультацию врача-стоматолога.

Пациент считает себя практически здоровым, курит в течение 10 лет. При внешнем осмотре никаких особенностей кожных покровов и красной каймы губ не выявлено. Пальпация подчелюстных и подбородочных лимфатических узлов безболезненная, лимфатические узлы нормального размера, подвижные, эластической консистенции.

Слизистая оболочка рта нормально увлажнена, бледно-розовая, без элементов поражения. При осмотре языка отмечено значительное ороговение и гиперплазия нитевидных сосочков, язык имеет коричневую окраску. При осмотре зева и задней стенки глотки патологических образований не выявлено, миндалины удалены, нёбные дужки симметричны, язычок подвижен.

При осмотре зубов обнаружено большое количество мягкого зубного налёта и зубной камень с преимущественной локализацией в области 4.4-3.4 зубов с язычной стороны. Коронка 4.8 зуба разрушена на  $\frac{2}{3}$ . Отмечается кариес корня зуба с язычной стороны, уходящий под десну. При зондировании отмечается размягчённый дентин, зондирование безболезненное, перкуссия слабopоложительная. Определяется неприятный запах изо рта.

### **Вопросы:**

1. Проведите дифференциальную диагностику.
2. Поставьте диагноз.
3. Предложите план лечения.
4. Какие средства гигиены для ухода за полостью рта необходимо назначить пациенту Н. в качестве профилактических мер?
5. Дайте рекомендации пациенту Н.

### **Ситуационная задача 207**

Больной обратился к врачу-стоматологу с жалобами на резкую боль в полости рта при приёме пищи, повышенное слюноотделение, температуру тела 38,0°C, головную боль и общую слабость. Жалобы наблюдаются в течение 4 дней.

При осмотре: подбородочные и поднижнечелюстные лимфатические узлы увеличены, болезненны, подвижны и не спаяны с окружающими тканями. Кожные покровы бледные, на коже предплечий и тыльной поверхности кистей эритематозноотёчные пятна различных размеров, округлых очертаний. На красной кайме губ эрозивные участки покрыты эрозивными корками. На слизистой оболочке рта (губ, щёк, дна полости рта, нёба) разлитая гиперемия, множественные резко-болезненные эрозии, покрытые фибринозным налётом. Симптом Никольского отрицательный. На кончике языка определяется образование округлой формы на тонком основании размером 0,2×0,2×0,4 см, цвета слизистой оболочки, при пальпации безболезненное, подвижное, мягко эластической консистенции.

Со слов пациента, 3 года назад прикусил язык, после чего появилось образование. В течение 3 лет не увеличивалось в размере, не беспокоило.

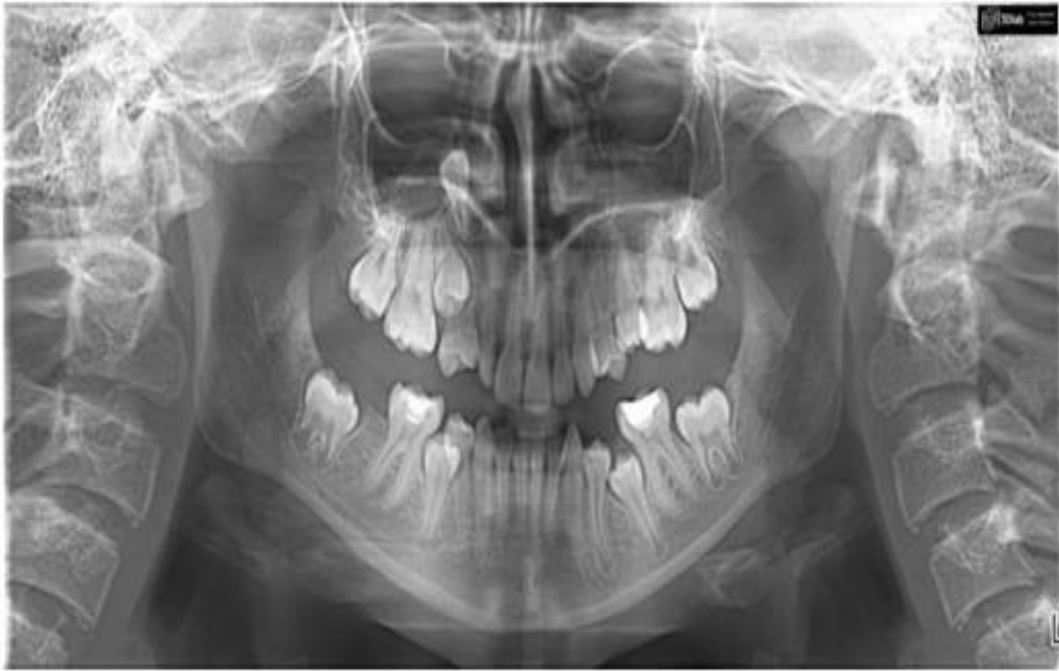#### **Вопросы:**

1. Какой предварительный диагноз можно поставить пациенту?
2. Составьте план обследования и необходимо ли проведение дополнительных исследований.
3. Проведите дифференциальную диагностику.
4. Сформулируйте клинический диагноз и укажите диагностические критерии.
5. Назначьте лечение и обоснуйте его. Какова профилактика данного заболевания?

### **Ситуационная задача 208**

В стоматологическую клинику обратился пациент 11 лет с жалобами на боли в 4.6 зубе. Боли самопроизвольные, периодически возникающие, длительные, купируются приёмом обезболивающих препаратов. Последние несколько дней боли усилились, появились ночные боли.

Объективно: лицо симметрично. Подчелюстные узлы увеличены, безболезненны при пальпации. В 3.6 зубе пломба, цвет зуба с сероватым оттенком. Перкуссия безболезненна, термометрия болезненна.

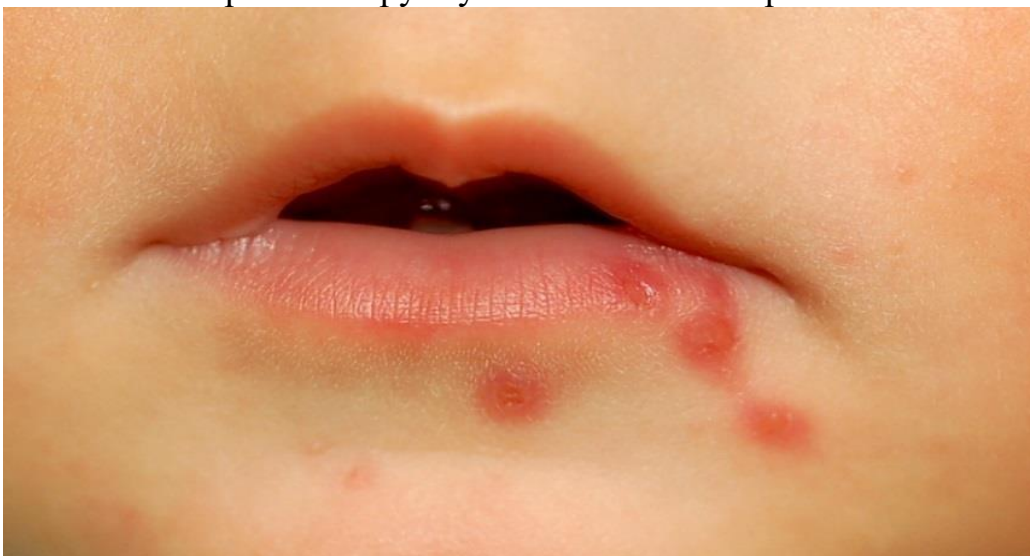

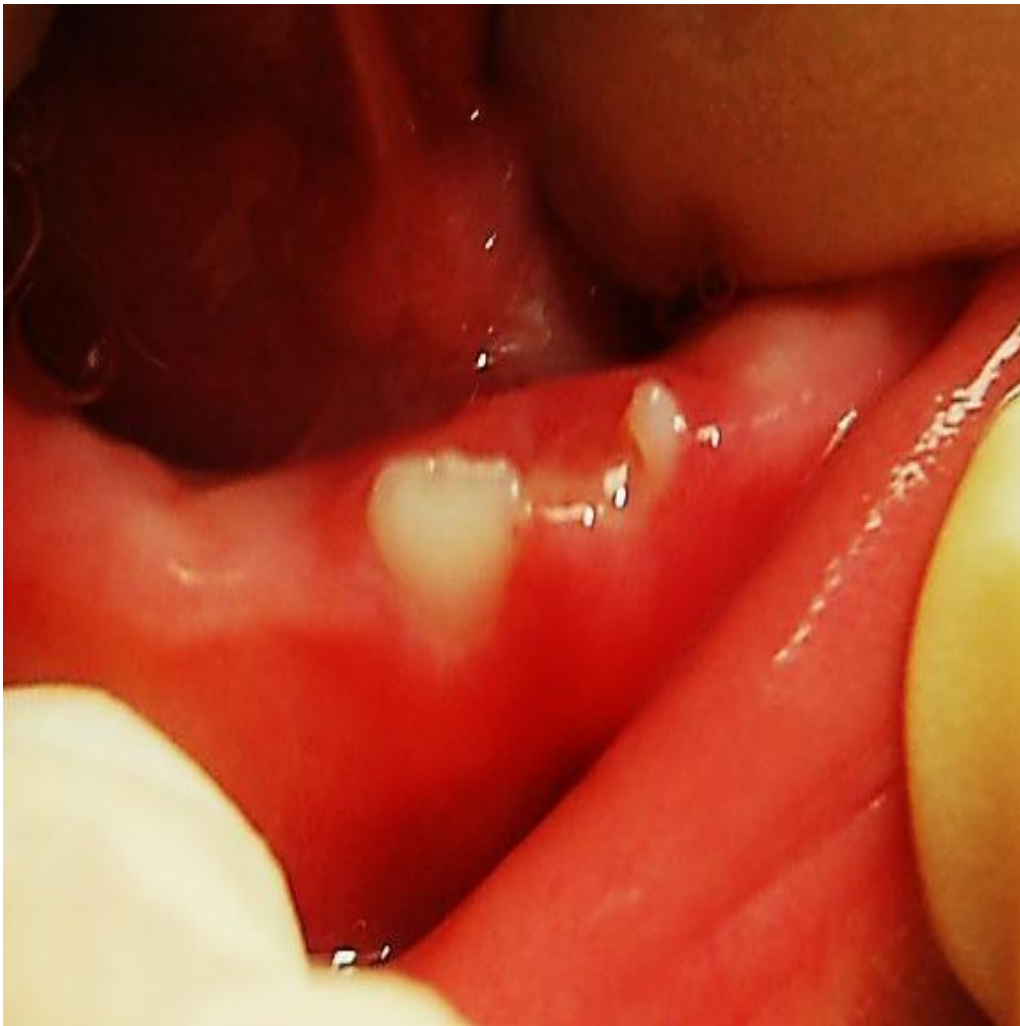**Вопросы:**

1. Поставьте диагноз.
2. Проведите дифференциальную диагностику.
3. Заполните медицинскую карту.
4. Какие дополнительные методы исследования можно провести?
5. Составьте план лечения пациента.

**Ситуационная задача 209**

В клинику обратились родители с ребёнком 6 месяцев с жалобами на отказ ребёнка от еды, резкую кровоточивость и болезненность дёсен, особенно в области прорезывания 7.1 зуба, на повышение температуры тела до 38.6°C, на появление пузырьков и эрозий в полости рта на языке, щеках слизистой губ и кожных покровов вокруг губ. Клиническая картина:





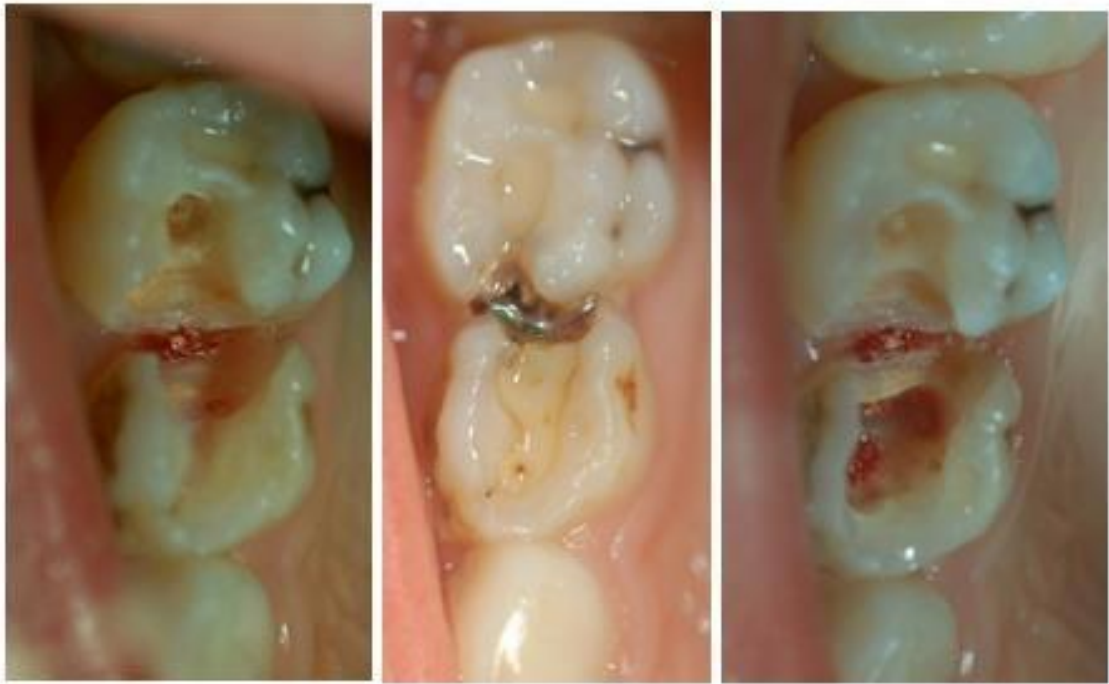**Вопросы:**

1. Поставьте предварительные диагнозы.
2. К какой группе заболеваний относится осложнение основного состояния ребёнка?
3. Заполните медицинскую карту.
4. Составьте план лечения ребёнка.
5. Чем может осложниться состояние ребёнка, если не провести адекватного лечения?

**Ситуационная задача 210**

В стоматологическую клинику обратились родители пациента Б. 5 лет с жалобами на боль при пережёвывании пищи на правой стороне.

Объективно: на жевательных поверхностях 8.4, 8.5 зубов пломбы, краевое прилегание нарушено. 8.4 зуб – кариозная полость с контактно-дистальной поверхностью. 8.5 зуб – кариозная полость с контактно-медиальной поверхностью, заполненная пигментированным дентином.



Рентгенография:

8.4 зуб – обширная кариозная полость с контактно-дистальной поверхностью сообщается с полостью зуба, в периапикальных тканях изменений нет.

Корни не резорбируются.

8.5 зуб – кариозная полость с контактно-медиальной поверхностью не сообщается с полостью зуба, в периапикальных тканях изменений нет.

Корни не резорбируются.

Зачатки 4.4, 4.5 зубов на стадии формирования.

**Вопросы:**

1. Составьте медицинскую карту больного.
2. Поставьте предварительные диагнозы.
3. Предложите метод лечения и опишите его этапы.
4. Какие пломбировочные материалы показаны для лечения кариеса 8.5 зуба? Перечислите все возможные группы.
5. Укажите последовательность, сроки, препараты и мероприятия по профилактике кариеса в данной ситуации.

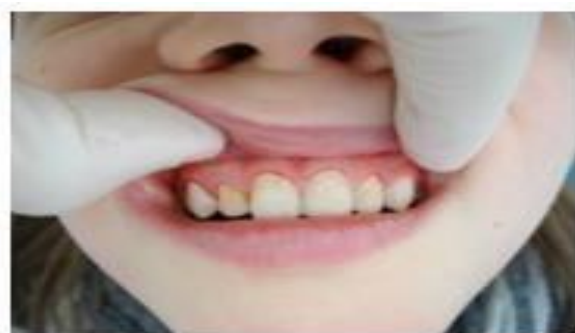### **Ситуационная задача 211**

К врачу-стоматологу обратились родители с жалобами на разрушение зубов у девочки 12 лет. Ребёнок практически здоров, спортсменка.

Объективно: лицо симметрично, слизистая оболочка рта бледно-розового цвета. Зубы покрыты обильным мягким налётом, ГИ- 4, РНР-5, РМА-35%.

В пришеечных областях верхних центральных резцов очаги деминерализации эмали, пигментированные пятна. Повреждения эмали нет.

16	15	14	13	12	11	21	22	23	24	25	26
46	45	44	43	42	41	31	32	33	34	35	36



### Вопросы:

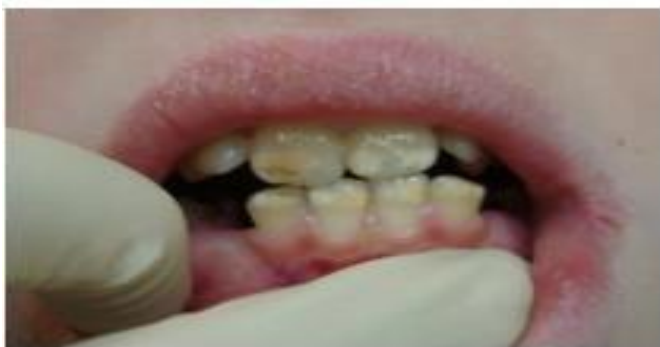1. Опишите клиническую картину.
2. Поставьте диагноз.
3. Проведите необходимые дополнительные методы обследования, объясните причину заболевания.
4. Охарактеризовать этапы лечения. Дать совет по выбору средств гигиены полости рта.
5. Составить план диспансерного наблюдения.

### Ситуационная задача 212

К врачу-стоматологу обратились родители девочки 11 лет с жалобами на наличие пятен на зубах. Пятна появились сразу после прорезывания зубов, сначала были белые. Потом изменили цвет. За последнюю неделю появилось разрушение на месте пигментированного пятна. Аналогичные пятна на постоянных первых молярах. Родители и ребёнок постоянно проживают в г. Киров.

Из анамнеза: у мамы на последнем месяце беременности была анемия, сразу после рождения у девочки была гемолитическая желтуха и первый месяц жизни была анемия.

П					С	С					С
16	15	14	13	12	11	21	22	23	24	25	26
46	45	44	43	42	41	31	32	33	34	35	36
С										С	С



### **Вопросы:**

1. Поставьте диагноз.
2. Укажите причину заболевания.
3. Назовите сроки возникновения заболевания.
4. Проведите дифференциальную диагностику.
5. Составьте план диспансерного наблюдения.

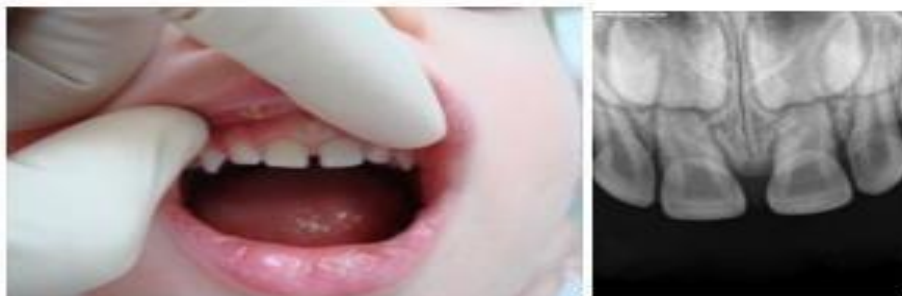
### **Ситуационная задача 213**

К врачу-стоматологу обратилась мама девочки 2 лет с жалобами на изменения в цвете переднего зуба. Со слов мамы, 2 недели назад девочка упала и ударилась губой и зубами. За помощью никуда не обращались.

Объективно: лицо симметрично, слизистая оболочка рта бледно-розового цвета.

Слизистая оболочка верхней губы без видимых изменений. Пальпация, перкуссия 5.1 зуба безболезненна. 5.1 зуб изменён в цвете, неподвижен. Проведено визиографическое исследование.

55	54	53	52	51	61	62	63	64	65
85	84	83	82	81	71	72	73	74	75



### Вопросы:

1. Составьте план обследования.
2. Поставьте предварительный диагноз.
3. Проведите необходимые дополнительные методы обследования.
4. Поставить окончательный диагноз.
5. Составьте план лечения и диспансерного наблюдения.

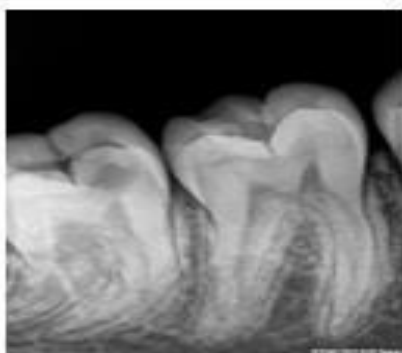### Ситуационная задача 214

В стоматологическую клинику обратилась девушка 15 лет с жалобами на периодические боли от холодного в области нижних зубов справа. Ночью болей нет.

При осмотре: лицо симметрично, слизистая оболочка рта бледно-розового цвета, на поверхности 4.6, 4.7 зубов кариозные полости, выполненные пигментированным дентином в пределах плащевого дентина. Проведено визиографическое исследование.



П											С		
17	16	15	14	13	12	11	21	22	23	24	25	26	27
47	46	45	44	43	42	41	31	32	33	34	35	36	37
С	С											С	С



### Вопросы:

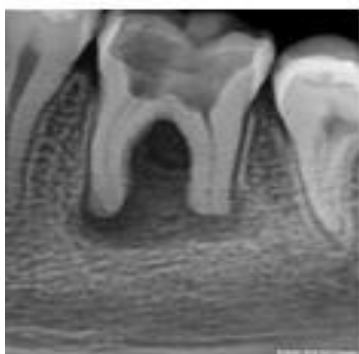1. Составьте план обследования.
2. Поставьте предварительный диагноз.
3. Опишите рентгеновский снимок.
4. Поставить окончательный диагноз.
5. Составьте план лечения и диспансерного наблюдения.

### Ситуационная задача 215

К врачу-стоматологу обратилась мама с сыном с жалобами на разрушение зуба. Зуб лечен много раз, пломбы выпадают. Снимков в предыдущие обращения к специалисту не делали.

Объективно: лицо симметрично, слизистая оболочка рта бледно-розового цвета. Десна вокруг 3.6 зуба обычного цвета. На жевательной поверхности 3.6 зуба глубокая кариозная полость. Проведено визиографическое исследование.

	П											С	
17	16	15	14	13	12	11	21	22	23	24	25	26	27
47	46	45	44	43	42	41	31	32	33	34	35	36	37
	С											С	С



### Вопросы:

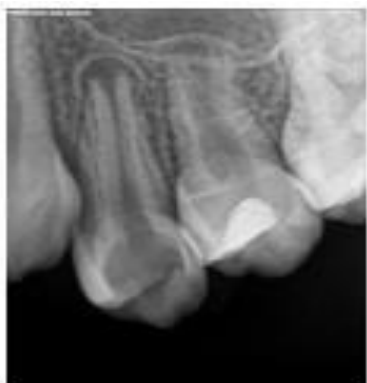1. Составьте план обследования.
2. Поставьте предварительный диагноз.
3. Опишите рентгеновский снимок.
4. Поставьте окончательный диагноз.
5. Составьте план лечения и диспансерного наблюдения.

### Ситуационная задача 216

К врачу-стоматологу обратилась мама с дочерью с жалобами на боли в 2.4 зубе. Боли носят периодический характер.

Объективно: лицо симметрично, слизистая оболочка рта бледно-розового цвета. На жевательной поверхности 2.4 зуба глубокая кариозная полость, перкуссии горизонтальная и вертикальная безболезненны. Реакция на холод быстропроходящая с иррадиацией. Проведено визиографическое исследование.

	П	С				С	С		С	П	С
16	15	14	13	12	11	21	22	23	24	25	26
46	45	44	43	42	41	31	32	33	34	35	36
С	С									С	С



### Вопросы:

1. Составьте план обследования.
2. Поставьте предварительный диагноз.
3. Опишите рентгеновский снимок.
4. Поставьте окончательный диагноз.
5. Составьте план лечения и диспансерного наблюдения.

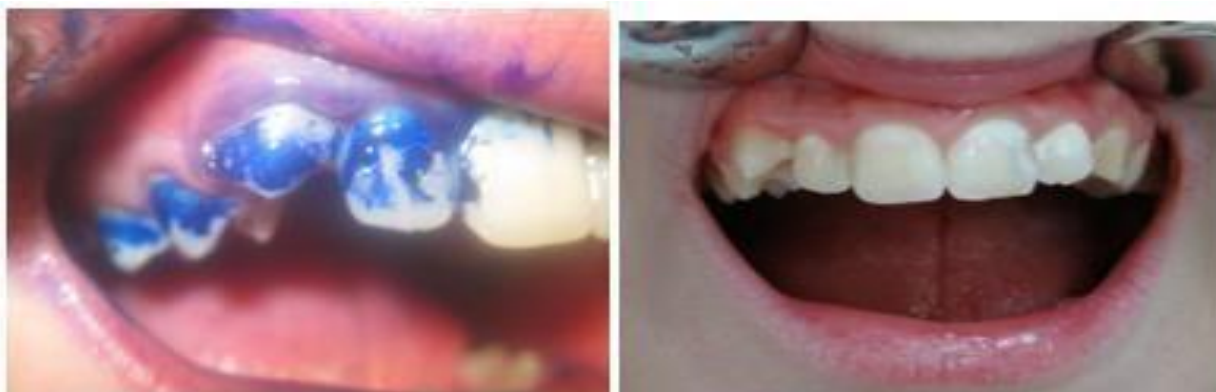### Ситуационная задача 217

К врачу-стоматологу обратилась мама с двенадцатилетним сыном с жалобами на изменённый цвет зубов.

При осмотре выявлено: лицо симметрично, слизистая оболочка рта бледно-розового цвета. Зубы обильно покрыты мягким налётом. После его снятия на пришеечных поверхностях зубов, множество очагов деминерализации.

При окрашивании 2% водным раствором метиленового синего, пятна приобретают голубую окраску. ГИ – 3,0. Зубная формула:

П	С				С	С	С		С	П	С
16	15	14	13	12	11	21	22	23	24	25	26
46	45	44	43	42	41	31	32	33	34	35	36
С	С								С		С



### Вопросы:

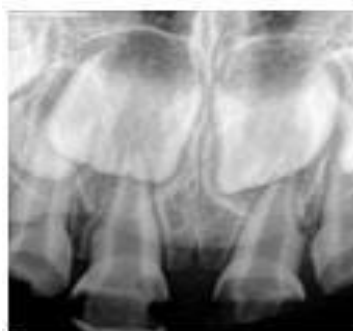1. Оцените гигиенический статус пациента.
2. Поставьте предварительный диагноз.
3. Укажите причину данной патологии.
4. Проведите дифференциальную диагностику.
5. Составьте план лечения и профилактики. С помощью каких дополнительных методов обследования можно оценить эффект реминерализующей терапии?

### Ситуационная задача 218

К врачу-стоматологу обратилась мама с сыном 2 лет с жалобами на разрушение передних зубов. Ребёнок ночью пьёт компот или сок.

При осмотре выявлено: лицо симметрично, слизистая оболочка рта бледнорозового цвета, ГИ по Кузьминой 0,8. Перкуссии резцов безболезненны, зубы неподвижны. Десна обычного цвета. Представлена визиография.

С	С	С	С	С	С	С	С	С	П
55	54	53	52	51	61	62	63	64	65
85	84	83	82	81	71	72	73	74	75
С	С		С	С	С		С	С	С



### Вопросы:

1. С помощью каких индексов можно оценить гигиенический статус пациента?
2. Поставьте предварительный диагноз.
3. Опишите рентгеновский снимок.
4. Проведите дифференциальную диагностику.
5. Составить план лечения и профилактики.

### Ситуационная задача 219

Пациент К. 19 лет обратился в стоматологическую клинику с жалобами на кровоточивость и болезненность дёсен при приёме твёрдой пищи и чистке зубов.

Из анамнеза: впервые кровоточивость дёсен появилась в 15 лет. Пациент чистит зубы 1 раз в день мягкой щёткой в течение 1 минуты.

При внешнем осмотре: конфигурация лица не изменена, кожа лица и видимые слизистые оболочки без патологических изменений. Регионарные лимфатические узлы не пальпируются.

При внутриротовом осмотре: состояние слизистой оболочки рта: бледно-розового цвета, нормально увлажнена. Десневые сосочки у всех зубов гиперемированы, отёчны, кровоточат при зондировании. Мелкое преддверие полости рта (глубина преддверия 4 мм). Определяется оголение шеек зубов в области фронтальной группы зубов нижней челюсти.

Состояние твёрдых тканей зубов. Пломбы по 1 классу на 1.7, 2.6, 3.7 зубах.

Гигиеническое состояние полости рта: визуально определяется значительное количество мягкого зубного налёта и наддесневого зубного камня. Индекс ИГР-У равен 4.0.

### **Вопросы:**

1. Укажите местные факторы возникновения воспалительного процесса в тканях пародонта у пациента.
2. Оцените гигиеническое состояние полости рта.
3. Укажите ошибки, допущенные пациентом в выборе средств гигиены полости рта и методике чистки зубов.
4. Подберите пациенту средства и предметы индивидуальной гигиены полости рта.
5. Консультация каких специалистов необходима пациенту?

### **Ситуационная задача 220**

Пациент К. 63 лет обратился к врачу-стоматологу с жалобами на сухость во рту, жжение и покалывание в области языка. Подобные ощущения впервые появились несколько месяцев назад.

При осмотре: слизистая оболочка языка и щёк слегка отёчна, гиперемирована. Слюна вязкая. Пациент отмечает, что неприятные ощущения могут ослабевать или усиливаться в течение суток.

При осмотре зубных рядов: уровень гигиены полости рта неудовлетворительный, в области 1.3-2.3 зубов и 3.3-4.3 зубов мостовидные протезы, на 2.4 и 3.5 зубах пломбы из амальгамы, частичные съёмные пластиночные протезы.

Врач-стоматолог поставил диагноз «контактный аллергический стоматит», назначил антигистаминные препараты и местное применение НПВС. Рекомендовал временно не носить съёмные протезы. Пациент назначен на повторный осмотр через 5 дней.

При повторном визите: состояние пациента не улучшилось, жалобы сохраняются, слизистая оболочка рта отёчна, гиперемирована, отмечается гипосаливация. На слизистой оболочке нижней губы справа определяется образование в виде полушаровидного возвышения с чёткими границами с голубоватым оттенком, слизистая оболочка над ним истончена, через слизистую просвечивается жидкое содержимое. При пальпации безболезненное, эластическое.

### **Вопросы:**

1. Поставьте предварительный диагноз.
2. Объясните возможную причину возникновения патологии.
3. Какие дополнительные данные необходимы для уточнения и постановки диагноза?
4. Дайте критическую оценку действиям врача-стоматолога.
5. Предложите план лечения.

### **Ситуационная задача 221**

Пациентка Н. 28 лет обратилась с жалобой на изменение цвета коронковой части

2.1 зуба, жалобы на болевую симптоматику отсутствуют.

Из анамнеза: год назад пациентка упала, был перелом руки, рассечение верхней губы. К врачу-стоматологу не обращалась.

Объективно: 2.1 зуб ранее не был лечен, коронковая часть зуба тёмно-серого цвета, зондирование, перкуссия безболезненны. ЭОД-100 мкА.

На рентгенограмме в области верхушки корня 2.1 зуба очаг деструкции костной ткани с размером 1,0×1,5 см.

**Вопросы:**

1. Поставьте диагноз.
2. Укажите возможную причину возникновения патологии.
3. С какими заболеваниями необходимо проводить дифференциальную диагностику?
4. Предложите план лечения.
5. Каков прогноз данного заболевания?

**Ситуационная задача 222**

Больной Д. 37 лет явился с жалобами на чувство «выросшего» 1.2 зуба и боли при накусывании.

Объективно: зуб под металлокерамической коронкой. Со слов пациента, эндодонтическое лечение 1.2 зуба и постановка коронки были около трёх лет назад.

На рентгенограмме: корневой канал запломбирован на  $\frac{2}{3}$ , разрежение костной ткани с чёткими контурами 0,8 × 1,0 см.

**Вопросы:**

1. Поставьте диагноз и обоснуйте.
2. Проведите дифференциальную диагностику.
3. В чём причины развития осложнения?
4. Составьте план лечения.
5. Укажите консервативно-хирургические методы лечения периодонтита.

**Ситуационная задача 223**

Пациентка В. 49 лет обратилась с жалобами на болезненность, усиливающуюся при приёме кислой, острой пищи, наличие «язвочки» на слизистой оболочке щеки слева.

При сборе анамнеза выяснено, что «язвочка» появилась около 5 месяцев назад. Ранее пациентка отмечала шероховатость в области слизистой оболочки щеки слева.

Вредные привычки: курит 1-1,5 пачки сигарет в день. Любит горячую и острую пищу. При объективном обследовании выявлено: на слизистой оболочке щеки слева по линии смыкания моляров верхней и нижней челюсти имеется одиночная эрозия, размером 0,5×0,9 мм, возвышающаяся над окружающей слизистой оболочкой. Наблюдается явление гиперкератоза. При пальпации эрозия обычной консистенции, слабо болезненна при пальпации. Регионарные лимфатические узлы не увеличены, плотноэластической консистенции, безболезненны при пальпации.

На зубах верхней и нижней челюсти определяется значительное количество мягкого зубного налёта. Гигиенический индекс 2,5.

2.5, 2.6, 2.7, 3.6 зубы покрыты металлокерамическими коронками. Коронка 2.8 зуба разрушена на  $\frac{2}{3}$ . Отмечается кариес корня с вестибулярной стороны, уходящий под десну. При зондировании отмечается размягчённый дентин, зондирование безболезненное, перкуссия слабо положительная. При осмотре коронки 2.6, 2.7 и 3.6 зубов имеют дефекты в виде сколов металлокерамического покрытия с острыми краями.

#### **Вопросы:**

1. Поставьте предварительный диагноз.
2. Проведите дифференциальную диагностику.
3. Необходимо ли проведение дополнительных исследований, каких?
4. Составьте план лечения.
5. Дайте рекомендации.

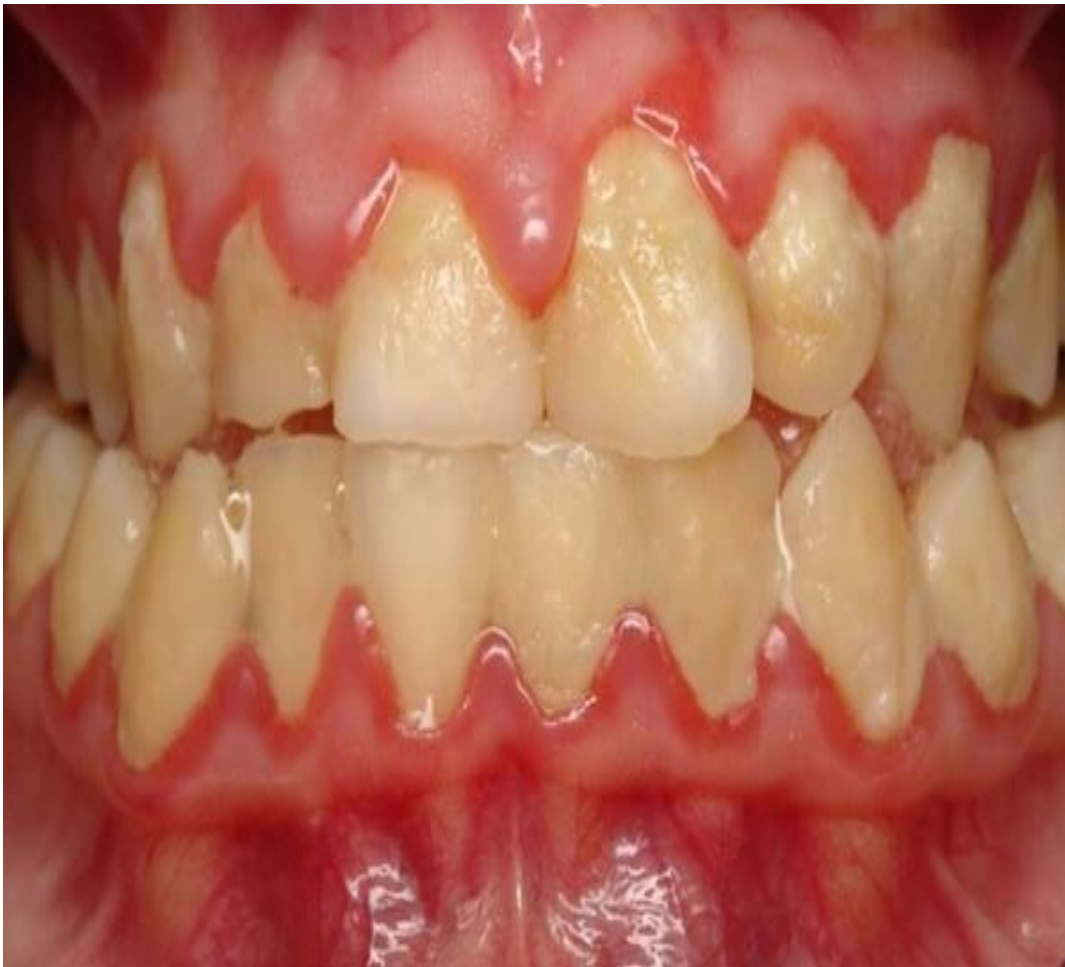#### **Ситуационная задача 224**

Больной 24 лет обратился к врачу-стоматологу с жалобами на болезненность и кровоточивость дёсен во время чистки зубов и при приёме пищи.

Анамнез: подобные явления беспокоят периодически, чаще весной и осенью в течение трёх лет, последние три месяца болезненность и кровоточивость дёсен усилились. Курит три года.

Объективно: определяется гиперемия, отёчность десневого края, ложные зубодесневые карманы, зубы интактные, повышенная вязкость слюны, обильный мягкий зубной налёт, гигиенический индекс OGI(S)=2,5.





**Вопросы:**

1. Поставьте диагноз.
2. Перечислите этиологические факторы.
3. Объясните влияние курения на развитие воспалительных болезней пародонта.
4. Назовите естественные защитные факторы полости рта, способствующие самоочищению.
5. Расскажите о роли энзимов в патогенезе воспалительных заболеваний пародонта.

**Ситуационная задача 225**

Больной 18 лет обратился к врачу-стоматологу с жалобами на увеличение дёсен в области фронтальных зубов обеих челюстей, кровоточивость, боль во время приёма пищи. Анамнез: подобные явления появились год назад.

Объективно: при осмотре в области верхних и нижних фронтальных зубов межзубные сосочки гипертрофированы, покрывают коронки до  $\frac{1}{3}$  высоты, 2.2 десны цианотичны, болезненны при прикосновении, кровоточат. Зубы покрыты мягким налётом, отмечается отложение наддесневого зубного камня. Имеется скученность зубов во фронтальном отделе.

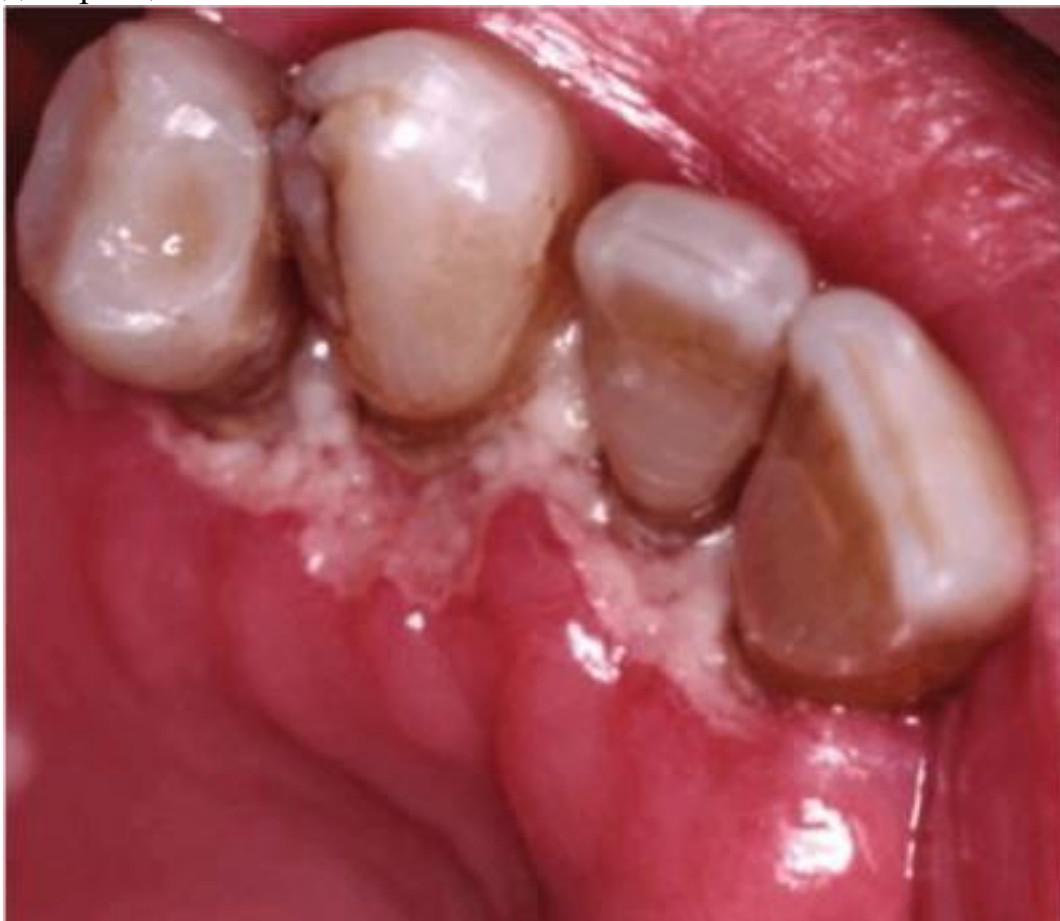**Вопросы:**

1. Поставьте диагноз.
2. Проведите дифференциальную диагностику.
3. Какой дополнительный метод обследования подтвердит диагноз?
4. Составьте план лечения.
5. Назначьте местное лечение.

### **Ситуационная задача 226**

Больной Н. 43 лет обратился к врачу-стоматологу с жалобами на неприятный запах изо рта, боли и кровоточивость дёсен, повышение температуры до субфебрильных цифр в течение двух дней. Начало заболевания больной связывает с недавним переохлаждением.

Объективно: обилие мягкого зубного налёта, полость рта не санирована, десневые сосочки усечённой формы, их верхушки некротизированы, изъязвлены. Между здоровой и поражённой десной определяется демаркационная линия.



### **Вопросы:**

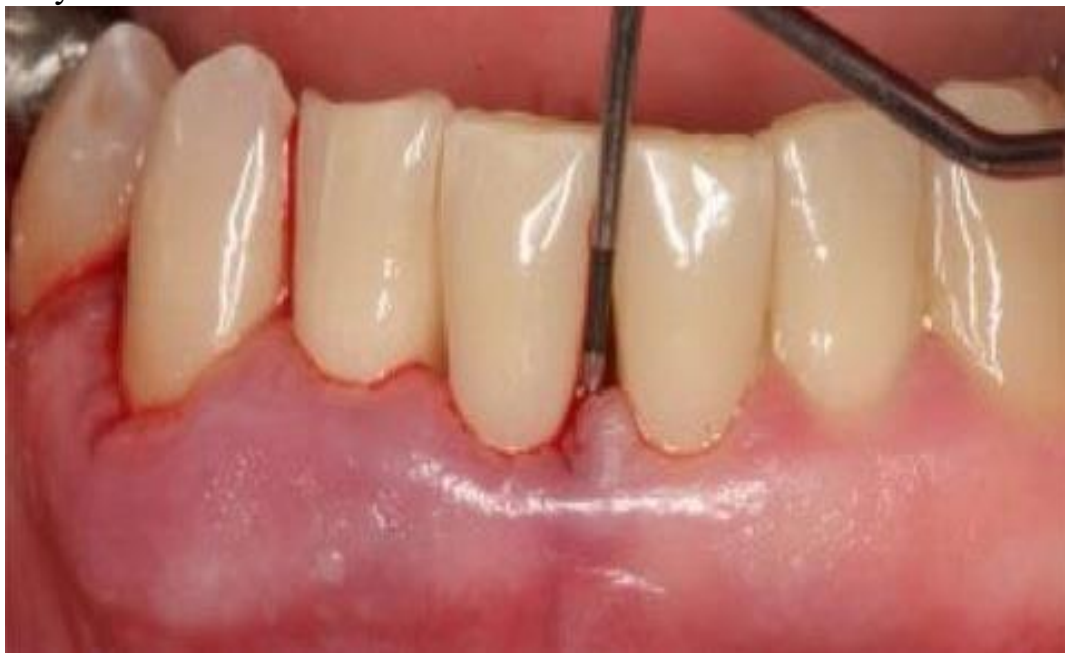1. Поставьте диагноз.
2. С какими заболеваниями необходимо провести дифференциальную диагностику, консультации каких смежных специалистов потребуются?
3. Проведите дополнительный метод обследования, позволяющий подтвердить Ваш диагноз.
4. План общего лечения и рекомендации.
5. Назначьте местное лечение.

### **Ситуационная задача 227**

Больной 45 лет обратился к врачу-стоматологу с жалобами на подвижность зубов, запах изо рта.

Анамнез: беспокоит несколько лет. Ранее отмечал кровоточивость дёсен при чистке зубов. Не лечился. Считает себя соматически здоровым. Зубы чистит регулярно.

Объективно: на всех зубах отложения над- и поддесневого зубного камня. Гигиенический индекс OGI(S)=2,8. Десневой край гиперемирован с синюшным оттенком. Десневые сосочки неплотно прилегают к шейкам зубов. Кровоточивость 2 степени, пародонтальные карманы 3-4 мм в области жевательных зубов верхней и нижней челюсти; до 6 мм во фронтальном отделе, распространяющиеся на все резцы. Имеется серозно-гнойное отделяемое. Подвижность 1.6, 1.7, 2.6, 2.7, 4.6 зубов - 2 степени, во фронтальном отделе - 3 степени. Несъёмные ортопедические конструкции на зубах верхней челюсти неудовлетворительного качества. Слюна вязкая, тягучая.



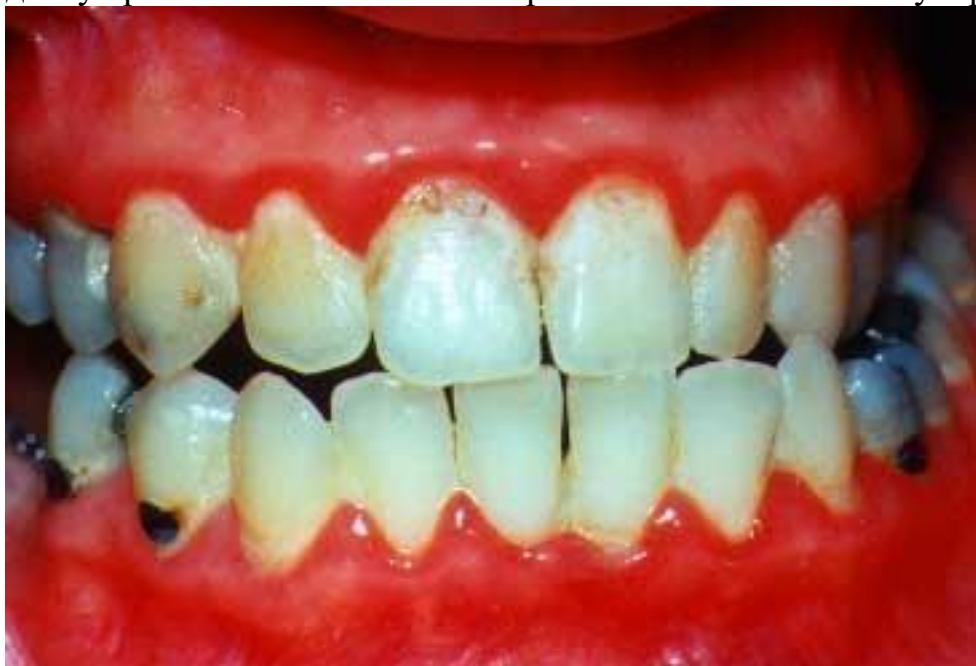### **Вопросы:**

1. Поставьте диагноз.
2. Проведите основные методы обследования.
3. Перечислите дополнительные методы исследования необходимые для постановки диагноза.
4. Какие методы исследования позволят оценить состояние кровотока в десне?
5. С какими заболеваниями необходимо провести дифференциальную диагностику?

### **Ситуационная задача 228**

Больная К. обратилась к врачу-стоматологу с жалобами на кровоточивость дёсен при чистке зубов, неприятный запах изо рта. Заметила кровоточивость 6 месяцев назад.

Объективно: десневые сосочки на верхней и нижней челюсти застойногиперемированы, рыхлые, кровоточат при зондировании, имеются обильные назубные отложения, кариозные зубы, нависающие, травмирующие десну края пломб. На окклюзиограмме множественные суперконтакты.



#### **Вопросы:**

1. Поставьте предварительный диагноз.
2. Какие дополнительные методы исследования подтвердят Ваш диагноз?
3. С какими заболеваниями необходимо провести дифференциальную диагностику?
4. Составьте план лечения.
5. Какие физиотерапевтические процедуры Вы будете рекомендовать с профилактической целью?

### **Ситуационная задача 229**

Больной К. 24 лет обратился к врачу-стоматологу с жалобами на боль, кровоточивость десны, чувство жжения во рту, слабость.

Анамнез: отмечает боль, кровоточивость, чувство жжения в течение недели, после перенесенного ОРЗ, в анамнезе аллергия на многие лекарственные препараты.

Объективно: общее состояние удовлетворительное, повышение температуры тела до  $37,2^{\circ}\text{C}$  в вечернее время, десневые сосочки верхней и нижней челюсти застойногиперемированы, отёчны, рыхлые, кровоточащие, болезненные при пальпации. Целостность зубодесневого соединения не нарушена, зубы устойчивые, имеются наддесневые зубные отложения, проба

Шиллера – Писарева положительная, йодное число Свракова 6,4. Имеются кариозные зубы.

**Вопросы:**

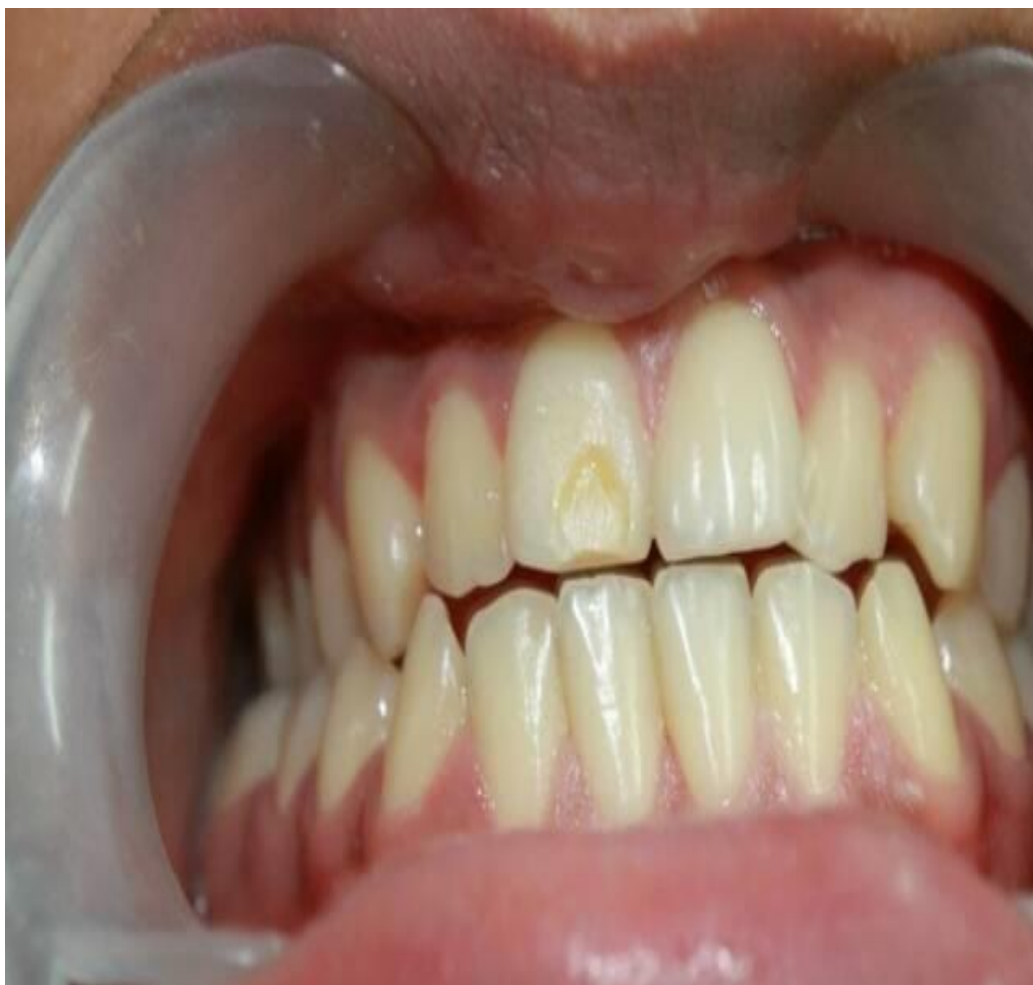1. Поставьте диагноз.
2. О чем свидетельствует йодное число Свракова?
3. С какими заболеваниями слизистой оболочки рта необходимо провести дифференциальную диагностику?
4. Консультация какого специалиста позволит назначить лечебно-диагностические мероприятия в полном объеме?
5. Составьте план местного лечения.

**Ситуационная задача 230**

Пациент 25 лет обратился к врачу-стоматологу с целью санации полости рта.

При осмотре на вестибулярной поверхности ближе к режущему краю выявлены точечные углубления в эмали 1.1 зуба, дно углублений пигментировано.

Из анамнеза: углубления появились сразу после прорезывания, пигментировались позже, неприятных ощущений не вызывают. Проживает в местности с умеренным климатом и концентрацией фтора в питьевой воде 1 мг/л.



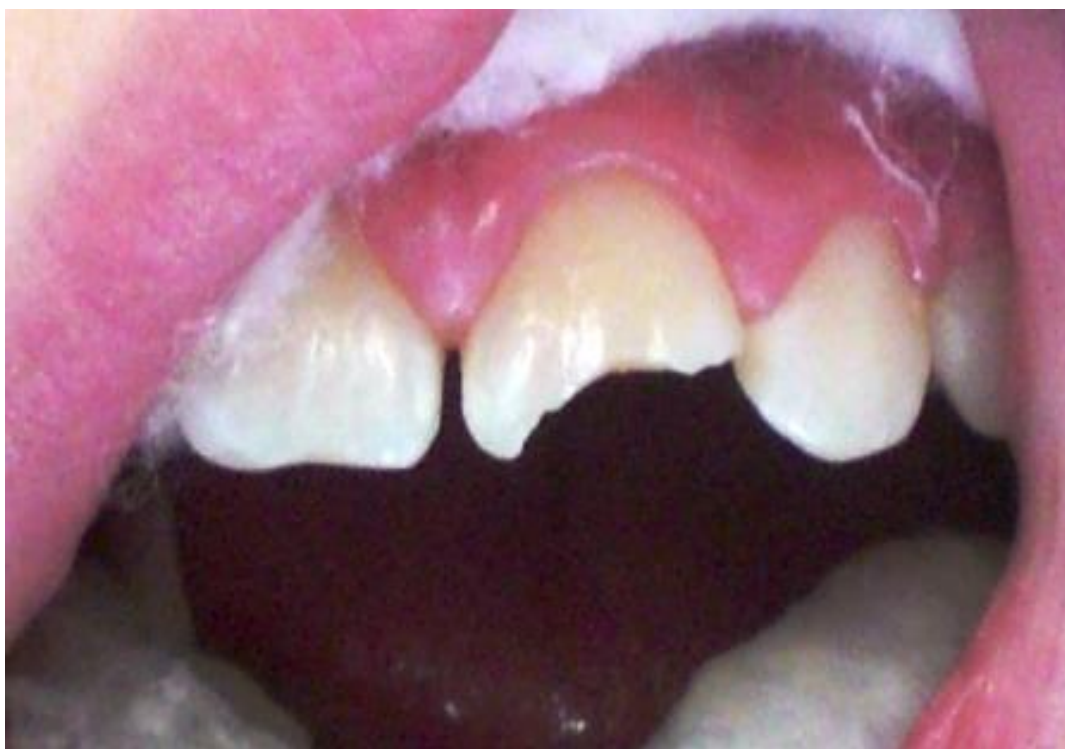**Вопросы:**

1. Поставьте диагноз.
2. Проведите дифференциальную диагностику.
3. Что могло быть причиной этого заболевания?
4. Назначьте курс лечения.
5. Какие пломбировочные материалы целесообразно использовать?

### **Ситуационная задача 231**

Больной 18 лет обратился к врачу-стоматологу с жалобами на боли в 2.1 зубе, возникшие сразу после травмы.

При осмотре: коронка 2.1 зуба отломана на  $\frac{1}{2}$  длины, полость зуба вскрыта, пульпа кровоточит, резко болезненна при зондировании.

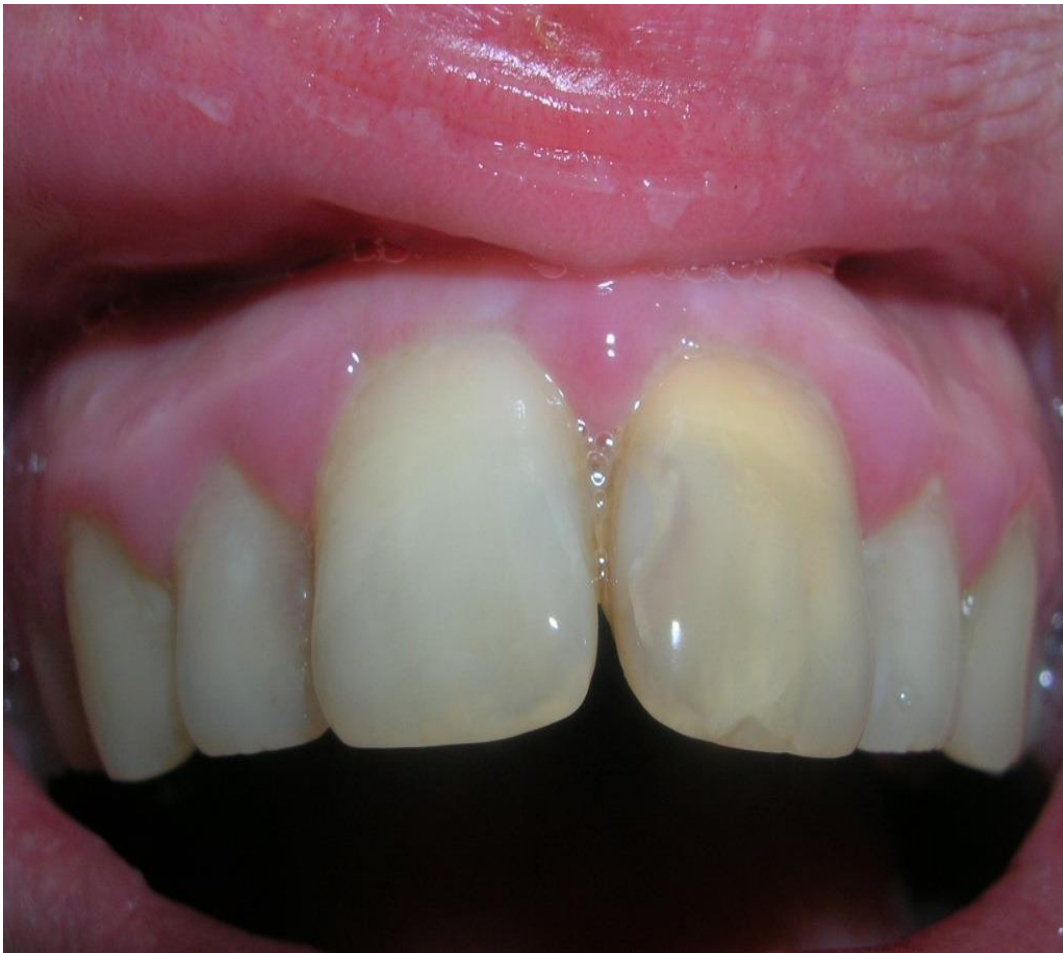

### **Вопросы:**

1. Поставьте диагноз.
2. Назовите дополнительные методы диагностики.
3. Составьте план лечения.
4. Назовите пломбировочные материалы для восстановления дефекта коронки.
5. Назовите способы реставрации.

### **Ситуационная задача 232**

Ребёнку 15 лет. Жалобы на кровоточивость дёсен при чистке зубов, приёме жесткой пищи. Десневой край в области всех зубов отёчен, гиперемирован. Отмечено скопление зубного налёта в пришеечной области зубов.

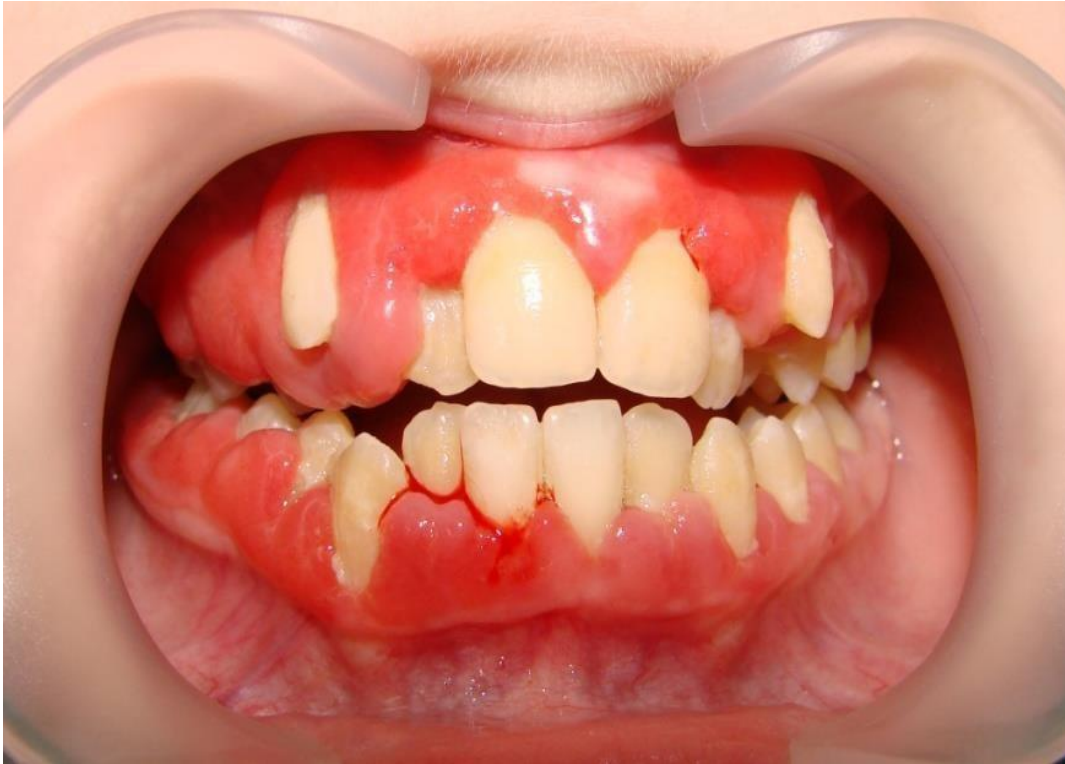

**Вопросы:**

1. Поставьте предварительный диагноз.
2. Назовите возможные причины развития данной патологии у данного пациента.
3. Какой дополнительный метод обследования необходимо провести и для чего?
4. Представьте ориентировочный план лечения пациента.
5. Перечислите препараты для лечения этой патологии. Назовите профилактические мероприятия, которые необходимо проводить для предупреждения данного заболевания.

**Ситуационная задача 233**

Ребёнку 13 лет. Обратились в клинику с жалобами на разрастание десны. Боль и кровоточивость при приёме пищи, чистке зубов. При осмотре выявлена гипертрофия десневого края в области зубов верхней и нижней челюсти, скученность зубов. Гигиена полости рта неудовлетворительная.



**Вопросы:**

1. Поставьте предварительный диагноз.
2. Какие дополнительные методы обследования необходимо провести?
3. Назовите возможные причины развития данной патологии у данного пациента.
4. Представьте ориентировочный план лечения пациента.
5. Консультации каких специалистов Вы рекомендуете пациенту?

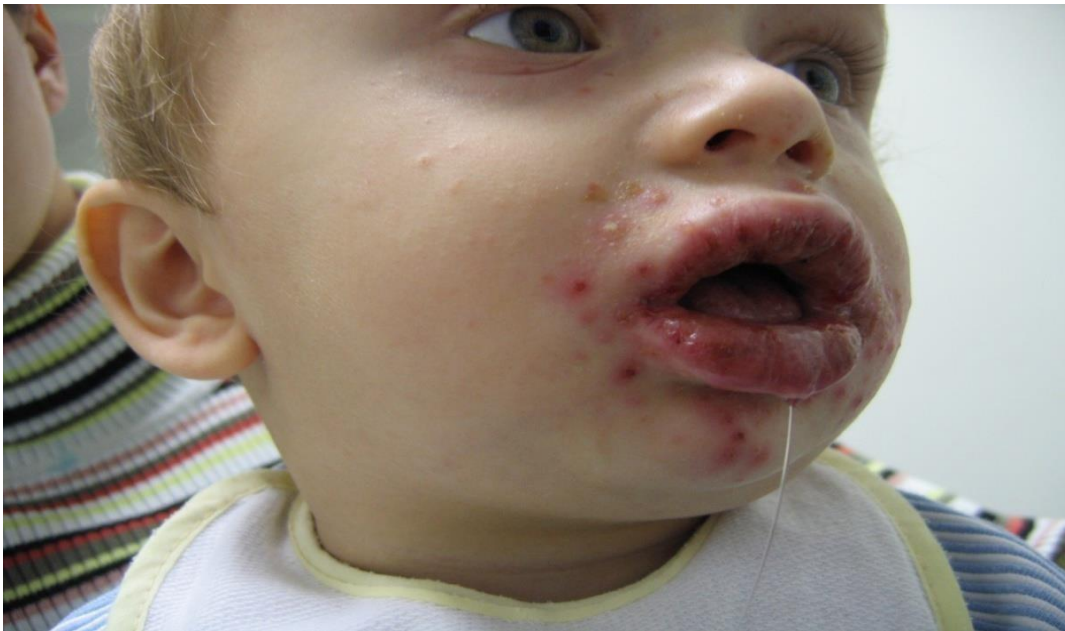**Ситуационная задача 234**

Мальчик болен 8 дней. Жалобы на снижение аппетита, боль при приёме пищи, гнилостный запах изо рта, повышение температуры тела до 39°C. Температура тела в первые 4 дня повышалась до 39°C, высыпания на губах, коже лица, слизистой оболочке рта появились к вечеру второго дня заболевания.

Лечился в поликлинике по месту жительства, состояние улучшилось, появился аппетит, но 2 дня назад вновь повысилась температура тела. На коже лица и в области глаз появились жёлто-коричневые корочки.

Конфигурация лица не изменена. Определяются увеличенные и болезненные при пальпации поднижнечелюстные и затылочные лимфатические узлы, обильное слюнотечение. На слизистой оболочке рта определяются сливающиеся множественные эрозии, покрытые толстым слоем рыхлого фибрина, язвенно-некротический гингивит. В соскобе обнаружены гигантские многоядерные клетки.





**Вопросы:**

1. Поставьте предварительный диагноз.
2. К какой группе относится данное заболевание по этиологии? Назовите возбудителя.
3. Поставьте окончательный диагноз.
4. Какое осложнение можно предположить?
5. Составьте план лечения.

**ТЕСТОВЫЕ ЗАДАНИЯ**

для выпускников, завершающих подготовку по образовательной программе высшего медицинского образования в соответствии с федеральным государственным образовательным стандартом по специальности «Стоматология»

1. У детей до 3 лет кариесом чаще поражаются  
А) резцы верхней челюсти  
Б) моляры верхней челюсти  
В) моляры нижней челюсти  
Г) резцы нижней челюсти
2. При системной гипоплазии эмали поражаются  
А) зубы одного периода формирования  
Б) временные и постоянные резцы  
В) зубы-антагонисты  
Г) только первые моляры
3. Уменьшение клинической высоты коронки зуба характерно для  
А) вколоченного вывиха  
Б) ушиба зуба  
В) вывиха зуба без смещения  
Г) полного вывиха
4. Вторичным элементом поражения при остром герпетическом стоматите является  
А) эрозия  
Б) папула  
В) пузырьёк

Г) пятно

**5. Начальный кариес (стадия мелового пятна) временных зубов характеризуется**

А) подповерхностной деминерализацией

Б) нарушением формирования эмали

В) поверхностной деминерализацией

Г) некрозом эмали

**6. Дифференциальная диагностика фолликулярной кисты проводится с**

А) радикулярной кистой

Б) одонтомой

В) цементомой

Г) репаративной гранулёмой

**7. К травматическим повреждениям, наиболее характерным для ребёнка раннего возраста, относят**

А) вывих временного зуба

Б) перелом корня зуба

В) перелом челюсти

Г) вывих височно-нижнечелюстного сустава

**8. Отвёрткообразная или бочкообразная форма коронки и полулунная выемка на режущем крае центральных резцов характерны для зубов**

А) Гетчинсона

Б) Пфлюгера

В) Фурнье

Г) Тернера

**9. Возбудителем герпангины является**

А) вирус коксаки

Б) вирус простого герпеса

В) вирус гриппа

Г) цитомегаловирус

**10. При хронических формах пульпита обнаруживается микрофлора**

А) смешанная

Б) стрептококковая

В) стафилококковая

Г) грибковая

**11. Идиопатическое заболевание с прогрессирующим лизисом тканей пародонта является синдромом**

А) Папийона – Лефевра

Б) Блоха – Сульцбергера

В) Стентона – Капдепона

Г) Аспергера

**12. В результате воспаления в периапикальных тканях временных зубов развивается киста**

А) фолликулярная

Б) радикулярная

В) назоальвеолярная

Г) кератокиста

**13. Пришеечная область временных резцов минерализуется у ребёнка**

А) в первые 3-4 месяца после рождения

Б) до рождения

В) сразу после прорезывания зуба

Г) к концу первого года жизни

**14. Кариозные пятна выявляются на поверхности зубов**

- А) вестибулярной
- Б) контактной
- В) жевательной
- Г) в области режущего края

**15. Закладка зубной пластинки происходит в период внутриутробного развития плода на неделе**

- А) 6-7
- Б) 8-9
- В) 10-16
- Г) 21-30

**16. Из эпителия зубного зачатка образуется**

- А) эмаль, Насмитова оболочка
- Б) дентин, пульпа
- В) цемент
- Г) кость альвеолы

**17. Из мезенхимы зубного сосочка образуется**

- А) дентин, пульпа
- Б) цемент
- В) периодонт
- Г) кость альвеолы

**18. Из мезенхимы зубного мешочка образуется**

- А) цемент, периодонт
- Б) дентин
- В) Насмитова оболочка
- Г) пульпа

**19. Период «физиологического покоя» для корней временных зубов длится (лет)**

- А) 2,5-3
- Б) 1,5-2
- В) 3,5-4
- Г) 4,5-5

**20. Изменение окраски тетрациклиновых зубов возможно на поверхностях**

- А) вестибулярной резцов
- Б) вестибулярной моляров
- В) нёбной и язычной моляров
- Г) нёбной и язычной резцов и клыков

**21. Наиболее частой формой периодонтита у детей любого возраста является периодонтит**

- А) хронический гранулирующий
- Б) хронический гранулёматозный
- В) хронический фиброзный
- Г) хронический в стадии обострения

**22. Для дифференциальной диагностики острого и обострения хронического периодонтита используют**

- А) рентгенологический метод
- Б) окрашивание зубов раствором Шиллера - Писарева
- В) электроодонтодиагностику (ЭОД)
- Г) перкуссию зуба

**23. Острый инфекционный периодонтит является исходом**

- А) острого диффузного пульпита
- Б) травмы зуба
- В) хронического фиброзного пульпита

Г) передозировки мышьяковистой пасты

**24. Корень в стадии несформированной верхушки на рентгенограмме проецируется**

А) короче нормальной длины, корневого канал широкий, расширяющийся у верхушки корня

Б) нормальной длины, с заострённой верхушкой, апикальное отверстие узкое

В) нормальной длины, с заострённой верхушкой, апикальное отверстие широкое

Г) нормальной длины, периодонтальная щель у верхушки корня широкая

**25. Корень в стадии незакрытой верхушки на рентгенограмме проецируется**

А) нормальной длины, с заострённой верхушкой, апикальное отверстие широкое

Б) нормальной длины, с заострённой верхушкой, апикальное отверстие узкое

В) короче нормальной длины, корневого канал узкий

Г) нормальной длины, апикальное отверстие узкое, периодонтальная щель у верхушки корня широкая

**26. ПРИ ПЛАНОВОЙ САНАЦИИ ПОЛОСТИ РТА У ДЕТЕЙ ВО ВРЕМЕННЫХ ЗУБАХ ПРЕИМУЩЕСТВЕННО ВЫЯВЛЯЕТСЯ ПУЛЬПИТ**

А) хронический фиброзный

Б) острый диффузный

В) хронический гангренозный

Г) хронический гипертрофический

**27. Фиброзную форму гипертрофического гингивита следует дифференцировать от**

А) фиброматоза дёсен

Б) пародонтита

В) хронического катарального гингивита

Г) атрофического гингивита

**28. Язвенно-некротический стоматит характерен для**

А) гингиво-стоматита Венсана

Б) синдрома Бехчета

В) алиментарной анемии

Г) железодефицитной анемии

**29. К клиническим формам флюороза относят**

А) меловидно-крапчатую

Б) чашеобразную

В) бороздчатую

Г) «гипсовые» зубы

**30. К клинической характеристике эмали зубов при системной гипоплазии относят**

А) симметричные пятна и дефекты на коронках зубов одного периода минерализации

Б) окрашивание коронок зубов в жёлтый цвет

В) меловидные пятна в пришеечной области зубов разного срока минерализации

Г) хрупкую, слущивающуюся эмаль

**31. Клинической формой гипоплазии эмали является**

А) бороздчатая

Б) дисплазия Капдепона

В) «рифлёная» эмаль

Г) меловидно-крапчатая

**32. По клиническому проявлению системной гипоплазии можно определить**

А) возраст, в котором ребёнок перенёс причинное заболевание

Б) сроки прорезывания поражённой группы зубов

В) наследственность

- Г) заболевания, приведшие к формированию гипоплазии
- 33. «гипсовые» зубы являются одним из симптомов**
- А) несовершенного амелогенеза
  - Б) флюороза
  - В) гипоплазии эмали
  - Г) несовершенного дентиногенеза
- 34. Препарирование временных зубов показано при кариесе**
- А) среднем
  - Б) поверхностном
  - В) быстротекущем в стадии пятна
  - Г) медленнотекущем в стадии пятна
- 35. На первом месте по частоте поражения кариесом у детей 6 лет стоят**
- А) молочные моляры
  - Б) молочные резцы
  - В) молочные клыки
  - Г) постоянные клыки
- 36. Показанием к лечению пульпита методом витальной ампутации является**
- А) перелом коронки зуба с обнажением пульпы в первые 48 часов после травмы
  - Б) перелом коронки зуба с обнажением пульпы спустя 48 часов после травмы
  - В) хронический гангренозный пульпит в постоянном несформированном однокорневом зубе
  - Г) любая форма пульпита во временных однокорневых зубах со сформированными корнями
- 37. Показанием к лечению пульпита методом высокой ампутации является**
- А) перелом коронки зуба с обнажением пульпы спустя 48 часов после травмы
  - Б) перелом коронки зуба с обнажением пульпы в первые 48 часов после травмы
  - В) плоскостная форма среднего или глубокого кариеса молочных зубов, исключающая фиксацию пломбы
  - Г) хронический фиброзный пульпит в постоянных несформированных однокорневых зубах
- 38. Этиология острого герпетического стоматита (огс) характеризуется как**
- А) вирусная
  - Б) инфекционная
  - В) грибковая
  - Г) аллергическая
- 39. Хронические заболевания различных органов и систем в анамнезе характерны при**
- А) хроническом рецидивирующем афтозном стоматите (храс)
  - Б) травматических эрозиях
  - В) складчатом языке
  - Г) афте беднара
- 40. При ангулярном хейлите грибковой этиологии в углах рта образуются**
- А) эрозии с влажным белым налётом
  - Б) «медовые» корки
  - В) эрозии с гнойным отделяемым
  - Г) лихенизация, трещины, мокнутие
- 41. Афты беднара встречаются у детей возраста**
- А) первых месяцев жизни
  - Б) ясельного
  - В) дошкольного
  - Г) школьного

- 42. К клиническим проявлениям травмы слизистой оболочки полости рта относят**
- А) эрозии неправильных очертаний
  - Б) пустулы, толстые соломенно-жёлтые корки
  - В) эрозии округлой формы, покрытые фибринозным налётом
  - Г) творожистый налёт на слизистой оболочке губ, языка
- 43. Острый герпетический стоматит у детей возникает при**
- А) утрате пассивного иммунитета
  - Б) наличии сопутствующих заболеваний
  - В) аллергизации организма
  - Г) заболеваниях эндокринной системы
- 44. К клиническим проявлениям географического языка относят**
- А) неравномерную десквамацию эпителия на спинке языка
  - Б) нитевидные сосочки спинки языка белого цвета, резко увеличенные в размере
  - В) глубокие борозды, выстланные нормальным эпителием
  - Г) эрозию округлой формы на спинке языка, покрытую фибринозным налётом
- 45. К клиническим проявлениям складчатого языка относят**
- А) глубокие борозды, выстланные нормальным эпителием
  - Б) неравномерную десквамацию эпителия на спинке языка
  - В) нитевидные сосочки спинки языка тёмного цвета, резко увеличенные в размере
  - Г) налёт на спинке языка
- 46. Для первого года жизни ребёнка наиболее типично заболевание**
- А) молочница
  - Б) хронический гингивит
  - В) хейлит
  - Г) медикаментозный стоматит
- 47. К клинической картине при полном вывихе временного или постоянного зуба относится**
- А) пустая лунка зуба
  - Б) укорочение видимой части коронки
  - В) увеличение видимой части коронки
  - Г) смещение коронки в сторону
- 48. К клиническим проявлениям флюороза относят**
- А) белые пятна и крапинки на поверхности эмали зубов разного периода минерализации
  - Б) пигментированное пятно и углубление в эмали одного зуба
  - В) слущивание эмали с обнажением дентина на всех зубах
  - Г) меловидные пятна в пришеечной области зубов разного срока минерализации
- 49. Для постановки диагноза «несовершенный дентиногенез» достаточно наличия**
- А) изменений на рентгенограмме
  - Б) вертикальных борозд от режущего края до шеек зубов
  - В) стираемости эмали и обнажения дентина водянистого цвета
  - Г) меловидных пятен в пришеечной области
- 50. Чаще поражаются системной гипоплазией эмали группы зубов**
- А) постоянные резцы, клыки и первые моляры
  - Б) молочные моляры
  - В) молочные резцы
  - Г) постоянные премоляры
- 51. Болезненность при препарировании среднего кариеса**
- А) выражена по стенкам кариозной полости
  - Б) выражена на дне кариозной полости в одной точке

- В) выражена по стенкам кариозной полости и всему дну  
 Г) не выражена
- 52. Хронический гипертрофический пульпит является следствием пульпита**  
 А) хронического фиброзного  
 Б) острого очагового  
 В) острого диффузного  
 Г) хронического гангренозного
- 53. Болезненная перкуссия, припухлость и болезненность регионарных лимфоузлов, гиперемия и отёк по переходной складке возможны при пульпите**  
 А) хроническом в стадии обострения  
 Б) фиброзном  
 В) гипертрофическом  
 Г) остром очаговом
- 54. Частой причиной пульпита во временных зубах является**  
 А) нелеченый кариес  
 Б) механическая травма пульпы  
 В) термическая травма пульпы  
 Г) ретроградное инфицирование пульпы
- 55. При глубоком кариесе зондирование болезненно**  
 А) по всему дну кариозной полости, боль от холодного проходит быстро  
 Б) в одной точке дна кариозной полости, боль от холодного проходит быстро  
 В) в одной точке дна кариозной полости, боль от холодного проходит медленно  
 Г) по всему дну кариозной полости, боль от холодного проходит медленно
- 56. Общее состояние и самочувствие больного многоформной экссудативной эритемой характеризуется**  
 А) повышенной температурой тела, болезненным приёмом пищи, головной болью, болью в мышцах, суставах  
 Б) нормальной температурой тела, безболезненным приёмом пищи  
 В) нормальной температурой тела, головной болью, болью в мышцах, суставах  
 Г) головной болью, субфебрильной температурой тела
- 57. При кандидозе на слизистой оболочке рта выявляют**  
 А) белый творожистый налёт  
 Б) фибринозный налёт  
 В) папулы  
 Г) «пятна» филатова - коплика
- 58. К проявлениям врождённого сифилиса в полости рта относят**  
 А) папулы округлой или овальной формы  
 Б) гнойные корки на губах  
 В) афты, сливающиеся эрозии  
 Г) разлитую эритему
- 59. Для хронического рецидивирующего афтозного стоматита (ХРАС) характерны**  
 А) единичные эрозии округлой или овальной формы, покрытые фибринозным налётом  
 Б) множественные пузырьковые высыпания, в том числе на красной кайме губ  
 В) пузыри на разных участках слизистой оболочки рта  
 Г) разлитая эритема, уртикарная сыпь
- 60. Симптом никольского положителен при**  
 А) пузырьчатке  
 Б) сифилисе  
 В) многоформной эритеме  
 Г) пиодермии

- 61. Для сухой формы эксфолиативного хейлита характерны**  
 А) чешуйки, плотно фиксированные в центре и приподнятые по краям  
 Б) эрозии  
 В) массивные гнойные корки  
 Г) трещины на губах, покрытые влажным белым налётом
- 62. Экссудативный диатез в анамнезе характерен при**  
 А) атопическом (экзематозном) хейлите  
 Б) афтах Беднара  
 В) инфекционном хейлите  
 Г) сифилисе
- 63. Первичным элементом поражения слизистой оболочки рта является**  
 А) пятно  
 Б) язва  
 В) эрозия  
 Г) рубец
- 64. К характерным изменениям при травме слизистой оболочки полости рта относят**  
 А) единичные эрозии неправильных очертаний, слабо болезненные или безболезненные  
 Б) единичные эрозии округлой или овальной формы, резко болезненные  
 В) пузыри на разных участках слизистой оболочки полости рта  
 Г) белый творожистый налёт на слизистой оболочке полости рта
- 65. К клиническим проявлениям лёгкого течения острого герпетического стоматита относят**  
 А) явления катарального гингивита, единичные афты, покрытые налётом фибрина  
 Б) пустулы, толстые соломенно-жёлтые корки  
 В) эрозии неправильных очертаний  
 Г) творожистый налёт на слизистой оболочке губ, языка
- 66. К клиническим признакам неполного вывиха временного и постоянного зуба в первые дни после травмы относят**  
 А) смещение коронки в различных направлениях, подвижность зуба II-III степени  
 Б) погружение зуба в лунку до десны  
 В) неизменённая видимая часть коронки, незначительная подвижность  
 Г) укорочение видимой части коронки, отсутствие подвижности
- 67. Перелом коронки в пределах эмали сопровождается**  
 А) жалобами на косметический дефект  
 Б) болью при зондировании по линии перелома  
 В) подвижностью II-III степени  
 Г) самопроизвольными болями с иррадиацией по ходу ветвей тройничного нерва
- 68. Затруднённое, учащённое дыхание с экспираторной одышкой у ребёнка характерно для**  
 А) анафилактического шока  
 Б) сердечно-сосудистого коллапса  
 В) обморока  
 Г) болевого шока
- 69. Редкий, слабого наполнения пульс у ребёнка характерен для**  
 А) обморока  
 Б) сердечно-сосудистого коллапса  
 В) анафилактического шока  
 Г) болевого шока
- 70. Характерным видом травмы временных зубов является**  
 А) вывих зуба



- Б) перелом корня
- В) ушиб зуба
- Г) отлом коронки

**71. Острый герпетический стоматит, как причина острого лимфаденита, наблюдается у детей в возрасте**

- А) 1-3 лет
- Б) 1 месяца
- В) 4-5 лет
- Г) 6-7 лет

**72. Наиболее частой причиной острых лимфаденитов челюстно-лицевой области у детей 6-8 лет является инфекция**

- А) одонтогенная
- Б) стоматогенная
- В) отогенная
- Г) риногенная

**73. Наиболее частыми источниками инфекции при одонтогенных лимфаденитах челюстно-лицевой области у детей 6-7 лет являются зубы**

- А) 8.5, 8.4, 7.4, 7.5
- Б) 1.2, 1.1, 2.1, 2.2
- В) 5.5, 5.4, 6.4, 6.5
- Г) 4.2, 4.1, 3.1, 3.2

**74. Для хронического рецидивирующего паренхиматозного паротита симметричное поражение обеих слюнных желёз является признаком**

- А) необязательным
- Б) обязательным
- В) обязательным только для детей с патологией лор-органов
- Г) обязательным только для детей с патологией ЖКТ

**75. Орхит, как осложнение, наблюдается у мальчиков при**

- А) остром эпидемическом паротите
- Б) хроническом паренхиматозном паротите
- В) калькулёзном сиалоадените
- Г) аденокарциноме

**76. Симметричное поражение обеих околоушных слюнных желёз у детей более характерно для паротита**

- А) острого эпидемического
- Б) хронического рецидивирующего паренхиматозного
- В) калькулёзного
- Г) новорождённых

**77. Для острого эпидемического паротита симметричное поражение обеих желёз**

- А) характерно
- Б) не характерно
- В) обязательно только для детей с патологией ЛОР-органов
- Г) обязательно только для детей с патологией ЖКТ

**78. Выделение гнойного секрета из устья выводного протока околоушной слюнной железы характерно для паротита**

- А) хронического рецидивирующего паренхиматозного в стадии обострения
- Б) острого эпидемического
- В) хронического рецидивирующего паренхиматозного в стадии ремиссии
- Г) калькулёзного хронического в стадии ремиссии

**79. Абсолютным показанием к удалению причинного временного зуба является**

- А) хронический остеомиелит
- Б) хронический пульпит
- В) кариес дентина
- Г) кариес эмали

**80. К клиническим характеристикам эмали зубов при наследственном несовершенном амелогенезе относят**

- А) вертикальные борозды от режущего края до шеек зубов
- Б) горизонтальные борозды, параллельные режущему краю на группе зубов одного периода минерализации
- В) стирание эмали, обнажённый дентин водянистого цвета
- Г) меловидные пятна в пришеечной области зубов разного срока минерализации

**81. Доза фтора в питьевой воде, при которой развивается деструктивная форма флюороза, составляет (мг/л)**

- А) 7-9 и выше
- Б) 0,5
- В) 1
- Г) 2-3

**82. Причиной острого травматического периодонтита является**

- А) ушиб зуба
- Б) обработка корневого канала йодиолом
- В) передозировка мышьяковистой пасты
- Г) обработка корневого канала хлорофиллиптом

**83. У детей в воспалительный процесс могут вовлекаться окружающие зуб ткани (периодонт, кость, надкостница), региональные лимфоузлы и мягкие ткани лица при пульпите**

- А) остром диффузном
- Б) хроническом гангренозном вне стадии обострения
- В) хроническом гипертрофическом
- Г) остром очаговом

**84. К клиническим признакам хронического периодонтита в любом возрасте относится**

- А) пульпа некротизированная в коронковой и корневой части полости зуба
- Б) пульпа болезненная только в устьях корневых каналов
- В) боль при накусывании на зуб
- Г) кариозная полость на контактной поверхности молочного моляра, безболезненное препарирование

**85. При атопическом хейлите в углах рта образуются**

- А) лихенизация, трещины, мокнутие
- Б) эрозии с гнойным отделяемым
- В) «медовые» корки
- Г) эрозии с влажным белым налётом

**86. К клиническим проявлениям хронического рецидивирующего афтозного стоматита (ХРАС) относят**

- А) эрозии округлой формы, покрытые фибринозным налётом
- Б) пустулы, толстые соломенно-жёлтые корки
- В) творожистый налёт на слизистой оболочке губ, языка
- Г) папулы

**87. К клиническим проявлениям молочницы относят**

- А) творожистый налёт на слизистой оболочке губ, языка
- Б) пустулы, толстые соломенно-жёлтые корки
- В) эрозии округлой формы, покрытые фибринозным налётом
- Г) эрозии неправильных очертаний

- 88. К клиническим проявлениям пиодермии относят**  
 А) пустулы, толстые соломенно-жёлтые корки  
 Б) эрозии округлой формы, покрытые фибринозным налётом  
 В) творожистый налёт на слизистой оболочке губ, языка  
 Г) эрозии неправильных очертаний
- 89. Перелом в средней части корня зуба сопровождается**  
 А) болью при накусывании и при перкуссии, подвижностью зуба  
 Б) болью от температурных раздражителей и подвижностью зуба  
 В) самопроизвольной болью и болью от температурных раздражителей  
 Г) самопроизвольной болью и подвижностью зуба
- 90. К клиническим признакам вколоченного (внедрённого) вывиха временного или постоянного зуба относят**  
 А) укорочение видимой части коронки, отсутствие подвижности зуба  
 Б) удлинение видимой части коронки, отсутствие подвижности зуба  
 В) подвижность зуба ii-iii степени, удлинение видимой части коронки зуба  
 Г) отсутствие подвижности зуба и изменений видимой части коронки
- 91. Отлом коронки в пределах эмали и дентина без обнажения пульпы зуба сопровождается болью**  
 А) от температурных раздражителей и при зондировании линии перелома  
 Б) при накусывании на зуб  
 В) самопроизвольной  
 Г) от химических раздражителей
- 92. Перелом коронки с обнажением пульпы зуба сопровождается**  
 А) болью от всех раздражителей  
 Б) подвижностью зуба iii степени  
 В) самопроизвольной болью в ночное время с иррадиацией по ветвям тройничного нерва  
 Г) изменением цвета коронки зуба
- 93. К клиническим признакам ушиба постоянного или временного зуба в первые 2-3 дня после травмы относят**  
 А) болезненную перкуссию, незначительную подвижность зуба или её отсутствие  
 Б) смещение коронки в различных направлениях  
 В) болезненную перкуссию, зуб длиннее симметричного  
 Г) болезненную перкуссию, зуб короче симметричного
- 94. Травма зачатка постоянного зуба преимущественно наблюдается при травме временного зуба в виде**  
 А) внедрённого (вколоченного) вывиха  
 Б) неполного вывиха  
 В) ушиба  
 Г) перелома корня
- 95. Предрасполагающим фактором вывиха резцов верхней челюсти у детей является**  
 А) глубокий прогнатический прикус  
 Б) множественный кариес этих зубов и его осложнения  
 В) мелкое преддверие рта  
 Г) мезиальная окклюзия
- 96. Для детей в возрасте четырёх-пяти лет наиболее характерным видом травмы является**  
 А) вывих зуба  
 Б) перелом челюсти  
 В) перелом зуба  
 Г) вывих височно-нижнечелюстного сустава

- 97. Вывих зуба у детей преобладает в прикусе**
- А) временном
  - Б) постоянном
  - В) ортогнатическом
  - Г) прогеническом
- 98. Одонтогенная инфекция как причина острых лимфаденитов челюстно-лицевой области преобладает у детей в возрасте (лет)**
- А) 6
  - Б) 2
  - В) 3
  - Г) 1
- 99. Наиболее частыми источниками инфекции при одонтогенных лимфаденитах челюстно-лицевой области у детей 10-14 лет являются зубы**
- А) 4.6, 3.6
  - Б) 4.5, 4.4, 3.4, 3.5
  - В) 1.6, 2.6
  - Г) 1.5, 1.4, 2.4, 2.5
- 100. Розовое окрашивание коронки сразу после ушиба или в первые 2-3 дня чаще происходит в зубах**
- А) сформированных однокорневых
  - Б) несформированных однокорневых
  - В) сформированных многокорневых
  - Г) несформированных многокорневых
- 101. При несовершенном дентиногенезе на рентгенограмме выявляются изменения**
- А) облитерация полости зуба и корневых каналов
  - Б) расширение полости зуба и просвета каналов зуба
  - В) короткие корни, широкие каналы
  - Г) расширение периодонтальной щели
- 102. Метод витальной окраски выявляет очаговую деминерализацию при**
- А) белом кариозном пятне
  - Б) эрозии эмали
  - В) пятнистой форме гипоплазии
  - Г) кариозном пигментированном пятне
- 103. Интенсивность поражения кариесом в период сменного прикуса определяется индексом**
- А) КПУ + кп
  - Б) СРТИН
  - В) КПУ
  - Г) ГИ
- 104. Рентгенологически при хронических формах пульпита в межкорневом пространстве у временных моляров чаще выявляется**
- А) остеопороз
  - Б) расширение периодонтальной щели
  - В) остеосклероз
  - Г) гиперцементоз
- 105. При хроническом гранулирующем периодонтите на рентгенограмме выявляется**
- А) очаг разрежения костной ткани разных размеров без чётких границ
  - Б) очаг разрежения костной ткани округлой или овальной формы с чёткими границами, размером до 5 мм в диаметре
  - В) расширение периодонтальной щели у верхушки корня зуба

Г) очаг разрежения костной ткани округлой или овальной формы с чёткими границами, размером свыше 1 см в диаметре

**106. Хронический гранулёматозный периодонтит на рентгенограмме определяется в виде**

А) разрежения костной ткани округлой формы с чёткими контурами до 5 мм в диаметре

Б) расширения периодонтальной щели на ограниченном участке

В) расширения периодонтальной щели на всём протяжении

Г) разрежение костной ткани с нечёткими контурами

**107. Расширение периодонтальной щели в области верхушки корня характерно для периодонтита**

А) хронического фиброзного

Б) хронического гранулирующего

В) хронического гранулёматозного

Г) всех форм

**108. При рентгенодиагностике острого периодонтита выявляется**

А) отсутствие изменений на рентгенограмме

Б) очаг разрежения костной ткани с чётким контуром

В) расширение периодонтальной щели у верхушки корня

Г) исчезновение периодонтальной щели у верхушки корня

**109. Изменения костной ткани межзубных перегородок на рентгенограммах выявляются при**

А) локальном пародонтите

Б) генерализованном гингивите

В) локальном и генерализованном гингивите

Г) атрофическом гингивите

**110. Формалиновая проба положительна при**

А) пародонтите

Б) катаральном гингивите

В) гипертрофическом гингивите

Г) атрофическом гингивите

**111. Клинический анализ крови следует провести при**

А) язвенно-некротическом стоматите неясной этиологии

Б) кандидозе

В) хроническом рецидивирующем афтозном стоматите (ХРАС)

Г) остром герпетическом стоматите (ОГС)

**112. Поверхностные грибковые поражения слизистой оболочки полости рта вызывают**

А) грибы Candida

Б) эпидермофиты

В) актиномицеты

Г) трихофиты

**113. Возбудителем острого псевдомембранозного кандидоза являются**

А) грибы Candida

Б) фузобактерии

В) актиномицеты

Г) спирохеты

**114. Этиология пиодермии характеризуется как**

А) инфекционная

Б) грибковая

В) инфекционно-аллергическая

Г) вирусная

**115. Этиология хронического рецидивирующего афтозного стоматита (ХРАС) характеризуется как**

- А) инфекционно-аллергическая
- Б) инфекционная
- В) вирусная
- Г) паразитарная

**116. Этиология герпангины характеризуется как**

- А) вирусная
- Б) грибковая
- В) инфекционная
- Г) аллергическая

**117. Этиология острого псевдомембранозного кандидоза характеризуется как**

- А) грибковая
- Б) инфекционная
- В) вирусная
- Г) аллергическая

**118. Этиология многоформной экссудативной эритемы (МЭЭ) характеризуется как**

- А) инфекционно-аллергическая
- Б) инфекционная
- В) вирусная
- Г) наследственная

**119. Возбудителем герпангины является вирус**

- А) Коксаки и ЕСНО
- Б) простого герпеса
- В) ветряной оспы
- Г) иммунодефицита

**120. Дифтерийные плёнки содержат**

- А) фибрин и клетки возбудителя заболевания
- Б) нити псевдомицелия
- В) почкующиеся клетки гриба
- Г) обрывки эпителия и остатки пищи

**121. При остром герпетическом стоматите в мазках содержимого пузырьков и соскобов с поверхности афт в первые 2-4 дня заболевания обнаруживают**

- А) гигантские многоядерные клетки
- Б) большое количество мицелия гриба
- В) почкующиеся клетки
- Г) фузобактерии

**122. Возбудителем дифтерии является**

- А) палочка Леффлера
- Б) гемолитический стрептококк
- В) вирус Коксаки
- Г) актиномицеты

**123. При кандидозе в соскобах обнаруживаются**

- А) почкующиеся клетки грибов Candida
- Б) гигантские эпителиальные клетки
- В) многоядерные клетки
- Г) скопления кокков

**124. Возбудителем острого герпетического стоматита является**

- А) вирус простого герпеса
- Б) микрофлора полости рта
- В) вирусная Мiх инфекция

Г) вирус Коксаки

**125. Рентгенологическим признаком ушиба временного или постоянного зуба в первые 2-3 дня после травмы является**

- А) отсутствие изменений на рентгенограмме
- Б) равномерное расширение периодонтальной щели
- В) расширение периодонтальной щели у верхушки зуба
- Г) отсутствие периодонтальной щели у верхушки зуба

**126. Рентгенологическим признаком вколоченного вывиха постоянного сформированного зуба является**

- А) отсутствие периодонтальной щели у верхушки корня
- Б) отсутствие изменений на рентгенограмме
- В) расширение периодонтальной щели у верхушки корня
- Г) отсутствие периодонтальной щели в боковом отделе с одной стороны

**127. Рентгенологическим признаком неполного вывиха временного и постоянного зуба со смещением в сторону соседнего зуба является**

А) расширение периодонтальной щели с одной стороны корня и отсутствие на другой

- Б) равномерное расширение периодонтальной щели
- В) резкое расширение периодонтальной щели у верхушки корня
- Г) отсутствие периодонтальной щели у верхушки корня

**128. Рентгенологическим признаком ушиба зуба является**

- А) отсутствие изменений на рентгенограмме
- Б) неравномерное расширение периодонтальной щели
- В) равномерное расширение периодонтальной щели
- Г) неравномерное сужение периодонтальной щели

**129. Специфическим лимфаденитом называется лимфаденит, вызванный**

- А) палочкой Коха
- Б) стрептококком в сочетании со стафилококком
- В) кишечной палочкой в сочетании со стафилококком
- Г) стрептококком

**130. Специфическим лимфаденитом называется лимфаденит, вызванный**

- А) лучистым грибом
- Б) стафилококком
- В) стрептококком
- Г) стафилококком в сочетании со стрептококком

**131. Специфическим лимфаденитом называется лимфаденит, вызванный**

- А) бледной трепонемой
- Б) анаэробной флорой
- В) кишечной палочкой в сочетании со стафилококком
- Г) золотистым стрептококком

**132. Специфическим лимфаденитом называется лимфаденит, вызванный**

- А) микобактериями туберкулёза
- Б) стафилококками
- В) кишечной палочкой в сочетании со стафилококком
- Г) стрептококком

**133. Патогномичным рентгенологическим симптомом хронического неспецифического паренхиматозного паротита является**

- А) наличие округлых полостей вместо протоков III-IV порядка
- Б) сужение основного выводного протока
- В) тень конкремента в области выводного протока
- Г) сужение всех протоков

**134. Для поверхностного кариеса характерно зондирование**

- А) безболезненное
- Б) болезненное по дну кариозной полости в одной точке
- В) болезненное стенок кариозной полости
- Г) болезненное по всему дну кариозной полости

**135. Болевые ощущения при зондировании по эмалево-дентинной границе характерны для**

- А) среднего кариеса
- Б) кариеса в стадии пятна
- В) глубокого кариеса
- Г) хронического пульпита

**136. При кариесе в стадии пятна эмаль**

- А) гладкая, зондирование безболезненно
- Б) шероховатая, зондирование болезненно
- В) шероховатая, зондирование безболезненно
- Г) легко удаляется экскаватором

**137. При поверхностном кариесе эмаль**

- А) шероховатая, зондирование безболезненно
- Б) гладкая, зондирование безболезненно
- В) шероховатая, зондирование болезненно
- Г) поражена кариозной полостью в пределах эмали и наружных слоёв дентина

**138. Болевые ощущения при зондировании дна кариозной полости в одной точке характерны для**

- А) хронического фиброзного пульпита
- Б) среднего кариеса
- В) хронического гангренозного пульпита
- Г) хронического периодонтита

**139. Поверхностное зондирование пульпы безболезненно при пульпите хроническом**

- А) гангренозном
- Б) фиброзном
- В) гипертрофическом
- Г) в стадии обострения

**140. Зондирование пульпы в глубине полости зуба или в устьях каналов болезненно при пульпите хроническом**

- А) гангренозном
- Б) фиброзном
- В) гипертрофическом
- Г) фиброзном в стадии обострения

**141. К клиническим проявлениям острого периодонтита относят**

- А) боль при накусывании на зуб, отёк десны
- Б) боль от температурных раздражителей
- В) свищ на десне с гнойным отделяемым
- Г) длительные приступообразные боли с короткими светлыми промежутками

**142. Ведущим методом для определения формы хронического периодонтита является**

- А) рентгенологический
- Б) электроодонтодиагностика (ЭОД)
- В) трансиллюминационный
- Г) определение индекса РМА

**143. Болезненное зондирование в глубине полости зуба характерно для пульпита**

- А) хронического гангренозного



- Б) острого очагового
- В) хронического фиброзного
- Г) хронического гипертрофического

**144. Для среднего кариеса характерна болезненность при зондировании**

- А) по эмалево-дентинной границе
- Б) в глубине полости зуба
- В) по всему дну кариозной полости
- Г) в одной точке дна кариозной полости

**145. Для глубокого кариеса характерно болезненное**

- А) зондирование по всему дну кариозной полости
- Б) зондировании в глубине полости зуба
- В) препарировании стенок кариозной полости
- Г) зондирование в одной точке дна кариозной полости

**146. К факторам, способствующим развитию локального хронического гингивита, относят**

- А) скученность зубов
- Б) заболевания желудочно-кишечного тракта
- В) заболевания крови
- Г) экссудативный диатез

**147. К клиническим признакам хронического катарального гингивита относят**

- А) застойную гиперемию, кровоточивость и отёк зубодесневых сосочков
- Б) увеличенную в размерах и деформированную десну
- В) бледную десну, ретракцию десны 1-3 мм
- Г) изъязвлённый десневой край, серый налёт, гнилостный запах

**148. При лёгкой степени пародонтита наблюдают карманы глубиной до (мм)**

- А) 3
- Б) 6
- В) 7
- Г) 10

**149. К клиническим признакам атрофического гингивита относят**

- А) бледную десну, ретракцию десны 1-3 мм
- Б) кровоточивость и отёк зубодесневых сосочков
- В) увеличенную в размере и деформированную десну
- Г) изъязвлённый десневой край, серый налёт, гнилостный запах

**150. К клиническим признакам гипертрофического гингивита относят**

- А) увеличенную в размерах и деформированную десну
- Б) кровоточивость и отёк зубодесневых сосочков
- В) бледную десну, ретракцию десны 1-3 мм
- Г) изъязвлённый десневой край, серый налёт, гнилостный запах

**151. К клиническим признакам язвенно-некротического гингивита относят**

- А) изъязвлённый десневой край, серый налёт, гнилостный запах
- Б) кровоточивость и отёк зубодесневых сосочков
- В) увеличенную в размерах и деформированную десну
- Г) гиперемированную и отёчную десну

**152. Образование пузырьков на коже лица характерно при**

- А) острым герпетическом стоматите (ОГС)
- Б) многоформной экссудативной эритеме (МЭЭ)
- В) хроническом рецидивирующем афтозном стоматите (ХРАС)
- Г) лейкоплакии

**153. К клиническим проявлениям при чёрном волосатом языке относят**

- А) резко увеличенные в размере нитевидные сосочки спинки языка тёмного цвета

- Б) неравномерную десквамацию эпителия на спинке языка
- В) глубокие борозды, выстланные нормальным эпителием
- Г) налёт на спинке языка

**154. К факторам, воздействие которых изменяет окраску тетрациклиновых зубов, относится**

- А) дневной свет
- Б) приём витаминов внутрь
- В) люминесцентный свет
- Г) приём препаратов кальция

**155. Наиболее частой причиной острых лимфаденитов челюстно-лицевой области у детей 6-8 лет является инфекция**

- А) одонтогенная от моляров нижней челюсти
- Б) одонтогенная от моляров верхней челюсти
- В) отогенная
- Г) тонзиллогенная

**156. Минерализация временных зубов начинается**

- А) во II половине внутриутробного развития
- Б) в I половине внутриутробного развития
- В) в I полугодии после рождения
- Г) во II полугодии после рождения

**157. Минерализация постоянных резцов и клыков начинается**

- А) во II полугодии после рождения
- Б) на 17 неделе внутриутробного развития
- В) в конце внутриутробного периода или в первые недели после рождения
- Г) в 2,5-3,5 года

**158. Минерализация премоляров начинается**

- А) в 2,5-3,5 года
- Б) в конце внутриутробного периода
- В) в первые недели после рождения
- Г) во II полугодии после рождения

**159. Минерализация первых постоянных моляров начинается**

- А) в конце внутриутробного периода или в первые недели после рождения
- Б) во II полугодии после рождения
- В) на 2 году жизни
- Г) в 4-5 лет

**160. Минерализация вторых постоянных моляров начинается**

- А) в 2,5-3,5 года
- Б) в конце внутриутробного периода или в первые недели после рождения
- В) во II полугодии после рождения
- Г) в 4-5 лет

**161. Сведения об антенатальном периоде развития обязательно выясняются при обследовании детей возраста**

- А) ясельного
- Б) любого
- В) дошкольного
- Г) подросткового

**162. Системная гипоплазия эмали зубов у детей в постоянных зубах развивается от**

- А) болезнью ребёнка после рождения
- Б) заболеваний матери во время беременности
- В) травматических повреждений молочных зубов
- Г) нарушения состава микроэлементов в воде

**163. К факторам, влияющим на развитие системной гипоплазии эмали постоянных зубов, относят**

- А) болезни ребёнка после рождения, нарушение режима питания ребёнка
- Б) болезни матери во II половине беременности
- В) множественные поражения молочных зубов осложнённым кариесом
- Г) болезни матери в I половине беременности

**164. Причинами несовершенного развития и строения эмали и дентина являются**

- А) генетические факторы
- Б) болезни матери в I половине беременности
- В) болезни матери во II половине беременности
- Г) болезни ребёнка во II полугодии первого года жизни

**165. К причинам местной гипоплазии эмали относят**

- А) травматическое повреждение зачатка зуба
- Б) болезни матери во время беременности
- В) пульпит молочного зуба
- Г) вредные привычки матери во время беременности

**166. К причинным неблагоприятным факторам развития системной гипоплазии эмали постоянных зубов относят**

- А) заболевания, нарушающие минеральный обмен в период формирования эмали
- Б) хронический периодонтит молочного зуба
- В) интоксикацию фтором
- Г) передачу патологии твёрдых тканей по наследству

**167. Причиной развития флюороза является**

- А) избыточное содержание фтора в воде
- Б) передача патологии по наследству
- В) недостаточное содержание фтора в воде
- Г) отсутствие фтора в воде

**168. При отломе части коронки зуба с обнажением пульпы больные жалуются на боли**

- А) от раздражителей
- Б) самопроизвольные
- В) при накусывании на зуб
- Г) иррадиирующие по ходу ветвей тройничного нерва

**169. При хроническом гипертрофическом пульпите больные жалуются на боли**

- А) при попадании пищи в сочетании с кровоточивостью
- Б) самопроизвольные
- В) постоянные
- Г) от температурных раздражителей

**170. Для детей первых месяцев жизни характерным заболеванием считают**

- А) афты Беднара
- Б) хронический рецидивирующий афтозный стоматит (ХРАС)
- В) многоформную экссудативную эритему (МЭЭ)
- Г) хейлит

**171. Для детей ясельного возраста характерным заболеванием считают**

- А) острый герпетический стоматит (огс)
- Б) афты беднара
- В) хронический рецидивирующий афтозный стоматит (храс)
- Г) многоформную экссудативную эритему (мээ)

**172. Для детей подросткового возраста характерным заболеванием считают**

- А) хронический рецидивирующий афтозный стоматит (ХРАС)

Б) острый герпетический стоматит (ОГС)

В) кожный рог

Г) кандидоз

**173. К причинам системной гипоплазии эмали постоянных зубов относят**

А) заболевания ребёнка на первом году жизни

Б) наследственный фактор

В) заболевания матери в период беременности

Г) множественный кариес молочных зубов

**174. Некариозные поражения твёрдых тканей зуба, возникающие после его прорезывания, представлены**

А) отломом коронки в результате травмы

Б) гипоплазией эмали

В) несовершенным амелогенезом

Г) тетрациклиновым окрашиванием

**175. К причинам возникновения гипоплазии твёрдых тканей временных зубов относят**

А) нарушение внутриутробного развития зубочелюстной системы

Б) пониженное содержание фтора в питьевой воде

В) замедленное прорезывание зубов

Г) кариесогенные факторы

**176. Возрастом детей, преимущественно болеющих острым герпетическим стоматитом, является**

А) ясельный

Б) дошкольный

В) младший школьный

Г) старший школьный

**177. Ведущую роль в патогенезе острого герпетического стоматита (ОГС) играет**

А) снижение уровня иммунитета

Б) контакт с больным

В) недавно перенесенное ОРЗ

Г) возраст ребёнка

**178. Противопоказанием к проведению операции у ребёнка в поликлинике под наркозом является**

А) острая респираторно-вирусная инфекция (ОРВИ)

Б) заболевание центральной нервной системы (ЦНС)

В) эпилепсия в анамнезе

Г) лекарственная аллергия на местные анестетики

**179. К концу первого года у здорового ребёнка должно прорезаться зубов не менее**

А) 8

Б) 4

В) 6

Г) 10

**180. Корни временных резцов заканчивают формирование к (годам)**

А) 2

Б) 3

В) 4

Г) 5

**181. Корни временных клыков формируются к (годам)**

А) 5

Б) 2

- В) 3  
Г) 7
- 182. Корни временных моляров формируются к (годам)**  
А) 4  
Б) 2  
В) 5  
Г) 6
- 183. Патологическая резорбция корней наблюдается**  
А) при хроническом периодонтите  
Б) в интактных зубах с живой пульпой  
В) при хроническом фиброзном пульпите  
Г) при хроническом гангренозном пульпите
- 184. Физиологическая резорбция корней временных зубов начинается в среднем через**  
А) 3 года после окончания формирования корней зубов  
Б) 1 год после прорезывания зубов  
В) 2 года после прорезывания зубов  
Г) 3 года после прорезывания зубов
- 185. Корни постоянных резцов и первых моляров заканчивают своё формирование к (лет)**  
А) 10  
Б) 11  
В) 12  
Г) 13
- 186. Корни премоляров заканчивают свое формирование к (лет)**  
А) 12  
Б) 10  
В) 11  
Г) 15
- 187. Толщина эмали после прорезывания зуба с увеличением возраста ребёнка**  
А) уменьшается в результате физиологического стирания  
Б) увеличивается в результате функционирования энамелобластов  
В) не изменяется, так как энамелобласты после формирования коронки отсутствуют  
Г) увеличивается в результате проведения реминерализующей терапии
- 188. Толщина дентина после прорезывания зуба с увеличением возраста ребёнка**  
А) увеличивается в результате функционирования одонтобластов  
Б) увеличивается в результате функционирования энамелобластов  
В) не изменяется, так как одонтобласты после формирования коронки отсутствуют  
Г) увеличивается в результате проведения реминерализующей терапии
- 189. Возможные изменения при местной гипоплазии эмали представлены**  
А) пигментированным пятном на эмали  
Б) «рифлёными» зубами  
В) облитерацией полости зуба  
Г) поражением эмали всех моляров и фронтальных зубов
- 190. Корни постоянных вторых моляров заканчивают своё формирование к (лет)**  
А) 15  
Б) 10  
В) 13  
Г) 12

- 191. К некариозным заболеваниям твёрдых тканей зубов относится**  
А) несовершенное развитие дентина  
Б) периодонтит  
В) пародонтит  
Г) пародонтолиз
- 192. Заболеванием, при котором прорезывается один зуб изменённой формы, является**  
А) местная гипоплазия  
Б) флюороз  
В) системная гипоплазия  
Г) синдром Стентона - Капдепона
- 193. При несовершенном амелогенезе имеются нарушения в строении**  
А) эмали  
Б) дентина  
В) пульпы  
Г) цемента
- 194. К наследственным заболеваниям твёрдых тканей зуба относят**  
А) несовершенное строение эмали и дентина  
Б) тетрациклиновые зубы  
В) системную гипоплазию эмали  
Г) местную гипоплазию эмали
- 195. При несовершенном одонтогенезе (дисплазии капдепона) поражены**  
А) все молочные и постоянные зубы  
Б) молочные и постоянные моляры  
В) молочные и постоянные резцы  
Г) только постоянные зубы
- 196. К клиническим признакам, характерным для дисплазии капдепона, относят**  
А) стираемость твёрдых тканей зуба без обнажения пульпы  
Б) наличие ночных болей  
В) «рифлёные» зубы  
Г) «гипсовые» зубы
- 197. Пародонтолиз наблюдается при**  
А) синдроме Папийона - Лефевра  
Б) функциональной перегрузке зубов  
В) эндемическом зобе  
Г) заболевании желудочно-кишечного тракта
- 198. Изменения кожи подошв и ладоней в сочетании с тяжёлым поражением пародонта имеются при**  
А) синдроме Папийона - Лефевра  
Б) болезни Иценко - Кушинга  
В) гипофизарном нанизме  
Г) циклической нейтропении
- 199. Для определения качества препарирования кариозной полости используются стоматологические инструменты**  
А) зонд, зеркало  
Б) штопфер, зонд  
В) гладилка, зонд  
Г) пинцет, зеркало
- 200. Стерилизация инструментов в сухожаровом шкафу проводится при температуре \_\_\_\_\_ °C \_\_\_\_\_ минут**  
А) 180; 45

- Б) 125; 45  
 В) 160; 40  
 Г) 80; 60
- 201. Методом химической (холодной) стерилизации стерилизуют**  
 А) зеркала, изделия из стекла  
 Б) наконечники  
 В) боры  
 Г) одноразовые шприцы
- 202. В сухожаровом шкафу стерилизуют**  
 А) пинцет  
 Б) зеркало  
 В) зонд  
 Г) шприц
- 203. Автоклавированием стерилизуются**  
 А) марлевые тампоны, наконечники  
 Б) одноразовые шприцы  
 В) пластмассовые шпатели  
 Г) слюноотсосы, зеркала
- 204. Температурный режим, поддерживаемый в стоматологическом кабинете в холодное время года, составляет (градусы)**  
 А) 18-23  
 Б) 15-16  
 В) 17-18  
 Г) 23-28
- 205. Целью использования аппарата «Ассистина» является**  
 А) предстерилизационная очистка и смазывание наконечников  
 Б) стерилизация наконечников  
 В) дезинфекция боров  
 Г) дезинфекция эндодонтического инструментария
- 206. Сухожаровая стерилизация предназначена для**  
 А) цельнометаллических инструментов  
 Б) перевязочного материала  
 В) белья  
 Г) ватных валиков
- 207. Средством, используемым для холодной стерилизации стоматологических зеркал, является**  
 А) 6% раствор перекиси водорода  
 Б) 1% раствор перекиси водорода  
 В) 0,5% раствор хлорамина  
 Г) 75% метиловый спирт
- 208. После использования боры помещают в**  
 А) дезинфицирующий раствор  
 Б) сухожаровой шкаф  
 В) гласперленовый стерилизатор  
 Г) «Терминатор»
- 209. С помощью амидопириновой пробы определяют**  
 А) остатки крови на инструментах  
 Б) остатки моющих средств  
 В) стерильность инструментов  
 Г) наличие жира
- 210. Стоматологические зеркала стерилизуются методом химической стерилизации по времени (час)**

- А) 1-2
- Б) 2-3
- В) 3
- Г) 4-5

**211. В гласперленовом стерилизаторе стерилизуют**

- А) боры, эндодонтический инструментарий
- Б) стоматологические зеркала
- В) вату, бельё
- Г) оттиски

**212. В гласперленовом стерилизаторе стерилизация инструментов проводится**

- А) нагретыми стерильными шариками
- Б) горячим паром
- В) облучением
- Г) раствором глутаральдегида

**213. Поверхность стоматологической установки обрабатывается дезинфицирующим раствором**

- А) после приёма каждого пациента
- Б) 1 раз в день
- В) 2 раза в день
- Г) 3 раза в день

**214. Площадь операционной на две стоматологические установки должна быть не менее (кв. М)**

- А) 30
- Б) 20
- В) 25
- Г) 40

**215. В стоматологическом кабинете стерилизационная площадь должна быть не менее (кв. М)**

- А) 8
- Б) 10
- В) 20
- Г) 25

**216. Кварцевание стоматологического кабинета следует проводить в день (количество раз)**

- А) 3
- Б) 1
- В) 2
- Г) 4

**217. Расстояние между креслами в стоматологическом кабинете должно быть не менее (м)**

- А) 1,5
- Б) 1,0
- В) 1,2
- Г) 2,0

**218. Площадь стоматологического кабинета должна составлять не менее (кв. М)**

- А) 14
- Б) 12
- В) 10
- Г) 7



**219. На каждое дополнительное кресло с универсальной стоматологической установкой в стоматологическом кабинете выделяется площадь (кв. М)**

- А) 10
- Б) 15
- В) 14
- Г) 5

**220. Окна стоматологического кабинета должны быть ориентированы на направление**

- А) северное Б) южное
- В) западное
- Г) восточное

**221. Расположение пациента в стоматологическом кресле должно быть ориентировано на**

- А) окно
- Б) двери
- В) стену
- Г) врача

**222. Азопирамовая проба проводится после**

- А) предстерилизационной очистки
- Б) дезинфекции
- В) стерилизации
- Г) каждого этапа дезинфекции

**223. Для оценки качества предстерилизационной обработки инструментов на наличие крови и белковых загрязнений используется проба**

- А) амидопириновая
- Б) йодиоловая
- В) бензидиновая
- Г) фенолфталеиновая

**224. После использования слюноотсосы**

- А) утилизируют
- Б) дезинфицируют
- В) стерилизуют
- Г) промывают

**225. После рабочего дня, в течение которого имел место контакт рук с хлорными препаратами, кожу обрабатывают ватным тампоном, смоченным раствором**

- А) 1% гипосульфита натрия
- Б) 2% перекиси водорода
- В) 0,05% хлоргексидина
- Г) 70% медицинского спирта

**226. Работникам, занятым приготовлением и применением амальгамы, должны выдаваться**

- А) хирургические халаты без карманов
- Б) медицинские халаты без воротников
- В) хирургические халаты с карманами
- Г) одноразовые медицинские шапочки

**227. Рентгеновский аппарат может быть установлен в отдельном помещении, площадь которого должна быть не менее (кв. М)**

- А) 6
- Б) 8
- В) 9
- Г) 11

- 228. Электрофорез йода показан при**  
 А) медикаментозном (мышьяковистом) периодонтите  
 Б) остром периодонтите  
 В) хроническом фиброзном пульпите  
 Г) любой форме хронического периодонтита с непроходимыми корневыми каналами
- 229. Флюктуоризацию целесообразно назначать при**  
 А) остром периодонтите  
 Б) кариесе зубов  
 В) хроническом периодонтите  
 Г) хроническом пульпите
- 230. Физиотерапия не показана при**  
 А) идиопатическом заболевании с прогрессирующим лизисом тканей пародонта  
 Б) гипертрофическом гингивите  
 В) хроническом пародонтите  
 Г) пародонтозе
- 231. Первым этапом лечения обострения хронического катарального гингивита является**  
 А) профессиональная гигиена  
 Б) гингивэктомия  
 В) общая антибиотикотерапия  
 Г) кюретаж
- 232. Для уменьшения чувствительности зубов рекомендовано**  
 А) проведение реминерализующей терапии  
 Б) уменьшение частоты индивидуальной гигиены  
 В) окклюзионное регулирование  
 Г) системное использование препаратов фтора
- 233. Первым этапом лечения пародонтита является**  
 А) профессиональная гигиена полости рта  
 Б) медикаментозное противовоспалительное лечение  
 В) хирургическое лечение  
 Г) ортопедическое лечение
- 234. Продолжительность острого апикального периодонтита составляет (дни)**  
 А) 2-14  
 Б) 15-18  
 В) 20-24  
 Г) 26-30
- 235. Успех лечения травматических эрозий и декубитальных язв определяет**  
 А) устранение травмирующего слизистую оболочку фактора  
 Б) выбор местнообезболивающих средств  
 В) применение кератопластических средств  
 Г) применение антибактериальных препаратов
- 236. Тактика лечения при остром токсическом периодонтите**  
 А) удалить повязку, коронковую и корневую пульпу, ввести в каналы обезболивающий препарат под повязку  
 Б) удалить повязку, коронковую пульпу, зуб оставить открытым, назначить тёплые содовые полоскания  
 В) удалить повязку, коронковую и корневую пульпу, зуб оставить открытым, назначить тёплые содовые полоскания  
 Г) удалить повязку, коронковую и корневую пульпу, канал запломбировать пастой на масляной основе
- 237. Лечение язвенно-некротического гингивита предусматривает**

А) обезболивание, снятие зубных отложений, аппликации протеолитическими ферментами, использование антибактериальных средств

Б) гигиену полости рта, удаление зубных отложений, использование склерозирующих средств, физиотерапию

В) гигиену полости рта, удаление зубных отложений, наложение лечебных повязок

Г) устранение местных факторов (коррекция уздечек, пластика преддверия полости рта и др.), электрофорез витаминами, все виды массажа

**238. С целью профилактики обострений при частых рецидивах герпетического стоматита применяется**

А) культуральная инактивированная герпетическая вакцина

Б) интерферон лейкоцитарный

В) кислота аскорбиновая

Г) гистаглобулин

**239. С целью удлинения периода ремиссии при рецидивирующем герпесе рекомендуется**

А) стимуляция выработки эндогенного интерферона

Б) блокада Н-холинорецепторов

В) седативное воздействие на центральную нервную систему (ЦНС)

Г) приём антигистаминных препаратов

**240. Критерием окончательного препарирования кариозной полости является наличие**

А) светлого плотного дентина на дне и стенках кариозной полости без окрашивания детектором кариеса

Б) размягчённого дентина на дне и стенках кариозной полости

В) плотного пигментированного дентина на дне и стенках кариозной полости

Г) светлого плотного дентина на дне и стенках кариозной полости, окрашивающегося детектором кариеса

**241. При депульпировании резцов нижней челюсти используют анестезию**

А) инфильтрационную с вестибулярной стороны

Б) инфильтрационную с язычной стороны

В) инфраорбитальную

Г) палатинальную

**242. Корневой канал при воспалении пульпы пломбируют**

А) до физиологической верхушки

Б) до анатомической верхушки

В) не доходя 2 мм до апикального отверстия

Г) на  $\frac{2}{3}$  длины канала

**243. Обтурация корневых каналов системой «Термофил» предполагает введение в канал**

А) разогретой гуттаперчи на металлической или полимерной основе

Б) одного центрального штифта

В) нескольких гуттаперчевых штифтов с последующим боковым уплотнением

Г) пломбировочного материала пастообразной консистенции

**244. При лечении периодонтитов в зубах, «не выдержавших герметизма», с частично или полностью непроходимыми каналами лучше всего назначить**

А) трансканальный электрофорез

Б) антибиотики

В) гормональную терапию

Г) резорцин-формалиновый метод

**245. При лечении обострения хронического пульпита методом выбора является**

А) витальная экстирпация

Б) биологический метод

- В) витальная ампутация  
 Г) девитальная ампутация
- 246. Коагуляцию корневой пульпы проводят в течение (сек)**  
 А) 3-4  
 Б) 4-6  
 В) 6-8  
 Г) 8-10
- 247. Для расширения устьев корневых каналов используют**  
 А) Gates-glidden  
 Б) фиссурный бор  
 В) пиковидный бор  
 Г) H-file
- 248. При механической обработке корневых каналов верхнего первого моляра наибольшие трудности представляет канал**  
 А) мезиальный щёчный  
 Б) дистальный нёбный  
 В) дистальный щёчный  
 Г) мезиальный нёбный
- 249. При лечении хронического периодонтита с плохо проходимыми каналами наиболее целесообразен метод**  
 А) депофореза гидроксида меди-кальция  
 Б) резорцин-формалиновый  
 В) диатермокоагуляции  
 Г) ультрафонофореза йодида калия
- 250. Коронарадикулярную сепарацию проводят в случае**  
 А) локализации патологического очага в области бифуркации или трифуркации корней многокорневых зубов  
 Б) локализации патологического очага в области верхушки одного из корней первого верхнего премоляра или верхних моляров  
 В) кариеса корня одного из корней многокорневых зубов  
 Г) наличия трещины или перелома одного из корней многокорневых зубов
- 251. При лечении хронического периодонтита наиболее целесообразным является**  
 А) механическая и медикаментозная обработка канала с последующим пломбированием  
 Б) резекция верхушки корня зуба  
 В) выведение зуба из окклюзии  
 Г) применение одного из импрегнационных методов
- 252. При пломбировании кариозных полостей методом «закрытого сэндвича» прокладка**  
 А) перекрывается композитом  
 Б) не перекрывается композитом  
 В) накладывается на края полости  
 Г) накладывается на стенки полости
- 253. К минимальному нагреву пульпы ведёт препарирование**  
 А) прерывистое с охлаждением  
 Б) непрерывное без охлаждения  
 В) непрерывное с охлаждением  
 Г) прерывистое без охлаждения
- 254. При пломбировании композиционными материалами скос эмали формируют с целью**  
 А) увеличения площади сцепления

- Б) химической связи композиционного материала с эмалью
- В) равномерного распределения нагрузки на ткани зуба
- Г) улучшения полирования композита

**255. При применении одно- и двухкомпонентных адгезивных систем необходимо протравливать**

- А) эмаль 30 секунд, а дентин - 15 секунд
- Б) эмаль и дентин 15 секунд
- В) эмаль 30-60 секунд
- Г) эмаль и дентин 30-60 секунд

**256. Сроки регенерации тканей периодонта сокращаются при применении**

- А) пиримидиновых оснований
- Б) кортикостероидных гормонов
- В) антибиотиков
- Г) ферментов

**257. При сохранении постпломбировочной чувствительности более 2 недель необходимо**

А) перепломбировать зуб, используя прокладку из стеклоиономерных цементов (СИЦ)

- Б) депульпировать зуб
- В) тщательно отполировать пломбу
- Г) обработать реставрацию фторсодержащим препаратом

**258. Наибольшие трудности для достижения верхушечного отверстия и подготовки к пломбированию 16 или 26 зуба представляет канал**

- А) медиальный щёчный
- Б) дистальный нёбный
- В) дистальный щёчный
- Г) нёбный

**259. К антисептикам, содержащим хлоргексидин, относят**

- А) Элюдрил и Корсодил
- Б) Эльгидиум и Диоксиколь
- В) Пародиум и Сангвиритрин
- Г) Имудон и Элюгель

**260. Основным действующим веществом препаратов для химического расширения каналов является**

- А) Этилендиаминтетрауксусная кислота (ЭДТА)
- Б) 3% раствор Гипохлорита натрия
- В) Оксиэтилендифосфоновая кислота (Ксидифон)
- Г) раствор Перекиси водорода

**261. При проведении пульпотомии применяют**

- А) Гидроксид кальция и слой стеклоиономерного цемента (СИЦ)
- Б) цинк-оксид-эвгеноловую прокладку и слой лака
- В) Гидроксид кальция и цинк-оксид-эвгеноловый цемент
- Г) Гидроксид кальция и слой цинк-фосфатного цемента

**262. Для остановки кровотечения в корневом канале можно использовать**

- А) каталюгем
- Б) Этилендиаминтетрауксусную кислоту (ЭДТА)
- В) Крезофен
- Г) Химотрипсин

**263. К препаратам, обладающим одонтотропным действием, относят**

- А) содержащие гидроокись кальция
- Б) сульфаниламидные
- В) кортикостероидные

Г) эвгенолсодержащие

**264. Материалы для лечебных прокладок должны обеспечивать**

А) противовоспалительное, противомикробное, одонтотропное действие

Б) прочную связь подлежащего дентина и пломбирочного материала

В) кондиционирование дентина

Г) эстетику реставрации

**265. Для медленной девитализации пульпы используют пасту**

А) параформальдегидную

Б) резорцинформалиновую

В) цинкоксидэвгеноловую

Г) мышьяковистую

**266. В КАЧЕСТВЕ ПРОТИВОВОСПАЛИТЕЛЬНОГО КОМПОНЕНТА В СОСТАВ ОПОЛАСКИВАТЕЛЕЙ ДЛЯ ПОЛОСТИ РТА ВВОДЯТ**

А) ферменты и экстракты лечебных трав

Б) этиловый спирт и вкусовые добавки

В) Хлоргексидин и Гипохлорид

Г) антибиотики

**267. СРЕДСТВОМ МЕСТНОГО ЛЕЧЕНИЯ ЯЗВЕННО-НЕКРОТИЧЕСКОГО СТОМАТИТА ВЕНСАНА ЯВЛЯЕТСЯ**

А) раствор 0,05% Хлоргексидина

Б) 20% раствор Натрия бората в глицерине

В) 5% Бутадионовая мазь

Г) Индометациновая мазь

**268. ДЛЯ ПОВЫШЕНИЯ ПРОЦЕССОВ РЕМИНЕРАЛИЗАЦИИ ЭМАЛИ ПОКАЗАНЫ**

А) препараты фтора

Б) витамины

В) препараты, содержащие декстраназу

Г) гормоны

**269. РЕМИНЕРАЛИЗИРУЮЩАЯ ТЕРАПИЯ ПРЕДСТАВЛЯЕТ СОБОЙ МЕТОДИКУ**

А) искусственного насыщения эмали минерализующими компонентами

Б) устранения смазанного слоя

В) реставрации

Г) искусственного насыщения эмали органическими компонентами

**270. ОСНОВНЫМИ КОМПОНЕНТАМИ РЕМИНЕРАЛИЗУЮЩЕЙ ТЕРАПИИ ЯВЛЯЮТСЯ**

А) кальций, фтор

Б) натрий, магний

В) йод, бром

Г) железо, стронций

**271. ОБ ЭФФЕКТИВНОСТИ РЕМИНЕРАЛИЗАЦИИ МОЖНО СУДИТЬ ПО**

А) стабилизации или исчезновению белых пятен эмали, снижению прироста кариеса

Б) увеличению прироста кариеса

В) появлению новых белых кариозных пятен

Г) уменьшению воспаления тканей десны

**272. ПРИ ЛЕЧЕНИИ ПУЛЬПИТА 1.6 ЗУБА МЕТОДОМ ВИТАЛЬНОЙ ЭКСТИРПАЦИИ НЕОБХОДИМО ПРОВЕСТИ АНЕСТЕЗИЮ**

А) по переходной складке с вестибулярной стороны

Б) с небной стороны

В) в области резцового отверстия

Г) в области подглазничного отверстия

**273. ПРОВЕДЕНИЕ БИОЛОГИЧЕСКОГО МЕТОДА ЛЕЧЕНИЯ ВОЗМОЖНО ПРИ**

А) случайном вскрытии полости зуба при лечении кариеса дентина у пациентки 27 лет

Б) острым пульпите многокорневого зуба у пациента 47 лет

В) острым пульпите у пациента 16 лет с хроническим пиелонефритом

Г) случайном вскрытии полости зуба у пациента 23 лет с диабетом I типа

**274. МЕТОД ТОННЕЛЬНОГО ПРЕПАРИРОВАНИЯ ПРИМЕНЯЕТСЯ ДЛЯ ЛЕЧЕНИЯ КАРИОЗНЫХ ПОЛОСТЕЙ (КЛАСС ПО БЛЭКУ)**

А) 2

Б) 1

В) 3

Г) 4

**275. ИЗ ПРЕДЛОЖЕННЫХ МЕТОДОВ ЛЕЧЕНИЯ НАИБОЛЕЕ РАЦИОНАЛЬНО ПРИМЕНЯТЬ ПРИ ОСТРОМ (ОЧАГОВОМ) ПУЛЬПИТЕ**

А) сохранение жизнеспособности всей пульпы

Б) девитализацию пульпы

В) витальную ампутацию

Г) витальную экстирпацию

**276. ИЗ ПРЕДЛОЖЕННЫХ МЕТОДОВ ЛЕЧЕНИЯ НАИБОЛЕЕ РАЦИОНАЛЬНО ПРИМЕНЯТЬ ПРИ ОСТРОМ (ОБЩЕМ) ПУЛЬПИТЕ**

А) витальную экстирпацию

Б) девитализацию пульпы

В) сохранение жизнеспособности всей пульпы

Г) витальную ампутацию

**277. ПРИ ХРОНИЧЕСКОМ ФИБРОЗНОМ ПУЛЬПИТЕ ЛУЧШЕ ВСЕГО ПРИМЕНИТЬ МЕТОД**

А) витальной экстирпации

Б) сохранения жизнеспособности всей пульпы зуба

В) витальной ампутации

Г) девитализации

**278. НАИМЕНЬШИЙ КОЭФФИЦИЕНТ ПЕРИАПЕКАЛЬНОГО РАССАСЫВАНИЯ ДАЁТ МЕТОД ПЛОМБИРОВАНИЯ КОРНЕВЫХ КАНАЛОВ**

А) с использованием системы «Термофил»

Б) центральным штифтом

В) пастой

Г) с использованием серебряных штифтов

**279. ДЛЯ ЛЕЧЕНИЯ МОЛОЧНИЦЫ ПРИМЕНЯЮТ МАЗИ**

А) Клотримазол, Нистатиновую

Б) Теброфеновую, Оксолиновую

В) Зовиракс, Ацикловир

Г) Неомициновую, Тетрациклиновую

**280. СРЕДСТВОМ МЕСТНОГО ЛЕЧЕНИЯ КАНДИДОЗА ЯВЛЯЕТСЯ МАЗЬ**

А) Канестен

Б) Солкосерил

В) Оксолиновая

Г) Флореналовая

**281. К РЕМИССИИ ИСТИННОЙ ПУЗЫРЧАТКИ ПРИВОДИТ ЛЕЧЕНИЕ**

А) кортикостероидами

Б) антибиотиками

В) транквилизаторами

Г) противогрибковыми

**282. ДЛЯ ОБРАБОТКИ ПОЛОСТИ РТА ПРИ КАНДИДОЗЕ НЕОБХОДИМО**

А) удалить верхний рыхлый слой налёта, обработать 1-2% раствором

Гидрокарбоната натрия, а затем Канестеном или Клотримазолом

Б) обезболить слизистую оболочку, провести антисептическую обработку и аппликацию маслом шиповника

В) провести антисептическую обработку, затем смазать Неомициновой,

Синтомициновой мазями

Г) обезболить слизистую оболочку, смазать мазью Ацикловир

**283. К ПРЕПАРАТАМ ДЛЯ ПЕРОРАЛЬНОГО ВВЕДЕНИЯ ПРИ ОСТРОМ ГЕРПЕТИЧЕСКОМ СТОМАТИТЕ В ПЕРИОД ВЫСЫПАНИЙ ОТНОСЯТ**

А) Ацикловир

Б) Тетрациклин

В) Сульфадиметоксин

Г) Нистатин

**284. ПРИ КАНДИДОЗЕ ДЛЯ ОБРАБОТКИ ПОЛОСТИ РТА ИСПОЛЬЗУЮТ РАСТВОР ГИДРОКАРБОНАТА НАТРИЯ (%)**

А) 1-2

Б) 4-5

В) 7-9

Г) 10-15

**285. ЭТИОТРОПНЫМ СРЕДСТВОМ ЛЕЧЕНИЯ ОСТРОГО ГЕРПЕТИЧЕСКОГО СТОМАТИТА ЯВЛЯЕТСЯ**

А) противовирусное

Б) жаропонижающее

В) антисептическое

Г) кератопластическое

**286. ПРИ ОПОЯСЫВАЮЩЕМ ЛИШАЕ ЛЕЧЕБНЫЕ МЕРОПРИЯТИЯ НАПРАВЛЕННЫ НА**

А) блокаду вируса

Б) выявление и устранение очагов хронической инфекции

В) укрепление сосудистой сети

Г) эпителизацию

**287. ЦЕЛЮ ЛЕЧЕНИЯ КАНДИДОЗА ЯВЛЯЕТСЯ**

А) восстановление нормальной микрофлоры

Б) устранение очага инфекции

В) десенсибилизация организма

Г) устранение воспаления

**288. ТАКТИКА ВРАЧА-СТОМАТОЛОГА В ОТНОШЕНИИ БОЛЬНОГО ВУЛЬГАРНОЙ ПУЗЫРЧАТКОЙ (В ПЕРИОД РЕМИССИИ) СОСТОИТ В**

А) проведении санации полости рта

Б) воздержании от лечения зубов

В) назначении антибиотиков

Г) применении антисептиков

**289. ТАКТИКА ВРАЧА-СТОМАТОЛОГА В ОТНОШЕНИИ БОЛЬНОГО ВУЛЬГАРНОЙ ПУЗЫРЧАТКОЙ (ОСТРЫЙ ПЕРИОД) СОСТОИТ В**

А) направлении к врачу-дерматологу

Б) направлении к врачу-венерологу

В) назначении кортикостероидных гормонов

Г) назначении антибиотиков

**290. ДЛЯ МЕСТНОГО ЛЕЧЕНИЯ КАНДИДОЗА СЛИЗИСТОЙ ОБОЛОЧКИ ПОЛОСТИ РТА НАЗНАЧАЮТ**



- А) 20% раствор Тетрабората натрия в глицерине
- Б) Лоринден С
- В) Солкосерил
- Г) Флуцинар

**291. ИНТЕНСИВНОСТЬ КАРИЕСА ЗУБОВ ВЫРАЖАЕТСЯ**

- А) суммой кариозных, запломбированных и удалённых зубов у одного индивидуума
- Б) суммой кариозных и запломбированных зубов у одного индивидуума
- В) суммой запломбированных и удалённых зубов у одного индивидуума
- Г) отношением суммы кариозных и запломбированных зубов к возрасту пациента

**292. ПРОЦЕНТНОЕ СООТНОШЕНИЕ ЛИЦ, ИМЕЮЩИХ СТОМАТОЛОГИЧЕСКОЕ ЗАБОЛЕВАНИЕ, К ОБЩЕМУ ЧИСЛУ ОБСЛЕДОВАННЫХ НАЗЫВАЕТСЯ**

- А) распространённостью стоматологического заболевания
- Б) интенсивностью стоматологического заболевания
- В) стоматологической заболеваемостью населения
- Г) уровнем стоматологической помощи населению

**293. ДЛЯ ОЦЕНКИ СОСТОЯНИЯ ПОЛОСТИ РТА У ВЗРОСЛЫХ НАИБОЛЕЕ ИНФОРМАТИВНОЙ ЯВЛЯЕТСЯ ВОЗРАСТНАЯ ГРУППА (ЛЕТ)**

- А) 35-44
- Б) 12-14
- В) 18-20
- Г) 25-35

**294. Заболеваемостью кариесом называют**

- А) число впервые выявленных случаев заболевания за определённый промежуток времени
- Б) число людей, имеющих заболевание на момент обследования
- В) число кариозных, запломбированных и удалённых зубов у одного обследуемого
- Г) среднее количество кариозных, удалённых и запломбированных зубов в группе населения

**295. Упрощённый индекс гигиены ohі-s по гринувермиллиону определяют на поверхности вестибулярной зубов \_\_\_\_\_ и оральной зубов**

- А) 16, 11, 26, 31; 36, 46
- Б) 16, 26, 36, 46; 11, 21
- В) 36, 46; 16, 11, 26, 31
- Г) 11, 21; 16, 26, 36, 46

**296. При определении гигиенического состояния полости рта для окрашивания зубного налёта используют растворы**

- А) Шиллера-Писарева
- Б) Метиленового синего
- В) 1% раствор Йодиола
- Г) 5% спиртовой раствор Йода

**297. Основным методом профилактики катарального гингивита является**

- А) рациональная гигиена полости рта
- Б) сбалансированное питание
- В) полоскание полости рта растворами фторидов
- Г) санация полости рта

**298. Основным минерализующим защитным фактором ротовой жидкости является**

- А) слюна, пересыщенная ионами кальция и фосфора
- Б) пелликула
- В) бикарбонатный буфер в слюне

Г) повышенная вязкость ротовой жидкости

**299. Пелликула зуба образуется из**

А) гликопротеидов слюны

Б) эмалевого органа

В) муцина

Г) энамелобластов

**300. Источником минерализации поддесневого зубного камня является**

А) десневая жидкость

Б) слюна

В) ротовая жидкость

Г) пища

**301. Тактикой врача при наличии свищевого хода при диагнозе «Периодонтальный абсцесс» является**

А) проведение под обезболиванием инструментальной и медикаментозной обработки и пломбировка канала

Б) применение девитализирующей пасты, проведение эндодонтического лечения

В) оставление зуба открытым

Г) проведение временного пломбирования корневых каналов

**302. Согласно общему плану лечения, лечебные мероприятия (кроме неотложных случаев) нужно начинать с**

А) профессиональной гигиены полости рта

Б) лечения заболеваний пародонта

В) выявления кариеса

Г) эндодонтического лечения

**303. Чтобы снизить риск возможности перфорации искривлённого канала, необходимо**

А) заранее согнуть кончик инструмента перед введением в канал

Б) выбрать инструмент соответственно толщине канала

В) отказаться от расширения канала

Г) воспользоваться только химическими средствами расширения канала

**304. Биологический метод лечения возможен при**

А) гиперемии пульпы у пациента 18 лет

Б) остром гнойном пульпите многокорневого зуба у пациента 43 лет

В) остром начальном пульпите у пациента 20 лет с бронхиальной астмой

Г) хроническом пульпите у пациента 23 лет

**305. Полное сохранение пульпы используют при**

А) гиперемии пульпы (глубоком кариесе)

Б) остром гнойном пульпите

В) хроническом пульпите

Г) остром периодонтите

**306. Метод витальной ампутации применяют в**

А) молярах

Б) резцах

В) клыках

Г) премолярах

**307. Метод витальной ампутации противопоказан при**

А) остром гнойном пульпите

Б) случайном вскрытии пульпы зуба

В) остром очаговом пульпите

Г) неэффективности биологического метода

**308. Тактика врача при диффузии мышьяковистой кислоты в окружающие ткани состоит в**

- А) удалении некротизированного участка, обработке антидотом
- Б) обработке некротизированного участка антисептиками и антибиотиками
- В) удалении некротизированного участка
- Г) обработке некротизированного участка обезболивающими средствами

**309. Из предложенных методов лечения наиболее рационально применять при остром гнойном пульпите**

- А) витальную экстирпацию
- Б) сохранение жизнеспособности всей пульпы
- В) витальную ампутацию
- Г) девитализацию пульпы

**310. При хроническом пульпите лучше всего применить**

- А) витальную экстирпацию
- Б) витальную ампутацию
- В) сохранение жизнеспособности всей пульпы
- Г) девитализацию

**311. Если произошла поломка инструмента при обработке канала, в первую очередь необходимо**

- А) сделать рентгенографию зуба
- Б) информировать об этом пациента
- В) измерить оставшуюся в руках часть инструмента
- Г) немедленно попытаться извлечь инструмент

**312. Абсолютным противопоказанием к эндодонтическому лечению является**

- А) недавно перенесенный инфаркт миокарда
- Б) недостаточность функции надпочечников
- В) лучевая терапия
- Г) сахарный диабет

**313. Тактика лечения в первое посещение постоянного однокорневого зуба, ставшего причиной острого гнойного периостита, включает**

- А) раскрытие полости зуба, обеспечение оттока экссудата
- Б) пломбирование канала и разрез по переходной складке
- В) удаление зуба
- Г) назначение курса противовоспалительной терапии

**314. Для лечения гиперестезии используют**

- А) реминерализующее лечение
- Б) изготовление искусственных коронок
- В) удаление зубов
- Г) депульпирование зубов

**315. К внешним факторам, влияющим на изменение цвета зубов, относят**

- А) пищевые продукты и лекарственные средства для полоскания полости рта
- Б) гибель пульпы
- В) эндодонтическое лечение
- Г) кровоизлияния в пульпу

**316. К местным противопоказаниям к отбеливанию зубов относят**

- А) убыль эмали, обнажение корней зубов
- Б) загрязнение поверхности зубов
- В) беременность и кормление грудью
- Г) аллергию на перекись водорода

**317. К общим противопоказаниям к отбеливанию зубов относят**

- А) аллергию на перекись водорода, беременность, кормление грудью
- Б) обширную реставрацию
- В) большую пульпарную полость
- Г) выраженное воспаление пародонта

- 318. Целью некрэктомии при препарировании кариозной полости является**  
А) исключение рецидива кариеса  
Б) создание контактного пункта  
В) восстановление формы зуба  
Г) финирирование полости
- 319. Целью формирования кариозной полости является**  
А) создание условий для фиксации пломбы  
Б) восстановление функции зуба  
В) создание контактного пункта  
Г) восстановление анатомической формы зуба
- 320. Наиболее предпочтительным методом лечения начальной формы кариеса зубов является**  
А) восстановление минерального состава эмали  
Б) иссечение поражённой эмали с последующим пломбированием  
В) сошлифование поражённой эмали дисками  
Г) микроабразия
- 321. Для прохождения корневого канала по длине применяют**  
А) к-ример  
Б) к-файл  
В) н-файл  
Г) пульпэкстрактор
- 322. При девитальной экстирпации пульпы в первое посещение пациента выполняют**  
А) наложение мышьяковистой пасты  
Б) ампутацию пульпы  
В) раскрытие полости зуба  
Г) инструментальную обработку каналов
- 323. Инфицированный прединт со стенок канала зуба рекомендуют удалять**  
А) К-файлом  
Б) пульпэкстрактором  
В) корневой иглой  
Г) К-римером
- 324. Для удаления корневой пульпы (экстирпация) в хорошо проходимых корневых каналах используют**  
А) пульпэкстрактор  
Б) иглу Миллера  
В) К-файл  
Г) К-ример
- 325. Методика пломбирования корневого канала пастами включает**  
А) последовательное заполнение канала пломбировочным материалом пастообразной консистенции  
Б) введение разогретой гуттаперчи на металлической или полимерной основе  
В) введение в канал нескольких гуттаперчевых штифтов с последующим боковым уплотнением  
Г) введение в канал одного центрального штифта
- 326. Способ пломбирования каналов методом холодной латеральной конденсации гуттаперчи предполагает**  
А) введение в канал нескольких гуттаперчевых штифтов с последующим боковым уплотнением  
Б) введение разогретой гуттаперчи на металлической или полимерной основе  
В) введение в канал одного центрального штифта

Г) последовательное заполнение канала пломбировочным материалом пастообразной консистенции

**327. К ЭНДОДОНТИЧЕСКИМ ИНСТРУМЕНТАМ ДЛЯ РАСШИРЕНИЯ КОРНЕВОГО КАНАЛА ОТНОСЯТ**

- А) К-файл и Н-файл
- Б) К-ример
- В) пульпэкстрактор
- Г) каналонаполнитель

**328. КАНАЛОНАПОЛНИТЕЛЬ ПРЕДНАЗНАЧЕН ДЛЯ**

- А) пломбирования каналов
- Б) определения глубины корневого канала
- В) удаления пульпы
- Г) распломбирования каналов

**329. ПОЛОСТЬ ЗУБА ВСКРЫВАЮТ**

- А) шаровидным бором №1
- Б) карборундовой головкой
- В) финиром
- Г) фиссурным бором

**330. РАБОЧУЮ ДЛИНУ ЗУБА ОПРЕДЕЛЯЮТ**

- А) рентгенографией
- Б) субъективными ощущениями
- В) термодиагностикой
- Г) электроодонтодиагностикой (ЭОД)

**331. ПРИ ПЛОМБИРОВАНИИ КОРНЕВЫХ КАНАЛОВ МЕТОДОМ ЛАТЕРАЛЬНОЙ КОНДЕНСАЦИИ ГУТТАПЕРЧИ ПРИМЕНЯЮТ**

- А) спредеры
- Б) Н-файлы
- В) пульпэкстракторы
- Г) плагеры

**332. КОРОНКОВУЮ ЧАСТЬ ПУЛЬПЫ (АМПУТАЦИЯ) УДАЛЯЮТ**

- А) экскаватором
- Б) штопфером
- В) зондом
- Г) колесовидным бором

**333. ПРИ ПЛОМБИРОВАНИИ КОРНЕВОГО КАНАЛА ПО МЕТОДУ ЛАТЕРАЛЬНОЙ КОНДЕНСАЦИИ ИСПОЛЬЗУЮТ**

- А) спредер
- Б) Н-файл
- В) развёртку
- Г) пульпэкстрактор

**334. МЫШЬЯКОВИСТУЮ ПАСТУ КЛАССИЧЕСКОЙ ПРОПИСИ В ЗУБ 3.7 НАКЛАДЫВАЮТ НА (СУТ.)**

- А) 2
- Б) 3
- В) 1
- Г) 5

**335. ДЛЯ ОПРЕДЕЛЕНИЯ КАЧЕСТВА РАСКРЫТИЯ ПОЛОСТИ ЗУБА ИСПОЛЬЗУЮТ**

- А) зеркало, зонд
- Б) гладилку, пинцет
- В) пинцет, зеркало
- Г) штопфер, зонд

**336. ПОЛОСТЬ ЗУБА В ПРЕМОЛЯХ ВЕРХНЕЙ ЧЕЛЮСТИ РАСКРЫВАЮТ БОРОМ В НАПРАВЛЕНИИ**

- А) щёчно-нёбном
- Б) по оси зуба
- В) переднезаднем
- Г) щёчно-заднем

**337. ПОЛОСТЬ ЗУБА В МОЛЯХ НИЖНЕЙ ЧЕЛЮСТИ РАСКРЫВАЮТ БОРОМ В НАПРАВЛЕНИИ**

- А) переднезаднем
- Б) по оси зуба
- В) щёчно-язычном
- Г) заднеязычном

**338. К ПРИЧИНАМ ИЗБЫТОЧНОГО ВЫХОДА ПЛОМБИРОВОЧНОГО МАТЕРИАЛА ЗА ВЕРХУШЕЧНОЕ ОТВЕРСТИЕ ОТНОСЯТ**

- А) избыточное расширение апикального отверстия
- Б) перфорацию стенки корневого канала
- В) отлом стержневого инструмента в канале
- Г) недостаточную медикаментозную обработку канала

**339. БЛАГОПРИЯТНЫЙ ИСХОД ОСТРОГО ПЕРИОДОНТИТА СОСТОИТ**

**В**

- А) восстановлении периодонта до нормального физиологического состояния
- Б) клиническом выздоровлении
- В) развитии периостита
- Г) переходе в хронический периодонтит

**340. КОНСЕРВАТИВНОЕ ЛЕЧЕНИЕ ХРОНИЧЕСКОГО ПЕРИОДОНТИТА УСПЕШНО, ЕСЛИ**

- А) канал запломбирован полностью
- Б) периапикальный очаг сообщается с пародонтальным карманом
- В) канал запломбирован не полностью
- Г) зуб испытывает повышенную функциональную нагрузку

**341. ЦЕЛЬЮ ЛЕЧЕНИЯ ХРОНИЧЕСКИХ ФОРМ ПЕРИОДОНТИТА ЯВЛЯЕТСЯ**

- А) устранение очага одонтогенной инфекции
- Б) сохранение зуба
- В) прохождение корневого канала
- Г) воздействие на микрофлору корневого канала

**342. ИЗМЕНЕНИЕ КОНФИГУРАЦИИ ЛИЦА НАБЛЮДАЮТ ПРИ**

- А) периостите, подслизистом абсцессе
- Б) остром периодонтите пульпарного происхождения
- В) хроническом пульпите
- Г) хроническом язвенном пульпите

**343. БЛАГОПРИЯТНЫЙ ИСХОД ЛЕЧЕНИЯ ХРОНИЧЕСКОГО АПИКАЛЬНОГО ПЕРИОДОНТИТА СОСТОИТ В**

- А) клиническом выздоровлении
- Б) удалении зуба
- В) хроническом пульпите
- Г) переходе в кистогранулёму

**344. ПРИ ОТСУТСТВИИ ЛЕЧЕНИЯ ПЕРИАПИКАЛЬНОГО АБСЦЕССА СО СВИЩЁМ ВОЗМОЖЕН ПЕРЕХОД**

- А) в корневую кисту или гранулёму
- Б) в фиброзную форму
- В) к клиническому излечению

Г) к физиологическому восстановлению

**345. ПОВЫСИТЬ ЭФФЕКТИВНОСТЬ ОТБЕЛИВАНИЯ МОЖНО**

А) применением лазерной технологии

Б) предварительным депульпированием зуба

В) удалением поверхностного слоя эмали

Г) уменьшением экспозиции отбеливателя

**346. ДЛЯ ДОМАШНЕГО ОТБЕЛИВАНИЯ ИСПОЛЬЗУЮТ ПЕРЕКИСЬ КАРБАМИДА В КОНЦЕНТРАЦИИ (%)**

А) 10-12

Б) 5-7

В) 25-35

Г) 35-40

**347. КОНЦЕНТРАЦИЯ ПЕРЕКИСИ КАРБАМИДА ДЛЯ КЛИНИЧЕСКОГО («ОФИСНОГО») ОТБЕЛИВАНИЯ (%)**

А) 25-30

Б) 5-7

В) 10-12

Г) 35-40

**348. ДЛЯ ЛЕЧЕНИЯ ПЯТНИСТОЙ ГИПОПЛАЗИИ (БЕЛОЕ ПЯТНО) ВЫПОЛНЯЮТ**

А) микроабразию

Б) отбеливание

В) пломбирование

Г) реминерализацию

**349. РЕМИНЕРАЛИЗИРУЮЩАЯ ТЕРАПИЯ НАИБОЛЕЕ ЭФФЕКТИВНА ПРИ**

А) кариесе в стадии белого пятна

Б) пятнистой форме флюороза

В) кариесе дентина

Г) кариесе в стадии пигментированного пятна

**350. ПРИ ВВЕДЕНИИ БОЛЬШИХ ДОЗ ТЕТРАЦИКЛИНА В ОРГАНИЗМ РЕБЁНКА МЕНЯЕТСЯ**

А) цвет эмали зубов

Б) блеск эмали зубов

В) форма зуба

Г) структура (недоразвитие эмали) зуба

**351. НАИБОЛЬШЕЕ ВЛИЯНИЕ НА СОЗРЕВАНИЕ ЭМАЛИ ОКАЗЫВАЕТ**

А) кальций

Б) молибден

В) стронций

Г) фтор

**352. КОРОНО-РАДИКУЛЯРНАЯ СЕПАРАЦИЯ ПРЕДСТАВЛЯЕТ СОБОЙ**

А) рассечение моляров нижней челюсти на две части по бифуркации

Б) отсечение верхушки корня и удаление патологически изменённых тканей

В) удаление корня вместе с прилежащей к нему коронковой частью зуба

Г) удаление всего корня до места его отхождения без удаления коронковой части

**353. ГЕМИСЕКЦИЯ ПРЕДСТАВЛЯЕТ СОБОЙ**

А) удаление корня вместе с прилежащей к нему коронковой частью зуба

Б) рассечение моляров нижней челюсти на две части по бифуркации

В) отсечение верхушки корня и удаление патологически изменённых тканей

Г) удаление всего корня до места его отхождения без удаления коронковой части

**354. ПОВЫШЕНИЕ ЭФФЕКТИВНОСТИ ПЛОМБИРОВАНИЯ ЭРОЗИИ ТРЕБУЕТ**

- А) проведения реминерализирующей терапии
- Б) более длительного протравливания поверхности эрозии ,чем при кариесе
- В) использования пломбировочных материалов без предварительного протравливания
- Г) пломбирования стеклоиономерными цементами (СИЦ)

**355. УСТРАНИТЬ ДИСКOLORИТ ДЕВИТАЛЬНЫХ ЗУБОВ, РАЗВИВШИЙСЯ В РЕЗУЛЬТАТЕ ПРИМЕНЕНИЯ ТЕТРАЦИКЛИНА В ДЕТСТВЕ, МОЖНО МЕТОДОМ**

- А) внутрикоронкового отбеливания
- Б) микроабразии
- В) внешнего отбеливания
- Г) резекции дентина

**356. ПРЕПАРИРОВАНИЕ КАРИОЗНОЙ ПОЛОСТИ II КЛАССА БЕЗ ВЫВЕДЕНИЯ НА ЖЕВАТЕЛЬНУЮ ПОВЕРХНОСТЬ ПРОВОДЯТ ПРИ РАСПОЛОЖЕНИИ ЕЁ**

- А) ниже экватора зуба при хорошем доступе
- Б) выше экватора зуба при отсутствии доступа
- В) ниже экватора зуба при отсутствии доступа
- Г) выше экватора зуба при хорошем доступе

**357. ТОННЕЛЬНЫЙ СПОСОБ ПРЕПАРИРОВАНИЯ КАРИОЗНОЙ ПОЛОСТИ II КЛАССА ПОЗВОЛЯЕТ**

- А) сохранить существующий естественный контактный пункт
- Б) формировать контактный пункт
- В) сохранить жевательную поверхность
- Г) сохранить биологию пульпы

**358. ЛЕЧЕНИЕ ГИПЕРЕМИИ ПУЛЬПЫ ВКЛЮЧАЕТ**

- А) наложение лечебной прокладки
- Б) препарирование кариозной полости
- В) медикаментозную обработку
- Г) наложение постоянной пломбы

**359. ОСНОВНЫМИ КОМПОНЕНТАМИ РЕМИНЕРАЛИЗИРУЮЩЕГО ЛЕЧЕНИЯ ЯВЛЯЮТСЯ**

- А) кальций, фтор
- Б) натрий, магний
- В) йод, бром
- Г) железо, стронций

**360. ФОРМА ПРЕПАРИРОВАНИЯ КАРИОЗНОЙ ПОЛОСТИ I КЛАССА ОПРЕДЕЛЯЕТСЯ**

- А) материалом для постоянной пломбы
- Б) особенностями естественных углублений, в которых развивается кариес
- В) медикаментозной обработкой
- Г) формой бора для препарирования

**361. СКОС ЭМАЛИ В 45° СОЗДАЮТ ДЛЯ**

- А) увеличения адгезии и линии маскировки
- Б) обезболивания
- В) уменьшения токсичности материала
- Г) устранения смазанного слоя

**362. ЦВЕТОМ МАРКИРОВКИ НАИБОЛЕЕ ГРУБЫХ БОРОВ ЯВЛЯЕТСЯ**

- А) чёрный
- Б) красный



В) синий

Г) зелёный

**363. ПРЕИМУЩЕСТВОМ ИСКУССТВЕННОГО ДЕНТИНА ДЛЯ ВРЕМЕННОЙ ПЛОМБЫ ЯВЛЯЕТСЯ**

А) простота использования

Б) короткое рабочее время

В) цветостойкость

Г) недостаточная прочность к механическому воздействию

**364. ПРЕПАРИРОВАНИЕ КАРИОЗНОЙ ПОЛОСТИ I КЛАССА ПРЕДПОЛАГАЕТ**

А) полное раскрытие фиссуры

Б) максимальное сохранение эмали на жевательной поверхности без подлежащего дентина

В) частичное раскрытие фиссуры

Г) максимальное расширение кариозной полости (трапеция широким основанием к эмали)

**365. ДЛЯ ТОЧНОГО ПОДБОРА ЦВЕТА РЕСТАВРАЦИОННОГО МАТЕРИАЛА ПРОВОДЯТ**

А) удаление налёта с поверхности зуба

Б) предварительное протравливание

В) избирательное пришлифовывание

Г) обезболивание

**366. НЕДОСТАТОЧНОЕ УДАЛЕНИЕ НЕКРОТИЗИРОВАННОГО ДЕНТИНА СО ДНА И СТЕНОК КАРИОЗНОЙ ПОЛОСТИ ПРИВОДИТ К**

А) рецидиву кариеса

Б) случайному вскрытию полости зуба

В) облому стенки кариозной полости

Г) некрозу пульпы

**367. ПРЕПАРИРОВАНИЕ КАРИОЗНОЙ ПОЛОСТИ ВКЛЮЧАЕТ**

А) раскрытие кариозной полости, некрэктомию, формирование дна и стенок кариозной полости, финирирование

Б) обезболивание, некрэктомию, финирирование

В) обезболивание, расширение кариозной полости, некрэктомию

Г) расширение кариозной полости, некрэктомию, финирирование

**368. ПЛОМБИРОВАНИЕ КАРИОЗНОЙ ПОЛОСТИ ВОЗМОЖНО**

А) сэндвич-техникой

Б) туннельным методом

В) апикально-корональным методом (stepback)

Г) коронально-апикальным методом (crowndown)

**369. К ОСНОВНЫМ НАПРАВЛЕНИЯМ В ТЕРАПИИ НАЧАЛЬНОГО КАРИЕСА ОТНОСЯТ**

А) реминерализующую терапию (минерализующие растворы)

Б) гигиенический и диетический режимы

В) местное применение препаратов фтора

Г) назначение препаратов фтора внутрь

**370. ЭФФЕКТ МЕСТНОЙ ФЛЮОРИЗАЦИИ ОСНОВАН НА**

А) активности процессов реминерализации, уменьшении растворимости и проницаемости эмали, образовании фторapatита

Б) улучшении трофики зуба

В) бактерицидном действии фтора

Г) укреплении белковой матрицы эмали

**371. ПРИ ОТВЕРЖДЕНИИ ХИМИЧЕСКОГО КОМПОЗИТА ПОЛИМЕРИЗАЦИОННАЯ УСАДКА ПРОИСХОДИТ В НАПРАВЛЕНИИ**

- А) центра
- Б) периферии
- В) протравленной эмали
- Г) источника света

**372. ПРИ ЛЕЧЕНИИ ОСТРОГО ПЕРИОДОНТИТА В СТАДИИ ВЫРАЖЕННОЙ ЭКССУДАЦИИ В ПЕРВОЕ ПОСЕЩЕНИЕ**

- А) создают условия для оттока экссудата и оставляют зуб открытым
- Б) пломбируют канал постоянными пломбировочными материалами
- В) герметично закрывают зуб после медикаментозной обработки
- Г) производят разрез по переходной складке

**373. ПОЯВЛЕНИЕ СВИЩА ПРИ ОБОСТРЕНИИ ХРОНИЧЕСКОГО ПЕРИОДОНТИТА (ПЕРИАПИКАЛЬНОГО АБСЦЕССА) СПОСОБСТВУЕТ**

- А) переходу в другую форму хронического периодонтита
- Б) стиханию воспаления
- В) усилению боли при накусывании
- Г) переходу в кисту

**374. ДЛЯ ЛЕЧЕНИЯ ОСТРОГО МЫШЬЯКОВИСТОГО ПЕРИОДОНТИТА НЕОБХОДИМЫ**

- А) антитоды
- Б) ферменты
- В) антибиотики
- Г) хлорсодержащие препараты

**375. ДЛЯ ВЕСТИБУЛЯРНОЙ И ОРАЛЬНОЙ ПОВЕРХНОСТЕЙ МОЛЯРОВ И ТРУДНОДОСТУПНЫХ УЧАСТКОВ ПОВЕРХНОСТЕЙ КОРНЕЙ ИСПОЛЬЗУЕТСЯ КЮРЕТА ГРЕЙСИ**

- А) 7/8
- Б) 3/4
- В) 11/12
- Г) 13/14

**376. ДЛЯ РАБОТЫ В ОБЛАСТИ ФУРКАЦИИ КОРНЕЙ ПРИМЕНЯЮТ КЮРЕТЫ**

- А) фуркационные
- Б) Грейси
- В) Vision
- Г) Лангера

**377. КЮРЕТЫ ДЕЛЯТСЯ НА**

- А) универсальные, зоноспецифические
- Б) изогнутые, прямые
- В) серповидные
- Г) зоноспецифические, изогнутые

**378. СКЕЙЛЕРОМ (СЕРПОВИДНЫМ) НАЗЫВАЮТ ИНСТРУМЕНТ**

- А) с агрессивным кончиком рабочей части
- Б) с закруглённым кончиком рабочей части
- В) с алмазным покрытием рабочей части
- Г) для работы в пародонтальных карманах глубиной до 4 мм

**379. ПРИ ПРОВЕДЕНИИ ПРОФЕССИОНАЛЬНОЙ ГИГИЕНЫ ГЛАДКИЕ ПОВЕРХНОСТИ ЗУБОВ ЦЕЛЕСООБРАЗНЕЕ ОЧИЩАТЬ ОТ НАЛЁТА С ПОМОЩЬЮ**

- А) резиновых колпачков и полировочных паст
- Б) щёточек и полировочных паст

- В) флоссов
- Г) зубной щётки и пасты

**380. ПРИ УДАЛЕНИИ ЗУБНЫХ ОТЛОЖЕНИЙ С ПОВЕРХНОСТИ ИМПЛАНТАТОВ ИСПОЛЬЗУЮТ ИНСТРУМЕНТЫ**

- А) пластиковые
- Б) твёрдосплавные
- В) стальные
- Г) стеклянные

**381. ОПРЕДЕЛЕНИЕ ГИГИЕНИЧЕСКОГО СОСТОЯНИЯ ПОЛОСТИ РТА, ОБУЧЕНИЕ ПАЦИЕНТА ПРАВИЛЬНОЙ МЕТОДИКЕ ЧИСТКИ ЗУБОВ И САМОСТОЯТЕЛЬНАЯ ЧИСТКА ЗУБОВ ПАЦИЕНТОМ ПОД КОНТРОЛЕМ ВРАЧА НАЗЫВАЕТСЯ**

- А) контролируемая чистка зубов
- Б) профессиональная гигиена полости рта
- В) профессиональная чистка зубов
- Г) индивидуальная гигиена полости рта

**382. КОНТРОЛИРУЕМАЯ ЧИСТКА ЗУБОВ, ПРОФЕССИОНАЛЬНОЕ УДАЛЕНИЕ ЗУБНЫХ ОТЛОЖЕНИЙ, УСТРАНЕНИЕ ФАКТОРОВ, СПОСОБСТВУЮЩИХ НАКОПЛЕНИЮ ЗУБНЫХ ОТЛОЖЕНИЙ, ОБУЧЕНИЕ ПРАВИЛАМ УХОДА ЗА ПОЛОСТЬЮ РТА И ИНДИВИДУАЛЬНЫЙ ПОДБОР СРЕДСТВ ГИГИЕНЫ НАЗЫВАЕТСЯ**

- А) профессиональная гигиена полости рта
- Б) индивидуальная гигиена полости рта
- В) стоматологическое просвещение
- Г) профилактика стоматологических заболеваний

**383. ПОКАЗАНИЕМ К ПЛАСТИКЕ ПРЕДДВЕРИЯ РТА ЯВЛЯЕТСЯ**

- А) увеличение площади прикреплённой десны
- Б) прекращение воспаления в пародонте
- В) частичное восстановление утраченных структур пародонта
- Г) устранение пародонтального кармана

**384. ПОКАЗАНИЕМ К ПРОВЕДЕНИЮ МУКО-ГИНГИВАЛЬНОЙ ПЛАСТИКИ НЕ ЯВЛЯЕТСЯ**

- А) фуркационный дефект третьего класса
- Б) короткая уздечка нижней губы
- В) узкая зона прикреплённой десны
- Г) наличие рецессии десны

**385. ПОД ВЕСТИБУЛОПЛАСТИКОЙ ПОНИМАЕТСЯ**

- А) пластика преддверия полости рта
- Б) трансплантация соединительно-тканного лоскута с бугра верхней челюсти или твёрдого нёба

- В) аутотрансплантация дермы
- Г) пластика уздечки языка

**386. ШВЫ ПОСЛЕ ГИНГИВОТОМИИ**

- А) не накладывают
- Б) снимают на 3 день
- В) накладывают непосредственно после операции
- Г) снимают через неделю

**387. ПРИ ГИНГИВЭКТОМИИ**

- А) удаляют гипертрофированную десну или часть кармана
- Б) отслаивают слизисто-надкостничный лоскут
- В) рассекают десну для получения гнойного экссудата
- Г) наносят Т-образный разрез на десну

**388. К НЕСТЕРОИДНЫМ ПРОТИВОВОСПАЛИТЕЛЬНЫМ ПРЕПАРАТАМ (НПВС), ПРЕИМУЩЕСТВЕННО ИНГИБИРУЮЩИМ ЦОГ-2, ОТНОСЯТ**

- А) Мовалис
- Б) Кетонал
- В) Ибупрофен
- Г) Напроксен

**389. ДЛЯ ВАНТОВОГО ШИНИРОВАНИЯ ИСПОЛЬЗУЕТСЯ**

- А) арамидная нить
- Б) лигатурная проволока
- В) Fiber-splint
- Г) Ribbond

**390. К МЕСТНЫМ АНТИСЕПТИКАМ, СОДЕРЖАЩИМ ХЛОРГЕКСИДИН, ОТНОСЯТ**

- А) Элюдрил и Корсодил
- Б) Эльгидиум и Диоксиколь
- В) Пародиум и Сангвиритрин
- Г) Корсодил и Катамин

**391. ДЛЯ СКЛЕРОЗИРУЮЩЕЙ ТЕРАПИИ ПРИМЕНЯЕТСЯ**

- А) Ваготил
- Б) Левомеколь
- В) раствор Бриллиантового зелёного
- Г) Банеоцин

**392. ПАРОДОНТАЛЬНУЮ ПОВЯЗКУ ПРИМЕНЯЮТ ДЛЯ**

- А) защиты кровяного сгустка от внешних воздействий после кюретажа
- Б) шинирования зубов после операции
- В) шинирования зубов перед операцией
- Г) заполнения кармана во время гингивэктомии

**393. К АНТИБИОТИКАМ, ОБЛАДАЮЩИМ ТРОПНОСТЬЮ К КОСТНОЙ ТКАНИ, ОТНОСЯТ**

- А) Клиндамицин
- Б) Азитромицин
- В) Амоксиклав
- Г) Доксциклин

**394. К ПРЕПАРАТАМ ДЛЯ МЕСТНОГО ЛЕЧЕНИЯ ПАРОДОНТИТА, СОДЕРЖАЩИМ МЕТРАНИДОЗОЛ, ОТНОСЯТ**

- А) Метрогил-дента
- Б) Солкосерил
- В) Левомеколь
- Г) Банеоцин

**395. ОДНИМ ИЗ ПОКАЗАНИЙ К ОТКРЫТОМУ КЮРЕТАЖУ ПАРОДОНТАЛЬНОГО КАРМАНА ЯВЛЯЕТСЯ КАРМАН**

- А) 5 мм
- Б) 3-4 мм
- В) ложный
- Г) более 5 мм

**396. К КРИТЕРИЯМ ВЫБОРА МЕТОДА ХИРУРГИЧЕСКОГО ЛЕЧЕНИЯ ПАРОДОНТИТА ОТНОСИТСЯ**

- А) глубина пародонтального кармана
- Б) кровоточивость десны при чистке зубов
- В) длительность заболевания
- Г) степень подвижности зубов

**397. АНТИБАКТЕРИАЛЬНЫМ ПРЕПАРАТОМ, ПРИМЕНЯЕМЫМ ПРИ МЕСТНОМ ЛЕЧЕНИИ ГИПЕРТРОФИЧЕСКОГО ГИНГИВИТА, ЯВЛЯЕТСЯ**

- А) раствор Хлоргексидина
- Б) масло Шиповника
- В) раствор Перекиси водорода 6%
- Г) Йодинол

**398. ПРИ КЮРЕТАЖЕ ПАРОДОНТАЛЬНОГО КАРМАНА**

- А) разрезы не применяют
- Б) отслаивают десневой лоскут
- В) наносят разрезы по краю десны
- Г) иссекают пародонтальный карман

**399. ПОСЛЕ ЗАВЕРШЕНИЯ КЮРЕТАЖА ПАРОДОНТАЛЬНОГО КАРМАНА НАКЛАДЫВАЮТ**

- А) изолирующую повязку
- Б) лечебную повязку
- В) шов
- Г) изолирующую мембрану

**400. ПОКАЗАНИЯМИ К ПРОВЕДЕНИЮ ОСТЕОГИНГИВОПЛАСТИКИ ЯВЛЯЕТСЯ**

- А) тяжёлая и средняя форма пародонтита
- Б) острый гингивит
- В) хронический периодонтит
- Г) гипертрофический гингивит

**401. КЮРЕТА «MINI FIVE» ПРЕДНАЗНАЧЕНА ДЛЯ**

А) манипуляций в узких глубоких карманах  
Б) удобного проникновения в карман и минимального травмирования мягких тканей пародонта

- В) манипуляций в пародонтальных карманах глубиной более 5 мм
- Г) манипуляций в пародонтальных карманах глубиной более 3 мм

**402. КЮРЕТА ГРЕЙСИ ½ ПРЕДНАЗНАЧЕНА ДЛЯ ОБРАБОТКИ**

- А) фронтальных зубов (все поверхности)
- Б) боковых зубов (все поверхности)
- В) фронтальных зубов и премоляров (все поверхности)
- Г) боковых зубов (вестибулярная и оральная поверхности)

**403. ДЛЯ ОБРАБОТКИ МОЛЯРОВ (ДИСТАЛЬНЫХ ПОВЕРХНОСТЕЙ) ИСПОЛЬЗУЮТ КЮРЕТУ ГРЕЙСИ**

- А) 13/14
- Б) 15/16
- В) 1/2
- Г) 9/10

**404. ПРИ ПАЛЬПАЦИИ ПОДНИЖНЕЧЕЛЮСТНЫХ ЛИМФАТИЧЕСКИХ УЗЛОВ ГОЛОВА ПАЦИЕНТА ДОЛЖНА БЫТЬ НАКЛОНЕНА**

- А) вперёд
- Б) назад
- В) влево
- Г) вправо

**405. К ОПУХОЛЕПОДОБНЫМ ПОРАЖЕНИЯМ ОДОНТОГЕННОГО ПРОИСХОЖДЕНИЯ ОТНОСИТСЯ**

- А) кератокиста
- Б) фиброма
- В) папиллома
- Г) келоид

**406. ПРИ ДИФФУЗНОЙ ФОРМЕ ОСТРОГО ОСТЕОМИЕЛИТА ВЕРХНЕЙ ЧЕЛЮСТИ ВОСПАЛИТЕЛЬНЫЙ ПРОЦЕСС МОЖЕТ РАСПРОСТРАНЯТЬСЯ НА ОБЛАСТЬ**

- А) верхнечелюстной пазухи
- Б) глазницы
- В) дна полости рта
- Г) жирового тела щеки

**407. ПРИЧИНОЙ ОДОНТОГЕННОГО ВЕРХНЕЧЕЛЮСТНОГО СИНУСИТА МОЖЕТ БЫТЬ ПАТОЛОГИЧЕСКИЙ ПРОЦЕСС ОТ ЗУБА**

- А) 1.6
- Б) 1.1
- В) 1.3
- Г) 2.2

**408. ПРИ БОЛЕЗНЕННОЙ ПАЛЬПАЦИИ ЖЕВАТЕЛЬНЫХ МЫШЦ И ОТСУТСТВИИ РЕНТГЕНОЛОГИЧЕСКИХ ИЗМЕНЕНИЙ В ВИСОЧНО-НИЖНЕЧЕЛЮСТНОМ СУСТАВЕ ВОЗМОЖЕН ДИАГНОЗ**

- А) мышечно-суставная дисфункция
- Б) артрит
- В) артроз
- Г) остеома суставного отростка нижней челюсти

**409. ДОПОЛНИТЕЛЬНЫМ МЕТОДОМ ИССЛЕДОВАНИЯ ДЛЯ УТОЧНЕНИЯ ХАРАКТЕРА ОПУХОЛИ ЯВЛЯЕТСЯ**

- А) цитологический
- Б) серологический
- В) иммунологический
- Г) рентгенологический

**410. МЕТОДОМ ДИАГНОСТИКИ, ПОЗВОЛЯЮЩИМ ДИФФЕРЕНЦИРОВАТЬ ХРОНИЧЕСКИЙ ЛИМФАДЕНИТ ОТ ДЕРМОИДНЫХ И ЭПИДЕРМОИДНЫХ КИСТ, ЯВЛЯЕТСЯ**

- А) пункция
- Б) сиалография
- В) ангиография
- Г) сцинтиграфия

**411. ДЛЯ ИССЛЕДОВАНИЯ СОСТОЯНИЯ МЯГКИХ ТКАНЕЙ СУСТАВА ИСПОЛЬЗУЮТ**

- А) магниторезонансную томографию
- Б) артрографию
- В) рентгенографию
- Г) сцинтиграфию

**412. ДЛЯ ДИАГНОСТИКИ КОНКРЕМЕНТА В ПРОТОКЕ ПОДНИЖНЕЧЕЛЮСТНОЙ СЛЮННОЙ ЖЕЛЕЗЫ ВЫПОЛНЯЮТ**

- А) рентгенографию
- Б) зондирование
- В) перкуссию
- Г) пальпацию

**413. РЕНТГЕНОДИАГНОСТИЧЕСКИМ МЕТОДОМ, НАИБОЛЕЕ ЧАСТО ПРИМЕНЯЕМЫМ В ЧЕЛЮСТНО-ЛИЦЕВОЙ ХИРУРГИИ ДЛЯ ДИАГНОСТИКИ ОНКОЗАБОЛЕВАНИЙ ЧЕЛЮСТЕЙ, ЯВЛЯЕТСЯ**

- А) экстраоральная рентгенография
- Б) артрография
- В) ангиография
- Г) сиалография

**414. РЕНТГЕНОГРАФИЧЕСКИМ МЕТОДОМ, ПРИМЕНЯЕМЫМ ДЛЯ ДИАГНОСТИКИ ОНКОЗАБОЛЕВАНИЙ СЛЮННЫХ ЖЕЛЁЗ, ЯВЛЯЕТСЯ**

- А) сиалография
- Б) ортопантомография
- В) лимфография
- Г) телерентгенография

**415. УКЛАДКА ГОЛОВЫ ДЛЯ РЕНТГЕНОГРАФИИ СКУЛОВОЙ КОСТИ ХАРАКТЕРИЗУЕТСЯ КАК**

- А) носоподбородочная
- Б) боковая нижней челюсти
- В) задняя полуаксиальная
- Г) прямая нижней челюсти

**416. ДЛЯ РЕНТГЕНОГРАФИИ ЗАБОЛЕВАНИЙ ВЕРХНЕЧЕЛЮСТНОЙ ПАЗУХИ ПРИМЕНЯЮТ ПРОЕКЦИЮ**

- А) подбородочно-носовую
- Б) подбородочно-верхнечелюстную
- В) боковую
- Г) прямую

**417. ПРОЕКЦИЯ, ПРИ КОТОРОЙ ВЫЯВЛЯЮТСЯ ПЕРЕДНИЕ И ЗАДНИЕ СТЕНКИ ВЕРХНЕЧЕЛЮСТНОЙ ПАЗУХИ, ХАРАКТЕРИЗУЕТСЯ КАК**

- А) носолобная
- Б) носоподбородочная
- В) боковая
- Г) прямая обзорная

**418. РЕНТГЕНОКОНТРАСТНОЕ ИССЛЕДОВАНИЕ ОКОЛОУШНОЙ СЛЮННОЙ ЖЕЛЕЗЫ ПРОВОДИТСЯ В ПРОЕКЦИЯХ**

- А) боковой, прямой
- Б) передней, задней
- В) носолобной
- Г) носоподбородочной

**419. ДЛЯ РЕНТГЕНОКОНТРАСТНОГО ИССЛЕДОВАНИЯ ПОДНИЖНЕЧЕЛЮСТНОЙ ЖЕЛЕЗЫ ПРИМЕНЯЕТСЯ ПРОЕКЦИЯ**

- А) боковая
- Б) передняя
- В) аксиальная
- Г) косая

**420. ДЛЯ СИАЛОГРАФИИ ИСПОЛЬЗУЕТСЯ ВОДОНЕРАСТВОРИМОЕ ВЕЩЕСТВО**

- А) Йодолипол
- Б) Верографин
- В) Кардиотраст
- Г) Уротраст

**421. ПРИ НОРМАЛЬНО ФУНКЦИОНИРУЮЩЕЙ ЖЕЛЕЗЕ ПОСЛЕДНЯЯ ОСВОБОЖДАЕТСЯ ОТ ВОДОРАСТВОРИМОГО РЕНТГЕНОКОНТРАСТНОГО ВЕЩЕСТВА ЧЕРЕЗ**

- А) 3-5 минут
- Б) 10-20 минут
- В) 2-3 часа
- Г) 2-3 дня

**422. В ФУНКЦИОНАЛЬНОМ ОТНОШЕНИИ ДЛЯ СИАЛОГРАФИИ БОЛЕЕ ЩАДЯЩИМИ ЯВЛЯЮТСЯ РЕНТГЕНОКОНТРАСТНЫЕ ВЕЩЕСТВА**

- А) водорастворимые

- Б) масляные
- В) спиртовые
- Г) щелочные

**423. НАИБОЛЕЕ ИНФОРМАТИВНЫМ МЕТОДОМ РЕНТГЕНОДИАГНОСТИКИ ПРИ ВЫЯВЛЕНИИ МОРФОЛОГИИ ЭЛЕМЕНТОВ ВИСОЧНО-НИЖНЕЧЕЛЮСТНОГО СУСТАВА ЯВЛЯЕТСЯ**

- А) томография височно-нижнечелюстных суставов
- Б) панорамная рентгенография
- В) ортопантомография
- Г) рентгенокинематография

**424. ДЛЯ ДИАГНОСТИКИ ЗАБОЛЕВАНИЯ ВИСОЧНОНИЖНЕЧЕЛЮСТНОГО СУСТАВА ПРИМЕНЯЮТ МЕТОД**

- А) рентгенологического исследования
- Б) измерения высоты нижнего отдела лица
- В) анализа функциональной окклюзии
- Г) электромиографического исследования

**425. РЕОГРАФИЯ ОБЛАСТИ ВИСОЧНО-НИЖНЕЧЕЛЮСТНОГО СУСТАВА ИСПОЛЬЗУЕТСЯ ДЛЯ ОПРЕДЕЛЕНИЯ**

- А) гемодинамики
- Б) сократительной способности мышц челюстно-лицевой области
- В) движения головок нижней челюсти
- Г) размеров элементов височно-нижнечелюстного сустава

**426. ПАРОТИТОМ ГЕРЦЕНБЕРГА НАЗЫВАЮТ СИАЛОАДЕНИТ**

- А) лимфогенный
- Б) контактный
- В) бактериальный
- Г) вызванный вирусом герпеса

**427. СОГЛАСНО КЛАССИФИКАЦИИ ЭПУЛИС МОЖЕТ БЫТЬ**

- А) ангиоматозным
- Б) кавернозным
- В) плоскоклеточным
- Г) эпителиальным

**428. АНКИЛОЗУ СВОЙСТВЕННА ФОРМА**

- А) костная
- Б) гнойная
- В) катаральная
- Г) серозная

**429. РАЛУЛОЙ НАЗЫВАЕТСЯ КИСТА СЛЮННОЙ ЖЕЛЕЗЫ**

- А) подъязычной
- Б) малой
- В) поднижнечелюстной
- Г) околоушной

**430. ВОСПАЛЕНИЕ СЛИЗИСТОЙ ОБОЛОЧКИ ВЕРХНЕЧЕЛЮСТНОЙ ПАЗУХИ, ВОЗНИКАЮЩЕЕ ОТ ОЧАГА ИНФЕКЦИИ, НАХОДЯЩЕГОСЯ В ПОЛОСТИ РТА, НАЗЫВАЮТ**

- А) одонтогенный синусит
- Б) лимфаденит
- В) менингит
- Г) риногенный синусит

**431. ИСТИННОЙ КИСТОЙ СЛИЗИСТОЙ ОБОЛОЧКИ ВЕРХНЕЧЕЛЮСТНОЙ ПАЗУХИ ЯВЛЯЕТСЯ**

- А) ретенционная



- Б) радикулярная
- В) лимфангиэктатическая
- Г) резидуальная

**432. ИНФЕКЦИОННОЕ ГНОЙНО-НЕКРОТИЧЕСКОЕ ПОРАЖЕНИЕ ОДНОГО ВОЛОСЯНОГО ФОЛЛИКУЛА ИЛИ САЛЬНОЙ ЖЕЛЕЗЫ, РАСПРОСТРАНЯЮЩЕЕСЯ НА ОКРУЖАЮЩУЮ ПОДКОЖНО-ЖИРОВУЮ КЛЕТЧАТКУ, НАЗЫВАЮТ**

- А) фурункулом
- Б) карбункулом
- В) фурункулёзом
- Г) лимфаденитом

**433. ИНФЕКЦИОННОЕ ГНОЙНО-НЕКРОТИЧЕСКОЕ ПОРАЖЕНИЕ НЕСКОЛЬКИХ ВОЛОСЯНЫХ ФОЛЛИКУЛОВ ИЛИ САЛЬНЫХ ЖЕЛЁЗ, РАСПОЛОЖЕННЫХ ПО СОСЕДСТВУ ДРУГ С ДРУГОМ, НАЗЫВАЮТ**

- А) карбункулом
- Б) фурункулёзом
- В) лимфаденитом
- Г) фурункулом

**434. ГНОЙНОЕ РАСПЛАВЛЕНИЕ ЛИМФОУЗЛА С ПОСЛЕДУЮЩИМ РАСПРОСТРАНЕНИЕМ ВОСПАЛИТЕЛЬНОГО ПРОЦЕССА НА КЛЕТЧАТКУ СООТВЕТСТВУЮЩЕЙ АНАТОМИЧЕСКОЙ ОБЛАСТИ НАЗЫВАЮТ**

- А) аденофлегмоной
- Б) фурункулом
- В) абсцессом
- Г) лимфангитом

**435. УСИЛЕНИЕ ПРОНИЦАЕМОСТИ И ЭКССУДАЦИИ, КЛЕТОЧНОЙ ИНФИЛЬТРАЦИИ В СТЕНКЕ ЛИМФАТИЧЕСКОГО СОСУДА ХАРАКТЕРНО ДЛЯ**

- А) лимфангита
- Б) лимфаденита
- В) абсцесса
- Г) аденофлегмоны

**436. ФОРМИРОВАНИЕ БОЛЕЗНЕННОЙ ПУСТУЛЫ С ГНОЙНЫМ СОДЕРЖИМЫМ В ОБЛАСТИ УСТЬЯ ВОЛОСЯНОГО ФОЛЛИКУЛА НА НАЧАЛЬНОЙ СТАДИИ ХАРАКТЕРНО ДЛЯ**

- А) фурункула
- Б) карбункула
- В) эпидермальной кисты
- Г) лимфаденита

**437. ДИФФЕРЕНЦИАЛЬНУЮ ДИАГНОСТИКУ ФУРУНКУЛА РОВОДЯТ**

**С**

- А) нагноением эпидермальной кисты
- Б) рожистым воспалением
- В) флегмоной
- Г) гемангиомой

**438. ВОСПАЛИТЕЛЬНОЕ ЗАБОЛЕВАНИЕ, ВЫЗВАННОЕ ЛУЧИСТЫМИ ГРИБАМИ-АКТИНОМИЦЕТАМИ, НАЗЫВАЮТ**

- А) актиномикозом
- Б) рожей
- В) туберкулёзом
- Г) сифилисом

**439. ХРОНИЧЕСКОЕ, СПЕЦИФИЧЕСКОЕ ИНФЕКЦИОННОЕ ЗАБОЛЕВАНИЕ, ВЫЗЫВАЕМОЕ БЛЕДНОЙ ТРЕПОНЕМОЙ, НАЗЫВАЮТ**

- А) сифилисом
- Б) трихоэпителиозом
- В) туберкулёзом
- Г) актиномикозом

**440. ОСТРЫЙ АРТРИТ ВИСОЧНО-НИЖНЕЧЕЛЮСТНОГО СУСТАВА (ВНЧС) НЕОБХОДИМО ДИФФЕРЕНЦИРОВАТЬ С**

- А) острым отитом
- Б) острым синуситом
- В) околоушным гипергидрозом
- Г) переломом верхней челюсти

**441. ВЕДУЩИМ СИМПТОМОМ ПРИ КОНТРАКТУРАХ НИЖНЕЙ ЧЕЛЮСТИ ЯВЛЯЕТСЯ**

- А) ограничение открывания рта
- Б) верхняя макрогнатия
- В) снижение высоты прикуса
- Г) укорочение ветвей нижней челюсти

**442. КОНТРАКТУРА НИЖНЕЙ ЧЕЛЮСТИ БЫВАЕТ**

- А) воспалительная
- Б) герпетическая
- В) множественная
- Г) линейная

**443. ХАРАКТЕРНЫМ ПРИЗНАКОМ РЕВМАТОИДНОГО АРТРИТА ЯВЛЯЕТСЯ**

А) прогрессирующее разрушение головок височно-нижнечелюстного сустава (ВНЧС)

- Б) бессимптомное течение заболевания
- В) прогения
- Г) стойкая контрактура

**444. ПРИ ХРОНИЧЕСКИХ АРТРИТАХ ПРОИСХОДИТ ИЗМЕНЕНИЕ В СУСТАВЕ**

- А) некроз хряща
- Б) набухание диска
- В) увеличение синовиальной жидкости
- Г) растяжение капсулы

**445. СИФИЛИТИЧЕСКИЙ АРТРИТ ИМЕЕТ ТЕЧЕНИЕ ВОСПАЛИТЕЛЬНОГО ПРОЦЕССА**

- А) вялое
- Б) быстрое
- В) прогрессирующее
- Г) острое

**446. ВЕДУЩИМ СИМПТОМОМ ВЫВИХА НИЖНЕЙ ЧЕЛЮСТИ ЯВЛЯЕТСЯ**

- А) невозможность сомкнуть зубы
- Б) слезотечение
- В) снижение высоты прикуса
- Г) заложенность в ухе

**447. РАЗВИТИЕ КЛИНИЧЕСКОГО СИМПТОМА «ПТИЧЬЕ ЛИЦО» ХАРАКТЕРНО ДЛЯ**

- А) анкилоза
- Б) острого артрита

В) хронического артрита

Г) рубцовой контрактуры

**448. ПРИЧИНОЙ ВОСПАЛИТЕЛЬНОЙ КОНТРАКТУРЫ НИЖНЕЙ ЧЕЛЮСТИ ЯВЛЯЕТСЯ**

А) абсцессы челюстно-лицевой области

Б) артрит височно-нижнечелюстного сустава (ВНЧС)

В) артроз височно-нижнечелюстного сустава (ВНЧС)

Г) флебит угловой вены

**449. ВЫПАДЕНИЕ ЗУБА ИЗ ЕГО ЛУНКИ НАЗЫВАЮТ**

А) полным вывихом

Б) вколоченным вывихом

В) неполным вывихом

Г) переломом корня

**450. КЛИНИЧЕСКИМ ПРИЗНАКОМ ПЕРИОСТИТА ЧЕЛЮСТИ ЯВЛЯЕТСЯ**

А) отёк переходной складки

Б) гематома лица

В) гиперемия лица

Г) выбухание подъязычных валиков

**451. ПРИ НЕВРАЛГИИ I ВЕТВИ ТРОЙНИЧНОГО НЕРВА БОЛЬ ЛОКАЛИЗУЕТСЯ**

А) в верхней трети лица

Б) в нижней трети лица

В) в носогубной складке

Г) на боковой поверхности шеи

**452. ПРИ НЕВРАЛГИИ II ВЕТВИ ТРОЙНИЧНОГО НЕРВА БОЛЬ ЛОКАЛИЗУЕТСЯ**

А) в средней трети лица

Б) по всему лицу

В) на боковой поверхности шеи

Г) в верхней трети лица

**453. ПРИ НЕВРАЛГИИ III ВЕТВИ ТРОЙНИЧНОГО НЕРВА БОЛЬ ЛОКАЛИЗУЕТСЯ**

А) в нижней трети лица

Б) по всему лицу

В) на боковой поверхности шеи

Г) в верхней трети лица

**454. ПЕРВИЧНЫЙ ПЕРИОД СИФИЛИСА ХАРАКТЕРИЗУЕТСЯ ПОЯВЛЕНИЕМ НА СЛИЗИСТОЙ ОБОЛОЧКЕ**

А) твёрдого шанкра

Б) афт

В) розеолезных элементов

Г) папул

**455. ТРЕТИЧНЫЙ ПЕРИОД СИФИЛИСА РАЗВИВАЕТСЯ ЧЕРЕЗ**

А) 3-6 лет

Б) 1 месяц

В) 6 месяцев

Г) 1 год

**456. ТРЕТИЧНЫЙ ПЕРИОД СИФИЛИСА ХАРАКТЕРИЗУЕТСЯ ПОЯВЛЕНИЕМ**

А) гуммы

Б) розеолезных элементов

В) твёрдого шанкра

Г) эрозивных сифилид

**457. ПРИ СИНДРОМЕ ШЕГРЕНА ВЕДУЩИМ СИМПТОМОМ ЯВЛЯЕТСЯ**

А) ксеростомия

Б) гиперсаливация

В) боль

Г) отёк

**458. ПОСТОЯННАЯ ГИПОСАЛИВАЦИЯ НАБЛЮДАЕТСЯ ПРИ**

А) болезни Шегрена

Б) гепатите А

В) гипотиреозе

Г) актиномикозе

**459. ПРИ БОЛЕЗНИ МИКУЛИЧА СЛЮННЫЕ ЖЕЛЕЗЫ**

А) плотные и безболезненные

Б) не изменены

В) мягкие и болезненные

Г) плотные и болезненные

**460. СИМПТОМ «СЛЮННОЙ КОЛИКИ» ПОЯВЛЯЕТСЯ ПРИ ПАРОТИТЕ**

А) калькулёзном

Б) эпидемическом

В) паренхиматозном

Г) лимфогенном

**461. ПРИ ХРОНИЧЕСКОМ ГРАНУЛИРУЮЩЕМ ПЕРИОДОНТИТЕ НА РЕНТГЕНОГРАММЕ ОЧАГ ДЕСТРУКЦИИ КОСТИ У ВЕРХУШКИ КОРНЯ ИМЕЕТ**

А) нечёткие контуры

Б) чёткие контуры

В) вид неизменённого периодонта

Г) вид «таящего сахара»

**462. ДАННЫЕ ЭЛЕКТРООДОНТОДИАГНОСТИКИ (ЭОД) ПРИ ОСТРОМ ПЕРИОДОНТИТЕ СООТВЕТСТВУЮТ ВЕЛИЧИНАМ (МА)**

А) 80-100

Б) 10-20

В) 40-60

Г) 60-80

**463. ДИФФЕРЕНЦИАЛЬНУЮ ДИАГНОСТИКУ ПЕРИОСТИТА С ОСТЕОМИЕЛИТОМ (В ХРОНИЧЕСКОЙ СТАДИИ), КИСТОЙ И ОСТЕОМОЙ ПРОВОДЯТ НА ОСНОВАНИИ**

А) клинико-рентгенологических данных

Б) анамнестических данных

В) инцизионной биопсии

Г) цитологических данных

**464. ПРИЗНАКОМ ЛОЖНОГО ПАРОТИТА ГЕРЦЕНБЕРГА НА СИАЛОГРАММЕ ЯВЛЯЕТСЯ**

А) отсутствие изменений

Б) скопление контрастной массы в паренхиме

В) сужение протоков в паренхиме

Г) сужение выводного протока

**465. СИАЛОГРАФИЧЕСКИЙ ПРИЗНАК ЛИМФОГЕННОГО ПАРОТИТА ХАРАКТЕРИЗУЕТСЯ СКОПЛЕНИЕМ РЕНТГЕНОКОНТРАСТНОЙ МАССЫ В ПАРЕНХИМЕ ЖЕЛЕЗЫ В ВИДЕ**

А) «чернильного пятна»

- Б) «гроздьев винограда»
- В) сужения протоков паренхимы
- Г) сужения устья протока слюнной железы

**466. ПРИ ОСТЕОАРТРОЗЕ ВИСОЧНО-НИЖНЕЧЕЛЮСТНОГО СУСТАВА (ВНЧС) РЕНТГЕНОЛОГИЧЕСКИ ОПРЕДЕЛЯЕТСЯ**

- А) деформация головки мыщелкового отростка
- Б) смещение суставной головки
- В) расширение суставной щели
- Г) отсутствие суставной щели

**467. СРЕДНЯЯ ШИРИНА ПЕРИОДОНТАЛЬНОЙ ЩЕЛИ ЗУБОВ НА НИЖНЕЙ ЧЕЛЮСТИ СОСТАВЛЯЕТ (ММ)**

- А) 0,15-0,22
- Б) 0,07-0,1
- В) 0,1-0,15
- Г) 0,25-0,35

**468. СРЕДНЯЯ ШИРИНА ПЕРИОДОНТАЛЬНОЙ ЩЕЛИ ЗУБОВ НА ВЕРХНЕЙ ЧЕЛЮСТИ СОСТАВЛЯЕТ (ММ)**

- А) 0,2-0,25
- Б) 0,15-0,2
- В) 0,25-0,35
- Г) 0,35-0,4

**469. К КЛИНИЧЕСКИМ ПРОЯВЛЕНИЯМ ОСТРОГО СЕРОЗНОГО ПЕРИОДОНТИТА ОТНОСЯТ**

- А) нерезкие, тупые ноющие боли в причинном зубе
- Б) подвижность причинного зуба и соседних с ним
- В) гиперемию кожи, невозможность собрать её в складку
- Г) сглаженность переходной складки

**470. ПРИ ОСТРОМ ВЕРХУШЕЧНОМ ПЕРИОДОНТИТЕ БОЛЬ В ЗУБЕ ЯВЛЯЕТСЯ СЛЕДСТВИЕМ**

- А) отёка и инфильтрации периодонта
- Б) отёка пародонта
- В) некроза костных балок лунки
- Г) гибели пульпы

**471. ПРИ ПЕРИОСТИТЕ ЧЕЛЮСТИ ПАЦИЕНТ В ОСНОВНОМ ЖАЛУЕТСЯ НА БОЛЬ В**

- А) челюсти и припухлость лица
- Б) челюсти при смыкании зубов
- В) причинном зубе и при глотании
- Г) в нескольких зубах при жевании

**472. ОТЁК ВЕРХНЕЙ ГУБЫ ВОЗНИКАЕТ ПРИ ЛОКАЛИЗАЦИИ ПЕРИОСТИТА ВЕРХНЕЙ ЧЕЛЮСТИ В ОБЛАСТИ**

- А) центральных и боковых резцов
- Б) премоляров
- В) первого и второго моляров
- Г) третьего моляра

**473. [Т002487] ОТЁК ПОДГЛАЗНИЧНОЙ ОБЛАСТИ ВОЗНИКАЕТ ПРИ ЛОКАЛИЗАЦИИ ПЕРИОСТИТА ВЕРХНЕЙ ЧЕЛЮСТИ В ОБЛАСТИ**

- А) клыка и премоляра
- Б) второго и третьего моляров
- В) первого и второго моляров
- Г) бокового резца и первого премоляра

**474. ОТЁК ЩЁЧНОЙ И СКУЛОВОЙ ОБЛАСТИ ВОЗНИКАЕТ ПРИ ЛОКАЛИЗАЦИИ ПЕРИОСТИТА ВЕРХНЕЙ ЧЕЛЮСТИ В ОБЛАСТИ**

- А) моляров
- Б) клыка и премоляров
- В) резцов и клыка
- Г) премоляров

**475. БОЛЕЗНЕННОЕ ГЛОТАНИЕ ВОЗНИКАЕТ ПРИ ЛОКАЛИЗАЦИИ ПЕРИОСТИТА ЧЕЛЮСТИ В ОБЛАСТИ**

- А) моляров нижней челюсти с язычной стороны
- Б) премоляров нижней челюсти с язычной стороны
- В) премоляров верхней челюсти с вестибулярной стороны
- Г) премоляров верхней челюсти с нёбной стороны

**476. ПРИ ВОЗНИКНОВЕНИИ ОТЁКА МЯГКИХ ТКАНЕЙ ЛИЦА ПРИ ПЕРИОСТИТЕ БОЛЬ В ЗУБЕ**

- А) уменьшается
- Б) усиливается
- В) не меняет интенсивности
- Г) становится более локализованной

**477. ВЕРХНЕЙ СТЕНКОЙ ВЕРХНЕЧЕЛЮСТНОЙ ПАЗУХИ ЯВЛЯЕТСЯ \_\_\_\_\_ ВЕРХНЕЙ ЧЕЛЮСТИ**

- А) глазничная поверхность
- Б) альвеолярный отросток
- В) носовая поверхность
- Г) подвисочная поверхность

**478. НИЖНЕЙ СТЕНКОЙ ВЕРХНЕЧЕЛЮСТНОЙ ПАЗУХИ ЯВЛЯЕТСЯ \_\_\_\_\_ ВЕРХНЕЙ ЧЕЛЮСТИ**

- А) альвеолярный отросток
- Б) носовая поверхность
- В) подвисочная поверхность
- Г) глазничная поверхность

**479. ВНУТРЕННЕЙ СТЕНКОЙ ВЕРХНЕЧЕЛЮСТНОЙ ПАЗУХИ ЯВЛЯЕТСЯ \_\_\_\_\_ ВЕРХНЕЙ ЧЕЛЮСТИ**

- А) носовая поверхность
- Б) альвеолярный отросток
- В) подвисочная поверхность
- Г) глазничная поверхность

**480. ТОЛЬКО ПРИ ПАЛЬПАТОРНОМ ИССЛЕДОВАНИИ ТКАНЕЙ ЧЕЛЮСТНО-ЛИЦЕВОЙ ОБЛАСТИ МОЖНО ОПРЕДЕЛИТЬ**

- А) консистенцию тканей
- Б) глубину пародонтальных карманов
- В) цитологическую картину патологического процесса
- Г) характер внутрикостных изменений патологического очага

**481. КОЛИЧЕСТВО ЛИМФАТИЧЕСКИХ УЗЛОВ В ПОДПОДБОРОДОЧНОЙ ОБЛАСТИ СОСТАВЛЯЕТ**

- А) 1-4
- Б) 10-15
- В) 8-10
- Г) 5-8

**482. ПОДНИЖНЕЧЕЛЮСТНЫЕ ЛИМФАТИЧЕСКИЕ УЗЛЫ РАСПОЛАГАЮТСЯ В**

- А) поднижнечелюстном треугольнике
- Б) подподбородочном треугольнике

В) позадичелюстной области

Г) подъязычной области

**483. ЛИМФА ОТ НИЖНИХ РЕЗЦОВ И КЛЫКА ВПАДАЕТ В ЛИМФАТИЧЕСКИЕ УЗЛЫ**

А) подбородочные

Б) лицевые

В) поднижнечелюстные

Г) заглоточные

**484. ЛИМФА ОТ ЩЕКИ И ВЕРХНЕЙ ГУБЫ ОТТЕКАЕТ В ГРУППУ ЛИМФАТИЧЕСКИХ УЗЛОВ**

А) поднижнечелюстную

Б) подбородочную

В) щёчную

Г) околоушную

**485. ВЫРАЖЕННАЯ ИНТОКСИКАЦИЯ ОРГАНИЗМА СОПРОВОЖДАЕТ**

А) острый остеомиелит

Б) острый периодонтит

В) хронический остеомиелит

Г) хронический периодонтит

**486. СИМПТОМ ВЕНСАНА ВОЗНИКАЕТ ПРИ**

А) остром остеомиелите в области нижних моляров

Б) остром периодонтите нижних моляров

В) периостите в области нижних моляров

Г) радикулярной кисте в области нижних резцов

**487. ПОДВИЖНОСТЬ ПРИЧИННОГО ЗУБА, А ТАКЖЕ СОСЕДНИХ ЗУБОВ ХАРАКТЕРНА ДЛЯ**

А) острого остеомиелита

Б) хронического периодонтита

В) острого периостита

Г) хронического периостита

**488. ПРИЧИНОЙ ПАТОЛОГИЧЕСКОЙ ПОДВИЖНОСТИ ЗУБОВ ПРИ ХРОНИЧЕСКОМ ОСТЕОМИЕЛИТЕ ЯВЛЯЕТСЯ**

А) расположение зубов в зоне секвестрации

Б) несвоевременное удаление "причинного зуба"

В) разрушение круговой связки зуба

Г) гибель пульпы зуба

**489. ВЕРХНЕЧЕЛЮСТНАЯ ПАЗУХА СООБЩАЕТСЯ С ПОЛОСТЬЮ НОСА ЧЕРЕЗ**

А) средний носовой ход

Б) верхний носовой ход

В) нижний носовой ход

Г) верхнюю глазничную щель

**490. [T002504] ВОСПАЛИТЕЛЬНАЯ КОНТРАКТУРА II СТЕПЕНИ ХАРАКТЕРИЗУЕТСЯ ТЕМ, ЧТО**

А) расстояние между центральными резцами не превышает 1 см

Б) расстояние между центральными резцами не превышает 0,5 см

В) расстояние между центральными резцами не превышает 2 см

Г) челюсти плотно сведены, самостоятельное открывание рта невозможно

**491. ПОСТОЯННАЯ БОЛЬ В ЗУБЕ, УСИЛИВАЮЩАЯСЯ ПРИ НАГРУЗКЕ, ХАРАКТЕРНА ДЛЯ ОСТРОГО**

А) периодонтита

Б) пульпита

- В) периостита
- Г) остеомиелита

**492. ПЛОТНЫЙ БОЛЕЗНЕННЫЙ ИНФИЛЬТРАТ С ВЕСТИБУЛЯРНОЙ СТОРОНЫ В ОБЛАСТИ РАЗРУШЕННОГО ЗУБА 3.6 ХАРАКТЕРЕН ДЛЯ**

- А) острого гнойного периостита нижней челюсти
- Б) острого периодонтита
- В) острого остеомиелита нижней челюсти
- Г) обострения хронического остеомиелита нижней челюсти

**493. ПРЕИМУЩЕСТВЕННОЙ ЛОКАЛИЗАЦИЕЙ ОСТРОГО ГНОЙНОГО ПЕРИОСТИТА ЧЕЛЮСТИ ЯВЛЯЕТСЯ**

- А) вестибулярная
- Б) нёбная
- В) язычная
- Г) ретромолярная

**494. ФОКУС ВОСПАЛЕНИЯ ПРИ ОСТРОМ ОСТЕОМИЕЛИТЕ ЛОКАЛИЗУЕТСЯ В**

- А) кости
- Б) мягких тканях
- В) надкостнице
- Г) периодонте

**495. КОНФИГУРАЦИЯ ЛИЦА ПРИ ОСТРОМ СЕРОЗНОМ ПЕРИОДОНТИТЕ**

- А) не изменена
- Б) изменена за счёт инфильтрата
- В) изменена за счёт отёка мягких тканей
- Г) изменена за счёт выраженной деформации

**496. ПЕРКУССИЯ ЗУБОВ В ОСТРОЙ СТАДИИ ОСТЕОМИЕЛИТА ЧЕЛЮСТИ ПРИЧИННОГО ЗУБА**

- А) и соседних зубов болезненна
- Б) болезненна
- В) безболезненна
- Г) безболезненна, соседних зубов болезненна

**497. РЕГИОНАРНЫЕ ЛИМФАТИЧЕСКИЕ УЗЛЫ В ОСТРОЙ СТАДИИ ОСТЕОМИЕЛИТА ЧЕЛЮСТИ**

- А) увеличены, болезненны
- Б) увеличены, безболезненны
- В) не пальпируются
- Г) не увеличены, безболезненны

**498. ОТЁК МЯГКИХ ТКАНЕЙ ПРИ ПЕРИКРОНИТЕ ДИСТАЛЬНЕЕ НИЖНИХ ВОСЬМЫХ ЗУБОВ ЛОКАЛИЗУЕТСЯ В ОБЛАСТИ**

- А) поднижнечелюстной
- Б) скуловой
- В) подглазничной
- Г) околоушно-жевательной

**499. «КАПЮШОН» НАД РЕТЕНИРОВАННЫМ И ДИСТОПИРОВАННЫМ ЗУБОМ СОДЕРЖИТ**

- А) слизистую оболочку, подслизистый слой, надкостницу и мышечные волокна
- Б) только слизистую оболочку
- В) слизистую оболочку, подслизистый слой
- Г) слизистую оболочку, подслизистый слой, надкостницу

**500. В НОРМЕ ПРИ АУСКУЛЬТАЦИИ ВИСОЧНО-НИЖНЕЧЕЛЮСТНОГО СУСТАВА (ВНЧС) ОПРЕДЕЛЯЕТСЯ**



- А) отсутствие каких-либо звуковых явлений
- Б) щёлканье
- В) хруст
- Г) крепитация

**501. ХРОНИЧЕСКИЙ ВОСПАЛИТЕЛЬНЫЙ ПРОЦЕСС В ПЕРИАПИКАЛЬНЫХ ТКАНЯХ ЗУБА ПРИВОДИТ К ФОРМИРОВАНИЮ**

- А) радикулярной кисты
- Б) кератокисты
- В) фолликулярной кисты
- Г) амелобластомы

**502. ПРЕДРАСПОЛАГАЮЩИМ ФАКТОРОМ ОДОНТОГЕННОГО ВЕРХНЕЧЕЛЮСТНОГО СИНУСИТА ЯВЛЯЕТСЯ**

- А) близость верхушек корней моляров и премоляров верхней челюсти к нижней стенке верхнечелюстной пазухи
- Б) склеротический тип строения верхнечелюстной пазухи
- В) глубокое преддверие рта в области боковой группы зубов
- Г) окклюзионная травма моляров верхней челюсти

**503. ПРОДУКТИВНАЯ ФОРМА ХРОНИЧЕСКОГО ОСТЕОМИЕЛИТА ХАРАКТЕРИЗУЕТСЯ**

- А) значительным периостальным и эндостальным новообразованием кости
- Б) двусторонним поднадкостничным абсцессом
- В) выбуханием челюсти в проекции причинного зуба
- Г) наличием свищевых ходов

**504. СРОКИ ФОРМИРОВАНИЯ СЕКВЕСТРОВ НА ВЕРХНЕЙ ЧЕЛЮСТИ СОСТАВЛЯЮТ**

- А) 3-4 недели
- Б) 3-4 дня
- В) 2-3 года
- Г) 7-10 дней

**505. СРОКИ ФОРМИРОВАНИЯ СЕКВЕСТРОВ НА НИЖНЕЙ ЧЕЛЮСТИ СОСТАВЛЯЮТ**

- А) 6-14 недель
- Б) 2-3 года
- В) 3-4 недели
- Г) 7-10 дней

**506. ПРИ СБОРЕ АНАМНЕЗА У ПАЦИЕНТА С НАЛИЧИЕМ СВИЩЕВОГО ХОДА ВЕРХНЕЧЕЛЮСТНОГО СИНУСА БЫЛО ВЫЯСНЕНО, ЧТО**

- А) несколько месяцев назад был удалён зуб на верхней челюсти
- Б) заболеванию предшествовала боль с иррадиацией в висок
- В) нос заложен с одной стороны
- Г) нос заложен с двух сторон

**507. ДЛЯ ДИФФЕРЕНЦИАЛЬНОЙ ДИАГНОСТИКИ ХРОНИЧЕСКОГО ЛИМФАДЕНИТА ОТ МЕТАСТАЗА ЗЛОКАЧЕСТВЕННОЙ ОПУХОЛИ ИСПОЛЬЗУЕТСЯ**

- А) цитологическое исследование пунктата
- Б) сиалометрия по методу Андреевой
- В) электроодонтодиагностика (ЭОД)
- Г) длиннофокусная рентгенография

**508. ЭЛЕКТРООДОНТОДИАГНОСТИКА (ЭОД) ИСПОЛЬЗУЕТСЯ ДЛЯ ДИФФЕРЕНЦИАЛЬНОЙ ДИАГНОСТИКИ ЗАБОЛЕВАНИЙ**

- А) пульпита и периодонтита
- Б) периодонтита и периостита

В) периостита и остеомиелита

Г) остеомиелита и флегмоны

**509. ДИФФЕРЕНЦИРОВАТЬ ОСТЕОМИЕЛИТ В ОСТРОЙ СТАДИИ ОТ ПЕРИОСТИТА НИЖНЕЙ ЧЕЛЮСТИ ПОЗВОЛЯЕТ СИМПТОМ**

А) Венсана

Б) Воскресенского

В) Герке

Г) Пастернацкого

**510. Фолликулярную кисту необходимо дифференцировать с**

А) амелобластомой

Б) одонтомой

В) твёрдой одонтомой

Г) цементомой

**511. Киста челюсти представляет собой**

А) опухолеподобное образование

Б) соединительнотканную опухоль

В) эпителиальную опухоль

Г) стадию развития инфильтрата

**512. Одонтогенным гайморитом называется воспаление**

А) верхнечелюстного синуса

Б) лобной пазухи

В) основной пазухи

Г) лобной, основной, верхнечелюстной пазух

**513. Воспаление мягких тканей, окружающих коронку прорезывающегося зуба, называется**

А) перикоронит

Б) периостит

В) периодонтит

Г) остеомиелит

**514. Задержка прорезывания зуба через компактную пластинку челюстной кости называется**

А) ретенция зуба

Б) дистопия зуба

В) перикоронит

Г) альвеолит

**515. Неправильное положение зуба называется**

А) дистопия зуба

Б) ретенция зуба

В) альвеолит

Г) перикоронит

**516. Воспалительный процесс в лунке, развивающийся после удаления зуба, называется**

А) альвеолит

Б) перикоронит

В) периостит

Г) периодонтит

**517. Инфекционный гнойно-некротический процесс в челюсти называется**

А) остеомиелит

Б) периостит

В) периодонтит

Г) альвеолит

**518. РЕНТГЕНОЛОГИЧЕСКИЙ ПРИЗНАК ХРОНИЧЕСКОГО ПЕРИКОРОНИТА ХАРАКТЕРИЗУЕТСЯ КАК ОЧАГ РАЗРЕЖЕНИЯ КОСТНОЙ ТКАНИ В ОБЛАСТИ**

- А) коронки зуба полулунной формы
- Б) апикальной с нечёткими контурами
- В) апикальной с чёткими контурами
- Г) бифуркации корней

**519. В СРЕДНЕМ ДИАМЕТР ОЧАГА РЕЗОРБЦИИ КОСТИ НА РЕНТГЕНОГРАММЕ ПРИ ХРОНИЧЕСКОМ ГРАНУЛЕМАТОЗНОМ ПЕРИОДОНТИТЕ (СМ)**

- А) 0,5-0,7
- Б) 0,8-1,0
- В) 1,0-1,2
- Г) 1,3-1,5

**520. НА РЕНТГЕНОГРАММЕ ПРИ ОСТРОМ ГНОЙНОМ ПЕРИОДОНТИТЕ ОПРЕДЕЛЯЕТСЯ**

- А) расширение периодонтальной щели или норма
- Б) очаг деструкции костной ткани с чёткими контурами
- В) разрежение костной ткани с нечёткими контурами
- Г) тень секвестра

**521. ПЕРИОДОНТАЛЬНАЯ ЩЕЛЬ КОРНЯ ПРИЧИННОГО ЗУБА, ОБРАЩЁННОГО В ПОЛОСТЬ РАДИКУЛЯРНОЙ КИСТЫ**

- А) не прослеживается
- Б) чётко контурируется
- В) сужена
- Г) расширена

**522. ДЛЯ РЕНТГЕНОЛОГИЧЕСКОЙ КАРТИНЫ ФОЛЛИКУЛЯРНОЙ КИСТЫ ХАРАКТЕРНА ДЕСТРУКЦИЯ КОСТНОЙ ТКАНИ В ВИДЕ**

- А) очага с чёткими границами и тенью зуба в полости
- Б) «тающего сахара»
- В) полости с нечёткими границами
- Г) очага с чёткими контурами в области верхушек или нескольких зубов

**523. НА РЕНТГЕНОГРАММЕ СЕКВЕСТРАЛЬНАЯ КОРОБКА (УПЛОТНЁННЫЙ СЛОЙ КОСТНОГО ВЕЩЕСТВА, ОТГРАНИЧИВАЮЩИЙ ЗДОРОВУЮ ТКАНЬ ОТ РАССАСЫВАЮЩЕГОСЯ СЕКВЕСТРА) ПРЕДСТАВЛЯЕТ СОБОЙ**

- А) новообразованную костную ткань вокруг секвестра
- Б) участки резорбции костной ткани с чёткими границами
- В) отделившиеся секвестры
- Г) участки резорбции костной ткани с нечёткими границами

**524. ПРИ СЕКВЕСТРИРУЮЩЕЙ ФОРМЕ ОСТЕОМИЕЛИТА НА РЕНТГЕНОГРАММЕ ОПРЕДЕЛЯЕТСЯ**

- А) один или несколько очагов резорбции с тенью секвестра в центре
- Б) очаг деструкции кости с множеством мелких секвестров
- В) эндостальное и периостальное новообразование кости
- Г) оссификация утолщённого периоста

**525. ПРИ ХРОНИЧЕСКОМ ФИБРОЗНОМ ПЕРИОДОНТИТЕ НА РЕНТГЕНОГРАММЕ ОПРЕДЕЛЯЕТСЯ**

- А) равномерное расширение периодонтальной щели
- Б) разрежение кости в области верхушки корня зуба с нечеткими контурами
- В) разрежение кости в области верхушки корня зуба с четкими контурами

Г) разрежение кости в области вершины корня зуба округлой формы более 1 см

**526. РЕНТГЕНОЛОГИЧЕСКИМ ПРИЗНАКОМ ГРАНУЛИРУЮЩЕГО ПЕРИОДОНТИТА ЯВЛЯЕТСЯ**

А) очаг резорбции костной ткани с нечёткими контурами

Б) очаг резорбции костной ткани с мелкими секвестрами

В) очаг резорбции костной ткани с чёткими контурами

Г) расширение периодонтальной щели

**527. РАДИКУЛЯРНАЯ КИСТА НИЖНЕЙ ЧЕЛЮСТИ МОЖЕТ ОТТЕСНЯТЬ**

А) стенку нижнечелюстного канала

Б) клыковую ямку

В) яремную вырезку

Г) подбородочный симфиз

**528. ПОСЛЕ ОПЕРАЦИИ ЦИСТЭКТОМИИ ПРОВОДЯТ**

А) гистологическое исследование оболочки

Б) клинический анализ крови

В) цитологическое исследование

Г) пломбирование канала причинного зуба

**529. ИНДЕКС РАЗРУШЕНИЯ ОККЛЮЗИОННОЙ ПОВЕРХНОСТИ ЗУБА, РАВНЫЙ 0,9, ЯВЛЯЕТСЯ ПОКАЗАНИЕМ К ИЗГОТОВЛЕНИЮ**

А) штифтовой конструкции

Б) вкладки

В) полукоронки

Г) экваторной коронки

**530. ПОКАЗАНИЕМ К ИЗГОТОВЛЕНИЮ МОСТОВИДНОГО ПРОТЕЗА ЯВЛЯЕТСЯ**

А) включённый дефект зубного ряда

Б) дефект естественной коронки зуба

В) повышенное стирание зубов

Г) пародонтит тяжёлой степени

**531. ИНДЕКС РАЗРУШЕНИЯ ОККЛЮЗИОННОЙ ПОВЕРХНОСТИ ЗУБА, РАВНЫЙ 0,45, ЯВЛЯЕТСЯ ПОКАЗАНИЕМ К ИЗГОТОВЛЕНИЮ**

А) вкладки

Б) полукоронки

В) штифтового зуба

Г) экваторной коронки

**532. ПОКАЗАНИЕМ К ИЗГОТОВЛЕНИЮ ШТИФТОВОЙ КОНСТРУКЦИИ ЯВЛЯЕТСЯ**

А) разрушение коронковой части зуба на уровне дёсенного края

Б) отлом угла режущего края зуба

В) разрушение корня зуба на  $\frac{1}{3}$

Г) кариозная полость I класса по Блэку

**533. ПОКАЗАНИЕМ К ИЗГОТОВЛЕНИЮ ИММЕДИАТ-ПРОТЕЗА ЯВЛЯЕТСЯ**

А) отсутствие зубов по причине травмы или пародонтита

Б) множественный кариес

В) деформация зубных рядов

Г) артроз височно-нижнечелюстного сустава

**534. ПРОМЕЖУТОЧНАЯ ЧАСТЬ МОСТОВИДНОГО ПРОТЕЗА В ОБЛАСТИ БОКОВЫХ ЗУБОВ ПО ОТНОШЕНИЮ К ДЕСНЕ**

А) не касается

Б) касается по всей поверхности

В) касается в двух точках

Г) касается в одной точке

**535. К ФОРМАМ ПРОМЕЖУТОЧНОЙ ЧАСТИ МОСТОВИДНОГО ПРОТЕЗА ОТНОСЯТСЯ**

А) седловидная, промывная, касательная

Б) промывная, цельнолитая, диаторическая

В) касательная, перекрёстная, с гирляндой

Г) седловидная, промывная, с гирляндой

**536. НЕСЪЁМНЫЕ МОСТОВИДНЫЕ ПРОТЕЗЫ ПО СПОСОБУ ПЕРЕДАЧИ ЖЕВАТЕЛЬНОГО ДАВЛЕНИЯ ОТНОСЯТСЯ К**

А) физиологическим

Б) полуфизиологическим

В) нефизиологическим

Г) анатомо-физиологическим

**537. БЮГЕЛЬНЫЙ ПРОТЕЗ ПЕРЕДАЁТ ЖЕВАТЕЛЬНОЕ ДАВЛЕНИЕ НА**

А) слизистую оболочку протезного ложа и естественные зубы

Б) естественные зубы

В) височно-нижнечелюстной сустав

Г) слизистую оболочку полости рта, мышцы

**538. ДЛЯ ПРИПАСОВКИ ЦЕЛЬНОЛИТОЙ КОРОНКИ В КЛИНИКЕ ВРАЧ ПОЛУЧАЕТ ИЗ ЛАБОРАТОРИИ КОРОНКУ НА**

А) разборной гипсовой модели

Б) гипсовой модели

В) гипсовом столбике

Г) металлическом штампе

**539. МИКРОПРОТЕЗ, ВОССТАНАВЛИВАЮЩИЙ АНАТОМИЧЕСКУЮ ФОРМУ ЗУБА И РАСПОЛОЖЕННЫЙ НА ЖЕВАТЕЛЬНОЙ ПОВЕРХНОСТИ БЕЗ ПЕРЕКРЫТИЯ БУГОРКОВ, НАЗЫВАЕТСЯ**

А) inlay

Б) pinlay

В) onlay

Г) overlay

**540. ПЕРЕД ФИКСАЦИЕЙ КЕРАМИЧЕСКОЙ ВКЛАДКИ ПОЛОСТЬ ЗУБА ОБРАБАТЫВАЮТ ФОСФОРНОЙ КИСЛОТОЙ В ТЕЧЕНИЕ (СЕК)**

А) 15

Б) 5

В) 40

Г) 50

**541. ПРИ ИЗГОТОВЛЕНИИ ШТАМПОВАННОЙ КОРОНКИ МОДЕЛИРОВКА ВОСКОМ ПРОИЗВОДИТСЯ НА**

А) гипсовой модели

Б) гипсовом штампе

В) разборной модели

Г) огнеупорной модели

**542. ДЛЯ ПОСТОЯННОЙ ФИКСАЦИИ ЦЕЛЬНОМЕТАЛЛИЧЕСКОЙ КОРОНКИ ПРИМЕНЯЮТ**

А) цементы

Б) репин

В) масляный дентин

Г) акриловые пластмассы

**543. ПРИ ИЗГОТОВЛЕНИИ МЕТАЛЛОКЕРАМИЧЕСКОЙ КОРОНКИ КЕРАМИЧЕСКУЮ МАССУ НАНОСЯТ НА**

- А) литой колпачок
- Б) штампованный колпачок
- В) платиновый колпачок
- Г) штампик из огнеупорного материала

**544. ЭФФЕКТ «ШИРОКОЙ» ЛИТОЙ КОРОНКИ ВОЗНИКАЕТ ПРИ**

- А) нанесении чрезмерного слоя компенсационного лака
- Б) получении оттиска без проведения ретракции десны
- В) уточнении пришеечной области воском при моделировании каркаса
- Г) препарировании зуба без создания уступа

**545. РАЗБОРНАЯ ГИПСОВАЯ МОДЕЛЬ ОТЛИВАЕТСЯ ПРИ ИЗГОТОВЛЕНИИ**

- А) цельнолитой коронки
- Б) штампованной коронки
- В) бюгельного протеза
- Г) пластиночного протеза

**546. ПЕРВЫМ КЛИНИЧЕСКИМ ЭТАПОМ ПРИ ИЗГОТОВЛЕНИИ МЕТАЛЛОКЕРАМИЧЕСКОЙ КОРОНКИ ЯВЛЯЕТСЯ**

- А) препарирование зуба
- Б) определение цвета керамической облицовки
- В) определение центральной окклюзии
- Г) изготовление временной пластмассовой коронки

**547. ПРЕПАРИРОВАНИЕ ЗУБА ПОД КОРОНКУ ПРОВОДЯТ**

- А) алмазными борами
- Б) твёрдосплавными борами
- В) карборундовыми фрезами
- Г) металлическими фрезами

**548. КОЛИЧЕСТВО УДАЛЯЕМЫХ ТВЁРДЫХ ТКАНЕЙ ЗУБА ПО ОККЛЮЗИОННОЙ ПОВЕРХНОСТИ ПОД ИСКУССТВЕННУЮ КОРОНКУ ЗАВИСИТ ОТ**

- А) конструкции коронки
- Б) фиксирующего материала
- В) возраста пациента
- Г) анатомической формы зуба

**549. ПРИ ПРЕПАРИРОВАНИИ ЗУБОВ ПОД ШТАМПОВАННЫЕ КОРОНКИ КУЛЬТЯ ЗУБА СОЗДАЁТСЯ**

- А) в форме цилиндра
- Б) в виде обратного конуса
- В) в виде куба
- Г) с сохранённым экватором зуба

**550. МОДЕЛИРОВАНИЕ ВКЛАДКИ ПРЯМЫМ МЕТОДОМ ПРОВОДИТСЯ**

- А) непосредственно в отпрепарированной полости зуба
- Б) на модели в окклюдаторе
- В) на компьютере
- Г) на модели в артикуляторе

**551. ПОСЛЕДНИМ КЛИНИЧЕСКИМ ЭТАПОМ ПРИ ИЗГОТОВЛЕНИИ ЦЕЛЬНОЛИТОЙ КОРОНКИ ЯВЛЯЕТСЯ**

- А) фиксация
- Б) проверка плотности прилегания внутренней поверхности коронки к культе зуба
- В) коррекция окклюзионных контактов коронки с зубами-антагонистами
- Г) коррекция контактных пунктов

**552. МОДЕЛИРОВАНИЕ ВКЛАДКИ НЕПРЯМЫМ МЕТОДОМ ПРОВОДИТСЯ**

- А) на разборной гипсовой модели
- Б) на оттиске
- В) на бумаге
- Г) в полости рта

**553. ДЛЯ ВОССТАНОВЛЕНИЯ АНАТОМИЧЕСКОЙ ФОРМЫ ЗУБА НА ГИПСОВОЙ МОДЕЛИ ПРИМЕНЯЮТ ВОСК**

- А) моделировочный для мостовидных протезов
- Б) базисный
- В) липкий
- Г) лавакс

**554. ПРИ ИЗГОТОВЛЕНИИ ШТИФТОВОЙ КОНСТРУКЦИИ ОПТИМАЛЬНАЯ ДЛИНА ШТИФТА ОТНОСИТЕЛЬНО ДЛИНЫ КОРНЯ СОСТАВЛЯЕТ**

- А)  $\frac{2}{3}$
- Б)  $\frac{1}{3}$
- В)  $\frac{1}{2}$
- Г) всю длину корня

**555. ЗАДНИЙ КРАЙ ПРОТЕЗА ВЕРХНЕЙ ЧЕЛЮСТИ ПРИ ПОЛНОЙ АДЕНТИИ**

- А) должен перекрывать линию «А» на 1-2 мм
- Б) не должен доходить до линии «А» на 5 мм
- В) должен заканчиваться на линии «А»
- Г) должен перекрывать линию «А» на 3-4 мм

**556. ПО КЛАССИФИКАЦИИ ОКСМАНА ЗНАЧИТЕЛЬНАЯ РАВНОМЕРНАЯ АТРОФИЯ АЛЬВЕОЛЯРНОГО ГРЕБНЯ БЕЗЗУБОЙ ЧЕЛЮСТИ ОТНОСИТСЯ К ТИПУ**

- А) 3
- Б) 1
- В) 2
- Г) 4

**557. НАИБОЛЕЕ ПОДАТЛИВОЙ СЧИТАЕТСЯ ЗОНА СЛИЗИСТОЙ ОБОЛОЧКИ ПОЛОСТИ РТА**

- А) задняя треть твёрдого нёба
- Б) альвеолярный отросток
- В) область поперечных складок
- Г) область сагиттального шва

**558. СРОК ПОЛЬЗОВАНИЯ ПЛАСТИНОЧНЫМИ ПРОТЕЗАМИ СОСТАВЛЯЕТ**

- А) 3-4 года
- Б) 10 лет
- В) не более 2 лет
- Г) не менее 5 лет

**559. ГАЗОВАЯ ПОРИСТОСТЬ БАЗИСА ПЛАСТИНОЧНОГО ПРОТЕЗА ВОЗНИКАЕТ ПО ПРИЧИНЕ**

- А) быстрого нагрева кюветы
- Б) недостаточного сжатия пластмассы
- В) быстрого охлаждения кюветы
- Г) нарушения пропорций полимера и мономера

**560. ОПТИМАЛЬНЫМ РАСПОЛОЖЕНИЕМ КЛАММЕРНОЙ ЛИНИИ НА ВЕРХНЕЙ ЧЕЛЮСТИ ЯВЛЯЕТСЯ**

- А) диагональное
- Б) сагиттальное

- В) поперечное
- Г) вестибуло-оральное

**561. ОПТИМАЛЬНЫМ РАСПОЛОЖЕНИЕМ КЛАММЕРНОЙ ЛИНИИ НА НИЖНЕЙ ЧЕЛЮСТИ ЯВЛЯЕТСЯ**

- А) поперечное
- Б) диагональное
- В) сагиттальное
- Г) вестибуло-оральное

**562. ФАЗА РАЗДРАЖЕНИЯ ПО В.Ю. КУРЛЯНДСКОМУ ПРИ АДАПТАЦИИ К СЪЁМНОМУ ПЛАСТИНОЧНОМУ ПРОТЕЗУ ДЛИТСЯ В СРЕДНЕМ (ЧАС)**

- А) 24
- Б) 12
- В) 48
- Г) 72

**563. ПОКАЗАНИЕМ К ИЗГОТОВЛЕНИЮ СЪЁМНОГО ПЛАСТИНОЧНОГО ПРОТЕЗА ЯВЛЯЕТСЯ ДЕФЕКТ ЗУБНОГО РЯДА ПРОТЯЖЁННОСТЬЮ (ПО КОЛИЧЕСТВУ ОТСУТСТВУЮЩИХ ЗУБОВ)**

- А) от 1 до 16
- Б) от 3 до 5
- В) от 5 до 10 Г) от 6 до 14

**564. ПАКОВКА ПЛАСТМАССЫ В КЮВЕТУ ПРОВОДИТСЯ НА СТАДИИ**

- А) тестообразной
- Б) песочной
- В) тянущихся нитей
- Г) резиноподобной

**565. ПРИ ИЗГОТОВЛЕНИИ СЪЁМНОГО ПЛАСТИНОЧНОГО ПРОТЕЗА ПЛОТНОСТЬ ФИССУРНО-БУТОРКОВОГО КОНТАКТА МЕЖДУ ИСКУССТВЕННЫМИ ЗУБАМИ И ЗУБАМИ-АНТАГОНИСТАМИ ПРОВЕРЯЕТСЯ НА ЭТАПЕ**

- А) проверки конструкции съёмного протеза
- Б) припасовки индивидуальной ложки
- В) определения центрального соотношения челюстей
- Г) определения центральной окклюзии

**566. ДЛЯ ПОЧИНКИ СЪЁМНОГО ПРОТЕЗА НА НИЖНЕЙ ЧЕЛЮСТИ ПРИ ОТЛОМЕ УДЕРЖИВАЮЩЕГО КЛАММЕРА СНИМАЮТ ОТТИСК С ЧЕЛЮСТИ**

- А) нижней с протезом
- Б) нижней без протеза
- В) верхней без протеза
- Г) верхней с протезом

**567. ТЕЛЕСКОПИЧЕСКАЯ КОРОНКА ИСПОЛЬЗУЕТСЯ ДЛЯ ФИКСАЦИИ ПРОТЕЗА**

- А) пластиночного при частичном отсутствии зубов
- Б) консольного при частичном отсутствии зубов
- В) несъёмного мостовидного протеза
- Г) пластиночного при полном отсутствии зубов

**568. СЪЁМНЫЕ ПЛАСТИНОЧНЫЕ ПРОТЕЗЫ ПРИ ЧАСТИЧНОМ ДЕФЕКТЕ ЗУБНОГО РЯДА ПО СПОСОБУ ПЕРЕДАЧИ ЖЕВАТЕЛЬНОГО ДАВЛЕНИЯ ОТНОСЯТСЯ К**

- А) нефизиологичным
- Б) физиологичным



- В) полуфизиологичным
- Г) анатомио-физиологичным

**569. ОРИЕНТИРОМ ДЛЯ ПОСТАНОВКИ ЦЕНТРАЛЬНЫХ РЕЗЦОВ НА ВЕРХНЕЙ ЧЕЛЮСТИ СЛУЖИТ РАСПОЛОЖЕНИЕ**

- А) линии эстетического центра лица
- Б) носо-губных складок
- В) филътрума верхней губы
- Г) крыльев носа

**570. ОКОНЧАТЕЛЬНАЯ ПРИПАСОВКА СЪЁМНОГО ПРОТЕЗА ПРОВОДИТСЯ**

- А) врачом в полости рта
- Б) зубным техником на модели
- В) врачом на модели
- Г) зубным техником на модели, затем врачом в полости рта

**571. В ОБЛАСТИ ПЕРЕДНИХ ЗУБОВ НИЖНЕЙ ЧЕЛЮСТИ С ЯЗЫЧНОЙ СТОРОНЫ ГРАНИЦА БАЗИСА СЪЁМНОГО ПЛАСТИНОЧНОГО ПРОТЕЗА**

- А) перекрывает зубные бугорки резцов и клыков
- Б) проходит в пришеечной области (до зубных бугорков)
- В) доходит до экватора сохранившихся зубов
- Г) доходит почти до окклюзионной поверхности зубов

**572. ПРИ НАНЕСЕНИИ ОРИЕНТИРОВ ДЛЯ ПОСТАНОВКИ ИСКУССТВЕННЫХ ЗУБОВ ЛИНИЯ, ОПУЩЕННАЯ ОТ КРЫЛА НОСА, СООТВЕТСТВУЕТ**

- А) середине клыка
- Б) медиальной поверхности клыка
- В) дистальной поверхности клыка
- Г) середине первого премоляра

**573. ПРИ ПРЕПАРИРОВАНИИ ЗУБА ПОД ФАРФОРОВУЮ КОРОНУ СОЗДАЮТ УСТУП ПОД УГЛОМ**

- А) 90° круговой
- Б) 135° круговой
- В) 135° только с вестибулярной стороны
- Г) 90° только с вестибулярной стороны

**574. ПРИ ПРЕПАРИРОВАНИИ ЗУБА ПОД ШТАМПОВАННУЮ КОРОНКУ КУЛЬТЕ ЗУБА ПРИДАЮТ ФОРМУ**

- А) цилиндра с параллельными стенками
- Б) с сохранением экватора с вестибулярной стороны зуба
- В) в виде конуса
- Г) в виде обратного конуса

**575. ДЛЯ ИЗГОТОВЛЕНИЯ КОРОНОК МЕТОДОМ НАРУЖНОЙ ШТАМПОВКИ ПРИМЕНЯЮТ ШТАМПЫ, ОТЛИТЫЕ ИЗ**

- А) легкоплавкого сплава
- Б) нержавеющей стали
- В) хромо-кобальтового сплава
- Г) серебряно-палладиевого сплава

**576. СОЗДАНИЕ ЧРЕЗМЕРНОЙ КОНУСНОСТИ КУЛЬТИ ЗУБА ПРИ ПРЕПАРИРОВАНИИ ПОД МЕТАЛЛОКЕРАМИЧЕСКУЮ КОРОНКУ ПРИВОДИТ К**

- А) ослаблению фиксации коронки
- Б) травме пародонта
- В) затруднённому положению коронки
- Г) эстетическому дефекту в области шейки зуба

**577. ПРИПАСОВКА ОПОРНЫХ КОРОНОК ЯВЛЯЕТСЯ ОТДЕЛЬНЫМ КЛИНИЧЕСКИМ ЭТАПОМ ПРИ ИЗГОТОВЛЕНИИ МОСТОВИДНОГО ПРОТЕЗА**

- А) штамповано-паяного
- Б) любого
- В) цельнолитого
- Г) металлокерамического

**578. ПЕРЕД СНЯТИЕМ ДВУХСЛОЙНОГО ОТТИСКА РЕТРАКЦИЯ ДЕСНЫ НЕОБХОДИМА, ЧТОБЫ**

- А) получить точный отпечаток поддесневой части зуба
- Б) получить точный отпечаток наддесневой части зуба
- В) остановить кровотечение
- Г) обезболить десневой край

**579. ИЗУЧЕНИЕ РАБОЧЕЙ МОДЕЛИ В ПАРАЛЛЕЛОМЕТРЕ НЕОБХОДИМО ДЛЯ**

- А) выбора пути введения бюгельного протеза
- Б) определения центральной окклюзии
- В) определения методики дублирования модели
- Г) выбора модели

**580. ПРИ НЕПОСРЕДСТВЕННОМ ПРОТЕЗИРОВАНИИ ИММЕДИАТ ПРОТЕЗЫ ИЗГОТАВЛИВАЮТ**

- А) до оперативного вмешательства
- Б) через 3 дня после удаления зубов
- В) через 5-7 дней после удаления зубов
- Г) через 2 недели после удаления зубов

**581. ФОРМОЙ ПРОМЕЖУТОЧНОЙ ЧАСТИ МОСТОВИДНОГО ПРОТЕЗА В ОБЛАСТИ ПЕРЕДНИХ ЗУБОВ ЯВЛЯЕТСЯ**

- А) касательная
- Б) седловидная
- В) промывная
- Г) диаторическая

**582. ИММЕДИАТ-ПРОТЕЗ НАКЛАДЫВАЕТСЯ В ПОЛОСТЬ РТА**

- А) в первые 2-4 часа после удаления зуба
- Б) в первые 24 часа после удаления зуба
- В) на 2-12 сутки
- Г) через 1-2 месяца

**583. ПРИ ПЛАНИРОВАНИИ ИЗГОТОВЛЕНИЯ НЕСЪЁМНОЙ КОНСТРУКЦИИ НЕДОСТАТОЧНОЕ КОЛИЧЕСТВО ОПОРНЫХ ЗУБОВ МОЖЕТ ПРИВЕСТИ К**

- А) функциональной перегрузке пародонта опорных зубов
- Б) повышенному стиранию зубов-антагонистов
- В) множественному кариесу
- Г) флюорозу эмали

**584. ФУНКЦИОНАЛЬНОЕ НАЗНАЧЕНИЕ ТЕЛА КЛАММЕРА СОСТОИТ В**

- А) соединении всех элементов кламмера и стабилизирующей функции
- Б) соединении кламмера с металлическим каркасом
- В) фиксирующей функции
- Г) опорной и удерживающей функций

**585. ФУНКЦИОНАЛЬНОЕ НАЗНАЧЕНИЕ ОККЛЮЗИОННОЙ НАКЛАДКИ СОСТОИТ В**

- А) передаче жевательного давления на пародонт опорных зубов
- Б) фиксации протеза

- В) ретенции протеза
- Г) опорной и удерживающей функций

**586. МЕСТО РАСПОЛОЖЕНИЯ ОККЛЮЗИОННОЙ НАКЛАДКИ КЛАММЕРА ДОЛЖНО ИМЕТЬ ФОРМУ**

- А) ложечкообразную
- Б) плоскую
- В) ласточкина хвоста
- Г) квадрата

**587. ОККЛЮЗИОННАЯ НАКЛАДКА ОПОРНО-УДЕРЖИВАЮЩЕГО КЛАММЕРА ВЫПОЛНЯЕТ ФУНКЦИЮ**

- А) опорную
- Б) стабилизирующую
- В) ретенционную
- Г) соединения самого кламмера с металлическим каркасом бюгельного протеза

**588. ОККЛЮЗИОННАЯ НАКЛАДКА РАСПОЛАГАЕТСЯ**

- А) на межбугорковой бороздке премоляров и моляров
- Б) в области шейки зуба
- В) на режущем крае зуба
- Г) на дентальном бугре клыков

**589. ЗОНОЙ РАСПОЛОЖЕНИЯ РЕТЕНЦИОННОЙ ЧАСТИ ПЛЕЧА КЛАММЕРА ЯВЛЯЕТСЯ**

- А) гингивальная
- Б) жевательная поверхность
- В) экватор
- Г) окклюзионная

**590. ФУНКЦИЯ РЕТЕНЦИОННОЙ ЧАСТИ ПЛЕЧА КЛАММЕРА СОСТОИТ В**

- А) фиксации протеза
- Б) шинировании зуба
- В) перераспределении жевательной нагрузки
- Г) опоре

**591. ЧАСТЬ ОПОРНО-УДЕРЖИВАЮЩЕГО КЛАММЕРА, ОБЕСПЕЧИВАЮЩАЯ СТАБИЛЬНОСТЬ БЮГЕЛЬНОГО ПРОТЕЗА ОТ ВЕРТИКАЛЬНЫХ СМЕЩЕНИЙ, РАСПОЛАГАЕТСЯ В ЗОНЕ**

- А) ретенционной
- Б) поднутрения
- В) окклюзионной
- Г) безопасности

**592. ПРЕДНАЗНАЧЕНИЕ ЛИЦЕВОЙ ДУГИ СОСТОИТ В** А) установке модели верхней челюсти в артикулятор

- Б) записи суставных углов
- В) записи движений нижней челюсти
- Г) записи резцового пути

**593. ЗУБНЫМ ПРОТЕЗОМ, ВОССТАНАВЛИВАЮЩИМ АНАТОМИЧЕСКУЮ ФОРМУ ЗУБА, ЯВЛЯЕТСЯ**

- А) искусственная коронка
- Б) каркас металлопластмассовой коронки
- В) культевая вкладка
- Г) каркас металлокерамической коронки

**594. МЕТАЛЛИЧЕСКАЯ ШТАМПОВАННАЯ КОРОНКА СВОИМ КРАЕМ ПОГРУЖАЕТСЯ В ЗУБОДЕСНЕВОЙ ЖЕЛОБОК НЕ БОЛЕЕ, ЧЕМ НА(ММ)**

- А) 0,3

Б) 0,5-1,0

В) 1,0-1,5

Г) 1,5-2,0

**595. К КОРОНКАМ ЖАКЕТА ОТНОСИТСЯ**

А) фарфоровая

Б) металлокерамическая

В) литая

Г) штампованная

**596. К ЦЕЛЬНОМЕТАЛЛИЧЕСКИМ КОРОНКАМ ОТНОСЯТСЯ**

А) штампованные, литые

Б) металлокерамические

В) металлоакриловые

Г) пластмассовые

**597. К КОМБИНИРОВАННЫМ КОРОНКАМ ОТНОСИТСЯ**

А) металлокерамическая

Б) фарфоровая

В) пластмассовая

Г) литая

**598. К НЕМЕТАЛЛИЧЕСКИМ КОРОНКАМ МОЖНО ОТНЕСТИ**

А) фарфоровые, пластмассовые

Б) металлокерамические

В) металлоакриловые

Г) цельнолитые

**599. ПО МАТЕРИАЛУ КОРОНКИ РАЗЛИЧАЮТ**

А) металлические, неметаллические, комбинированные

Б) литые, штампованные

В) штампованные

Г) полимеризованные

**600. ПО НАЗНАЧЕНИЮ КОРОНКИ БЫВАЮТ**

А) опорные, шинирующие, восстановительные

Б) металлокерамические, металлопластмассовые

В) литые, полимеризованные

Г) пластмассовые, композитные

**601. ПО МЕТОДУ ИЗГОТОВЛЕНИЯ КОРОНКИ БЫВАЮТ**

А) штампованные, полимеризованные, литые,

Б) пластмассовые, фарфоровые

В) восстановительные, опорные

Г) опорные, металлокерамические

**602. [Т002644] ПРИ ИНДЕКСЕ РАЗРУШЕНИЯ ОККЛЮЗИОННОЙ ПОВЕРХНОСТИ ЗУБА ПО В.Ю. МИЛИКЕВИЧУ (ИРОПЗ) = 0,6 ПОКАЗАНО ЛЕЧЕНИЕ**

А) искусственной коронкой

Б) вкладкой

В) штифтовой конструкцией

Г) пломбой

**603. [Т002645] ПРИ ИНДЕКСЕ РАЗРУШЕНИЯ ОККЛЮЗИОННОЙ ПОВЕРХНОСТИ ЗУБА ПО В.Ю. МИЛИКЕВИЧУ (ИРОПЗ) = 0,8 ПОКАЗАНО ЛЕЧЕНИЕ**

А) штифтовой конструкцией

Б) пломбой

В) вкладкой

Г) искусственной коронкой

- 604. [T002647] ПЛАСТМАССОВАЯ КОРОНКА ИЗГОТАВЛИВАЕТСЯ ИЗ А)**  
 акриловых пластмасс  
 Б) термопластических масс  
 В) силиконовых масс  
 Г) альгинатных масс
- 605. [T002648] ТЕЛЕСКОПИЧЕСКАЯ КОРОНКА ПРЕДСТАВЛЯЕТ СОБОЙ КОЛПАЧОК \_\_\_\_\_, СВЕРХУ ПОКРЫВАЮЩИЙСЯ \_\_\_\_\_ КОРОНКОЙ**  
 А) металлический; металлической  
 Б) фарфоровый; фарфоровой  
 В) пластмассовый; пластмассовой  
 Г) пластмассовый; металлической
- 606. [T002650] ПРИ ОТЛОМЕ КОРОНКОВОЙ ЧАСТИ ЗУБА НА УРОВНЕ ДЕСНЫ ЗУБ ВОССТАНАВЛИВАЮТ**  
 А) штифтовой конструкцией  
 Б) экваторной коронкой  
 В) полукоронкой  
 Г) съёмным протезом
- 607. [T002651] ПОЛУКОРОНКИ ПРИМЕНЯЮТ НА ГРУППЫ ЗУБОВ**  
 А) фронтальные и премоляры  
 Б) моляры нижней челюсти  
 В) моляры верхней челюсти  
 Г) только премоляры
- 608. [T002652] ПРИ ОПРЕДЕЛЕНИИ ЦЕНТРАЛЬНОЙ ОККЛЮЗИИ И ЦЕНТРАЛЬНОГО СООТНОШЕНИЯ ЧЕЛЮСТЕЙ АНТРОПОМЕТРИЧЕСКИЙ МЕТОД ОПРЕДЕЛЕНИЯ ВЫСОТЫ НИЖНЕГО ОТДЕЛА ЛИЦА ОСНОВЫВАЕТСЯ НА**  
 А) пропорциональности верхнего, среднего и нижнего отделов лица  
 Б) восстановлении правильной конфигурации лица по внешнему виду пациента и является описательным  
 В) определении высоты относительного физиологического покоя нижней челюсти и наличии свободного межокклюзионного промежутка  
 Г) наличии свободного межокклюзионного промежутка
- 609. [T002653] ПРИ ИЗГОТОВЛЕНИИ ПРОТЕЗОВ ВОСКОВЫЕ БАЗИСЫ С ОККЛЮЗИОННЫМИ ВАЛИКАМИ ИСПОЛЬЗУЮТСЯ ДЛЯ ОПРЕДЕЛЕНИЯ**  
 А) центральной окклюзии и центрального соотношения челюстей  
 Б) высоты нижнего отдела лица  
 В) высоты относительного физиологического покоя  
 Г) жевательной эффективности
- 610. [T002655] ПРИ ПРЕПАРИРОВАНИИ ЗУБА ПО КЛАССИЧЕСКОЙ ОДНОПОЛОСТНОЙ МЕТОДИКЕ ПОД ЛИТУЮ КОРОНКУ СОЗДАЮТ КОНУСНОСТЬ СТенок, КОТОРАЯ СОСТАВЛЯЕТ (ГРАДУСЫ)**  
 А) 6-8  
 Б) 10-15  
 В) 15-20  
 Г) 20-25
- 611. [T002657] ЖЕВАТЕЛЬНУЮ ПОВЕРХНОСТЬ ДЛЯ ИЗГОТОВЛЕНИЯ ШТАМПОВАННОЙ СТАЛЬНОЙ КОРОНКИ СОШЛИФОВЫВАЮТ НА (ММ)**  
 А) 0,2-0,3  
 Б) 0,5-0,6  
 В) 0,7-0,8  
 Г) 0,9-1,0

- 612. [T002658] ПРИ ИЗГОТОВЛЕНИИ ФАРФОРОВОЙ КОРОНКИ НА ФРОНТАЛЬНУЮ ГРУППУ ЗУБОВ ВЕРХНЕЙ ЧЕЛЮСТИ ФОРМИРУЮТ УСТУП**
- А) по всему периметру зуба
  - Б) только на нёбной поверхности зуба
  - В) на вестибулярной и апроксимальных сторонах
  - Г) только с апроксимальных сторон
- 613. [T002659] ПРИ ОДНОПЛОСКОСТНОМ ПРЕПАРИРОВАНИИ ЗУБА ПОД ФАРФОРОВУЮ КОРОНКУ СОЗДАЮТ КОНУСНОСТЬ СТенок, КОТОРАЯ СОСТАВЛЯЕТ (ГРАДУСЫ)**
- А) 6-8
  - Б) 10-15
  - В) 15-20
  - Г) 20 - 25
- 614. [T002660] УСТУП ПРИ ПРЕПАРИРОВАНИИ ЗУБА ПОД ФАРФОРОВУЮ КОРОНКУ ФОРМИРУЮТ ПОД УГЛОМ (ГРАДУСЫ)**
- А) 90
  - Б) 120
  - В) 130
  - Г) 135
- 615. [T002661] ТОЛЩИНА ФАРФОРОВОЙ КОРОНКИ ДОЛЖНА БЫТЬ НЕ МЕНЕЕ (ММ)**
- А) 1,0-1,5
  - Б) 0,3-0,5
  - В) 0,5-0,9
  - Г) 0,1-0,2
- 616. [T002662] ТОЛЩИНА КАРКАСА МЕТАЛЛОКЕРАМИЧЕСКОЙ КОРОНКИ ДОЛЖНА БЫТЬ НЕ МЕНЕЕ (ММ)**
- А) 0,3
  - Б) 0,1
  - В) 0,2
  - Г) 0,8
- 617. [T002663] ПРИ ИЗГОТОВЛЕНИИ МЕТАЛЛОКЕРАМИЧЕСКОЙ КОРОНКИ ФОРМИРОВАНИЕ УСТУПА НЕОБХОДИМО ДЛЯ**
- А) уменьшения травмы десны и улучшения эстетики
  - Б) лучшей фиксации коронки
  - В) уменьшения риска расцементирования коронки
  - Г) повышения устойчивости зуба
- 618. [T002664] ПРИ ПРЕПАРИРОВАНИИ ЗУБА ПОД ШТАМПОВАННУЮ КОРОНКУ БОКОВЫМ СТЕНКАМ ПРИДАЮТ**
- А) параллельность
  - Б) конусность 6-8°
  - В) конусность 15-20°
  - Г) конусность 10-15°
- 619. [T002665] ПРИ ИЗГОТОВЛЕНИИ ЦЕЛЬНОЛИТЫХ КОРОНОК ДЛЯ ПОЛУЧЕНИЯ РАБОЧЕГО ОТТИСКА ИСПОЛЬЗУЮТСЯ ОТТИСКНЫЕ МАССЫ**
- А) силиконовые
  - Б) альгинатные
  - В) термопластические
  - Г) твёрдокристаллические
- 620. [T002666] ДВОЙНОЙ ОТТИСК ПОЛУЧАЮТ МАССОЙ**
- А) силиконовой
  - Б) альгинатной

В) термопластической

Г) гипсовой

**621. [T002667] ДЛЯ ЗАМЕШИВАНИЯ АЛЬГИНАТНОЙ МАССЫ ИСПОЛЬЗУЮТ**

А) воду комнатной температуры

Б) воду с добавлением соли

В) катализатор

Г) воду с добавлением соды

**622. [T002668] ПРИ ИЗГОТОВЛЕНИИ МОСТОВИДНОГО ПРОТЕЗА ДЕПУЛЬПИРОВАНИЕ ЗУБА ИЛИ ГРУППЫ ЗУБОВ ПРОВОДИТСЯ**

А) при значительной конвергенции зубов

Б) при отсутствии конвергенции

В) по желанию пациента

Г) у пожилых пациентов

**623. [T002669] ДЛЯ СНЯТИЯ ОТТИСКА С ЧЕЛЮСТИ ДЛЯ ИЗГОТОВЛЕНИЯ ЛИТЫХ КОРОНОК ИСПОЛЬЗУЮТ ЛОЖКИ**

А) стандартные металлические перфорированные

Б) пластмассовые индивидуальные

В) восковые индивидуальные

Г) стандартные пластмассовые для беззубых челюстей

**624. [T002671] ПОКАЗАНИЕМ К ДЕПУЛЬПИРОВАНИЮ ЗУБА ИЛИ ГРУППЫ ЗУБОВ ЯВЛЯЕТСЯ**

А) необходимость значительного укорочения при препарировании

Б) изготовление штампованных коронок

В) наличие интактных зубов

Г) старческий возраст пациентов

**625. [T002672] ТОЛЩИНА ПЛАСТМАССОВОЙ КОРОНКИ ДОЛЖНА БЫТЬ НЕ МЕНЕЕ (ММ)**

А) 1,0-1,5

Б) 0,5-0,7

В) 2,8-3,0

Г) 3,5-3,8

**626. [T002673] АЛЬГИНАТНАЯ МАССА ИСПОЛЬЗУЕТСЯ ДЛЯ ПОЛУЧЕНИЯ РАБОЧИХ ОТТИСКОВ ПРИ ИЗГОТОВЛЕНИИ КОРОНКИ**

А) штампованной

Б) литой

В) металлопластмассовой

Г) металлокерамической

**627. [T002674] ПРИ ПРЕПАРИРОВАНИИ ЗУБА ДЛЯ ИЗГОТОВЛЕНИЯ ШТАМПОВАННОЙ КОРОНКИ С БОКОВЫХ ПОВЕРХНОСТЕЙ ОСУЩЕСТВЛЯЮТ СОШЛИФОВКУ**

А) соответственно периметру шейки зуба, формируя цилиндр

Б) на толщину материала коронки

В) только экватора

Г) формируя конус 9-10°

**628. [T002675] ПРИ ПРЕПАРИРОВАНИИ ЗУБОВ ПОД ФАРФОРОВУЮ КОРОНКУ АПРОКСИМАЛЬНЫЕ СТЕНКИ ДОЛЖНЫ**

А) конвергировать под углом 6-8°

Б) слегка дивергировать

В) быть строго параллельны

Г) конвергировать под углом 10-15°

**629. [T002676] ТОЛЩИНА МЕТАЛЛОКЕРАМИЧЕСКОЙ КОРОНКИ ДОЛЖНА БЫТЬ НЕ МЕНЕЕ (ММ)**

- А) 1,8-2,0
- Б) 0,5-0,9
- В) 1,0-1,2
- Г) 0,2-0,4

**630. [T002677] ДЛЯ УСКОРЕНИЯ КРИСТАЛЛИЗАЦИИ МЕДИЦИНСКОГО ГИПСА ПРИ ЕГО ЗАМЕШИВАНИИ ДОБАВЛЯЕТСЯ**

- А) поваренная соль
- Б) сахар
- В) спирт
- Г) тетраборат натрия (бура)

**631. [T002678] АЛЬГИНАТНУЮ ОТТИСКНУЮ МАССУ ЗАМЕШИВАЮТ НА**

- А) воде
- Б) воде с добавлением соли
- В) тёплой воде
- Г) прилагаемом к материалу катализаторе

**632. [T002679] СИЛИКОНОВАЯ МАССА ИСПОЛЬЗУЕТСЯ ДЛЯ ПОЛУЧЕНИЯ РАБОЧИХ ОТТИСКОВ ПРИ ИЗГОТОВЛЕНИИ КОРОНКИ**

- А) металлопластмассовой
- Б) штампованной с облицовкой
- В) штампованной стальной
- Г) штампованной золотой

**633. [T002680] ПРИ ИЗГОТОВЛЕНИИ ЦЕЛЬНОЛИТОЙ КОРОНКИ ДЛЯ РАБОЧЕГО ОТТИСКА ИСПОЛЬЗУЮТ ОТТИСКНУЮ МАССУ**

- А) силиконовую
- Б) альгинатную
- В) цинкооксиэвгеноловую
- Г) гипсовую

**634. [T002681] ПРИ ИЗГОТОВЛЕНИИ МЕТАЛЛОКЕРАМИЧЕСКОЙ КОРОНКИ ДЛЯ РАБОЧЕГО ОТТИСКА ИСПОЛЬЗУЮТ ОТТИСКНУЮ МАССУ**

- А) силиконовую
- Б) альгинатную
- В) цинкооксиэвгеноловую
- Г) Стенс

**635. [T002682] ПРИ ИЗГОТОВЛЕНИИ ЦЕЛЬНОЛИТОЙ ИЛИ МЕТАЛЛОКЕРАМИЧЕСКОЙ КОРОНКИ РАБОЧИЙ ОТТИСК ПОЛУЧАЮТ МАССОЙ**

- А) силиконовой
- Б) альгинатной
- В) гипсовой
- Г) Стенсом

**636. [T002683] КЛИНИЧЕСКИМ ЭТАПОМ ИЗГОТОВЛЕНИЯ ЛИТОЙ МЕТАЛЛИЧЕСКОЙ КОРОНКИ ЯВЛЯЕТСЯ**

- А) определение центральной окклюзии или центрального соотношения челюстей
- Б) полировка коронки
- В) изготовление восковых базисов с окклюзионными валиками
- Г) моделирование литой коронки

**637. [T002684] ЛАБОРАТОРНЫМ ЭТАПОМ ИЗГОТОВЛЕНИЯ ЛИТОЙ МЕТАЛЛИЧЕСКОЙ КОРОНКИ ЯВЛЯЕТСЯ**

- А) моделирование литой коронки



- Б) определение центральной окклюзии или центрального соотношения челюстей
- В) припасовка литой коронки в полости рта
- Г) препарирование зуба под литую металлическую коронку

**638. [T002685] КЛИНИЧЕСКИМ ЭТАПОМ ИЗГОТОВЛЕНИЯ МЕТАЛЛОПЛАСТМАССОВОЙ КОРОНКИ ЯВЛЯЕТСЯ**

- А) припасовка каркаса металлопластмассовой коронки в полости рта
- Б) изготовление разборной комбинированной модели
- В) полировка металлопластмассовой коронки
- Г) моделирование каркаса металлопластмассовой коронки

**639. [T002686] КЛИНИЧЕСКИМ ЭТАПОМ ИЗГОТОВЛЕНИЯ МЕТАЛЛОКЕРАМИЧЕСКОЙ КОРОНКИ ЯВЛЯЕТСЯ**

- А) припасовка металлокерамической коронки в полости рта
- Б) моделирование каркаса металлокерамической коронки
- В) глазурование металлокерамической коронки
- Г) изготовление разборной комбинированной модели

**640. [T002687] ЛАБОРАТОРНЫМ ЭТАПОМ ИЗГОТОВЛЕНИЯ МЕТАЛЛОПЛАСТМАССОВОЙ КОРОНКИ ЯВЛЯЕТСЯ**

- А) полировка металлопластмассовой коронки
- Б) определение центральной окклюзии или центрального соотношения челюстей
- В) препарирование зуба под металлопластмассовую коронку
- Г) припасовка каркаса металлопластмассовой коронки в полости рта.

**641. [T002688] ЛАБОРАТОРНЫМ ЭТАПОМ ИЗГОТОВЛЕНИЯ МЕТАЛЛОКЕРАМИЧЕСКОЙ КОРОНКИ ЯВЛЯЕТСЯ**

- А) глазурование металлокерамической коронки
- Б) определение центральной окклюзии или центрального соотношения челюстей
- В) припасовка каркаса металлокерамической коронки в полости рта
- Г) припасовка металлокерамической коронки в полости рта

**642. [T002689] ДЛЯ ФОРМИРОВАНИЯ УСТУПА-СКОСА ПОД УГЛОМ 135° ГРАДУСОВ ПРИ ПРЕПАРИРОВАНИИ ПОД ЦЕЛЬНОЛИТЫЕ КОРОНКИ С ОБЛИЦОВКОЙ НЕОБХОДИМЫ БОРЫ**

- А) торпедовидные
- Б) шаровидные
- В) пикообразные
- Г) цилиндрические

**643. [T002690] ДЛЯ УМЕНЬШЕНИЯ РВОТНОГО РЕФЛЕКСА ПРИ ПОЛУЧЕНИИ ОТТИСКОВ ПАЦИЕНТУ РЕКОМЕНДУЕТСЯ ПРОПОЛОСКАТЬ РОТ**

- А) концентрированным раствором поваренной соли
- Б) тёплой водой
- В) содовым раствором
- Г) раствором перманганата калия

**644. [T002691] ЭТАП ПОЛУЧЕНИЯ АНАТОМИЧЕСКОГО ОТТИСКА ВКЛЮЧАЕТ**

- А) подбор стандартной оттискной ложки
- Б) изготовление индивидуальной ложки
- В) подбор оттискной ложки при помощи функциональных проб
- Г) перфорирование индивидуальной ложки в области болтающегося гребня

**645. [T002692] УДЕРЖАНИЕ АЛЬГИНАТНОЙ ОТТИСКНОЙ МАССЫ НА НЕПЕРФОРИРОВАННОЙ ЛОЖКЕ ОСУЩЕСТВЛЯЮТ С ПОМОЩЬЮ**

- А) лейкопластыря и адгезива
- Б) обработки краёв ложки изоколом
- В) обработки краёв ложки спиртом

Г) обработки краёв ложки перекисью водорода

**646. [T002693] У АЛЬГИНАТНЫХ ОТТИСКНЫХ МАТЕРИАЛОВ ГЛАВНЫМ НЕДОСТАТКОМ ЯВЛЯЕТСЯ СПОСОБНОСТЬ**

А) давать большую усадку, возникающую через 20 минут после получения оттиска

Б) замешиваться на воде

В) не растворяться в дезинфицирующем растворе

Г) сохранять целостность при выведении из полости рта

**647. [T002694] РАБОЧАЯ ГИПСОВАЯ МОДЕЛЬ ПО ОТТИСКУ ИЗ АЛЬГИНАТНОГО МАТЕРИАЛА ДОЛЖНА БЫТЬ ОТЛИТА НЕ ПОЗДНЕЕ**

А) 15 минут

Б) 45 минут

В) 60 минут

Г) 24 часов

**648. [T002695] УСЛОВИЕМ, ПРИ КОТОРОМ НЕ ОПРЕДЕЛЯЮТ ЦЕНТРАЛЬНУЮ ОККЛЮЗИЮ, ЯВЛЯЕТСЯ**

А) наличие зубов-антагонистов в 3 функционально-ориентированных группах зубов

Б) наличие зубов-антагонистов в 2 функционально-ориентированных группах зубов

В) наличие зубов-антагонистов в 1 функционально-ориентированной группе зубов

Г) патологическая генерализованная горизонтальная стёртость со снижением

высоты нижнего отдела лица

**649. [T002696] КОНСТРУКЦИЮ ДЛЯ ОПРЕДЕЛЕНИЯ ЦЕНТРАЛЬНОЙ ОККЛЮЗИИ ИЗГОТАВЛИВАЮТ ИЗ ВОСКА**

А) базисного

Б) моделировочного

В) липкого

Г) бюгельного

**650. [T002697] ПОСЛЕДОВАТЕЛЬНОСТЬ ПОДГОТОВКИ КАРКАСА МЕТАЛЛОКЕРАМИЧЕСКОЙ КОРОНКИ ПЕРЕД НАНЕСЕНИЕМ И ОБЖИГОМ КЕРАМИКИ ВКЛЮЧАЕТ**

А) пескоструйную обработку, обезжиривание каркаса; формирование окисной плёнки (обжиг)

Б) обезжиривание каркаса; пескоструйную обработку; формирование окисной плёнки (обжиг)

В) формирование окисной плёнки (обжиг); пескоструйную обработку, обезжиривание

Г) пескоструйную обработку; формирование окисной плёнки (обжиг); обезжиривание

**651. [T002698] РАБОЧИЙ ОТТИСК ПРИ ИЗГОТОВЛЕНИИ ЦЕЛЬНОЛИТОЙ КОРОНКИ ПОЛУЧАЮТ МАТЕРИАЛОМ**

А) силиконовым

Б) термопластическим

В) альгинатным

Г) твёрдокристаллическим

**652. [T002699] РАБОЧИЙ ОТТИСК ПРИ ИЗГОТОВЛЕНИИ МЕТАЛЛОКЕРАМИЧЕСКОЙ КОРОНКИ ПОЛУЧАЮТ**

А) Спидексом

Б) Репином

В) Упином

Г) гипсом

**653. [T002700] СВЯЗЬ КЕРАМИКИ С КАРКАСОМ МЕТАЛЛОКЕРАМИЧЕСКОЙ КОРОНКИ ХАРАКТЕРИЗУЕТСЯ КАК**

А) химическая

- Б) гальваническая
- В) механическая
- Г) биологическая

**654. [T002701] СВЯЗЬ ПЛАСТМАССЫ С КАРКАСОМ МЕТАЛЛОПЛАСТМАССОВОЙ КОРОНКИ ХАРАКТЕРИЗУЕТСЯ КАК**

- А) механическая
- Б) химическая
- В) гальваническая
- Г) биологическая

**655. [T002702] ПРИ ИЗГОТОВЛЕНИИ МЕТАЛЛОКЕРАМИЧЕСКИХ КОРОНОК ПРИМЕНЯЮТСЯ КЕРАМИЧЕСКИЕ МАССЫ С ТЕМПЕРАТУРОЙ ОБЖИГА (°С)**

- А) 850-900
- Б) 560-775
- В) 775-865
- Г) 350-560

**656. [T002703] ГЛАВНЫМ НЕДОСТАТКОМ КЕРАМИЧЕСКИХ МАСС, ИСПОЛЪЗУЕМЫХ ПРИ ИЗГОТОВЛЕНИИ МЕТАЛЛОКЕРАМИЧЕСКОЙ КОРОНКИ, ЯВЛЯЕТСЯ**

- А) хрупкость
- Б) раздражающее действие на слизистую оболочку
- В) изменение цвета
- Г) повышенная стираемость

**657. [T002704] ПРИ ИЗГОТОВЛЕНИИ МЕТАЛЛОПЛАСТМАССОВЫХ КОРОНОК ПРИМЕНЯЮТСЯ ВЫСОКОПРОЧНЫЕ ПЛАСТМАССЫ**

- А) Пиропласт Б) Стенс
- В) Дентафоль
- Г) Дентол

**658. [T002705] ПРИ ИЗГОТОВЛЕНИИ ОБЛИЦОВКИ ПЕРВЫМ СЛОЕМ КЕРАМИЧЕСКОЙ МАССЫ, НАНОСИМЫМ НА КАРКАС МЕТАЛЛОКЕРАМИЧЕСКОЙ КОРОНКИ, ЯВЛЯЕТСЯ**

- А) грунтовый (опаковый)
- Б) эмалевый
- В) дентинный
- Г) глазурь

**659. [T002706] ДЛЯ СНЯТИЯ С ЗУБА ЛИТОЙ МЕТАЛЛИЧЕСКОЙ КОРОНКИ В ПОЛОСТИ РТА ИСПОЛЪЗУЕТСЯ БОР**

- А) твёрдосплавный турбинный
- Б) карборундовый
- В) односторонний алмазный диск
- Г) колесовидный

**660. [T002707] ТОЛЩИНУ КАРКАСА МЕТАЛЛОКЕРАМИЧЕСКОЙ КОРОНКИ ОПРЕДЕЛЯЮТ**

- А) микрометром
- Б) эстеziометром
- В) электромиографом
- Г) гнатодинаметром

**661. [T002708] СОЗДАНИЕ БОЛЬШОЙ КОНУСНОСТИ ЗУБА ПРИ ПРЕПАРИРОВАНИИ ПРИВЕДЁТ К**

- А) расцементировке коронки
- Б) повреждению десневого края опорного зуба
- В) повреждению пародонта опорного зуба

Г) отколу керамической массы

**662. [T002709] ОТНОСИТЕЛЬНЫМ ПРОТИВОПОКАЗАНИЕМ К ПРИМЕНЕНИЮ МЕТАЛЛОКЕРАМИЧЕСКИХ КОРОНОК ЯВЛЯЕТСЯ**

А) парафункция жевательных мышц (бруксизм)

Б) бипрогнатический прикус

В) прогенический прикус

Г) ортогнатический прикус

**663. [T002710] ПРИ МОДЕЛИРОВКЕ КАРКАСА ЦЕЛЬНОЛИТОЙ КОРОНКИ ДЛЯ УМЕНЬШЕНИЯ УСАДКИ СПЛАВА ПРИ ЛИТЬЕ ИСПОЛЬЗУЕТСЯ**

А) компенсационный лак

Б) золотая фольга

В) платиновая фольга

Г) легкоплавкий сплав

**664. [T002711] ДЛЯ ПРОЧНОГО СОЕДИНЕНИЯ КЕРАМИЧЕСКОЙ МАССЫ С МЕТАЛЛОМ НА КАРКАС МЕТАЛЛОКЕРАМИЧЕСКОЙ КОРОНКИ НАНОСЯТ**

А) окисную пленку

Б) зацепные петли

В) компенсационный лак

Г) перлы

**665. [T002712] ДЛЯ ПРОЧНОГО СОЕДИНЕНИЯ ПЛАСТМАССЫ С МЕТАЛЛОМ НА КАРКАС МЕТАЛЛОПЛАСТМАССОВОЙ КОРОНКИ НАНОСЯТ**

А) перлы

Б) компенсационный лак

В) окисную пленку

Г) адаптивный колпачок

**666. [T002713] ОТНОСИТЕЛЬНЫМ ПРОТИВОПОКАЗАНИЕМ К ПРИМЕНЕНИЮ МЕТАЛЛОКЕРАМИЧЕСКИХ КОРОНОК ЯВЛЯЕТСЯ**

А) недостаточная высота коронок естественных зубов

Б) плоская форма естественных зубов

В) чрезмерная выраженность экваторов естественных зубов

Г) наличие депульпированных зубов

**667. [T002714] ЕСЛИ НА ЭТАПЕ ПРИПАСОВКИ КАРКАСА МЕТАЛЛОКЕРАМИЧЕСКОЙ КОРОНКИ ОБНАРУЖЕНО НЕПЛОТНОЕ ПРИЛЕГАНИЕ КРАЯ КОРОНКИ К ШЕЙКЕ ЗУБА, НЕОБХОДИМО**

А) вернуть в лабораторию для переделки коронки

Б) провести коррекцию края коронки крампонными щипцами

В) укоротить каркас коронки

Г) провести коррекцию края коронки с помощью молоточка и наковальни

**668. [T002715] ПОКАЗАНИЕМ К ИЗГОТОВЛЕНИЮ КУЛЬТЕВОЙ ШТИФТОВОЙ ВКЛАДКИ ЯВЛЯЕТСЯ**

А) разрушение твёрдых тканей зуба на уровне десны

Б) атрофия костной ткани стенок альвеол III и IV степени

В) подвижность корня II-III степени

Г) разрушение твёрдых тканей зуба ниже уровня десневого края до 1/2 длины корня

**669. [T002716] ТРЕБОВАНИЯ, ПРЕДЪЯВЛЯЕМЫЕ К МЕТАЛЛОКЕРАМИЧЕСКОМУ МОСТОВИДНОМУ ПРОТЕЗУ, ВКЛЮЧАЮТ**

А) восстановление анатомической формы зубов и целостности зубных рядов, соответствие цвета керамической облицовки цвету естественных зубов

Б) погружение коронок опорных зубов на 3-4 мм под десну

В) плотный контакт промежуточной части мостовидного протеза и слизистой оболочки

Г) исправления аномалий развития зубочелюстной системы

**670. [T002718] НА ЭТАПЕ ОПРЕДЕЛЕНИЯ ЦЕНТРАЛЬНОЙ ОККЛЮЗИИ ИЛИ ЦЕНТРАЛЬНОГО СООТНОШЕНИЯ ЧЕЛЮСТЕЙ ПРИ ИЗГОТОВЛЕНИИ КОНСОЛЬНОГО МОСТОВИДНОГО ПРОТЕЗА ИЗ ЛАБОРАТОРИИ ВРАЧ ПОЛУЧАЕТ**

А) гипсовые модели и восковые базисы с окклюзионными валиками

Б) гипсовые модели, загипсованные в артикулятор

В) металлический каркас консольного протеза

Г) консольный протез с облицовкой

**671. [T002719] КОНСТРУКЦИОННЫМ МАТЕРИАЛОМ ПРИ ИЗГОТОВЛЕНИИ НЕСЪЁМНОГО МОСТОВИДНОГО МЕТАЛЛОКЕРАМИЧЕСКОГО ПРОТЕЗА ЯВЛЯЕТСЯ**

А) керамическая масса

Б) воск

В) слепочная масса

Г) гипс

**672. [T002720] К ПРОТИВОПОКАЗАНИЯМ К ИЗГОТОВЛЕНИЮ КОНСОЛЬНОГО МОСТОВИДНОГО ПРОТЕЗА ОТНОСИТСЯ**

А) большая протяженность дефекта зубного ряда

Б) прогенический прикус

В) перекрёстный прикус

Г) прямой прикус

**673. [T002721] ОККЛЮДАТОРЫ ВОСПРОИЗВОДЯТ ДВИЖЕНИЯ НИЖНЕЙ ЧЕЛЮСТИ**

А) только вертикальные

Б) сагиттальные и боковые

В) сагиттальные, боковые и вертикальные

Г) только сагиттальные

**674. [T002722] АРТИКУЛЯТОРЫ ВОСПРОИЗВОДЯТ ДВИЖЕНИЯ НИЖНЕЙ ЧЕЛЮСТИ**

А) сагиттальные, боковые и вертикальные

Б) только боковые движения

В) только вертикальные

Г) сагиттальные и вертикальные

**675. [T002723] К ТВЁРДОКРИСТАЛЛИЗУЮЩИМСЯ ОТТИСКНЫМ МАТЕРИАЛАМ ОТНОСЯТСЯ**

А) гипсы

Б) С-силиконы

В) А-силиконы

Г) тиоколовые

**676. [T002724] К ТЕРМОПЛАСТИЧЕСКИМ ОТТИСКНЫМ МАТЕРИАЛАМ ОТНОСИТСЯ**

А) Стенс

Б) Спидекс

В) Репин

Г) гипс

**677. [T002725] К АЛЬГИНАТНЫМ ОТТИСКНЫМ МАССАМ ОТНОСИТСЯ**

А) Ипин

Б) Сизласт

В) Спидекс

Г) Тиодент  
**678. [T002726] К СИЛИКОНОВЫМ ОТТИСКНЫМ МАССАМ ОТНОСИТСЯ**

- А) Спидекс
- Б) масса Керра
- В) Стомальгин
- Г) гипс

**679. [T002727] К ЛАБОРАТОРНЫМ ЭТАПАМ ИЗГОТОВЛЕНИЯ СЪЁМНОГО ПЛАСТИНОЧНОГО ПРОТЕЗА ПРИ ЧАСТИЧНОМ ОТСУТСТВИИ ЗУБОВ ОТНОСИТСЯ**

- А) постановка искусственных зубов, замена воска на пластмассу
- Б) коррекция протеза
- В) получение оттисков
- Г) проверка конструкции протеза

**680. [T002728] К КЛИНИЧЕСКИМ ЭТАПАМ ИЗГОТОВЛЕНИЯ СЪЁМНОГО ПЛАСТИНОЧНОГО ПРОТЕЗА ПРИ ЧАСТИЧНОМ ОТСУТСТВИИ ЗУБОВ ОТНОСИТСЯ**

- А) проверка конструкции протеза, коррекция протеза
- Б) замена воска на пластмассу,
- В) постановка искусственных зубов
- Г) шлифовка и полировка готового протеза

**681. [T002729] ПОСЛЕ ПРОВЕДЕНИЯ КЛИНИЧЕСКОГО ЭТАПА ПРОВЕРКИ КОНСТРУКЦИИ СЪЁМНОГО ПЛАСТИНОЧНОГО ПРОТЕЗА СЛЕДУЕТ ЛАБОРАТОРНЫЙ ЭТАП**

- А) замены воска на пластмассу
- Б) постановки искусственных зубов
- В) изготовления восковых базисов с окклюзионными валиками
- Г) определения центральной окклюзии

**682. [T002730] ПОСЛЕ ПРОВЕДЕНИЯ КЛИНИЧЕСКОГО ЭТАПА ОПРЕДЕЛЕНИЯ ЦЕНТРАЛЬНОЙ ОККЛЮЗИИ СЛЕДУЕТ ЛАБОРАТОРНЫЙ ЭТАП**

- А) постановки искусственных зубов
- Б) замены воска на пластмассу
- В) отделки протеза
- Г) изготовления восковых базисов с окклюзионными валиками

**683. [T002731] ПОСЛЕ ЛАБОРАТОРНОГО ЭТАПА ПОСТАНОВКИ ИСКУССТВЕННЫХ ЗУБОВ СЛЕДУЕТ КЛИНИЧЕСКИЙ ЭТАП**

- А) проверки конструкции протеза
- Б) коррекции протеза
- В) определения центральной окклюзии
- Г) получения оттисков

**684. [T002732] ОТРОСТОК УДЕРЖИВАЮЩЕГО КЛАММЕРА ДОЛЖЕН РАСПОЛАГАТЬСЯ**

- А) по центру альвеолярного гребня в базисе под искусственными зубами
- Б) между экватором и окклюзионной поверхностью
- В) на вестибулярной поверхности зуба
- Г) между экватором и десной

**685. [T002733] УДЕРЖИВАЮЩИЙ КЛАММЕР СОСТОИТ ИЗ**

- А) плеча, тела, отростка
- Б) отростка, окклюзионной накладки
- В) окклюзионной накладки, ответвления
- Г) ответвления, тела, окклюзионной накладки

**686. [T002734] ЧАСТЬ ГНУТОГО ПРОВОЛОЧНОГО КЛАММЕРА, НАХОДЯЩАЯСЯ В КОНТАКТЕ С ЕСТЕСТВЕННЫМ ЗУБОМ, НАЗЫВАЕТСЯ**

- А) плечо
- Б) тело
- В) отросток
- Г) окклюзионная накладка

**687. [T002735] ЧАСТЬ ГНУТОГО ПРОВОЛОЧНОГО КЛАММЕРА, НАХОДЯЩАЯСЯ В БАЗИСЕ ПРОТЕЗА, НАЗЫВАЕТСЯ**

- А) отросток
- Б) плечо
- В) тело
- Г) дуга

**688. [T002736] ЧАСТИЧНЫЙ СЪЁМНЫЙ ПЛАСТИНОЧНЫЙ ПРОТЕЗ УДЕРЖИВАЕТСЯ НА ЧЕЛЮСТИ С ПОМОЩЬЮ**

- А) кламмеров
- Б) пластмассовых зубов
- В) базиса
- Г) фарфоровых зубов

**689. [T002737] С ПОМОЩЬЮ КРАМПОНОВ В БАЗИСЕ ПРОТЕЗА УДЕРЖИВАЮТСЯ ИСКУССТВЕННЫЕ ЗУБЫ**

- А) фарфоровые
- Б) пластмассовые
- В) литые
- Г) композитные

**690. [T002738] ПРОТЕЗНЫМ ЛОЖЕМ ДЛЯ БАЗИСА ПРОТЕЗА НА ВЕРХНЕЙ ЧЕЛЮСТИ ЯВЛЯЕТСЯ СЛИЗИСТАЯ ОБОЛОЧКА**

А) альвеолярного отростка, твёрдого нёба, частично нёбная поверхность сохранившихся зубов

- Б) альвеолярного отростка
- В) альвеолярного отростка и мягкого нёба
- Г) альвеолярного отростка, твёрдого и мягкого нёба

**691. [T002739] НАРУЖНЫЙ КРАЙ БАЗИСА СЪЁМНОГО ПЛАСТИНОЧНОГО ПРОТЕЗА НА ВЕРХНЕЙ ЧЕЛЮСТИ ПРОХОДИТ**

А) по переходной складке с вестибулярной стороны, обходя уздечку и тяжи, перекрывая альвеолярные бугры

- Б) с нёбной стороны, перекрывая боковые зубы на  $\frac{2}{3}$
- В) с нёбной стороны, перекрывая передние зубы на  $\frac{1}{3}$
- Г) по альвеолярным буграм верхней челюсти

**692. [T002740] ГРАНИЦЫ БАЗИСА СЪЁМНОГО ПЛАСТИНОЧНОГО ПРОТЕЗА ПРИ ОРТОГНАТИЧЕСКОМ ПРИКУСЕ В ПЕРЕДНЕМ ОТДЕЛЕ ВЕРХНЕЙ ЧЕЛЮСТИ ПЕРЕКРЫВАЮТ ЕСТЕСТВЕННЫЕ ЗУБЫ С НЁБНОЙ СТОРОНЫ НА**

- А)  $\frac{1}{3}$
- Б)  $\frac{1}{2}$
- В)  $\frac{2}{3}$
- Г)  $\frac{3}{4}$

**693. [T002741] ГРАНИЦА БАЗИСА СЪЁМНОГО ПЛАСТИНОЧНОГО ПРОТЕЗА НА НИЖНЕЙ ЧЕЛЮСТИ ПРОХОДИТ ПО ОТНОШЕНИЮ К ЕСТЕСТВЕННЫМ ЗУБАМ**

- А) перекрывая коронки зубов на  $\frac{2}{3}$
- Б) не касаясь зубов
- В) по середине коронки зубов

Г) перекрывая коронки зубов на  $\frac{1}{3}$

**694. [T002742] ГРАНИЦА БАЗИСА СЪЁМНОГО ПЛАСТИНОЧНОГО ПРОТЕЗА НА ВЕРХНЕЙ ЧЕЛЮСТИ С НЁБНОЙ СТОРОНЫ ПРОХОДИТ В ОБЛАСТИ ЕСТЕСТВЕННЫХ БОКОВЫХ ЗУБОВ**

А) перекрывая коронковую часть зубов на  $\frac{2}{3}$

Б) не касаясь зубов

В) в пришеечной области зубов

Г) перекрывая коронковую часть зубов на  $\frac{1}{3}$

**695. [T002743] ЭЛАСТИЧНЫЕ АКРИЛОВЫЕ МАТЕРИАЛЫ ДЛЯ ДВУХСЛОЙНЫХ БАЗИСОВ ОБЛАДАЮТ**

А) химическим соединением с жёстким акриловым базисом протеза

Б) повышенной степенью твёрдости

В) длительным сохранением эластичности

Г) незначительной степенью усадки

**696. [T002744] ЭЛАСТИЧНЫЕ АКРИЛОВЫЕ МАТЕРИАЛЫ ДЛЯ ДВУХСЛОЙНЫХ БАЗИСОВ ОБЛАДАЮТ**

А) потерей эластичности вследствие вымывания пластификатора

Б) длительным сохранением эластичности

В) незначительной степенью усадки

Г) повышенной степенью твёрдости

**697. [T002745] ПРОМЫШЛЕННЫЙ ВЫПУСК АКРИЛОВЫХ ПОДКЛАДОЧНЫХ МАТЕРИАЛОВ ДЛЯ БАЗИСОВ СЪЁМНЫХ ПРОТЕЗОВ ОСУЩЕСТВЛЯЕТСЯ В ВИДЕ**

А) полимера, мономера

Б) пасты, катализатора и подслоя (праймера)

В) основной и катализаторной масс

Г) пластин, армированных металлическими сетками

**698. [T002746] ВСПОМОГАТЕЛЬНЫМИ МАТЕРИАЛАМИ В ОРТОПЕДИЧЕСКОЙ СТОМАТОЛОГИИ ЯВЛЯЮТСЯ**

А) термопластические массы

Б) пластмассы

В) керамические массы

Г) металлические сплавы благородных металлов

**699. [T002747] ПАРАЛЛЕЛОМЕТРОМ НАЗЫВАЮТ АППАРАТ ДЛЯ ОПРЕДЕЛЕНИЯ**

А) пути введения и выведения протеза, линии обзора, наклона модели

Б) податливости слизистой оболочки

В) подвижности слизистой оболочки

Г) болевой чувствительности

**700. [T002748] ПОЛУЧЕНИЕ РАБОЧИХ ОТТИСКОВ ПРИ ПОЗДНЕМ (ОТСРОЧЕННОМ) ПРОТЕЗИРОВАНИИ ПРОИСХОДИТ**

А) через 4 и более недель после удаления зубов

Б) через 1-5 дней после удаления зубов

В) до удаления зубов

Г) в день удаления зубов, сразу после операции

**701. [T002749] ПОЛУЧЕНИЕ РАБОЧИХ ОТТИСКОВ ПРИ НЕПОСРЕДСТВЕННОМ ПРОТЕЗИРОВАНИИ ПРОИСХОДИТ**

А) до удаления зубов

Б) через 1-5 дней после удаления зубов

В) через 4 и более недель после удаления зубов

Г) в день удаления зубов



**702. [T002750] ОРИЕНТИРОМ ДЛЯ РАССТАНОВКИ ЦЕНТРАЛЬНЫХ РЕЗЦОВ ВЕРХНЕЙ ЧЕЛЮСТИ ЯВЛЯЕТСЯ**

- А) центр лица
- Б) уздечка языка
- В) уздечка верхней губы
- Г) уздечка нижней губы

**703. [T002751] ОККЛЮЗИОННУЮ ПОВЕРХНОСТЬ ВОСКОВОГО ВАЛИКА ВО ФРОНТАЛЬНОМ УЧАСТКЕ ПРИ ОПРЕДЕЛЕНИИ ЦЕНТРАЛЬНОГО СООТНОШЕНИЯ ЧЕЛЮСТЕЙ ФОРМИРУЮТ ПАРАЛЛЕЛЬНО ЛИНИИ**

- А) зрачковой
- Б) носовой
- В) ушной
- Г) зубной

**704. [T002752] ОККЛЮЗИОННУЮ ПОВЕРХНОСТЬ ВОСКОВОГО ВАЛИКА В БОКОВОМ УЧАСТКЕ ПРИ ОПРЕДЕЛЕНИИ ЦЕНТРАЛЬНОГО СООТНОШЕНИЯ ЧЕЛЮСТЕЙ ФОРМИРУЮТ ПАРАЛЛЕЛЬНО ЛИНИИ**

- А) носо-ушной
- Б) смыкания губ
- В) волосистой части головы
- Г) нижних зубов

**705. [T002753] ЛИНИЯ УЛЫБКИ ПРИ ОТСУТСТВИИ ФРОНТАЛЬНЫХ ЗУБОВ ВЕРХНЕЙ ЧЕЛЮСТИ ПРОВОДИТСЯ ПО ВОСКОВОМУ ВАЛИКУ НА УРОВНЕ**

- А) красной каймы верхней губы при улыбке
- Б) середины альвеолярного отростка верхней челюсти
- В) красной каймы нижней губы при улыбке
- Г) по линии смыкания губ

**706. [T002754] ЛИНИЯ ЭСТЕТИЧЕСКОГО ЦЕНТРА СООТВЕТСТВУЕТ**

- А) линии между центральными резцами
- Б) носо-ушной линии
- В) строго середине кончика носа
- Г) уздечке верхней губы

**707. [T002755] ЛИНИЯ КЛЫКОВ НА ВОСКОВОМ БАЗИСЕ С ОККЛЮЗИОННЫМ ВАЛИКОМ ПРОВОДИТСЯ В ВИДЕ ПЕРПЕНДИКУЛЯРА, ОПУЩЕННОГО ОТ**

- А) наружного края крыла носа
- Б) зрачка глаза
- В) наружного угла глаза
- Г) внутреннего угла глаза

**708. [T002756] РАССТОЯНИЕ МЕЖДУ ЛИНИЕЙ УЛЫБКИ И КРАЕМ ОККЛЮЗИОННОГО ВАЛИКА ОПРЕДЕЛЯЕТ**

- А) высоту центральных резцов верхней челюсти
- Б) ширину центральных резцов верхней челюсти
- В) положение верхней губы
- Г) высоту нижнего отдела лица

**709. [T002757] ОККЛЮЗИОННЫЙ ВАЛИК ВОСКОВОГО БАЗИСА ДОЛЖЕН БЫТЬ**

- А) шире естественных зубов на 1-2 мм
- Б) равен ширине естественных зубов
- В) шире естественных зубов на 5-6 мм
- Г) уже естественных зубов

**710. [T002758] ВЫСОТА ОККЛЮЗИОННОГО ВАЛИКА ВОСКОВОГО БАЗИСА ПО ОТНОШЕНИЮ К ОККЛЮЗИОННОЙ ПОВЕРХНОСТИ СОХРАНИВШИХСЯ ЗУБОВ МОЖЕТ БЫТЬ**

- А) выше уровня на 1-2 мм
- Б) выше уровня на 3-4 мм
- В) ниже уровня на 1-2 мм
- Г) ниже уровня на 3-4 мм

**711. [T002759] ВОСКОВЫЕ БАЗИСЫ С ОККЛЮЗИОННЫМИ ВАЛИКАМИ ПРИМЕНЯЮТСЯ ПРИ ОРТОПЕДИЧЕСКОМ ЛЕЧЕНИИ ДЛЯ ПРОВЕДЕНИЯ ЭТАПА**

- А) определения центральной окклюзии и центрального соотношения челюстей
- Б) постановки зубов
- В) проверки конструкции протеза
- Г) припасовки и наложения протеза

**712. [T002760] ДЛЯ ОПРЕДЕЛЕНИЯ ЦЕНТРАЛЬНОЙ ОККЛЮЗИИ В КЛИНИКУ ПОСТУПАЮТ ГИПСОВЫЕ МОДЕЛИ**

- А) с восковыми базисами и окклюзионными валиками
- Б) зафиксированные в артикуляторе
- В) зафиксированные в окклюдаторе
- Г) с восковыми базисами и искусственными зубами

**713. [T002761] ВОСКОВОЙ БАЗИС С ОККЛЮЗИОННЫМИ ВАЛИКАМИ ПЕРЕД ФИКСАЦИЕЙ ЦЕНТРАЛЬНОГО СООТНОШЕНИЯ ЧЕЛЮСТЕЙ ДОЛЖЕН**

- А) плотно прилегать к протезному ложу, соответствовать границам базиса протеза с учётом высоты и ширины зубов
- Б) плотно прилегать к протезному ложу, с расположением окклюзионного валика ниже естественных зубов
- В) соответствовать границам базиса протеза, с расположением окклюзионного валика на уровне естественных зубов
- Г) иметь окклюзионный валик ниже и уже естественных зубов

**714. [T002762] ЦЕНТРАЛЬНУЮ ОККЛЮЗИЮ ПРИ СМЫКАНИИ ЗУБОВ В ДВУХ ФУНКЦИОНАЛЬНО-ОРИЕНТИРОВАННЫХ ГРУППАХ, ОПРЕДЕЛЯЮТ С ПОМОЩЬЮ**

- А) восковых базисов с окклюзионными валиками
- Б) периодонтометра
- В) окклюзиометра
- Г) лицевой дуги

**715. [T002763] ПРИ ОТСУТСТВИИ ЗУБОВ-АНТОГОНИСТОВ ОПРЕДЕЛЯЮТ**

- А) центральное соотношение челюстей
- Б) центральную окклюзию
- В) переднюю окклюзию
- Г) боковую окклюзию правую

**716. [T002764] ОРИЕНТИРОМ РАСПОЛОЖЕНИЯ ПРИШЕЕЧНОЙ ЧАСТИ ФРОНТАЛЬНОЙ ГРУППЫ ИСКУССТВЕННЫХ ЗУБОВ В СЪЁМНОМ ПЛАСТИНОЧНОМ ПРОТЕЗЕ ЯВЛЯЕТСЯ**

- А) линия улыбки
- Б) перегородка носа
- В) уздечка верхней губы
- Г) фильтр верхней губы

**717. [T002765] КЛИНИЧЕСКИМ ОРИЕНТИРОМ ДЛЯ ПОДБОРА ФРОНТАЛЬНЫХ ИСКУССТВЕННЫХ ЗУБОВ ПО ШИРИНЕ В СЪЁМНОМ ПЛАСТИНОЧНОМ ПРОТЕЗЕ ЯВЛЯЕТСЯ**

- А) центральная линия и линия, проходящая через наружный край крыла носа
- Б) углы рта
- В) уздечка верхней губы
- Г) линия улыбки

**718. [T002766] БОЛЬШАЯ УСТОЙЧИВОСТЬ СЪЁМНОГО ПРОТЕЗА НА ВЕРХНЕЙ ЧЕЛЮСТИ ОБЕСПЕЧИВАЕТСЯ РАСПОЛОЖЕНИЕМ КЛАММЕРНОЙ ЛИНИИ**

- А) диагонально
- Б) трансверзально
- В) сагиттально
- Г) парасагиттально

**719. [T002767] ПРИ ФИКСАЦИИ ЦЕНТРАЛЬНОГО СООТНОШЕНИЯ ЧЕЛЮСТЕЙ ИЛИ ЦЕНТРАЛЬНОЙ ОККЛЮЗИИ НА ОККЛЮЗИОННЫЕ ВАЛИКИ ВОСКОВЫХ БАЗИСОВ НАНОСЯТ**

- А) размягчённый воск и насечки
- Б) гипс
- В) копировальную бумагу
- Г) альгинатную массу

**720. [T002768] КЛАММЕРНАЯ ФИКСАЦИЯ СЪЁМНОГО ПРОТЕЗА ЯВЛЯЕТСЯ РАЗНОВИДНОСТЬЮ**

- А) механической фиксации
- Б) анатомической ретенции
- В) биологической фиксации
- Г) биофизической фиксации

**721. [T002769] МЕХАНИЧЕСКАЯ ФИКСАЦИЯ СЪЁМНОГО ПРОТЕЗА ОБЕСПЕЧИВАЕТСЯ**

- А) телескопическими коронками
- Б) когезией
- В) анатомической ретенцией
- Г) адгезией

**722. [T002770] К АНАТОМИЧЕСКОЙ РЕТЕНЦИИ ОТНОСЯТ**

А) выраженность альвеолярных бугорков, свода нёба, высоту альвеолярного отростка

- Б) когезию
- В) адгезию
- Г) телескопическую фиксацию

**723. [T002771] ПО ФУНКЦИИ КЛАММЕРА ДЕЛЯТСЯ НА**

- А) удерживающие, опорно-удерживающие
- Б) круглые, полукруглые
- В) гнутые, литые
- Г) зубо-десневые, надесневые, назубные

**724. [T002772] ПО СТЕПЕНИ ОХВАТА ЗУБА КЛАММЕРА ДЕЛЯТСЯ НА**

- А) одноплечие, двуплечие
- Б) гнутые, литые
- В) удерживающие, опорно-удерживающие
- Г) круглые, полукруглые

**725. [T002773] ПО РАСПОЛОЖЕНИЮ КЛАММЕРА ДЕЛЯТСЯ НА**

- А) зубо-десневые, надесневые, назубные
- Б) гнутые, литые

- В) круглые, полукруглые
- Г) удерживающие, опорно-удерживающие

**726. [T002774] ПО МЕТОДУ ИЗГОТОВЛЕНИЯ КЛАММЕРА ДЕЛЯТСЯ НА**

- А) гнутые, литые, полимеризованные, комбинированные
- Б) круглые, полукруглые
- В) назубные, надесневые, зубо-десневые
- Г) удерживающие, опорно-удерживающие

**727. [T002775] ПО ПРОФИЛЮ СЕЧЕНИЯ КЛАММЕРА ДЕЛЯТСЯ НА**

- А) круглые, полукруглые, ленточные
- Б) гнутые, литые
- В) назубные, надесневые
- Г) удерживающие, опорно-удерживающие

**728. [T002776] ДИАМЕТР УДЕРЖИВАЮЩЕГО КЛАММЕРА СЪЁМНОГО ПРОТЕЗА СОСТАВЛЯЕТ ОТ (ММ)**

- А) 0,8-1,2
- Б) 0,1-0,5
- В) 1,4-1,9
- Г) 2-2,5

**729. [T002777] ПЛЕЧО УДЕРЖИВАЮЩЕГО КЛАММЕРА СЪЁМНОГО ПРОТЕЗА РАВНОМЕРНО КАСАЕТСЯ ЗУБА И РАСПОЛАГАЕТСЯ**

- А) между экватором и пришеечной частью зуба
- Б) на окклюзионной поверхности зуба
- В) между окклюзионной поверхностью зуба и экватором
- Г) на экваторе

**730. [T002778] ДИАГОНАЛЬНОЕ РАСПОЛОЖЕНИЕ КЛАММЕРНОЙ ЛИНИИ БЛАГОПРИЯТНО ДЛЯ ФИКСАЦИИ СЪЁМНОГО ПРОТЕЗА**

- А) на верхней челюсти
- Б) на нижней челюсти
- В) на верхней и нижней челюстях
- Г) при 1 классе дефекта зубного ряда (по Кеннеди)

**731. [T002779] ТРАНСВЕРЗАЛЬНОЕ РАСПОЛОЖЕНИЕ КЛАММЕРНОЙ ЛИНИИ БЛАГОПРИЯТНО ДЛЯ ФИКСАЦИИ СЪЁМНОГО ПРОТЕЗА**

- А) на нижней челюсти
- Б) на верхней челюсти
- В) на верхней и нижней челюстях
- Г) при 1 классе дефекта зубного ряда (по Кеннеди) на верхней челюсти

**732. [T002780] САГИТТАЛЬНОЕ РАСПОЛОЖЕНИЕ КЛАММЕРНОЙ ЛИНИИ НЕБЛАГОПРИЯТНО ДЛЯ ФИКСАЦИИ СЪЁМНОГО ПРОТЕЗА**

- А) на верхней и нижней челюстях
- Б) только на верхней челюсти
- В) только на нижней челюсти
- Г) при «болтающемся гребне» на верхней челюсти

**733. [T002781] ТОЧЕЧНАЯ ФИКСАЦИЯ СЪЁМНОГО ПЛАСТИНОЧНОГО ПРОТЕЗА ИМЕЕТСЯ ПРИ НАЛИЧИИ КЛАММЕРОВ В КОЛИЧЕСТВЕ**

- А) 1
- Б) 2
- В) 3
- Г) 4

**734. [T002782] ЛИНЕЙНАЯ ФИКСАЦИЯ СЪЁМНОГО ПЛАСТИНОЧНОГО ПРОТЕЗА ИМЕЕТСЯ ПРИ НАЛИЧИИ КЛАММЕРОВ В КОЛИЧЕСТВЕ**

- А) 2
- Б) 1

В) 3

Г) 4

**735. [T002784] КЛАММЕРНАЯ ЛИНИЯ ПРЕДСТАВЛЯЕТ СОБОЙ ВООБРАЖАЕМУЮ ЛИНИЮ, ПРОХОДЯЩУЮ**

А) между зубами, на которых расположены кламмера протеза

Б) по средней линии лица

В) между рецезовой точкой и вершиной дистального щёчного бугра 7 зуба на нижней челюсти

Г) по альвеолярной части нижней челюсти и альвеолярного отростка верхней челюсти

**736. [T002785] СДВОЕННЫЙ КЛАММЕР АККЕРА НАЗЫВАЕТСЯ**

А) Бонвиля

Б) Роуча

В) круговым

Г) обратного действия

**737. [T002786] ИЗГОТОВЛЕНИЕ УДЕРЖИВАЮЩИХ КЛАММЕРОВ СЪЁМНОГО ПЛАСТИНОЧНОГО ПРОТЕЗА ПРОВОДИТСЯ ЗУБНЫМ ТЕХНИКОМ НА ЭТАПЕ**

А) моделирования воскового базиса и постановки искусственных зубов

Б) отливки гипсовых моделей

В) замены воска на пластмассу

Г) шлифовки и полировки

**738. [T002787] ЗАМКОВОЕ КРЕПЛЕНИЕ СЪЁМНОГО ПРОТЕЗА ПРЕДСТАВЛЯЕТ СОБОЙ РАЗНОВИДНОСТЬ**

А) механической фиксации

Б) анатомической ретенции

В) биофизическая фиксация

Г) биомеханической фиксации

**739. [T002788] БАЛОЧНАЯ ФИКСАЦИЯ СЪЁМНОГО ПРОТЕЗА ПРЕДСТАВЛЯЕТ СОБОЙ РАЗНОВИДНОСТЬ**

А) механической фиксации

Б) анатомической ретенции

В) биофизической фиксации

Г) биомеханическая фиксации

**740. [T002789] ПРИМЕНЕНИЕ ЗАМКОВЫХ КРЕПЛЕНИЙ ДЛЯ ФИКСАЦИИ СЪЁМНОГО ПРОТЕЗА ДАЁТ ВОЗМОЖНОСТЬ**

А) повысить эстетику

Б) уменьшить рвотный рефлекс

В) улучшить дикцию

Г) улучшить гигиену полости рта

**741. [T002790] ДЛЯ БОЛЕЕ БЛАГОПРИЯТНОГО РАСПРЕДЕЛЕНИЯ ДАВЛЕНИЯ НА ОПОРНЫЙ ЗУБ ПРИ КОНЦЕВОМ ДЕФЕКТЕ ЗУБНОГО РЯДА ОККЛЮЗИОННАЯ НАКЛАДКА РАСПОЛАГАЕТСЯ НА ЖЕВАТЕЛЬНОЙ ПОВЕРХНОСТИ СО СТОРОНЫ**

А) медиальной

Б) вестибулярной

В) оральной

Г) дистальной

**742. [T002791] ПЛЕЧИ ЛИТОГО КЛАММЕРА АККЕРА В БЮГЕЛЬНОМ ПРОТЕЗЕ ВЫПОЛНЯЮТ ФУНКЦИЮ**

А) удерживающую, опорную и стабилизирующую

Б) опорную

В) направляющую

Г) удерживающую

**743. [T002792] ИЗОЛЯЦИЯ ТОРУСА ПРИ ИЗГОТОВЛЕНИИ СЪЁМНОГО ПЛАСТИНОЧНОГО ПРОТЕЗА ПРОВОДИТСЯ С ПОМОЩЬЮ ПЛАСТИНКИ ИЗ**

А) свинца

Б) меди

В) олова

Г) платины

**744. [T002793] ИЗОЛЯЦИЯ ЭКЗОСТОЗОВ ПРИ ИЗГОТОВЛЕНИИ СЪЁМНОГО ПЛАСТИНОЧНОГО ПРОТЕЗА ПРОВОДИТСЯ С ПОМОЩЬЮ**

А) свинцовой пластины

Б) пластмассы

В) гипса

Г) воска

**745. [T002794] ИЗОЛЯЦИЯ ТОРУСА ПРИ ИЗГОТОВЛЕНИИ СЪЁМНОГО ПЛАСТИНОЧНОГО ПРОТЕЗА ПРОВОДИТСЯ ЗУБНЫМ ТЕХНИКОМ НА ЭТАПЕ**

А) моделирования воскового базиса, постановки искусственных зубов

Б) отливки гипсовых моделей

В) изготовления восковых базисов с окклюзионными валиками

Г) отделки, шлифовки и полировки

**746. [T002795] ИЗОЛЯЦИЯ КОСТНЫХ ВЫСТУПОВ ПРИ ИЗГОТОВЛЕНИИ СЪЁМНОГО ПЛАСТИНОЧНОГО ПРОТЕЗА ПРОВОДИТСЯ ЗУБНЫМ ТЕХНИКОМ НА ЭТАПЕ**

А) изготовления кламмеров, моделирования воскового базиса, постановки искусственных зубов

Б) изготовления восковых базисов с окклюзионными валиками

В) отливки гипсовых моделей

Г) отделки, шлифовки и полировки

**747. [T002796] ПОКАЗАНИЕМ К ПОСТАНОВКЕ ИСКУССТВЕННЫХ ЗУБОВ НА «ПРИТОЧКЕ» В СЪЁМНОМ ПЛАСТИНОЧНОМ ПРОТЕЗЕ ЯВЛЯЕТСЯ**

А) «короткая» верхняя губа

Б) чрезмерная выраженность альвеолярной части нижней челюсти

В) чрезмерная выраженность торуса

Г) выраженная уздечка нижней губы

**748. [T002797] ПРИ ПОСТАНОВКЕ ЗУБОВ В АРТИКУЛЯТОРЕ ВЫВЕРЯЮТСЯ ОККЛЮЗИИ**

А) центральная, передние, боковые

Б) только передние и центральная

В) только боковые левые и правые

Г) только центральная

**749. [T002798] ПРИ ПОСТАНОВКЕ ЗУБОВ В ОККЛЮДАТОРЕ ВЫВЕРЯЮТСЯ ОККЛЮЗИИ**

А) центральная

Б) боковые правые

В) передние и центральная

Г) боковые левые

**750. [T002801] ПРИ ВНЕРОТОВОМ ЭТАПЕ ПРОВЕРКИ КОНСТРУКЦИИ ПЛАСТИНОЧНЫХ ПРОТЕЗОВ НЕЛЬЗЯ ОПРЕДЕЛИТЬ ПРАВИЛЬНОСТЬ (ИЛИ ТОЧНОСТЬ ВЫПОЛНЕНИЯ)**

А) соответствия цвета зубов

Б) границ протезов

В) постановки искусственных зубов

Г) положения кламмеров

**751. [T002802] ПОСТАНОВКА ИСКУССТВЕННЫХ БОКОВЫХ ЗУБОВ В ПРЯМОМ КОНТАКТЕ ЩЁЧНЫХ БУГОРКОВ ВЕРХНЕЙ И НИЖНЕЙ ЧЕЛЮСТЕЙ МОЖЕТ ПРИВЕСТИ К**

- А) прикусыванию щёк
- Б) повышенному рвотному рефлексу
- В) ощущению инородного тела
- Г) нарушению дикции

**752. [T002803] ОТСУТСТВИЕ ИЗОЛЯЦИИ ТОРУСА МОЖЕТ ПРИВЕСТИ К**

- А) балансу протеза
- Б) прикусыванию щёк
- В) чрезмерному выделению слюны
- Г) нарушению эстетики

**753. [T002804] ОТСУТСТВИЕ ИЗОЛЯЦИИ ЭКЗОСТОЗОВ МОЖЕТ ПРИВЕСТИ К**

- А) травматическому повреждению слизистой оболочки
- Б) прикусыванию щёк
- В) нарушению эстетики
- Г) нарушению дикции

**754. [T002805] УДЛИНЕНИЕ ГРАНИЦЫ БАЗИСА ПРОТЕЗА ПО ЛИНИИ «А» МОЖЕТ ПРИВЕСТИ**

- А) рвотному рефлексу и ощущению инородного тела
- Б) нарушению эстетики
- В) прикусыванию щёк
- Г) нарушению дикции

**755. [T002806] БЫСТРОЕ ОХЛАЖДЕНИЕ КЮВЕТЫ НА ОКОНЧАТЕЛЬНОМ ЭТАПЕ ЗАМЕНЫ ВОСКА НА БАЗИСНУЮ ПЛАСТМАССУ МОЖЕТ ПРИВЕСТИ К ОБРАЗОВАНИЮ В БАЗИСЕ ПРОТЕЗА**

- А) внутреннего напряжения
- Б) пористости сжатия
- В) гранулярной пористости
- Г) газовой пористости

**756. [T002807] БЫСТРЫЙ ПОДЪЁМ ТЕМПЕРАТУРЫ ПРИ ПОЛИМЕРИЗАЦИИ БАЗИСНОЙ ПЛАСТМАССЫ СПОСОБСТВУЕТ ОБРАЗОВАНИЮ В БАЗИСЕ ПРОТЕЗА**

- А) газовой пористости
- Б) гранулярной пористости
- В) внутреннего напряжения
- Г) пористости сжатия

**757. [T002810] ПРИ ПОЧИНКЕ ПЕРЕЛОМА БАЗИСА ПЛАСТИНОЧНОГО ПРОТЕЗА ИСПОЛЬЗУЕТСЯ МЕТОД ГИПСОВКИ В КЮВЕТУ**

- А) прямой
- Б) обратный
- В) косвенный
- Г) индивидуальный

**758. [T002811] ПРИЧИНОЙ ОБРАЗОВАНИЯ ГРАНУЛЯРНОЙ ПОРИСТОСТИ В БАЗИСЕ ПЛАСТИНОЧНОГО ПРОТЕЗА ЯВЛЯЕТСЯ**

- А) недостаток мономера
- Б) избыток мономера
- В) быстрое охлаждение кюветы
- Г) быстрый нагрев кюветы

**759. [T002812] ПРИЧИНОЙ ОБРАЗОВАНИЯ В БАЗИСЕ ПЛАСТИНОЧНОГО ПРОТЕЗА ВНУТРЕННЕГО НАПРЯЖЕНИЯ ЯВЛЯЕТСЯ**

- А) быстрое охлаждение кюветы
- Б) недостаток мономера
- В) избыток мономера
- Г) быстрый нагрев кюветы

**760. [T002813] К БАЗИСНЫМ ПЛАСТМАССАМ ОТНОСИТСЯ**

- А) Фторакс
- Б) Ортосил
- В) Карбодент
- Г) Редонт

**761. [T002814] МОДЕЛЬ С БЮГЕЛЬНЫМ ПРОТЕЗОМ ПРИ ЗАМЕНЕ ВОСКА НА БАЗИСНУЮ ПЛАСТМАССУ ГИПСУЮТ В КЮВЕТУ МЕТОДОМ**

- А) обратным
- Б) прямым
- В) косвенным
- Г) комбинированным

**762. [T002815] ИЗЛИШКИ ПЛАСТМАССЫ В ОБЛАСТИ ПРИЛЕГАНИЯ К ЕСТЕСТВЕННЫМ ЗУБАМ ПРИ ПРИПАСОВКЕ ПРОТЕЗА МОЖНО ОБНАРУЖИТЬ ПРИ ПОМОЩИ**

- А) копировальной бумаги
- Б) воска
- В) химического карандаша
- Г) изокола

**763. [T002816] СЪЁМНЫЙ ПЛАСТИНОЧНЫЙ ПРОТЕЗ НУЖДАЕТСЯ В ПРИПАСОВКЕ В ПОЛОСТИ РТА ИЗ-ЗА НАЛИЧИЯ**

- А) поднутрений у естественных зубов и их наклона
- Б) нарушения технологии
- В) врачебных ошибок
- Г) некачественной полировки протеза

**764. [T002817] ДЛЯ ОТОБРАЖЕНИЯ НА БАЗИСЕ СЪЁМНОГО ПЛАСТИНОЧНОГО ПРОТЕЗА ОБЛАСТИ ТРАВМИРОВАННОЙ СЛИЗИСТОЙ ОБОЛОЧКИ ИСПОЛЬЗУЮТ**

- А) водный дентин или корректор
- Б) копировальную бумагу
- В) спирт
- Г) воск

**765. [T002818] ФАЗАМИ АДАПТАЦИИ К СЪЁМНОМУ ПЛАСТИНОЧНОМУ ПРОТЕЗУ (ПО В.Ю. КУРЛЯНДСКОМУ) ЯВЛЯЮТСЯ**

- А) раздражение, частичное торможение, полное торможение
- Б) ближайшая, быстрая, отделённая
- В) успокоение, привыкание, адаптация
- Г) медленная, быстрая, очень быстрая

**766. [T002819] ФАЗА РАЗДРАЖЕНИЯ К СЪЁМНОМУ ПЛАСТИНОЧНОМУ ПРОТЕЗУ (ПО В.Ю. КУРЛЯНДСКОМУ) ДЛИТСЯ (ДНИ)**

- А) 1
- Б) 2
- В) 3
- Г) 4

**767. [T002820] ФАЗА ЧАСТИЧНОГО ТОРМОЖЕНИЯ К СЪЁМНОМУ ПЛАСТИНОЧНОМУ ПРОТЕЗУ (ПО В.Ю. КУРЛЯНДСКОМУ) ДЛИТСЯ (ДНИ)**

- А) 2-4



- Б) 7-10
- В) 10-20
- Г) 20-30

**768. [T002821] ФАЗА ПОЛНОГО ТОРМОЖЕНИЯ К СЪЁМНОМУ ПЛАСТИНОЧНОМУ ПРОТЕЗУ (ПО В.Ю. КУРЛЯНДСКОМУ) ДЛИТСЯ (ДНИ)**

- А) с 5 по 33
- Б) со 2 по 15
- В) с 3 по 7
- Г) с 4 по 21

**769. [T002822] КОРРЕКЦИЮ СЪЁМНОГО ПЛАСТИНОЧНОГО ПРОТЕЗА ВРАЧ ПРОВОДИТ С ПОМОЩЬЮ**

- А) фрез
- Б) твёрдосплавных турбинных боров
- В) алмазных турбинных боров
- Г) вулканитовых дисков

**770. [T002823] ДЛЯ ДОБАВЛЕНИЯ ИСКУССТВЕННОГО ЗУБА ПРИ ПОЧИНКЕ ПРОТЕЗА ПОЛУЧАЮТ ОТТИСК МАССОЙ**

- А) альгинатной
- Б) термопластической
- В) гидроколлоидной
- Г) цинкоксиэвгеноловой

**771. [T002824] ДЛЯ ПОЧИНКИ СЪЁМНОГО ПРОТЕЗА НА НИЖНЕЙ ЧЕЛЮСТИ ПРИ ОТЛОМЕ УДЕРЖИВАЮЩЕГО КЛАММЕРА НЕОБХОДИМО ПОЛУЧИТЬ ОТТИСК С ЧЕЛЮСТИ**

- А) нижней с протезом
- Б) нижней без протеза
- В) верхней и нижней без протеза
- Г) нижней без протеза, верхней с протезом

**772. [T002825] ПРИ ПОЧИНКЕ СЪЁМНОГО ПРОТЕЗА НА НИЖНЕЙ ЧЕЛЮСТИ В СВЯЗИ С ПОТЕРЕЙ ЕСТЕСТВЕННОГО ЗУБА НЕОБХОДИМО ПОЛУЧИТЬ ОТТИСК С ЧЕЛЮСТИ**

- А) нижней с протезом и верхней
- Б) нижней с протезом
- В) верхней и нижней без протеза
- Г) нижней без протеза

**773. [T002826] ПОСЛЕ НАЛОЖЕНИЯ СЪЁМНОГО ПЛАСТИНОЧНОГО ПРОТЕЗА В ПОЛОСТЬ РТА ПАЦИЕНТА НАЗНАЧАЮТ КОРРЕКЦИЮ**

- А) на следующий день после наложения протеза
- Б) через неделю
- В) через 3 дня
- Г) при появлении неприятных ощущений

**774. [T002827] ОПТИМАЛЬНЫЕ СРОКИ ПОЛЬЗОВАНИЯ СЪЁМНЫМИ ПЛАСТИНОЧНЫМИ ПРОТЕЗАМИ СОСТАВЛЯЮТ (ЛЕТ)**

- А) 3
- Б) 6
- В) 7
- Г) 10

**775. [T002828] ПОЛНАЯ АДАПТАЦИЯ (ПО В.Ю. КУРЛЯНДСКОМУ) К СЪЁМНОМУ ПРОТЕЗУ ПРОИСХОДИТ ЧЕРЕЗ (ДНИ)**

- А) 33
- Б) 10
- В) 15

Г) 19

**776. [T002829] ПРИ ПОЯВЛЕНИИ БОЛИ ПОСЛЕ НАЛОЖЕНИЯ СЪЁМНОГО ПЛАСТИНОЧНОГО ПРОТЕЗА ПАЦИЕНТУ РЕКОМЕНДУЕТСЯ ПЕРЕД ВИЗИТОМ К ВРАЧУ ДЛЯ КОРРЕКЦИИ ПРОТЕЗ**

- А) снять и надеть его за 3 часа перед коррекцией
- Б) не снимать на ночь
- В) не снимать в течении недели
- Г) снять

**777. [T002830] ПОСЛЕ ПРИПАСОВКИ И НАЛОЖЕНИЯ СЪЁМНОГО ПЛАСТИНОЧНОГО ПРОТЕЗА ОБИЛЬНОЕ СЛЮНООТДЕЛЕНИЕ ЯВЛЯЕТСЯ ПРИЗНАКОМ ФАЗЫ АДАПТАЦИИ**

- А) раздражения
- Б) полного раздражения
- В) частичного торможения
- Г) быстрого торможения

**778. [T002832] ПРИ НАЛИЧИИ СИЛЬНЫХ БОЛЕЙ ПОСЛЕ НАЛОЖЕНИЯ ПРОТЕЗА ПАЦИЕНТУ РЕКОМЕНДУЕТСЯ СЪЁМНЫЙ ПЛАСТИНОЧНЫЙ ПРОТЕЗ**

- А) снять и надеть за 2-4 часа перед посещением врача
- Б) не снимать до посещения врача
- В) снять и надеть, когда пройдут болевые ощущения
- Г) снять и после исчезновения болевых ощущений прийти к врачу

**779. [T002833] ПОСЛЕ ПРОВЕДЕНИЯ ПОСЛЕДНЕЙ КОРРЕКЦИИ СЪЁМНОГО ПРОТЕЗА ПАЦИЕНТУ НЕОБХОДИМО РЕКОМЕНДОВАТЬ ЯВИТЬСЯ В КЛИНИКУ ДЛЯ ДИСПАНСЕРНОГО ОСМОТРА**

- А) 1 раз в полгода
- Б) 1 раз в месяц
- В) 1 раз в год
- Г) по желанию пациента

**780. [T002834] ПРИЧИНЫ ПОЛОМОК БАЗИСОВ СЪЁМНЫХ ПЛАСТИНОЧНЫХ ПРОТЕЗОВ, СВЯЗАННЫЕ С ТЕХНИЧЕСКИМИ ОШИБКАМИ, ЗАКЛЮЧАЮТСЯ В**

- А) нарушении правил изоляции экзостозов, нарушении режима полимеризации, нарушении правил постановки зубов
- Б) неправильном изготовлении восковых базисов с окклюзионными валиками
- В) неправильном выборе цвета и формы зубов
- Г) неправильном выборе цвета базисной пластмассы

**781. [T002835] ПРИЧИНЫ ПОЛОМКИ БАЗИСА СЪЁМНОГО ПЛАСТИНОЧНОГО ПРОТЕЗА, СВЯЗАННЫЕ С НЕБРЕЖНЫМ ОТНОШЕНИЕМ ПАЦИЕНТА К СВОЕМУ ПРОТЕЗУ, ЗАКЛЮЧАЮТСЯ В**

- А) плохом уходе, плохом хранении, откусывании твёрдой пищи
- Б) неправильном выборе зубной щётки для чистки протезов
- В) неправильном выборе зубной пасты для чистки протезов
- Г) снятии протезов на ночь и хранении их в дистиллированной воде

**782. [T002837] ПРИЧИНЫ, ПРИВОДЯЩИЕ К ПОЛОМКЕ БАЗИСА СЪЁМНОГО ПЛАСТИНОЧНОГО ПРОТЕЗА, ЗАКЛЮЧАЮТСЯ В**

- А) быстром охлаждением кюветы после полимеризации
- Б) получении оттиска силиконовой массой
- В) получении оттиска альгинатной массой
- Г) толстом базисе протеза

**783. [T002838] ОБУЧЕНИЕ ПАЦИЕНТОВ ПОЛЬЗОВАНИЮ БЮГЕЛЬНЫМИ ПРОТЕЗАМИ ОСУЩЕСТВЛЯЕТСЯ ПОСЛЕ \_\_\_\_\_ ПРОТЕЗА**

- А) припасовки и наложения
- Б) припасовки каркаса
- В) консультации и выбора конструкции
- Г) проверки конструкции

**784. [T002839] КОРРЕКЦИЮ БЮГЕЛЬНОГО ПРОТЕЗА НАЧИНАЮТ С**

- А) выявления жалоб пациента и осмотра слизистой оболочки полости рта
- Б) выявления окклюзионных взаимоотношений артикуляционной бумагой
- В) осмотра слизистой оболочки
- Г) выявления причин травмы

**785. [T002840] К ПРИЧИНАМ, ПРИВОДЯЩИМ К РАЗРУШЕНИЮ ФАРФОРОВОЙ КОРОНКИ, ОТНОСЯТ**

- А) невыверенные окклюзионные контакты
- Б) чрезмерную конусность культи зуба
- В) чрезмерное укорочение зуба
- Г) слишком большую толщину коронки

**786. [T002841] К НЕСПЕЦИФИЧЕСКИМ ФАКТОРАМ, СПОСОБСТВУЮЩИМ РАЗВИТИЮ АЛЛЕРГИЧЕСКОЙ РЕАКЦИИ ПРИ ИСПОЛЬЗОВАНИИ МЕТАЛЛИЧЕСКОЙ ВКЛАДКИ, ОТНОСЯТ**

- А) коррозионные процессы сплавов
- Б) тепловой эффект
- В) олигодинамическое действие
- Г) кариозные процессы

**787. [T002844] МЕТАЛЛОКЕРАМИЧЕСКИЕ МОСТОВИДНЫЕ ПРОТЕЗЫ В СРАВНЕНИИ С МЕТАЛЛОПЛАСТМАССОВЫМИ ОБЛАДАЮТ СВОЙСТВАМИ**

- А) ниже стираемость, выше цветостойкость
- Б) выше стираемость, выше цветостойкость
- В) выше стираемость, ниже цветостойкость
- Г) ниже стираемость, ниже цветостойкость

**788. [T002845] МЕТАЛЛОКЕРАМИЧЕСКИЕ МОСТОВИДНЫЕ ПРОТЕЗЫ ПО СРАВНЕНИЮ С ПЯЯННЫМИ МОСТОВИДНЫМИ ПРОТЕЗАМИ С ПЛАСТМАССОВОЙ ОБЛИЦОВКОЙ ОБЛАДАЮТ СВОЙСТВАМИ**

- А) выше эстетика, выше прочность
- Б) выше эстетика, ниже прочность
- В) ниже эстетика, ниже прочность
- Г) ниже эстетика, выше прочность

**789. [T002846] ПРИЧИНОЙ ГИНГИВИТА В ОБЛАСТИ ИСКУССТВЕННЫХ КОРОНОК НА ОПОРНЫХ ЗУБАХ В МОСТОВИДНОМ ПРОТЕЗЕ МОЖЕТ БЫТЬ**

- А) отсутствие экватора
- Б) хорошо выраженный экватор
- В) плотный охват в области шейки зуба
- Г) наличие контактного пункта

**790. [T002847] К СПЛАВАМ, ОБЛАДАЮЩИМ ЛУЧШЕЙ БИОЛОГИЧЕСКОЙ СОВМЕСТИМОСТЬЮ С ТКАНЯМИ ПОЛОСТИ РТА, ОТНОСЯТ**

- А) содержащие золото
- Б) нержавеющей сталь
- В) хромо-кобальтовые
- Г) хромо-никелевые

**791. [T002848] К ВОЗМОЖНЫМ ОСЛОЖНЕНИЯМ ПРИ ПОЛЬЗОВАНИИ МЕТАЛЛОАКРИЛОВЫМИ ЛИТЫМИ МОСТОВИДНЫМИ ПРОТЕЗАМИ ОТНОСЯТ**

- А) быстрое истирание облицовки протеза
- Б) повышенное истирание зубов-антагонистов
- В) появление подвижности зубов-антагонистов
- Г) неприятный запах изо рта

**792. [T002849] К ПРИЧИНАМ СКОЛА КЕРАМИЧЕСКОГО ПОКРЫТИЯ С МЕТАЛЛОКЕРАМИЧЕСКИХ ПРОТЕЗОВ В ПОЛОСТИ РТА ОТНОСЯТ**

- А) невыверенные окклюзионные контакты
- Б) выраженную конусность культи зуба
- В) неудовлетворительную гигиену полости рта
- Г) обширные пломбы на зубах-антагонистах

**793. [T002850] К ВОЗМОЖНЫМ ОСЛОЖНЕНИЯМ ПРИ ПОЛЬЗОВАНИИ МЕТАЛЛОКЕРАМИЧЕСКИМИ МОСТОВИДНЫМИ ПРОТЕЗАМИ ОТНОСЯТ**

- А) повышенное истирание зубов-антагонистов
- Б) быстрое истирание облицовки
- В) возникновение микротоков в полости рта
- Г) изменение цвета облицовки

**794. [T002851] К ВОЗМОЖНЫМ НЕДОСТАТКАМ МОСТОВИДНОГО ПРОТЕЗА ИЗ НЕРЖАВЕЮЩЕЙ СТАЛИ ОТНОСЯТ**

- А) привкус металла в полости рта
- Б) быстрое стирание зубов-антагонистов
- В) низкую жевательную эффективность
- Г) появление подвижности зубов-антагонистов

**795. [T002852] ПРИЧИНОЙ СКОЛА КЕРАМИЧЕСКОЙ ОБЛИЦОВКИ МЕТАЛЛОКЕРАМИЧЕСКОГО МОСТОВИДНОГО ПРОТЕЗА В ПОЛОСТИ РТА МОЖЕТ БЫТЬ**

- А) ошибка при обжиге и охлаждении керамической облицовки
- Б) выраженная конусность культи зуба
- В) неудовлетворительная гигиена полости рта
- Г) наличие искусственных коронок на зубах-антагонистах

**796. [T002853] К ОСЛОЖНЕНИЮ ПРИ ПОЛЬЗОВАНИИ МОСТОВИДНЫМИ ПРОТЕЗАМИ ОТНОСИТСЯ**

- А) прикусывание слизистой оболочки щеки в области боковых зубов
- Б) увеличение болевой чувствительности слизистой оболочки протезного ложа
- В) повышение устойчивости пародонта зубов к вертикальной нагрузке
- Г) появление клиновидного дефекта у рядом стоящих зубов

**797. [T002854] К ОСЛОЖНЕНИЮ ПРИ ПОЛЬЗОВАНИИ МОСТОВИДНЫМИ ПРОТЕЗАМИ ОТНОСИТСЯ**

- А) травма слизистой оболочки в области тела мостовидного протеза
- Б) уменьшение болевой чувствительности слизистой оболочки протезного ложа
- В) повышение устойчивости пародонта зубов к вертикальной нагрузке
- Г) конвергенция рядом стоящих зубов

**798. [T002855] ПРИЧИНОЙ РАСЦЕМЕНТИРОВКИ МЕТАЛЛОКЕРАМИЧЕСКИХ МОСТОВИДНЫХ ПРОТЕЗОВ МОЖЕТ БЫТЬ**

- А) чрезмерная конусность культей зубов
- Б) некачественное литьё
- В) чрезмерное количество обжигов
- Г) наличие съёмного протеза в полости рта

**799. [T002856] ПЕРВИЧНЫМ ЛЕЧЕБНЫМ МЕРОПРИЯТИЕМ ПРИ КРОВОТЕЧЕНИЯХ ЯВЛЯЕТСЯ**

- А) остановка кровотечения
- Б) оценка кровопотери
- В) усиление коагулирующих свойств крови
- Г) восполнение кровопотери

**800. [T002858] ПРЕДПОЧИТАЕМЫМ МЕТОДОМ ЛЕЧЕНИЯ ПРИ ПЕРЕЛОМЕ КОРОНКИ ЗУБА СО ВСКРЫТИЕМ ПОЛОСТИ ЗУБА ПРИ НЕСФОРМИРОВАННОМ КОРНЕ ЯВЛЯЕТСЯ**

- А) частичная пульпотомия
- Б) не прямое покрытие пульпы
- В) пульпэктомия
- Г) девитальная ампутация

**801. [T002862] ДЛЯ ЛЕЧЕНИЯ ОСТРОГО ГЕРПЕТИЧЕСКОГО СТОМАТИТА В ПЕРВЫЕ ДНИ НАЗНАЧАЮТ**

- А) Ацикловир
- Б) масло Шиповника
- В) Метронидазол
- Г) Флюкостат

**802. [T002863] ТЕРАПИЯ КАНДИДОЗНЫХ ПОРАЖЕНИЙ СЛИЗИСТОЙ ОБОЛОЧКИ ПОЛОСТИ РТА ПРЕДУСМАТРИВАЕТ ПРИМЕНЕНИЕ ПРЕПАРАТА**

- А) Клотримазол
- Б) Тетрациклин
- В) Валцикловир
- Г) Индометацин

**803. [T002865] ДЛЯ НЕПРЯМОГО ПОКРЫТИЯ ПУЛЬПЫ У ДЕТЕЙ НЕ ИСПОЛЬЗУЮТ**

- А) нетвердеющие пасты
- Б) твердеющие пасты
- В) композиты световой полимеризации
- Г) стеклоиономерные цементы (СИЦ)

**804. [T002867] ПОСТОЯННАЯ ОБТУРАЦИЯ КОРНЕВОГО КАНАЛА ВО ВРЕМЕННОМ ЗУБЕ НЕ ПРОВОДИТСЯ**

- А) гуттаперчивыми штифтами
- Б) цинкоксидэвгенольной пастой
- В) йодоформной пастой
- Г) кальцийсодержащей пастой

**805. [T002868] К РЕСТАВРАЦИОННЫМ СТЕКЛОИОНОМЕРНЫМ ЦЕМЕНТАМ (СИЦ) ОТНОСИТСЯ**

- А) Fiji 9
- Б) Vitrebond
- В) Ultrablend
- Г) Cavalite

**806. [T002869] ДЛЯ ЛЕЧЕНИЯ НАЧАЛЬНЫХ ФОРМ КАРИЕСА ВРЕМЕННЫХ ЗУБОВ ПРИМЕНЯЮТ**

- А) фтористое и азотнокислое серебро
- Б) антисептики
- В) гемостатики
- Г) биологически активные вещества

**807. [T002870] ОПТИМАЛЬНАЯ КРАТНОСТЬ ПРОВЕДЕНИЯ АППЛИКАЦИЙ ПРЕПАРАТОВ КАЛЬЦИЯ ДЛЯ РЕМОТЕРАПИИ**

- А) не реже 1 раза в день в течение 2-4 недель
- Б) 3-4 раза в год
- В) однократно при лечении кариеса

Г) 1 раз в год

**808. [T002871] МЕТОД ЛЕЧЕНИЯ ПУЛЬПИТА, ПРИ КОТОРОМ УДАЛЯЮТ КОРОНКОВУЮ ПУЛЬПУ С СОХРАНЕНИЕМ КОРНЕВОЙ, НАЗЫВАЕТСЯ**

- А) пульпотомия
- Б) не прямое покрытие пульпы
- В) прямое покрытие пульпы
- Г) пульпэктомия

**809. [T002872] ПРИ ЗАТРУДНЁННОЙ ИЗОЛЯЦИИ РАБОЧЕГО ПОЛЯ ГЕРМЕТИЗАЦИЯ ФИССУР ПРОВОДИТСЯ**

- А) стеклоиономерными цементами (СИЦ)
- Б) композитными герметиками
- В) компомерными герметиками
- Г) масляным дентином

**810. [T002873] ЛЕЧЕНИЕ КАРИЕСА У ДЕТЕЙ РАННЕГО ВОЗРАСТА СЛЕДУЕТ НАЧИНАТЬ**

- А) с момента возникновения
- Б) в возрасте 3 лет
- В) в возрасте 5 лет
- Г) после физиологической смены зубов

**811. [T002874] ДЛЯ ПРОВЕДЕНИЯ МЕТОДА ИНФИЛЬТРАЦИИ НАЧАЛЬНЫХ ФОРМ КАРИЕСА ПРИМЕНЯЕТСЯ ПРЕПАРАТ**

- А) Icon
- Б) Gaenial bond
- В) G-coat
- Г) Opalustre

**812. [T002875] У ДЕТЕЙ НАИБОЛЕЕ ЭФФЕКТИВНЫМ ДЛЯ ЛЕЧЕНИЯ ВОСПАЛЕНИЯ ПУЛЬПЫ ПОСТОЯННЫХ ОДНОКОРНЕВЫХ ЗУБОВ С НЕПОЛНОСТЬЮ СФОРМИРОВАННОЙ ВЕРХУШКОЙ КОРНЯ ЯВЛЯЕТСЯ МЕТОД**

- А) глубокой ампутации
- Б) диатермокоагуляции
- В) прижизненной ампутации коронковой пульпы
- Г) девитальной ампутации

**813. [T002876] ТАКТИКА ПРИ СЛУЧАЙНОЙ ПЕРФОРАЦИИ ДНА КАРИОЗНОЙ ПОЛОСТИ ВРЕМЕННОГО МОЛЯРА У РЕБЁНКА 5 ЛЕТ, ИМЕЮЩЕГО НИЗКИЙ УРОВЕНЬ ИНТЕНСИВНОСТИ КАРИЕСА, СОСТОИТ В**

- А) лечении биологическим методом
- Б) лечении методом девитальной ампутации
- В) лечении методом витальной ампутации
- Г) отсроченном пломбировании

**814. [T002877] МЕТОДОМ ЛЕЧЕНИЯ МОЛЯРОВ, ПРЕДПОЧТИТЕЛЬНЫМ ПРИ ХРОНИЧЕСКОМ ПУЛЬПИТЕ В СТАДИИ ОБОСТРЕНИЯ У РЕБЁНКА 5 ЛЕТ, ЯВЛЯЕТСЯ**

- А) девитальная экстирпация
- Б) биологический
- В) витальная ампутация коронковой пульпы
- Г) девитальная ампутация

**815. [T002878] НАИБОЛЕЕ ЭФФЕКТИВНОЙ ПРИ ЛЕЧЕНИИ ХРОНИЧЕСКИХ ПЕРИОДОНТИТОВ ПОСТОЯННЫХ ЗУБОВ С НЕЗАКОНЧЕННЫМ РОСТОМ КОРНЕЙ И СОХРАНЕНИЕМ ЗОНЫ РОСТА У ДЕТЕЙ ЯВЛЯЕТСЯ ПАСТА**

- А) кальцийсодержащая
- Б) резорцин-формалиновая
- В) эвгеноловая
- Г) эндометазоновая

**816. [T002879] ЛУЧШИМ МЕТОДОМ ЛЕЧЕНИЯ ЗУБОСОДЕРЖАЩИХ КИСТ У ДЕТЕЙ ЯВЛЯЕТСЯ**

- А) цистомия без удаления постоянных зубов из полости кисты
- Б) пломбирование за верхушку «причинных» зубов
- В) пломбирование зуба с резекцией верхушек корня
- Г) цистомия с удалением постоянных зубов из полости кисты

**817. [T002880] ВРАЧЕБНАЯ ТАКТИКА ПРИ ПОЛНОМ ВЫВИХЕ ВРЕМЕННОГО ЗУБА**

- А) зуб реплантации не подлежит
- Б) зуб обязательно должен быть реплантирован
- В) зуб не реплантируется, если до его смены остаётся менее одного года
- Г) зуб реплантируется, если до его смены остаётся более двух лет

**818. [T002881] ЦЕЛЕСООБРАЗНОЕ ЛЕЧЕНИЕ ПОЛНОГО ВЫВИХА ПОСТОЯННОГО РЕЗЦА СО СФОРМИРОВАННЫМ КОРНЕМ ЗАКЛЮЧАЕТСЯ В**

- А) реплантации зуба с предварительным его пломбированием
- Б) возмещении дефекта съёмным протезом
- В) реплантации зуба без пломбирования
- Г) имплантации

**819. [T002882] ПРИ ЛЕЧЕНИИ ОСТРОГО ГЕРПЕТИЧЕСКОГО СТОМАТИТА ПРИМЕНЯЮТ АЦИКЛОВИР В ДОЗИРОВКЕ (МГ/КГ МАССЫ ТЕЛА)**

- А) 20
- Б) 200
- В) 250
- Г) 500

**820. [T002884] ДЛЯ МЕСТНОГО ПРИМЕНЕНИЯ ПРИ ЛЕЧЕНИИ КАНДИДОЗА ПРИМЕНЯЮТ**

- А) 1-2% раствор пищевой соды
- Б) 10-20% раствор пищевой соды
- В) инстилляциии Интерферона
- Г) противомикробные мази

**821. [T002885] МЕСТНАЯ ТЕРАПИЯ ЭКЗЕМАТОЗНОГО ХЕЙЛИТА ПРЕДУСМАТРИВАЕТ ПРИМЕНЕНИЕ**

- А) мази Оксикорт
- Б) гигиенической губной помады
- В) мази Клотримазол
- Г) мази Ацикловир

**822. [T002886] ОСНОВНЫМ МЕТОДОМ ОБЕЗБОЛИВАНИЯ ПРИ УДАЛЕНИИ ВРЕМЕННЫХ ЗУБОВ ВЕРХНЕЙ ЧЕЛЮСТИ ЯВЛЯЕТСЯ АНЕСТЕЗИЯ**

- А) инфльтрационная
- Б) инфраорбитальная
- В) туберальная
- Г) внутрикостная

**823. [T002887] НАИЛУЧШИЙ ЭФФЕКТ ОБЕЗБОЛИВАНИЯ ПРИ УДАЛЕНИИ ПОСТОЯННЫХ МОЛЯРОВ НИЖНЕЙ ЧЕЛЮСТИ У ДЕТЕЙ ДОСТИГАЕТСЯ АНЕСТЕЗИЕЙ**

- А) аппликационной + торусальной

- Б) аппликационной + инфльтрационной
- В) аппликационной + туберальной
- Г) аппликационной + интралигаментарной + друк-анестезией

**824. [T002888] ЭЛЕКТРООДОНТОДИАГНОСТИКА (ЭОД) ПРИ ХРОНИЧЕСКИХ ПУЛЬПИТАХ ПОСТОЯННЫХ ЗУБОВ СОСТАВЛЯЕТ (МКА)**

- А) 20-60
- Б) 2-6
- В) 8-10
- Г) 10-20

**825. [T002889] ПРОНИЦАЕМОСТЬ ЭМАЛИ ПОВЫШАЕТСЯ ПОД ДЕЙСТВИЕМ**

- А) углеводистой пищи
- Б) ультрафиолетового света
- В) глюконата кальция
- Г) фторидсодержащих зубных паст

**826. [T002890] ДЛЯ ЛЕЧЕБНОЙ ПРОКЛАДКИ ПРИ ГЛУБОКОМ КАРИЕСЕ ПРИМЕНЯЮТ**

- А) прокладки на основе гидроокиси кальция
- Б) пасты с гормональными препаратами
- В) пасты с антибиотиками
- Г) Форфенан

**827. [T002891] ОСНОВОЙ ЛЕЧЕБНЫХ ПРОКЛАДОК ДИКАЛ, КАЛЬЦИ-ПУЛЬП, КАЛЬМЕЦИН ЯВЛЯЕТСЯ**

- А) гидроокись кальция
- Б) антибиотик
- В) антисептик
- Г) Интерферон

**828. [T002894] ПЛОМБИРОВАНИЕ КАНАЛОВ ВРЕМЕННЫХ РЕЗЦОВ С РАЗРУШЕННОЙ КОРОНКОЙ ЗУБА ПРОИЗВОДЯТ**

- А) пастой из Окиси цинка на масляной основе
- Б) фосфат-цементом
- В) серебряным штифтом
- Г) Резорцин-формалиновой пастой

**829. [T002895] МЕДИКАМЕНТОЗНЫМ СРЕДСТВОМ ДЛЯ АНТИСЕПТИЧЕСКОЙ ОБРАБОТКИ КАНАЛОВ У ДЕТЕЙ СТАРШЕ 3 ЛЕТ ЯВЛЯЕТСЯ**

- А) Йодиол
- Б) раствор Шиллера - Писарева
- В) физиологический раствор
- Г) спирт

**830. [T002896] КАНАЛЫ ВРЕМЕННЫХ СФОРМИРОВАННЫХ РЕЗЦОВ ПРЕДПОЧТИТЕЛЬНЕЕ ПЛОМБИРОВАТЬ**

- А) пастой из Окиси цинка на масляной основе
- Б) Резорцин-формалиновой пастой
- В) фосфат-цементом
- Г) пастой Каласепт

**831. [T002897] ГИПОХЛОРИТ НАТРИЯ ДЛЯ ОБРАБОТКИ КАНАЛА ЦЕЛЕСООБРАЗНО ИСПОЛЬЗОВАТЬ В КОНЦЕНТРАЦИИ (%)**

- А) 2,5-3
- Б) 0,5-1
- В) 10-15
- Г) 20



**832. [T002898] ДЛЯ МЕДИКАМЕНТОЗНОЙ ОБРАБОТКИ КОРНЕВОГО КАНАЛА ИСПОЛЬЗУЮТ**

- А) Хлоргексидин
- Б) спирт
- В) Лизетол
- Г) физиологический раствор

**833. [T002901] ПРИ ПОДСЧЕТЕ ИНДЕКСА РМА ДЕСНУ ОКРАШИВАЮТ**

- А) раствором Шиллера - Писарева
- Б) Метиленовым синим
- В) Бриллиантовым зелёным
- Г) Эритрозином

**834. [T002902] РАСТВОРОМ, ПРИМЕНЯЕМЫМ ПРИ ГИПЕРТРОФИЧЕСКОМ ГИНГИВИТЕ ДЛЯ СКЛЕРОЗИРУЮЩЕЙ ТЕРАПИИ, ЯВЛЯЕТСЯ**

- А) 30% Трихлоруксусной кислоты
- Б) 3% H<sub>2</sub>O<sub>2</sub>
- В) 40% Формалина
- Г) Йодиол

**835. [T002903] ДЛЯ ПРОВЕДЕНИЯ ФОРМАЛИНОВОЙ ПРОБЫ ПРИМЕНЯЮТ РАСТВОР (%)**

- А) 3
- Б) 0,5
- В) 10
- Г) 20

**836. [T002904] ДЛЯ ОБРАБОТКИ ПАРОДОНТАЛЬНЫХ КАРМАНОВ ПРИ РАЗВИВШЕЙСЯ СТАДИИ ПАРОДОНТИТА ИСПОЛЬЗУЮТ РАСТВОР**

- А) 0,06% Хлоргексидина
- Б) 2,5% Йода
- В) 40% Формалина
- Г) Бриллиантовый зелёный

**837. [T002905] ПРИ ХРОНИЧЕСКОМ КАТАРАЛЬНОМ ГИНГИВИТЕ ДЛЯ ЛЕЧЕБНЫХ ПОВЯЗОК ПРИМЕНЯЮТ МАЗЬ**

- А) 5% Бугадионовую
- Б) 0,25% Оксолиновую
- В) 2% Неомициновую
- Г) 5% Синтомициновую

**838. [T002906] ДЛЯ ЛЕЧЕНИЯ ПИОДЕРМИИ ПРИМЕНЯЮТ МАЗЬ**

- А) Банеоцин
- Б) Клотримазол (Канестен)
- В) Бугадионовую
- Г) Гепариновую

**839. [T002907] К ЛЕКАРСТВЕННЫМ СРЕДСТВАМ, НАЗНАЧАЕМЫМ ПРИ ГЕРПАНГИНЕ В ПЕРВЫЕ 2-3 ДНЯ ЗАБОЛЕВАНИЯ, ОТНОСЯТ**

- А) противовирусные препараты
- Б) антисептики
- В) антибиотики
- Г) кератопластики

**840. [T002908] ПРЕПАРАТОМ ДЛЯ ПЕРОРАЛЬНОГО ВВЕДЕНИЯ ПРИ ОСТРОМ ГЕРПЕТИЧЕСКОМ СТОМАТИТЕ ПРИ СРЕДНЕТЯЖЁЛОЙ И ТЯЖЁЛОЙ ФОРМАХ ЗАБОЛЕВАНИЯ В ПЕРИОД ВЫСЫПАНИЙ ЯВЛЯЕТСЯ**

- А) Ацикловир
- Б) Тетрациклин

В) Сульфадиметоксин

Г) Нистатин

**841. [T002909] ДЛЯ ЭТИОЛОГИЧЕСКОГО ЛЕЧЕНИЯ ПРИ ОСТРОМ ГЕРПЕТИЧЕСКОМ СТОМАТИТЕ ПРИМЕНЯЮТ**

А) противовирусные препараты

Б) антисептики

В) протеолитические ферменты

Г) обезболивающие средства

**842. [T002911] ПРИ ЛЕЧЕНИИ ПИОДЕРМИИ ВНУТРЬ НАЗНАЧАЮТ ДЕСЕНСИБИЛИЗИРУЮЩИЕ ПРЕПАРАТЫ, ПОЛИВИТАМИНЫ И**

А) сульфаниламиды

Б) противогрибковые

В) противовирусные

Г) кортикостероиды

**843. [T002912] ДЛЯ ЛЕЧЕНИЯ КАНДИДОЗА ИСПОЛЬЗУЮТ МАЗЬ**

А) Канестен (Клотримазол)

Б) Гепариновую

В) Бонафтоновую

Г) Солкосерил

**844. [T002913] К КЕРАТОПЛАСТИЧЕСКИМ СРЕДСТВАМ ОТНОСЯТ**

А) Актовегин, Солкосерил

Б) Неомициновая мазь

В) Теброфеновая мазь

Г) Клотримазол

**845. [T002914] К ЛЕКАРСТВЕННЫМ СРЕДСТВАМ, ВЫЗЫВАЮЩИМ ХИМИЧЕСКИЕ ОЖОГИ СЛИЗИСТОЙ ОБОЛОЧКИ ПОЛОСТИ РТА, ОТНОСЯТ**

А) Формалин

Б) Картолин

В) Лизоцим

Г) Витаон

**846. [T002917] СПОСОБСТВУЕТ ГИПОСЕНСИБИЛИЗАЦИИ И БЫСТРО УЛУЧШАЕТ САМОЧУВСТВИЕ БОЛЬНОГО МНОГОФОРМНОЙ ЭКССУДАТИВНОЙ ЭРИТЕМОЙ**

А) внутривенное введение Тиосульфата натрия

Б) курс антибиотиков широкого спектра действия

В) приём противовирусных препаратов внутрь и местно

Г) раствор Натрия салицилата в возрастной дозировке

**847. [T002918] ПРИ ПИОДЕРМИИ НА КРАСНОЙ КАЙМЕ ГУБ ГНОЙНЫЕ КОРКИ РАЗМЯГЧАЮТ РАСТВОРОМ ПЕРЕКИСИ ВОДОРОДА (%)**

А) 1

Б) 3

В) 5

Г) 10

**848. [T002919] НЕЙТРАЛИЗАЦИЮ ХИМИЧЕСКИХ КИСЛОТНЫХ ОЖОГОВ ПРОВОДЯТ РАСТВОРОМ НАТРИЯ ГИДРОКАРБОНАТА (%)**

А) 1-2

Б) 0,5

В) 5-10

Г) 20-30

**849. [T002921] ДЛЯ ОБРАБОТКИ ПОЛОСТИ РТА ПРИ КАНДИДОЗЕ НЕОБХОДИМО**

А) удалить верхний рыхлый слой налета, обработать 1–2% раствором гидрокарбоната натрия и затем канестеном или клотримазолом

Б) обезболить слизистую оболочку, провести антисептическую обработку и аппликацию маслом шиповника

В) обезболить, смазать мазью ацикловир

Г) обезболить, обработать 1–2% р-ром гидрокарбоната натрия, затем кератопластическими средствами

**850. [T002922] К ЛЕКАРСТВЕННЫМ СРЕДСТВАМ, ВЫЗЫВАЮЩИМ ХИМИЧЕСКИЕ ОЖОГИ, ОТНОСЯТ**

А) Резорцин-формалиновая смесь

Б) Винилин

В) Метиленовый синий

Г) Витаон

**851. [T002925] ДЛЯ УСКОРЕНИЯ ЗАЖИВЛЕНИЯ ЭЛЕМЕНТОВ ХРОНИЧЕСКОГО РЕЦИДИВИРУЮЩЕГО АФТОЗНОГО СТОМАТИТА ПРИМЕНЯЮТ**

А) Солкосерил дентальную адгезивную пасту

Б) Флореналевую мазь

В) Теброфеновую мазь

Г) Клотримазол мазь

**852. [T002926] ДЛЯ ЛЕЧЕНИЯ ОСТРОГО ГЕРПЕТИЧЕСКОГО СТОМАТИТА (ОГС) ПРИМЕНЯЮТ МАЗЬ**

А) Ацикловир

Б) Канестен

В) Неомициновую

Г) Бугадионовую

**853. [T002928] ПРИ КАНДИДОЗЕ ВНУТРЬ НАЗНАЧАЮТ ПРЕПАРАТЫ**

А) противогрибковые

Б) противовирусные

В) антибактериальные

Г) гормональные

**854. [T002929] ДЛЯ АНТИСЕПТИЧЕСКИХ ПОЛОСКАНИЙ ПРИ ХРОНИЧЕСКОМ РЕЦИДИВИРУЮЩЕМ АФТОЗНОМ СТОМАТИТЕ (ХРАС) РЕКОМЕНДУЮТ**

А) настои и отвары трав

Б) растворы антибиотиков

В) раствор Борной кислоты

Г) раствор Аскорбиновой кислоты

**855. [T002930] ЭТИОТРОПНЫМ СРЕДСТВОМ ЛЕЧЕНИЯ ОСТРОГО ГЕРПЕТИЧЕСКОГО СТОМАТИТА (ОГС) В ПЕРИОД ВЫСЫПАНИЯ ЯВЛЯЮТСЯ СРЕДСТВА**

А) противовирусные

Б) жаропонижающие

В) обезболивающие

Г) кератопластические

**856. [T002932] ПРЕПАРАТОМ, ИСПОЛЬЗУЕМЫМ ДЛЯ АППЛИКАЦИОННОЙ АНЕСТЕЗИИ У ДЕТЕЙ, ЯВЛЯЕТСЯ**

А) Лидокаин

Б) Мепивакаин

В) Артикаин-форте

Г) Прокаин (Новокаин)

**857. [T002934] ЭПИНЕФРИН (АДРЕНАЛИН) В РАСТВОР АНЕСТЕТИКА НЕ РЕКОМЕНДУЕТСЯ ДОБАВЛЯТЬ ПРИ ПРОВЕДЕНИИ АНЕСТЕЗИИ ДЕТЯМ ДО (ЛЕТ)**

- А) 5
- Б) 3
- В) 7
- Г) 10

**858. [T002935] ВЫБОР МЕТОДА ЛЕЧЕНИЯ ПУЛЬПИТА У ДЕТЕЙ ЗАВИСИТ ОТ**

- А) диагноза заболевания, групповой принадлежности зубов, стадии их развития
- Б) возраста ребёнка, наличия сопутствующей соматической патологии
- В) стадии развития зубов и их групповой принадлежности
- Г) только групповой принадлежности зубов

**859. [T002936] ПРИ ВЫБОРЕ ТАКТИКИ ЛЕЧЕНИЯ ВКОЛОЧЕННОГО ВЫВИХА ВРЕМЕННЫХ ЦЕНТРАЛЬНЫХ РЕЗЦОВ НАИБОЛЕЕ ВАЖНЫМ КРИТЕРИЕМ ЯВЛЯЕТСЯ**

- А) возраст ребёнка
- Б) результат электроодонтодиагностики (ЭОД)
- В) результат рентгенологического исследования
- Г) состояние остальных зубов (распространённость кариеса)

**860. [T002937] ПРИ НЕПОЛНОМ ВЫВИХЕ ЗУБОВ 5.1, 6.1 У РЕБЁНКА ШЕСТИ ЛЕТ РЕКОМЕНДУЕТСЯ**

- А) их удаление
- Б) динамическое наблюдение
- В) проведение репозиции и шинирования
- Г) выдвижение в зубной ряд ортодонтическими методами

**861. [T002939] УСТРАНЕНИЕ ДЕЙСТВУЮЩЕЙ ПРИЧИНЫ ПРИ ЛОКАЛЬНОМ ПАРОДОНТИТЕ**

- А) приводит к стабилизации процесса
- Б) приводит к переходу в следующую фазу заболевания
- В) приводит к выздоровлению
- Г) не влияет на течение заболевания

**862. [T002940] ЛЕЧЕНИЕ ХРОНИЧЕСКОГО КАТАРАЛЬНОГО ГИНГИВИТА ВКЛЮЧАЕТ**

- А) гигиену полости рта, удаление зубных отложений, наложение лечебных повязок
- Б) гигиену полости рта, устранение местных факторов (коррекция уздечек, пластика преддверия полости рта и др.), электрофорез витаминами, все виды массажа
- В) обезболивание, снятие зубных отложений, аппликации протеолитическими ферментами, антибактериальные средства
- Г) обезболивание, массаж, смазывание дёсен кератопластиками

**863. [T002941] ЛЕЧЕНИЕ ГИПЕРТРОФИЧЕСКОГО ГИНГИВИТА ВКЛЮЧАЕТ**

- А) гигиену полости рта, удаление зубных отложений, склерозирующие средства, физиотерапию
- Б) гигиену полости рта, удаление зубных отложений, наложение лечебных повязок
- В) гигиену полости рта, устранение местных факторов (коррекция уздечек, пластика преддверия полости рта и др.), электрофорез витаминами, все виды массажа
- Г) обезболивание, антибактериальные средства, физиотерапию

**864. [T002942] ЛЕЧЕНИЕ АТРОФИЧЕСКОГО ГИНГИВИТА ВКЛЮЧАЕТ**

- А) гигиену полости рта, устранение местных факторов (коррекция уздечек, пластика преддверия полости рта и др.), электрофорез витаминами, все виды массажа

Б) гигиену полости рта, удаление зубных отложений, склерозирующие средства, физиотерапию

В) гигиену полости рта, удаление зубных отложений, наложение лечебных повязок

Г) обезболивание, снятие зубных отложений, аппликации протеолитическими ферментами, антибактериальные средства

**865. [T002943] ЛЕЧЕНИЕ ЯЗВЕННО-НЕКРОТИЧЕСКОГО ГИНГИВИТА ВКЛЮЧАЕТ**

А) обезболивание, снятие зубных отложений, аппликации протеолитическими ферментами, антибактериальные средства

Б) гигиену полости рта, удаление зубных отложений, наложение лечебных повязок

В) гигиену полости рта, устранение местных факторов (коррекция уздечек, пластика преддверия полости рта и др.), электрофорез витаминами, все виды массажа

Г) гигиену полости рта, обезболивание, массаж

**866. [T002944] В БЛИЖАЙШИЕ ЧАСЫ ПОСЛЕ РАНЕНИЙ ЯЗЫКА, МЯГКОГО НЁБА, ТКАНЕЙ ДНА РТА ОПАСНОСТЬ ДЛЯ ЖИЗНИ РЕБЁНКА ПРЕДСТАВЛЯЕТ**

А) асфиксия

Б) нарушение приёма пищи

В) нарушение речи

Г) развитие гнойно-некротического процесса

**867. [T002945] СРОК, В ТЕЧЕНИЕ КОТОРОГО ПРОИСХОДИТ ПОЛНАЯ КОСТНАЯ РЕГЕНЕРАЦИЯ В ЛУНКЕ ПОСЛЕ УДАЛЕНИЯ ПОСТОЯННОГО ЗУБА У ДЕТЕЙ, СОСТАВЛЯЕТ**

А) 3-6 месяцев

Б) 2-4 недели

В) 4-6 недель

Г) 6-8 недель

**868. [T002946] ЭПИТЕЛИЗАЦИЯ ЭЛЕМЕНТОВ ПРИ ГЕРПАНГИНЕ ПРОИСХОДИТ ЧЕРЕЗ (ДНИ)**

А) 10-12

Б) 1-2

В) 3-4

Г) 5-6

**869. [T002947] ДЛЯ ЛЕЧЕНИЯ ОСТРОГО ГЕРПЕТИЧЕСКОГО СТОМАТИТА В ПЕРВЫЕ 3 ДНЯ НАЗНАЧАЮТ ПРЕПАРАТЫ**

А) противовирусные и обезболивающие

Б) кератопластические

В) антибактериальные

Г) противогрибковые

**870. [T002948] НАСИЛЬСТВЕННОЕ ОТТОРЖЕНИЕ НАЛЁТА ПРИ ТЯЖЁЛОЙ ФОРМЕ КАНДИДОЗА МОЖЕТ ПРИВЕСТИ К**

А) развитию генерализованной формы

Б) более быстрому выздоровлению

В) отсутствию изменений

Г) летальному исходу

**871. [T002949] ПРИ ПИОДЕРМИИ НА КРАСНОЙ КАЙМЕ И КОЖЕ ГУБ ВЫЯВЛЯЮТ**

А) пустулы, толстые соломенно-жёлтые корки

Б) эрозии, покрытые фибринозным налётом

В) прозрачные корочки, фиксированные в центре

Г) уртикарную сыпь, разлитую гиперемию

**872. [T002950] ТРАВМАТИЧЕСКУЮ ЭРОЗИЮ СЛИЗИСТОЙ НИЖНЕЙ ПОВЕРХНОСТИ КОНЧИКА ЯЗЫКА У ДЕТЕЙ 1-2 МЕСЯЦЕВ ЖИЗНИ ЧАЩЕ ВСЕГО ВЫЗЫВАЮТ**

- А) преждевременно прорезавшиеся зубы
- Б) средства гигиены полости рта новорождённых
- В) соски, резиновые рожки на бутылочках
- Г) кольца для прорезывания зубов

**873. [T002951] ПРИ АТОПИЧЕСКОМ (ЭКЗЕМАТОЗНОМ) ХЕЙЛИТЕ ЦЕЛЕСООБРАЗНО РЕКОМЕНДОВАТЬ**

- А) десенсибилизирующую терапию
- Б) антибактериальную терапию
- В) противовирусную терапию
- Г) антисептическую обработку

**874. [T002952] ПРЕКРАТИТЬ РЕЦИДИВЫ ХРОНИЧЕСКОГО РЕЦИДИВИРУЮЩЕГО АФТОЗНОГО СТОМАТИТА И МНОГОФОРМНОЙ ЭКССУДАТИВНОЙ ЭРИТЕМЫ ИЛИ ЗНАЧИТЕЛЬНО СОКРАТИТЬ ЧАСТОТУ РЕЦИДИВОВ И (ИЛИ) ТЯЖЕСТЬ ПОМОГАЕТ**

- А) устранение хронических очагов инфекции в организме ребенка
- Б) антисептическое полоскание рта в период между рецидивами
- В) систематическое применение противовирусных мазей на слизистую оболочку рта
- Г) курсовое лечение поливитаминами 1-2 раза в год

**875. [T002954] ОБРАБОТКА ПОЛОСТИ РТА ПРИ ОСТРОМ ГЕРПЕТИЧЕСКОМ СТОМАТИТЕ НЕОБХОДИМА**

- А) после каждого приёма пищи
- Б) каждый час
- В) перед едой
- Г) только перед сном

**876. [T002955] ОБРАБОТКА ПОЛОСТИ РТА ПРИ МОЛОЧНИЦЕ НЕОБХОДИМА**

- А) сразу после каждого приёма пищи
- Б) каждый час
- В) перед едой
- Г) только перед сном

**877. [T002957] ОБРАБОТКА ПОЛОСТИ РТА ПРИ ХРОНИЧЕСКОМ РЕЦИДИВИРУЮЩЕМ АФТОЗНОМ СТОМАТИТЕ НЕОБХОДИМА**

- А) после каждого приёма пищи
- Б) каждый час
- В) только перед сном
- Г) через день

**878. [T002958] ОБРАБОТКА ПОЛОСТИ РТА ПРИ МНОГОФОРМНОЙ ЭКССУДАТИВНОЙ ЭРИТЕМЕ НЕОБХОДИМА**

- А) после каждого приёма пищи
- Б) перед едой
- В) только перед сном
- Г) через день

**879. [T002959] ПОЛИМОРФИЗМ ВЫСЫПАНИЙ ХАРАКТЕРЕН ДЛЯ**

- А) многоформной экссудативной эритемы (МЭЭ)
- Б) острого герпетического стоматита (ОГС)
- В) молочницы
- Г) хронического рецидивирующего афтозного стоматита (ХРАС)

**880. [T002960] КЕРАТОПЛАСТИЧЕСКИЕ СРЕДСТВА ПРИ ЛЕЧЕНИИ ОСТРОГО ГЕРПЕТИЧЕСКОГО СТОМАТИТА ЦЕЛЕСООБРАЗНО НАЗНАЧАТЬ В ПЕРИОД**

- А) угасания
- Б) латентный
- В) продромальный
- Г) катаральный

**881. [T002961] ПАТОГЕНЕТИЧЕСКОЕ ЛЕЧЕНИЕ ГЕРПАНГИНЫ ЯВЛЯЕТСЯ**

- А) противовирусным
- Б) антибактериальным
- В) физиотерапевтическим
- Г) кератопластическим

**882. [T002962] ПРИ ЛЕЧЕНИИ УШИБА ОДНОКОРНЕВОГО ПОСТОЯННОГО ЗУБА НЕОБХОДИМО**

А) разобщение прикуса в переднем отделе с помощью ортодонтического аппарата, щадящая диета

- Б) шинирование проволочно-композитной шиной на 2-4 недели
- В) удаление травмированного зуба
- Г) ограничение жевательной нагрузки

**883. [T002963] ОСТРЫЙ ТОКСИЧЕСКИЙ ПЕРИОДОНТИТ РАЗВИВАЕТСЯ**

А) при передозировке и при несвоевременном удалении пульпы после наложения мышьяковистой пасты

- Б) при выведении за верхушку пломбировочного материала
- В) после проведения резорцин-формалинового метода
- Г) при медикаментозной обработке канала 3% Гипохлоритом натрия

**884. [T002964] ПРИ МЕДИКАМЕНТОЗНОМ СТОМАТИТЕ ВОЗМОЖНО ПОЯВЛЕНИЕ НА КОЖЕ ТЕЛА**

- А) уртикарной сыпи
- Б) синюшно-красных пятен округлой формы, с пузырьком или папулой в центре
- В) мелких пузырьковых высыпаний
- Г) пигментных пятен

**885. [T002966] ОСНОВНЫМ МЕТОДОМ ЛЕЧЕНИЯ ЗУБОВ ПРИ НЕСОВЕРШЕННОМ ДЕНТИНОГЕНЕЗЕ ЯВЛЯЕТСЯ**

А) профилактическое, эндодонтическое лечение после завершения формирования корня зуба по показаниям

- Б) пломбирование кариозных полостей
- В) восстановление анатомической формы коронки зуба с помощью композитов
- Г) шинирование зубов

**886. [T002967] МЕТОДИКА ЛЕЧЕНИЯ КАРИЕСА В СТАДИИ МЕЛОВИДНОГО ПЯТНА ПОСТОЯННЫХ ЗУБОВ ЗАКЛЮЧАЕТСЯ В**

- А) аппликации реминерализирующих препаратов
- Б) препарировании с последующим пломбированием
- В) аппликации раствора Гидрокарбоната натрия
- Г) импрегнации 30% раствором Нитрата серебра

**887. [T002968] ПЛОМБИРОВАНИЕ ПОСТОЯННЫХ РЕЗЦОВ КОМПОЗИЦИОННЫМИ МАТЕРИАЛАМИ ПРИ ГИПОПЛАЗИИ ЗУБОВ МОЖНО ПРОВОДИТЬ РЕБЁНКУ**

- А) старше 12 лет
- Б) сразу после их прорезывания
- В) 7-8 лет

Г) 8-9 лет

**888. [T002969] ДЛЯ ЛЕЧЕНИЯ НАЧАЛЬНЫХ ФОРМ КАРИЕСА ПОСТОЯННЫХ ЗУБОВ У ДЕТЕЙ ПРИМЕНЯЕТСЯ**

- А) Кальций-фосфатный гель
- Б) раствор Нитрата серебра 30%
- В) раствор Шиллера - Писарева
- Г) Гипохлорит натрия

**889. [T002970] ДЛЯ ЛЕЧЕБНОЙ ПРОКЛАДКИ ПРИ ГЛУБОКОМ КАРИЕСЕ ПРИМЕНЯЮТ**

- А) препараты на основе гидроокиси кальция
- Б) пасту с гормональными препаратами
- В) пасту с антибиотиками
- Г) резорцин-формалиновая пасту

**890. [T002971] ПРИ ЛЕЧЕНИИ СРЕДНЕГО КАРИЕСА ВРЕМЕННЫХ МОЛЯРОВ МОЖНО БЕЗ ПРОКЛАДКИ ПРИМЕНЯТЬ**

- А) стеклоиномерный цемент (СИЦ)
- Б) Силидонт
- В) композитные материалы
- Г) Силицин

**891. [T002972] К ПЛОМБИРОВОЧНЫМ МАТЕРИАЛАМ, ПРИМЕНЯЕМЫМ БЕЗ ПРОКЛАДКИ ДЛЯ ЛЕЧЕНИЯ СРЕДНЕГО КАРИЕСА ПОСТОЯННЫХ РЕЗЦОВ С НЕСФОРМИРОВАННЫМИ КОРНЯМИ, ОТНОСЯТ**

- А) компомеры
- Б) амальгаму
- В) композитные материалы
- Г) Силицин

**892. [T002973] ДЛЯ УДАЛЕНИЯ ЗУБА 7.5 РЕКОМЕНДУЕТСЯ ВЗЯТЬ ЩИПЦЫ**

- А) клювовидные несходящиеся
- Б) клювовидные сходящиеся
- В) байонетные
- Г) прямые

**893. [T002974] УДАЛЕНИЕ ВРЕМЕННЫХ ЦЕНТРАЛЬНЫХ РЕЗЦОВ ВЕРХНЕЙ ЧЕЛЮСТИ РЕКОМЕНДУЕТСЯ ПРОИЗВОДИТЬ ЩИПЦАМИ**

- А) прямыми
- Б) клювовидными со сходящимися щёчками
- В) S-образно изогнутыми
- Г) штыковидными

**894. [T002975] ДЛЯ УДАЛЕНИЯ ВРЕМЕННЫХ КЛЫКОВ ВЕРХНЕЙ ЧЕЛЮСТИ РЕКОМЕНДУЮТСЯ ЩИПЦЫ**

- А) прямые
- Б) клювовидные со сходящимися щёчками
- В) S-образно изогнутые
- Г) байонетные

**895. [T002976] УДАЛЕНИЕ СВЕРХКОМПЛЕКТНОГО ЗУБА, РАСПОЛАГАЮЩЕГОСЯ В ОБЛАСТИ ЗУБОВ 1.1, 2.1 И ОБУСЛОВЛИВАЮЩЕГО НАЛИЧИЕ ДИАСТЕМЫ, СЛЕДУЕТ ПРОИЗВОДИТЬ РЕБЕНКА В ВОЗРАСТЕ (ЛЕТ)**

- А) 7-8
- Б) 5-7
- В) 8-9
- Г) 9-10



**896. [T002977] ДЛЯ УДАЛЕНИЯ ВРЕМЕННОГО ВТОРОГО МОЛЯРА НИЖНЕЙ ЧЕЛЮСТИ РЕКОМЕНДУЮТСЯ ЩИПЦЫ КЛЮВОВИДНЫЕ**

- А) несходящиеся
- Б) изогнутые по плоскости
- В) в зависимости от стороны челюсти
- Г) в зависимости от степени резорбции корней

**897. [T002978] КЮРЕТАЖ ЛУНКИ ПРИ УДАЛЕНИИ ВРЕМЕННОГО ЗУБА**

- А) не проводится
- Б) проводится
- В) проводится при наличии воспаления в периапикальных тканях
- Г) проводится при удалении по поводу вколоченного вывиха

**898. [T002979] ДЛЯ УДАЛЕНИЯ ВРЕМЕННЫХ ЗУБОВ СПЕЦИАЛЬНЫЕ НАБОРЫ ЩИПЦОВ**

- А) существуют
- Б) не существуют
- В) существуют только для верхней челюсти
- Г) существуют только для нижней челюсти

**899. [T002980] ПРАВИЛА НАЛОЖЕНИЯ ЩИПЦОВ ПРИ УДАЛЕНИИ ВРЕМЕННЫХ И ПОСТОЯННЫХ ЗУБОВ**

- А) отличаются
- Б) не отличаются
- В) отличаются при удалении на верхней челюсти; не отличаются - на нижней
- Г) отличаются при удалении на нижней челюсти; не отличаются - на верхней

**900. [T002982] ЭТАПЫ УДАЛЕНИЯ ВРЕМЕННОГО ЗУБА И ПОСТОЯННОГО**

- А) различны
- Б) одинаковы
- В) различны только на верхней челюсти
- Г) различны только на нижней челюсти

**901. [T002983] ПРИ НАЛИЧИИ СВИЩА НА ДЕСНЕ ПРИ ХРОНИЧЕСКОМ ГРАНУЛИРУЮЩЕМ ПЕРИОДОНТИТЕ ПО ОТНОШЕНИЮ К ПРИЧИННОМУ ВРЕМЕННОМУ ЗУБУ ПОКАЗАНО**

- А) удаление зуба
- Б) эндодонтическое лечение без выведения материала за верхушку
- В) эндодонтическое лечение без выведения материала за верхушку с последующей пластикой свищевого хода
- Г) эндодонтическое лечение с выведением материала за верхушку

**902. [T002984] ПРЯМЫЕ ЩИПЦЫ ИСПОЛЬЗУЮТ ДЛЯ УДАЛЕНИЯ**

- А) клыков верхней челюсти
- Б) постоянных моляров верхней челюсти
- В) временных моляров верхней челюсти
- Г) временных моляров нижней челюсти

**903. [T002985] КЛЮВОВИДНЫЕ ЩИПЦЫ ИСПОЛЬЗУЮТ ДЛЯ УДАЛЕНИЯ**

- А) боковых временных резцов нижней челюсти
- Б) центральных временных резцов верхней челюсти
- В) временных моляров верхней челюсти
- Г) клыков верхней челюсти

**904. [T002986] ЗУБЫ 5.1, 6.1 ПРИ ПОЛНОМ ВКОЛОЧЕННОМ ВЫВИХЕ У РЕБЁНКА ТРЁХ ЛЕТ РЕКОМЕНДУЕТСЯ**

- А) удалить
- Б) провести репозицию

- В) оставить под наблюдением
- Г) провести эндодонтическое лечение

**905. [T002987] ЗУБ 6.1 У РЕБЁНКА ПЯТИ ЛЕТ ПРИ ПЕРЕЛОМЕ КОРНЯ РЕКОМЕНДУЕТСЯ**

- А) удалить
- Б) сохранить, используя штифт
- В) оставить под наблюдением
- Г) провести эндодонтическое лечение

**906. [T002988] ПРИ МНОЖЕСТВЕННОМ ВЫВИХЕ ВРЕМЕННЫХ ЗУБОВ С ПЕРЕЛОМОМ АЛЬВЕОЛЯРНОГО ОТРОСТКА РЕКОМЕНДУЕТСЯ ИСПОЛЬЗОВАТЬ ШИНУ**

- А) пластмассовую зубонаддесневую
- Б) пластмассовую назубную
- В) проволочную с зацепными петлями
- Г) гладкую шину-скобу

**907. [T002989] ПРИ ОСТРОМ ГНОЙНОМ ПЕРИОСТИТЕ ПРИЧИННЫЙ ВРЕМЕННЫЙ МНОГОКОРНЕВОЙ ЗУБ СЛЕДУЕТ**

- А) удалить
- Б) трепанировать и пломбировать
- В) пломбировать и произвести резекцию верхушки корня
- Г) удалить по показаниям

**908. [T002990] ПРИ ОСТРОМ ГНОЙНОМ ПЕРИОСТИТЕ ПРИЧИННЫЙ ВРЕМЕННЫЙ ОДНОКОРНЕВОЙ ЗУБ СЛЕДУЕТ**

- А) удалить
- Б) трепанировать и пломбировать
- В) пломбировать и произвести резекцию верхушки корня
- Г) удалить по показаниям

**909. [T002992] СТЕКЛОИОНОМЕРНЫЕ ЦЕМЕНТЫ ИСПОЛЬЗУЮТ ПРИ ЛЕЧЕНИИ СРЕДНЕГО КАРИЕСА ЗУБОВ**

- А) всех молочных и постоянных
- Б) только молочных несформированных
- В) только молочных сформированных
- Г) только постоянных несформированных

**910. [T002993] ПРИ ЛЕЧЕНИИ СРЕДНЕГО КАРИЕСА ВРЕМЕННЫХ РЕЗЦОВ И КЛЫКОВ МОЖНО БЕЗ ПРОКЛАДКИ ПРИМЕНЯТЬ**

- А) стеклоиономерные цементы
- Б) амальгаму
- В) композитные материалы
- Г) Силицин

**911. [T002994] ЗУБ 5.1 У РЕБЁНКА ТРЁХ ЛЕТ ПРИ ПЕРЕЛОМЕ НА УРОВНЕ ШЕЙКИ ЗУБА РЕКОМЕНДУЕТСЯ**

- А) сохранить, проведя эндодонтическое лечение
- Б) удалить
- В) оставить под наблюдением
- Г) сохранить, используя культевую штифтовую вкладку

**912. [T002995] ПОКАЗАНИЕМ К МЕТОДУ ДЕВИТАЛЬНОЙ АМПУТАЦИИ ЯВЛЯЮТСЯ ВСЕ ФОРМЫ ПУЛЬПИТА В МОЛЯРАХ**

- А) временных независимо от стадии развития и в несформированных постоянных
- Б) временных независимо от стадии развития корня
- В) сформированных постоянных
- Г) несформированных постоянных

**913. [T002996] ПОКАЗАНИЕМ К ЛЕЧЕНИЮ ПУЛЬПИТА МЕТОДОМ ВИТАЛЬНОЙ АМПУТАЦИИ ЯВЛЯЕТСЯ**

- А) перелом коронки зуба с обнажением пульпы в первые 48 часов после травмы
- Б) перелом коронки зуба с обнажением пульпы спустя 48 часов после травмы
- В) хронический гангренозный пульпит в постоянном однокорневом зубе с несформированным корнем

Г) пульпит во временных молярах независимо от стадии формирования корня

**914. [T002998] МЕТОДОМ ВЫСОКОЙ АМПУТАЦИИ ПРОВОДЯТ ЛЕЧЕНИЕ**

А) при переломе коронки с обнажением пульпы в постоянных несформированных резцах спустя 48 часов после травмы

Б) всех форм пульпита во временных молярах независимо от стадии формирования корня

В) всех форм пульпита в несформированных постоянных молярах

Г) хронического фиброзного пульпита в постоянных несформированных однокорневых зубах

**915. [T003000] КАНАЛЫ ВРЕМЕННЫХ СФОРМИРОВАННЫХ ОДНОКОРНЕВЫХ ЗУБОВ ПРИ ПУЛЬПИТЕ ПРЕДПОЧТИТЕЛЬНЕЕ ПЛОМБИРОВАТЬ**

А) пастой из окиси цинка на масляной основе

Б) фосфат-цементом

В) гуттаперчевыми штифтами

Г) серебряными штифтами

**916. [T003002] ПРИ ХРОНИЧЕСКОМ ГРАНУЛИРУЮЩЕМ ПЕРИОДОНТИТЕ СФОРМИРОВАННОГО ОДНОКОРНЕВОГО ЗУБА СО СВИЩЁМ В ПЕРВОЕ ПОСЕЩЕНИЕ ПОСЛЕ ЭНДОДОНТИЧЕСКОЙ ОБРАБОТКИ СЛЕДУЕТ**

А) запломбировать канал

Б) оставить зуб открытым

В) наложить временную пломбу (повязку)

Г) направить на физиотерапию

**917. [T003003] ПРИ ХРОНИЧЕСКОМ ГРАНУЛИРУЮЩЕМ ПЕРИОДОНТИТЕ ПОСТОЯННОГО ОДНОКОРНЕВОГО НЕСФОРМИРОВАННОГО ЗУБА ПОСЛЕ УДАЛЕНИЯ ГРАНУЛЯЦИИ В ЭТО ЖЕ ПОСЕЩЕНИЕ ПРОВОДЯТ**

А) пломбирование канала пастой

Б) противовоспалительную терапию

В) физиотерапевтические процедуры

Г) удаление зуба

**918. [T003004] РАЦИОНАЛЬНАЯ ТАКТИКА ПРИ ХРОНИЧЕСКОМ ПЕРИОДОНТИТЕ ВРЕМЕННЫХ ЗУБОВ У РЕБЕНКА, СТРАДАЮЩЕГО ПИЕЛОНЕФРИТОМ, ВКЛЮЧАЕТ**

А) удаление зуба

Б) пломбирование каналов пастой на масляной основе

В) пломбирование каналов пастой на основе гидроокиси кальция

Г) пломбирование каналов резорцин-формалиновой пастой

**919. [T003005] ПРИ ЛЕЧЕНИИ ХРОНИЧЕСКОГО ПЕРИОДОНТИТА ПОСТОЯННОГО ОДНОКОРНЕВОГО ЗУБА СО СФОРМИРОВАННЫМ КОРНЕМ ВНЕ ОБОСТРЕНИЯ РЕКОМЕНДУЕТСЯ**

А) вскрыть полость зуба, раскрыть её, удалить распавшуюся коронковую и корневую пульпу, промыть антисептиками канал, раскрыть верхушку корня, запломбировать канал

Б) в первое посещение обработать настойкой йода переходную складку и соседние зубы, обработать кариозную полость, раскрыть полость зуба, оставить зуб открытым

В) раскрыть полость зуба, удалить распад из канала, назначить тёплые ротовые ванночки

Г) удалить распад из канала, оставить турунду с антисептиком

**920. [Т003006] ПРИ ЛЕЧЕНИИ ВКОЛОЧЕННОГО ВЫВИХА ПОСТОЯННЫХ СФОРМИРОВАННЫХ РЕЗЦОВ НЕОБХОДИМО ПРОВЕСТИ**

А) репозицию и шинирование зуба на 3-4 недели

Б) вытяжение зуба с помощью ортодонтических аппаратов

В) только динамическое наблюдение

Г) репозицию

**921. [Т003007] ПРИ ПЕРЕЛОМЕ КОРОНКИ НЕСФОРМИРОВАННОГО ЗУБА С ОБНАЖЕНИЕМ ПУЛЬПЫ В ПЕРВЫЕ 6 ЧАСОВ РЕКОМЕНДУЮТ**

А) биологический метод лечения пульпита с одновременной защитой зуба ортодонтической коронкой

Б) закрытие линии перелома фтор-цементом

В) витальную ампутацию

Г) высокую ампутацию

**922. [Т003008] ПРИ ПЕРЕЛОМЕ КОРОНКИ С ОБНАЖЕНИЕМ ПУЛЬПЫ ПОСТОЯННОГО СФОРМИРОВАННОГО ЗУБА В ПЕРВЫЕ 6 ЧАСОВ НЕОБХОДИМО ПРОВЕСТИ**

А) экстирпацию пульпы

Б) высокую ампутацию пульпы

В) витальную ампутацию

Г) биологический метод с одновременной защитой зуба ортодонтической коронкой

**923. [Т003009] ПРИ ЛЕЧЕНИИ ВКОЛОЧЕННОГО ВЫВИХА ПОСТОЯННЫХ НЕСФОРМИРОВАННЫХ РЕЗЦОВ В ПЕРВЫЕ 2 ДНЯ ПОСЛЕ ТРАВМЫ НЕОБХОДИМО РЕКОМЕНДОВАТЬ**

А) щадящий режим питания, противовоспалительную терапию, динамическое наблюдение

Б) вытяжение зуба с помощью ортодонтических аппаратов

В) репозицию зуба и шинирование на 3-4 недели

Г) эндодонтическое лечение

**924. [Т003010] ПРИ ПОЛНОМ ВЫВИХЕ ЗУБА 1.1 В РЕЗУЛЬТАТЕ УЛИЧНОЙ ТРАВМЫ У РЕБЁНКА 10 ЛЕТ РЕКОМЕНДУЕТСЯ**

А) реплантация зуба с предварительной его трепанацией, депульпированием и пломбированием

Б) устранение дефекта съёмным протезом

В) реплантация зуба без пломбирования

Г) устранение дефекта имплантатом

**925. [Т003011] ЗУБ 6.1 У РЕБЁНКА ТРЁХ ЛЕТ ПРИ ПЕРЕЛОМЕ КОРОНКИ СО ВСКРЫТИЕМ ПОЛОСТИ ЗУБА РЕКОМЕНДУЕТСЯ**

А) сохранить, проведя эндодонтическое лечение

Б) сохранить, восстановив коронку культевой вкладкой

В) сохранить, используя штифт

Г) удалить

**926. [Т003012] РАЦИОНАЛЬНЫМ МЕТОДОМ ЛЕЧЕНИЯ ГИПОПЛАЗИИ ТВЁРДЫХ ТКАНЕЙ ПОСТОЯННЫХ ФРОНТАЛЬНЫХ ЗУБОВ У РЕБЁНКА 8 ЛЕТ НАЗЫВАЮТ**

А) пломбирование стеклоиономерными цементами с последующим восстановлением стандартными защитными коронками

Б) протезирование фарфоровыми коронками

В) пломбирование композитными материалами

Г) динамическое наблюдение

**927. [T003014] МЕТОД «СЕРЕБРЕНИЯ» ПРИМЕНЯЮТ ПРИ ЛЕЧЕНИИ**

А) начальных форм кариеса временных зубов

Б) начальных форм кариеса постоянных зубов

В) хронического гранулирующего периодонтита

Г) хронического фиброзного пульпита

**928. [T003016] ЧАСТОТА РЕЦИДИВОВ ВЫСЫПАНИЙ ПРИ РЕЦИДИВИРУЮЩЕМ ГЕРПЕТИЧЕСКОМ СТОМАТИТЕ ОБЪЯСНЯЕТСЯ**

А) снижением иммунитета

Б) возрастом ребёнка

В) временем года

Г) конституцией ребёнка

**929. [T003017] НЕКРОЗЫ СЛИЗИСТОЙ ОБОЛОЧКИ ПОЛОСТИ РТА НАБЛЮДАЮТСЯ ПРИ СИСТЕМНЫХ ЗАБОЛЕВАНИЯХ**

А) крови и кроветворных органов

Б) центральной нервной системы

В) хронических заболеваниях желудочно-кишечного тракта

Г) почек

**930. [T003018] К ОСЛОЖНЕНИЯМ ПОСЛЕ ОПЕРАЦИИ УДАЛЕНИЯ ЗУБА У ДЕТЕЙ ОТНОСИТСЯ**

А) альвеолит

Б) вывих височно-нижнечелюстного сустава

В) перелом корня зуба

Г) травма зачатка

**931. [T003019] НАИБОЛЕЕ ЧАСТЫМ ИСТОЧНИКОМ ИНФЕКЦИИ ПРИ ОСТРОМ ПЕРИОСТИТЕ ЧЕЛЮСТНЫХ КОСТЕЙ У ДЕТЕЙ ЯВЛЯЮТСЯ ЗУБЫ**

А) 4.6, 8.5, 8.4, 7.4, 7.5, 3.6

Б) 4.1, 4.2, 3.1, 3.2

В) 1.6, 5.5, 5.4, 6.4, 6.5, 2.6

Г) 1.2, 1.1, 2.1, 2.2

**932. [T003020] У ДЕТЕЙ 2-3 ЛЕТ СРЕДИ УКАЗАННЫХ ПРИЧИН ОСТРЫХ ЛИМФАДЕНИТОВ ЧЕЛЮСТНО-ЛИЦЕВОЙ ОБЛАСТИ ПРЕОБЛАДАЕТ ИНФЕКЦИЯ**

А) стоматогенная

Б) посттравматическая

В) одонтогенная

Г) специфическая

**933. [T003021] НАИБОЛЕЕ ЧАСТЫМ ИСТОЧНИКОМ ИНФЕКЦИИ ПРИ ОСТРОМ ПЕРИОСТИТЕ ЧЕЛЮСТНЫХ КОСТЕЙ В ДЕТСКОМ ВОЗРАСТЕ ЯВЛЯЮТСЯ**

А) зубы 4.6, 8.5, 8.4, 7.4, 7.5, 3.6

Б) зубы 1.6, 5.5, 5.4, 6.4, 6.5, 2.6

В) ОРВИ и детские инфекционные заболевания

Г) ЛОР-органы

**934. [T003022] НАИБОЛЕЕ ЧАСТЫМИ ИСТОЧНИКАМИ ИНФЕКЦИИ ПРИ ОСТРОМ ОДОНТОГЕННОМ ПЕРИОСТИТЕ ЧЕЛЮСТНЫХ КОСТЕЙ У ДЕТЕЙ ЯВЛЯЮТСЯ ЗУБЫ**

А) 4.6, 8.5, 8.4, 7.4, 7.5, 3.6

Б) 4.2, 4.1, 3.1, 3.2

В) 1.6, 5.5, 5.4, 6.4, 6.5, 2.6

Г) 1.2, 1.1, 2.1, 2.2

**935. [Т003023] ВО ВРЕМЕННОМ ПРИКУСЕ ПРИ ЛЕЧЕНИИ ВЫВИХОВ ЗУБОВ РЕКОМЕНДУЕТСЯ ИСПОЛЬЗОВАТЬ ШИНУ ПЛАСТМАССОВУЮ**

- А) назубную
- Б) зубнаддесневую
- В) Вебера
- Г) Ванкевич

**936. [Т003024] КОРРЕКЦИЮ РУБЦОВЫХ ДЕФОРМАЦИЙ МЯГКИХ ТКАНЕЙ, ВЫЗЫВАЮЩИХ ФУНКЦИОНАЛЬНЫЕ НАРУШЕНИЯ, ОСУЩЕСТВЛЯЮТ**

- А) через 8-10 месяцев после заживления раны
- Б) сразу после обнаружения
- В) через 5 лет после травмы
- Г) после окончания формирования и роста тканей

**937. [Т003025] КРИТЕРИЕМ ЭФФЕКТИВНОСТИ ЛЕЧЕНИЯ ПУЛЬПИТА В ПОСТОЯННЫХ НЕСФОРМИРОВАННЫХ ЗУБАХ ЯВЛЯЕТСЯ**

- А) апексогенез
- Б) апексификация
- В) формирование дентинного мостика
- Г) трёхмерная obturation корневого канала

**938. [Т003026] ОКОНЧАНИЕ ФОРМИРОВАНИЯ КОРНЯ ПОСЛЕ ЛЕЧЕНИЯ ПУЛЬПИТА МЕТОДОМ ВИТАЛЬНОЙ АМПУТАЦИИ ПО СРАВНЕНИЮ С СИММЕТРИЧНЫМ ЗУБОМ**

- А) будет проходить быстрее
- Б) будет проходить медленнее
- В) будет проходить одновременно со здоровым симметричным зубом
- Г) прекратится

**939. [Т003027] ЭФФЕКТИВНОСТЬ ЛЕЧЕНИЯ ПУЛЬПИТА НЕСФОРМИРОВАННЫХ ЗУБОВ АМПУТАЦИОННЫМ МЕТОДОМ КОНТРОЛИРУЮТ РЕНТГЕНОЛОГИЧЕСКИ**

- А) через 3-6 месяцев, а затем не реже 1 раза в год до завершения формирования корня
- Б) через 3 недели, а затем не реже 1 раза в год до завершения формирования корня
- В) однократно после завершения лечения
- Г) однократно через 1 год после лечения

**940. [Т003028] ПРИ ХРОНИЧЕСКОМ ПЕРИОДОНТИТЕ ВРЕМЕННОГО ЗУБА В ПОСТОЯННЫХ ЗУБАХ МОЖЕТ ВОЗНИКНУТЬ**

- А) местная гипоплазия эмали
- Б) системная гипоплазия эмали В) несовершенный амелогенез
- Г) несовершенный одонтогенез

**941. [Т003029] ОСНОВНЫМ КРИТЕРИЕМ ЭФФЕКТИВНОСТИ ЛЕЧЕНИЯ ПЕРИОДОНТИТА ПОСТОЯННЫХ ЗУБОВ ЯВЛЯЕТСЯ**

- А) восстановление структуры костной ткани на рентгенограмме (апексофикация)
- Б) отсутствие боли при накусывании
- В) отсутствие рецидивов воспаления
- Г) отсутствие свища на десне

**942. [Т003030] ПРИ ЛЕЧЕНИИ ВКОЛОЧЕННОГО ВЫВИХА ВРЕМЕННЫХ НЕСФОРМИРОВАННЫХ РЕЗЦОВ НЕОБХОДИМО РЕКОМЕНДОВАТЬ**

- А) щадящую диету, противовоспалительное лечение, динамическое наблюдение, удаление при нарастании воспаления
- Б) вытяжение зуба с помощью ортодонтических аппаратов
- В) репозицию
- Г) удаление зуба

- 943. [Т003031] ПРИ ЛЕЧЕНИИ УШИБА ОДНОКОРНЕВОГО ВРЕМЕННОГО ЗУБА НЕОБХОДИМО РЕКОМЕНДОВАТЬ**
- А) сошлифовывание зубов-антагонистов, щадящую диету
  - Б) удаление травмированного зуба
  - В) эндодонтическое лечение
  - Г) шинирование зуба
- 944. [Т003032] ТАКТИКА ВРАЧА ПРИ НЕПОЛНОМ ВЫВИХЕ ВРЕМЕННОГО ЗУБА СО СМЕЩЕНИЕМ ВКЛЮЧАЕТ**
- А) удаление зуба
  - Б) репозицию
  - В) динамическое наблюдение за зубом
  - Г) эндодонтическое лечение
- 945. [Т003034] ДИСПАНСЕРНАЯ ГРУППА ДЕТЕЙ РАННЕГО ВОЗРАСТА ВКЛЮЧАЕТ ДЕТЕЙ (ЛЕТ)**
- А) до 3
  - Б) до 5
  - В) с 3 до 5
  - Г) с 6 до 8
- 946. [Т003035] ВТОРАЯ ДИСПАНСЕРНАЯ ГРУППА ДЕТЕЙ ВКЛЮЧАЕТ ДЕТЕЙ**
- А) практически здоровых, имеющих хроническое заболевание, не сказывающееся на функции жизненно важных органов
  - Б) с хроническими заболеваниями
  - В) здоровых
  - Г) не нуждающиеся в стоматологической помощи
- 947. [Т003036] ПЕРВЫЙ УРОВЕНЬ УЧАСТИЯ МЕДИЦИНСКИХ УЧРЕЖДЕНИЙ В ДИСПАНСЕРИЗАЦИИ ВКЛЮЧАЕТ**
- А) стоматологические кабинеты школ
  - Б) отделения челюстно-лицевой хирургии
  - В) детские стоматологические поликлиники
  - Г) стоматологические отделения лечебно-профилактических учреждений
- 948. [Т003037] ТРЕТЬЯ ДИСПАНСЕРНАЯ ГРУППА ДЕТЕЙ ВКЛЮЧАЕТ ДЕТЕЙ**
- А) с хроническими заболеваниями
  - Б) практически здоровых, имеющих хроническое заболевание, не сказывающееся на функции жизненно важных органов
  - В) здоровых
  - Г) инвалидов
- 949. [Т003038] ЗАДАЧА ВРАЧА ПРИ ДИСПАНСЕРИЗАЦИИ ДЕТЕЙ ДО 1 ГОДА В I ДИСПАНСЕРНОЙ ГРУППЕ СОСТОИТ В**
- А) предупреждении возникновения факторов риска
  - Б) устранении факторов риска
  - В) повышении уровня здоровья
  - Г) назначении коррегирующих (лечебных) мероприятий
- 950. [Т003039] ЭНДОГЕННУЮ ПРОФИЛАКТИКУ КАРИЕСА ВРЕМЕННЫХ ЗУБОВ НАИБОЛЕЕ ЦЕЛЕСООБРАЗНО ПРОВОДИТЬ В**
- А) антенатальный период
  - Б) первое полугодие первого года жизни
  - В) второе полугодие первого года жизни
  - Г) третий год жизни
- 951. [Т003040] ДЛЯ ПРОФИЛАКТИКИ КАНДИДОЗА НИСТАТИН НАЗНАЧАЮТ ПРИ ЛЕЧЕНИИ**

- А) антибиотиками
- Б) противовирусными препаратами
- В) антигистаминными препаратами
- Г) анальгетиками

**952. [T003042] РЕБЁНКУ С III СТЕПЕНЬЮ АКТИВНОСТИ КАРИЕСА В ГИГИЕНИЧЕСКИХ ЦЕЛЯХ НАЗНАЧАЮТСЯ**

- А) лечебно-профилактические зубные пасты, содержащие соединения фтора
- Б) лечебно-профилактические зубные пасты, содержащие экстракты лечебных трав
- В) гигиенические зубные эликсиры
- Г) гигиенические зубные пасты и эликсиры

**953. [T003045] В ЦЕЛЯХ ПРОФИЛАКТИКИ КАРИЕСА У ДЕТЕЙ СЛЕДУЕТ ОГРАНИЧИТЬ В РАЦИОНЕ ПИТАНИЯ**

- А) мясные консервы
- Б) кисломолочные продукты
- В) зелень, овощи
- Г) сыры

**954. [T003046] В ЦЕЛЯХ ПРОФИЛАКТИКИ КАРИЕСА У ДЕТЕЙ СЛЕДУЕТ ОГРАНИЧИТЬ В РАЦИОНЕ ПИТАНИЯ**

- А) конфеты
- Б) творог
- В) овощи
- Г) мясо

**955. [T003047] ГИГИЕНИЧЕСКОЕ ОБУЧЕНИЕ РЕБЁНКА НЕОБХОДИМО НАЧИНАТЬ**

- А) с 1 года
- Б) в период прорезывания первых временных зубов
- В) в период прорезывания первых постоянных зубов
- Г) у первоклассников

**956. [T003049] ПРОНИЦАЕМОСТЬ ЭМАЛИ ПОНИЖАЕТСЯ ПОД ДЕЙСТВИЕМ**

- А) глюконата кальция
- Б) углеводистой пищи
- В) ультрафиолетового облучения
- Г) цитрусовых

**957. [T003050] ДЛЯ ПРОФИЛАКТИЧЕСКОЙ ОБРАБОТКИ ЭМАЛИ ПРОРЕЗАВШИХСЯ ПОСТОЯННЫХ ЗУБОВ У КАРИЕСОВОСПРИИМЧИВЫХ ДЕТЕЙ ПРИМЕНЯЮТ**

- А) гель GC Tooth Mousse
- Б) 30% раствор Нитрата серебра
- В) 2% раствор Пищевой соды
- Г) Йодид калия

**958. [T003052] ЧАЩЕ ПОРАЖАЮТСЯ СИСТЕМНОЙ ГИПОПЛАЗИЕЙ ЭМАЛИ**

- А) первые моляры и фронтальные зубы
- Б) фронтальные зубы
- В) все группы зубов
- Г) резцы и вторые моляры

**959. [T003053] К КЛИНИЧЕСКИМ ПРОЯВЛЕНИЯМ ФЛЮОРОЗА ОТНОСЯТ**

- А) белые пятна и крапинки на поверхности эмали на зубах разного периода минерализации
- Б) слущивание эмали с обнажением дентина на всех зубах



В) меловидные пятна в пришеечной области зубов разного срока минерализации

Г) борозды, параллельные режущему краю

**960. [T003054] ПРИ МЕСТНОЙ ГИПОПЛАЗИИ ЭМАЛИ БОЛЬНОЙ ЖАЛУЕТСЯ НА**

А) косметический недостаток

Б) боли от горячего раздражителя

В) ночные боли

Г) подвижность зубов

**961. [T003055] К КЛИНИЧЕСКОЙ ХАРАКТЕРИСТИКЕ ЭМАЛИ ЗУБОВ ПРИ НАСЛЕДСТВЕННОМ НЕСОВЕРШЕННОМ АМЕЛОГЕНЕЗЕ ОТНОСЯТ**

А) слушивание эмали с обнажением дентина на всех зубах

Б) пигментированное пятно и углубление в эмали одного зуба

В) меловидные пятна в пришеечной области зубов разного срока минерализации

Г) стирание твёрдых тканей до шейки без вскрытия полости зуба

**962. [T003056] К КЛИНИЧЕСКИМ ХАРАКТЕРИСТИКАМ ЭМАЛИ ЗУБОВ ПРИ МЕСТНОЙ ГИПОПЛАЗИИ ОТНОСЯТ**

А) пигментированное пятно и углубление в эмали одного зуба

Б) белые пятна и крапинки на поверхности эмали на зубах разного периода минерализации

В) слушивание эмали с обнажением дентина на всех зубах

Г) стирание твёрдых тканей до шейки без вскрытия полости зуба

**963. [T003057] К КЛИНИЧЕСКИМ ХАРАКТЕРИСТИКАМ ЭМАЛИ ЗУБОВ ПРИ ПЯТНИСТОЙ ФОРМЕ ФЛЮОРОЗА ОТНОСЯТ**

А) изменения цвета эмали зубов разного периода минерализации в различных участках коронки зуба

Б) окрашивание коронок зубов в жёлтый цвет

В) симметричные пятна и дефекты на коронках зубов одного периода минерализации

Г) меловидные пятна в пришеечной области зубов разного срока минерализации

**964. [T003058] К КЛИНИЧЕСКИМ ХАРАКТЕРИСТИКАМ ЭМАЛИ ПРИ ТЕТРАЦИКЛИНОВЫХ ЗУБАХ ОТНОСЯТ**

А) окрашивание коронок зубов в жёлтый цвет

Б) симметричные пятна и дефекты на коронках зубов одного периода минерализации

В) меловидные пятна в пришеечной области зубов разного срока минерализации

Г) стирание твёрдых тканей до шейки без вскрытия полости зуба

**965. [T003059] НА РЕНТГЕНОГРАММЕ ПРИ НЕСОВЕРШЕННОМ ДЕНТИНОГЕНЕЗЕ ВЫЯВЛЯЮТ**

А) облитерацию корневых каналов и полости зубов вскоре после прорезывания зуба

Б) расширение периодонтальной щели у верхушки корня

В) корни зубов нормальной длины

Г) широкий просвет корневого канала

**966. [T003060] К ПРИЧИННЫМ НЕБЛАГОПРИЯТНЫМ ФАКТОРАМ РАЗВИТИЯ НЕСОВЕРШЕННОГО ОДОНТОГЕНЕЗА (ДИСПЛАЗИИ КАПДЕПОНА) ОТНОСЯТ**

А) передачу патологии твёрдых тканей по наследству

Б) хронический периодонтит молочного зуба

В) заболевания, нарушающие минеральный обмен в период формирования эмали

Г) вколоченный вывих молочных зубов

**967. [T003061] К ПРИЧИННЫМ НЕБЛАГОПРИЯТНЫМ ФАКТОРАМ РАЗВИТИЯ ФЛЮОРОЗА ОТНОСЯТ**

А) интоксикацию фтором

Б) хронический периодонтит молочного зуба

В) заболевания, нарушающие минеральный обмен в период формирования эмали

Г) передачу патологии твёрдых тканей по наследству

**968. [T003063] К ЗАБОЛЕВАНИЯМ, ЯВЛЯЮЩИМСЯ НАСЛЕДСТВЕННЫМИ, ОТНОСЯТ**

А) несовершенный амелогенез

Б) системную гипоплазию

В) тетрациклиновые зубы

Г) местную гипоплазию

**969. [T003064] БАЗАЛЬНАЯ ДУГА ПРЕДСТАВЛЯЕТ СОБОЙ КРИВУЮ, ПРОХОДЯЩУЮ ПО**

А) проекции верхушек корней зубов

Б) гребню альвеолярных отростков

В) жевательной поверхности зубов

Г) режущему краю фронтальных зубов

**970. [T003065] ОСНОВНЫМ МЕТОДОМ ОБСЛЕДОВАНИЯ БОЛЬНОГО В ОРТОПЕДИЧЕСКОЙ СТОМАТОЛОГИИ ЯВЛЯЕТСЯ**

А) клинический

Б) рентгенологический

В) биометрический

Г) реографический

**971. [T003066] В ЦЕНТРАЛЬНОЙ ОККЛЮЗИИ СУСТАВНАЯ ГОЛОВКА НАХОДИТСЯ ПО ОТНОШЕНИЮ К СКАТУ СУСТАВНОГО БУГОРКА**

А) у основания

Б) на середине

В) на вершине

Г) на любом участке

**972. [T003067] ПРИ МАКСИМАЛЬНОМ ОТКРЫВАНИИ РТА СУСТАВНЫЕ ГОЛОВКИ НИЖНЕЙ ЧЕЛЮСТИ УСТАНОВЛИВАЮТСЯ ОТНОСИТЕЛЬНО СКАТА СУСТАВНОГО БУГОРКА**

А) у вершины

Б) у основания

В) в нижней трети

Г) на середине

**973. [T003068] ВИД СООТНОШЕНИЯ ЗУБОВ ВЕРХНЕЙ И НИЖНЕЙ ЧЕЛЮСТЕЙ В ЦЕНТРАЛЬНОЙ ОККЛЮЗИИ ПРЕДСТАВЛЯЕТ СОБОЙ**

А) прикус

Б) артикуляцию

В) окклюзию

Г) межальвеолярную высоту

**974. [T003069] КЛАССИФИКАЦИЯ ДЕФЕКТОВ ЗУБНЫХ РЯДОВ ПО Е.И. ГАВРИЛОВУ ВКЛЮЧАЕТ КЛАССОВ**

А) 4

Б) 2

В) 6

Г) 3

**975. [T003070] В СОСТОЯНИИ ОТНОСИТЕЛЬНОГО ФИЗИОЛОГИЧЕСКОГО ПОКОЯ ЗУБНЫЕ РЯДЫ В НОРМЕ**

А) разобщены на 2-4 мм

Б) сомкнуты

В) разобщены на 0,5-1 мм

Г) разобщены на 5-7 мм

**976. [T003071] НАИБОЛЕЕ ОБЪЕКТИВНЫМ МЕТОДОМ ОПРЕДЕЛЕНИЯ ВЫСОТЫ НИЖНЕГО ОТДЕЛА ЛИЦА ЯВЛЯЕТСЯ**

- А) анатомо-физиологический
- Б) анатомический
- В) антропометрический
- Г) гнатологический

**977. [T003072] ЦЕНТРАЛЬНАЯ ОККЛЮЗИЯ ОПРЕДЕЛЯЕТСЯ ПРИЗНАКАМИ**

- А) зубным, суставным, мышечным
- Б) язычным, мышечным, глотательным
- В) лицевым, глотательным, зубным
- Г) лицевым, суставным, мышечным

**978. [T003073] ДЛЯ ПРЕДОТВРАЩЕНИЯ ДЕФОРМАЦИИ ВОСКОВОГО БАЗИСА С ОККЛЮЗИОННЫМИ ВАЛИКАМИ ЕГО УКРЕПЛЯЮТ**

- А) металлической проволокой
- Б) быстродействующей пластмассой
- В) гипсовым блоком
- Г) увеличением толщины базиса

**979. [T003074] ВОСКОВУЮ КОНСТРУКЦИЮ ДЛЯ ОПРЕДЕЛЕНИЯ ЦЕНТРАЛЬНОЙ ОККЛЮЗИИ ИЗГОТАВЛИВАЮТ ИЗ ВОСКА**

- А) базисного
- Б) липкого
- В) моделировочного
- Г) бюгельного

**980. [T003075] ПРИ НАЛИЧИИ ТРЁХ ПАР ЗУБОВ-АНТАГОНИСТОВ В КАЖДОЙ ФУНКЦИОНАЛЬНО-ОРИЕНТИРОВАННОЙ ГРУППЕ (ПРИ ОТСУТСТВИИ СНИЖЕНИЯ ВЫСОТЫ НИЖНЕГО ОТДЕЛА ЛИЦА) ОПРЕДЕЛЯЮТ**

- А) центральную окклюзию
- Б) центральное соотношение челюстей
- В) межальвеолярное расстояние
- Г) высоту нижнего отдела лица

**981. [T003076] ДЛЯ ДИФФЕРЕНЦИАЦИИ КОМПЕНСИРОВАННОЙ ФОРМЫ ПАТОЛОГИЧЕСКОЙ СТИРАЕМОСТИ ТВЁРДЫХ ТКАНЕЙ ЗУБОВ ОТ ДЕКОМПЕНСИРОВАННОЙ НЕОБХОДИМО**

А) измерить разницу между верхним и нижним отделом лица при физиологическом покое и в центральной окклюзии

- Б) изготовить диагностические модели
- В) провести рентгенологическое исследование зубов
- Г) провести реопарадонтотографию

**982. [T003077] В БОКОВЫХ ОККЛЮЗИЯХ НА РАБОЧЕЙ СТОРОНЕ В НОРМЕ МОЖЕТ БЫТЬ КОНТАКТ**

- А) щёчных бугров жевательных зубов (и) или контакт клыков
- Б) резцов и щёчных бугров премоляров
- В) резцов
- Г) дистальных бугров вторых моляров

**983. [T003078] УГОЛ ТРАНСВЕРЗАЛЬНОГО СУСТАВНОГО ПУТИ (УГОЛ БЕННЕТТА) В СРЕДНЕМ РАВЕН (В ГРАДУСАХ)**

- А) 17
- Б) 26
- В) 33
- Г) 60

**984. [T003079] УГОЛ ТРАНСВЕРЗАЛЬНОГО РЕЗЦОВОГО ПУТИ (ГОТИЧЕСКИЙ УГОЛ) РАВЕН (В ГРАДУСАХ)**

- А) 100-110
- Б) 17-33
- В) 40-60
- Г) 80-90

**985. [T003080] НАИБОЛЕЕ ИНФОРМАТИВНЫМ МЕТОДОМ РЕНТГЕНОЛОГИЧЕСКОГО ОБСЛЕДОВАНИЯ ДЛЯ ОЦЕНКИ СОСТОЯНИЯ ПЕРИАПИКАЛЬНЫХ ТКАНЕЙ ЗУБОВ ВЕРХНЕЙ И НИЖНЕЙ ЧЕЛЮСТИ ЯВЛЯЕТСЯ**

- А) ортопантомография
- Б) дентальная рентгенография
- В) панорамная рентгенография
- Г) телерентгенография

**986. [T003081] НАИБОЛЕЕ ИНФОРМАТИВНЫМ МЕТОДОМ РЕНТГЕНОЛОГИЧЕСКОГО ОБСЛЕДОВАНИЯ ДЛЯ ОЦЕНКИ КАЧЕСТВА ПЛОМБИРОВАНИЯ КОРНЕВЫХ КАНАЛОВ ЗУБОВ ВЕРХНЕЙ И НИЖНЕЙ ЧЕЛЮСТИ ЯВЛЯЕТСЯ**

- А) дентальная рентгенография
- Б) панорамная рентгенография
- В) ортопантомография
- Г) телерентгенография

**987. [T003082] ОККЛЮЗИОГРАММА ПРИМЕНЯЕТСЯ ДЛЯ ОПРЕДЕЛЕНИЯ**

- А) окклюзионных контактов
- Б) окклюзионной высоты
- В) выносливости тканей пародонта
- Г) степени подвижности зубов

**988. [T003083] КЛАССИФИКАЦИЯ ДЕФЕКТОВ ЗУБНЫХ РЯДОВ ПО КЕННЕДИ ВКЛЮЧАЕТ КЛАССОВ**

- А) 4
- Б) 2
- В) 3
- Г) 5

**989. [T003084] ВТОРОЙ ТИП БЕЗЗУБОЙ ВЕРХНЕЙ ЧЕЛЮСТИ ПО КЛАССИФИКАЦИИ ШРЕДЕРА ХАРАКТЕРИЗУЕТСЯ**

- А) средней степенью атрофии альвеолярного отростка, средней глубиной нёба
- Б) полным отсутствием альвеолярного отростка, резким уменьшением размеров тела челюсти и альвеолярных бугров, плоским нёбом
- В) хорошо выраженной альвеолярной частью в переднем отделе и резко атрофичной в боковом отделе
- Г) высоким альвеолярным отростком, хорошо выраженными альвеолярными буграми, глубоким нёбом

**990. [T003085] ТРЕТИЙ ТИП БЕЗЗУБОЙ НИЖНЕЙ ЧЕЛЮСТИ ПО КЛАССИФИКАЦИИ КЕЛЛЕРА ХАРАКТЕРИЗУЕТСЯ**

- А) хорошо выраженной альвеолярной частью в переднем отделе и резко атрофированной в боковом отделе
- Б) резко атрофированной альвеолярной частью в переднем отделе и хорошо выраженной в боковом отделе
- В) незначительной равномерной атрофией альвеолярной части
- Г) полной атрофией альвеолярной части

**991. [T003087] КЛАССИФИКАЦИЯ СУПЛИ ПРЕДЛОЖЕНА ДЛЯ**

- А) типов слизистой оболочки
- Б) функциональных оттисков
- В) слепочных материалов
- Г) форм скатов альвеолярных гребней

**992. [T003088] ОККЛЮЗИЯ ПРЕДСТАВЛЯЕТ СОБОЙ ЧАСТНЫЙ СЛУЧАЙ АРТИКУЛЯЦИИ, ХАРАКТЕРИЗУЮЩИЙСЯ**

- А) смыканием зубов
- Б) всеми перемещениями нижней челюсти
- В) разобщением зубных рядов
- Г) широким открыванием рта

**993. [T003089] ПРИ ВНЕШНЕМ ОСМОТРЕ БОЛЬНЫХ С ДЕКОМПЕНСИРОВАННОЙ ФОРМОЙ ПОВЫШЕННОЙ СТЁРТОСТИ ЗУБОВ ВЫЯВЛЯЕТСЯ**

- А) углубление носогубных складок, старческое выражение лица
- Б) асимметрия лица
- В) «птичье» лицо
- Г) гиперемия кожных покровов

**994. [T003090] ДЛЯ ВЫЯВЛЕНИЯ СУПЕРКОНТАКТОВ В ЗАДНЕМ КОНТАКТНОМ ПОЛОЖЕНИИ НИЖНЮЮ ЧЕЛЮСТЬ СМЕЩАЮТ**

- А) дистально
- Б) в правую боковую окклюзию
- В) в левую боковую окклюзию
- Г) в переднюю окклюзию

**995. [T003091] ОТСУТСТВИЕ СНИЖЕНИЯ ВЫСОТЫ НИЖНЕЙ ТРЕТИ ЛИЦА ПРИ КОМПЕНСИРОВАННОЙ ФОРМЕ ПАТОЛОГИЧЕСКОЙ СТИРАЕМОСТИ ЗУБОВ ОБУСЛОВЛЕНО**

- А) гипертрофией альвеолярного отростка челюстей
- Б) смещением нижней челюсти
- В) изменением взаимоотношений элементов височно-нижнечелюстного сустава
- Г) выдвиганием зубов

**996. [T003092] ПРИ ПРЯМОМ ВИДЕ ПРИКУСА ВСТРЕЧАЕТСЯ ФОРМА ПАТОЛОГИЧЕСКОЙ СТИРАЕМОСТИ**

- А) горизонтальная
- Б) вертикальная
- В) смешанная
- Г) компенсированная

**997. [T003093] ФОРМОЙ ПАТОЛОГИЧЕСКОЙ СТИРАЕМОСТИ ТВЁРДЫХ ТКАНЕЙ ЗУБОВ, ПРИ КОТОРОЙ ПОРАЖЕНЫ ВЕСТИБУЛЯРНАЯ И/ИЛИ ОРАЛЬНАЯ ПОВЕРХНОСТИ ЗУБОВ, ЯВЛЯЕТСЯ**

- А) вертикальная
- Б) декомпенсированная
- В) компенсированная
- Г) горизонтальная

**998. [T003094] ФОРМОЙ ПОВЫШЕННОЙ СТИРАЕМОСТИ ТВЁРДЫХ ТКАНЕЙ ЗУБОВ, КОТОРАЯ ХАРАКТЕРИЗУЕТСЯ ОТСУТСТВИЕМ СНИЖЕНИЯ ВЫСОТЫ НИЖНЕЙ ТРЕТИ ЛИЦА, ЯВЛЯЕТСЯ**

- А) компенсированная
- Б) чрезмерная
- В) горизонтальная
- Г) вертикальная

**999. [T003096] В.А. ПОНОМАРЁВА ВЫДЕЛЯЕТ КОЛИЧЕСТВО ФОРМ ЗУБОЧЕЛЮСТНЫХ ДЕФОРМАЦИЙ**

- А) 2
- Б) 3
- В) 4
- Г) 5

**1000. [Т003097] ОТНОШЕНИЕ МЕЖДУ ЭКСТРА- И ИНТРААЛЬВЕОЛЯРНОЙ ЧАСТЯМИ ЗУБА ОСТАЁТСЯ НЕИЗМЕННЫМ ПРИ ФОРМЕ \_\_\_\_\_ ФЕНОМЕНА ПОПОВА**

- А) I
- Б) II, 2 группа
- В) II, 1 группа
- Г) III

**1001. [Т003098] НАЛИЧИЕ РАЗНОРОДНЫХ МЕТАЛЛИЧЕСКИХ СПЛАВОВ В ПОЛОСТИ РТА ЯВЛЯЕТСЯ ПРИЧИНОЙ**

- А) гальванизма Б) пародонтита
- В) пародонтоза
- Г) артрита височно-нижнечелюстного сустава (ВНЧС)

**1002. [Т003099] ДЕФЕКТ ЗУБНОГО РЯДА В ОБЛАСТИ ПЕРЕДНЕЙ ГРУППЫ ЗУБОВ ОПРЕДЕЛЯЮТ КАК**

- А) IV класс по классификации Кеннеди
- Б) III тип по классификации Шредера
- В) III класс по классификации Кеннеди
- Г) I класс по классификации Келлера

**1003. [Т003100] НОРМАЛЬНЫЕ ПОКАЗАТЕЛИ МИКРОТОКОВ ПОЛОСТИ РТА СОСТАВЛЯЮТ (МКА)**

- А) 1-3
- Б) 2-6
- В) 2-5
- Г) 3-7

**1004. [Т003101] ПРИ ОСМОТРЕ СЛИЗИСТОЙ ОБОЛОЧКИ ПРОТЕЗНОГО ЛОЖА ОЧАГОВАЯ ГИПЕРЕМИЯ СВИДЕТЕЛЬСТВУЕТ О ГЕНЕЗЕ**

- А) механическом
- Б) аллергическом
- В) токсическом
- Г) соматическом

**1005. [Т003102] НАИБОЛЕЕ БЛАГОПРИЯТНОЙ ФОРМОЙ ВЕСТИБУЛЯРНОГО СКАТА АЛЬВЕОЛЯРНОГО ОТРОСТКА НА ВЕРХНЕЙ ЧЕЛЮСТИ ЯВЛЯЕТСЯ**

- А) отвесная
- Б) отлогая
- В) грибовидная
- Г) умеренно выраженная

**1006. [Т003103] СРЕДНЕЕ ЗНАЧЕНИЕ МЕЖДУ ВЫСОТОЙ НИЖНЕГО ОТДЕЛА ЛИЦА В ЦЕНТРАЛЬНОЙ ОККЛЮЗИИ И В ПОЛОЖЕНИИ ОТНОСИТЕЛЬНО ФИЗИОЛОГИЧЕСКОГО ПОКОЯ ПРИ ОРТОГНАТИЧЕСКОМ ПРИКУСЕ СОСТАВЛЯЕТ (ММ)**

- А) 2-4
- Б) 5-6
- В) 1
- Г) 10

**1007. [Т003104] К ФУНКЦИОНАЛЬНЫМ ИЗМЕНЕНИЯМ ВИСОЧНОНИЖНЕЧЕЛЮСТНОГО СУСТАВА ПОСЛЕ ПОЛНОЙ УТРАТЫ ЗУБОВ ОТНОСЯТ**

- А) смещение суставной головки нижней челюсти кзади и вверх
- Б) атрофию суставного бугорка
- В) уплощение суставной ямки
- Г) истончение внутрисуставного диска

**1008. [T003105] МЕТОДОМ РЕНТГЕНОДИАГНОСТИКИ ДЛЯ ВЫЯВЛЕНИЯ ПОЛОЖЕНИЯ ВЕРХНЕЙ ЧЕЛЮСТИ ПО ОТНОШЕНИЮ К ОСНОВАНИЮ ЧЕРЕПА ЯВЛЯЕТСЯ**

- А) телерентгенография
- Б) денральная рентгенография
- В) панорамная рентгенография
- Г) ортопантомография

**1009. [T003106] МЕТОД ИЗМЕРЕНИЯ ВЫНОСЛИВОСТИ ПАРОДОНТА К НАГРУЗКЕ НАЗЫВАЕТСЯ**

- А) гнатодинамометрия
- Б) реопародонтография
- В) миотонометрия
- Г) электромиография

**1010. [T003107] МЕТОД ИЗМЕРЕНИЯ ТОНУСА ЖЕВАТЕЛЬНЫХ МЫШЦ НАЗЫВАЕТСЯ**

- А) миотонометрия
- Б) реопародонтография
- В) гнатодинамометрия
- Г) электромиография

**1011. [T003108] ГРАФИЧЕСКИЙ МЕТОД РЕГИСТРАЦИИ ЖЕВАТЕЛЬНЫХ ДВИЖЕНИЙ НИЖНЕЙ ЧЕЛЮСТИ НАЗЫВАЕТСЯ**

- А) мастикациография
- Б) миотонометрия
- В) одонтопародонтограмма
- Г) реопародонтография

**1012. [T003109] ПОКАЗАТЕЛИ РАЗНОСТИ ЭЛЕКТРОХИМИЧЕСКИХ ПОТЕНЦИАЛОВ В ПОЛОСТИ РТА В НОРМЕ СОСТАВЛЯЮТ (МВ)**

- А) до 60
- Б) 90-100
- В) 110-120
- Г) 130-150

**1013. [T003110] ГНАТОДИНАМОМЕТРИЯ ИССЛЕДУЕТ**

- А) силу жевательного давления и выносливость пародонта к нагрузке
- Б) движения нижней челюсти
- В) биопотенциалы жевательных мышц
- Г) выносливость пародонта к нагрузке

**1014. [T003111] КОЭФФИЦИЕНТЫ ВЫНОСЛИВОСТИ ПАРОДОНТА ЗУБОВ,**

**ПРЕДЛОЖЕННЫЕ В.Ю. КУРЛЯНДСКИМ, ПОЛУЧЕНЫ НА ОСНОВАНИИ ДАННЫХ ИССЛЕДОВАНИЙ**

- А) гнатодинамометрии
- Б) анатомических особенностей строения зубов
- В) подвижности зубов
- Г) жевательных проб

**1015. [T003112] АППАРАТ, ВОСПРОИЗВОДЯЩИЙ ДВИЖЕНИЯ НИЖНЕЙ ЧЕЛЮСТИ, ПРЕДСТАВЛЯЕТ СОБОЙ**

- А) артикулятор
- Б) миограф
- В) гнатодинамометр

Г) параллеломер

**1016. [T003113] ГАЛЬВАНОЗ ВОЗНИКАЕТ ПРИ ОРТОПЕДИЧЕСКОМ ЛЕЧЕНИИ**

**С ИСПОЛЬЗОВАНИЕМ СПЛАВОВ**

- А) разнородных
- Б) серебряно-палладиевых
- В) кобальт-хромовых
- Г) на основе золота

**1017. [T003114] ОДОНТОПАРОДОНТОГРАММА СОДЕРЖИТ ИНФОРМАЦИЮ О СОСТОЯНИИ**

- А) костной ткани пародонта
- Б) капилляров десны
- В) слизистой оболочки полости рта
- Г) жевательных мышц

**1018. [T003115] ОДНОСТОРОННИЙ ДИСТАЛЬНО НЕОГРАНИЧЕННЫЙ (КОНЦЕВОЙ) ДЕФЕКТ ЗУБНОГО РЯДА ПО КЛАССИФИКАЦИИ КЕННЕДИ ОТНОСИТСЯ К КЛАССУ**

- А) 2
- Б) 1
- В) 3
- Г) 4

**1019. [T003116] ТОПОГРАФИЯ СЛИЗИСТОЙ ОБОЛОЧКИ ПЕРИФЕРИЧЕСКОЙ ФИБРОЗНОЙ ЗОНЫ ПОДАТЛИВОСТИ ПО ЛЮНДУ**

- А) альвеолярный отросток
- Б) срединная часть твёрдого нёба
- В) дистальная треть твёрдого нёба
- Г) переходная складка

**1020. [T003117] ПРИ ПОТЕРЕ БОКОВЫХ ЗУБОВ ВО ФРОНТАЛЬНОМ ОТДЕЛЕ**

**МОЖЕТ ВОЗНИКАТЬ**

- А) отражённый травматический узел
- Б) атрофический блок
- В) прямой травматический узел
- Г) отсутствие всяких изменений

**1021. [T003119] АЛЛЕРГИЧЕСКИЕ РЕАКЦИИ В ИСТОРИИ БОЛЕЗНИ УКАЗЫВАЮТСЯ В ГРАФЕ**

- А) перенесённые и сопутствующие заболевания
- Б) жалобы больного
- В) развитие настоящего заболевания
- Г) внешний осмотр

**1022. [T003120] ВРЕМЯ И ПРИЧИНЫ ПОТЕРИ ИЛИ ОТСУТСТВИЯ ЗУБОВ В**

**ИСТОРИИ БОЛЕЗНИ УКАЗЫВАЕТСЯ В ГРАФЕ**

- А) развитие настоящего заболевания
- Б) жалобы больного
- В) перенесённые и сопутствующие заболевания
- Г) внешний осмотр

**1023. [T003121] ЛОКАЛИЗАЦИЮ АССИМЕТРИИ ЛИЦА В ИСТОРИИ БОЛЕЗНИ УКАЗЫВАЮТ В ГРАФЕ**

- А) внешний осмотр
- Б) жалобы больного
- В) перенесённые и сопутствующие заболевания
- Г) развитие настоящего заболевания



- 1024. [T003122] К ПАТОЛОГИЧЕСКОМУ ВИДУ ПРИКУСА ОТНОСИТСЯ**  
А) глубокий  
Б) прямой  
В) бипрогнатический  
Г) ортогнатический
- 1025. [T003123] ДОПОЛНИТЕЛЬНЫМ МЕТОДОМ ИССЛЕДОВАНИЯ В КЛИНИКЕ ОРТОПЕДИЧЕСКОЙ СТОМАТОЛОГИИ ЯВЛЯЕТСЯ**  
А) рентгенография  
Б) осмотр  
В) пальпация  
Г) опрос
- 1026. [T003124] ЛАТИНСКОЕ НАЗВАНИЕ ЩЁЧНОЙ МЫШЦЫ**  
А) buccalis  
Б) masseter  
В) temporalis  
Г) orbicularis oris
- 1027. [T003125] ЛАТИНСКОЕ НАЗВАНИЕ КРУГОВОЙ МЫШЦЫ РТА**  
А) orbicularis oris  
Б) buccalis  
В) temporalis  
Г) masseter
- 1028. [T003126] ЛАТИНСКОЕ НАЗВАНИЕ СОБСТВЕННО ЖЕВАТЕЛЬНОЙ МЫШЦЫ**  
А) masseter  
Б) buccalis  
В) temporalis  
Г) orbicularis oris
- 1029. [T003127] ЛАТИНСКОЕ НАЗВАНИЕ ВИСОЧНОЙ МЫШЦЫ**  
А) temporalis  
Б) buccalis  
В) masseter  
Г) orbicularis oris
- 1030. [T003128] ЛАТИНСКОЕ НАЗВАНИЕ НАРУЖНОЙ КРЫЛОВИДНОЙ МЫШЦЫ**  
А) pterygoideus lateralis  
Б) pterygoideus medialis  
В) temporalis  
Г) masseter
- 1031. [T003129] СМЕЩЕНИЕ НИЖНЕЙ ЧЕЛЮСТИ В СТОРОНУ ОСУЩЕСТВЛЯЕТСЯ МЫШЦЕЙ**  
А) латеральной крыловидной  
Б) подбородочно-подъязычной  
В) челюстно-подъязычной  
Г) височной
- 1032. [T003130] В ПОДНЯТИИ НИЖНЕЙ ЧЕЛЮСТИ УЧАСТВУЕТ МЫШЦА**  
А) собственно жевательная  
Б) челюстно-подъязычная  
В) подбородочно-подъязычная  
Г) латеральная крыловидная
- 1033. [T003131] В ОПУСКАНИИ НИЖНЕЙ ЧЕЛЮСТИ УЧАСТВУЕТ МЫШЦА**

- А) подбородочно-подъязычная
- Б) латеральная крыловидная
- В) височная
- Г) медиальная крыловидная

**1034. [T003132] ЗУБНАЯ ФОРМУЛА ЗУБА 3.7 ОБОЗНАЧАЕТ**

- А) второй моляр нижней челюсти слева
- Б) центральный резец нижней челюсти слева
- В) клык нижней челюсти справа
- Г) первый моляр верхней челюсти справа

**1035. [T003133] ЗУБНАЯ ФОРМУЛА ЗУБА 1.1 ОБОЗНАЧАЕТ**

- А) центральный резец верхней челюсти справа
- Б) первый моляр верхней челюсти справа
- В) центральный резец нижней челюсти слева
- Г) первый премоляр нижней челюсти справа

**1036. [T003134] ЗУБНАЯ ФОРМУЛА ЗУБА 2.3 ОБОЗНАЧАЕТ**

- А) клык верхней челюсти слева
- Б) первый премоляр нижней челюсти слева
- В) центральный резец верхней челюсти слева
- Г) клык нижней челюсти справа

**1037. [T003135] ЗУБНАЯ ФОРМУЛА ЗУБА 4.3 ОБОЗНАЧАЕТ**

- А) клык нижней челюсти справа
- Б) первый моляр нижней челюсти справа
- В) второй моляр нижней челюсти слева
- Г) клык нижней челюсти слева

**1038. [T003136] ПРОМЕЖУТОК МЕЖДУ ЦЕНТРАЛЬНЫМИ РЕЗЦАМИ НАЗЫВАЕТСЯ**

- А) диастема
- Б) трема
- В) межзубное пространство
- Г) щелевидный промежуток

**1039. [T003137] ПРОМЕЖУТОК МЕЖДУ ЗУБАМИ, КРОМЕ ЦЕНТРАЛЬНЫХ РЕЗЦОВ НАЗЫВАЕТСЯ**

- А) трема
- Б) диастема
- В) межзубное пространство
- Г) щелевидный промежуток

**1040. [T003138] ЕСЛИ ВО ВРЕМЯ ОСМОТРА ПОЛОСТИ РТА ПАЦИЕНТА ВОЗНИКЛО ПОДОЗРЕНИЕ НА НАЛИЧИЕ У НЕГО ВИЧ-ИНФЕКЦИИ, ВРАЧ ДОЛЖЕН**

- А) закончить осмотр, направить пациента на анализ крови
- Б) сказать больному о своём подозрении
- В) отказать больному в оказании стоматологической помощи
- Г) продолжить осмотр и начать лечение стоматологического заболевания

**1041. [T003139] ЛАТИНСКОЕ НАЗВАНИЕ ВНУТРЕННЕЙ КРЫЛОВИДНОЙ МЫШЦЫ**

- А) pterygoideus medialis
- Б) masseter
- В) temporalis
- Г) pterygoideus lateralis

**1042. [T003140] ЛАТИНСКОЕ НАЗВАНИЕ ДВУБРЮШНОЙ МЫШЦЫ**

- А) digastricus
- Б) pterygoideus medialis

- В) temporalis
- Г) pterygoideus lateralis

**1043. [T003141] ЛАТИНСКОЕ НАЗВАНИЕ ЧЕЛЮСТНО-ПОДЪЯЗЫЧНОЙ МЫШЦЫ**

- А) mylohyoideus
- Б) genioglossus
- В) digastricus
- Г) geniohyoideus

**1044. [T003142] ЗУБНАЯ ФОРМУЛА ЗУБА 2.1 ОБОЗНАЧАЕТ ЦЕНТРАЛЬНЫЙ РЕЗЕЦ ЧЕЛЮСТИ**

- А) верхней слева
- Б) верхней справа
- В) нижней слева
- Г) нижней справа

**1045. [T003143] ЗУБНАЯ ФОРМУЛА ЗУБА 1.6 ОБОЗНАЧАЕТ**

- А) первый моляр верхней челюсти справа
- Б) центральный резец верхней челюсти слева
- В) первый премоляр нижней челюсти справа
- Г) второй моляр нижней челюсти слева

**1046. [T003144] ЗУБНАЯ ФОРМУЛА ЗУБА 3.5 ОБОЗНАЧАЕТ**

- А) второй премоляр нижней челюсти слева
- Б) первый премоляр нижней челюсти справа
- В) центральный резец верхней челюсти справа
- Г) второй моляр нижней челюсти слева

**1047. [T003145] ОБСЛЕДОВАНИЕ ЗУБОВ В ПОЛОСТИ РТА НАЧИНАЮТ С МОЛЯРОВ \_\_\_\_\_ И ЗАКАНЧИВАЮТ МОЛЯРАМИ**

- А) правых верхних; нижними правыми
- Б) левых верхних; нижними левыми
- В) левых нижних; левыми верхними
- Г) правых нижних; правыми верхними

**1048. [T003146] СТЕПЕНЬ АТРОФИИ КОСТНОЙ ТКАНИ ЛУНКИ ЗУБА ОПРЕДЕЛЯЮТ**

- А) пародонтальным зондом
- Б) пальпаторно
- В) шпателем
- Г) пинцетом

**1049. [T003149] ИЗМЕРЕНИЕ ВЫНОСЛИВОСТИ ПАРОДОНТА К ВЕРТИКАЛЬНОЙ НАГРУЗКЕ НАЗЫВАЕТСЯ**

- А) гнатодинамометрия
- Б) реопародонтография
- В) миотонометрия
- Г) электромиография

**1050. [T003150] ИЗМЕРЕНИЕ ТОНУСА ЖЕВАТЕЛЬНЫХ МЫШЦ (В ГРАММАХ) НАЗЫВАЕТСЯ**

- А) миотонометрия
- Б) реопародонтография
- В) электромиография
- Г) мастикациография

**1051. [T003151] МЕТОД ФУНКЦИОНАЛЬНОГО ИССЛЕДОВАНИЯ МЫШЕЧНОЙ**

**СИСТЕМЫ НА ОСНОВЕ ГРАФИЧЕСКОЙ РЕГИСТРАЦИИ  
БИОПОТЕНЦИАЛОВ**

**МЫШЦ НАЗЫВАЕТСЯ**

- А) электромиография
- Б) реопародонтография
- В) миотонометрия
- Г) мастикациография

**1052. [Т003152] ЗАПИСЬ ЖЕВАТЕЛЬНЫХ ДВИЖЕНИЙ НИЖНЕЙ  
ЧЕЛЮСТИ**

**ПРИ РАЗЖЁВЫВАНИИ ЛЕСНОГО ОРЕХА МАССОЙ 0,8 Г НАЗЫВАЕТСЯ**

- А) мастикациография
- Б) реопародонтография
- В) миотонометрия
- Г) электромиография

**1053. [Т003153] ИССЛЕДОВАНИЕ КРОВООБРАЩЕНИЯ В ПУЛЬПЕ ЗУБЕ  
НАЗЫВАЕТСЯ**

- А) реодонтография
- Б) реопародонтография
- В) миотонометрия
- Г) реоартрография

**1054. [Т003154] РЕАКЦИЯ ЗУБА НА ТЕМПЕРАТУРНЫЕ РАЗДРАЖИТЕЛИ  
НАЗЫВАЕТСЯ**

- А) термодиагностика
- Б) реопародонтография
- В) электроодонтодиагностика
- Г) реодонтография

**1055. [Т003155] ОПРЕДЕЛЕНИЕ ФУНКЦИОНАЛЬНОГО СОСТОЯНИЯ  
ПУЛЬПЫ ЗУБА НАЗЫВАЕТСЯ**

- А) электроодонтодиагностика
- Б) реопародонтография
- В) термодиагностика
- Г) реодонтография

**1056. [Т003156] ПЕРВАЯ СТЕПЕНЬ ПОДВИЖНОСТИ ЗУБА ПО ЭНТИНУ  
ОПРЕДЕЛЯЕТСЯ В НАПРАВЛЕНИИ**

- А) вестибуло-оральном
- Б) вертикальном
- В) круговом
- Г) мезио-дистальном

**1057. [Т003157] ВТОРАЯ СТЕПЕНЬ ПОДВИЖНОСТИ ЗУБА ПО ЭНТИНУ  
ОПРЕДЕЛЯЕТСЯ В НАПРАВЛЕНИИ**

- А) вестибуло-оральном и мезио-дистальном
- Б) вертикальном
- В) круговом
- Г) вестибуло-оральном

**1058. [Т003158] СХЕМА, ОТОБРАЖАЮЩАЯ СОСТОЯНИЕ ОПОРНО-  
УДЕРЖИВАЮЩЕГО АППАРАТА ЗУБОВ ВЕРХНЕЙ И НИЖНЕЙ  
ЧЕЛЮСТЕЙ,**

**НАЗЫВАЕТСЯ**

- А) одонтопародонтограмма
- Б) гнатодинамометрия
- В) реопародонтограмма
- Г) мастикациография

**1059. [T003159] ДВИЖЕНИЯ ГОЛОВОК НИЖНЕЙ ЧЕЛЮСТИ ИЗУЧАЮТ С ПОМОЩЬЮ**

- А) рентгенокинематографии
- Б) томограммы ВНЧС
- В) реоартрографии
- Г) реопародонтографии

**1060. [T003160] ВВЕДЕНИЕ КОНТРАСТНОГО ВЕЩЕСТВА В СУСТАВНУЮ ЩЕЛЬ С ПОСЛЕДУЮЩЕЙ РЕНТГЕНОГРАФИЕЙ НАЗЫВАЕТСЯ**

- А) артрография
- Б) реопародонтографии
- В) рентгенокинематография
- Г) реодонтография

**1061. [T003161] МЕТОД ОПРЕДЕЛЕНИЯ ЭЛЕКТРИЧЕСКОГО ТОКА В ПОЛОСТИ РТА НАЗЫВАЕТСЯ**

- А) гальванометрия
- Б) электроодонтометрия
- В) артрография
- Г) реодентография

**1062. [T003162] ПО ДАННЫМ ЭЛЕКТРООДОНТОМЕТРИИ ПОРОГ ВОЗБУЖДЕНИЯ ИНТАКТНЫХ ЗУБОВ РАВЕН (МКА)**

- А) 2-6
- Б) 20-40
- В) 40-60
- Г) 60-90

**1063. [T003163] ПО ДАННЫМ ЭЛЕКТРООДОНТОМЕТРИИ ПОРОГ ВОЗБУЖДЕНИЯ ПРИ ФИБРОЗНОМ ВОСПАЛЕНИИ ПУЛЬПЫ РАВЕН (МКА)**

- А) 20-40
- Б) 2-6
- В) 40-60
- Г) 60-90

**1064. [T003164] ПОДВИЖНОСТЬ ЗУБА ОПРЕДЕЛЯЮТ**

- А) пинцетом
- Б) элеватором
- В) гладилкой
- Г) экскаватором

**1065. [T003165] СЛЕДСТВИЕМ КАРИЕСА ТВЁРДЫХ ТКАНЕЙ ЗУБОВ ЯВЛЯЕТСЯ**

- А) частичное разрушение коронки зуба
- Б) флюороз
- В) клиновидный дефект
- Г) гипоплазия эмали

**1066. [T003166] СЛЕДСТВИЕМ КАРИЕСА ТВЁРДЫХ ТКАНЕЙ ЗУБОВ ЯВЛЯЕТСЯ**

- А) полное разрушение коронки зуба
- Б) эрозия твёрдых тканей зуба
- В) гиперплазия эмали
- Г) аномалия развития и прорезывания зубов

**1067. [T003168] ФОРМА ПАТОЛОГИЧЕСКОЙ СТИРАЕМОСТИ ТВЁРДЫХ ТКАНЕЙ ЗУБОВ, КОТОРАЯ ХАРАКТЕРИЗУЕТСЯ ОТСУТСТВИЕМ СНИЖЕНИЯ**

**ВЫСОТЫ НИЖНЕГО ОТДЕЛА ЛИЦА, НАЗЫВАЕТСЯ**

- А) компенсированной
- Б) декомпенсированной
- В) горизонтальной
- Г) вертикальной

**1068. [T003169] В ПОЛОЖЕНИИ ЦЕНТРАЛЬНОЙ ОККЛЮЗИИ СУСТАВНАЯ ГОЛОВКА НИЖНЕЙ ЧЕЛЮСТИ НАХОДИТСЯ**

- А) у основания ската суставного бугорка
- Б) на вершине суставного бугорка
- В) на середине ската суставного бугорка
- Г) в центре суставной ямки

**1069. [T003170] КЛЮЧОМ ОККЛЮЗИИ (ПО ЭНГЛЮ), ХАРАКТЕРИЗУЮЩИМ**

**ПРИЗНАК ПРИКУСА, ЯВЛЯЕТСЯ СООТНОШЕНИЕ**

- А) первых моляров
- Б) центральных резцов
- В) клыков
- Г) первых премоляров

**1070. [T003172] РАЗНИЦА ВЕЛИЧИН ВЫСОТЫ НИЖНЕГО ОТДЕЛА ЛИЦА В**

**СОСТОЯНИИ ОТНОСИТЕЛЬНОГО ФИЗИОЛОГИЧЕСКОГО ПОКОЯ И В ЦЕНТРАЛЬНОЙ ОККЛЮЗИИ СОСТАВЛЯЕТ В СРЕДНЕМ (ММ)**

- А) 2-4
- Б) 5-7
- В) 7-9
- Г) 10-12

**1071. [T003174] МЕТОД СУБЪЕКТИВНОГО ОБСЛЕДОВАНИЯ БОЛЬНОГО В КЛИНИКЕ ОРТОПЕДИЧЕСКОЙ СТОМАТОЛОГИИ ВКЛЮЧАЕТ**

- А) опрос
- Б) пальпацию
- В) осмотр
- Г) зондирование

**1072. [T003176] КЛИНИЧЕСКИМ МЕТОДОМ ОБСЛЕДОВАНИЯ ПАЦИЕНТОВ ЯВЛЯЕТСЯ**

- А) перкуссия
- Б) мастикациография
- В) электроодонтодиагностика
- Г) томография

**1073. [T003177] КЛИНИЧЕСКИМ МЕТОДОМ ОБСЛЕДОВАНИЯ ПАЦИЕНТОВ ЯВЛЯЕТСЯ**

- А) пальпация
- Б) электромиография
- В) электроодонтодиагностика
- Г) прицельная рентгенография

**1074. [T003178] ПАТОЛОГИЧЕСКУЮ ПОДВИЖНОСТЬ ЗУБОВ ЭНТИН ПОДРАЗДЕЛЯЛ НА СТЕПЕНИ**

- А) 3
- Б) 2
- В) 4
- Г) 5

**1075. [T003179] ПОДВИЖНОСТЬ ЗУБА I СТЕПЕНИ ПО ЭНТИНУ ХАРАКТЕРИЗУЕТСЯ**

- А) перемещением зуба в вестибулооральном направлении

- Б) вращением зуба в лунке во всех направлениях вокруг своей оси
- В) перемещением зуба в вестибулооральном и медиодистальном направлении
- Г) перемещением зуба в вестибулооральном, медиодистальном, вертикальном направлениях

**1076. [T003180] К КЛИНИЧЕСКИМ МЕТОДАМ ОБСЛЕДОВАНИЯ ПАЦИЕНТА ОТНОСИТСЯ**

- А) зондирование
- Б) электроодонтодиагностика
- В) томография
- Г) мастикациография

**1077. [T003181] ВО ВРЕМЯ ПРОВЕДЕНИЯ КЛИНИЧЕСКОГО МЕТОДА ОБСЛЕДОВАНИЯ ПАЛЬПАЦИЕЙ ВОЗМОЖНО ОПРЕДЕЛИТЬ**

- А) податливость слизистой оболочки рта
- Б) глубину кариозной полости
- В) глубину зубодесневого кармана
- Г) глубину погружения края штампованной коронки на опорном зубе

**1078. [T003182] ГРАНИЦА МЕЖДУ ЭМАЛЬЮ КОРОНКИ И ЦЕМЕНТОМ КОРНЯ ЗУБА НАЗЫВАЕТСЯ**

- А) анатомическая шейка зуба
- Б) клиническая шейка зуба
- В) экватор зуба
- Г) граница над- и поддесневой частей зуба

**1079. [T003183] ОСНОВНЫМ ДОКУМЕНТОМ ВРАЧЕБНОГО ПОЛИКЛИНИЧЕСКОГО ПРИЁМА ДЛЯ МЕДИЦИНСКИХ ОРГАНИЗАЦИЙ ЯВЛЯЕТСЯ**

- А) история болезни
- Б) бланк направления
- В) заказ-наряд
- Г) талон назначения больного к врачу

**1080. [T003189] ОДОНТОПАРОДОНТОГРАММА ПРЕДЛОЖЕНА**

- А) Курляндским В.Ю.
- Б) Гельманом С.Е.
- В) Рубиновым С.И.
- Г) Агаповым Н.И.

**1081. [T003190] СТЕПЕНЬ ИЗМЕЛЬЧЕНИЯ ПИЩИ В ЕДИНИЦУ ВРЕМЕНИ ОПРЕДЕЛЯЕТ**

- А) жевательную эффективность
- Б) выносливость пародонта
- В) выносливость зубочелюстной системы
- Г) абсолютную силу жевательных мышц

**1082. [T003191] ¼ СТЕПЕНЬ АТРОФИИ ЛУНКИ ЗУБА СООТВЕТСТВУЕТ \_\_\_\_\_ ВЫСОТЫ АНАТОМИЧЕСКОЙ КОРОНКИ ЗУБА**

- А) половине размера
- Б) двум размерам
- В) 1,5 размерам
- Г) одному размеру

**1083. [T003192] ½ СТЕПЕНЬ АТРОФИИ ЛУНКИ ЗУБА СООТВЕТСТВУЕТ \_\_\_\_\_ ВЫСОТЫ АНАТОМИЧЕСКОЙ КОРОНКИ ЗУБА**

- А) одному размеру
- Б) двум размерам
- В) 1,5 размерам
- Г) половине размера

**1084. [Т003193] ¾ СТЕПЕНИ АТРОФИИ ЛУНКИ ЗУБА СООТВЕТСТВУЕТ  
ВЫСОТЫ АНАТОМИЧЕСКОЙ КОРОНКИ ЗУБА**

- А) 1,5 размерам
- Б) двум размерам
- В) одному размеру
- Г) половине размера

**1085. [Т003194] В НОРМЕ СООТНОШЕНИЕ ДЛИНЫ КОРОНКИ И КОРНЯ  
ЗУБА**

**ОДИН К**

- А) 2
- Б) 1
- В) 3
- Г) 4

**1086. [Т003196] АРТИКУЛЯЦИЯ ПРЕДСТАВЛЯЕТ СОБОЙ**

- А) всевозможные движения и положения нижней челюсти относительно верхней
- Б) смещение нижней челюсти дистально
- В) выдвигание нижней челюсти только вперёд
- Г) движение нижней челюсти только вправо и влево

**1087. [Т003197] ПРИКУС ПРЕДСТАВЛЯЕТ СОБОЙ**

- А) вид смыкания зубных рядов в центральной окклюзии
- Б) вид окклюзии зубов
- В) любое смыкание зубных рядов
- Г) смыкание зубных рядов при выдвигании нижней челюсти вперёд

**1088. [Т003198] ТРАНСВЕРЗАЛЬНАЯ ОККЛЮЗИОННАЯ КРИВАЯ ПО  
ИМЕНИ**

**АВТОРА НАЗЫВАЕТСЯ КРИВАЯ**

- А) Уилсона
- Б) Шпее
- В) Беннетта
- Г) Хантера

**1089. [Т003199] ПРИ ПРЯМОМ ПРИКУСЕ В ПЕРЕДНЕМ ОТДЕЛЕ ЗУБНЫХ  
РЯДОВ В ЦЕНТРАЛЬНОЙ ОККЛЮЗИИ**

А) режущие края верхних резцов контактируют с режущими краями нижних резцов  
встык

- Б) верхние резцы перекрывают нижние на 2-4 мм
- В) нижние резцы перекрывают верхние на 2-4 мм
- Г) верхние резцы перекрывают нижние на 1 мм

**1090. [Т003200] ПРИ  
ОРТОГНАТИЧЕСКОМ ПРИКУСЕ В ПЕРЕДНЕМ ОТДЕЛЕ  
ЗУБНЫХ РЯДОВ В ЦЕНТРАЛЬНОЙ ОККЛЮЗИИ**

А) при плотном режуще-бугорковом контакте верхние резцы перекрывают нижние  
не более 1/3 высоты коронки

- Б) режущие края верхних резцов контактируют с нижними резцами встык
- В) нижние резцы перекрывают верхние на 2-4 мм
- Г) центральные резцы обеих челюстей наклонены вперёд, контакт между ними и  
глубина перекрытия сохранены

**1091. [Т003201] В СОСТОЯНИИ ОТНОСИТЕЛЬНОГО  
ФИЗИОЛОГИЧЕСКОГО  
ПОКОЯ**

А) напряжение мышц, опускающих и поднимающих нижнюю челюсть, равнозначно,  
окклюзионные поверхности зубов разобщены в среднем на 2-4 мм

- Б) жевательные мышцы находятся в состоянии слабого напряжения
- В) жевательные мышцы напряжены умеренно



Г) жевательные мышцы напряжены максимально

**1092. [T003202] ЦИКЛ ЖЕВАТЕЛЬНЫХ ДВИЖЕНИЙ НИЖНЕЙ ЧЕЛЮСТИ ЗАКАНЧИВАЕТСЯ**

А) возвращением в положение центральной окклюзии

Б) смещением в сторону

В) опусканием и выдвиганием вперёд из положения центральной окклюзии

Г) возвращением в переднюю окклюзию

**1093. [T003203] ПРИ ЦЕНТРАЛЬНОЙ ОККЛЮЗИИ В ПЕРЕДНЕМ ОТДЕЛЕ В БИПРОГНАТИЧЕСКОМ ПРИКУСЕ**

А) центральные резцы обеих челюстей наклонены вперёд, контакт между ними и глубина перекрытия сохранены

Б) верхние резцы перекрывают нижние на 1 мм

В) режущие края верхних резцов контактируют с нижними резцами встык

Г) нижние резцы перекрывают верхние на 2-4 мм

**1094. [T003204] ДЕСНЕВОЙ ФИЗИОЛОГИЧЕСКИЙ ЖЕЛОБОК ИМЕЕТ ГЛУБИНУ НЕ БОЛЕЕ (ММ)**

А) 0,5-1

Б) 2-3

В) 4-5

Г) 6-7

**1095. [T003205] К ПЕРВОМУ КЛАССУ ДЕФЕКТОВ ЗУБНЫХ РЯДОВ, ПО КЛАССИФИКАЦИИ КЕННЕДИ ОТНОСИТСЯ ДЕФЕКТ**

А) двусторонний концевой

Б) односторонний концевой

В) включённый в боковом отделе

Г) включённый в переднем отделе

**1096. [T003206] ЗУБНЫЕ РЯДЫ С ОДНОСТОРОННИМИ КОНЦЕВЫМИ ДЕФЕКТАМИ ПО КЛАССИФИКАЦИИ КЕННЕДИ ОТНОСЯТСЯ К КЛАССУ**

А) 2

Б) 1

В) 3

Г) 4

**1097. [T003207] ЗОНА ПОДАТЛИВОСТИ СЛИЗИСТОЙ ОБОЛОЧКИ ПРОТЕЗНОГО ЛОЖА, ОБУСЛОВЛЕННАЯ СОСУДИСТЫМИ ПОЛЯМИ, ПО**

**Е.И.**

**ГАВРИЛОВУ, НАЗЫВАЕТСЯ**

А) буферной

Б) фиброзной

В) железистой

Г) клапанной

**1098. [T003208] СПОСОБНОСТЬ СЛИЗИСТОЙ ОБОЛОЧКИ СЖИМАТЬСЯ ПОД ДЕЙСТВИЕМ ВЕРТИКАЛЬНОГО ДАВЛЕНИЯ НАЗЫВАЕТСЯ**

А) податливость

Б) ретенция

В) когезия

Г) адгезия

**1099. [T003209] СТЕПЕНЬ АТРОФИИ АЛЬВЕОЛЯРНОГО ОТРОСТКА (АЛЬВЕОЛЯРНОЙ ЧАСТИ) ОПРЕДЕЛЯЕТСЯ УРОВНЕМ РАСПОЛОЖЕНИЯ ВЕРШИНЫ ГРЕБНЯ ПО ОТНОШЕНИЮ К**

А) переходной складке

Б) шейкам естественных зубов

В) окклюзионной поверхности естественных зубов

Г) зубам-антагонистам

**1100. [T003210] ЭСТЕЗИОМЕТР ЯВЛЯЕТСЯ АППАРАТОМ ДЛЯ ОПРЕДЕЛЕНИЯ**

А) болевой чувствительности слизистой оболочки

Б) податливости слизистой оболочки

В) подвижности естественных зубов

Г) выносливости пародонта к нагрузке

**1101. [T003211] ЗОНУ СЛИЗИСТОЙ ОБОЛОЧКИ С НАИМЕНЕЕ ВЫРАЖЕННОЙ**

**ПОДАТЛИВОСТЬЮ (ПО ЛЮНДУ) НАЗЫВАЮТ**

А) центральной фиброзной

Б) жировой

В) железистой

Г) переходной складкой

**1102. [T003212] ЦЕНТРАЛЬНАЯ ФИБРОЗНАЯ ЗОНА ПОДАТЛИВОСТИ СЛИЗИСТОЙ ОБОЛОЧКИ ПО ЛЮНДУ РАСПОЛАГАЕТСЯ В**

А) срединном костном шве твёрдого нёба

Б) альвеолярном отростке

В) дистальной трети твёрдого нёба

Г) области нёбных складок

**1103. [T003213] ЖИРОВАЯ ЗОНА ПОДАТЛИВОСТИ СЛИЗИСТОЙ ОБОЛОЧКИ**

**(ПО ЛЮНДУ) РАСПОЛАГАЕТСЯ В**

А) передней трети твёрдого нёба

Б) дистальной трети твёрдого нёба

В) альвеолярном отростке

Г) срединной части твёрдого нёба

**1104. [T003214] ЖЕЛЕЗИСТАЯ ЗОНА ПОДАТЛИВОСТИ СЛИЗИСТОЙ ОБОЛОЧКИ (ПО ЛЮНДУ) РАСПОЛАГАЕТСЯ В**

А) дистальной трети твёрдого нёба

Б) срединной части твёрдого нёба

В) области нёбных складок

Г) альвеолярном отростке

**1105. [T003215] БОЛЕВАЯ ЧУВСТВИТЕЛЬНОСТЬ СЛИЗИСТОЙ ОБОЛОЧКИ**

**ПРОТЕЗНОГО ЛОЖА ОПРЕДЕЛЯЕТСЯ**

А) эстезиометром

Б) гнатодинамометром

В) электронно-вакуумным аппаратом

Г) реографом

**1106. [T003216] ПЕРИФЕРИЧЕСКАЯ ФИБРОЗНАЯ ЗОНА ПОДАТЛИВОСТИ**

**СЛИЗИСТОЙ ОБОЛОЧКИ (ПО ЛЮНДУ) РАСПОЛАГАЕТСЯ В**

А) альвеолярном отростке

Б) срединной части твёрдого нёба

В) дистальной трети твёрдого нёба

Г) области нёбных складок

**1107. [T003217] ТРЕТЬЯ СТЕПЕНЬ ПАТОЛОГИЧЕСКОЙ ПОДВИЖНОСТИ ЗУБОВ ПО ЭНТИНУ ХАРАКТЕРИЗУЕТСЯ СМЕЩЕНИЕМ ЗУБА В НАПРАВЛЕНИИ**

А) вестибуло-оральном, медио-дистальном и в вертикальном

Б) медио-дистальном

В) вестибуло-оральном и медио-дистальном

**Г) вестибуло-оральном 1108. [Т003218] СЛИЗИСТАЯ ОБОЛОЧКА ПЕРВОГО КЛАССА ПО СУПЛИ**

**ХАРАКТЕРИЗУЕТСЯ КАК**

А) умеренно-увлажнённая и податливая (с нормальным порогом болевой чувствительности), бледно-розового цвета

Б) избыточно податливая, разрыхлённая, слюна густой консистенции

В) тонкая, малоподатливая, болезненная при пальпации, слюна жидкой консистенции

Г) складчатая, с «болтающимся» гребнем

**1109. [Т003219] СЛИЗИСТАЯ ОБОЛОЧКА ВТОРОГО КЛАССА ПО СУПЛИ**

**ХАРАКТЕРИЗУЕТСЯ КАК**

А) тонкая, малоподатливая, болезненная при пальпации, слюна жидкой консистенции

Б) умеренно увлажнённая и податливая (с нормальным порогом болевой чувствительности), бледно-розового цвета

В) избыточно податливая, разрыхлённая, слюна густой консистенции

Г) складчатая, с «болтающимся» гребнем

**1110. [Т003220] СЛИЗИСТАЯ ОБОЛОЧКА ТРЕТЬЕГО КЛАССА ПО СУПЛИ**

**ХАРАКТЕРИЗУЕТСЯ КАК**

А) избыточно податливая, разрыхлённая, слюна густой консистенции

Б) умеренно увлажнённая и податливая (с нормальным порогом болевой чувствительности), бледно-розового цвета

В) складчатая, с «болтающимся» гребнем

Г) тонкая, малоподатливая, болезненная при пальпации, слюна жидкой консистенции

**1111. [Т003221] СЛИЗИСТАЯ ОБОЛОЧКА ЧЕТВЁРТОГО КЛАССА ПО СУПЛИ**

**ХАРАКТЕРИЗУЕТСЯ КАК**

А) складчатая, с «болтающимся» гребнем

Б) умеренно увлажнённая и податливая (с нормальным порогом болевой чувствительности), бледно-розового цвета

В) тонкая, малоподатливая, болезненная при пальпации, слюна жидкой консистенции

Г) избыточно податливая, разрыхлённая, слюна густой консистенции

**1112. [Т003222] ПРИКУС ПРЕДСТАВЛЯЕТ СОБОЙ ВИД СМЫКАНИЯ ЗУБНЫХ РЯДОВ В ПОЛОЖЕНИИ ОККЛЮЗИИ**

А) центральной

Б) боковой правой

В) боковой левой

Г) передней

**1113. [Т003223] СУСТАВНЫМ ПРИЗНАКОМ ЦЕНТРАЛЬНОЙ ОККЛЮЗИИ ЯВЛЯЕТСЯ НАХОЖДЕНИЕ СУСТАВНОЙ ГОЛОВКИ \_\_\_\_\_ СУСТАВНОГО БУГОРКА**

А) у основания ската

Б) на скате

В) на вершине ската

Г) впереди

**1114. [Т003224] ПРИБОР, МОДЕЛИРУЮЩИЙ ТОЛЬКО ВЕРТИКАЛЬНЫЕ ДВИЖЕНИЯ ЧЕЛЮСТИ, НАЗЫВАЕТСЯ**

- А) окклюдатор
- Б) параллеломер
- В) гнатодинамометр
- Г) артикулятор

**1115. [T003225] ПРИБОР, МОДЕЛИРУЮЩИЙ ВСЕ ДВИЖЕНИЯ НИЖНЕЙ ЧЕЛЮСТИ, НАЗЫВАЕТСЯ**

- А) артикулятор
- Б) аппарат «Т-scan»
- В) эстеziометр
- Г) окклюдатор

**1116. [T003226] ЛАТИНСКОЕ НАЗВАНИЕ МЫШЦЫ, ПОДНИМАЮЩЕЙ НИЖНЮЮ ЧЕЛЮСТЬ**

- А) m. masseter
- Б) m. digastricus
- В) m. pterygoideuslateralise
- Г) m. platysma

**1117. [T003227] ЛАТИНСКОЕ НАЗВАНИЕ МЫШЦЫ, ОПУСКАЮЩЕЙ НИЖНЮЮ ЧЕЛЮСТЬ**

- А) m. digastricus
- Б) m. pterygoideus medialise
- В) m. pterygoideus lateralise
- Г) m. masseter

**1118. [T003228] К МАЛЫМ ДЕФЕКТАМ ЗУБНЫХ РЯДОВ ОТНОСЯТ ОТСУТСТВИЕ ЗУБОВ**

- А) не более 3
- Б) от 4 до 6
- В) более 6
- Г) более 8

**1119. [T003229] К СРЕДНИМ ДЕФЕКТАМ ЗУБНЫХ РЯДОВ ОТНОСЯТ ОТСУТСТВИЕ ЗУБОВ**

- А) от 4 до 6
- Б) не более 3
- В) более 6
- Г) более 8

**1120. [T003230] К БОЛЬШИМ ДЕФЕКТАМ ЗУБНЫХ РЯДОВ ОТНОСЯТ ОТСУТСТВИЕ ЗУБОВ**

- А) более 6
- Б) не более 3
- В) от 4 до 6
- Г) от 1 до 2

**1121. [T003231] ДЕФЕКТЫ ЗУБНЫХ РЯДОВ ПО КЛАССИФИКАЦИИ КЕННЕДИ ДЕЛЯТСЯ НА КЛАССЫ**

- А) четыре
- Б) три
- В) два
- Г) пять

**1122. [T003232] СОГЛАСНО КЛАССИФИКАЦИИ ДЕФЕКТОВ ЗУБНЫХ РЯДОВ**

**ПО Е.И. ГАВРИЛОВУ ВСЕ ЗУБНЫЕ РЯДЫ С ДЕФЕКТАМИ ДЕЛЯТСЯ НА ГРУППЫ**

- А) 4
- Б) 3

В) 2

Г) 5

**1123. [T003233] ПО КЛАССИФИКАЦИИ ДЕФЕКТОВ ЗУБНЫХ РЯДОВ  
КЕННЕДИ**

**К ПЕРВОМУ КЛАССУ ОТНОСЯТСЯ**

- А) зубные ряды с двусторонними концевыми дефектами
- Б) зубные ряды с односторонними концевыми дефектам
- В) зубные ряды с включенными дефектами в боковом отделе
- Г) включенные дефекты переднего отдела зубной дуги

**1124. [T003234] ПО КЛАССИФИКАЦИИ ДЕФЕКТОВ ЗУБНЫХ РЯДОВ  
КЕННЕДИ**

**КО ВТОРОМУ КЛАССУ ОТНОСЯТСЯ**

- А) зубные ряды с односторонними концевыми дефектами
- Б) зубные ряды с двусторонними концевыми дефектами
- В) зубные ряды с включёнными дефектами в боковом отделе
- Г) включённые дефекты переднего отдела зубной дуги

**1125. [T003235] ПО КЛАССИФИКАЦИИ ДЕФЕКТОВ ЗУБНЫХ РЯДОВ  
КЕННЕДИ**

**К ТРЕТЬЕМУ КЛАССУ ОТНОСЯТСЯ**

- А) зубные ряды с включёнными дефектами в боковом отделе
- Б) зубные ряды с односторонними концевыми дефектами
- В) зубные ряды с двусторонними концевыми дефектами
- Г) включённые дефекты переднего отдела зубной дуги

**1126. [T003236] ПО КЛАССИФИКАЦИИ ДЕФЕКТОВ ЗУБНЫХ РЯДОВ  
КЕННЕДИ**

**К ЧЕТВЁРТОМУ КЛАССУ ОТНОСЯТСЯ**

- А) включённые дефекты переднего отдела зубного ряда
- Б) зубные ряды с двусторонними концевыми дефектами
- В) зубные ряды с односторонними концевыми дефектами
- Г) зубные ряды с включёнными дефектами в боковом отделе

**1127. [T003237] СОГЛАСНО КЛАССИФИКАЦИИ ДЕФЕКТОВ ЗУБНЫХ  
РЯДОВ**

**Е.И. ГАВРИЛОВА К ПЕРВОЙ ГРУППЕ ОТНОСЯТСЯ ДЕФЕКТЫ**

- А) концевые односторонние и двусторонние
- Б) комбинированные
- В) включенные боковые (односторонние и двусторонние) и передние
- Г) коронок всех зубов

**1128. [T003238] СОГЛАСНО КЛАССИФИКАЦИИ ДЕФЕКТОВ ЗУБНЫХ  
РЯДОВ**

**ГАВРИЛОВА Е.И. К ТРЕТЬЕЙ ГРУППЕ ОТНОСЯТСЯ ДЕФЕКТЫ**

- А) комбинированные
- Б) концевые односторонние и двусторонние
- В) включенные боковые (односторонние и двусторонние) и передние
- Г) одиночно сохранившиеся зубы на одной челюсти

**1129. [T003239] СОГЛАСНО КЛАССИФИКАЦИИ ДЕФЕКТОВ ЗУБНЫХ  
РЯДОВ**

**ГАВРИЛОВА Е.И. КО ВТОРОЙ ГРУППЕ ДЕФЕКТОВ ЗУБНЫХ РЯДОВ  
ОТНОСЯТСЯ ДЕФЕКТЫ**

- А) включённые боковые (односторонние и двусторонние) и передние
- Б) концевые односторонние и двусторонние
- В) комбинированные
- Г) одиночно сохранившиеся зубы на челюстях

**1130. [T003240] ОБЕЗБОЛИВАНИЕ ПУЛЬПЫ ПРИ ИНТРАЛИГАМЕНТАРНОЙ АНЕСТЕЗИИ ДЛИТСЯ (МИН)**

- А) 20-30
- Б) 40-60
- В) более 60
- Г) 10-15

**1131. [T003241] ОБЕЗБОЛИВАНИЕ ПУЛЬПЫ ПРИ ВНУТРИКОСТНОЙ АНЕСТЕЗИИ СОСТАВЛЯЕТ (МИН)**

- А) 40-60
- Б) 20-30
- В) более 90
- Г) 10-15

**1132. [T003242] ПОКАЗАНИЕМ ДЛЯ ПРОВЕДЕНИЯ ИНТРАЛИГАМЕНТАРНОЙ АНЕСТЕЗИИ ЯВЛЯЕТСЯ**

- А) кариес, пульпит
- Б) открытый кюретаж
- В) гингивит
- Г) пародонтит

**1133. [T003243] ПРОТИВОПОКАЗАНИЕМ ДЛЯ ПРОВЕДЕНИЯ ИНТРАЛИГАМЕНТАРНОЙ АНЕСТЕЗИИ ЯВЛЯЕТСЯ**

- А) воспалительное заболевание тканей пародонта
- Б) эндодонтическое лечение зубов при хроническом пульпите
- В) препарирование твёрдых тканей зуба под коронку
- Г) лечение зубов по поводу кариеса

**1134. [T003244] ПРОТИВОПОКАЗАНИЕМ ДЛЯ ПРОВЕДЕНИЯ ИНТРАЛИГАМЕНТАРНОЙ АНЕСТЕЗИИ ЯВЛЯЕТСЯ**

- А) наличие эндокардита в анамнезе
- Б) лечение и удаление временных зубов
- В) лечение зубов при хроническом пульпите
- Г) препарирование твёрдых тканей зуба под коронку

**1135. [T003245] МЕСТОМ ВКОЛА ИГЛЫ ДЛЯ ИНТРАЛИГАМЕНТАРНОЙ АНЕСТЕЗИИ ЯВЛЯЕТСЯ**

- А) десневая бороздка
- Б) межзубная перегородка
- В) основание межзубного десневого сосочка
- Г) основание резцового сосочка

**1136. [T003246] МЕСТОМ ВКОЛА ИГЛЫ ДЛЯ ИНТРАСЕПТАЛЬНОЙ АНЕСТЕЗИИ ЯВЛЯЕТСЯ**

- А) основание межзубного десневого сосочка
- Б) середина расстояния между двумя десневыми сосочками
- В) межзубная перегородка
- Г) верхушка корня

**1137. [T003247] УГОЛ ВВЕДЕНИЯ ИГЛЫ ПРИ ИНТРАЛИГАМЕНТАРНОЙ АНЕСТЕЗИИ СОСТАВЛЯЕТ (ГРАДУСЫ)**

- А) 30
- Б) 45
- В) 90
- Г) 10

**1138. [T003248] УГОЛ ВВЕДЕНИЯ ИГЛЫ ПРИ ИНТРАСЕПТАЛЬНОЙ АНЕСТЕЗИИ СОСТАВЛЯЕТ (ГРАДУСЫ)**

- А) 90
- Б) 125

В) 30

Г) 10

**1139. [T003249] ПРИ ИНТРАЛИГАМЕНТАРНОЙ АНЕСТЕЗИИ ДЕПО АНЕСТЕТИКА СОЗДАЁТСЯ В ОБЛАСТИ**

А) периодонтальной щели

Б) десневой бороздки

В) основания межзубного десневого сосочка

Г) межзубной перегородки **1140. [T003250] ПРИ ИНТРАСЕПТАЛЬНОЙ**

**АНЕСТЕЗИИ ДЕПО АНЕСТЕТИКА СОЗДАЁТСЯ В ОБЛАСТИ**

А) межзубной перегородки

Б) основания межзубного десневого сосочка

В) периодонтальной щели

Г) верхушки корня

**1141. [T003251] КОЛИЧЕСТВО «ТОЧЕК ВКОЛА» ПРИ ИНТРАЛИГАМЕНТАРНОЙ АНЕСТЕЗИИ ДВУХКОРНЕВОГО ЗУБА СОСТАВЛЯЕТ**

А) 2-3

Б) 3-5

В) 4-6

Г) 5-8

**1142. [T003252] МЕХАНИЗМ ПАРОДОНТАЛЬНЫХ СПОСОБОВ АНЕСТЕЗИИ**

**ОСНОВАН НА РАСПРОСТРАНЕНИИ МЕСТНОАНЕСТЕЗИРУЮЩЕГО РАСТВОРА**

А) в костномозговые пространства

Б) поднадкостнично

В) в периодонтальную щель

Г) под слизистую оболочку

**1143. [T003253] ЛАТЕНТНЫЙ ПЕРИОД ИНТРАЛИГАМЕНТАРНОЙ АНЕСТЕЗИИ СОСТАВЛЯЕТ (МИН)**

А) менее 1

Б) не менее 5

В) не менее 10

Г) не менее 20

**1144. [T003254] МАКСИМАЛЬНЫЙ ЭФФЕКТ ИНТРАСЕПТАЛЬНОЙ АНЕСТЕЗИИ РАЗВИВАЕТСЯ ЧЕРЕЗ (МИН)**

А) 2-3

Б) 20

В) 30-40

Г) 7

**1145. [T003255] ИНТРАЛИГАМЕНТАРНАЯ АНЕСТЕЗИЯ ОБЕСПЕЧИВАЕТ ОБЕЗБОЛИВАНИЕ**

А) одного зуба

Б) фронтальной группы зубов верхней челюсти от клыка до клыка

В) всех зубов нижней челюсти с одной стороны

Г) трёх зубов

**1146. [T003256] МАКСИМАЛЬНО БЕЗОПАСНОЕ ПРОВЕДЕНИЕ ИНТРАЛИГАМЕНТАРНОЙ АНЕСТЕЗИИ ОБЕСПЕЧИВАЕТСЯ ПРИМЕНЕНИЕМ**

А) автоматизированного инъектора системы STA

Б) карпульного инъектора

В) инъектора для интралигаментарной анестезии

Г) автоматизированной системы Quick-Sleeper

**1147. [T003257] СОЗДАНИЕ И ПОДДЕРЖАНИЕ ВЫСОКОГО ДАВЛЕНИЯ ПРИ ИНТРАЛИГАМЕНТАРНОЙ АНЕСТЕЗИИ ДОСТИГАЕТСЯ С ПОМОЩЬЮ**

- А) редуктора
- Б) рукоятки шприца
- В) угловой насадки
- Г) поршня

**1148. [T003258] ПОКАЗАНИЕМ ДЛЯ ПРОВЕДЕНИЯ АППЛИКАЦИОННОЙ АНЕСТЕЗИИ ЯВЛЯЕТСЯ**

- А) обезболивание места вкола перед инъекцией
- Б) препарирование твёрдых тканей зуба под коронку
- В) удаление постоянного зуба
- Г) депульпирование зуба

**1149. [T003259] БЕЗОПАСНОСТЬ АППЛИКАЦИОННОЙ АНЕСТЕЗИИ ДОСТИГАЕТСЯ**

- А) удалением излишков анестетика после окончания времени его экспозиции
- Б) использованием аэрозольных форм выпуска анестетика
- В) применением водорастворимых аппликационных средств
- Г) применением анестетика высокой концентрации

**1150. [T003260] ЭКСПОЗИЦИЯ МЕСТНОГО АНЕСТЕТИКА ПРИ АППЛИКАЦИОННОЙ АНЕСТЕЗИИ СОСТАВЛЯЕТ (МИН)**

- А) 2-3
- Б) 15
- В) 10
- Г) 40

**1151. [T003261] ПРЕИМУЩЕСТВО ДИПЛЕН-ПЛЁНКИ ПРИ АППЛИКАЦИОННОЙ АНЕСТЕЗИИ ЗАКЛЮЧАЕТСЯ В ТОМ, ЧТО**

- А) обладает обезболивающим и антибактериальным действиями
- Б) анестетик проникает на глубину более 5 мм
- В) эффект обезболивания продолжается около 60 минут
- Г) эффект обезболивания наступает сразу после адгезии плёнки

**1152. [T003262] ДЕЙСТВИЕ МЕСТНЫХ АНЕСТЕТИКОВ ПРИ ВОСПАЛЕНИИ**

- А) уменьшается
- Б) увеличивается
- В) не изменяется
- Г) удлиняется

**1153. [T003263] ЛИДОКАИН ХАРАКТЕРИЗУЕТСЯ ТЕМ, ЧТО**

- А) используется для всех видов анестезии
- Б) суживает сосуды
- В) относится к группе сложных эфиров
- Г) по активности уступает Прокаину (Новокаину)

**1154. [T003264] АРТИКАИН ИСПОЛЬЗУЕТСЯ У ДЕТЕЙ С (ЛЕТ)**

- А) 4
- Б) 2
- В) 1
- Г) 3

**1155. [T003265] ПРЕПАРАТОМ, ИСПОЛЬЗУЕМЫМ ДЛЯ ВСЕХ ВИДОВ МЕСТНОЙ АНЕСТЕЗИИ, ЯВЛЯЕТСЯ**

- А) Лидокаин
- Б) Артикаин
- В) Бензокаин (Анестезин)



- Г) Прокаин (Новокаин)  
**1156. [T003266] ПРЕПАРАТОМ, ИСПОЛЬЗУЕМЫМ ДЛЯ ПОВЕРХНОСТНОЙ АНЕСТЕЗИИ, ЯВЛЯЕТСЯ**
- А) Бензокаин (Анестезин)
  - Б) Артикаин
  - В) Мепивакаин
  - Г) Прокаин (Новокаин)
- 1157. [T003267] ЛИДОКАИН ХАРАКТЕРИЗУЕТСЯ ТЕМ, ЧТО**
- А) действует дольше Прокаина (Новокаина)
  - Б) используется только для поверхностной анестезии
  - В) по активности уступает Прокаину (Новокаину)
  - Г) разрушается псевдохолинэстеразой
- 1158. [T003268] АРТИКАИН ХАРАКТЕРИЗУЕТСЯ ТЕМ, ЧТО**
- А) обладает высокой диффузионной способностью
  - Б) действует через 10-15 минут
  - В) суживает сосуды
  - Г) применяется для поверхностной анестезии
- 1159. [T003269] МЕПИВАКАИН ХАРАКТЕРИЗУЕТСЯ ТЕМ, ЧТО**
- А) не вызывает расширения сосудов
  - Б) действует 20-30 минут
  - В) используется для всех видов анестезии
  - Г) по активности уступает Прокаину (Новокаину)
- 1160. [T003270] МЕСТНЫМ АНЕСТЕТИКОМ, ВЫПУСКАЕМЫМ В КАРПУЛАХ, ЯВЛЯЕТСЯ**
- А) Артикаин
  - Б) Тримекаин
  - В) Прокаин (Новокаин)
  - Г) Бензокаин (Анестезин)
- 1161. [T003271] МАКСИМАЛЬНО ДОПУСТИМАЯ ДОЗА АРТИКАИНА ДЛЯ ВЗРОСЛЫХ СОСТАВЛЯЕТ (МГ/КГ)**
- А) 7
  - Б) 1,5
  - В) 4,4
  - Г) 5
- 1162. [T003272] МАКСИМАЛЬНО ДОПУСТИМАЯ ДОЗА ЛИДОКАИНА БЕЗ ЭПИНЕФРИНА (АДРЕНАЛИНА) СОСТАВЛЯЕТ (МГ/КГ)**
- А) 4,4
  - Б) 1,5
  - В) 0,5
  - Г) 7
- 1163. [T003273] МАКСИМАЛЬНО ДОПУСТИМАЯ ДОЗА МЕПИВАКАИНА БЕЗ ЭПИНЕФРИНА (АДРЕНАЛИНА) СОСТАВЛЯЕТ (МГ/КГ)**
- А) 4,4
  - Б) 1,5
  - В) 0,5
  - Г) 7
- 1164. [T003274] КОНЦЕНТРАЦИЯ РАСТВОРА МЕПИВАКАИНА БЕЗ ЭПИНЕФРИНА (АДРЕНАЛИНА) СОСТАВЛЯЕТ (%)**
- А) 3
  - Б) 2
  - В) 1
  - Г) 4

**1165. [T003275] МЕНЬШЕ ПРОНИКАЕТ ЧЕРЕЗ ГИСТОГЕМАТИЧЕСКИЕ БАРЬЕРЫ**

- А) Артикаин
- Б) Лидокаин
- В) Мепивакаин
- Г) Бупивакаин (Маркаин)

**1166. [T003276] МЕСТНЫМ АНЕСТЕТИКОМ, ВЫПУСКАЕМЫМ ДЛЯ ПОВЕРХНОСТНОЙ АНЕСТЕЗИИ В ВИДЕ СПРЕЯ, ЯВЛЯЕТСЯ**

- А) Лидокаин
- Б) Мепивакаин
- В) Артикаин
- Г) Прокаин (Новокаин)

**1167. [T003277] МЕСТНЫМ АНЕСТЕТИКОМ, ВЫПУСКАЕМЫМ В КАРПУЛАХ В**

**ВИДЕ 3% РАСТВОРА БЕЗ ВАЗОКОНСТРИКТОРА, ЯВЛЯЕТСЯ**

- А) Мепивакаин
- Б) Лидокаин
- В) Прокаин (Новокаин)
- Г) Артикаин

**1168. [T003278] КОНЦЕНТРАЦИЯ РАСТВОРА ЛИДОКАИНА, ВЫПУСКАЕМОГО**

**В ВИДЕ СПРЕЯ, СОСТАВЛЯЕТ (%)**

- А) 10
- Б) 5
- В) 4
- Г) 2

**1169. [T003279] КОНЦЕНТРАЦИЯ МЕПИВАКАИНА В МЕСТНОАНЕСТЕЗИРУЮЩЕМ РАСТВОРЕ, СОДЕРЖАЩЕМ ЭПИНЕФРИН (АДРЕНАЛИН), СОСТАВЛЯЕТ (%)**

- А) 2
- Б) 3
- В) 4
- Г) 5

**1170. [T003280] КОНЦЕНТРАЦИЯ РАСТВОРА АРТИКАИНА ДЛЯ МЕСТНОЙ АНЕСТЕЗИИ В СТОМАТОЛОГИИ СОСТАВЛЯЕТ (%)**

- А) 4
- Б) 3
- В) 2
- Г) 1

**1171. [T003281] КОНЦЕНТРАЦИЯ РАСТВОРА ПРОКАИНА (НОВОКАИНА), ПРИМЕНЯЕМАЯ ПРИ ПРОВЕДЕНИИ БЛОКАД, СОСТАВЛЯЕТ (%)**

- А) 0,5
- Б) 1
- В) 2
- Г) 3

**1172. [T003282] МЕСТНЫМ АНЕСТЕТИКОМ, ПОЗВОЛЯЮЩИМ ПРОВОДИТЬ ПОД ИНФИЛЬТРАЦИОННОЙ АНЕСТЕЗИЕЙ СТОМАТОЛОГИЧЕСКИЕ**

**ВМЕШАТЕЛЬСТВА ВО ФРОНТАЛЬНОМ УЧАСТКЕ НИЖНЕЙ ЧЕЛЮСТИ, ЯВЛЯЕТСЯ**

- А) Артикаин
- Б) Прокаин (Новокаин)

В) Мепивакаин

Г) Лидокаин

**1173. [T003283] НАИБОЛЕЕ БЫСТРОЕ РАЗВИТИЕ АНЕСТЕЗИРУЮЩЕГО ЭФФЕКТА НАБЛЮДАЕТСЯ ПРИ ИСПОЛЬЗОВАНИИ**

А) Артикаина

Б) Бензокаина

В) Бупивакаина

Г) Прокаина (Новокаина)

**1174. [T003284] МЕСТНЫЕ АНЕСТЕТИКИ ГРУППЫ ЭФИРОВ В ОТЛИЧИЕ**

**ОТ**

**ГРУППЫ АМИДОВ**

А) разрушаются микросомальными ферментами печени

Б) разрушаются эстеразами плазмы и тканей

В) действуют короче

Г) хуже диффундируют в ткани

**1175. [T003285] КРАТКОВРЕМЕННОСТЬ ДЕЙСТВИЯ МЕСТНЫХ АНЕСТЕТИКОВ ГРУППЫ СЛОЖНЫХ ЭФИРОВ ОБЪЯСНЯЕТСЯ**

А) разрушением псевдохолинэстеразой

Б) быстрым всасыванием с места введения

В) биотрансформацией в печени

Г) быстрым выведением

**1176. [T003286] МЕСТНЫЕ АНЕСТЕТИКИ НАИБОЛЕЕ АКТИВНЫ ПРИ**

**РЕАКЦИИ СРЕДЫ**

А) слабощелочной

Б) нейтральной

В) слабокислой

Г) кислой

**1177. [T003287] К МЕСТНЫМ АНЕСТЕТИКАМ ГРУППЫ СЛОЖНЫХ**

**ЭФИРОВ**

**ОТНОСИТСЯ**

А) Прокаин (Новокаин)

Б) Лидокаин

В) Артикаин

Г) Мепивакаин

**1178. [T003288] ДОБАВЛЕНИЕ СОСУДОСУЖИВАЮЩИХ СРЕДСТВ В РАСТВОРЫ МЕСТНЫХ АНЕСТЕТИКОВ ПРИВОДИТ К**

А) пролонгации анестезирующего эффекта

Б) ускорению всасывания местного анестетика

В) снижению риска общих осложнений

Г) миорелаксирующему эффекту

**1179. [T003289] К ГРУППЕ ПРЕПАРАТОВ, ПРОЛОНГИРУЮЩИХ**

**ДЕЙСТВИЕ**

**МЕСТНЫХ АНЕСТЕТИКОВ, ОТНОСЯТСЯ**

А)  $\alpha$ -адреномиметики

Б)  $\beta$ -адреномиметики

В) н-холиномиметики

Г) м-холиномиметики

**1180. [T003290] МЕСТНЫМ АНЕСТЕТИКОМ ГРУППЫ АМИДОВ**

**ЯВЛЯЕТСЯ**

А) Лидокаин

Б) Тетракаин

В) Бензокаин (анестезин)

Г) Прокаин (Новокаин)

**1181. [T003291] ПРИ ВОСПАЛЕНИИ В БОЛЬШЕЙ СТЕПЕНИ СНИЖАЕТСЯ АКТИВНОСТЬ**

А) Прокаина (Новокаина)

Б) Артикаина

В) Лидокаина

Г) Мепивакаина

**1182. [T003292] ПРОКАИН (НОВОКАИН) ХАРАКТЕРИЗУЕТСЯ ТЕМ, ЧТО**

А) действует 20-30 минут

Б) суживает сосуды

В) обладает высокой токсичностью

Г) по активности превосходит Мепивакаин

**1183. [T003293] АРТИКАИН ХАРАКТЕРИЗУЕТСЯ ТЕМ, ЧТО**

А) расширяет сосуды

Б) применяется для всех видов местной анестезии

В) действует 10-15 минут

Г) плохо диффундирует в ткани

**1184. [T003294] АНЕСТЕТИКОМ, БИОТРАНСФОРМАЦИЯ КОТОРОГО ПРОИСХОДИТ В ПЕЧЕНИ, ЯВЛЯЕТСЯ**

А) Мепивакаин

Б) Бензокаин (Анестезин)

В) Тетракаин (Дикаин)

Г) Прокаин (Новокаин)

**1185. [T003295] АКТИВНЫЕ МЕТАБОЛИТЫ ОБРАЗУЮТСЯ ПРИ БИОТРАНСФОРМАЦИИ**

А) Лидокаина

Б) Мепивакаина

В) Прокаина (Новокаина)

Г) Артикаина

**1186. [T003296] НАИБОЛЕЕ МЕДЛЕННО РАЗВИВАЕТСЯ АНЕСТЕЗИРУЮЩИЙ ЭФФЕКТ ПРИ ИСПОЛЬЗОВАНИИ**

А) Прокаина (Новокаина)

Б) Лидокаина

В) Мепивакаина

Г) Артикаина

**1187. [T003297] ДЛЯ ПРОВЕДЕНИЯ МЕСТНОЙ АНЕСТЕЗИИ В СОВРЕМЕННОЙ СТОМАТОЛОГИИ ПРИМЕНЯЕТСЯ ШПРИЦ**

А) карпульный Кука

Б) Жане

В) двухкомпонентный Мердока

Г) инъекционный Фишера

**1188. [T003298] СКОРОСТЬ НАСТУПЛЕНИЯ ЭФФЕКТА МЕСТНОГО АНЕСТЕТИКА ЗАВИСИТ ОТ**

А) константы диссоциации ( $pK_a$ )

Б) периода полувыведения

В) pH раствора

Г) гидрофильности

**1189. [T003299] ДЛЯ ПРОВОДНИКОВОЙ АНЕСТЕЗИИ РЕКОМЕНДУЕТСЯ ИГЛА ДЛИНОЙ (ММ)**

А) 42

Б) 12

В) 16

Г) 100

**1190. [T003300] МЕСТНЫМ АНЕСТЕТИКОМ, ИСПОЛЬЗУЕМЫМ В КАЧЕСТВЕ ПРОТИВОАРИТМИЧЕСКОГО СРЕДСТВА, ЯВЛЯЕТСЯ**

- А) Лидокаин
- Б) Мепивакаин
- В) Артикаин
- Г) Прокаин (Новокаин)

**1191. [T003301] НАИБОЛЕЕ ВЫСОКАЯ ДИФФУЗИОННАЯ СПОСОБНОСТЬ У**

- А) Артикаина
- Б) Мепивакаина
- В) Прокаина (Новокаина)
- Г) Бупивакаина

**1192. [T003302] ОСНОВНЫМ ВИДОМ ОБЕЗБОЛИВАНИЯ, ПРИМЕНЯЕМЫМ ПРИ ОПЕРАЦИИ УДАЛЕНИЯ ЗУБА, ЯВЛЯЕТСЯ**

- А) местная анестезия
- Б) наркоз
- В) нейрорептанальгезия
- Г) акупунктура

**1193. [T003303] АНЕСТЕТИКИ ГРУППЫ СЛОЖНЫХ ЭФИРОВ ГИДРОЛИЗИРУЮТСЯ**

- А) псевдохоллинэстеразой
- Б) гидролазой
- В) трансаминазой
- Г) лидазой

**1194. [T003304] ДЛЯ СНЯТИЯ ПСИХОЭМОЦИОНАЛЬНОГО НАПРЯЖЕНИЯ В УСЛОВИЯХ СТОМАТОЛОГИЧЕСКОЙ ПОЛИКЛИНИКИ ИСПОЛЬЗУЮТ**

- А) анксиолитики (транквилизаторы)
- Б) антидепрессанты
- В) нейролептики
- Г) ненаркотические анальгетики

**1195. [T003305] ОБОЗНАЧЕНИЕ «Д-С ФОРТЕ» СООТВЕТСТВУЕТ КОНЦЕНТРАЦИИ ВАЗОКОНСТРИКТОРА**

- А) 1:100000
- Б) 1:200000
- В) 1:300000
- Г) 1:400000

**1196. [T003306] ДЕТЯМ С 6 МЕСЯЦЕВ ДЛЯ УМЕНЬШЕНИЯ БОЛИ ПРИ ПРОРЕЗЫВАНИИ ЗУБОВ МОЖНО ПРИМЕНЯТЬ**

- А) Ибупрофен (Бруфен)
- Б) Индометацин (Метиндол)
- В) Кеторолак (Кеталгин, Кетанов, Кеторол)
- Г) Мелоксикам (Мовалис)

**1197. [T003307] ЦЕЛЕВЫМ ПУНКТОМ АНЕСТЕЗИИ ПО С. МАЛАМЕДУ ЯВЛЯЕТСЯ ОТВЕРСТИЕ**

- А) подбородочное
- Б) резцовое
- В) нёбное
- Г) круглое

**1198. [T003308] ДЛЯ КУРСОВОГО ПРОТИВОВОСПАЛИТЕЛЬНОГО ЛЕЧЕНИЯ ПАЦИЕНТУ, ИМЕЮЩЕМУ В АНАМНЕЗЕ ЯЗВЕННУЮ БОЛЕЗНЬ ЖЕЛУДКА, СЛЕДУЕТ ВЫБРАТЬ**

- А) Мелоксикам (Мовалис)
- Б) Индометацин (Метиндол)
- В) Кетопрофен (Артрозилен, ОКИ)
- Г) Кеторолак (Кеталгин, Кетанов, Кеторол)

**1199. [T003309] ПРЕПАРАТАМИ ДЛЯ СНЯТИЯ СТРАХА И НАПРЯЖЕНИЯ, КОТОРЫЕ МОГУТ НАЗНАЧАТЬ ВРАЧИ НА СТОМАТОЛОГИЧЕСКОМ ПРИЁМЕ, ЯВЛЯЮТСЯ**

- А) Фабомотизол (Афобазол), Гидроксизин (Атаракс), Тенотен
- Б) Мидазолам (Дормикум), Тофизепам (Грандаксин), Хлордиазепоксид (Элениум)
- В) Диазепам (Сибазон, Седуксен), Дроперидол, Нитразепам (Эуноктин)
- Г) Гидроксизин (Атаракс), Мидазолам (Дормикум), Феназепам

**1200. [T003310] ПРИ ИНФИЛЬТРАЦИОННОЙ АНЕСТЕЗИИ НА ВЕРХНЕЙ ЧЕЛЮСТИ СКОС ИГЛЫ НАПРАВЛЕН**

- А) к кости
- Б) от кости
- В) в кость
- Г) мимо кости

**1201. [T003311] ТРАНКВИЛИЗАТОРОМ, ОБЛАДАЮЩИМ АНКСИОЛИТИЧЕСКИМ, СЕДАТИВНЫМ, ПРОТИВОРВОТНЫМ ДЕЙСТВИЕМ И СНИЖАЮЩИМ САЛИВАЦИЮ, ЯВЛЯЕТСЯ**

- А) Гидроксизин (Атаракс)
- Б) Тофизопам (Грандаксин)
- В) Тенотен
- Г) Фабомотизол (Афобазол)

**1202. [T003312] ОСТРОЕ НАРУШЕНИЕ ДЫХАНИЯ В РЕЗУЛЬТАТЕ МЕХАНИЧЕСКОГО ПРЕПЯТСТВИЯ В ВЕРХНИХ ДЫХАТЕЛЬНЫХ ПУТЯХ НАЗЫВАЕТСЯ**

- А) асфиксия
- Б) асистолия
- В) арефлексия
- Г) афазия

**1203. [T003313] ПАЦИЕНТУ С ТИРЕОТОКСИКОЗОМ ДЛЯ МЕСТНОЙ АНЕСТЕЗИИ СЛЕДУЕТ ВЫБРАТЬ**

- А) 3% Мепивакаин, 4% Артикаин с Эпинефрином 1:200000
- Б) 2% Мепивакаин с Эпинефрином 1:100000
- В) 2% Лидокаин с Эпинефрином 1:100000
- Г) 4% Артикаин с Эпинефрином 1:100000

**1204. [T003314] ПРИ АНАФИЛАКТИЧЕСКОМ ШОКЕ, КОТОРЫЙ ОСЛОЖНИЛСЯ**

**ОСТАНОВКОЙ ДЫХАНИЯ, В ОЖИДАНИИ РЕАНИМАЦИОННОЙ БРИГАДЫ**

**«СКОРОЙ ПОМОЩИ» СЛЕДУЕТ**

- А) начать искусственную вентиляцию лёгких (ИВЛ), массаж сердца
- Б) ввести Сальбутамол через небулайзер
- В) ввести внутривенно Супрастин
- Г) ввести внутривенно Эуфиллин

**1205. [T003315] ПАЦИЕНТУ С ДЕКОМПЕНСИРОВАННОЙ ФОРМОЙ САХАРНОГО ДИАБЕТА СЛЕДУЕТ ВЫБРАТЬ ПРЕПАРАТ ДЛЯ МЕСТНОЙ АНЕСТЕЗИИ**

- А) 3% Мепивакаин, 4% Артикаин
- Б) 2% Мепивакаин с Эпинефрином 1:100000
- В) 4% Артикаин с Эпинефрином 1:200000
- Г) 4% Артикаин с Эпинефрином 1:100000

**1206. [T003316] ПРИЁМ ДЛЯ УДАЛЕНИЯ ИНОРОДНЫХ ТЕЛ ИЗ ВЕРХНИХ ДЫХАТЕЛЬНЫХ ПУТЕЙ ПО ИМЕНИ АВТОРА НАЗЫВАЕТСЯ ПРИЁМ**

- А) Геймлиха
- Б) Вайсблата
- В) Труссо
- Г) Кохера

**1207. [T003317] ПАЦИЕНТУ С БРОНХИАЛЬНОЙ АСТМОЙ РЕКОМЕНДУЕТСЯ**

**ДЛЯ МЕСТНОЙ АНЕСТЕЗИИ ИСПОЛЬЗОВАТЬ**

- А) 4% Артикаин, 3% Мепивакаин
- Б) 2% Мепивакаин с Эпинефрином 1:100000
- В) 4% Артикаин с Эпинефрином 1:200000
- Г) 4% Артикаин с Эпинефрином 1:100000

**1208. [T003318] ДЛЯ ПРОВЕДЕНИЯ ЗАКРЫТОГО МАССАЖА СЕРДЦА ВЗРОСЛОГО ЧЕЛОВЕКА РАСПОЛАГАТЬ ЛАДОНИ НА ГРУДНОЙ КЛЕТКЕ СЛЕДУЕТ**

- А) на средней части грудины
- Б) на границе нижней и средней части грудины
- В) на мечевидном отростке грудины
- Г) на верхней части грудины

**1209. [T003319] БЕРЕМЕННЫМ И КОРМЯЩИМ ЖЕНЩИНАМ РЕКОМЕНДУЕТСЯ ДЛЯ МЕСТНОЙ АНЕСТЕЗИИ ВЫБИРАТЬ ПРЕПАРАТЫ НА ОСНОВЕ**

- А) Артикаина
- Б) Мепивакаина
- В) Лидокаина
- Г) Прокаина (Новокаина)

**1210. [T003320] ОПТИМАЛЬНЫЙ РИТМ УДАРОВ ПРИ ЗАКРЫТОМ МАССАЖЕ СЕРДЦА В МИНУТУ ДОЛЖЕН СОСТАВЛЯТЬ**

- А) 100-120
- Б) 80-100
- В) 50-70
- Г) 110-130

**1211. [T003321] ПРИ ВЫБОРЕ ДОЗЫ МЕСТНОГО АНЕСТЕТИКА ДЕТЯМ СЛЕДУЕТ УЧИТЫВАТЬ**

- А) фармакокинетику препарата
- Б) возраст ребёнка
- В) массу тела ребёнка
- Г) фармакокинетику препарата, возраст и массу тела ребёнка

**1212. [T003322] ПРИ ПРОВЕДЕНИИ РЕАНИМАЦИИ ВДВОЁМ ВЗРОСЛОМУ**

**ЧЕЛОВЕКУ СООТНОШЕНИЕ НЕПРЯМОГО МАССАЖА СЕРДЦА И ИСКУССТВЕННОЙ ВЕНТИЛЯЦИИ ЛЁГКИХ (ИВЛ) СОСТАВЛЯЕТ**

- А) 30:2
- Б) 1:4
- В) 1:5
- Г) 5:2

**1213. [T003323] ПРИ ЗАБОЛЕВАНИЯХ ПЕЧЕНИ ПРЕПАРАТОМ ВЫБОРА ЯВЛЯЕТСЯ**

- А) Артикаин
- Б) Мепивакаин
- В) Лидокаин
- Г) Бупивакаина

**1214. [T003324] НИТРОМИНТ-АЭРОЗОЛЬ ЯВЛЯЕТСЯ СРЕДСТВОМ ДЛЯ КУПИРОВАНИЯ**

- А) приступа стенокардии
- Б) судорожного припадка
- В) гипертонического криза
- Г) стенотической асфиксии

**1215. [T003325] ПАЦИЕНТАМ С ЗАКРЫТОУГОЛЬНОЙ ГЛАУКОМОЙ НЕ РЕКОМЕНДУЕТСЯ ИСПОЛЬЗОВАНИЕ МЕСТНОАНЕСТЕЗИРУЮЩИХ ПРЕПАРАТОВ, СОДЕРЖАЩИХ**

- А) Эпинефрин (Адреналин)
- Б) Мепивакаин
- В) Лидокаин
- Г) Артикаин

**1216. [T003326] ПРЕПАРАТАМИ ПЕРВОЙ ПОМОЩИ ПРИ АНАФИЛАКТИЧЕСКОМ ШОКЕ ЯВЛЯЮТСЯ**

- А) глюкокортикоиды, Эпинефрин, антигистамины, Эуфиллин
- Б) анаболические гормоны, антибиотики
- В) антиаритмики, сердечные гликозиды
- Г) диуретики, седативные

**1217. [T003328] ПУЛЬС В БЕССОЗНАТЕЛЬНОМ СОСТОЯНИИ ОПРЕДЕЛЯЮТ В ПРОЕКЦИИ АРТЕРИИ**

- А) наружной сонной
- Б) лучевой
- В) локтевой
- Г) плечевой

**1218. [T003329] ВКОЛ ИГЛЫ ПРИ ИНФРАОРБИТАЛЬНОЙ АНЕСТЕЗИИ**

**(ВНЕРОТОВОЙ МЕТОД) ПРОВОДИТСЯ**

- А) на 1,0 см ниже и кнутри от проекции инфраорбитального отверстия
- Б) в нижнюю треть носогубной складки
- В) в основание носа
- Г) в нижнюю границу нижнего века

**1219. [T003330] ПРИ ОБМОРОКЕ ВАЖНО ОБЕСПЕЧИТЬ ПОЛОЖЕНИЕ ПАЦИЕНТА**

- А) горизонтальное с приподнятыми ногами
- Б) сидячее
- В) на правом боку
- Г) на левом боку

**1220. [T003331] ВКОЛ ИГЛЫ ПРИ ИНФРАОРБИТАЛЬНОЙ АНЕСТЕЗИИ (ВНУТРИРОТОВОЙ МЕТОД) ПРОВОДИТСЯ В СЛИЗИСТУЮ ОБОЛОЧКУ**

**А) переходной складки в области между первым и вторым резцом на верхней челюсти**

**Б) альвеолярного отростка с вестибулярной стороны в области резцов на верхней челюсти**

**В) переходной складки в области премоляров на верхней челюсти**

**Г) переходной складки в области клыка на верхней челюсти**

**1221. [T003332] ДЛЯ ОБМОРОКА ХАРАКТЕРНЫМ ЯВЛЯЕТСЯ**



- А) снижение тонуса мышц
- Б) тахикардия
- В) гипертония
- Г) гипертермия кожи

**1222. [T003333] ВКОЛ ИГЛЫ ПРИ ТУБЕРАЛЬНОЙ АНЕСТЕЗИИ ПРОВОДИТСЯ В СЛИЗИСТУЮ ОБОЛОЧКУ**

- А) переходной складки в области второго моляра верхней челюсти или между вторым и третьим моляром на верхней челюсти
- Б) альвеолярного отростка с вестибулярной стороны в области премоляров на верхней челюсти
- В) переходной складки в области премоляров на верхней челюсти
- Г) переходной складки в области клыка на верхней челюсти

**1223. [T003334] ДЛЯ КОЛЛАПСА ХАРАКТЕРНЫМ ЯВЛЯЕТСЯ**

- А) бледность и влажность кожных покровов
- Б) артериальная гипертония
- В) суженный зрачок
- Г) двигательное беспокойство

**1224. [T003335] ВКОЛ ИГЛЫ ПРИ ВНЕРОТОВОЙ ТУБЕРАЛЬНОЙ АНЕСТЕЗИИ ПО ЕГОРОВУ ПРОВОДИТСЯ**

- А) через кожные покровы на уровне передненижнего угла скуловой кости
- Б) через кожные покровы на уровне средней трети носогубной складки
- В) в слизистую оболочку переходной складки в области моляров на верхней челюсти
- Г) в слизистую оболочку переходной складки в области бугра верхней челюсти

**1225. [T003336] ДЛЯ ТИПИЧНОГО ПРИСТУПА СТЕНОКАРДИИ ХАРАКТЕРЕН СИМПТОМ**

- А) давящих болей в области сердца с иррадиацией в левую лопатку, левую половину шеи
- Б) тяжести в области живота
- В) гипотонии
- Г) длительной боли в области сердца

**1226. [T003337] ВКОЛ ИГЛЫ ПРИ ПАЛАТИНАЛЬНОЙ АНЕСТЕЗИИ (БЛОКАДА В**

**ОБЛАСТИ БОЛЬШОГО НЁБНОГО ОТВЕРСТИЯ) ПРОВОДИТСЯ В СЛИЗИСТУЮ ОБОЛОЧКУ**

- А) твёрдого неба на 1 см впереди и внутри от проекции большого нёбного отверстия на уровне третьего моляра на верхней челюсти
- Б) альвеолярного отростка с нёбной стороны в области резцов на верхней челюсти
- В) переходной складки в области премоляров на верхней челюсти
- Г) переходной складки в области клыка на верхней челюсти

**1227. [T003338] ПОТЕРЯ СОЗНАНИЯ ХАРАКТЕРНА ДЛЯ**

- А) обморока
- Б) инсульта
- В) тиреотоксического криза
- Г) приступа стенокардии

**1228. [T003339] ВКОЛ ИГЛЫ ПРИ ВНУТРИРОТОВОЙ РЕЗЦОВОЙ АНЕСТЕЗИИ**

**(БЛОКАДА НОСОНЁБНОГО НЕРВА) ПРОВОДИТСЯ В СЛИЗИСТУЮ ОБОЛОЧКУ**

- А) основания резцового сосочка на верхней челюсти
- Б) альвеолярного отростка с нёбной стороны в области резцов на верхней челюсти
- В) альвеолярного отростка с нёбной стороны в области клыка на верхней челюсти

Г) переходной складки в области клыка на верхней челюсти

**1229. [T003341] ПРИ УДАЛЕНИИ РЕЗЦОВ НА ВЕРХНЕЙ ЧЕЛЮСТИ СЛЕДУЕТ ВЫБРАТЬ ПРОВОДНИКОВУЮ АНЕСТЕЗИЮ**

А) инфраорбитальную, резцовую (блокаду носонёбного нерва)

Б) торусальную

В) туберальную

Г) резцовую (блокаду носонёбного нерва)

**1230. [T003342] ДЛЯ ГИПОГЛИКЕМИИ ХАРАКТЕРНЫМ ЯВЛЯЕТСЯ**

А) чувство голода

Б) общая возбудимость

В) влажность кожных покровов

Г) беспокойство

**1231. [T003343] ПРИ ЛЕЧЕНИИ РЕЗЦОВ НА ВЕРХНЕЙ ЧЕЛЮСТИ СЛЕДУЕТ**

**ВЫБРАТЬ ПРОВОДНИКОВУЮ АНЕСТЕЗИЮ**

А) инфраорбитальную

Б) торусальную

В) туберальную

Г) резцовую (блокаду носонёбного нерва)

**1232. [T003344] ПРИ УДАЛЕНИИ МОЛЯРОВ НА ВЕРХНЕЙ ЧЕЛЮСТИ СЛЕДУЕТ ВЫБРАТЬ ПРОВОДНИКОВУЮ АНЕСТЕЗИЮ**

А) туберальную, палатинальную (блокаду в области большого нёбного отверстия)

Б) ментальную (анестезию в области подбородочного отверстия)

В) палатинальную (блокаду в области большого нёбного отверстия), инфраорбитальную

Г) палатинальную (блокаду в области большого нёбного отверстия)

**1233. [T003345] ВО ВРЕМЯ КОЛЛАПСА КОЖНЫЕ ПОКРОВЫ**

А) влажные, бледные

Б) сухие, гиперемированные

В) сухие, бледные

Г) влажные, гиперемированные

**1234. [T003346] ПРИ ЛЕЧЕНИИ МОЛЯРОВ НА ВЕРХНЕЙ ЧЕЛЮСТИ СЛЕДУЕТ ВЫБРАТЬ ПРОВОДНИКОВУЮ АНЕСТЕЗИЮ**

А) туберальную

Б) инфраорбитальную

В) торусальную

Г) палатинальную (блокаду в области большого нёбного отверстия)

**1235. [T003347] ПРИ ПОТЕРЕ СОЗНАНИЯ В РЕЗУЛЬТАТЕ ПОПАДАНИЯ ИНОРОДНОГО ТЕЛА В ВЕРХНИЕ ДЫХАТЕЛЬНЫЕ ПУТИ ВЫПОЛНЯЮТ**

А) коникотомию

Б) тораотомию

В) трахеотомию

Г) корнеотомию

**1236. [T003348] ПРИ УДАЛЕНИИ ПРЕМОЛЯРОВ НА ВЕРХНЕЙ ЧЕЛЮСТИ СЛЕДУЕТ ВЫБРАТЬ ПРОВОДНИКОВУЮ АНЕСТЕЗИЮ**

А) инфраорбитальную и палатинальную (блокаду в области большого нёбного отверстия)

Б) туберальную

В) торусальную

Г) по J.O. Akinosi

**1237. [T003349] ДОМИНИРУЮЩИМ ПРОЯВЛЕНИЕМ СИСТЕМНОЙ АНАФИЛАКСИИ (АНАФИЛАКТИЧЕСКОГО ШОКА) ЯВЛЯЕТСЯ**

- А) сосудистый коллапс
- Б) приступ удушья
- В) кардиогенный шок
- Г) крапивница

**1238. [T003350] ПРИ ЛЕЧЕНИИ ПРЕМОЛЯРОВ НА ВЕРХНЕЙ ЧЕЛЮСТИ СЛЕДУЕТ ВЫБРАТЬ ПРОВОДНИКОВУЮ АНЕСТЕЗИЮ**

- А) инфраорбитальную
- Б) губеральную
- В) палатинальную (блокаду в области большого нёбного отверстия)
- Г) ментальную (в области подбородочного отверстия)

**1239. [T003352] ПРИ УДАЛЕНИИ КЛЫКОВ НА ВЕРХНЕЙ ЧЕЛЮСТИ СЛЕДУЕТ ВЫБРАТЬ ПРОВОДНИКОВУЮ АНЕСТЕЗИЮ**

- А) инфраорбитальную, резцовую (блокаду носонёбного нерва) и палатинальную (блокаду в области большого нёбного отверстия)
- Б) губеральную, палатинальную (блокаду в области большого нёбного отверстия)
- В) по Гоу-Гейтсу
- Г) палатинальную (блокаду в области большого нёбного отверстия)

**1240. [T003353] ПРИ ПЕРЕДОЗИРОВКЕ ЭПИНЕФРИНА БОЛЬНОМУ НЕОБХОДИМО ВВЕСТИ ВНУТРИВЕННО 1 МЛ**

- А) Атропина
- Б) Мезатона
- В) Норадrenalина
- Г) Дексаметазона

**1241. [T003354] ПРИ ЛЕЧЕНИИ КЛЫКОВ НА ВЕРХНЕЙ ЧЕЛЮСТИ СЛЕДУЕТ**

**ВЫБРАТЬ ПРОВОДНИКОВУЮ АНЕСТЕЗИЮ**

- А) инфраорбитальную
- Б) губеральную
- В) по J.O. Akinosi
- Г) палатинальную (блокаду в области большого нёбного отверстия)

**1242. [T003355] ВО ВРЕМЯ ПРИСТУПА ГИПЕРВЕНТИЛЯЦИИ ПАЦИЕНТУ НЕОБХОДИМО**

- А) замедлить частоту дыхания
- Б) увеличить частоту дыхания
- В) задержать вдох
- Г) задержать выдох

**1243. [T003356] ПРИ ОПЕРАЦИИ НА СЛИЗИСТОЙ ОБОЛОЧКЕ В ОБЛАСТИ**

**РЕЗЦОВ И КЛЫКА НА ВЕРХНЕЙ ЧЕЛЮСТИ С ВЕСТИБУЛЯРНОЙ СТОРОНЫ**

**СЛЕДУЕТ ВЫБРАТЬ ПРОВОДНИКОВУЮ АНЕСТЕЗИЮ**

- А) инфраорбитальную
- Б) нёбную
- В) резцовую
- Г) губеральную

**1244. [T003357] ПРИ ГИПЕРТОНИЧЕСКОМ КРИЗЕ ПОЛОЖЕНИЕ ПАЦИЕНТА**

**ДОЛЖНО БЫТЬ**

- А) полусидя
- Б) лёжа
- В) полулёжа
- Г) сидя

**1245. [T003358] ПРЕИМУЩЕСТВЕННЫМ СПОСОБОМ МЕСТНОГО ОБЕЗБОЛИВАНИЯ ПРИ ОПЕРАЦИИ НА СЛИЗИСТОЙ ОБОЛОЧКЕ В ОБЛАСТИ**

**ПРЕМОЛЯРОВ НА ВЕРХНЕЙ ЧЕЛЮСТИ ЯВЛЯЕТСЯ АНЕСТЕЗИЯ**

- А) инфильтрационная
- Б) резцовая
- В) туберальная
- Г) нёбная

**1246. [T003359] ПРИ ПОПАДАНИИ ИНОРОДНОГО ТЕЛА В ДЫХАТЕЛЬНЫЕ**

**ПУТИ ВЗРОСЛОГО ПАЦИЕНТА ВО ВРЕМЯ СТОМАТОЛОГИЧЕСКОГО ЛЕЧЕНИЯ НЕОБХОДИМО ВЫПОЛНИТЬ ПРИЁМ**

- А) Геймлиха
- Б) Сафара
- В) Альцгеймера
- Г) Тренделенбурга

**1247. [T003360] ПРИ ОПЕРАЦИИ НА СЛИЗИСТОЙ ОБОЛОЧКЕ В ОБЛАСТИ**

**МОЛЯРОВ НА ВЕРХНЕЙ ЧЕЛЮСТИ С ВЕСТИБУЛЯРНОЙ СТОРОНЫ СЛЕДУЕТ ВЫБРАТЬ ПРОВОДНИКОВУЮ АНЕСТЕЗИЮ**

- А) туберальную
- Б) резцовую
- В) Вазирани-Акинози
- Г) нёбную

**1248. [T003361] ПРОТИВОПОКАЗАНИЕМ ДЛЯ ПРОВЕДЕНИЯ РЕЗЕКЦИИ ВЕРХУШКИ КОРНЯ ЗУБА ЯВЛЯЕТСЯ**

- А) хронический пародонтит тяжёлой степени
- Б) наличие свищевого хода
- В) хронический гранулирующий периодонтит
- Г) хронический гранулёматозный периодонтит

**1249. [T003362] ПРИ ОПЕРАЦИИ НА СЛИЗИСТОЙ ОБОЛОЧКЕ С НЁБНОЙ СТОРОНЫ В ОБЛАСТИ ПРЕМОЛЯРОВ И МОЛЯРОВ НА ВЕРХНЕЙ ЧЕЛЮСТИ**

**СЛЕДУЕТ ВЫБРАТЬ ПРОВОДНИКОВУЮ АНЕСТЕЗИЮ**

- А) нёбную
- Б) туберальную
- В) ментальную
- Г) резцовую

**1250. [T003363] ПОКАЗАНИЕМ К ГЕМИСЕКЦИИ ЗУБА ЯВЛЯЕТСЯ ПЕРИОДОНТИТ**

- А) хронический двухкорневого зуба
- Б) острый гнойный
- В) острый серозный
- Г) хронический однокорневого зуба

**1251. [T003364] ПРИ ОПЕРАЦИИ НА СЛИЗИСТОЙ ОБОЛОЧКЕ В ОБЛАСТИ**

**РЕЗЦОВ НА ВЕРХНЕЙ ЧЕЛЮСТИ НЁБНОЙ СТОРОНЫ СЛЕДУЕТ ВЫБРАТЬ ПРОВОДНИКОВУЮ АНЕСТЕЗИЮ**

- А) резцовую (блокаду в области резцового отверстия)
- Б) палатинальную (блокаду в области большого нёбного отверстия)
- В) инфраорбитальную
- Г) по Гоу-Гейтсу

**1252. [T003365] ПОЛОЖЕНИЕ ВРАЧА И БОЛЬНОГО ПРИ ВЫПОЛНЕНИИ**

**МЕСТНОГО ОБЕЗБОЛИВАНИЯ НА ВЕРХНЕЙ ЧЕЛЮСТИ  
ХАРАКТЕРИЗУЕТСЯ  
ТЕМ, ЧТО**

- А) врач стоит справа и спереди от больного
- Б) врач стоит сзади и справа от больного
- В) пациент находится в лежачем положении
- Г) голова больного на уровне локтевого сустава врача

**1253. [Т003366] ПОКАЗАНИЕМ К ОПЕРАЦИИ АМПУТАЦИЯ КОРНЯ  
ЯВЛЯЕТСЯ**

- А) хронический гранулирующий периодонтит
- Б) острый гнойный пульпит
- В) хронический гангренозный пульпит
- Г) хронический одонтогенный гайморит

**1254. [Т003367] ПРИ ТУБЕРАЛЬНОЙ АНЕСТЕЗИИ НАСТУПАЕТ БЛОКАДА**

- А) задних верхних альвеолярных ветвей верхнечелюстного зубного сплетения
- Б) средних верхних альвеолярных ветвей верхнечелюстного зубного сплетения
- В) резцового нерва
- Г) передних верхних альвеолярных ветвей верхнечелюстного зубного сплетения

**1255. [Т003368] АБСОЛЮТНЫМ ПОКАЗАНИЕМ К УДАЛЕНИЮ  
«ПРИЧИННОГО» ЗУБА ЯВЛЯЕТСЯ ХРОНИЧЕСКИЙ**

- А) одонтогенный остеомиелит
- Б) гангренозный пульпит
- В) гранулирующий периодонтит
- Г) гранулёматозный периодонтит

**1256. [Т003369] ПРИ ИНФРАОРБИТАЛЬНОЙ АНЕСТЕЗИИ НАСТУПАЕТ  
БЛОКАДА**

А) средних и передних верхних альвеолярных ветвей верхнечелюстного зубного сплетения

- Б) сплетения, периферических ветвей подглазничного нерва
- В) средних верхних альвеолярных ветвей верхнечелюстного зубного сплетения
- Г) носонёбного (резцового) нерва, задних верхних альвеолярных ветвей верхнечелюстного зубного сплетения

**1257. [Т003370] ПОКАЗАНИЕМ К СЕКВЕСТРЭКТОМИИ СЛУЖИТ**

- А) подвижность секвестра
- Б) разрежение костной ткани в очаге поражения
- В) анкилоз височно-нижнечелюстного сустава
- Г) хронический периостит

**1258. [Т003371] ПРИ АНЕСТЕЗИИ У БОЛЬШОГО НЁБНОГО ОТВЕРСТИЯ  
(ПАЛАТИНАЛЬНОЙ АНЕСТЕЗИИ) НАСТУПАЕТ БЛОКАДА**

- А) большого нёбного нерва
- Б) средних верхних альвеолярных ветвей верхнечелюстного зубного сплетения
- В) задних верхних альвеолярных ветвей верхнечелюстного зубного сплетения
- Г) средних и передних верхних альвеолярных ветвей верхнечелюстного зубного сплетения

**1259. [Т003372] ПРИ ОТСУТСТВИИ ПОЛОЖИТЕЛЬНОЙ ДИНАМИКИ  
КОНСЕРВАТИВНОГО ЛЕЧЕНИЯ ХРОНИЧЕСКОГО  
ГРАНУЛЕМАТОЗНОГО  
ПЕРИОДОНТИТА ОДНОКОРНЕВОГО ЗУБА В ОБЛАСТИ ВЕРХУШКИ  
КОРНЯ**

**ПРОВОДИТСЯ**

- А) резекция верхушки корня
- Б) повторное эндодонтическое лечение

- В) гемисекция
- Г) ампутация корня

**1260. [T003373] ПОКАЗАНИЕМ К СРОЧНОМУ УДАЛЕНИЮ ЗУБА ЯВЛЯЕТСЯ**

- А) некупируемое гнойное воспаление в периодонте
- Б) неполный вывих зуба
- В) разрушение коронки зуба
- Г) подвижность зуба 3 степени

**1261. [T003374] КОРОНАРОРАДИКУЛЯРНАЯ СЕПАРАЦИЯ ВОЗМОЖНА В СЛУЧАЕ ЛОКАЛИЗАЦИИ ОЧАГА ДЕСТРУКЦИИ**

- А) в области бифуркации 3.6 зуба
- Б) у верхушки переднего щёчного корня 1.6 зуба
- В) у верхушек обоих корней 4.6 зуба
- Г) в области верхушки корня 3.1 зуба

**1262. [T003375] АБСОЛЮТНЫМ ПРОТИВОПОКАЗАНИЕМ К УДАЛЕНИЮ ЗУБА В УСЛОВИЯХ ПОЛИКЛИНИКИ ЯВЛЯЕТСЯ**

- А) врождённый порок сердца в стадии декомпенсации
- Б) аллергия к местному анестетику
- В) хронический пиелонефрит
- Г) болезнь Дауна

**1263. [T003376] НАИБОЛЕЕ ЭФФЕКТИВНЫМ МЕТОДОМ ЛЕЧЕНИЯ РЕТЕНЦИОННЫХ КИСТ ПОДЪЯЗЫЧНЫХ СЛЮННЫХ ЖЕЛЁЗ ЯВЛЯЕТСЯ**

- А) цистаденэктомия
- Б) цистотомия
- В) криотерапия
- Г) склерозирование

**1264. [T003377] К МЕСТНЫМ ПРОТИВОПОКАЗАНИЯМ ДЛЯ ПРОВЕДЕНИЯ ОПЕРАТИВНОГО ВМЕШАТЕЛЬСТВА НА ТКАНЯХ ПАРОДОНТА ЯВЛЯЕТСЯ**

- А) острый герпетический стоматит
- Б) активная форма туберкулёза
- В) сахарный диабет
- Г) тиреотоксикоз

**1265. [T003378] МЕСТНЫМ ПРОТИВОПОКАЗАНИЕМ К ПРОВЕДЕНИЮ ИНТРАЛИГАМЕНТАРНОЙ АНЕСТЕЗИИ ЯВЛЯЕТСЯ**

- А) обострение хронического пародонтита
- Б) гипоплазия эмали
- В) некроз пульпы
- Г) кариес дентина

**1266. [T003379] К ОСЛОЖНЕНИЯМ МЕСТНОГО ХАРАКТЕРА ПРИ ПРОВЕДЕНИИ МЕСТНОЙ АНЕСТЕЗИИ ОТНОСЯТ**

- А) тризм
- Б) гипертонический криз
- В) анафилактический шок
- Г) отёк Квинке

**1267. [T003380] К ОСЛОЖНЕНИЯМ ОБЩЕГО ХАРАКТЕРА ПРИ ПРОВЕДЕНИИ МЕСТНОЙ АНЕСТЕЗИИ ОТНОСЯТ**

- А) гипертонический криз
- Б) парез лицевого нерва
- В) гематому

Г) дентальную плексалгию

**1268. [T003382] НОСОВОЕ КРОВОТЕЧЕНИЕ ЯВЛЯЕТСЯ МЕСТНЫМ ОСЛОЖНЕНИЕМ ПРИ ПРОВЕДЕНИИ ВНУТРИРОТОВОЙ АНЕСТЕЗИИ**

**НЕРВА**

А) носонёбного

Б) большого нёбного

В) подбородочного

Г) подглазничного

**1269. [T003383] ОБЩИМ ОСЛОЖНЕНИЕМ, ВОЗНИКАЮЩИМ ПРИ ПЕРЕДОЗИРОВКЕ АНЕСТЕТИКА, ЯВЛЯЕТСЯ**

А) интоксикация

Б) гипертонический криз

В) приступ бронхиальной астмы

Г) анафилактический шок

**1270. [T003384] ПРИЗНАКОМ ПЕРФОРАЦИИ ДНА ВЕРХНЕЧЕЛЮСТНОЙ ПАЗУХИ ЯВЛЯЕТСЯ**

А) положительная носо-ротовая проба

Б) носовое кровотечение

В) кровотечение из лунки

Г) положительный симптом нагрузки

**1271. [T003385] К ОСЛОЖНЕНИЯМ, ВОЗНИКАЮЩИМ ВО ВРЕМЯ ОПЕРАЦИИ УДАЛЕНИЯ ЗУБА, ОТНОСИТСЯ**

А) луночковое кровотечение

Б) невралгия тройничного нерва

В) артрит височно-нижнечелюстного сустава

Г) альвеолит

**1272. [T003386] ОБЩЕСОМАТИЧЕСКИМ ОСЛОЖНЕНИЕМ ФУРУНКУЛА**

**ЛИЦА**

**ЯВЛЯЕТСЯ**

А) гнойный менингит

Б) верхнечелюстной синусит

В) рожистое воспаление

Г) гипертонический криз

**1273. [T003387] ДЛЯ ЛЕЧЕНИЯ АЛЬВЕОЛИТА ПРИМЕНЯЮТ**

А) йодоформный тампон с Левомеколем

Б) кетгут

В) гемостатическую губку

Г) викрил

**1274. [T003388] К БИОРЕЗОРБИРУЕМЫМ МАТЕРИАЛАМ ОТНОСИТСЯ**

А) коллаген

Б) политетрафторэтилен

В) полипропилен

Г) тефлон

**1275. [T003389] ДЛЯ ЛЕЧЕНИЯ АЛЬВЕОЛИТА ПРИМЕНЯЮТ**

А) альвожил

Б) статины

В) кетгут

Г) остеопластический материал

**1276. [T003390] ДЛЯ УДАЛЕНИЯ ПРЕМОЛЯРОВ НИЖНЕЙ ЧЕЛЮСТИ ИСПОЛЬЗУЮТ ЩИПЦЫ**

А) клювовидные несходящиеся

Б) клювовидные сходящиеся

- В) S-образные с шипом
- Г) штыковидные со сходящимися щётками

**1277. [T003392] ПРИ СЛОЖНОМ (ОСЛОЖНЁННОМ ПЕРЕЛОМОМ КОРНЯ ЗУБА)**

**УДАЛЕНИИ ЗУБА ВОЗМОЖНО ИСПОЛЬЗОВАНИЕ**

- А) бормашины
- Б) элеватора Волкова
- В) крючка Лимберга
- Г) элеватора Карапетяна

**1278. [T003394] ШТЫКОВИДНЫМ ЭЛЕВАТОРОМ (ЭЛЕВАТОРОМ ЛЕКЛЮЗА) УДАЛЯЮТ ЗУБЫ НИЖНЕЙ ЧЕЛЮСТИ**

- А) третьи моляры
- Б) резцы
- В) премоляры
- Г) первые моляры

**1279. [T003396] ВЫСОКОКВАЛИФИЦИРОВАННАЯ СПЕЦИАЛИЗИРОВАННАЯ НЕОТЛОЖНАЯ ХИРУРГИЧЕСКАЯ ПОМОЩЬ СТОМАТОЛОГИЧЕСКИМ БОЛЬНЫМ ОКАЗЫВАЕТСЯ В**

- А) челюстно-лицевом стационаре
- Б) клинико-диагностическом центре
- В) районной поликлинике
- Г) научно-исследовательском институте

**1280. [T003397] ЛЕЧЕНИЕ ФУРУНКУЛА ЧЕЛЮСТНО-ЛИЦЕВОЙ ОБЛАСТИ В СТАДИИ АБСЦЕДИРОВАНИЯ ПРОВОДИТСЯ В УСЛОВИЯХ**

- А) стационара
- Б) поликлиники
- В) амбулатории
- Г) клинического центра

**1281. [T003398] ДИАГНОСТИКА И ЛЕЧЕНИЕ АКТИНОМИКОЗА ДОЛЖНА ОСУЩЕСТВЛЯТЬСЯ В**

- А) специализированном учреждении
- Б) поликлинике
- В) челюстно-лицевом стационаре
- Г) клиническом центре

**1282. [T003399] ВОСПАЛИТЕЛЬНЫЙ ПРОЦЕСС ИЗ ВЕРХНЕЧЕЛЮСТНОГО СИНУСА МОЖЕТ РАСПРОСТРАНЯТЬСЯ В**

- А) крылонёбную ямку
- Б) подбородочную область
- В) заглочное пространство
- Г) крыловидно-нижнечелюстное пространство

**1283. [T003400] ОТ ПРЕМОЛЯРОВ ВЕРХНЕЙ ЧЕЛЮСТИ ЛИМФА ОТТЕКАЕТ В**

**ЛИМФАТИЧЕСКИЕ УЗЛЫ**

- А) поднижнечелюстные
- Б) заглочные
- В) околоушные
- Г) сосцевидные

**1284. [T003401] В ОКОЛОУШНЫЕ ЛИМФАТИЧЕСКИЕ УЗЛЫ ОТТЕКАЕТ ЛИМФА ОТ**

- А) наружного слухового прохода



- Б) нижней губы
- В) полости носа
- Г) дна полости рта

**1285. [T003402] ДЛЯ ПРОВЕДЕНИЯ ОПЕРАЦИИ ДЕНТАЛЬНОЙ ИМПЛАНТАЦИИ ИСПОЛЬЗУЮТ**

- А) направляющую фрезу
- Б) фиссурный бор
- В) элеватор Леклюза
- Г) отвёртку

**1286. [T003403] ДЛЯ ПРОВЕДЕНИЯ ОПЕРАЦИИ ДЕНТАЛЬНОЙ ИМПЛАНТАЦИИ ИСПОЛЬЗУЮТ**

- А) глубиномер
- Б) развёртку
- В) серповидную гладилку
- Г) крючок Лимберга

**1287. [T003404] К ХИРУРГИЧЕСКИМ МЕТОДАМ ЛЕЧЕНИЯ ДОБРОКАЧЕСТВЕННЫХ ОБРАЗОВАНИЙ ЧЕЛЮСТНО-ЛИЦЕВОЙ ОБЛАСТИ**

- ОТНОСЯТ**
- А) криодеструкцию
  - Б) химиотерапию
  - В) лучевую терапию
  - Г) фотодинамическую терапию

**1288. [T003405] ДЛЯ УСТРАНЕНИЯ СООБЩЕНИЯ ВЕРХНЕЧЕЛЮСТНОЙ ПАЗУХИ С ПОЛОСТЬЮ РТА ИСПОЛЬЗУЮТСЯ ТКАНИ**

- А) слизистой оболочки вестибулярной поверхности альвеолярного отростка и щеки
- Б) филатовского стебля
- В) слизистой оболочки щеки
- Г) слизистой оболочки верхней губы

**1289. [T003406] УДАЛЕНИЕ ПОЛОВИНЫ КОРОНКИ ЗУБА С ОДНИМ ИЗ КОРНЕЙ В ОБЛАСТИ ЛОКАЛИЗАЦИИ ХРОНИЧЕСКОГО ОЧАГА ВОСПАЛЕНИЯ НАЗЫВАЕТСЯ**

- А) гемисекция
- Б) ампутация
- В) реплантация
- Г) имплантация

**1290. [T003407] УДАЛЕНИЕ ОДНОГО ИЗ КОРНЕЙ У ПЕРВОГО ИЛИ ВТОРОГО МОЛЯРОВ ВЕРХНЕЙ ЧЕЛЮСТИ, ГДЕ ЛОКАЛИЗУЕТСЯ ОЧАГ ХРОНИЧЕСКОГО ОКОЛОВЕРХУШЕЧНОГО ПЕРИОДОНТИТА, НАЗЫВАЕТСЯ**

- А) ампутация
- Б) реплантация
- В) гемисекция
- Г) имплантация

**1291. [T003408] ДЛЯ УДЛИНЕНИЯ КЛИНИЧЕСКОЙ КОРОНКИ ЗУБА ПЕРЕД ОРТОПЕДИЧЕСКИМ ЛЕЧЕНИЕМ ПРОВОДИТСЯ**

- А) гингивэктомия
- Б) направленная тканевая регенерация
- В) лоскутная операция
- Г) кюретаж пародонтальных карманов

**1292. [T003409] К ХИРУРГИЧЕСКИМ МЕТОДАМ ЛЕЧЕНИЯ ПАРОДОНТАЛЬНОГО КАРМАНА ОТНОСЯТ**

- А) закрытый кюретаж

- Б) френулотомию
- В) френулэктомия
- Г) иссечение щёчных тяжей

**1293. [T003410] ОПЕРАТИВНОЕ ВМЕШАТЕЛЬСТВО НА УЗДЕЧКЕ, ПРИ КОТОРОМ ПРОИЗВОДИТСЯ ПЕРЕМЕЩЕНИЕ ТРЕУГОЛЬНЫХ ЛОСКУТОВ ПО ЛИМБЕРГУ, НАЗЫВАЕТСЯ**

- А) френулопластика
- Б) гингивэктомия
- В) аперкулэктомия
- Г) френулотомия

**1294. [T003411] МЕТОДИКА ВЕСТИБУЛОПЛАСТИКИ, ПРИ КОТОРОЙ РАЗРЕЗ**

**ПРОВОДИТСЯ НА ГРАНИЦЕ ПРИКРЕПЛЁННОЙ ДЕСНЫ И ПОДВИЖНОЙ ЧАСТИ СЛИЗИСТОЙ ОБОЛОЧКИ АЛЬВЕОЛЯРНОГО ОТРОСТКА С ФОРМИРОВАНИЕМ ЛОСКУТА, ОБРАЩЁННОГО ОСНОВАНИЕМ К ГУБЕ, НАЗЫВАЕТСЯ МЕТОДИКОЙ**

- А) по Кларку
- Б) по Эдлану - Мейхеру
- В) туннельной
- Г) по Лимбергу

**1295. [T003412] ПРИ ПРОВЕДЕНИИ ОПЕРАЦИИ РАДИКАЛЬНОЙ СИНУСОТОМИИ СЛИЗИСТУЮ ОБОЛОЧКУ ВЕРХНЕЧЕЛЮСТНОГО СИНУСА УДАЛЯЮТ**

- А) только изменённую
- Б) частично
- В) полностью
- Г) частично изменённую

**1296. [T003413] ПРИ РАЗРЫВЕ ДЕСНЫ ВО ВРЕМЯ ОПЕРАЦИИ УДАЛЕНИЯ**

**ЗУБА ПОКАЗАНО**

- А) наложение швов на десну
- Б) тампонирование раны
- В) обработка раневой поверхности 1% раствором йода
- Г) диатермокоагуляция

**1297. [T003414] ПУНКЦИЯ ВЕРХНЕЧЕЛЮСТНОЙ ПАЗУХИ ПРОВОДИТСЯ ЧЕРЕЗ**

- А) средний носовой ход
- Б) нижний носовой ход
- В) верхний носовой ход
- Г) искусственное сообщение в полости рта

**1298. [T003415] ПРИ ПЕРФОРАЦИИ ДНА ВЕРХНЕЧЕЛЮСТНОЙ ПАЗУХИ ДОПОЛНИТЕЛЬНО НАЗНАЧАЮТ**

- А) сосудосуживающие препараты
- Б) сульфаниламиды
- В) антидипресанты
- Г) психотропные препараты

**1299. [T003416] ПРИ ЛЕЧЕНИИ ХРОНИЧЕСКОГО ОСТЕОМИЕЛИТА ЧЕЛЮСТИ НЕОБХОДИМО ПРОВЕСТИ**

- А) секвестрэктомию
- Б) периостотомию
- В) цистэктомию
- Г) цистотомию

**1300. [T003417] В КОМПЛЕКСНОЕ ЛЕЧЕНИЕ ВОСПАЛИТЕЛЬНЫХ ПРОЦЕССОВ ЧЕЛЮСТНО-ЛИЦЕВОЙ ОБЛАСТИ ВХОДИТ ТЕРАПИЯ**

- А) антибактериальная
- Б) лучевая
- В) фотодинамическая
- Г) мануальная

**1301. [T003418] ПРИ АБСЦЕДИРОВАНИИ ФУРУНКУЛА ПАЦИЕНТУ ПРОВОДЯТ**

- А) вскрытие абсцесса
- Б) обработку кожи 70% этиловым спиртом
- В) блокаду 0,25% раствором Лидокаина
- Г) физиотерапию

**1302. [T003419] В ДЕНЬ ОБРАЩЕНИЯ ПРИ АБСЦЕССЕ ЧЕЛЮСТНО-ЯЗЫЧНОГО**

**ЖЕЛОБКА НЕОБХОДИМО**

- А) вскрыть гнойный очаг
- Б) назначить физиотерапевтическое лечение
- В) начать иглорефлексотерапию
- Г) сделать новокаиновую блокаду

**1303. [T003420] К ИНСТРУМЕНТАМ ДЛЯ УДАЛЕНИЯ ЗУБОВ ОТНОСЯТ**

- А) щипцы, элеваторы
- Б) зеркало, зонд
- В) шпатель, серповидную гладилку
- Г) зеркало, пинцет

**1304. [T003422] ПОКАЗАНИЕМ К УДАЛЕНИЮ ЗУБА ЯВЛЯЕТСЯ**

- А) зуб в линии перелома челюсти
- Б) причинный зуб при остром гнойном периостите
- В) разрушенность коронковой части зуба на  $\frac{1}{2}$
- Г) острый пульпит

**1305. [T003423] ПОКАЗАНИЕМ К УДАЛЕНИЮ ЗУБА ЯВЛЯЕТСЯ**

- А) продольный перелом корня зуба
- Б) подвижность II степени
- В) ретенция зуба
- Г) острый периодонтит

**1306. [T003424] НЕОТЛОЖНЫМ ПОКАЗАНИЕМ К УДАЛЕНИЮ ЗУБА ЯВЛЯЕТСЯ**

- А) причинный зуб при остром остеомиелите челюсти
- Б) ретенция и дистопия зуба
- В) сверхкомплектный зуб
- Г) хронический гранулематозный периодонтит

**1307. [T003425] УДАЛЕНИЕ ЗУБА ПРОВОДЯТ ПРИ**

- А) патологической подвижности III степени
- Б) кариозной полости
- В) хроническом фиброзном периодонтите
- Г) отломе коронки зуба на  $\frac{1}{2}$

**1308. [T003426] ОТСЛАИВАНИЕ ДЕСНЫ ПРИ УДАЛЕНИИ ЗУБА ПРОВОДИТСЯ**

- А) серповидной гладилкой
- Б) экскаватором
- В) элеватором
- Г) стоматологическим зондом

**1309. [T003427] ДЛЯ УДАЛЕНИЯ МАЛЫХ КОРЕННЫХ ЗУБОВ ВЕРХНЕЙ**

**ЧЕЛЮСТИ С СОХРАНИВШЕЙСЯ КОРОНКОЙ ИСПОЛЬЗУЮТ ЩИПЦЫ**

- А) S-образные с несходящимися щёчками
- Б) прямые с несходящимися щёчками
- В) байонетные
- Г) S-образные со сходящимися щёчками

**1310. [T003428] ПЕРВОЕ ВЫВИХИВАЮЩЕЕ ДВИЖЕНИЕ В ОРАЛЬНУЮ СТОРОНУ ЦЕЛЕСООБРАЗНО ПРОВОДИТЬ ПРИ УДАЛЕНИИ**

- А) моляров нижней челюсти
- Б) резцов нижней челюсти
- В) премоляров верхней челюсти
- Г) клыков верхней челюсти

**1311. [T003429] ЭТАП УДАЛЕНИЯ ЗУБА, ПРИ КОТОРОМ ОСУЩЕСТВЛЯЕТСЯ**

**РАСКАЧИВАНИЕ ЗУБА В ВЕСТИБУЛЯРНОМ И ОРАЛЬНОМ НАПРАВЛЕНИИ, НАЗЫВАЕТСЯ**

- А) люксация
- Б) ротация
- В) фиксация
- Г) иммобилизация

**1312. [T003430] УДАЛЕНИЕ ЗУБА, ПРИ КОТОРОМ ОСУЩЕСТВЛЯЕТСЯ ЕГО**

**ВРАЩЕНИЕ ВОКРУГ СВОЕЙ ОСИ НА 20-25% ВНАЧАЛЕ В ОДНУ, ПОТОМ В ДРУГУЮ СТОРОНУ, НАЗЫВАЕТСЯ**

- А) ротация
- Б) сепарация
- В) люксация
- Г) тракция

**1313. [T003431] РОТАЦИЯ ЗУБА НЕ ПРОВОДИТСЯ ПРИ УДАЛЕНИИ**

- А) многокорневых зубов верхней и нижней челюсти с неразъединёнными корнями
- Б) любых зубов при наличии гнойного процесса в периодонте
- В) премоляров нижней челюсти
- Г) зубов, удаляемых по ортодонтическим показаниям

**1314. [T003432] ПРИ УДАЛЕНИИ ЗУБА 4.6 ВРАЧ ЗАНИМАЕТ ПРАВИЛЬНОЕ ПОЛОЖЕНИЕ ОТНОСИТЕЛЬНО ПАЦИЕНТА**

- А) справа и сзади
- Б) справа и спереди
- В) справа и несколько впереди
- Г) слева и сзади

**1315. [T003433] ДЛЯ УДАЛЕНИЯ КОРНЕЙ МОЛЯРОВ ВЕРХНЕЙ ЧЕЛЮСТИ**

**ИСПОЛЬЗУЮТ**

- А) штыковидные щипцы со сходящимися щёчками
- Б) S-образные щипцы с шипом слева
- В) прямые щипцы с несходящимися щёчками
- Г) угловой элеватор

**1316. [T003434] ДЛЯ УДАЛЕНИЯ КОРНЕЙ РЕЗЦОВ ВЕРХНЕЙ ЧЕЛЮСТИ ИСПОЛЬЗУЮТ**

- А) прямые щипцы со сходящимися щёчками
- Б) S-образные щипцы с шипом слева
- В) прямые щипцы с несходящимися щёчками
- Г) угловой элеватор

**1317. [T003435] ДЛЯ УДАЛЕНИЯ КОРНЕЙ ЗУБОВ НИЖНЕЙ ЧЕЛЮСТИ ИСПОЛЬЗУЮТ**

- А) клювовидные щипцы со сходящимися щёчками
- Б) клювовидные щипцы, изогнутые по плоскости
- В) S-образные щипцы
- Г) серповидную гладилку

**1318. [T003436] ДЛЯ УДАЛЕНИЯ ЗУБА 4.8 С СОХРАНЁННОЙ КОРОНКОВОЙ ЧАСТЬЮ ИСПОЛЬЗУЮТ**

- А) прямой элеватор
- Б) угловой элеватор
- В) элеватор Карапетяна
- Г) прямые щипцы

**1319. [T003437] ДЛЯ УДАЛЕНИЯ ГРАНУЛЯЦИОННОЙ ТКАНИ ИЗ АЛЬВЕОЛЫ ПРИМЕНЯЮТ**

- А) кюретажную ложку
- Б) серповидную гладилку
- В) крючок Фарабефа
- Г) распатор

**1320. [T003439] ЗУБ ВЕРХНЕЙ ЧЕЛЮСТИ ЛЮБОЙ ГРУППОВОЙ ПРИНАДЛЕЖНОСТИ МОЖНО УДАЛИТЬ С ПОМОЩЬЮ ЩИПЦОВ**

- А) байонетных
- Б) клювовидных
- В) прямых
- Г) S-образных

**1321. [T003440] ПРИ УДАЛЕНИИ МОЛЯРА ВЕРХНЕЙ ЧЕЛЮСТИ С ПОЛНОСТЬЮ РАЗРУШЕННОЙ КОРОНКОВОЙ ЧАСТЬЮ НЕОБХОДИМО**

- А) разделить корни по области фуркации с помощью бора
- Б) наложить щёчки щипцов на альвеолярный отросток
- В) провести альвеолотомию
- Г) провести разрез по переходной складке

**1322. [T003441] СБЛИЖЕНИЕ КРАЁВ ДЕСНЫ ПОСЛЕ УДАЛЕНИЯ ЗУБА ПРОВОДИТСЯ С ЦЕЛЬЮ**

А) уменьшения степени зияния лунки, более надёжного удержания кровяного сгустка в ране

- Б) перестройки костной ткани в области лунки
- В) улучшения биотипа десны
- Г) увеличения зоны кератинизированной десны

**1323. [T003442] ПРИ РАЗРЫВЕ СЛИЗИСТОЙ ОБОЛОЧКИ ПОСЛЕ УДАЛЕНИЯ ЗУБА НЕОБХОДИМО**

- А) наложить швы
- Б) провести тампонаду лунки
- В) отсечь подвижную слизистую
- Г) коагулировать края раны

**1324. [T003443] ПРИ ОТЛОМЕ СТЕНКИ АЛЬВЕОЛЫ ПОСЛЕ УДАЛЕНИЯ ЗУБА НЕОБХОДИМО**

- А) удалить подвижную костную стенку
- Б) провести остеосинтез
- В) зафиксировать подвижную костную стенку швами
- Г) использовать остеопластический материал

**1325. [T003444] ХРОМИРОВАННЫЙ КЕТГУТ ОТ НЕХРОМИРОВАННОГО ОТЛИЧАЕТСЯ**

- А) пролонгированным периодом рассасывания шовного материала

- Б) более гладким прохождением иглы через ткани
- В) способностью надёжно удерживать фрагменты костной ткани
- Г) более выраженными антисептическими свойствами

**1326. [T003445] В АМБУЛАТОРНЫХ УСЛОВИЯХ ВЫПОЛНЯЕТСЯ ВСКРЫТИЕ**

- А) поднадкостничного абсцесса
- Б) абсцессов мягких тканей лица и шеи
- В) флегмон мягких тканей лица и шеи
- Г) фурункула челюстно-лицевой области

**1327. [T003446] РАЗРЕЗ ПРИ ВСКРЫТИИ ПОДНАДКОСТНИЧНОГО АБСЦЕССА,**

**РАСПОЛОЖЕННОГО В ОБЛАСТИ ПРЕДДВЕРИЯ РТА, ПРОВОДЯТ**

- А) в месте наибольшего выбухания инфильтрата
- Б) параллельно переходной складке
- В) по слизистой оболочке на уровне десневого края
- Г) в области околожелюстных мягких тканей

**1328. [T003447] ОТТОК ГНОЯ ПРИ ЛОКАЛИЗАЦИИ ПЕРИОСТИТА С НЁБНОЙ**

**СТОРОНЫ ОБЕСПЕЧИВАЕТСЯ**

- А) иссечением участка слизистой оболочки над инфильтратом треугольной формы
- Б) послойным рассечение тканей с последующим ушиванием раны
- В) линейным разрезом на всю длину инфильтрата
- Г) дренированием воспалительного очага резиновым катетером

**1329. [T003449] ЛУНКА УДАЛЁННОГО ЗУБА ЗАЖИВАЕТ**

- А) вторичным натяжением
- Б) первичным натяжением
- В) третичным натяжением
- Г) через стадию образования келоида

**1330. [T003450] ПРОБОДЕНИЕ ДНА ВЕРХНЕЧЕЛЮСТНОЙ ПАЗУХИ ПРОИСХОДИТ ЧАЩЕ ПРИ УДАЛЕНИИ**

- А) моляров верхней челюсти
- Б) клыков верхней челюсти
- В) моляров нижней челюсти
- Г) премоляров верхней челюсти

**1331. [T003451] МЕСТНЫМ ОСЛОЖНЕНИЕМ ВО ВРЕМЯ ОПЕРАЦИИ УДАЛЕНИЯ ЗУБА ЯВЛЯЕТСЯ**

- А) перелом нижней челюсти
- Б) невралгия
- В) обморок
- Г) альвеолит лунки удалённого зуба

**1332. [T003452] ОСЛОЖНЕНИЕМ, ВОЗНИКАЮЩИМ ВО ВРЕМЯ ОПЕРАЦИИ**

**УДАЛЕНИЯ ТРЕТЬЕГО МОЛЯРА НИЖНЕЙ ЧЕЛЮСТИ, ЯВЛЯЕТСЯ**

- А) перелом нижней челюсти
- Б) синусит
- В) периостит
- Г) остеомиелит

**1333. [T003453] К ПОЗДНИМ ОСЛОЖНЕНИЯМ ПОСЛЕ ОПЕРАЦИИ УДАЛЕНИЯ**

**ЗУБА ОТНОСЯТ**

- А) альвеолит
- Б) обморок

- В) перелом челюсти
- Г) вывих височно-нижнечелюстного сустава (ВНЧС)

**1334. [T003455] МЕСТНЫМ РАННИМ ОСЛОЖНЕНИЕМ ПОСЛЕ ОПЕРАЦИИ**

**УДАЛЕНИЯ ЗУБА ЯВЛЯЕТСЯ**

- А) альвеолит
- Б) перелом нижней челюсти
- В) перфорация дна верхнечелюстного синуса
- Г) вывих нижней челюсти

**1335. [T003456] ЦЕЛЬЮ ОПЕРАЦИИ АЛЬВЕОЛЭКТОМИИ ЯВЛЯЕТСЯ**

- А) удаление острых краёв лунки
- Б) удаление распавшегося кровяного сгустка из лунки при её воспалении
- В) ушивание мягких тканей в области удалённого зуба
- Г) удаление секвестра

**1336. [T003457] ПРИ ВСКРЫТИИ ПОДНАДКОСТНИЧНОГО АБСЦЕССА ВОЗМОЖНО РАНЕНИЕ**

- А) подбородочного нерва и артерии
- Б) околоушной слюнной железы
- В) языка
- Г) слизистой оболочки щеки

**1337. [T003458] ПРИЗНАКОМ ПЕРФОРАЦИИ ДНА ВЕРХНЕЧЕЛЮСТНОЙ ПАЗУХИ ЯВЛЯЕТСЯ**

- А) выделение из лунки удалённого зуба крови с пузырьками воздуха
- Б) изменение тембра голоса у пациента
- В) наличие пристеночных грануляций в лунке удалённого зуба
- Г) наружная резорбция корня удалённого зуба

**1338. [T003459] ИНФИЛЬТРАЦИОННАЯ АНЕСТЕЗИЯ НАИБОЛЕЕ ЭФФЕКТИВНА ПРИ УДАЛЕНИИ**

- А) верхних премоляров, моляров, клыка
- Б) нижнего первого моляра
- В) нижнего третьего моляра
- Г) нижнего первого премоляра

**1339. [T003460] ПРИ АНЕСТЕЗИИ У РЕЗЦОВОГО ОТВЕРСТИЯ БЛОКИРУЕТСЯ**

**НЕРВ**

- А) носонёбный
- Б) жевательный
- В) язычный
- Г) большой нёбный

**1340. [T003461] ДЛЯ ПРОВЕДЕНИЯ АППЛИКАЦИОННОЙ АНЕСТЕЗИИ ИСПОЛЬЗУЮТ**

- А) Лидокаин 10%
- Б) Артикаин 4%
- В) Лидокаин 0,5%
- Г) Мепивакаин 2%

**1341. [T003463] АНАТОМИЧЕСКИМ ОРИЕНТИРОМ ДЛЯ ВКОЛА ИГЛЫ ПРИ**

**ПРОВЕДЕНИИ МАНДИБУЛЯРНОЙ АНЕСТЕЗИИ АПОДАКТИЛЬНЫМ МЕТОДОМ ЯВЛЯЕТСЯ**

- А) крыловидно-нижнечелюстная складка
- Б) наружная косая линия
- В) внутренняя косая линия

Г) переходная складка

**1342. [T003464] НЕВРИТ ПОДГЛАЗНИЧНОГО НЕРВА МОЖЕТ ВОЗНИКНУТЬ ПРИ ПРОВЕДЕНИИ АНЕСТЕЗИИ**

А) инфраорбитальной

Б) туберальной

В) инфильтрационной

Г) резцовой

**1343. [T003465] ОБЩИМ ОСЛОЖНЕНИЕМ МЕСТНОЙ АНЕСТЕЗИИ ЯВЛЯЕТСЯ**

А) анафилактический шок

Б) гематома

В) неврит

Г) отлом иглы

**1344. [T003466] ПЛАНОВОЕ УДАЛЕНИЕ ЗУБОВ У ПАЦИЕНТОВ, ПЕРЕНЁСШИХ**

**ИНФАРКТ МИОКАРДА, ВОЗМОЖНО ПОСЛЕ КОНСУЛЬТАЦИИ КАРДИОЛОГА**

**ЧЕРЕЗ (МЕС.)**

А) 6

Б) 2

В) 10

Г) 1

**1345. [T003467] ИШЕМИЯ КОЖИ В ПОДГЛАЗНИЧНОЙ ОБЛАСТИ НАБЛЮДАЕТСЯ ПРИ ПРОВЕДЕНИИ АНЕСТЕЗИИ**

А) инфраорбитальной

Б) туберальной

В) у резцового отверстия

Г) у ментального отверстия

**1346. [T003468] ПОТЕРЯ СОЗНАНИЯ, БЛЕДНЫЕ КОЖНЫЕ ПОКРОВЫ, НИЗКОЕ**

**АРТЕРИАЛЬНОЕ ДАВЛЕНИЕ ХАРАКТЕРНЫ ДЛЯ**

А) обморока

Б) коллапса

В) гипертонического криза

Г) анафилактического шока

**1347. [T003469] ПОСТИНЪЕКЦИОННАЯ КОНТРАКТУРА ПРИ ПРОВЕДЕНИИ МАНДИБУЛЯРНОЙ АНЕСТЕЗИИ ОБУСЛОВЛЕНА**

А) травмой медиальной крыловидной мышцы

Б) травмой жевательной мышцы

В) невритом тройничного нерва

Г) парезом лицевого нерва

**1348. [T003470] ПРИ ОГРАНИЧЕННЫХ ФОРМАХ ОСТРОГО ОСТЕОМИЕЛИТА**

**ДЛИТЕЛЬНОСТЬ ЛЕЧЕНИЯ АНТИБАКТЕРИАЛЬНЫМИ ПРЕПАРАТАМИ СОСТАВЛЯЕТ**

А) 8-10 дней

Б) 3-5 дней

В) 5-7 дней

Г) 2-3 недели

**1349. [T003471] ПРИ ДИФФУЗНЫХ ФОРМАХ ОСТРОГО ОСТЕОМИЕЛИТА ДЛИТЕЛЬНОСТЬ ЛЕЧЕНИЯ АНТИБАКТЕРИАЛЬНЫМИ ПРЕПАРАТАМИ СОСТАВЛЯЕТ**



- А) 2-3 недели
- Б) 3-5 дней
- В) 5-7 дней
- Г) 8-10 дней

**1350. [Т003472] ПРИМЕНЕНИЕ КОМПРЕССОВ С ДИМЕКСИДОМ ПРИ ВОСПАЛИТЕЛЬНЫХ ЗАБОЛЕВАНИЯХ ВИСОЧНО-НИЖНЕЧЕЛЮСТНОГО СУСТАВА (ВНЧС) И СЛЮННЫХ ЖЕЛЕЗ ОБУСЛОВЛЕНО**

А) высокой проникающей способностью через кожные покровы и противовоспалительным эффектом Б) антибактериальным действием

- В) жаропонижающим действием
- Г) фибринолитическим действием

**1351. [Т003473] ДЛЯ УМЕНЬШЕНИЯ РИСКА КРОВОТЕЧЕНИЯ ВО ВРЕМЯ ОПЕРАЦИИ СЛОЖНОГО УДАЛЕНИЯ ЗУБА ИСПОЛЬЗУЕТСЯ**

- А) Дицинон
- Б) Найз
- В) Амоксиклав
- Г) Дексаметазон

**1352. [Т003475] АНТИБАКТЕРИАЛЬНУЮ ТЕРАПИЮ ОСТРОЙ СТАДИИ ОСТЕОМИЕЛИТА ЧЕЛЮСТИ ПРОВОДЯТ**

- А) Линкомицином
- Б) Эритромицином
- В) Фузидином натрия
- Г) Дексаметазоном

**1353. [Т003476] ПРИ ГЛУБИНЕ ПАРОДОНТАЛЬНОГО КАРМАНА БОЛЕЕ 5**

**ММ**

**ПРОВОДЯТ**

- А) открытый кюретаж
- Б) гемисекцию
- В) вестибулопластику
- Г) закрытый кюретаж

**1354. [Т003479] НОВОКАИНОВЫЕ БЛОКАДЫ ПО А.В. ВИШНЕВСКОМУ**

**ПРИ**

**ЛЕЧЕНИИ ВОСПАЛИТЕЛЬНЫХ ПРОЦЕССОВ СЛЮННЫХ ЖЕЛЁЗ НЕ ОБЛАДАЮТ СВОЙСТВОМ**

- А) оказания антибактериального эффекта
- Б) воздействия на трофическую функцию нервной системы
- В) влияния на интенсивность клеточных процессов
- Г) купирования воспалительного процесса

**1355. [Т003480] ПРИ ОСТРЫХ СИАЛАДЕНИТАХ В КАЧЕСТВЕ ЛЕЧЕНИЯ ПРОВОДЯТ**

- А) инстилляцию протоков слюнных желёз раствором Пенициллина
- Б) орошение полости рта Интерфероном
- В) ротовые ванночки раствором Хлоргексидина
- Г) тепловые компрессы

**1356. [Т003481] ОРОШЕНИЕ ПОЛОСТИ РТА ИНТЕРФЕРОНОМ 4-5 РАЗ В**

**ДЕНЬ**

**ПРИМЕНЯЕТСЯ ПРИ ВИДЕ СИАЛАДЕНИТА**

- А) гриппозного
- Б) эпидпаротита
- В) лимфогенного
- Г) контактного

**1357. [T003482] ПРИ ЛЕЧЕНИИ ОСТРОГО ПЕРИОДОНТИТА НЕОБХОДИМО**

- А) создать свободный отток экссудата из периапикальной области
- Б) удалить причинный зуб
- В) провести ампутацию корня
- Г) провести резекцию верхушки корня пораженного зуба

**1358. [T003483] К ОПЕРАТИВНЫМ МЕТОДАМ, СОХРАНЯЮЩИМ КОРОНКУ ЗУБА, ОТНОСИТСЯ**

- А) ампутация корня
- Б) гемисекция
- В) коронково-радикулярная сепарация
- Г) удаление зуба

**1359. [T003484] РЕЗЕКЦИЯ ВЕРХУШКИ КОРНЯ ПРОВОДИТСЯ ПРИ ЛЕЧЕНИИ**

- А) резцов и клыков
- Б) третьих моляров нижней челюсти
- В) вторых моляров нижней челюсти
- Г) третьих моляров верхней челюсти

**1360. [T003485] ПРИ АПИКОТОМИИ НЕ ПРИМЕНЯЮТСЯ РАЗРЕЗЫ**

- А) фестончатые
- Б) углообразные
- В) трапециевидные
- Г) дугообразные

**1361. [T003486] К ОПЕРАТИВНЫМ МЕТОДАМ, НЕ СОХРАНЯЮЩИМ ЗУБ, ОТНОСИТСЯ**

- А) удаление зуба
- Б) реплантация зуба
- В) цистэктомия
- Г) резекция верхушки корня

**1362. [T003487] СЛИЗИСТО-НАДКОСТНИЧНЫЙ ЛОСКУТ ПРИ ЦИСТЭКТОМИИ**

**ХАРАКТЕРИЗУЕТСЯ ТЕМ, ЧТО ОН**

- А) больше очага деструкции кости
- Б) соответствует верхушке причинного зуба
- В) соответствует очагу деструкции кости
- Г) меньше очага деструкции кости

**1363. [T003490] ПРИЧИННЫЙ ЗУБ ПРИ ЦИСТЭКТОМИИ**

- А) сохраняется при локализации кисты на уровне верхушки корня зуба
- Б) удаляется всегда
- В) сохраняется при локализации кисты на уровне шейки зуба
- Г) удаляется при разрушении костной стенки нёба

**1364. [T003491] ПРИ ЦИСТОТОМИИ УДАЛЯЮТ**

- А) переднюю стенку кисты с костной тканью с последующей тампонадой
- Б) всю оболочку кисты с ушиванием раны наглухо
- В) причинный зуб и оболочку кисты через лунку
- Г) всю оболочку кисты с тугой тампонадой раны

**1365. [T003492] ОСНОВНЫМ ХИРУРГИЧЕСКИМ МЕТОДОМ ЛЕЧЕНИЯ КИСТ ЧЕЛЮСТЕЙ НЕБОЛЬШОГО РАЗМЕРА ЯВЛЯЕТСЯ**

- А) цистэктомия
- Б) вылушивание оболочки через лунку удалённого зуба
- В) цистотомия
- Г) частичная резекция челюсти

**1366. [T003493] ПРИ ПРОВЕДЕНИИ ЦИСТЭКТОМИИ РАЗМЕР КОСТНОГО «ОКНА» ПО ОТНОШЕНИЮ К РАЗМЕРУ ОЧАГА ДЕСТРУКЦИИ КОСТИ**

- А) соответствует
- Б) на 0,5-1 мм меньше
- В) на 1-2 мм меньше
- Г) на 1-2 мм больше

**1367. [T003494] ХИРУРГИЧЕСКОЕ ЛЕЧЕНИЕ ХРОНИЧЕСКОГО ОСТЕОМИЕЛИТА НАЗЫВАЕТСЯ**

- А) секвестрэктомия
- Б) остеоперфорация
- В) удаление причинного и соседних зубов
- Г) вскрытие и дренирование гнойных очагов

**1368. [T003495] ОСТЕОПЕРФОРАЦИЮ ПРИ ХИРУРГИЧЕСКОМ ЛЕЧЕНИИ**

**ОСТРОЙ СТАДИИ ОСТЕОМИЕЛИТА ЧЕЛЮСТИ ПРОВОДЯТ**

- А) круглым бором
- Б) дрельбором
- В) фрезой
- Г) желобоватым долотом

**1369. [T003497] В СЛУЧАЕ ОТЛОМА СТЕНКИ АЛЬВЕОЛЫ С ЯЗЫЧНОЙ СТОРОНЫ ПРИ УДАЛЕНИИ НИЖНЕГО ТРЕТЬЕГО МОЛЯРА НУЖНО**

- А) аккуратно извлечь, предварительно отделив от неё мышечные пучки
- Б) оставить её на месте
- В) наложить швы на слизистую оболочку и ввести дренаж
- Г) тампонировать лунку йодоформной турундой для фиксации отломка **1370.**

**[T003498] ПРИ РАДИКАЛЬНОЙ ГАЙМОРОТОМИИ ХИРУРГИЧЕСКИЙ ДОСТУП К ВЕРХНЕЧЕЛЮСТНОМУ СИНУСУ ПРОВОДИТСЯ ЧЕРЕЗ**

- А) переднюю поверхность тела верхней челюсти
- Б) полость носа
- В) бугор верхней челюсти
- Г) альвеолярный отросток

**1371. [T003500] ПРОВЕДЕНИЕ МИОТЕРАПИИ НАИБОЛЕЕ ЦЕЛЕСООБРАЗНО В ВОЗРАСТНОМ ПЕРИОДЕ (ЛЕТ)**

- А) 4-7
- Б) 1-2
- В) 10-12
- Г) 0,5-1

**1372. [T003501] УСТРАНИТЬ ПРИВЫЧКУ СОСАНИЯ ЩЁК МОЖНО С ПОМОЩЬЮ**

- А) миофункциональных аппаратов
- Б) миогимнастики
- В) головной шапочки с подбородочной пращой
- Г) несъёмных ортодонтических аппаратов

**1373. [T003502] ПРИ ОДНОСТОРОННЕЙ РАСЩЕЛИНЕ ГУБЫ И НЁБА ИСПОЛЬЗУЕТСЯ СЪЁМНЫЙ ОРТОДОНТИЧЕСКИЙ АППАРАТ**

- А) Брюкля
- Б) Дерихсвайлера
- В) микроимплант
- Г) брекет-система

**1374. [T003503] ПРИ СКВОЗНОЙ ОДНОСТОРОННЕЙ РАСЩЕЛИНЕ ГУБЫ, АЛЬВЕОЛЯРНОГО ОТРОСТКА И НЁБА В ВОЗРАСТЕ ДО 3 МЕСЯЦЕВ ИСПОЛЬЗУЕТСЯ СЪЁМНЫЙ ОРТОДОНТИЧЕСКИЙ АППАРАТ**

- А) пластинка с винтом
- Б) аппарат Брюкля
- В) пластинка с накусочной площадкой
- Г) аппарат Френкеля I типа

**1375. [T003504] ФАРИНГОПЛАСТИКА ПРЕДСТАВЛЯЕТ СОБОЙ**

- А) операцию, направленную на хирургическое вмешательство на структурах глотки
- Б) пластику мягкого и твёрдого отделов нёба
- В) пластику в пределах мягкого нёба
- Г) операцию, направленную на одновременное вмешательство на структурах мягкого, твёрдого нёба и глотки

**1376. [T003505] УРАНОСТАФИЛОФАРИНГОПЛАСТИКА ПРЕДСТАВЛЯЕТ СОБОЙ**

- А) операцию, направленную на одновременное вмешательство на структурах мягкого, твёрдого нёба и глотки
- Б) пластику мягкого и твёрдого отдела нёба
- В) операцию, направленную на хирургическое вмешательство на структурах глотки
- Г) пластику в пределах мягкого нёба

**1377. [T003506] ВЕЛОПЛАСТИКА ПРЕДСТАВЛЯЕТ СОБОЙ**

- А) пластику в пределах мягкого нёба
- Б) пластику мягкого и твёрдого отделов нёба
- В) операцию, направленную на хирургическое вмешательство на структурах глотки
- Г) операцию, направленную на одновременное вмешательство на структурах мягкого, твёрдого нёба и глотки

**1378. [T003508] КОМПАКТОСТЕОТОМИЯ ПРОВОДИТСЯ С ЦЕЛЬЮ**

- А) ускорения ортодонтического лечения
- Б) улучшения фиксации ортодонтического аппарата
- В) продолжения ортодонтического лечения
- Г) сохранения результатов ортодонтического лечения

**1379. [T003509] ПО МЕСТУ РАСПОЛОЖЕНИЯ АППАРАТ НОРДА ОТНОСИТСЯ К**

- А) внутриротовым, одночелюстным
- Б) внеротовым
- В) комбинированным
- Г) двучелюстным

**1380. [T003510] АППАРАТ ДЛЯ ВЕРХНЕЙ ЧЕЛЮСТИ С ВИНТОМ И ВЕСТИБУЛЯРНОЙ ДУГОЙ ПОЗВОЛЯЕТ ПРОВЕСТИ**

- А) расширение и уплощение верхнего зубного ряда
- Б) уплощение переднего отдела нижнего зубного ряда
- В) устранение вредных привычек
- Г) устранение дизоокклюзии

**1381. [T003511] КОРОНКА С РАСПОРКОЙ НА ЗУБ 1.6 ПРЕДНАЗНАЧЕНА ДЛЯ**

- А) сохранения места для 1.5
- Б) мезиализации 1.6
- В) дистализации 1.6
- Г) ротации 1.6

**1382. [T003512] ПЛАСТИНКА ДЛЯ ВЕРХНЕЙ ЧЕЛЮСТИ С ВИНТОМ И САГИТТАЛЬНЫМ РАСПИЛОМ ПРИМЕНЯЕТСЯ С ЦЕЛЬЮ**

- А) равномерного расширения верхнего зубного ряда
- Б) удлинения фронтального участка нижнего зубного ряда
- В) одностороннего расширения верхнего зубного ряда
- Г) раскрытия срединного нёбного шва

**1383. [T003513] ПЛАСТИНКА ДЛЯ ВЕРХНЕЙ ЧЕЛЮСТИ С ВИНТОМ И СЕКТОРАЛЬНЫМ РАСПИЛОМ ПРИМЕНЯЕТСЯ С ЦЕЛЮЮ**

- А) удлинения верхнего зубного ряда
- Б) равномерного расширения верхнего зубного ряда
- В) одностороннего расширения верхнего зубного ряда
- Г) раскрытия срединного нёбного шва

**1384. [T003514] АППАРАТ PENDULUM ПРИМЕНЯЮТ ДЛЯ**

- А) дистализации моляров верхней челюсти
- Б) смещения нижней челюсти вперёд
- В) смещения верхнего зубного ряда вперёд
- Г) стабилизации положения верхней челюсти

**1385. [T003515] ЛИЦЕВАЯ МАСКА ДИЛЯРА ПОЗВОЛЯЕТ**

- А) перемещать вперёд верхний зубной ряд
- Б) сдерживать рост верхней челюсти
- В) стимулировать рост нижней челюсти
- Г) сдерживать рост обеих челюстей

**1386. [T003516] ЛИЦЕВАЯ ДУГА ПОЗВОЛЯЕТ**

- А) сдерживать рост верхней челюсти
- Б) перемещать вперёд верхний зубной ряд и верхнюю челюсть
- В) стимулировать рост нижней челюсти
- Г) сдерживать рост обеих челюстей

**1387. [T003517] ГОЛОВНАЯ ШАПОЧКА С ПОДБОРОДОЧНОЙ ПРАЩОЙ ПОЗВОЛЯЕТ**

- А) сдерживать рост нижней челюсти
- Б) перемещать вперёд верхний зубной ряд и верхнюю челюсть
- В) стимулировать рост нижней челюсти
- Г) сдерживать рост обеих челюстей

**1388. [T003518] ПО НАЗНАЧЕНИЮ АППАРАТ НОРДА**

- А) лечебный
- Б) профилактический
- В) ретенционный
- Г) комбинированный

**1389. [T003519] ПО НАЗНАЧЕНИЮ АППАРАТ АНДРЕЗЕНА-ГОЙПЛЯ**

- А) лечебный
- Б) профилактический
- В) ретенционный
- Г) комбинированный

**1390. [T003520] ГУБНОЙ БАМПЕР НЕ ИСПОЛЬЗУЮТ ДЛЯ**

- А) мезиального смещения нижнего зубного ряда
- Б) дистального смещения первых нижних моляров
- В) удлинения переднего отрезка верхнего зубного ряда
- Г) удлинения переднего нижнего зубного ряда

**1391. [T003521] ГУБНОЙ БАМПЕР ИСПОЛЬЗУЮТ ДЛЯ**

- А) удлинения зубных рядов
- Б) мезиального смещения первых моляров
- В) уплощения переднего отрезка верхнего зубного ряда
- Г) сужения зубных рядов

**1392. [T003522] АППАРАТ НОРДА ИСПОЛЬЗУЕТСЯ ДЛЯ**

- А) раскрытия нёбного шва
- Б) удлинения верхнего зубного ряда
- В) ротации первых верхних моляров
- Г) расширения верхнего зубного ряда только в переднем отделе

**1393. [T003523] АППАРАТ НАНСА ПРЕДНАЗНАЧЕН ДЛЯ**

- А) стабилизации положения моляров
- Б) вестибулярного перемещения резцов
- В) выдвижения нижней челюсти
- Г) стабилизации положения резцов

**1394. [T003524] АППАРАТ АНДРЕЗЕНА-ГОЙПЛЯ ДЛЯ ЛЕЧЕНИЯ ПЕРЕКРЁСТНОЙ ОККЛЮЗИИ ЯВЛЯЕТСЯ**

- А) двучелюстным, комбинированным
- Б) одночелюстным, механическим
- В) одночелюстным, функциональным
- Г) двучелюстным, функциональным

**1395. [T003526] АППАРАТ БРЮКЛЯ ПРЕДНАЗНАЧЕН ДЛЯ НОРМАЛИЗАЦИИ ПОЛОЖЕНИЯ**

- А) резцов
- Б) клыков
- В) моляров
- Г) премоляров

**1396. [T003527] ГУБНЫЕ ПЕЛОТЫ СПОСОБСТВУЮТ**

- А) росту апикального базиса челюсти
- Б) сдерживанию роста апикального базиса челюсти
- В) устранению протрузии резцов
- Г) фиксации аппарата в полости рта

**1397. [T003528] ВИД ЭЛАСТИЧНОЙ ТЯГИ ПРИ ЛЕЧЕНИИ МЕЗИАЛЬНОЙ ОККЛЮЗИИ**

- А) межчелюстная по III классу
- Б) одночелюстная
- В) межчелюстная по II классу
- Г) вертикальная

**1398. [T003529] ВИД ЭЛАСТИЧНОЙ ТЯГИ ПРИ ЛЕЧЕНИИ ТРАНСВЕРСАЛЬНОЙ РЕЗЦОВОЙ ОККЛЮЗИИ**

- А) перекрёстная
- Б) одночелюстная
- В) межчелюстная по III классу
- Г) межчелюстная по II классу

**1399. [T003530] ФИКСИРУЮЩИМИ ЭЛЕМЕНТАМИ В АППАРАТЕ КЛАММТА ЯВЛЯЮТСЯ**

- А) вестибулярная дуга, кламмера Адамса
- Б) рукообразные пружины
- В) винт
- Г) только вестибулярная дуга

**1400. [T003531] АППАРАТ АНДРЕЗЕНА-ГОЙПЛЯ ПРЕДНАЗНАЧЕН ДЛЯ**

- А) нормализации окклюзии
- Б) расширения нижнего зубного ряда
- В) дистального перемещения боковой группы зубов справа
- Г) удлинения зубных рядов

**1401. [T003532] ОРТОДОНТИЧЕСКИЙ АППАРАТ С ВИНТОМ И САГИТТАЛЬНЫМ РАСПИЛОМ ПРЕДНАЗНАЧЕН ДЛЯ**

- А) расширения зубного ряда
- Б) коррекции положения первого постоянного моляра
- В) удлинения зубного ряда
- Г) сохранения места

**1402. [T003533] ДЛЯ МЕХАНИЧЕСКИ ДЕЙСТВУЮЩЕГО АППАРАТА ХАРАКТЕРНО НАЛИЧИЕ**

- А) винта, лигатуры, пружины, дуги, резинового кольца
- Б) накусочной площадки
- В) наклонной плоскости
- Г) щита

**1403. [T003534] ВНУТРИРОТОВАЯ ЭЛАСТИЧНАЯ ТЯГА ИСПОЛЬЗУЕТСЯ ДЛ**

- А) нормализации положения зубов, зубных рядов
- Б) введения дополнительного элемента аппарата: лицевая дуга, подбородочная праща

- В) нормализации дыхания
- Г) устранения вредных привычек

**1404. [T003535] БРЕКЕТ-СИСТЕМА ОТНОСИТСЯ К АППАРАТАМ**

- А) механического действия
- Б) комбинированного действия
- В) функционального действия
- Г) внеротовым

**1405. [T003536] РЕГУЛЯТОР ФУНКЦИИ ФРЕНКЕЛЯ III ТИПА**

- А) создаёт условия для роста верхней челюсти
- Б) создаёт условия для роста нижней челюсти
- В) не влияет на рост нижней челюсти
- Г) не влияет на рост верхней челюсти

**1406. [T003537] РЕГУЛЯТОР ФУНКЦИИ ФРЕНКЕЛЯ I ТИПА**

- А) создаёт условия для роста нижней челюсти
- Б) создаёт условия для роста верхней челюсти
- В) не влияет на рост нижней челюсти
- Г) не влияет на рост верхней челюсти

**1407. [T003539] РЕГУЛЯТОР ФУНКЦИИ ФРЕНКЕЛЯ I ТИПА**

- А) позволяет расширить верхний и нижний зубные ряды
- Б) позволяет расширить только нижний зубной ряд
- В) не расширяет верхний зубной ряд
- Г) не расширяет нижний зубной ряд

**1408. [T003541] АППАРАТ НОРДА ПО СПОСОБУ ФИКСАЦИИ ЯВЛЯЕТСЯ**

- А) несъёмным
- Б) съёмным
- В) внеротовым
- Г) вестибулярным

**1409. [T003542] АППАРАТ НАНСА ПО СПОСОБУ ФИКСАЦИИ ЯВЛЯЕТСЯ**

- А) несъёмным
- Б) съёмным
- В) внеротовым
- Г) вестибулярным

**1410. [T003543] РУКООБРАЗНЫЕ ПРУЖИНЫ ПЕРЕМЕЩАЮТ ЦЕНТРАЛЬНЫЕ РЕЗЦЫ**

- А) медиально, латерально
- Б) вестибулярно
- В) вертикально
- Г) дистально

**1411. [T003544] ЛЕЧЕБНЫЕ АППАРАТЫ ИСПОЛЬЗУЮТСЯ ДЛ**

- А) нормализации положения зубов, формы и размера зубных рядов и их соотношения
- Б) устранения вредных привычек

- В) нормализации носового дыхания
- Г) ретенции результатов ортодонтического лечения

**1412. [T003545] К ВНУТРИРОТОВЫМ АППАРАТАМ ОТНОСЯТСЯ**

- А) пластинки для верхней челюсти с винтом
- Б) лицевая дуга
- В) подбородочная праща с головной шапочкой
- Г) маска Диляра

**1413. [T003546] АППАРАТ АНДРЕЗЕНА-ГОЙПЛЯ ДЛЯ ЛЕЧЕНИЯ МЕЗИАЛЬНОЙ ОККЛЮЗИИ ОТНОСИТСЯ К АППАРАТАМ**

- А) комбинированным
- Б) механическим
- В) функциональным
- Г) капповым

**1414. [T003547] РЕГУЛЯТОР ФУНКЦИИ ФРЕНКЕЛЯ III ТИПА ПРИМЕНЯЕТСЯ ДЛЯ ЛЕЧЕНИЯ**

- А) мезиальной окклюзии
- Б) аномалии зубных рядов
- В) дистальной окклюзии с протрузией верхних резцов
- Г) перекрёстной окклюзии

**1415. [T003548] БАМПЕР КОРНА ПРЕДНАЗНАЧЕН ДЛЯ**

- А) нормализации и стабилизации положения первых моляров
- Б) экструзии зубов
- В) внедрения передней группы зубов
- Г) внедрения резцов нижнего зубного ряда

**1416. [T003549] В СТОМАТОЛОГИЧЕСКОЙ ПРАКТИКЕ ДЛЯ ПЕРВИЧНОГО ОСМОТРА ИСПОЛЬЗУЮТСЯ ИНСТРУМЕНТЫ**

- А) зеркало, зонд
- Б) зеркало, гладилка
- В) зеркало, пинцет
- Г) пинцет, штопфер

**1417. [T003550] ЛИНИЯ КЛЕЙНА РАЗДЕЛЯЕТ**

- А) красную кайму и слизистую оболочку
- Б) красную кайму и пероральную кожу
- В) пероральную кожу и слизистую оболочку
- Г) слизистую оболочку и прикреплённую десну

**1418. [T003551] К ОСНОВНЫМ МЕТОДАМ ОБСЛЕДОВАНИЯ ОТНОСИТСЯ**

- А) осмотр
- Б) рентгенография
- В) электроодонтодиагностика (ЭОД)
- Г) перкуссия

**1419. [T003552] ОСМОТР ПАЦИЕНТА НАЧИНАЮТ С**

- А) внешнего осмотра
- Б) заполнения зубной формулы
- В) определения прикуса
- Г) осмотра зубных рядов

**1420. [T003553] ОПРОС ПАЦИЕНТА НАЧИНАЕТСЯ С ВЫЯСНЕНИЯ**

- А) жалоб
- Б) истории жизни
- В) анамнеза заболевания
- Г) перенесённых заболеваний



**1421. [T003554] ФУНКЦИОНАЛЬНОЕ ЕДИНОЕ ОБРАЗОВАНИЕ «ЭНДОДОНТ» ПРЕДСТАВЛЯЕТ СОБОЙ КОМПЛЕКС**

- А) пульпа - дентин Б) дентин - эмаль
- В) дентин - цемент
- Г) пульпа - периодонт

**1422. [T003555] ПРИ МЕСТНОЙ ГИПОПЛАЗИИ ЭМАЛИ БОЛЬНОЙ ЖАЛУЕТСЯ**

**НА**

- А) косметический недостаток
- Б) боль при перкуссии
- В) боль от горячего раздражителя
- Г) подвижность зубов

**1423. [T003556] ПРИ ОБСЛЕДОВАНИИ ЛИМФАТИЧЕСКИХ УЗЛОВ ПРИМЕНЯЮТ МЕТОД**

- А) пальпации
- Б) перкуссии
- В) зондирования
- Г) рентгенографии

**1424. [T003557] ПРИ ЗОНДИРОВАНИИ КЛИНИЧЕСКОЙ ДЕСНЕВОЙ БОРОЗДЫ ЗОНД ПОГРУЖАЕТСЯ НА ГЛУБИНУ МЕНЕЕ (ММ)**

- А) 1,5
- Б) 2,0
- В) 2,5
- Г) 3,0

**1425. [T003559] К ХАРАКТЕРНЫМ ИЗМЕНЕНИЯМ В ПОЛОСТИ РТА ПРИ ОСТРОМ ЛЕЙКОЗЕ ОТНОСЯТ**

- А) язвенно-некротические процессы
- Б) «лаковый» язык
- В) эрозии эмали
- Г) полиморфную сыпь

**1426. [T003560] ПОДВИЖНОСТЬ ЗУБОВ ОПРЕДЕЛЯЮТ С ПОМОЩЬЮ**

- А) пинцета
- Б) зеркала
- В) углового зонда
- Г) экскаватора

**1427. [T003561] ОСТРОЕ ВОСПАЛЕНИЕ ПУЛЬПЫ ПРОТЕКАЕТ ПО ТИПУ**

- А) гиперергическому
- Б) гипоергическому
- В) нормергическому
- Г) анергическому

**1428. [T003562] ПРИ ВНЕШНЕМ ОСМОТРЕ ЛИЦА ПАЦИЕНТА ВРАЧ ОТМЕЧАЕТ**

- А) симметрию лица, носогубных складок, цвет кожи
- Б) тургор кожи, пигментные пятна
- В) форму лица, форму носа
- Г) наличие изменений

**1429. [T003563] СЕРОЗНЫЙ ЭКССУДАТ ПЕРЕХОДИТ В ГНОЙНЫЙ В ТЕЧЕНИЕ ПЕРВЫХ (ЧАС)**

- А) 6-8
- Б) 3-4
- В) 10-12
- Г) 20-24

**1430. [T003564] ПРИ ОСМОТРЕ ПОЛОСТИ РТА ЗОНДИРОВАНИЕ ЗУБОВ ПРОВОДЯТ**

- А) по всем поверхностям
- Б) в пришеечной области
- В) на контактных поверхностях
- Г) в фиссурах

**1431. [T003565] ОСНОВНОЙ МЕСТНОЙ ПРИЧИНОЙ РАЗВИТИЯ КАРИЕСА ЗУБОВ ЯВЛЯЕТСЯ**

- А) зубная бляшка
- Б) мягкий зубной налёт
- В) минерализованный зубной налёт
- Г) зубной камень

**1432. [T003566] СОСТОЯНИЕ КОЖНЫХ ПОКРОВОВ ОЦЕНИВАЮТ МЕТОДОМ**

- А) осмотра
- Б) зондирования
- В) рентгенографии
- Г) опроса

**1433. [T003567] СПОСОБНОСТЬЮ ПРИКРЕПЛЯТЬСЯ К ГИДРОКСИАПАТИТУ И ПЕЛЛИКУЛЕ ОБЛАДАЮТ**

- А) актиномицеты и стрептококки
- Б) актиномицеты и спирохеты
- В) стрептококки и стафилококки
- Г) стафилококки и спирохеты

**1434. [T003568] ЭЛЕКТРООДОНТОМЕТРИЯ ПРИМЕНЯЕТСЯ ДЛЯ ОПРЕДЕЛЕНИЯ**

- А) состояния нервных окончаний пульпы
- Б) состояния нервных окончаний периодонта
- В) состояния сосудов
- Г) возбудимости нервных окончаний пародонта

**1435. [T003569] ОСНОВНЫМ ИСТОЧНИКОМ ФТОРА ДЛЯ ЧЕЛОВЕКА ЯВЛЯЕТСЯ**

- А) питьевая вода
- Б) зубная паста
- В) зубной эликсир
- Г) фторированная соль

**1436. [T003570] НАИБОЛЬШУЮ ИНФОРМАЦИЮ О СОСТОЯНИИ ПЕРИАПИКАЛЬНЫХ ТКАНЕЙ ЗУБОВ ВЕРХНЕЙ И НИЖНЕЙ ЧЕЛЮСТИ ДАЁТ**

- А) ортопантомография
- Б) денральная рентгенография
- В) панорамная рентгенография
- Г) телерентгенография

**1437. [T003571] ВНУТРЕННЕЕ ОКРАШИВАНИЕ ЗУБОВ МОЖЕТ БЫТЬ ОБУСЛОВЛЕНО**

А) эндодонтическим лечением зубов с применением резорцин-формалинового метода

- Б) курением
- В) наследственностью
- Г) возрастными изменениями

**1438. [T003572] ДЛЯ ВЫЯВЛЕНИЯ ВОЗМОЖНОСТИ ПРОХОЖДЕНИЯ**

**КОРНЕВОГО КАНАЛА ПРАВОГО ВЕРХНЕГО ПЕРВОГО МОЛЯРА ЦЕЛЕСООБРАЗНО ИСПОЛЬЗОВАТЬ**

- А) дентальную рентгенографию
- Б) панорамную рентгенографию
- В) ортопантомографию
- Г) телерентгенографию

**1439. [T003573] НАИБОЛЬШЕЙ КАРИЕСОГЕННОСТЬЮ ОБЛАДАЮТ СТРЕПТОКОККИ ГРУППЫ**

- А) S. Mutans
- Б) S. Faecalis
- В) S. Aureus
- Г) S. Pneumococcus

**1440. [T003574] К ВИДАМ РЕНТГЕНОДИАГНОСТИКИ ОТНОСЯТ**

- А) внеротовую и внутриротовую
- Б) внеротовую и внечерепную
- В) внутриротовую и внутрисосудистую
- Г) внутриротовую и внутриполостную

**1441. [T003575] ГИПОПЛАЗИЯ ЭМАЛИ МОЛОЧНЫХ ЗУБОВ ОБУСЛОВЛЕНА**

- А) заболеваниями матери в период беременности
- Б) употреблением кислой пищи
- В) заболеваниями ребёнка в период от 1 года до 2 лет
- Г) неудовлетворительным гигиеническим состоянием полости рта

**1442. [T003576] К ВНЕРОТОВОМУ МЕТОДУ РЕНТГЕНОЛОГИЧЕСКОГО ИССЛЕДОВАНИЯ ОТНОСИТСЯ**

- А) телерентгенограмма
- Б) ультразвуковое исследование слюнной железы
- В) тепловизиография
- Г) ангиограмма

**1443. [T003578] К ВНУТРИРОТОВОМУ МЕТОДУ РЕНТГЕНОЛОГИЧЕСКОГО ИССЛЕДОВАНИЯ ОТНОСИТСЯ**

- А) прицельная рентгенография
- Б) ортопантомограмма
- В) электроодонтодиагностика
- Г) миография

**1444. [T003579] ЛЕЙКОПЛАКИЕЙ, КАК ПРАВИЛО, ЧЁТКО СВЯЗАННОЙ С ВИЧИНФЕКЦИЕЙ, ЯВЛЯЕТСЯ**

- А) волосатая
- Б) плоская
- В) веррукозная
- Г) эрозивная

**1445. [T003580] К ВНЕРОТОВОМУ МЕТОДУ РЕНТГЕНОЛОГИЧЕСКОГО ИССЛЕДОВАНИЯ ОТНОСИТСЯ**

- А) ортопантомограмма
- Б) ультразвуковое исследование слюнной железы
- В) тепловизиография
- Г) ангиограмма

**1446. [T003581] ХАРАКТЕРНОЙ ЛОКАЛИЗАЦИЕЙ ПОРАЖЕНИЯ ЗУБОВ ПРИ ФЛЮОРОЗЕ ЯВЛЯЕТСЯ**

- А) вестибулярная поверхность резцов, клыков
- Б) фиссура

- В) шейка зуба
- Г) окклюзионная поверхность моляров

**1447. [T003582] ПРЕДПОЛАГАЕМОЙ ПРИЧИНОЙ ВОЗНИКНОВЕНИЯ КЛИНОВИДНОГО ДЕФЕКТА ЯВЛЯЕТСЯ**

А) нарушение структуры тканей зуба в результате повышенной функциональной нагрузки

- Б) механическое воздействие
- В) дисфункция щитовидной железы
- Г) употребление в пищу большого количества цитрусовых и их соков

**1448. [T003583] ИЗМЕРЕНИЕ ЭЛЕКТРОВОЗБУДИМОСТИ ПУЛЬПЫ ЗУБА ПРОВОДИТСЯ С ПОМОЩЬЮ**

- А) электроодонтодиагностики
- Б) холодной пробы
- В) тепловизиографии

**Г) телерентгенограммы (ТРГ) 1449. [T003584] КИСЛОТНЫЙ НЕКРОЗ ЭМАЛИ**

**ОТ СИНДРОМА СТЕНТОНА -**

**КАПДЕПОНА ОТЛИЧАЕТСЯ**

А) сглаживанием формы зубов, наличием гиперестезии, матовой поверхностью эмали

- Б) частичным или полным отсутствием эмали зубов, пигментированным дентином
- В) наличием участков зубов без эмали с острыми краями
- Г) окраской зубов от перламутровой до коричневой

**1450. [T003585] СРЕДНЕСТАТИСТИЧЕСКОЙ НОРМОЙ ЗДОРОВОГО ЗУБА**

**ПРИ**

**ПРОВЕДЕНИИ ЭЛЕКТРООДОНТОДИАГНОСТИКИ (ЭОД) ПРИНЯТО**

**СЧИТАТЬ ИНТЕРВАЛ (МКА)**

- А) 2-6
- Б) 1-3
- В) 10-14
- Г) 30-55

**1451. [T003586] ЭРОЗИВНУЮ ФОРМУ ГИПОПЛАЗИИ ЭМАЛИ ОТ ЭРОЗИЙ ЭМАЛИ ЗУБОВ ОТЛИЧАЕТ**

А) симметричность формы и расположения участков поражения на одноименных зубах

- Б) чередование участков с эрозиями и пятнами на разных поверхностях зубов
- В) наличие выраженной гиперестезии твёрдых тканей зубов
- Г) атипичное расположение эрозий эмали на зубах

**1452. [T003587] К НАИБОЛЕЕ ХАРАКТЕРНЫМ СИМПТОМАМ ПРИ КИСЛОТНОМ НЕКРОЗЕ ОТНОСЯТ**

- А) «слипание зубов»
- Б) чувство «оскомины»
- В) боль от химических раздражителей
- Г) боль от температурных раздражителей

**1453. [T003588] ХРОНИЧЕСКИЙ ГИПЕРПЛАСТИЧЕСКИЙ ПУЛЬПИТ ДИФФЕРЕНЦИРУЮТ С**

- А) разрастанием десневого сосочка и грануляционной ткани из периодонта
- Б) хроническим генерализованным пародонтитом
- В) гиперемией пульпы
- Г) гипертрофическим гингивитом

**1454. [T003589] ПРИ ХРОНИЧЕСКОМ ГИПЕРПЛАСТИЧЕСКОМ ПУЛЬПИТЕ**

**БОЛЬНОЙ ПРЕДЪЯВЛЯЕТ ЖАЛОБЫ НА БОЛИ В НАИБОЛЬШЕЙ СТЕПЕНИ**

- А) от механических раздражителей
- Б) от химических раздражителей
- В) от температурных раздражителей
- Г) самопроизвольные

**1455. [T003590] В АНАМНЕЗЕ ПРИ ДИАГНОСТИКЕ ПЕРИАПИКАЛЬНОГО АБСЦЕССА ЧАСТО ВСТРЕЧАЕТСЯ БОЛЬ**

- А) острая при накусывании
- Б) иррадиирующая по ходу ветвей тройничного нерва
- В) приступообразная от всех видов раздражителей
- Г) самопроизвольная в ночное время

**1456. [T003591] СКАРЛАТИНА ПРОЯВЛЯЕТСЯ В ПОЛОСТИ РТА НА ЯЗЫКЕ В**

**ВИДЕ**

- А) блестящей, гладкой поверхности языка ярко-красного цвета
- Б) резко болезненных эрозий и язв
- В) белого «творожистого», легко снимающегося налёта на спинке языка
- Г) грязно-серого налёта на спинке языка

**1457. [T003592] ИСТОЧНИКОМ ВИЧ-ИНФЕКЦИИ ЯВЛЯЕТСЯ**

- А) человек - носитель ВИЧ
- Б) крупный рогатый скот
- В) кровососущее насекомое
- Г) птица

**1458. [T003593] ХАРАКТЕРНЫМ СИМПТОМОМ ПАРОДОНТИТА ЯВЛЯЕТСЯ**

**НАЛИЧИЕ**

- А) пародонтального кармана
- Б) зубного камня
- В) афт слизистой оболочки
- Г) кариозной полости

**1459. [T003594] НАЛИЧИЕ ПРОГРЕССИРУЮЩЕЙ УБЫЛИ ТКАНЕЙ ДЕСНЫ С ВОСПАЛИТЕЛЬНЫМИ ЯВЛЕНИЯМИ ХАРАКТЕРНО ДЛЯ**

- А) пародонтита
- Б) пародонтоза
- В) гингивита
- Г) пародонтомы

**1460. [T003595] ДЛЯ ПОДТВЕРЖДЕНИЯ ДИАГНОЗА «КАНДИДОЗ» ИСПОЛЬЗУЮТ ДОПОЛНИТЕЛЬНЫЙ МЕТОД ИССЛЕДОВАНИЯ**

- А) бактериоскопический
- Б) аллергологический
- В) рентгенологический
- Г) цитологический

**1461. [T003596] ДОПОЛНИТЕЛЬНЫМ МЕТОДОМ ОБСЛЕДОВАНИЯ СТОМАТОЛОГИЧЕСКОГО БОЛЬНОГО НА ТЕРАПЕВТИЧЕСКОМ ПРИЁМЕ ЯВЛЯЕТСЯ**

- А) рентгенография
- Б) расспрос
- В) зондирование
- Г) перкуссия

**1462. [T003597] ПРИ РЕГИСТРАЦИИ ПАРОДОНТАЛЬНОГО ИНДЕКСА (РІ) ПО**

**РАССЕЛУ ИСПОЛЬЗУЕТСЯ ДОПОЛНИТЕЛЬНЫЙ МЕТОД ИССЛЕДОВАНИЯ**

- А) рентгенография
- Б) полярометрия
- В) эхоosteометрия
- Г) реопародонтография

**1463. [T003598] МЕТОД ТЕРМОМЕТРИИ ИСПОЛЬЗУЕТСЯ**

- А) для дифференциальной диагностики кариеса и пульпита
- Б) для диагностики периодонтита
- В) для дифференциальной диагностики периодонтита и невралгии тройничного нерва
- Г) при перфорации в области бифуркации

**1464. [T003599] УРОВЕНЬ НАПРЯЖЕНИЯ КИСЛОРОДА В ТКАНИ ОПРЕДЕЛЯЕТСЯ МЕТОДОМ**

- А) полярографии
- Б) биомикроскопии
- В) фотоплетизмографии
- Г) реопародонтографии

**1465. [T003600] ПОЛЯРОГРАФИЯ ТКАНЕЙ ПАРОДОНТА ПОЗВОЛЯЕТ ОПРЕДЕЛИТЬ**

- А) парциальное давление кислорода в тканях
- Б) содержимое пародонтальных карманов
- В) уровень резорбции альвеолярной кости
- Г) регионарную гемодинамику в пародонте

**1466. [T003601] ДИАГНОЗУ «КАРИЕС ДЕНТИНА» ПО МКБ-10 СООТВЕТСТВУЕТ КОД**

- А) K02.1
- Б) K02.0
- В) K02.2
- Г) K02.9

**1467. [T003602] ДИАГНОЗУ «КАРИЕС ЭМАЛИ» ПО МКБ-10 СООТВЕТСТВУЕТ КОД**

- А) K02.0
- Б) K02.1
- В) K02.2
- Г) K02.9

**1468. [T003603] ДИАГНОЗУ «КАРИЕС ЦЕМЕНТА» ПО МКБ-10 СООТВЕТСТВУЕТ КОД**

- А) K02.2
- Б) K02.0
- В) K02.1
- Г) K02.9

**1469. [T003604] ДИАГНОЗУ «НЕКРОЗ ПУЛЬПЫ» ПО МКБ-10 СООТВЕТСТВУЕТ КОД**

- А) K04.1
- Б) K04.0
- В) K04.2
- Г) K04.9

**1470. [T003605] ДИАГНОЗУ «ПУЛЬПИТ» ПО МКБ-10 СООТВЕТСТВУЕТ КОД**

- А) K04.0
- Б) K04.1

- В) K04.2  
Г) K04.9  
**1471. [T003606] ДИАГНОЗУ «ХРОНИЧЕСКИЙ АПИКАЛЬНЫЙ ПЕРИОДОНТИТ» ПО МКБ-10 СООТВЕТСТВУЕТ КОД**  
А) K04.5  
Б) K04.0  
В) K04.1  
Г) K04.2
- 1472. [T003607] ДИАГНОЗУ «КОРНЕВАЯ КИСТА» ПО МКБ-10 СООТВЕТСТВУЕТ КОД**  
А) K04.8  
Б) K04.0  
В) K04.4  
Г) K04.7
- 1473. [T003608] ДИАГНОЗУ «ЭРОЗИЯ ЗУБА» ПО МКБ-10 СООТВЕТСТВУЕТ КОД**  
А) K03.2  
Б) K03.0  
В) K03.1  
Г) K03.4
- 1474. [T003609] ДИАГНОЗУ «ПОВЫШЕННОЕ СТИРАНИЕ ЗУБОВ» ПО МКБ-10 СООТВЕТСТВУЕТ КОД**  
А) K03.0  
Б) K03.1  
В) K03.2  
Г) K03.4
- 1475. [T003610] ДИАГНОЗУ «ГИПЕРЦЕМЕНТОЗ» ПО МКБ-10 СООТВЕТСТВУЕТ КОД**  
А) K03.4  
Б) K03.0  
В) K03.1  
Г) K03.2
- 1476. [T003611] ПО МКБ-10 ДИАГНОЗУ «КАРИЕС ЗУБОВ» СООТВЕТСТВУЕТ КОД**  
А) K02  
Б) K01  
В) K03  
Г) K04
- 1477. [T003612] ПО МКБ-10 ДИАГНОЗУ «ХРОНИЧЕСКИЙ ПАРОДОНТИТ» СООТВЕТСТВУЕТ КОД**  
А) K05.3  
Б) K02.1  
В) K03.1  
Г) K04.5
- 1478. [T003613] ПО МКБ-10 ДИАГНОЗУ «ХРОНИЧЕСКИЙ ГИНГИВИТ» СООТВЕТСТВУЕТ КОД**  
А) K05.1  
Б) K02.1  
В) K03.1  
Г) K04.5

**1479. [T003614] ПО МКБ-10 ДИАГНОЗУ «РЕЦЕССИЯ ДЕСНЫ»  
СООТВЕТСТВУЕТ КОД**

- А) K06.0
- Б) K05.3
- В) K06.2
- Г) K07.1

**1480. [T003615] ПО МКБ-10 ДИАГНОЗУ «РЕЦИДИВИРУЮЩИЕ АФТЫ  
ПОЛОСТИ**

**РТА» СООТВЕТСТВУЕТ КОД**

- А) K12.0
- Б) K02.3
- В) K04.2
- Г) K10.0

**1481. [T003616] К ТЯЖЁЛОЙ ФОРМЕ МНОГОФОРМНОЙ  
ЭКССУДАТИВНОЙ ЭРИТЕМЫ ОТНОСЯТ СИНДРОМ**

- А) Стивенса - Джонсона
- Б) Бехчета
- В) Шегрена
- Г) Розенталя

**1482. [T003617] ТЕРМИЧЕСКИЙ ОЖОГ СЛИЗИСТОЙ ОБОЛОЧКИ  
ПОЛОСТИ**

**РТА ОТНОСИТСЯ К ТРАВМЕ**

- А) физической
- Б) химической
- В) механической
- Г) хронической

**1483. [T003618] КЛАССИФИКАЦИЯ МКБ-10 ВКЛЮЧАЕТ ПЕРИОДОНТИТ**

А) острый апикальный пульпарного происхождения и периапикальный абсцесс со свищом

- Б) острый серозный и острый гнойный
- В) хронический фиброзный
- Г) хронический гранулёматозный

**1484. [T003619] ХРОНИЧЕСКОМУ ЯЗВЕННОМУ ПУЛЬПИТУ ПО  
КЛАССИФИКАЦИИ МКБ-10 СООТВЕТСТВУЕТ ПО КЛАССИФИКАЦИИ**

**ММСИ**

- А) хронический гангренозный пульпит
- Б) хронический фиброзный пульпит
- В) хронический гипертрофический пульпит
- Г) обострение хронического пульпита

**1485. [T003620] СОГЛАСНО МКБ-10 ПОВЕРХНОСТНЫЙ КАРИЕС  
ЯВЛЯЕТСЯ**

**КАРИЕСОМ**

- А) эмали
- Б) дентина
- В) приостановившимся
- Г) неуточнённым

**1486. [T003621] СИСТЕМНАЯ ГИПОПЛАЗИЯ ЯВЛЯЕТСЯ СЛЕДСТВИЕМ**

- А) нарушения обмена вещества при болезнях раннего детского возраста
- Б) несовершенного остеогенеза
- В) низкого содержания фтора в питьевой воде
- Г) инфицирования фолликула при травме



**1487. [T003622] ДИФФЕРЕНЦИАЛЬНЫЙ ДИАГНОЗ "КАРИЕС В СТАДИИ ПЯТНА" ПРОВОДЯТ С**

- А) флюорозом
- Б) гиперемией пульпы
- В) эрозией эмали
- Г) острым пульпитом

**1488. [T003623] ДИАГНОЗ "ХРОНИЧЕСКИЙ ПЕРИОДОНТИТ" СТАВЯТ НА ОСНОВАНИИ**

А) рентгенограммы, на которой обнаруживается деформация периодонтальной щели в виде расширения у верхушки корня

- Б) данных электроодонтодиагностики (ЭОД)
- В) жалоб на боль при надкусывании и положительной перкуссии зуба
- Г) рентгенограммы, на которой обнаруживается очаг разряжения кости в области

верхушки корня с нечёткими границами

**1489. [T003624] ХРОНИЧЕСКОМУ ГРАНУЛЁМАТОЗНОМУ И ГРАНУЛИРУЮЩЕМУ ПЕРИОДОНТИТУ ПО НОЗОЛОГИЧЕСКОЙ КЛАССИФИКАЦИИ ВОЗ СООТВЕТСТВУЕТ**

- А) апикальная гранулёма
- Б) пульпарный абсцесс
- В) периапикальный абсцесс со свищом
- Г) гангрена пульпы

**1490. [T003625] ДИФФЕРЕНЦИАЛЬНЫЙ ДИАГНОЗ "ГИПЕРЕМИЯ ПУЛЬПЫ"**

**ПРОВОДЯТ С**

- А) хроническим пульпитом
- Б) кариесом в стадии пятна
- В) хроническим апикальным периодонтитом
- Г) деструктивной формой флюороза

**1491. [T003626] ХРОНИЧЕСКИЙ РЕЦИДИВИРУЮЩИЙ АФТОЗНЫЙ СТОМАТИТ**

**ДИФФЕРЕНЦИРУЮТ С**

- А) многоформной экссудативной эритемой
- Б) кандидозом
- В) глоссалгией
- Г) язвенно-некротическим стоматитом

**1492. [T003627] ЗУБЫ ГЕТЧИНСОНА И ФУРНЬЕ ОТНОСЯТ К**

- А) системной гипоплазии эмали
- Б) местной гипоплазии эмали
- В) гиперплазии эмали
- Г) наследственному несовершенному амелогенезу

**1493. [T003628] КАРИОЗНЫЙ ПРОЦЕСС РАЗВИВАЕТСЯ ПРИ**

- А) преобладании деминерализации
- Б) равновесии ре- и деминерализации
- В) отсутствии реминерализации
- Г) десминерализации

**1494. [T003629] ОСТРЫЙ ГЕРПЕТИЧЕСКИЙ СТОМАТИТ ЯВЛЯЕТСЯ ЗАБОЛЕВАНИЕМ**

- А) вирусным
- Б) бактериальным В) грибковым
- Г) аутоиммунным

**1495. [T003630] СИМПТОМ НИКОЛЬСКОГО ПРИ ИСТИННОЙ ПУЗЫРЧАТКЕ**

- А) положительный всегда
- Б) отрицательный
- В) положительный в зависимости от формы
- Г) положительный в зависимости от локализации

**1496. [T003631] ЭТИОЛОГИЧЕСКИМ ФАКТОРОМ ГЕРПЕТИЧЕСКОГО СТОМАТИТА ЯВЛЯЕТСЯ ВИРУС**

- А) Herpes simplex I типа
- Б) Herpes simplex II типа
- В) Herpes zoster
- Г) вирус иммунодефицита

**1497. [T003632] РЕШАЮЩИМ В ДИФФЕРЕНЦИАЛЬНОЙ ДИАГНОСТИКЕ ГЛУБОКОГО КАРИЕСА И ХРОНИЧЕСКОГО ФИБРОЗНОГО ПУЛЬПИТА ЯВЛЯЕТСЯ**

- А) термометрия
- Б) характер болей
- В) зондирование
- Г) электроодонтометрия

**1498. [T003633] ВОСПАЛЕНИЕ ТКАНЕЙ ДЕСНЫ, ПРОТЕКАЮЩЕЕ БЕЗ НАРУШЕНИЯ ЦЕЛОСТНОСТИ ЗУБОДЕСНЕВОГО ПРИКРЕПЛЕНИЯ, НАЗЫВАЕТСЯ**

- А) гингивит
- Б) пародонтит
- В) пародонтоз
- Г) пародонтома

**1499. [T003634] НАИБОЛЕЕ РЕЗИСТЕНТНЫ К КАРИЕСУ УЧАСТКИ ЭМАЛИ В ОБЛАСТИ**

- А) бугров
- Б) шейки
- В) контактных поверхностей
- Г) вестибулярных поверхностей

**1500. [T003635] ПОД ВТОРИЧНЫМ КАРИЕСОМ СЛЕДУЕТ ПОНИМАТЬ**

- А) возникновение кариозного процесса на неповреждённой эмали рядом с пломбой
- Б) процесс, возникающий там, где он отмечался раньше
- В) наличие пигментированного пятна значительных размеров на контактной поверхности
- Г) появление мелового участка эмали в области перехода щёчной или оральной поверхности в контактную

**1501. [T003636] ПЯТНА ПРИ БЫСТРОМ РАЗВИТИИ КАРИЕСА ХАРАКТЕРИЗУЮТСЯ КАК \_\_\_\_\_, ЗОНДИРОВАНИЕ**

- А) меловидные; безболезненно
- Б) блестящие; безболезненно
- В) пигментированные; болезненно
- Г) меловидные; болезненно

**1502. [T003637] К КЛИНИЧЕСКИМ ПРИЗНАКАМ ГЕОГРАФИЧЕСКОГО ЯЗЫКА**

**ОТНОСЯТ**

- А) неравномерную десквамацию эпителия на спинке языка
- Б) нитевидные сосочки тёмного цвета, резко увеличенные в размере
- В) глубокие борозды, выстланные нормальным эпителием
- Г) плотный тёмно-коричневый налёт на спинке языка

**1503. [T003638] КЛИНИЧЕСКАЯ КАРТИНА ЭРОЗИИ ЗУБА ПРЕДСТАВЛЯЕТ СОБОЙ**

- А) овальный или округлый дефект эмали на наиболее выпуклой части вестибулярной поверхности коронки
- Б) дефект твёрдых тканей с признаками деминерализации, шероховатым дном и стенками
- В) дефект в форме клина у шеек зубов на щёчных губных поверхностях
- Г) потерю блеска эмали, образование меловидных пятен с последующим образованием дефекта

**1504. [T003639] ВЫРАЖЕННЫЙ БОЛЕВОЙ СИНДРОМ ПРИ ОСТРОМ ПУЛЬПИТЕ ОБУСЛОВЛЕН**

- А) раздражением нервных окончаний продуктами анаэробного гликолиза
- Б) повышением температуры тела
- В) понижением гидростатического давления в полости зуба
- Г) уменьшением количества вазоактивных веществ

**1505. [T003640] К ОСТРЫМ ТРАВМИРУЮЩИМ ФАКТОРАМ ОТНОСЯТ**

- А) случайное прикусывание
- Б) действие микропротезов
- В) балансирующий съёмный протез
- Г) нависающие края пломбы

**1506. [T003641] РАННИМ КЛИНИЧЕСКИМ ПРИЗНАКОМ ВОСПАЛЕНИЯ ПАРОДОНТА ЯВЛЯЕТСЯ**

- А) симптом кровоточивости десны
- Б) клинический карман глубиной 3 мм
- В) патологическая подвижность зуба
- Г) изменение цвета и формы десневого сосочка

**1507. [T003642] РЕГИОНАРНЫЕ ЛИМФАТИЧЕСКИЕ УЗЛЫ ПРИ ТРАВМАТИЧЕСКОЙ ЯЗВЕ В ПОЛОСТИ РТА**

- А) увеличенные, болезненные, мягкие, подвижные
- Б) увеличенные, безболезненные, плотно-эластичные, подвижные
- В) увеличенные, безболезненные, плотные, спаянные
- Г) не увеличенные, болезненные, плотные, спаянные

**1508. [T003643] ФАКТОРОМ, СПОСОБСТВУЮЩИМ РАЗВИТИЮ ЛОКАЛЬНОГО**

**ХРОНИЧЕСКОГО ГИНГИВИТА, ЯВЛЯЕТСЯ**

- А) нависающий край пломбы
- Б) заболевание крови
- В) гиповитаминоз С
- Г) низкое содержание фторида в питьевой воде

**1509. [T003644] ПРИ КАНДИДОЗЕ В СОСКОБАХ ОБНАРУЖИВАЮТСЯ**

- А) почкующиеся клетки грибов Candida
- Б) гигантские эпителиальные клетки
- В) многоядерные клетки
- Г) микобактерии

**1510. [T003645] ПОВЕРХНОСТНЫЕ ГРИБКОВЫЕ ПОРАЖЕНИЯ СЛИЗИСТОЙ ОБОЛОЧКИ ПОЛОСТИ РТА ВЫЗЫВАЮТ**

- А) грибы рода Candida
- Б) эпидермофиты
- В) актиномицеты
- Г) трихофиты

**1511. [T003646] ДИАГНОСТИЧЕСКИМИ КЛЕТКАМИ ПРИ ИСТИННОЙ ПУЗЫРЧАТКЕ ЯВЛЯЮТСЯ КЛЕТКИ**

- А) Тцанка
- Б) Лангханса
- В) атипичные
- Г) гигантские многоядерные

**1512. [T003647] НЕПОЛНОЕ ОРОГОВЕНИЕ КЛЕТОК ШИПОВАТОГО СЛОЯ НАЗЫВАЮТ**

- А) паракератоз
- Б) акантоз
- В) спонгиоз
- Г) гиперкератоз

**1513. [T003648] ОСНОВНЫМ ГИСТОЛОГИЧЕСКИМ ПРИЗНАКОМ ФЛЮОРОЗА ЗУБОВ ЯВЛЯЕТСЯ**

- А) «муаровая эмаль»
- Б) гиперминерализация эмали
- В) гипоминерализация эмали
- Г) деминерализация эмали

**1514. [T003649] ПРИ ОСТРОМ ГЕРПЕТИЧЕСКОМ СТОМАТИТЕ В МАЗКАХ**

**СОДЕРЖИМОГО ПУЗЫРЬКОВ И СОСКОБОВ С ПОВЕРХНОСТИ АФТ В ПЕРВЫЕ 2-4 ДНЯ ЗАБОЛЕВАНИЯ ОБНАРУЖИВАЮТСЯ**

- А) гигантские многоядерные клетки
- Б) туберкулёзные микобактерии
- В) почкующиеся клетки
- Г) фузобактерии

**1515. [T003650] В ЦИТОЛОГИЧЕСКОМ МАТЕРИАЛЕ С ЭРОЗИИ ПРИ ПЛОСКОМ ЛИШАЕ ВЫЯВЛЯЮТ**

- А) картину неспецифического воспаления
- Б) акантолиз
- В) фузоспирохетоз
- Г) картину специфического воспаления

**1516. [T003651] ПОЛЯРИЗАЦИОННАЯ МИКРОСКОПИЯ ВЫДЕЛЯЕТ ПРИ КАРИЕСЕ В СТАДИИ ПЯТНА ОЧАГ В ФОРМЕ**

- А) треугольника
- Б) круга
- В) трапеции
- Г) овала

**1517. [T003652] КАРИЕС В СТАДИИ ПЯТНА ХАРАКТЕРИЗУЕТСЯ**

- А) подповерхностной деминерализацией
- Б) некрозом эмали
- В) нарушением формирования эмали
- Г) поверхностной деминерализацией

**1518. [T003653] ОСНОВНЫМ ГИСТОЛОГИЧЕСКИМ ПРИЗНАКОМ ЭРОЗИИ**

**ЭМАЛИ ЯВЛЯЕТСЯ**

- А) поверхностная деминерализация эмали
- Б) подповерхностная деминерализация эмали
- В) «муаровая эмаль»
- Г) «мраморная эмаль»

**1519. [T003654] ВЕДУЩАЯ РОЛЬ В ВОЗНИКНОВЕНИИ ПЕРИОДОНТИТА ПРИНАДЛЕЖИТ МИКРООРГАНИЗМАМ**

- А) стрептококкам
- Б) фузобактериям
- В) актиномицетам
- Г) энтерококкам

**1520. [T003655] ПО ПРИЦЕЛЬНОЙ ДЕНТАЛЬНОЙ РЕНТГЕНОГРАММЕ МОЖНО**

**ПРОАНАЛИЗИРОВАТЬ СОСТОЯНИЕ КОСТНОЙ ТКАНИ АЛЬВЕОЛЯРНОГО ОТРОСТКА В ОБЛАСТИ**

- А) межзубных перегородок
- Б) нёбных стенок
- В) щёчных стенок
- Г) язычных стенок

**1521. [T003656] РАВНОМЕРНОЕ ГОРИЗОНТАЛЬНОЕ СНИЖЕНИЕ ВЫСОТЫ**

**МЕЖАЛЬВЕОЛЯРНЫХ ПЕРЕГОРОДОК БОЛЕЕ ½ ЯВЛЯЕТСЯ РЕНТГЕНОЛОГИЧЕСКИМ ПРИЗНАКОМ**

- А) пародонтоза тяжёлой степени Б) пародонтита средней степени
- В) пародонтита тяжёлой степени
- Г) пародонтоза средней степени

**1522. [T003657] РЕНТГЕНОЛОГИЧЕСКАЯ КАРТИНА ХРОНИЧЕСКОГО ПЕРИОДОНТИТА ХАРАКТЕРИЗУЕТСЯ**

- А) деформацией периодонтальной щели в виде расширения у верхушки корня
- Б) отсутствием изменений в периапикальной области
- В) наличием признаков остеопороза в периапикальной области
- Г) отсутствием периодонтальной щели

**1523. [T003658] НА РЕНТГЕНОГРАММЕ ПРИ ГИПЕРТРОФИЧЕСКОМ ГИНГИВИТЕ РЕЗОРБЦИЯ МЕЖАЛЬВЕОЛЯРНОЙ ПЕРЕГОРОДКИ**

- А) отсутствует
- Б) присутствует и распространяется на 1/3 длины корня зуба
- В) присутствует и распространяется на 2/3 длины корня зуба
- Г) присутствует и распространяется на 3/4 длины корня зуба

**1524. [T003660] ДЛЯ ОПРЕДЕЛЕНИЯ ГИГИЕНИЧЕСКОГО СОСТОЯНИЯ ПОЛОСТИ РТА ПРОВОДЯТ**

- А) окрашивание налёта
- Б) пальпацию
- В) перкуссию
- Г) зондирование

**1525. [T003661] ДЛЯ ОСМОТРА ЗУБОВ НЕОБХОДИМЫ**

- А) зонд и зеркало
- Б) пинцет и экскаватор
- В) шпатель и гладилка
- Г) скальпель и элеватор

**1526. [T003662] ОСМОТР ЗУБОВ ПРЕДСТАВЛЯЕТ СОБОЙ**

А) оценку внешнего вида, цвета, целостности эмали с использованием зонда и зеркала

Б) ощупывание для определения припухлости, уплотнения и подвижности органов или тканей

В) постукивание по зубу для определения состояния пародонта

Г) определение отклонения зуба от оси

**1527. [T003663] ПАЛЬПАЦИЯ ПРЕДСТАВЛЯЕТ СОБОЙ**

А) ощупывание для определения припухлости, уплотнения и подвижности органов или тканей

Б) постукивание по зубу для определения состояния пародонта  
В) оценку внешнего вида, цвета, целостности эмали с использованием зонда и зеркала

Г) определение отклонения зуба от оси

**1528. [T003664] ПЕРКУССИЯ ЗУБА ПРЕДСТАВЛЯЕТ СОБОЙ**

А) постукивание по зубу для определения состояния пародонта

Б) ощупывание для определения припухлости, уплотнения и подвижности органов или тканей

В) оценку внешнего вида, цвета, целостности эмали с использованием зонда и зеркала

Г) определение отклонения зуба от оси

**1529. [T003665] ПОДВИЖНОСТЬ ЗУБА ПРЕДСТАВЛЯЕТ СОБОЙ**

А) определение отклонения зуба от оси

Б) ощупывание для определения припухлости, уплотнения и подвижности органов или тканей

В) оценку внешнего вида, цвета, целостности эмали с использованием зонда и зеркала

Г) постукивание по зубу для определения состояния пародонта

**1530. [T003666] ПЛАН ОБСЛЕДОВАНИЯ ПАЦИЕНТОВ С НАСЛЕДСТВЕННЫМИ НАРУШЕНИЯМИ РАЗВИТИЯ ЗУБОВ ВКЛЮЧАЕТ**

А) генеалогический метод (метод родословных)

Б) клинический анализ крови

В) осмотр полости рта

Г) рентгенологическое исследование

**1531. [T003667] ПЕРКУССИЕЙ ЗУБА ОЦЕНИВАЮТ СОСТОЯНИЕ**

А) пародонта

Б) пульпы

В) костной ткани челюстей

Г) десны

**1532. [T003668] СОСТОЯНИЕ КОЖНЫХ ПОКРОВОВ И ВИДИМЫХ СЛИЗИСТЫХ**

**ЧЕЛЮСТНО-ЛИЦЕВОЙ ОБЛАСТИ ОЦЕНИВАЮТ ПРИ**

А) внешнем осмотре

Б) осмотре полости рта

В) пальпации

Г) расспросе

**1533. [T003669] ЖАЛОБА НА БОЛЬ ОТ ХИМИЧЕСКИХ РАЗДРАЖИТЕЛЕЙ, ПРОХОДЯЩАЯ ПОСЛЕ ИХ УСТРАНЕНИЯ, ЯВЛЯЕТСЯ СИМПТОМОМ**

А) кариеса

Б) пульпита

В) периодонтита

Г) альвеолита

**1534. [T003670] ПРИ КАРИЕСЕ ЭМАЛИ ПАЦИЕНТ ЖАЛУЕТСЯ НА БОЛЬ**

А) от температурных и химических раздражителей, проходящую после их устранения

Б) от температурных и химических раздражителей, сохраняющуюся после их устранения

В) при накусывании на зуб

Г) ночную

**1535. [T003671] ПРИ КАРИЕСЕ ЭМАЛИ ПАЦИЕНТ ЖАЛУЕТСЯ В ОСНОВНОМ НА БОЛЬ**

- А) от химических раздражителей
- Б) от температурных раздражителей
- В) при накусывании на зуб
- Г) ночную

**1536. [T003672] ЭЛЕКТРОВОЗБУДИМОСТЬ ПУЛЬПЫ ПРИ КАРИЕСЕ ЭМАЛИ СОСТАВЛЯЕТ (МКА)**

- А) 2-6
- Б) 10-12
- В) 25-30
- Г) 100

**1537. [T003673] ЖАЛОБЫ НА БОЛЬ ОТ ТЕМПЕРАТУРНЫХ РАЗДРАЖИТЕЛЕЙ,**

**ПРОХОДЯЩУЮ ПОСЛЕ ИХ УСТРАНЕНИЯ, ХАРАКТЕРНЫ ДЛЯ**

- А) гиперемии пульпы
- Б) хронического пульпита
- В) острого пульпита
- Г) острого периодонтита

**1538. [T003674] КАРИЕС ЭМАЛИ В СТАДИИ ПЯТНА ДИАГНОСТИРУЮТ НА**

**ОСНОВАНИИ**

- А) высушивания и окрашивания пятна
- Б) электроодонтодиагностики (ЭОД)
- В) рентгенодиагностики
- Г) зондирования поверхности пятна

**1539. [T003675] ДЛЯ КАРИЕСА ДЕНТИНА ХАРАКТЕРНЫМ ЯВЛЯЕТСЯ**

- А) кариозная полость средних размеров в эмали и дентине
- Б) кариозная полость в пределах эмали
- В) пигментированное пятно
- Г) глубокая кариозная полость

**1540. [T003677] МЕТОДЫ ДИАГНОСТИКИ КАРИЕСА ЭМАЛИ В СТАДИИ ПЯТНА ОСНОВАНЫ НА**

- А) изменении оптических свойств эмали
- Б) уменьшении проницаемости эмали
- В) увеличении проницаемости эмали
- Г) стабильности эмали

**1541. [T003679] ПЕРВЫЕ ПРИЗНАКИ ЗАБОЛЕВАНИЯ, ЕГО ТЕЧЕНИЕ, ЛЕЧЕНИЕ**

**И ЕГО ЭФФЕКТИВНОСТЬ РЕГИСТРИРУЮТ В ГРАФЕ МЕДИЦИНСКОЙ КАРТЫ**

- А) развитие настоящего заболевания
- Б) перенесённые и сопутствующие заболевания
- В) жалобы больного
- Г) данные объективного исследования

**1542. [T003681] К ОСНОВНЫМ МЕТОДАМ ОБСЛЕДОВАНИЯ СТОМАТОЛОГИЧЕСКОГО БОЛЬНОГО ОТНОСЯТ**

- А) перкуссию и зондирование
- Б) рентгенографию
- В) лабораторный анализ
- Г) электроодонтодиагностику (ЭОД)

**1543. [T003682] К ОСНОВНЫМ МЕТОДАМ ОБСЛЕДОВАНИЯ СТОМАТОЛОГИЧЕСКОГО БОЛЬНОГО ОТНОСЯТ**

- А) осмотр

- Б) лабораторный анализ
- В) рентгенографию
- Г) электродонтодиагностику (ЭОД)

**1544. [T003683] ПАЛЬПАЦИЮ ПРОВОДЯТ ДЛЯ**

- А) определения состояния регионарных лимфатических узлов
- Б) выявления сообщения кариозной полости с полостью зуба
- В) обнаружения кариозной полости
- Г) определения размеров кариозной полости

**1545. [T003684] ДЛЯ ВЫЯСНЕНИЯ ЖАЛОБ БОЛЬНОГО ПРОВОДЯТ**

- А) расспрос
- Б) перкуссию
- В) осмотр
- Г) аускультацию

**1546. [T003685] ОБНАРУЖИТЬ КАРИОЗНУЮ ПОЛОСТЬ ВОЗМОЖНО ПРИ**

- А) зондировании
- Б) внешнем осмотре
- В) перкуссии
- Г) лабораторном анализе

**1547. [T003686] ЛЮМИНЕСЦЕНТНАЯ ДИАГНОСТИКА ОСНОВАНА НА ИЗМЕНЕНИИ**

- А) оптических свойств эмали (кристаллы преломляют свет)
- Б) органических составляющих эмали при патологических процессах
- В) проницаемости эмали
- Г) проницаемости дентина

**1548. [T003687] ЗУБНОЙ НАЛЁТ ОКРАШИВАЮТ ПРИ ОПРЕДЕЛЕНИИ ИНДЕКСОВ**

- А) гигиены
- Б) КПУ (кариес, пломба, удалённый зуб)
- В) РМА
- Г) РІ

**1549. [T003688] ТЕМПЕРАТУРНАЯ ПРОБА ПРЕДСТАВЛЯЕТ СОБОЙ**

- А) определение реакции зуба на холодные раздражители
- Б) оценку внешнего вида, цвета, целостности эмали с использованием зонда и зеркала
- В) определение отклонения зуба по оси
- Г) ощупывание для определения припухлости, уплотнения, подвижности органов или тканей

**1550. [T003689] ТЕМПЕРАТУРНАЯ ДИАГНОСТИКА ОСНОВАНА НА**

- А) способности пульпы по-разному реагировать на температурные раздражители в зависимости от состояния
- Б) способности тканей и их элементов изменять естественный цвет под действием ультрафиолетовых лучей
- В) способности живой ткани приходить в состояние возбуждения под влиянием раздражителя (электрического тока)
- Г) прохождении через объект исследования безвредного для организма холодного луча света

**1551. [T003690] ПРИ ПРОВЕДЕНИИ ТЕМПЕРАТУРНОЙ ПРОБЫ РАЗДРАЖИТЕЛЬ ПОМЕЩАЮТ**

- А) непосредственно в кариозную полость
- Б) на сохранившуюся эмаль в пришеечной области коронки зуба
- В) на область бугров
- Г) на экватор



**1552. [T003691] ЭЛЕКТРООДОНТОДИАГНОСТИКА (ЭОД) ОСНОВАНА НА**

А) способности живой ткани приходить в состояние возбуждения под влиянием раздражителя (электрического тока)

Б) способности тканей и их элементов изменять естественный цвет под действием ультрафиолетовых лучей

В) прохождении через объект исследования безвредного для организма холодного луча света

Г) способности пульпы по-разному реагировать на температурные раздражители в зависимости от состояния

**1553. [T003692] РЕНТГЕНОЛОГИЧЕСКОЕ ИССЛЕДОВАНИЕ ПРЕДСТАВЛЯЕТ СОБОЙ**

А) степень прохождения лучей, в зависимости от плотности тканей на исследуемом участке

Б) способность тканей и их элементов изменять свой естественный цвет под действием ультрафиолетовых лучей

В) способность живой ткани приходить в состояние возбуждения под влиянием раздражителя (электрического тока)

Г) способность пульпы по-разному реагировать на температурные раздражители в зависимости от состояния

**1554. [T003693] ТРАНСИЛЛЮМИНАЦИОННЫЙ МЕТОД ПРЕДСТАВЛЯЕТ СОБОЙ**

А) прохождение через объект исследования безвредного для организма холодного луча света

Б) способность тканей и их элементов изменять естественный цвет под действием ультрафиолетовых лучей

В) способность живой ткани приходить в состояние возбуждения под влиянием раздражителя (электрического тока)

Г) способность пульпы по-разному реагировать на температурные раздражители в зависимости от состояния

**1555. [T003694] ЛЮМИНЕСЦЕНТНАЯ ДИАГНОСТИКА ОСНОВАНА НА**

А) способности тканей и их элементов изменять естественный цвет под действием ультрафиолетовых лучей

Б) прохождении через объект исследования безвредного для организма холодного луча света

В) способности живой ткани приходить в состояние возбуждения под влиянием раздражителя (электрического тока)

Г) способности пульпы по-разному реагировать на температурные раздражители в зависимости от состояния

**1556. [T003695] К ДОПОЛНИТЕЛЬНЫМ МЕТОДАМ ИССЛЕДОВАНИЯ СТОМАТОЛОГИЧЕСКОГО БОЛЬНОГО ОТНОСИТСЯ**

А) электроодонтодиагностика (ЭОД)

Б) внешний осмотр

В) зондирование

Г) пальпация

**1557. [T003697] ДИФФЕРЕНЦИАЛЬНУЮ ДИАГНОСТИКУ БЕССИМПТОМНОГО ТЕЧЕНИЯ КАРИЕСА ДЕНТИНА ПРОВОДЯТ С**

А) хроническим фиброзным периодонтитом

Б) хроническим гранулематозным периодонтитом

В) деструктивной формой флюороза

Г) кариесом в стадии пятна

**1558. [T003698] ДИФФЕРЕНЦИАЛЬНУЮ ДИАГНОСТИКУ КАРИЕСА ЭМАЛИ ПРОВОДЯТ С**

- А) эрозией эмали
- Б) хроническим периодонтитом
- В) кислотным некрозом
- Г) острым пульпитом

**1559. [T003699] ДИФФЕРЕНЦИАЛЬНУЮ ДИАГНОСТИКУ КАРИЕСА ЭМАЛИ**

**ПРОВОДЯТ С**

- А) клиновидным дефектом
- Б) острым пульпитом
- В) хроническим периодонтитом
- Г) гиперемией пульпы

**1560. [T003700] ДИФФЕРЕНЦИАЛЬНУЮ ДИАГНОСТИКУ КАРИЕСА В СТАДИИ ПЯТНА ПРОВОДЯТ С**

- А) гипоплазией эмали
- Б) гиперемией пульпы
- В) очаговым пульпитом
- Г) кариесом дентина

**1561. [T003701] ДИФФЕРЕНЦИАЛЬНУЮ ДИАГНОСТИКУ КАРИЕСА ДЕНТИНА**

**ПРОВОДЯТ С**

- А) хроническим периодонтитом
- Б) острым пульпитом
- В) эрозией эмали
- Г) флюорозом

**1562. [T003702] ДИФФЕРЕНЦИАЛЬНУЮ ДИАГНОСТИКУ КАРИЕСА ЦЕМЕНТА**

**ПРОВОДЯТ С**

- А) клиновидным дефектом
- Б) деструктивной формой флюороза
- В) хроническим периодонтитом
- Г) кариесом эмали

**1563. [T003703] ХРОНИЧЕСКИЙ ГИПЕРПЛАСТИЧЕСКИЙ ПУЛЬПИТ ДИФФЕРЕНЦИРУЮТ С**

- А) гипертрофией десневого сосочка
- Б) хроническим гангренозным пульпитом
- В) острым пульпитом
- Г) хроническим периодонтитом

**1564. [T003704] РАХИТ, ТУБЕРКУЛЁЗ ЯВЛЯЮТСЯ ВОЗМОЖНЫМИ ПРИЧИНАМИ**

- А) задержки прорезывания зубов
- Б) патологического стирания
- В) эрозии
- Г) сверхкомплектных зубов

**1565. [T003705] ГЕМОЛИТИЧЕСКИЙ СИНДРОМ И ГЕМОЛИТИЧЕСКАЯ ЖЕЛТУХА ЯВЛЯЮТСЯ ВОЗМОЖНЫМИ ПРИЧИНАМИ**

- А) изменения цвета зубов
- Б) эрозии
- В) флюороза
- Г) кариеса

**1566. [T003706] АНОМАЛИЯ ЖЕЛЧЕВЫВОДЯЩИХ ПРОТОКОВ ПРИВОДИТ К**

**ПОЯВЛЕНИЮ НА ПОВЕРХНОСТИ ЗУБОВ ПЯТЕН ЦВЕТА**

- А) жёлтого
- Б) коричневого
- В) белого
- Г) зелёного

**1567. [T003707] ЭРИТРОЦИТАРНАЯ ПОРФИРИЯ ВЫЗЫВАЕТ ФЛЮОРЕСЦИРУЮЩЕЕ СВЕЧЕНИЕ**

- А) красное
- Б) зелёное
- В) белое
- Г) голубое

**1568. [T003708] ГЕННЫЕ МУТАЦИИ НАСЛЕДСТВЕННЫХ СТРУКТУР ПЕРЕДАЮТСЯ**

- А) без изменений
- Б) с изменениями в каждом поколении
- В) через поколение
- Г) через два поколения

**1569. [T003709] РАДИАЦИОННЫЙ НЕКРОЗ ТВЁРДЫХ ТКАНЕЙ ХАРАКТЕРИЗУЕТСЯ**

- А) отсутствием боли
- Б) болью от химических раздражителей
- В) болью от механических раздражителей
- Г) болью от температурных раздражителей

**1570. [T003710] НАИБОЛЕЕ ХАРАКТЕРНЫМ СИМПТОМОМ КИСЛОТНОГО**

**НЕКРОЗА ЯВЛЯЕТСЯ**

- А) «слипание зубов»
- Б) чувство «оскомины»
- В) боль от химических раздражителей
- Г) боль от температурных раздражителей

**1571. [T003711] СХОДСТВО ЖАЛОБ БОЛЬНОГО ПРИ КАРИЕСЕ ДЕНТИНА (СРЕДНЯЯ КАРИОЗНАЯ ПОЛОСТЬ) И ХРОНИЧЕСКОМ ПЕРИОДОНТИТЕ**

- А) отсутствие жалоб
- Б) боли от температурных раздражителей
- В) боли при накусывании
- Г) боли от химических раздражителей

**1572. [T003712] БЕЗБОЛЕЗНЕННОСТЬ ПРИ КАРИЕСЕ ДЕНТИНА ОБУСЛОВЛЕНА**

- А) разрушением наиболее чувствительной зоны (эмалево-дентинного соединения)
- Б) отсутствием чувствительной иннервации в дентине
- В) некрозом пульпы
- Г) образованием заместительного дентина

**1573. [T003714] ПРИ ГЛУБОКОЙ КАРИОЗНОЙ ПОЛОСТИ ПАЦИЕНТ ЖАЛУЕТСЯ НА БОЛЬ**

- А) от температурных раздражителей, которая прекращается после устранения раздражителей
- Б) от температурных раздражителей, которая сохраняется после устранения раздражителей
- В) от химических раздражителей, которая сохраняется после устранения раздражителей
- Г) самопроизвольную

**1574. [T003715] ВОСПАЛЕНИЕ ПУЛЬПЫ В ТЕЧЕНИЕ 48 ЧАСОВ ПОСЛЕ АЛЬТЕРАЦИИ НОСИТ ХАРАКТЕР ПУЛЬПИТА**

- А) острого начального
- Б) острого гнойного
- В) хронического
- Г) хронического язвенного

**1575. [T003716] СОХРАНЕНИЕ БОЛИ ПОСЛЕ УСТРАНЕНИЯ РАЗДРАЖИТЕЛЯ ХАРАКТЕРНО ДЛЯ**

- А) хронического пульпита
- Б) кариеса эмали
- В) кариеса дентина
- Г) хронического периодонтита

**1576. [T003717] ПРИСТУПЫ САМОПРОИЗВОЛЬНОЙ БОЛИ ВОЗНИКАЮТ ПРИ**

- А) остром пульпите
- Б) кариесе дентина
- В) хроническом пульпите
- Г) остром периодонтите

**1577. [T003718] САМОПРОИЗВОЛЬНАЯ БОЛЬ, БОЛЬ ОТ ВСЕХ ВИДОВ РАЗДРАЖИТЕЛЕЙ, НОЧНАЯ ПРИСТУПООБРАЗНАЯ БОЛЬ В ТЕЧЕНИЕ 10-30 МИНУТ ХАРАКТЕРНА ДЛЯ ПУЛЬПИТА**

- А) острого
- Б) острого гнойного
- В) хронического
- Г) хронического язвенного

**1578. [T003719] БОЛЬ ПРИ ПУЛЬПИТЕ ЗУБОВ ВЕРХНЕЙ ЧЕЛЮСТИ ИРРАДИРУЕТ В**

- А) висок, надбровную и скуловую область, зубы нижней челюсти
- Б) затылок, ухо, поднижнечелюстную область, висок, зубы верхней челюсти
- В) шею, глаз, надбровную область
- Г) язык, глотку, ухо, поднижнечелюстную область

**1579. [T003720] БОЛЬ ПРИ ПУЛЬПИТЕ ЗУБОВ НИЖНЕЙ ЧЕЛЮСТИ ИРРАДИРУЕТ В**

- А) затылок, ухо, поднижнечелюстную область, висок, зубы верхней челюсти
- Б) висок, надбровную и скуловую область, зубы нижней челюсти
- В) шею, глаз, надбровную область
- Г) язык, глотку, ухо, поднижнечелюстную область

**1580. [T003721] ПРОДОЛЖИТЕЛЬНОСТЬ БОЛИ ДО 2 СУТОК ХАРАКТЕРНА ДЛЯ ПУЛЬПИТА**

- А) острого
- Б) острого гнойного
- В) хронического гипертрофического
- Г) хронического язвенного (гангренозного)

**1581. [T003722] ДЛЯ ХРОНИЧЕСКОГО ПУЛЬПИТА (В СТАДИИ ОБОСТРЕНИЯ)**

**ХАРАКТЕРНА БОЛЬ**

А) ноющая от разных раздражителей, преимущественно от горячего, сохраняющаяся после их устранения, боль от смены окружающей температуры

Б) самопроизвольная приступообразная в зубе, продолжительная боль от внешних раздражителей, боль при накусывании на зуб при аналогичных жалобах в прошлом В) ноющая от разных раздражителей, кровоточивость при приёме пищи

Г) приступообразная от всех раздражителей, сохраняющаяся после их устранения

**1582. [T003723] ИНТЕНСИВНАЯ ПРИСТУПООБРАЗНАЯ НОЧНАЯ БОЛЬ С КОРОТКИМИ СВЕТЫМИ ПРОМЕЖУТКАМИ И ИРРАДИАЦИЕЙ ПО ХОДУ**

**ВЕТВЕЙ ТРОЙНИЧНОГО НЕРВА ХАРАКТЕРНА ДЛЯ**

- А) острого гнойного пульпита
- Б) острого пульпита
- В) острого периодонтита
- Г) хронического пульпита

**1583. [T003724] НОЮЩАЯ БОЛЬ, ДИСКОМФОРТ ОТ ТЕМПЕРАТУРНЫХ РАЗДРАЖИТЕЛЕЙ, НОЮЩАЯ БОЛЬ ПРИ СМЕНЕ НАРУЖНОЙ ТЕМПЕРАТУРЫ ХАРАКТЕРНЫ ДЛЯ ПУЛЬПИТА**

- А) хронического
- Б) острого гнойного
- В) острого
- Г) хронического язвенного

**1584. [T003725] БОЛЬ ОТ РАЗЛИЧНЫХ РАЗДРАЖИТЕЛЕЙ (ГЛАВНЫМ ОБРАЗОМ ОТ ГОРЯЧЕГО) НАБЛЮДАЮТ ПРИ**

- А) хроническом язвенном пульпите
- Б) кариесе цемента корня
- В) хроническом пульпите
- Г) кариесе дентина

**1585. [T003726] НЕЗНАЧИТЕЛЬНО БОЛЕЗНЕННОЕ ЗОНДИРОВАНИЕ ШИРОКО**

**ВСКРЫТОЙ ПОЛОСТИ ЗУБА, КРОВОТОЧИВОСТЬ ПРИ ЗОНДИРОВАНИИ ЯВЛЯЕТСЯ СИМПТОМОМ ПУЛЬПИТА**

- А) хронического
- Б) острого гнойного
- В) острого
- Г) хронического язвенного

**1586. [T003727] БОЛЬ ПРИ НАКУСЫВАНИИ ПРИ ОСТРОМ АПИКАЛЬНОМ**

**ПЕРИОДОНТИТЕ (ФАЗА ИНТОКСИКАЦИИ ПЕРИОДОНТА) СВЯЗАНА С**

- А) ацидозом
- Б) отёком соединительной ткани
- В) накоплением эндотоксинов в тканях
- Г) разволокнением коллагеновых волокон

**1587. [T003728] ЧУВСТВО «ВЫРОСШЕГО» ЗУБА («УДЛИНЕНИЕ» ЗУБА) СВЯЗАНО С**

- А) скоплением экссудата в верхушечном участке периодонта
- Б) отёком и гиперемией в периапикальных тканях
- В) гиперемией и отёком десны
- Г) избыточной нагрузкой на зуб

**1588. [T003729] НОЮЩАЯ БОЛЬ, УСИЛИВАЮЩАЯСЯ ПРИ НАКУСЫВАНИИ НА**

**ЗУБ БЕЗ РЕНТГЕНОЛОГИЧЕСКИХ ПРИЗНАКОВ АПИКАЛЬНОГО ПЕРИОДОНТИТА ХАРАКТЕРНА ДЛЯ ПЕРИОДОНТИТА**

**А) острого апикального пульпарного происхождения (фаза интоксикации периодонта)**

- Б) острого апикального (фаза экссудации)
- В) хронического
- Г) хронического (обострение)

**1589. [T003730] НОЮЩАЯ БОЛЬ, КОТОРАЯ УСИЛИВАЕТСЯ ПРИ**

**НАКУСЫВАНИИ НА ЗУБ, ЯВЛЯЕТСЯ СИМПТОМОМ**

- А) интоксикации периодонта после девитализации пульпы мышьяковистой пастой
- Б) кариеса
- В) острого пульпита
- Г) хронического пульпита (ремиссия)

**1590. [T003731] ОТСУТСТВИЕ БОЛИ В ОБЛАСТИ ПРИЧИННОГО ЗУБА, ИЗМЕНЕНИЕ КОНФИГУРАЦИИ ЛИЦА ХАРАКТЕРНО ДЛЯ**

- А) подслизистого абсцесса
- Б) острого периодонтита в фазе интоксикации периодонта
- В) острого периодонтита в фазе экссудации
- Г) обострения хронического гангренозного пульпита

**1591. [T003732] ПОВЫШЕНИЕ ТЕМПЕРАТУРЫ ТЕЛА ХАРАКТЕРНО ДЛЯ**

- А) периапикального абсцесса без свища
- Б) хронического пульпита
- В) острого пульпита
- Г) кариеса

**1592. [T003733] СКУДНАЯ КЛИНИЧЕСКАЯ КАРТИНА ХАРАКТЕРНА ДЛЯ**

- А) периапикального абсцесса со свищом
- Б) хронической апикальной гранулёмы
- В) острого периодонтита
- Г) острого пульпита

**1593. [T003734] ГИПОПЛАЗИЯ ЭМАЛИ СОПРОВОЖДАЕТСЯ**

- А) нарушениями образования и развития эмали и дентина зуба
- Б) выраженной гиперестезией
- В) изменениями в периодонте
- Г) изменениями окклюзии

**1594. [T003735] ГИПОПЛАЗИЯ ПОСТОЯННЫХ ЗУБОВ У ДЕТЕЙ РАЗВИВАЕТСЯ**

**В ПЕРИОД**

- А) формирования и минерализации зубов
- Б) закладки зубов
- В) прорезывания зубов
- Г) дифференцировки зубных зачатков

**1595. [T003736] ПРИ ВВЕДЕНИИ БОЛЬШИХ ДОЗ ТЕТРАЦИКЛИНА МЕНЯЕТСЯ**

- А) цвет эмали зубов
- Б) блеск эмали зубов
- В) форма зуба
- Г) структура (недоразвитие эмали)

**1596. [T003737] СИСТЕМНОСТЬ ПОРАЖЕНИЯ ЗУБОВ ВСЕГДА ХАРАКТЕРНА**

**ДЛЯ**

- А) гипоплазии
- Б) кариеса
- В) пульпита
- Г) эрозии зубов

**1597. [T003738] К ПРИЧИНАМ СИСТЕМНОЙ ГИПОПЛАЗИИ ПОСТОЯННЫХ**

**ЗУБОВ ОТНОСЯТ**

- А) заболевания ребёнка в первый год после рождения
- Б) заболевания матери в период беременности
- В) генетические факторы

Г) высокое содержание фтора в питьевой воде

**1598. [T003739] К ПРИЧИНАМ МЕСТНОЙ ГИПОПЛАЗИИ ЭМАЛИ ОТНОСЯТ**

- А) периодонтит молочного зуба
- Б) генетические факторы
- В) заболевания ребёнка после рождения
- Г) низкое содержание фтора в питьевой воде

**1599. [T003740] ПЯТНИСТАЯ ФОРМА ГИПОПЛАЗИИ ХАРАКТЕРИЗУЕТСЯ ИЗМЕНЕНИЯМИ ЭМАЛИ В ВИДЕ**

- А) пятен с чёткими границами
- Б) пятен с нечёткими границами
- В) бороздок
- Г) волнистой эмали

**1600. [T003741] НЕДОРАЗВИТИЕ ЭМАЛИ ПРОЯВЛЯЕТСЯ**

- А) бороздками, точечными углублениями
- Б) пятнами с нечёткими границами
- В) пятнами с чёткими границами
- Г) отсутствием эмали

**1601. [T003742] ТЯЖЁЛАЯ СТЕПЕНЬ ГИПОПЛАЗИИ ПРОЯВЛЯЕТСЯ**

- А) отсутствием эмали
- Б) пятнами с нечёткими границами
- В) бороздками
- Г) пятнами с чёткими границами

**1602. [T003743] К ПРИЧИНАМ МЕСТНОЙ ГИПОПЛАЗИИ ЭМАЛИ ОТНОСЯТ**

- А) травму зачатка постоянного зуба
- Б) генетические факторы
- В) заболевания ребёнка после рождения
- Г) низкое содержание фтора в питьевой воде

**1603. [T003744] НЕДОСТАТОЧНОЕ ОБРАЗОВАНИЕ ЭМАЛИ ХАРАКТЕРНО ДЛЯ**

- А) гипоплазии
- Б) эрозии
- В) стирания
- Г) гипокальцификации

**1604. [T003745] ПЯТНО ПРИ ГИПОПЛАЗИИ ХАРАКТЕРИЗУЕТСЯ**

- А) как блестящее с чёткими границами
- Б) как матовое с нечёткими границами
- В) тем, что окрашивается красителями
- Г) тем, что выявляется на рентгенограмме

**1605. [T003746] БОЛЕЗНИ (РАХИТ, ТУБЕРКУЛЁЗ) МОГУТ БЫТЬ ПРИЧИНОЙ**

- А) гипоплазии
- Б) сверхкомплектных зубов
- В) эрозии
- Г) стирания

**1606. [T003747] БОЛЬ ПРИ ДЕЙСТВИИ РАЗДРАЖИТЕЛЕЙ ХАРАКТЕРНА ДЛЯ**

- А) аплазии
- Б) бороздчатой гипоплазии
- В) гипопластического пятна
- Г) лестничной гипоплазии

**1607. [T003748] ЗУБЫ ФУРЬЕ (ОТВЕРТКООБРАЗНЫЕ КОРОНКИ ЦЕНТРАЛЬНЫХ РЕЗЦОВ БЕЗ ПОЛУЛУННОЙ ВЫРЕЗКИ) ЯВЛЯЮТСЯ СИМПТОМОМ**

- А) системной гипоплазии
- Б) местной гипоплазии
- В) флюороза
- Г) стирания

**1608. [T003749] ПРИЧИНОЙ ФЛЮОРОЗА ЯВЛЯЕТСЯ**

- А) высокое содержание фтора в питьевой воде
- Б) заболевание ребёнка в первый год жизни
- В) заболевание матери в период беременности
- Г) низкое содержание фтора в воде

**1609. [T003750] ШТРИХОВАЯ ФОРМА ФЛЮОРОЗА ХАРАКТЕРИЗУЕТСЯ**

- А) небольшими меловидными полосками-штрихами
- Б) хорошо выраженными меловидными пятнами без полосок
- В) хорошо очерченными пигментированными пятнами и крапинками на фоне матовой эмали

Г) наличием на фоне выраженной пигментации эмали участков с её отсутствием

**1610. [T003751] ПЯТНИСТАЯ ФОРМА ФЛЮОРОЗА ХАРАКТЕРИЗУЕТСЯ**

- А) хорошо выраженными меловидными пятнами без полосок
- Б) небольшими меловидными полосками-штрихами
- В) хорошо очерченными пигментированными пятнами и крапинками на фоне матовой эмали

Г) наличием на фоне выраженной пигментации эмали участков с её отсутствием

**1611. [T003752] МЕЛОВИДНО-КРАПЧАТАЯ ФОРМА ФЛЮОРОЗА ХАРАКТЕРИЗУЕТСЯ**

- А) хорошо очерченными пигментированными пятнами и крапинками на фоне матовой эмали

Б) небольшими меловидными полосками-штрихами

В) хорошо выраженными меловидными пятнами без полосок

Г) наличием на фоне выраженной пигментации эмали участков с её отсутствием

**1612. [T003753] ЭРОЗИВНАЯ ФОРМА ФЛЮОРОЗА ХАРАКТЕРИЗУЕТСЯ**

- А) наличием на фоне выраженной пигментации эмали участков с её отсутствием
- Б) небольшими меловидными полосками-штрихами
- В) хорошо очерченными пигментированными пятнами и крапинками на фоне матовой эмали

Г) хорошо выраженными меловидными пятнами без полосок

**1613. [T003754] ДЕСТРУКТИВНАЯ ФОРМА ФЛЮОРОЗА ХАРАКТЕРИЗУЕТСЯ**

- А) изменением формы коронки вследствие эрозивного разрушения и стирания
- Б) небольшими меловидными полосками-штрихами
- В) хорошо очерченными пигментированными пятнами и крапинками на фоне матовой эмали

Г) наличием на фоне выраженной пигментации эмали участков с её отсутствием

**1614. [T003755] ФОРМОЙ ФЛЮОРОЗА, ПРОТЕКАЮЩЕГО С ПОТЕРЕЙ ТКАНЕЙ, ЯВЛЯЕТСЯ**

- А) эрозивная
- Б) пятнистая
- В) штриховая
- Г) меловидно-крапчатая

**1615. [T003756] ПАТОЛОГИЧЕСКИЕ ИЗМЕНЕНИЯ ПРИ ФЛЮОРОЗЕ ВОЗНИКАЮТ В РЕЗУЛЬТАТЕ НАРУШЕНИЯ ФУНКЦИИ**



- А) амелобластов
- Б) одонтобластов
- В) остеобластов
- Г) цементобластов

**1616. [T003757] ИЗМЕНЕНИЕ ЦВЕТА ЭМАЛИ ПРИ ФЛЮОРОЗЕ СВЯЗАНО**

**С**

- А) уменьшением плотности наружного слоя эмали
- Б) увеличением плотности наружного слоя эмали
- В) стабильностью плотности наружного слоя эмали
- Г) уменьшением плотности подповерхностного слоя эмали

**1617. [T003758] ПЯТНА ПРИ ФЛЮОРОЗЕ РАСПОЛОЖЕНЫ**

- А) на всей поверхности коронки зуба
- Б) на режущем крае
- В) в пришеечной области
- Г) на контактных поверхностях

**1618. [T003760] НЕСОВЕРШЕННЫЙ АМЕЛОГЕНЕЗ ПРЕДСТАВЛЯЕТ СОБОЙ**

- А) нарушение эмалеобразования, выражающееся системным нарушением структуры и минерализации молочных и постоянных зубов
- Б) порок развития, заключающийся в недоразвитии зуба или его тканей
- В) сращение, слияние и раздвоение зубов
- Г) эндемическое заболевание, обусловленное интоксикацией фтором при избыточном содержании его в питьевой воде

**1619. [T003761] АПЛАЗИЯ ЭМАЛИ НА ГУБНОЙ ПОВЕРХНОСТИ КОРОНКИ**

**ЗУБА С ГИПЕРЕСТЕЗИЕЙ ОТКРЫТЫХ УЧАСТКОВ ДЕНТИНА ПРЕДСТАВЛЯЕТ СОБОЙ НЕПОЛНОЦЕННЫЙ АМЕЛОГЕНЕЗ**

- А) гипокальцифицированный
- Б) гипоматурационный (несозревший)
- В) гипопластический
- Г) комбинационный

**1620. [T003762] «ГИПСОВЫЕ» ЗУБЫ ЯВЛЯЮТСЯ ОДИН ИЗ СИМПТОМОВ**

- А) несовершенного амелогенеза
- Б) гипоплазии эмали
- В) флюороза
- Г) несовершенного дентиногенеза

**1621. [T003763] ПРИ НЕСОВЕРШЕННОМ ДЕНТИНОГЕНЕЗЕ (СИНДРОМ СТЕЙНТОНА - КАПДЕПОНА) ПОРАЖЕНЫ**

- А) все молочные и постоянные зубы
- Б) молочные и постоянные премоляры
- В) молочные и постоянные моляры
- Г) молочные и постоянные резцы

**1622. [T003764] К КЛИНИЧЕСКИМ ПРИЗНАКАМ СИНДРОМА СТЕЙНТОНА - КАПДЕПОНА ОТНОСЯТ**

- А) стираемость твёрдых тканей зуба без обнажения пульпы
- Б) кариозные полости
- В) «рифлёные» зубы
- Г) «гипсовые» зубы

**1623. [T003765] НЕДОСТАТОЧНОЕ ОБРАЗОВАНИЕ ЭМАЛИ НАЗЫВАЮТ**

- А) гипоплазией
- Б) эрозией
- В) стиранием

Г) кариесом

**1624. [T003766] КЛИНИЧЕСКАЯ КАРТИНА КЛИНОВИДНОГО ДЕФЕКТА ПРЕДСТАВЛЯЕТ СОБОЙ**

А) дефект в форме клина у шеек зубов на щёчных и губных поверхностях

Б) дефект твёрдых тканей с признаками деминерализации, шероховатым дном и стенками

В) овальный или округлый дефект эмали на наиболее выпуклой части вестибулярной поверхности коронки

Г) потерю блеска эмали, образование меловидных пятен с последующим образованием дефекта

**1625. [T003767] I СТЕПЕНЬ СТИРАНИЯ ЗУБОВ (ПО БРАККО) ПРЕДСТАВЛЯЕТ**

**СОБОЙ СТИРАНИЕ**

А) эмали режущих краёв и бугров

Б) коронки до шейки зуба

В) полное бугров с обнажением дентина до  $\frac{1}{3}$  высоты коронки

Г) коронки до эмалево-дентинной границы

**1626. [T003768] II СТЕПЕНЬ СТИРАНИЯ ЗУБОВ (ПО БРАККО) ПРЕДСТАВЛЯЕТ**

**СОБОЙ СТИРАНИЕ**

А) полное бугров с обнажением дентина до  $\frac{1}{3}$  высоты коронки

Б) эмали режущих краёв и бугров;

В) коронки до шейки зуба;

Г) коронки до эмалево-дентинной границы

**1627. [T003769] III СТЕПЕНЬ СТИРАНИЯ ЗУБОВ (ПО БРАККО) ПРЕДСТАВЛЯЕТ**

**СОБОЙ**

А) полное бугров с обнажением дентина до  $\frac{2}{3}$  высоты коронки

Б) эмали режущих краёв и бугров

В) коронки до шейки зуба

Г) коронки до эмалево-дентинной границы

**1628. [T003771] КЛИНОВИДНЫЕ ДЕФЕКТЫ НАИБОЛЕЕ ВЫРАЖЕНЫ НА**

А) клыках и премолярах верхней и нижней челюсти

Б) молярах нижней челюсти

В) молярах верхней и нижней челюсти

Г) молярах верхней челюсти

**1629. [T003772] ИНТЕНСИВНАЯ УБЫЛЬ ТВЁРДЫХ ТКАНЕЙ ОДНОГО ЗУБА,**

**ГРУППЫ ЗУБОВ ИЛИ ВСЕХ ЗУБОВ ПРЕДСТАВЛЯЕТ СОБОЙ**

А) патологическое стирание

Б) гипопластический неполноценный амелогенез

В) гипоплазию

Г) кариес

**1630. [T003773] КЛИНИЧЕСКАЯ КАРТИНА ЭРОЗИИ ЗУБА ПРЕДСТАВЛЯЕТ**

**СОБОЙ**

А) овальный или округлый дефект эмали на наиболее выпуклой части вестибулярной поверхности коронки

Б) дефект в форме клина у шеек зубов на щёчных и губных поверхностях

В) дефект твёрдых тканей с признаками деминерализации, шероховатым дном и стенками

Г) потерю блеска эмали, образование меловидных пятен с последующим образованием дефекта

**1631. [T003774] II СТЕПЕНЬ ЭРОЗИИ ЗУБОВ ХАРАКТЕРИЗУЕТСЯ**

А) поражением всей эмали до дентино-эмалевого соединения

Б) поражением только поверхностных слоёв эмали

В) поражением глубоких слоёв дентина

Г) убылью тканей (эмали и дентина), сопровождающейся гиперестезией и образованием налёта на поражённой поверхности

**1632. [T003775] III СТЕПЕНЬ ЭРОЗИИ ЗУБОВ ХАРАКТЕРИЗУЕТСЯ**

А) поражением поверхностных слоёв дентина

Б) поражением только поверхностных слоёв эмали

В) поражением всей эмали до дентино-эмалевого соединения

Г) убылью тканей (эмали и дентина), сопровождающейся гиперестезией и образованием налёта на поражённой поверхности

**1633. [T003776] АКТИВНАЯ СТАДИЯ ЭРОЗИИ ЗУБОВ ПРЕДСТАВЛЯЕТ СОБОЙ**

А) убыль тканей (эмали и дентина), сопровождающуюся гиперестезией и образованием налёта на поражённой поверхности

Б) поражение поверхностных слоёв эмали

В) поражение всей эмали до дентино-эмалевого соединения

Г) убыль тканей (эмали и дентина) с сохранением блестящей поверхности эмали на участке поражения без образования налёта и гиперестезии

**1634. [T003777] СТАБИЛИЗИРОВАННАЯ СТАДИЯ ЭРОЗИИ ЗУБОВ ПРЕДСТАВЛЯЕТ СОБОЙ**

А) убыль тканей (эмали и дентина) с сохранением блестящей поверхности эмали на участке поражения без образования налёта и гиперестезии

Б) поражение поверхностных слоёв эмали

В) убыль тканей (эмали и дентина), сопровождающаяся гиперестезией и образованием налёта на поражённой поверхности

Г) поражение всей эмали до дентино-эмалевого соединения

**1635. [T003778] ЭРОЗИЯ ТВЁРДЫХ ТКАНЕЙ НЕ ОБРАЗУЕТСЯ НА ПОВЕРХНОСТЯХ**

А) резцов и моляров нижней челюсти

Б) клыков и премоляров нижней челюсти

В) клыков и премоляров верхней челюсти

Г) центральных, боковых резцов верхней челюсти

**1636. [T003779] ВЫПАДЕНИЕ ЗУБА ИЗ ЕГО ЛУНКИ НАЗЫВАЮТ**

А) полный вывих

Б) вколоченный вывих

В) неполный вывих

Г) перелом корня

**1637. [T003780] ЧАСТИЧНОЕ СМЕЩЕНИЕ КОРНЯ ЗУБА ИЗ АЛЬВЕОЛЫ ПРЕДСТАВЛЯЕТ СОБОЙ**

А) неполный вывих

Б) полный вывих

В) вколоченный вывих

Г) перелом корня

**1638. [T003781] ЧАСТИЧНОЕ ИЛИ ПОЛНОЕ СМЕЩЕНИЕ ЗУБА ИЗ ЛУНКИ В**

**СТОРОНУ ТЕЛА ЧЕЛЮСТИ ПРЕДСТАВЛЯЕТ СОБОЙ**

А) вколоченный вывих

Б) полный вывих

В) неполный вывих

Г) перелом корня

**1639. [T003782] ЗОНДИРОВАНИЕ ДАЁТ ВОЗМОЖНОСТЬ**

А) обнаружить кариозную полость

Б) определить состояние сосочков языка

В) оценить состояние верхушечного периодонта

Г) выявить патологию прикуса

**1640. [T003783] БОЛЕЗНЕННОСТЬ ЗОНДИРОВАНИЯ ДНА КАРИОЗНОЙ ПОЛОСТИ ЯВЛЯЕТСЯ ОБЩИМ СИМПТОМОМ ДЛЯ**

А) кариеса дентина и гиперемии пульпы

Б) хронического язвенного пульпита и острого гнойного пульпита

В) кариеса эмали и гипоплазии

Г) хронического гиперпластического пульпита и хронического периодонтита

**1641. [T003784] ГЛУБОКАЯ КАРИОЗНАЯ ПОЛОСТЬ И ОТСУТСТВИЕ**

**СООБЩЕНИЯ С ПОЛОСТЬЮ ЗУБА ЯВЛЯЕТСЯ ОБЩИМ СИМПТОМОМ**

**ДЛЯ**

А) гиперемии пульпы и острого пульпита

Б) кариеса дентина и клиновидного дефекта

В) хронического пульпита и хронического периодонтита

Г) кариеса эмали и гипоплазии

**1642. [T003785] РЕЦИДИВОМ КАРИЕСА НАЗЫВАЮТ**

А) возобновление процесса при неполном удалении кариозного поражения

Б) новые кариозные поражения рядом с пломбой в ранее леченом зубе

В) средних размеров кариозную полость, заполненную пищевыми остатками, кариозным дентином

Г) обширную глубокую кариозную полость с большим количеством размягчённого дентина

**1643. [T003786] ЗОНДИРОВАНИЕ ГЛУБОКОЙ КАРИОЗНОЙ ПОЛОСТИ БОЛЕЗНЕННО**

А) по дну

Б) по стенкам (эмалево-дентинное соединение)

В) в пришеечной области

Г) по эмали

**1644. [T003787] ЗОНДИРОВАНИЕ КАРИОЗНОЙ ПОЛОСТИ СРЕДНИХ РАЗМЕРОВ**

**БОЛЕЗНЕННО В ОБЛАСТИ**

А) стенок (эмалево-дентинное соединение)

Б) дна

В) в пришеечной области

Г) эмали

**1645. [T003788] ЗОНДИРОВАНИЕ СТЕНОК КАРИОЗНОЙ ПОЛОСТИ ПРИ БЕССИМПТОМНОМ ТЕЧЕНИИ КАРИЕСА**

А) безболезненно

Б) болезненно

В) слабо болезненно

Г) резко болезненно

**1646. [T003789] ОДНИМ ИЗ УСЛОВИЙ ВОЗНИКНОВЕНИЯ КАРИЕСА КОРНЯ**

**ЯВЛЯЕТСЯ**

А) обнажение корней зубов

Б) повышение вязкости ротовой жидкости

В) снижение вязкости ротовой жидкости

Г) наличие наследственных заболеваний **1647. [T003790] ЛЕЙКОЦИТОЗ, УВЕЛИЧЕНИЕ СОЭ, ПОВЫШЕНИЕ ТЕМПЕРАТУРЫ ТЕЛА ОТМЕЧАЮТ ПРИ**

- А) хроническом апикальном периодонтите (стадия обострения)
- Б) хроническом пульпите (стадия обострения)
- В) кариесе
- Г) хроническом периодонтите (ремиссия)

**1648. [T003791] ПОЯВЛЕНИЕ СВИЩА С ВЫДЕЛЕНИЕМ ГНОЙНОГО ЭКССУДАТА ХАРАКТЕРНО ДЛЯ**

- А) периапикального абсцесса со свищом
- Б) острого периодонтита
- В) хронического пульпита
- Г) периапикального абсцесса без свища

**1649. [T003792] ОТСУТСТВИЕ КЛИНИЧЕСКОЙ КАРТИНЫ ХАРАКТЕРНО ДЛЯ**

- А) хронического апикального периодонтита
- Б) острого периодонтита
- В) периапикального абсцесса без свища
- Г) острого пульпита

**1650. [T003793] ПРИ ОСТРОМ ПУЛЬПИТЕ ЗОНДИРОВАНИЕ КАРИОЗНОЙ ПОЛОСТИ НАИБОЛЕЕ БОЛЕЗНЕННО**

- А) в проекции одного из рогов пульпы
- Б) по всему дну
- В) по эмалево-дентинному соединению
- Г) в пришеечной области

**1651. [T003794] ОБШИРНОЕ СООБЩЕНИЕ КАРИОЗНОЙ ПОЛОСТИ С ПОЛОСТЬЮ ЗУБА, ПРАКТИЧЕСКИ БЕЗБОЛЕЗНЕННОЕ ЗОНДИРОВАНИЕ КОРОНКОВОЙ ПУЛЬПЫ ЯВЛЯЕТСЯ СИМПТОМОМ ПУЛЬПИТА**

- А) хронического язвенного
- Б) хронического
- В) хронического гиперпластического
- Г) острого гнойного

**1652. [T003795] СЛАБО БОЛЕЗНЕННОЕ ЗОНДИРОВАНИЕ ШИРОКО РАСКРЫТОЙ ПОЛОСТИ ЗУБА, КРОВОТОЧИВОСТЬ ПРИ ЗОНДИРОВАНИИ ЯВЛЯЕТСЯ СИМПТОМОМ ПУЛЬПИТА**

- А) хронического гиперпластического
- Б) хронического
- В) острого гнойного
- Г) хронического язвенного

**1653. [T003796] БОЛЕЗНЕННОЕ ЗОНДИРОВАНИЕ ДНА КАРИОЗНОЙ ПОЛОСТИ,**

**ТОЧЕЧНОЕ ВСКРЫТИЕ ПОЛОСТИ ЗУБА ХАРАКТЕРНО ДЛЯ ПУЛЬПИТА**

- А) хронического
- Б) острого гнойного
- В) острого
- Г) хронического гипертрофического

**1654. [T003797] ЭЛЕКТРООДОНТОДИАГНОСТИКА (ЭОД) ТОЧНО ОЦЕНИВАЕТ**

**СОСТОЯНИЕ**

- А) пульпы
- Б) периодонта

В) эмали

Г) дентина

**1655. [T003798] РЕНТГЕНОГРАФИЯ ПОЗВОЛЯЕТ ОПРЕДЕЛИТЬ**

А) скрытые кариозные полости

Б) состояние пульпы зуба

В) состояние слизистой оболочки рта

Г) состояние кровотока в зубах, челюстях, мягких тканях

**1656. [T003799] РЕНТГЕНОГРАФИЯ ПОЗВОЛЯЕТ ОПРЕДЕЛИТЬ**

А) состояние периодонта зуба

Б) состав пломбировочного материала

В) состояние слизистой оболочки рта

Г) состояние кровотока в зубах, челюстях, мягких тканях

**1657. [T003800] ДАННЫЕ ЭЛЕКТРООДОНТОДИАГНОСТИКИ ПРИ КАРИЕСЕ ДЕНТИНА (СРЕДНЯЯ КАРИОЗНАЯ ПОЛОСТЬ) СОСТАВЛЯЮТ (МКА)**

А) 2-6

Б) 10-12

В) 25-30

Г) 100

**1658. [T003801] ДЛЯ ТОЧНОЙ ДИАГНОСТИКИ КАРИЕСА ДЕНТИНА ПРИ БЕССИМПТОМНОМ ТЕЧЕНИИ НЕОБХОДИМЫ**

А) электроодонтодиагностика

Б) зондирование

В) перкуссия

Г) рентгенография

**1659. [T003802] ЭЛЕКТРООДОНТОДИАГНОСТИКА (ЭОД) ПРИ ГЛУБОКОЙ КАРИОЗНОЙ ПОЛОСТИ СОСТАВЛЯЕТ (МКА)**

А) 10-12

Б) 2-6

В) 25-30

Г) 100

**1660. [T003803] ДЕТЕКТОР КАРИЕСА ИСПОЛЬЗУЮТ ДЛЯ ВЫЯВЛЕНИЯ ДЕНТИНА**

А) кариозного

Б) вторичного

В) иррегулярного

Г) третичного

**1661. [T003805] ЭЛЕКТРОВОЗБУДИМОСТЬ ПУЛЬПЫ ПРИ ОСТРОМ ГНОЙНОМ ПУЛЬПИТЕ СОСТАВЛЯЕТ (МКА)**

А) 25-35

Б) 10-12

В) 15-25

Г) 2-6

**1662. [T003806] РЕНТГЕНОЛОГИЧЕСКИЕ ИЗМЕНЕНИЯ ВСТРЕЧАЮТ У 30% БОЛЬНЫХ ПРИ ПУЛЬПИТЕ**

А) хроническом

Б) остром гнойном

В) остром

Г) хроническом язвенном

**1663. [T003807] РЕНТГЕНОЛОГИЧЕСКИЕ ИЗМЕНЕНИЯ ВСТРЕЧАЮТ У 50%**

**БОЛЬНЫХ ПРИ ПУЛЬПИТЕ**

А) хроническом язвенном

Б) остром гнойном

- В) хроническом  
Г) остром
- 1664. [T003808] ЭЛЕКТРОВОЗБУДИМОСТЬ ПУЛЬПЫ ПРИ ХРОНИЧЕСКОМ ФИБРОЗНОМ ПУЛЬПИТЕ СОСТАВЛЯЕТ (МКА)**
- А) 40-60  
Б) 10-12  
В) 20-30  
Г) 2-6
- 1665. [T003809] ЭЛЕКТРОВОЗБУДИМОСТЬ ПУЛЬПЫ ПРИ ХРОНИЧЕСКОМ ЯЗВЕННОМ ПУЛЬПИТЕ СОСТАВЛЯЕТ (МКА)**
- А) 40-90  
Б) 15-25  
В) 30-60  
Г) 10-12
- 1666. [T003810] ДЛЯ ОПРЕДЕЛЕНИЯ ФОРМЫ ХРОНИЧЕСКОГО ПЕРИОДОНТИТА НЕОБХОДИМА**
- А) рентгенография  
Б) реопародонтография  
В) электроодонтодиагностика (ЭОД)  
Г) реоплетизмография
- 1667. [T003811] ЛЕЙКОЦИТОЗ, УВЕЛИЧЕНИЕ СОЭ, ПОВЫШЕНИЕ ТЕМПЕРАТУРЫ ТЕЛА ОТМЕЧАЮТ ПРИ**
- А) периапикальном абсцессе без свища  
Б) хроническом пульпите  
В) кариесе  
Г) остром пульпите
- 1668. [T003812] РАСШИРЕНИЕ ПЕРИОДОНТАЛЬНОЙ ЩЕЛИ ЯВЛЯЕТСЯ РЕНТГЕНОЛОГИЧЕСКИМ СИМПТОМОМ**
- А) хронического язвенного пульпита (50%)  
Б) острого пульпита  
В) хронической апикальной гранулёмы  
Г) кариеса
- 1669. [T003813] РАСШИРЕНИЕ ПЕРИОДОНТАЛЬНОЙ ЩЕЛИ ЯВЛЯЕТСЯ РЕНТГЕНОЛОГИЧЕСКИМ СИМПТОМОМ**
- А) хронического фиброзного пульпита (30%)  
Б) острого пульпита  
В) хронической апикальной гранулёмы  
Г) кариеса
- 1670. [T003814] РАСШИРЕНИЕ ПЕРИОДОНТАЛЬНОЙ ЩЕЛИ ЯВЛЯЕТСЯ РЕНТГЕНОЛОГИЧЕСКИМ СИМПТОМОМ**
- А) гипертрофии периодонта в результате перегрузки  
Б) острого пульпита  
В) хронической апикальной гранулёмы  
Г) кариеса
- 1671. [T003815] МИКРООРГАНИЗМЫ, ВЫЗЫВАЮЩИЕ НЕПРИЯТНЫЙ ЗАПАХ**
- ИЗО РТА, ПРЕДСТАВЛЯЮТ СОБОЙ**
- А) пародонтопатогенные анаэробные микроорганизмы  
Б) аэробные бактерии  
В) сапрофитную микрофлору  
Г) резидентную микрофлору
- 1672. [T003816] ДЛЯ ОЦЕНКИ ТЯЖЕСТИ ПАРОДОНТИТА НЕОБХОДИМО**

### **ОПРЕДЕЛИТЬ**

А) подвижность зуба, глубину пародонтального кармана, уровень резорбции альвеолярной кости

Б) рецессию десны, глубину пародонтального кармана

В) потерю пародонтального прикрепления, подвижность зуба

Г) концентрацию глюкозы в крови

**1673. [T003818] ПРИ КАТАРАЛЬНОМ ГИНГИВИТЕ НА РЕНТГЕНОГРАММЕ РЕЗОРБЦИЯ МЕЖАЛЬВЕОЛЯРНОЙ ПЕРЕГОРОДКИ**

А) отсутствует

Б) на  $\frac{1}{3}$  длины корня зуба

В) на  $\frac{1}{2}$  длины корня зуба

Г) на  $\frac{2}{3}$  длины корня зуба

**1674. [T003819] ВЫРАЖЕННОСТЬ ВОСПАЛИТЕЛЬНОГО ПРОЦЕССА ПРИ КАТАРАЛЬНОМ ГИНГИВИТЕ МОЖНО ОПРЕДЕЛИТЬ С ПОМОЩЬЮ ИНДЕКСА**

А) РМА

Б) РНР

В) CSI

Г) SPITN

**1675. [T003820] РАННИМ КЛИНИЧЕСКИМ ПРИЗНАКОМ ВОСПАЛЕНИЯ В ДЕСНЕ ЯВЛЯЕТСЯ**

А) кровоточивость при зондировании

Б) деформация десневых сосочков

В) пародонтальный карман до 3 мм

Г) пародонтальный карман 4 мм и более

**1676. [T003821] ПРОБА ШИЛЛЕРА - ПИСАРЕВА ОПРЕДЕЛЯЕТ**

А) воспаление десны

Б) нарушение обмена глюкозы

В) состояние капилляров десны

Г) уровень гигиены полости рта

**1677. [T003822] ФУРКАЦИОННЫЙ ДЕФЕКТ III КЛАССА ХАРАКТЕРИЗУЕТСЯ**

**КАК**

А) сквозной дефект в области фуркации зуба, выявляемый при зондировании

Б) отсутствие сквозного дефекта, но межкорневая кость частично утрачена

В) сквозной дефект межкорневой перегородки, не скрытый десной

Г) фуркационный дефект, возможно горизонтальное погружение зонда в направлении межкорневой перегородки более чем на 2 мм

**1678. [T003823] ДВУХСТЕНОЧНЫЙ ДЕФЕКТ АЛЬВЕОЛЯРНОЙ КОСТИ ФОРМИРУЕТСЯ ПРИ**

А) пародонтите

Б) гингивите

В) рецессии десны

Г) пародонтозе

**1679. [T003824] РАСЩЕЛИНЫ ШТИЛЬМАНА ЯВЛЯЮТСЯ ОДНОЙ ИЗ ФОРМ**

А) рецессии десны

Б) гингивита

В) пародонтита

Г) пародонтоза

**1680. [T003825] К РЕЦЕССИИ ДЕСНЫ I КЛАССА ПО КЛАССИФИКАЦИИ МИЛЛЕРА ОТНОСИТСЯ РЕЦЕССИЯ**



А) в пределах прикреплённой десны, потеря десны и/или кости в межзубных промежутках отсутствует

Б) десны в пределах подвижной слизистой оболочки переходной складки, потеря десны и/или кости в межзубных промежутках отсутствует

В) десны в пределах подвижной слизистой оболочки переходной складки, межзубная десна и костная ткань межальвеолярной перегородки частично утрачены в области двух зубов

Г) десны в пределах подвижной слизистой оболочки переходной складки, межзубная десна или костная ткань межальвеолярных перегородок частично утрачены с образованием множественных зияющих межзубных промежутков

**1681. [T003826] К РЕЦЕССИИ ДЕСНЫ II КЛАССА ПО КЛАССИФИКАЦИИ МИЛЛЕРА ОТНОСИТСЯ РЕЦЕССИЯ**

А) десны в пределах подвижной слизистой, потеря десны и/или кости в межзубных промежутках отсутствует

Б) в пределах прикреплённой десны, потеря десны и/или кости в межзубных промежутках отсутствует

В) десны в пределах подвижной слизистой оболочки переходной складки, межзубная десна и костная ткань межальвеолярной перегородки частично утрачены в области двух зубов

Г) десны в пределах подвижной слизистой оболочки переходной складки, межзубная десна или костная ткань межальвеолярных перегородок частично утрачены с образованием множественных зияющих межзубных промежутков

**1682. [T003827] К РЕЦЕССИИ ДЕСНЫ III КЛАССА ПО КЛАССИФИКАЦИИ МИЛЛЕРА ОТНОСИТСЯ РЕЦЕССИЯ**

А) десны в пределах подвижной слизистой, межзубная десна и костная ткань межальвеолярной перегородки частично утрачена

Б) десны в пределах подвижной слизистой оболочки переходной складки, потеря десны и/или кости в межзубных промежутках отсутствует

В) в пределах прикреплённой десны, потеря десны и/или кости в межзубных промежутках отсутствует

Г) десны в пределах подвижной слизистой оболочки переходной складки, межзубная десна или костная ткань межальвеолярных перегородок частично утрачены с образованием множественных зияющих межзубных промежутков

**1683. [T003828] К РЕЦЕССИИ ДЕСНЫ IV КЛАССА ПО КЛАССИФИКАЦИИ МИЛЛЕРА ОТНОСИТСЯ РЕЦЕССИЯ**

А) десны в пределах подвижной слизистой оболочки переходной складки, межзубная десна или костная ткань межальвеолярных перегородок частично утрачены с образованием множественных зияющих межзубных промежутков

Б) в пределах прикреплённой десны, потеря десны и/или кости в межзубных промежутках отсутствует

В) десны в пределах подвижной слизистой оболочки переходной складки, межзубная десна и костная ткань межальвеолярной перегородки частично утрачены в области двух зубов

Г) десны в пределах подвижной слизистой оболочки переходной складки, потеря десны и/или кости в межзубных промежутках отсутствует

**1684. [T003829] ОСТРОТА ПАРОДОНТАЛЬНОГО ИНСТРУМЕНТА ПРОВЕРЯЕТСЯ С ПОМОЩЬЮ**

А) пластмассовой палочки

Б) листка бумаги

В) деревянного бруска

Г) металлического бруска

**1685. [T003830] НАЛИЧИЕ ПАРОДОНТАЛЬНОГО КАРМАНА ОПРЕДЕЛЯЕТСЯ ПО**

- А) погружению зонда на глубину 3 мм и более
- Б) обнажению поверхности корня зуба
- В) погружению зонда на глубину менее 3 мм
- Г) пальпаторно

**1686. [T003831] НАЛИЧИЕ ЛОЖНОГО ДЕСНЕВОГО КАРМАНА ХАРАКТЕРНО ДЛЯ**

- А) гипертрофического гингивита
- Б) катарального гингивита
- В) язвенно-некротического гингивита
- Г) пародонтита

**1687. [T003832] ПУГОВЧАТЫЙ ЗОНД ПРИМЕНЯЮТ ДЛЯ**

- А) определения глубины и рельефа пародонтального кармана
- Б) зондирования кариозных полостей
- В) изменения величины рецессии
- Г) обнаружения поддесневых зубных отложений

**1688. [T003833] В СОСТАВ ЗУБНОЙ БЛЯШКИ ВХОДЯТ КОМПОНЕНТЫ**

А) слюны, бактерии и продукты их жизнедеятельности, остатки пищи и клеток бактерий

- Б) микроорганизмов и продуктов их жизнедеятельности
- В) эпителиальных клеток и компонентов крови
- Г) протеинов слюны

**1689. [T003834] К ОСНОВНЫМ ПРИЗНАКАМ ВОСПАЛИТЕЛЬНЫХ ИЗМЕНЕНИЙ**

**В ДЕСНЕ ОТНОСЯТ**

- А) гиперемию, отёчность, кровоточивость
- Б) ишемию десневого края
- В) множественную рецессию десны
- Г) гиперемии, гноетечение

**1690. [T003835] ПРИ НЕДОСТАТОЧНОМ ОБЪЁМЕ КОСТНОЙ ТКАНИ ДЛЯ УСТАНОВКИ ИМПЛАНТАТА НА ВЕРХНЕЙ ЧЕЛЮСТИ В ОБЛАСТИ ПРЕМОЛЯРОВ И МОЛЯРОВ ПРОВОДИТСЯ ОПЕРАЦИЯ**

- А) синуслифтинг
- Б) гингивэктомия
- В) вестибулопластика
- Г) удаления зуба

**1691. [T003836] В КОМПЛЕКС ЛЕЧЕНИЯ ОСТРОГО ПЕРИОСТИТА ВХОДИТ**

- А) физиотерапия
- Б) криотерапия
- В) химиотерапия
- Г) электрокоагуляция

**1692. [T003837] ПОКАЗАНИЕМ К ДЕНТАЛЬНОЙ ИМПЛАНТАЦИИ ЯВЛЯЕТСЯ**

- А) отсутствие одного или нескольких зубов
- Б) хронический генерализованный пародонтит
- В) разрушение коронковой части зуба
- Г) одонтогенная киста челюсти

**1693. [T003838] ПРИ НЕДОСТАТОЧНОМ ОБЪЁМЕ КОСТНОЙ ТКАНИ ДЛЯ**

**УСТАНОВКИ ИМПЛАНТАТА НА НИЖНЕЙ ЧЕЛЮСТИ ПРОВОДИТСЯ ОПЕРАЦИЯ**

- А) костная пластика
- Б) гингивэктомия
- В) синуслифтинг
- Г) вестибулопластика

**1694. [T003839] ПОСЛЕ ПРОВЕДЕНИЯ ХИРУРГИЧЕСКОГО ЛЕЧЕНИЯ ОСТРОЙ СТАДИИ ОСТЕОМИЕЛИТА ЧЕЛЮСТИ ОБЩЕЕ СОСТОЯНИЕ ПАЦИЕНТА**

- А) улучшается
- Б) стабилизируется
- В) ухудшается
- Г) не меняется

**1695. [T003840] В КОМПЛЕКС ЛЕЧЕНИЯ ОСТРОГО ОДОНТОГЕННОГО ОСТЕОМИЕЛИТА ЧЕЛЮСТИ ВХОДИТ ТЕРАПИЯ**

- А) десенсибилизирующая
- Б) седативная
- В) мануальная
- Г) гипотензивная

**1696. [T003843] ОПЕРАЦИЯ СИНУСЛИФТИНГ ПРОВОДИТСЯ ДОСТУПОМ**

- А) внутриротовым
- Б) наружным
- В) через нижний носовой ход
- Г) через средний носовой ход

**1697. [T003844] ДЕНТАЛЬНЫЕ ИМПЛАНТАТЫ ИЗГОТАВЛИВАЮТСЯ ИЗ**

- А) титана
- Б) стали
- В) меди
- Г) золота

**1698. [T003845] ВТОРОЙ ЭТАП ПРИ ДВУХЭТАПНОЙ МЕТОДИКЕ ИМПЛАНТАЦИИ ПОДРАЗУМЕВАЕТ**

- А) установку формирователя десны
- Б) установку временной коронки на имплантат
- В) установку аббатмента
- Г) снятие оттиска

**1699. [T003846] УСТАНОВКА ИМПЛАНТАТА НА НИЖНЕЙ ЧЕЛЮСТИ ПРОВОДИТСЯ ПОСЛЕ УДАЛЕНИЯ ЗУБА МИНИМУМ ЧЕРЕЗ (МЕС.)**

- А) 3
- Б) 6
- В) 8
- Г) 12

**1700. [T003847] УСТАНОВКА ИМПЛАНТАТА НА ВЕРХНЕЙ ЧЕЛЮСТИ ПРОВОДИТСЯ ПОСЛЕ УДАЛЕНИЯ ЗУБА МИНИМУМ ЧЕРЕЗ (МЕС.)**

- А) 6
- Б) 8
- В) 12
- Г) 3

**1701. [T003848] НАИБОЛЕЕ ОПТИМАЛЬНЫМ ПО СОВРЕМЕННЫМ ПРЕДСТАВЛЕНИЯМИ ВИДОМ ИНТЕГРАЦИИ ДЕНТАЛЬНОГО ИМПЛАНТАТА В КОСТНУЮ ТКАНЬ ЯВЛЯЕТСЯ**

- А) остеоинтеграция
- Б) фиброостеоинтеграция
- В) фиброинтеграция
- Г) пролиферация

**1702. [T003849] ОПТИМАЛЬНЫЙ СРОК ОСТЕОИНТЕГРАЦИИ ИМПЛАНТАТОВ**

**НА ВЕРХНЕЙ ЧЕЛЮСТИ ПОСЛЕ ОПЕРАЦИИ ДЕНТАЛЬНОЙ ИМПЛАНТАЦИИ СОСТАВЛЯЕТ (МЕС.)**

- А) 6
- Б) 8
- В) 12
- Г) 3

**1703. [T003850] С ПОМОЩЬЮ ПЛАСТИНКИ ХИНЦА ВОЗМОЖНО**

- А) устранение вредных привычек
- Б) ретенция результатов после ортодонтического лечения
- В) сохранение места в зубном ряду после раннего удаления временных зубов
- Г) углубление преддверия полости рта

**1704. [T003851] ДЛЯ УСТРАНЕНИЯ ВРЕДНОЙ ПРИВЫЧКИ ПРИКУСЫВАНИЯ НИЖНЕЙ ГУБЫ ПРИМЕНЯЮТ**

- А) вестибулярную пластинку
- Б) моноблок Андресена - Гойпля
- В) пластинку Рейхенбаха - Брюкля
- Г) аппарат Персина для лечения дистальной окклюзии

**1705. [T003852] ВЕСТИБУЛЯРНАЯ ПЛАСТИНКА ХИНЦА ПОЗВОЛЯЕТ**

- А) устранить вредные привычки
- Б) переместить боковые зубы дистально
- В) изменить наклон моляров
- Г) предупредить смещение моляров дистально

**1706. [T003853] ВЕСТИБУЛЯРНАЯ ПЛАСТИНКА ХИНЦА ПОЗВОЛЯЕТ**

- А) предупредить прокладывание языка между зубами
- Б) переместить боковые зубы дистально
- В) изменить наклон моляров
- Г) предупредить смещение моляров мезиально

**1707. [T003854] УСТРАНИТЬ ВРЕДНУЮ ПРИВЫЧКУ СОСАНИЯ ПАЛЬЦА МОЖНО С ПОМОЩЬЮ**

- А) вестибулярной пластинки Хинца
- Б) пластинки с протрагирующими пружинами
- В) аппарата Брюкля
- Г) регулятора функции Френкеля

**1708. [T003855] ПРЕДУПРЕДИТЬ ПРОКЛАДЫВАНИЕ ЯЗЫКА МЕЖДУ ЗУБАМИ МОЖНО С ПОМОЩЬЮ**

- А) вестибулярной пластинки Хинца
- Б) пластинки с протрагирующими пружинами
- В) аппарата Брюкля
- Г) регулятора функции Френкеля

**1709. [T003856] ВЕСТИБУЛЯРНАЯ ПЛАСТИНКА ХИНЦА С НАКЛОННОЙ ПЛОСКОСТЬЮ ЯВЛЯЕТСЯ АППАРАТОМ**

- А) лечебно-профилактическим
- Б) ретенционным
- В) профилактическим
- Г) капповым

**1710. [T003857] ВЕСТИБУЛЯРНАЯ ПЛАСТИНКА ХИНЦА С ЗАСЛОНКОЙ ДЛЯ ЯЗЫКА ЯВЛЯЕТСЯ АППАРАТОМ**

- А) лечебно-профилактическим
- Б) профилактическим
- В) ретенционным
- Г) капповым

**1711. [T003858] К ПРОФИЛАКТИЧЕСКИМ МЕРОПРИЯТИЯМ ЗУБОЧЕЛЮСТНЫХ АНОМАЛИЙ ОТНОСЯТ**

- А) устранение вредных привычек, нормализацию функции дыхания и глотания
- Б) расширение зубных рядов
- В) смещение нижней челюсти вперёд
- Г) устранение диастемы

**1712. [T003859] ЗАТРУДНЁННОЕ НОСОВОЕ ДЫХАНИЕ ЯВЛЯЕТСЯ ПРИЧИНОЙ**

- А) сужения верхнего зубного ряда
- Б) адентии
- В) ретенции зубов
- Г) лингвоокклюзии

**1713. [T003860] ИНФАНТИЛЬНОЕ ГЛОТАНИЕ ЯВЛЯЕТСЯ ПРИЧИНОЙ**

- А) вертикальной резцовой дизокклюзии
- Б) макроглоссии
- В) множественного кариеса
- Г) дисфункции височно-нижнечелюстного сустава

**1714. [T003861] ОПЕРАЦИЯ ПЕРЕМЕЩЕНИЯ УЗДЕЧКИ ВЕРХНЕЙ ГУБЫ НЕОБХОДИМА ДЛЯ**

- А) нормализации положения 11 и 21
- Б) нормализации роста апикального базиса нижней челюсти
- В) устранения инфантильного глотания
- Г) нормализации артикуляции языка

**1715. [T003862] ВЕСТИБУЛЯРНЫЕ ПЛАСТИНКИ ДЛЯ ПРЕДУПРЕЖДЕНИЯ АНОМАЛИЙ ОККЛЮЗИИ ИСПОЛЬЗУЮТ В ВОЗРАСТЕ (ЛЕТ)**

- А) 3–6
- Б) до 1
- В) 12–14
- Г) 14–18

**1716. [T003863] ПРИШЛИФОВЫВАНИЕ БУГРОВ МОЛОЧНЫХ КЛЫКОВ ПРОИЗВОДИТСЯ ДЛЯ**

- А) профилактики аномалий окклюзии
- Б) эстетического эффекта
- В) стимуляции прорезывания постоянных зубов
- Г) профилактики ретенции зубов

**1717. [T003864] УКРОЧЕННАЯ УЗДЕЧКА ЯЗЫКА ЯВЛЯЕТСЯ ПРИЧИНОЙ**

- А) уплощения переднего участка нижнего зубного ряда
- Б) задержки прорезывания постоянных зубов
- В) сужения верхнего зубного ряда
- Г) лингвоокклюзии

**1718. [T003865] УКРОЧЕННАЯ УЗДЕЧКА ЯЗЫКА ЯВЛЯЕТСЯ ПРИЧИНОЙ**

- А) нарушения глотания
- Б) задержки прорезывания постоянных зубов

В) сужения верхнего зубного ряда

Г) лингвоокклюзии

**1719. [T003866] НАИБОЛЕЕ ЭФФЕКТИВНО ИСПОЛЬЗОВАНИЕ ПРЕОРТОДОНТИЧЕСКОГО МИОТРЕЙНЕРА В ВОЗРАСТЕ (ЛЕТ)**

А) 5-7

Б) 10-18

В) 18-25

Г) 0-3

**1720. [T003867] К ПОКАЗАНИЯМ ДЛЯ ИСПОЛЬЗОВАНИЯ ПРЕОРТОДОНТИЧЕСКИХ МИОТРЕЙНЕРОВ ОТНОСЯТ**

А) функциональные нарушения

Б) адентию

В) макродентию

Г) задержку прорезывания зубов

**1721. [T003868] ЧАСТИЧНЫЙ СЪЁМНЫЙ ПЛАСТИНОЧНЫЙ ПРОТЕЗ ИСПОЛЬЗУЕТСЯ ДЛЯ ПРОФИЛАКТИКИ**

А) дефицита места в зубном ряду для постоянного зуба

Б) мезиальной окклюзии

В) вертикальной резцовой дизокклюзии

Г) дистальной окклюзии

**1722. [T003869] ВЕСТИБУЛЯРНАЯ ПЛАСТИНКА ХИЦА С НАКЛОННОЙ ПЛОСКОСТЬЮ ПРИМЕНЯЕТСЯ ПРИ**

А) протрузии верхних резцов

Б) ретрузии резцов верхнего зубного ряда

В) мезиальной окклюзии

Г) ретрузии нижних и верхних резцов

**1723. [T003870] ВЕСТИБУЛЯРНАЯ ПЛАСТИНКА С УПОРОМ ПРИМЕНЯЕТСЯ ДЛЯ ПРОФИЛАКТИКИ АНОМАЛИИ**

А) вертикальной резцовой дизокклюзии

Б) дистальной окклюзии

В) мезиальной окклюзии

Г) трансверсальной резцовой окклюзии

**1724. [T003871] ВЕСТИБУЛЯРНАЯ ПЛАСТИНКА ХИЦА ПРЕДУПРЕЖДАЕТ**

А) прокладывание языка между зубными рядами

Б) смещение нижней челюсти вперёд

В) смещение нижней челюсти назад

Г) адентию

**1725. [T003872] ПРИ ФУНКЦИОНАЛЬНЫХ НАРУШЕНИЯХ В ВОЗРАСТЕ ОТ 3 ДО 5 ЛЕТ ПОКАЗАНО ИСПОЛЬЗОВАНИЕ**

А) преортодонтического миотрейнера

Б) капш

В) нёбного бюгеля

Г) квадхеликса

**1726. [T003873] СОСКУ МОЖНО ИСПОЛЬЗОВАТЬ ДО (ЛЕТ)**

А) 1

Б) 3

В) 4

Г) 5

**1727. [T003874] ПРОФИЛАКТИКА ПРИВЫЧКИ ПРОКЛАДЫВАНИЯ ЯЗЫКА МЕЖДУ РЕЗЦАМИ ВЕРХНЕЙ И НИЖНЕЙ ЧЕЛЮСТИ ВОЗМОЖНА С ПОМОЩЬЮ**

- А) преортодонтического миотрейнера
- Б) нёбного бюгеля
- В) аппарата Pendulum
- Г) пластинки с накусочной площадкой

**1728. [T003875] ПРОФИЛАКТИЧЕСКИЕ АППАРАТЫ ИСПОЛЬЗУЮТ ДО (ЛЕТ)**

- А) 5
- Б) 3
- В) 4
- Г) 1

**1729. [T003877] С ПОМОЩЬЮ ПРЕОРТОДОНТИЧЕСКОГО ТРЕЙНЕРА ВОЗМОЖНО**

- А) устранение вредных привычек и расширение зубных рядов
- Б) ретенция результатов после ортодонтического лечения
- В) сохранение места в зубном ряду после раннего удаления временных зубов
- Г) углубление преддверия полости рта

**1730. [T003878] ДЛЯ РАСШИРЕНИЯ ЗУБНЫХ РЯДОВ И НОРМАЛИЗАЦИИ ОККЛЮЗИИ В ВОЗРАСТЕ ОТ 3 ДО 5 ЛЕТ ИСПОЛЬЗУЮТ**

- А) преортодонтический миотрейнер
- Б) моноблок Андресена - Гойпля
- В) пластинку Рейхенбаха - Брюкля
- Г) аппарат Персина для лечения дистальной окклюзии

**1731. [T003879] ФУНКЦИОНАЛЬНЫЕ НАРУШЕНИЯ НУЖДАЮТСЯ В**

- А) профилактических и лечебных мероприятий
- Б) лечебных мероприятий
- В) хирургическом лечении
- Г) наблюдении

**1732. [T003881] ПЛАСТИНКА ДЛЯ ВЕРХНЕЙ ЧЕЛЮСТИ С УПОРОМ ДЛЯ ЯЗЫКА ПОКАЗАНА ДЛЯ**

- А) предупреждения прокладывания языка между зубами
- Б) перемещения боковых зубов дистально
- В) изменения наклона моляров
- Г) предупреждения смещения моляров мезиально

**1733. [T003882] УСТРАНИТЬ ВРЕДНЫЕ ПРИВЫЧКИ И СМЕСТИТЬ НИЖНЮЮ ЧЕЛЮСТЬ МОЖНО С ПОМОЩЬЮ**

- А) вестибулярной пластинки Хинца с наклонной плоскостью
- Б) пластинки с протрагирующими пружинами
- В) аппарата Брюкля
- Г) регулятора функции Френкеля

**1734. [T003883] ПРЕОРТОДОНТИЧЕСКИЙ МИОТРЕЙНЕР ПОКАЗАН ПРИ**

- А) протрузии резцов и недоразвитии нижней челюсти
- Б) недоразвитии верхней челюсти
- В) мезиальной окклюзии
- Г) ретрузии резцов верхней челюсти

**1735. [T003884] ПРЕОРТОДОНТИЧЕСКИЙ МИОТРЕЙНЕР ЯВЛЯЕТСЯ АППАРАТОМ**

- А) лечебно-профилактическим
- Б) ретенционным
- В) профилактическим
- Г) капповым

**1736. [T003885] ЧАСТИЧНЫЙ СЪЁМНЫЙ ПРОТЕЗ ИСПОЛЬЗУЮТ ДЛЯ ПРОФИЛАКТИКИ**

- А) дефицита места в зубном ряду для постоянного зуба

- Б) мезиальной окклюзии
- В) вертикальной резцовой дизокклюзии
- Г) дистальной окклюзии

**1737. [T003886] С ЦЕЛЬЮ СОХРАНЕНИЯ МЕСТА В ЗУБНОМ РЯДУ ПОСЛЕ РАННЕГО УДАЛЕНИЯ МОЛОЧНЫХ ЗУБОВ ИСПОЛЬЗУЮТ**

- А) профилактический пластиночный протез с искусственными зубами
- Б) мостовидный протез
- В) регулятор функций Френкеля
- Г) аппарат Персина

**1738. [T003887] ДЛЯ ТРЕНИРОВКИ МЫШЦ И НОРМАЛИЗАЦИИ ФУНКЦИИ ЯЗЫКА ИСПОЛЬЗУЕТСЯ**

- А) пластинка Хинца с бусиной
- Б) аппарат Андресена – Гойпля
- В) пластинка с накусочной площадкой
- Г) расширяющая пластинка

**1739. [T003888] ПРИВЫЧКА СОСАНИЯ ПАЛЬЦА НУЖДАЕТСЯ В**

- А) консультации невролога
- Б) лечебных мероприятиях
- В) хирургическом лечении
- Г) наблюдении

**1740. [T003890] ПРИВЫЧКА ПРОКЛАДЫВАНИЯ ЯЗЫКА МЕЖДУ ЗУБАМИ НУЖДАЕТСЯ В**

- А) профилактических мероприятиях
- Б) лечебных мероприятиях
- В) хирургическом лечении
- Г) наблюдении

**1741. [T003891] ПРИВЫЧКА ПРИКУСЫВАНИЯ НИЖНЕЙ ГУБЫ НУЖДАЕТСЯ В**

- А) профилактических мероприятиях
- Б) лечебных мероприятиях
- В) хирургическом лечении
- Г) наблюдении

**1742. [T003892] ФУНКЦИЮ ГЛОТАНИЯ МОЖНО НОРМАЛИЗОВАТЬ**

А) лечебной гимнастикой круговой мышцы рта и нормализацией положения языка в акте глотания

- Б) пластикой уздечки верхней губы
- В) удалением зубов по методу Хотца
- Г) пластикой уздечки нижней губы

**1743. [T003893] ПРОФИЛАКТИКА ЗУБОЧЕЛЮСТНЫХ АНОМАЛИЙ ВКЛЮЧАЕТ**

- А) устранение вредных привычек, нормализацию функции глотания
- Б) гигиену полости рта
- В) рациональное питание
- Г) только санацию полости рта

**1744. [T003894] НЁБНОЕ ПОЛОЖЕНИЕ БОКОВЫХ ЗУБОВ ВЕРХНЕЙ ЧЕЛЮСТИ ПРИВОДИТ К ФОРМИРОВАНИЮ**

- А) палатоокклюзии
- Б) дистальной окклюзии
- В) глубокой резцовой окклюзии
- Г) трансверсальной резцовой окклюзии

**1745. [T003895] ВЕСТИБУЛООККЛЮЗИЯ ПРЕДСТАВЛЯЕТ СОБОЙ ПОЛОЖЕНИЕ БОКОВЫХ ЗУБОВ**



- А) щёчное
- Б) нёбное
- В) лингвальное
- Г) язычное

**1746. [T003896] ЛИНГВООККЛЮЗИЯ ПРЕДСТАВЛЯЕТ СОБОЙ ПОЛОЖЕНИЕ БОКОВЫХ ЗУБОВ**

- А) язычное
- Б) нёбное
- В) щёчное
- Г) вестибулярное

**1747. [T003897] ПАЛАТИНООККЛЮЗИЯ ПРЕДСТАВЛЯЕТ СОБОЙ ПОЛОЖЕНИЕ БОКОВЫХ ЗУБОВ**

- А) нёбное
- Б) лингвальное
- В) щёчное
- Г) вестибулярное

**1748. [T003898] ОБМЕН МЕСТАМИ ЗУБОВ НАЗЫВАЕТСЯ**

- А) транспозиция
- Б) супраположение
- В) вестибулярное
- Г) инфраположение

**1749. [T003899] В НОРМЕ ПЕРВЫЕ МОЛЯРЫ ИМЕЮТ**

- А) по 2 антагониста
- Б) по 1 антагонисту
- В) смыкание с клыками
- Г) смыкание с боковыми резцами

**1750. [T003900] ПОЛОЖЕНИЕ ЗУБА ЛИНГВАЛЬНО ХАРАКТЕРИЗУЕТСЯ КАК**

- А) язычное
- Б) инфраположение
- В) оральное
- Г) вестибулярное

**1751. [T003901] ЩЁЧНОЕ ПОЛОЖЕНИЕ ЗУБА ХАРАКТЕРИЗУЕТСЯ КАК**

- А) вестибулярное
- Б) инфраположение
- В) вестибулярное и супраположение
- Г) оральное

**1752. [T003902] ПОЛОЖЕНИЕ ЗУБОВ ОТНОСИТЕЛЬНО ОККЛЮЗИОННОЙ ПЛОСКОСТИ ХАРАКТЕРИЗУЕТСЯ КАК**

- А) супра-, инфра-
- Б) медиальное
- В) латеральное
- Г) мезиальное

**1753. [T003903] ПОЛОЖЕНИЕ ЗУБА НЁБНО ХАРАКТЕРИЗУЕТСЯ КАК**

- А) оральное
- Б) мезиальное
- В) супраположение
- Г) дистальное

**1754. [T003904] ПОЛОЖЕНИЕ 4.3 И 3.3 ВЫШЕ ОККЛЮЗИОННОЙ ПЛОСКОСТИ ХАРАКТЕРИЗУЕТСЯ КАК**

- А) супраположение
- Б) дистальное

В) ретенция

Г) адентия

**1755. [T003905] ПРИ ФИЗИОЛОГИЧЕСКОЙ ОККЛЮЗИИ ВЕРХНИЕ РЕЗЦЫ ПЕРЕКРЫВАЮТ НИЖНИЕ РЕЗЦЫ НА \_\_\_\_\_ КОРОНКИ РЕЗЦОВ**

А)  $\frac{1}{3}$  высоты

Б)  $\frac{1}{2}$  высоты

В)  $\frac{2}{3}$  высоты

Г) всю высоту

**1756. [T003906] СМЫКАНИЕ ПЕРВЫХ МОЛЯРОВ ПРИ ФИЗИОЛОГИЧЕСКОЙ ОККЛЮЗИИ СООТВЕТСТВУЕТ КЛАССУ**

А) I

Б) II 1 подклассу В) III

Г) II 2 подклассу

**1757. [T003908] АНОМАЛИЯ ОККЛЮЗИИ В САГИТТАЛЬНОМ НАПРАВЛЕНИИ ПРЕДСТАВЛЯЕТ СОБОЙ**

А) сагиттальную резцовую дизокклюзию

Б) лингвоокклюзию

В) палатиноокклюзию

Г) трансверзальную резцовую окклюзию

**1758. [T003909] МЕЗИАЛЬНОЕ СМЕЩЕНИЕ ЗУБА ЯВЛЯЕТСЯ АНОМАЛИЕЙ**

А) положения Б) формы

В) количества

Г) структуры твёрдых тканей

**1759. [T003911] СООТНОШЕНИЕ ПЕРВЫХ МОЛЯРОВ ПО I КЛАССУ ЭНГЛЯ СООТВЕТСТВУЕТ ОККЛЮЗИИ В БОКОВОМ ОТДЕЛЕ**

А) физиологической

Б) мезиальной

В) дистальной

Г) перекрёстной

**1760. [T003912] АНОМАЛИЯ ОККЛЮЗИИ ПЕРЕДНИХ ЗУБОВ ХАРАКТЕРИЗУЕТСЯ КАК**

А) вертикальная резцовая дизокклюзия

Б) дистальная

В) мезиальная

Г) трансверсальная

**1761. [T003913] ОСНОВНОЙ ЖАЛОБОЙ ПРИ ПЕРЕЛОМЕ СКУЛОГЛАЗНИЧНОГО КОМПЛЕКСА ЯВЛЯЕТСЯ**

А) кровотечение из носового хода на стороне поражения

Б) нарушение смыкания зубных рядов

В) возникновение периодических приступов головокружения и тошноты

Г) двоение в глазах при взгляде в сторону

**1762. [T003914] ЧЕЛЮСТНО-ЯЗЫЧНЫЙ ЖЕЛОБОК ПОДЪЯЗЫЧНОГО ПРОСТРАНСТВА НАХОДИТСЯ**

А) в заднебоковом отделе подъязычной области

Б) на уровне резцов нижней челюсти и кончика языка

В) между выводными протоками поднижнечелюстной слюнной железы

Г) между корнем языка и крыловидно-нижнечелюстной складкой

**1763. [T003915] ОТКРЫТЫЙ ПРИКУС И СМЕЩЕНИЕ ПОДБОРОДКА К ПЕРЕДИ НАБЛЮДАЮТСЯ У БОЛЬНОГО ПРИ**

А) двустороннем вывихе височно-нижнечелюстного сустава (ВНЧС)

- Б) двустороннем переломе мыщелкового отростка
- В) одностороннем переломе мыщелкового отростка
- Г) двустороннем переломе нижней челюсти в области премоляров

**1764. [T003916] ХАРАКТЕРНЫМ СИМПТОМОМ ДЛЯ ПЕРЕЛОМА ВЕРХНЕЙ ЧЕЛЮСТИ ПО ТИПУ ЛЕ ФОР I ЯВЛЯЕТСЯ**

- А) патологическая подвижность верхнечелюстных костей
- Б) носовое кровотечение
- В) ограничение открывания рта
- Г) разрыв слизистой оболочки в области альвеолярного отростка

**1765. [T003917] ОСНОВНЫМИ ЭТИОЛОГИЧЕСКИМИ ФАКТОРАМИ В ВОЗНИКНОВЕНИИ ПРЕДРАКА ЯВЛЯЮТСЯ**

- А) хроническая травма слизистой оболочки полости рта и вредные привычки
- Б) вторичная адентия и несостоятельные ортопедические конструкции
- В) острые воспалительные процессы мягких тканей лица
- Г) острые воспалительные процессы костей лицевого скелета

**1766. [T003919] ВЕРОЯТНОЙ ОДОНТОГЕННОЙ ПРИЧИНОЙ ФОРМИРОВАНИЯ СУБПЕРИОСТАЛЬНОГО АБСЦЕССА ЯВЛЯЕТСЯ**

- А) обострившийся гранулирующий периодонтит
- Б) глубокий кариес
- В) острый гнойный пульпит
- Г) хронический фиброзный периодонтит

**1767. [T003920] ПРИЧИНОЙ ВОЗНИКНОВЕНИЯ ПОСТИНЪЕКЦИОННОГО АБСЦЕССА ЯВЛЯЕТСЯ**

- А) несоблюдение правил асептики и антисептики во время анестезии
- Б) высокая доза сосудосуживающего препарата в карпуле
- В) наличие Метилпарабена в карпуле местного анестетика
- Г) непереносимость местного анестетика

**1768. [T003921] ЭТИОЛОГИЧЕСКИМ ФАКТОРОМ ФИБРОМАТОЗА ДЁСЕН ЯВЛЯЕТСЯ**

- А) наследственная предрасположенность
- Б) курение
- В) бруксизм
- Г) избыточное содержание солей кальция в питьевой воде

**1769. [T003922] ФОЛЛИКУЛЯРНАЯ КИСТА В СВОЕЙ ПОЛОСТИ СОДЕРЖИТ**

- А) не полностью сформированный зуб
- Б) полностью сформированный зуб
- В) верхушку или часть корня зуба
- Г) корни нескольких зубов

**1770. [T003923] ВЕРОЯТНОЙ ПРИЧИНОЙ МАЛИГНИЗАЦИИ ПИГМЕНТНОГО НЕВУСА ЯВЛЯЕТСЯ**

- А) однократная или хроническая травма
- Б) дефицит витамина «В» в организме
- В) тяжёлая форма сахарного диабета
- Г) курение

**1771. [T003924] МАКРОПРЕПАРАТ (ИССЕЧЁННУЮ ПАТОЛОГИЧЕСКУЮ ТКАНЬ) ФИКСИРУЮТ ДЛЯ ПОСЛЕДУЮЩЕГО ГИСТОЛОГИЧЕСКОГО ИССЛЕДОВАНИЯ В РАСТВОРЕ**

- А) 10% Формалина
- Б) 70% Этилового спирта
- В) 5% Хлоргексидина
- Г) 1% Формалина

**1772. [T003925] ЦИТОЛОГИЧЕСКИМ НАЗЫВАЮТ ИССЛЕДОВАНИЕ**

- А) клеточного состава опухоли, полученного при пункции
- Б) небольшой опухоли
- В) распространённости опухоли
- Г) участка ткани опухоли

**1773. [T003926] НАИБОЛЕЕ ИНФОРМАТИВНЫМ МЕТОДОМ ЛУЧЕВОЙ ДИАГНОСТИКИ ПРИ ПОДОЗРЕНИИ НА ПЕРЕЛОМ СКУЛОГЛАЗНИЧНОГО КОМПЛЕКСА ЯВЛЯЕТСЯ**

- А) компьютерная томограмма средней зоны лица
- Б) ортопантомограмма
- В) рентгенограмма черепа в боковой проекции
- Г) рентгенограмма черепа в прямой проекции

**1774. [T003927] К ИНВАЗИВНОМУ МЕТОДУ ДИАГНОСТИКИ НОВООБРАЗОВАНИЙ ЧЕЛЮСТНО-ЛИЦЕВОЙ ОБЛАСТИ ОТНОСИТСЯ**

- А) цитологическое исследование кисты путём пункции
- Б) цитологическое исследование язвы языка путём отпечатка
- В) ультразвуковое исследование опухоли
- Г) компьютерная томография

**1775. [T003928] ПУНКЦИОННУЮ БИОПСИЮ ПРОВОДЯТ**

- А) при глубоком залегании опухоли
- Б) при поверхностном расположении опухоли
- В) при распаде опухоли
- Г) в случае риска возникновения кровотечения из опухоли

**1776. [T003929] К ОРГАНОСПЕЦИФИЧЕСКИМ НОВООБРАЗОВАНИЯМ ЧЕЛЮСТЕЙ ОТНОСЯТСЯ**

- А) амелобластомы
- Б) гемангиомы челюстей
- В) остеобластокластомы
- Г) фибромы

**1777. [T003930] КИСТЫ СЛЮННЫХ ЖЕЛЁЗ ОТНОСЯТСЯ К**

- А) опухолеподобным образованиям
- Б) опухолям
- В) воспалительным заболеваниям
- Г) специфическим воспалительным заболеваниям

**1778. [T003931] ФИБРОЗНУЮ ГИПЕРПЛАЗИЮ СЛИЗИСТОЙ ОБОЛОЧКИ АЛЬВЕОЛЯРНОГО ОТРОСТКА ДИФФЕРЕНЦИРУЮТ В ПЕРВУЮ ОЧЕРЕДЬ С**

- А) эпителиальной злокачественной опухолью
- Б) эпулидом
- В) травматической язвой
- Г) лейкоплакией

**1779. [T003932] ДИФФЕРЕНЦИАЛЬНУЮ ДИАГНОСТИКУ НАГНОИВШЕЙСЯ ОДОНТОГЕННОЙ КИСТЫ ПРОВОДЯТ С**

- А) острым гнойным периоститом челюсти
- Б) острым гнойным лимфаденитом
- В) обострением хронического пульпита
- Г) острым перикоронитом

**1780. [T003933] К ОБЛИГАТНОМУ ПРЕДРАКУ ОТНОСИТСЯ ФОРМА ЛЕЙКОПЛАКИИ**

- А) эрозивно-язвенная
- Б) Таппейнера
- В) плоская
- Г) мягкая

**1781. [T003934] БАЗАЛИОМА ПРЕДСТАВЛЯЕТ СОБОЙ ПАТОЛОГИЧЕСКИЙ ПРОЦЕСС, КОТОРЫЙ ОТНОСЯТ К**

- А) злокачественным новообразованиям
- Б) доброкачественным новообразованиям
- В) опухолеподобным заболеваниям
- Г) предраковым заболеваниям

**1782. [T003935] ЛОКАЛИЗАЦИЯ ПЕРЕЛОМА НИЖНЕЙ ЧЕЛЮСТИ, НАИБОЛЕЕ ЧАСТО ОСЛОЖНЯЮЩАЯСЯ ТРАВМАТИЧЕСКИМ ОСТЕОМИЕЛИТОМ**

- А) тело нижней челюсти
- Б) мышечковый отросток
- В) венечный отросток
- Г) ветвь нижней челюсти

**1783. [T003936] ОСНОВНЫМ СИМПТОМОМ ПРИ ИЗОЛИРОВАННОМ ПЕРЕЛОМЕ СКУЛОВОЙ ДУГИ СО СМЕЩЕНИЕМ ОТЛОМКОВ ЯВЛЯЕТСЯ**

- А) западение в области скуловой дуги
- Б) деформация носа
- В) ограничение боковых движений нижней челюсти
- Г) нарушение кожной чувствительности в подглазничной области

**1784. [T003937] ПРИЧИНОЙ КРОВОТЕЧЕНИЯ ИЗ НОСОВОГО ХОДА ПРИ ПЕРЕЛОМЕ СКУЛОВОГО КОМПЛЕКСА ЯВЛЯЕТСЯ**

- А) повреждение стенок верхнечелюстного синуса с разрывом слизистой
- Б) травма слизистой носового хода
- В) повышение внутричерепного давления в результате травмы
- Г) повреждение лицевой артерии

**1785. [T003938] В ОСТРОЙ СТАДИИ ОСТЕОМИЕЛИТА ЧЕЛЮСТИ ВОЗНИКАЕТ БОЛЬ**

- А) постоянная в причинном зубе, соседних зубах и челюсти
- Б) пароксизмальная
- В) кинжальная в области височно-нижнечелюстного сустава (ВНЧС)
- Г) приступообразная в причинном зубе, соседних зубах и челюсти

**1786. [T003939] В ОСТРОЙ СТАДИИ ОСТЕОМИЕЛИТА ЧЕЛЮСТИ ВОЗНИКАЕТ ПОДВИЖНОСТЬ**

- А) причинного и соседних зубов
- Б) резцов, клыков, премоляров и моляров
- В) в пределах половины челюсти
- Г) только причинного зуба

**1787. [T003940] НАРУШЕНИЕ ЧУВСТВИТЕЛЬНОСТИ КОЖИ ПОДГЛАЗНИЧНОЙ ОБЛАСТИ, БОКОВОЙ ПОВЕРХНОСТИ НОСА, ВЕРХНЕЙ ГУБЫ ЯВЛЯЕТСЯ СЛЕДСТВИЕМ ТРАВМАТИЧЕСКОГО ПОВРЕЖДЕНИЯ**

- А) подглазничного нерва
- Б) мягких тканей
- В) лицевого нерва
- Г) третьей ветви тройничного нерва

**1788. [T003942] НИЖНЯЯ ТРЕТЬ ЛИЦА У БОЛЬНЫХ С НИЖНЕЙ МАКРОГНАТИЕЙ**

- А) увеличена
- Б) уплощена
- В) уменьшена
- Г) смещена

**1789. [T003943] ПРИЗНАК «ВОСПАЛИТЕЛЬНОЙ КОНТРАКТУРЫ» НАБЛЮДАЕТСЯ ПРИ ФЛЕГМОНЕ ПРОСТРАНСТВА**

- А) субмассетериального
- Б) поднижнечелюстного
- В) подподбородочного
- Г) окологлоточного

**1790. [T003944] ПРИ ФЛЕГМОНЕ ПОДНИЖНЕЧЕЛЮСТНОГО ТРЕУГОЛЬНИКА БОЛЬНОЙ ЖАЛУЕТСЯ НА**

- А) болезненную припухлость в поднижнечелюстной области
- Б) затруднённое открывание рта
- В) боль в области нижней челюсти
- Г) боль при глотании

**1791. [T003945] НАИБОЛЕЕ ЧАСТАЯ ЛОКАЛИЗАЦИЯ ЛИНИИ ПЕРЕЛОМА НА НИЖНЕЙ ЧЕЛЮСТИ**

- А) угол челюсти
- Б) венечный отросток
- В) подбородочный отдел
- Г) ветвь в продольном направлении

**1792. [T003946] К РАННИМ ОСЛОЖНЕНИЯМ ПОСЛЕ ОТКРЫТОГО ДВУСТОРОННЕГО ТРАВМАТИЧЕСКОГО ПЕРЕЛОМА ТЕЛА НИЖНЕЙ ЧЕЛЮСТИ СО СМЕЩЕНИЕМ ОТЛОМКОВ СЛЕДУЕТ ОТНЕСТИ**

- А) кровотечение из щелей перелома челюсти
- Б) анкилоз височно-нижнечелюстного сустава (ВНЧС)
- В) ложный сустав
- Г) нагноение костной раны

**1793. [T003947] ВЕНЫ ПОДГЛАЗНИЧНОЙ ОБЛАСТИ АНАСТОМОЗИРУЮТ С ВЕНАМИ**

- А) верхней и нижней глазницы
- Б) верхнего зубного сплетения
- В) подвисочной ямки
- Г) полости носа

**1794. [T003948] ТИПИЧНАЯ ЛОКАЛИЗАЦИЯ ПОСТИНЪЕКЦИОННОГО АБСЦЕССА**

- А) крыловидно-нижнечелюстное пространство
- Б) поднижнечелюстной треугольник
- В) окологлоточное пространство
- Г) подглазничная область

**1795. [T003949] ПРИ ОДИНОЧНОМ ПЕРЕЛОМЕ НИЖНЕЙ ЧЕЛЮСТИ В БОКОВОМ ОТДЕЛЕ НАБЛЮДАЕТСЯ СМЕЩЕНИЕ ОТЛОМКОВ**

- А) большого - вниз и в сторону перелома, малого – кверху, кпереди и вовнутрь
- Б) большого - вниз и кнаружи, малого – кверху, кзади и вовнутрь
- В) большого - вверх и в сторону, малого – вниз, кпереди и вовнутрь
- Г) большого - вниз и в сторону перелома, малого – вниз, кзади и кнаружи

**1796. [T003950] ПОД ДЕЙСТВИЕМ ТЯГИ ЖЕВАТЕЛЬНЫХ МЫШЦ СМЕЩЕНИЕ ВЕРХНЕЙ ЧЕЛЮСТИ ПРИ СУБОРБИТАЛЬНОМ ПЕРЕЛОМЕ ПРОИСХОДИТ В НАПРАВЛЕНИИ**

- А) книзу и кзади
- Б) кверху и вперёд
- В) медиально и вперёд
- Г) латерально и кверху

**1797. [T003951] ДЛЯ ДВУХСТОРОННИХ ПЕРЕЛОМОВ НИЖНЕЙ ЧЕЛЮСТИ В ОБЛАСТИ ТЕЛА, УГЛОВ, ВЕТВИ И МЫШЦЕЛКОВЫХ ОТРОСТКОВ ХАРАКТЕРНО СМЕЩЕНИЕ СРЕДНЕГО ОТЛОМКА В НАПРАВЛЕНИИ**

- А) вниз и кзади

- Б) вниз и кпереди
- В) вверх и кзади
- Г) вверх и кпереди

**1798. [T003952] НАЗАЛЬНАЯ ЛИКВОРЕЯ ПРИ ПЕРЕЛОМЕ ВЕРХНЕЙ ЧЕЛЮСТИ ПО ТИПУ ЛЕ ФОР III ОБУСЛОВЛЕНА СООБЩЕНИЕМ С**

- А) передней черепной ямкой
- Б) переломом пирамиды височной кости
- В) средней черепной ямкой
- Г) задней черепной ямкой

**1799. [T003953] ДЛЯ ПЕРИОСТИТА ЧЕЛЮСТЕЙ ХАРАКТЕРНА КЛИНИЧЕСКАЯ СИМПТОМАТИКА**

А) боль в причинном зубе, увеличение регионарных лимфатических узлов, отёк мягких тканей лица, сглаженность переходной складки, гиперемия слизистой оболочки на уровне причинного зуба

Б) безболезненная деформация тела нижней челюсти, при пальпации определяются плотные, безболезненные участки

В) наличие секвестров на рентгенограмме и свищей в полости рта

Г) цианотичность кожи на стороне поражения, множественные свищевые ходы

**1800. [T003954] ПЕРЕЛОМ ВЕРХНЕЙ ЧЕЛЮСТИ ПО ТИПУ ЛЕ ФОР I (НИЖНИЙ ТИП ПЕРЕЛОМА) ПРОХОДИТ**

А) от основания грушевидной вырезки, через основание альвеолярной части и бугра верхней челюсти к вершине крыловидных отростков

Б) в месте сочленения носовых костей с носовой частью лобной кости, через дно орбиты и нижнеглазничный край, в области скуло-верхнечелюстного шва

В) в месте сочленения носовых костей с носовой частью лобной кости, через дно орбиты и наружный край орбиты в области скуло-лобного шва

Г) от резцового возвышения кзади, через твёрдое и мягкое нёбо

**1801. [T003955] НАЛИЧИЕ У ПОСТРАДАВШЕГО СИМПТОМА «ЛИЦА ПАНДЫ» (ОТЁКА СРЕДНЕЙ ЗОНЫ ЛИЦА В СОЧЕТАНИИ С КРОВОИЗЛИЯНИЯМИ В ПАРАОРБИТАЛЬНУЮ КЛЕТЧАТКУ С ОБЕИХ СТОРОН) ХАРАКТЕРНО ДЛЯ**

А) перелома верхней челюсти

Б) перелома скулоорбитального комплекса

В) изолированного перелома костей дна орбиты «взрывного типа»

Г) двустороннего повреждения височно-нижнечелюстных суставов

**1802. [T003957] ОПУХОЛЬ ЯВЛЯЕТСЯ ПАТОЛОГИЧЕСКИМ ПРОЦЕССОМ, СОПРОВОЖДАЮЩИМСЯ**

А) пролиферацией собственных клеток организма

Б) некрозом тканей поражённого органа

В) секвестрацией костной ткани

Г) образованием гнойных метастазов

**1803. [T003958] РАК ЯВЛЯЕТСЯ ЗЛОКАЧЕСТВЕННОЙ ОПУХОЛЬЮ, ПРОИСХОДЯЩЕЙ ИЗ ТКАНИ**

А) эпителиальной

Б) фиброзной

В) костной

Г) жировой

**1804. [T003959] МЕТАСТАЗИРОВАНИЕ ПРЕДСТАВЛЯЕТ СОБОЙ ПАТОЛОГИЧЕСКИЙ ПРОЦЕСС, СОПРОВОЖДАЮЩИЙСЯ РАСПРОСТРАНЕНИЕМ КЛЕТОК ОПУХОЛИ**

А) с током лимфы и венозной крови

Б) путём прорастания капсулы

В) по ходу мышечных волокон

Г) по ходу нервных стволов

**1805. [T003960] ДЛЯ БОЛЬШИНСТВА ДОБРОКАЧЕСТВЕННЫХ ОПУХОЛЕЙ ХАРАКТЕРНО**

А) наличие соединительнотканной капсулы

Б) инфильтративный рост

В) наличие демаркационного вала

Г) быстрое распространение патологического процесса

**1806. [T003961] СПОСОБНОСТЬ К РАСПРОСТРАНЕНИЮ ПОСРЕДСТВОМ ИМПЛАНТАЦИИ ХАРАКТЕРНА ДЛЯ**

А) злокачественных опухолей

Б) опухолеподобных заболеваний

В) доброкачественных опухолей

Г) любых опухолей

**1807. [T003962] ЧЕМ ВЫШЕ ДИФФЕРЕНЦИРОВКА ОПУХОЛЕВЫХ КЛЕТОК, ТЕМ ОПУХОЛЬ**

А) медленнее растёт

Б) быстрее растёт

В) быстрее метастазирует

Г) медленнее изъязвляется

**1808. [T003963] В ОСТРОЙ СТАДИИ ОДОНТОГЕННОГО ОСТЕОМИЕЛИТА ЧЕЛЮСТИ НА РЕНТГЕНОГРАММЕ ВЫЯВЛЯЮТСЯ**

А) хронические одонтогенные очаги инфекции

Б) секвестры

В) очаги рентгенопрозрачности различного размера

Г) очаги остеосклероза

**1809. [T003964] СМЕЩЕНИЕ ВЕРХНЕЙ ЧЕЛЮСТИ ПРИ СУБОРБИТАЛЬНОМ ПЕРЕЛОМЕ ПРОИСХОДИТ**

А) книзу и кзади

Б) кверху и вперёд

В) медиально и вперёд

Г) латерально и кверху

**1810. [T003965] ПРИ ПЕРЕЛОМЕ НИЖНЕЙ ЧЕЛЮСТИ В ОБЛАСТИ УГЛА СМЕЩЕНИЕ ФРАГМЕНТОВ ПРОИСХОДИТ**

А) медиально и вперёд

Б) кверху и вперёд

В) книзу и кзади

Г) латерально и кверху

**1811. [T003966] СМЕЩЕНИЕ ФРАГМЕНТОВ НИЖНЕЙ ЧЕЛЮСТИ ПРИ ДВУХСТОРОННЕМ ПЕРЕЛОМЕ В ОБЛАСТИ УГЛОВ ПРОИСХОДИТ**

А) книзу и кзади

Б) кверху и вперёд

В) медиально и вперёд

Г) латерально и кверху

**1812. [T003967] СИМПТОМ НАГРУЗКИ ПРИ ПЕРЕЛОМАХ ВЕРХНЕЙ ЧЕЛЮСТИ ОПРЕДЕЛЯЕТСЯ ДАВЛЕНИЕМ НА**

А) крючок крыловидного отростка снизу вверх

Б) подбородок при сомкнутых зубах снизу вверх

В) подбородок при полуоткрытом рте снизу вверх

Г) скуловые кости снизу вверх

**1813. [T003968] СИМПТОМ НАГРУЗКИ ПРИ ПЕРЕЛОМАХ НИЖНЕЙ ЧЕЛЮСТИ ОПРЕДЕЛЯЕТСЯ ДАВЛЕНИЕМ НА**



- А) подбородок при полуоткрытом рте спереди назад
- Б) подбородок при сомкнутых зубах снизу вверх
- В) скуловые кости снизу вверх
- Г) давлением на крючок крыловидного отростка спереди назад

**1814. [T003969] ОСОБЕННОСТИ ОЖОГОВ ЛИЦА ЗАКЛЮЧАЮТСЯ В**

- А) неравномерном поражении кожи лица
- Б) значительной аутоинтоксикации
- В) течении раневого процесса
- Г) быстром развитии гнойно-септических осложнений

**1815. [T003970] УДЛИНЕНИЕ И УПЛОЩЕНИЕ СРЕДНЕЙ ЗОНЫ ЛИЦА СВИДЕТЕЛЬСТВУЕТ О ПЕРЕЛОМЕ**

- А) суббазальном верхней челюсти
- Б) нижней челюсти
- В) суборбитальном верхней челюсти
- Г) альвеолярного отростка верхней челюсти

**1816. [T003972] ХАРАКТЕРНЫМ СИМПТОМОМ ПРИ ОДНОСТОРОННЕМ ПЕРЕЛОМЕ МЫШЦЕЛКОВОГО ОТРОСТКА НИЖНЕЙ ЧЕЛЮСТИ ЯВЛЯЕТСЯ**

- А) нарушение смыкания зубов с противоположной стороны от перелома
- Б) кровотечение из носа
- В) разрыв слизистой альвеолярного отростка
- Г) нарушение смыкания зубов во фронтальном отделе

**1817. [T003974] ПРИ ДВУХСТОРОННЕМ ПЕРЕЛОМЕ НИЖНЕЙ ЧЕЛЮСТИ В ОБЛАСТИ КЛЫКОВ СМЕЩЕНИЕ ФРАГМЕНТА ПРОИСХОДИТ**

- А) книзу
- Б) кверху
- В) медиально
- Г) латерально

**1818. [T003976] К ПОЗДНЕМУ ОСЛОЖНЕНИЮ ПЕРЕЛОМОВ СКУЛОВОЙ КОСТИ, КОСТЕЙ НОСА И СКУЛОВОЙ ДУГИ ОТНОСЯТ**

- А) вторичные деформации лицевого скелета
- Б) гипосаливацию
- В) нарушение смыкания зубов
- Г) парез ветвей лицевого нерва

**1819. [T003979] ПОЗДНИМ ОСЛОЖНЕНИЕМ ПРИ ПЕРЕЛОМАХ КОСТЕЙ ЛИЦЕВОГО ЧЕРЕПА ЯВЛЯЕТСЯ**

- А) травматический остеомиелит
- Б) асфиксия
- В) травматический шок
- Г) потеря сознания

**1820. [T003980] ПОЗДНИМ ОСЛОЖНЕНИЕМ ПЕРЕЛОМОВ ЛАТЕРАЛЬНОГО ОТДЕЛА СРЕДНЕЙ ЗОНЫ ЛИЦЕВОГО ЧЕРЕПА ЯВЛЯЕТСЯ**

- А) диплопия
- Б) нарушение смыкания зубов
- В) асфиксия
- Г) потеря сознания

**1821. [T003982] ПОЗДНИМ ОСЛОЖНЕНИЕМ ВНУТРИСУСТАВНОГО ПЕРЕЛОМА МЫШЦЕЛКОВОГО ОТРОСТКА ЧЕЛЮСТИ ЯВЛЯЕТСЯ**

- А) анкилоз височно-нижнечелюстного сустава
- Б) дислокационная асфиксия
- В) регионарный лимфаденит
- Г) потеря сознания

**1822. [T003984] ПОЗДНИМ ОСЛОЖНЕНИЕМ ПРИ ПЕРЕЛОМЕ НИЖНЕЙ ЧЕЛЮСТИ ЯВЛЯЕТСЯ**

- А) ложный сустав
- Б) дислокационная асфиксия
- В) макрогнатия
- Г) микрогнатия

**1823. [T003985] ПОЗДНИМ ОСЛОЖНЕНИЕМ ПРИ ПЕРЕЛОМАХ КОСТЕЙ СРЕДНЕЙ ЗОНЫ ЛИЦЕВОГО ЧЕРЕПА ЯВЛЯЕТСЯ**

- А) травматический верхнечелюстной синусит
- Б) асфиксия
- В) дисфункция височно-нижнечелюстного сустава (ВНЧС)
- Г) тромбофлебит вен лица

**1824. [T003986] ОСНОВНЫМ ПАТОГЕНЕТИЧЕСКИМ ФАКТОРОМ В ТЕЧЕНИИ ФИБРОЗНОЙ ДИСПЛАЗИИ СКУЛОВОЙ КОСТИ ЯВЛЯЕТСЯ**

- А) очаговое нарушение костеобразования
- Б) острый пульпит
- В) перелом челюсти
- Г) рецидив кисты

**1825. [T003987] ОСТРЫЙ АРТРИТ ВИСОЧНО-НИЖНЕЧЕЛЮСТНОГО СУСТАВА (ВНЧС) НЕОБХОДИМО ДИФФЕРЕНЦИРОВАТЬ С**

- А) острым отитом
- Б) острым верхнечелюстным синуситом
- В) околоушным гипергидрозом
- Г) переломом верхней челюсти

**1826. [T003988] ОСТРЫЙ АРТРИТ ВИСОЧНО-НИЖНЕЧЕЛЮСТНОГО СУСТАВА (ВНЧС) НЕОБХОДИМО ДИФФЕРЕНЦИРОВАТЬ С**

- А) флегмоной околоушно-жевательной области
- Б) острым верхнечелюстным синуситом
- В) околоушным гипергидрозом
- Г) переломом верхней челюсти

**1827. [T003989] ОСТРЫЙ АРТРИТ ВИСОЧНО-НИЖНЕЧЕЛЮСТНОГО СУСТАВА (ВНЧС) СЛЕДУЕТ ДИФФЕРЕНЦИРОВАТЬ С**

- А) контрактурой жевательных мышц
- Б) остеомиелитом
- В) пульпитом
- Г) переломом тела челюсти

**1828. [T003990] ДИФФЕРЕНЦИАЛЬНУЮ ДИАГНОСТИКУ ОСТЕОАРТРОЗА НЕОБХОДИМО ПРОВОДИТЬ С**

- А) фиброзным анкилозом
- Б) острым сиалоаденитом околоушной слюнной железы
- В) острым специфическим артритом
- Г) внутрисуставным переломом головки нижней челюсти

**1829. [T003991] ДИФФЕРЕНЦИАЛЬНУЮ ДИАГНОСТИКУ ОСТЕОАРТРОЗА НЕОБХОДИМО ПРОВОДИТЬ С**

- А) хроническим артритом
- Б) полным передним вывихом височно-нижнечелюстного сустава (ВНЧС)
- В) внутрисуставным переломом головки нижней челюсти
- Г) острым сиалоаденитом околоушной слюнной железы

**1830. [T003994] К ДОПОЛНИТЕЛЬНЫМ МЕТОДАМ ИССЛЕДОВАНИЯ ПРИ ДИАГНОСТИКЕ АРТРОЗА ВИСОЧНО-НИЖНЕЧЕЛЮСТНОГО СУСТАВА (ВНЧС) ОТНОСИТСЯ**

- А) томография ВНЧС

- Б) миография
- В) аудиометрия
- Г) биохимия крови

**1831. [T003995] ДОПОЛНИТЕЛЬНЫМ МЕТОДОМ ИССЛЕДОВАНИЯ ПРИ ДИАГНОСТИКЕ АНКИЛОЗА ВНЧС ЯВЛЯЕТСЯ**

- А) компьютерная томография
- Б) миография
- В) аудиометрия
- Г) биохимия крови

**1832. [T003996] К ВИДАМ ВЫВИХОВ НИЖНЕЙ ЧЕЛЮСТИ ОТНОСИТСЯ**

- А) передний
- Б) средний
- В) наружный
- Г) прямой

**1833. [T003998] К СПЕЦИФИЧЕСКИМ ВОСПАЛЕНИЯМ ВИСОЧНО-НИЖНЕ-ЧЕЛЮСТНОГО СУСТАВА (ВНЧС) ОТНОСИТСЯ**

- А) туберкулёз
- Б) болезнь Дауна
- В) болезнь Менкельсона-Розенталя
- Г) болезнь Бехтерева

**1834. [T003999] ФОРМОЙ АНКИЛОЗА ВИСОЧНО-НИЖНЕЧЕЛЮСТНОГО СУСТАВА (ВНЧС) ЯВЛЯЕТСЯ**

- А) фиброзный
- Б) гнойный
- В) слипчивый
- Г) катаральный

**1835. [T004000] ФОРМОЙ АНКИЛОЗА ВИСОЧНО-НИЖНЕЧЕЛЮСТНОГО СУСТАВА (ВНЧС) ЯВЛЯЕТСЯ**

- А) костный
- Б) гнойный
- В) слипчивый
- Г) катаральный

**1836. [T004002] ДОПОЛНИТЕЛЬНЫМ СИМПТОМОМ КЛИНИКИ ФИБРОЗНОГО АНКИЛОЗА ВИСОЧНО-НИЖНЕЧЕЛЮСТНОГО СУСТАВА (ВНЧС) ЯВЛЯЕТСЯ**

- А) тугоподвижность в суставе, выраженная по утрам
- Б) шум в ушах
- В) нарушение глотания
- Г) множественный кариес

**1837. [T004003] ОСНОВНЫМ СИМПТОМОМ ПЕРЕЛОМА ВЕРХНЕЙ ЧЕЛЮСТИ ЯВЛЯЕТСЯ**

- А) патологическая подвижность верхнечелюстных костей
- Б) головная боль
- В) носовое кровотечение
- Г) патологическая подвижность нижней челюсти

**1838. [T004004] ОСНОВНЫМ СИМПТОМОМ ПЕРЕЛОМА НИЖНЕЙ ЧЕЛЮСТИ ЯВЛЯЕТСЯ**

- А) патологическая подвижность фрагментов нижней челюсти
- Б) носовое кровотечение
- В) головная боль
- Г) патологическая подвижность верхнечелюстных костей

**1839. [T004005] СИНОНИМОМ ПЕРЕЛОМА ВЕРХНЕЙ ЧЕЛЮСТИ ПО ЛЕФОР I ЯВЛЯЕТСЯ**

- А) отрыв альвеолярного отростка
- Б) суборбитальный
- В) суббазальный
- Г) отрыв альвеолярной части

**1840. [T004006] СИНОНИМОМ ПЕРЕЛОМА ВЕРХНЕЙ ЧЕЛЮСТИ ПО ЛЕФОР II ЯВЛЯЕТСЯ**

- А) суборбитальный
- Б) суббазальный
- В) отрыв альвеолярного отростка
- Г) отрыв альвеолярной части

**1841. [T004007] СИНОНИМОМ ПЕРЕЛОМА ВЕРХНЕЙ ЧЕЛЮСТИ ПО ЛЕФОР III ЯВЛЯЕТСЯ**

- А) суббазальный
- Б) суборбитальный
- В) отрыв альвеолярного отростка
- Г) отрыв альвеолярной части

**1842. [T004008] ПЕРЕЛОМ КОСТЕЙ ОСНОВАНИЯ ЧЕРЕПА, КАК ПРАВИЛО, ПРОИСХОДИТ ПРИ**

- А) суббазальном переломе верхней челюсти
- Б) отрыве альвеолярного отростка
- В) суборбитальном переломе верхней челюсти
- Г) отрыве альвеолярной части нижней челюсти

**1843. [T004009] НАРУШЕНИЕ ФУНКЦИЙ ЧЕРЕПНО-МОЗГОВЫХ НЕРВОВ, КАК ПРАВИЛО, ПРОИСХОДИТ ПРИ**

- А) суббазальном переломе верхней челюсти
- Б) отрыве альвеолярного отростка
- В) суборбитальном переломе верхней челюсти
- Г) отрыве альвеолярной части нижней челюсти

**1844. [T004010] ОБЯЗАТЕЛЬНЫМ СИМПТОМОМ ПЕРЕЛОМА ОСНОВАНИЯ ЧЕРЕПА ЯВЛЯЕТСЯ**

- А) ликворея
- Б) кровотечение из носа
- В) патологическая подвижность нижней челюсти
- Г) патологическая подвижность верхней челюсти

**1845. [T004011] К ОСНОВНЫМ СИМПТОМАМ ПЕРЕЛОМА КОСТЕЙ НОСА ОТНОСЯТСЯ**

- А) патологическая подвижность костей носа, деформация
- Б) подкожная эмфизема, кровотечение
- В) затруднение носового дыхания, гематома
- Г) деформация носа, гематома

**1846. [T004012] К ОСНОВНЫМ СИМПТОМАМ ПЕРЕЛОМА СКУЛОВОЙ КОСТИ ОТНОСЯТ**

- А) уплощение скуловой области, диплопия
- Б) гематому скуловой области
- В) кровоизлияние в нижнее веко
- Г) кровотечение из носа, головокружение

**1847. [T004013] ОСНОВНЫМ СИМПТОМОМ ПЕРЕЛОМА СКУЛОВОЙ КОСТИ ЯВЛЯЕТСЯ**

- А) «симптом ступени»
- Б) деформация носа

- В) гематома скуловой области
- Г) кровоизлияние в нижнее веко

**1848. [T004015] ПРИЧИНОЙ ЗАТРУДНЕНИЯ ОТКРЫВАНИЯ РТА ПРИ ПЕРЕЛОМЕ СКУЛОВОЙ КОСТИ ЯВЛЯЕТСЯ**

- А) смещение отломков
- Б) гематома
- В) воспалительная реакция
- Г) травма жевательных мышц

**1849. [T004016] ПРИЧИНОЙ ВОЗНИКНОВЕНИЯ ДИПЛОПИИ ПРИ ПЕРЕЛОМЕ СКУЛОВОЙ КОСТИ ЯВЛЯЕТСЯ**

- А) смещение глазного яблока
- Б) воспалительная реакция
- В) травма глазного яблока
- Г) травма зрительного нерва

**1850. [T004017] ПРИ ОЖОГЕ I СТЕПЕНИ ПОРАЖАЕТСЯ**

- А) поверхностный эпидермис
- Б) кожа и подлежащие ткани
- В) все слои эпидермиса
- Г) поверхностный эпидермис и капилляры

**1851. [T004018] ПРИ ОЖОГЕ II СТЕПЕНИ ПОРАЖАЮТСЯ**

- А) эпидермис и сосочковый слой дермы
- Б) кожа и подлежащие ткани
- В) кожа и мышцы
- Г) все слои эпидермиса

**1852. [T004019] ПРИ ОЖОГЕ III(A) СТЕПЕНИ ПРОИСХОДИТ ПОРАЖЕНИЕ**

- А) эпидермиса и дермы с сохранением дериватов кожи
- Б) кожи и подлежащих тканей
- В) поверхностного эпидермиса
- Г) поверхностного эпидермиса и капилляров

**1853. [T004020] ПРИ ОЖОГЕ III(Б) СТЕПЕНИ ПРОИСХОДИТ ПОРАЖЕНИЕ**

- А) эпидермиса и дермы, частично гиподермы
- Б) кожи и подлежащих тканей
- В) поверхностного эпидермиса
- Г) поверхностного эпидермиса и капилляров

**1854. [T004021] ПРИ ОЖОГЕ IV СТЕПЕНИ ПРОИСХОДИТ ПОРАЖЕНИЕ**

- А) кожи и подлежащих тканей
- Б) поверхностного эпидермиса
- В) поверхностного эпидермиса и капилляров
- Г) всех слоев эпидермиса с сохранением дериватов кожи

**1855. [T004022] АСФИКСИЮ ОТ ЗАКУПОРКИ ДЫХАТЕЛЬНОЙ ТРУБКИ ИНОРОДНЫМ ТЕЛОМ НАЗЫВАЮТ**

- А) obturационной
- Б) стенотической
- В) клапанной
- Г) аспирационной

**1856. [T004023] АСФИКСИЮ ОТ СДАВЛЕНИЯ ДЫХАТЕЛЬНОЙ ТРУБКИ НАЗЫВАЮТ**

- А) стенотической
- Б) клапанной
- В) obturационной

Г) аспирационной

**1857. [T004024] АСФИКСИЮ ОТ НАРУШЕНИЯ ПРОХОДИМОСТИ ДЫХАТЕЛЬНЫХ ПУТЕЙ СМЕЩЁННЫМИ ПОВРЕЖДЁННЫМИ ОРГАНАМИ НАЗЫВАЮТ**

А) дислокационной

Б) стенотической

В) обтурационной

Г) аспирационной

**1858. [T004025] АСФИКСИЮ ОТ НАРУШЕНИЯ ПРОХОДИМОСТИ ДЫХАТЕЛЬНЫХ ПУТЕЙ В СВЯЗИ С ВДЫХАНИЕМ ЖИДКОГО РАНЕВОГО СОДЕРЖИМОГО ИЛИ РВОТНЫХ МАСС НАЗЫВАЮТ**

А) аспирационной

Б) стенотической

В) обтурационной

Г) дислокационной

**1859. [T004026] АСФИКСИЮ ОТ ЧАСТИЧНОГО И ПЕРИОДИЧНОГО ЗАКРЫТИЯ ДЫХАТЕЛЬНЫХ ПУТЕЙ ПОВРЕЖДЁННЫМИ ТКАНЯМИ С ЗАТРУДНЕНИЕМ ВДОХА ИЛИ ВЫДОХА НАЗЫВАЮТ**

А) клапанной

Б) стенотической

В) обтурационной

Г) аспирационной

**1860. [T004027] ПРИ ПЕРЕЛОМЕ СКУЛОВОЙ КОСТИ ПАРАСТЕЗИЯ КРЫЛА НОСА И ВЕРХНЕЙ ГУБЫ ВОЗНИКАЕТ ВСЛЕДСТВИЕ ПОВРЕЖДЕНИЯ \_\_\_\_\_ НЕРВА**

А) II ветви тройничного

Б) I ветви тройничного

В) III ветви тройничного

Г) лицевого

**1861. [T004028] СМЕЩЕНИЕ ГЛАЗНОГО ЯБЛОКА ПРИ ПЕРЕЛОМЕ СКУЛОВОЙ КОСТИ ЧАЩЕ ПРОИСХОДИТ**

А) вниз

Б) вверх

В) кпереди

Г) кзади

**1862. [T004029] КЛИНИЧЕСКИМ СИМПТОМОМ ФИБРОЗНОЙ ДИСПЛАЗИИ СКУЛОВОЙ КОСТИ ЯВЛЯЕТСЯ НАЛИЧИЕ**

А) деформации в области скуловой кости

Б) уплотнения кожи

В) болей спастического характера

Г) гиперемия кожи

**1863. [T004030] ОДНОСТОРОННЕЕ ПОРАЖЕНИЕ СКУЛОВОЙ КОСТИ ОТМЕЧАЕТСЯ ПРИ**

А) синдроме Гольденхара

Б) тетраде Фалло

В) синдроме Пьера-Робина

Г) врождённом черепно-ключичный дизостозе

**1864. [T004032] К УВЕЛИЧЕНИЮ ОБЪЁМА СКУЛОВОЙ КОСТИ МОЖЕТ ПРИВЕСТИ**

А) саркома

Б) травматическое поражение

В) радикулярная киста

Г) капиллярная гемангиома

**1865. [T004033] ОСНОВНЫМ СИМПТОМОМ ПЕРЕЛОМА КОСТЕЙ НОСА ЯВЛЯЕТСЯ**

- А) смещение костей носа
- Б) подкожная эмфизема
- В) затруднение носового дыхания
- Г) гематома

**1866. [T004034] ОСНОВНОЙ ПРИЧИНОЙ ВЫВИХОВ НИЖНЕЙ ЧЕЛЮСТИ ЯВЛЯЕТСЯ**

А) слабость суставной капсулы и связочного аппарата височно-нижнечелюстного сустава (ВНЧС)

- Б) артрит височно-нижнечелюстного сустава (ВНЧС)
- В) нижняя макрогнатия
- Г) снижение высоты прикуса

**1867. [T004035] ОСНОВНОЙ ПРИЧИНОЙ ВЫВИХОВ НИЖНЕЙ ЧЕЛЮСТИ ЯВЛЯЕТСЯ**

- А) снижение высоты суставного бугорка
- Б) артрит височно-нижнечелюстного сустава (ВНЧС)
- В) нижняя макрогнатия
- Г) снижение высоты прикуса

**1868. [T004036] ВЕДУЩИМ СИМПТОМОМ ПРИ ВЫВИХЕ НИЖНЕЙ ЧЕЛЮСТИ ЯВЛЯЕТСЯ**

- А) невозможность сомкнуть зубы
- Б) слезотечение
- В) снижение высоты прикуса
- Г) заложенность в ухе

**1869. [T004038] ВЕДУЩИМ СИМПТОМОМ АРТРИТА ВНЧС ЯВЛЯЕТСЯ**

- А) стойкое ограничение подвижности нижней челюсти
- Б) шум в ушах
- В) нарушение глотания
- Г) множественный кариес

**1870. [T004039] ПРИ РАЗВИТИИ АНКИЛОЗА ВНЧС В ДЕТСТВЕ ДЕФОРМАЦИЯ НИЖНЕЙ ЧЕЛЮСТИ ПОЯВЛЯЕТСЯ**

- А) с началом интенсивного роста костей лица
- Б) спустя 6 месяцев от начала заболевания
- В) спустя 12 месяцев от начала заболевания
- Г) после начала лечения

**1871. [T004040] ОСНОВНЫМ СИМПТОМОМ ПРИ КОНТРАКТУРАХ НИЖНЕЙ ЧЕЛЮСТИ ЯВЛЯЕТСЯ**

- А) ограничение открывания рта
- Б) верхняя макрогнатия
- В) снижение высоты прикуса
- Г) укорочение ветвей нижней челюсти

**1872. [T004041] СУСТАВНОЙ ШУМ ЯВЛЯЕТСЯ РАННИМ ПРИЗНАКОМ**

- А) артроза
- Б) артрита
- В) мастоидита
- Г) вывиха

**1873. [T004042] ПРИ ХРОНИЧЕСКИХ АРТРИТАХ ПРОИСХОДИТ**

- А) разволокнение и некроз хряща
- Б) набухание диска
- В) увеличение синовиальной жидкости

Г) растяжение капсулы

**1874. [T004043] К ХАРАКТЕРНЫМ КЛИНИЧЕСКИМ ПРОЯВЛЕНИЯМ ДЕФОРМИРУЮЩЕГО ОСТЕОАРТРОЗА ВНЧС ОТНОСЯТ**

А) затруднение открывания рта, боль в суставе, усиливающуюся при движениях нижней челюсти

Б) парез мимической мускулатуры

В) покраснение и припухлость в околоушно-жевательной области

Г) невозможность открыть рот

**1875. [T004044] К ОСНОВНЫМ КЛИНИЧЕСКИМ ПРОЯВЛЕНИЯМ ОСТЕОАРТРОЗА ВИСОЧНО-НИЖНЕЧЕЛЮСТНОГО СУСТАВА (ВНЧС) ОТНОСЯТ**

А) ограничение открывания рта, девиацию, хруст в суставе

Б) боль, припухлость

В) полное отсутствие движений в суставе

Г) деформацию лица

**1876. [T004045] ВЕДУЩИМ СИМПТОМОМ АНКИЛОЗА ВНЧС ЯВЛЯЕТСЯ**

А) резкое ограничение подвижности нижней челюсти

Б) нарушение глотания

В) множественный кариес

Г) выраженный болевой симптом

**1877. [T004046] ВНЕШНИЙ ВИД БОЛЬНОГО С ДВУХСТОРОННИМ КОСТНЫМ АНКИЛОЗОМ ВНЧС ХАРАКТЕРИЗУЕТСЯ**

А) профилем «птичьего» лица

Б) нижней макрогнатией

В) верхней микрогнатией

Г) верхней ретрогнатией

**1878. [T004047] КЛАССИЧЕСКАЯ КАРТИНА ВЕНОЗНОГО ТРОМБОЗА ПРЕДСТАВЛЯЕТ СОБОЙ ЛОСКУТ**

А) синий

Б) красный

В) розовый Г) чёрный

**1879. [T004048] О НАЛИЧИИ ЛИКВОРЕИ ПРИ КРОВОТЕЧЕНИИ ИЗ НОСА ИЛИ НАРУЖНОГО СЛУХОВОГО ПРОХОДА СВИДЕТЕЛЬСТВУЕТ**

А) положительный тест двойного пятна

Б) положительная реакция Вассермана

В) симптом Малевича

Г) снижение количества альбуминов в крови

**1880. [T004049] МЕТОДОМ ОБСЛЕДОВАНИЯ, ПРОВОДИМЫМ ДЛЯ ОЦЕНКИ СОСТОЯНИЯ МАГИСТРАЛЬНЫХ СОСУДОВ В РЕЦИПИЕНТНОЙ И ДОНОРСКОЙ ОБЛАСТИ, ЯВЛЯЕТСЯ**

А) ультразвуковая доплерография

Б) контрастная ангиография

В) ортопантограмма

Г) сциндиография

**1881. [T004051] К ДОПОЛНИТЕЛЬНЫМ МЕТОДАМ ИССЛЕДОВАНИЯ ДЛЯ ДИАГНОСТИКИ ПЕРЕЛОМОВ ВЕРХНЕЙ ЧЕЛЮСТИ ОТНОСИТСЯ**

А) рентгенография

Б) биопсия

В) электроодонтодиагностика (ЭОД)

Г) радиоизотопное исследование



**1882. [T004052] КОНТРОЛЬ КРОВΟΣНАБЖЕНИЯ РЕВАСКУЛЯРИЗОВАННОГО ТРАНСПЛАНТАТА В ПЕРВЫЕ 3-5 СУТОК ПОСЛЕ ОПЕРАЦИИ ОСУЩЕСТВЛЯЕТСЯ С ПОМОЩЬЮ**

- А) доплерографии
- Б) компьютерной томографии
- В) ангиографии
- Г) сиалографии

**1883. [T004053] МОДЕЛИРОВАНИЕ РЕВАСКУЛЯРИЗОВАННОГО ТРАНСПЛАНТАТА ПРИ ДЕФОРМАЦИИ НИЖНЕЙ ЧЕЛЮСТИ ПРОВОДИТСЯ ПО**

- А) стерилитографической модели
- Б) панорамной рентгенограмме
- В) ортопантомограмме
- Г) обзорной рентгенограмме

**1884. [T004054] ПРЕДОПЕРАЦИОННОЕ ПЛАНИРОВАНИЕ МОДЕЛИРОВАНИЯ МАЛОБЕРЦОВОГО ТРАНСПЛАНТАТА ПРОВОДИТСЯ ПО**

- А) компьютерной томограмме
- Б) ортопантомограмме
- В) панорамной рентгенограмме
- Г) боковой рентгенограмме нижней челюсти

**1885. [T004055] К ДОПОЛНИТЕЛЬНЫМ МЕТОДАМ ИССЛЕДОВАНИЯ ДЛЯ ДИАГНОСТИКИ ПЕРЕЛОМОВ СКУЛОВОЙ КОСТИ ОТНОСИТСЯ**

- А) рентгенография
- Б) биопсия
- В) электроодонтодиагностика (ЭОД)
- Г) радиоизотопное исследование

**1886. [T004056] ДЛЯ ПОДТВЕРЖДЕНИЯ ДИАГНОЗА «ВНУТРИКОСТНАЯ ГЕАНГИОМА СКУЛОВОЙ КОСТИ» ПРОВОДИТСЯ ИССЛЕДОВАНИЕ**

- А) компьютерная томография
- Б) цитологическое
- В) радиоизотопное
- Г) биохимическое

**1887. [T004057] ДЕФОРМАЦИЯ КОСТНЫХ СУСТАВНЫХ ЭЛЕМЕНТОВ ВНЧС НА РЕНТГЕНОГРАММЕ ЯВЛЯЕТСЯ ДИАГНОСТИЧЕСКИМ ПРИЗНАКОМ**

- А) остеоартроза
- Б) острого неспецифического артрита
- В) синдрома болевой дисфункции
- Г) вывиха ВНЧС

**1888. [T004059] РЕНТГЕНОЛОГИЧЕСКАЯ КАРТИНА КОСТНОГО АНКИЛОЗА ВНЧС ХАРАКТЕРИЗУЕТСЯ**

- А) сплошным костным конгломератом
- Б) прерывистой суставной щелью
- В) чётко контурируемыми элементами суставных структур
- Г) зоной склероза суставной головки

**1889. [T004060] К ОСНОВНЫМ ЖАЛОБАМ ПРИ ПЕРЕЛОМЕ ВЕРХНЕЙ ЧЕЛЮСТИ ОТНОСЯТ**

- А) нарушение прикуса, боль, припухлость
- Б) боль, сухость во рту, кровоподтёки
- В) резкая светобоязнь, боль, снижение слуха
- Г) общее недомогание, головная боль

**1890. [T004061] К ОСНОВНЫМ ЖАЛОБАМ ПРИ ПЕРЕЛОМЕ НИЖНЕЙ ЧЕЛЮСТИ ОТНОСЯТ**

- А) нарушение прикуса, боль, припухлость
- Б) боль, сухость во рту, кровоподтёки
- В) резкая светобоязнь, боль, снижение слуха
- Г) общее недомогание, головная боль

**1891. [T004062] СРЕДНЯЯ ТРЕТЬ ЛИЦА У БОЛЬНЫХ С ВЕРХНЕЙ МИКРОГНАТИЕЙ**

- А) уменьшена
- Б) деформирована
- В) увеличена
- Г) не изменена

**1892. [T004063] СРЕДНЯЯ ТРЕТЬ ЛИЦА У БОЛЬНЫХ С ВЕРХНЕЙ МАКРОГНАТИЕЙ**

- А) увеличена
- Б) уменьшена
- В) деформирована
- Г) несимметрична

**1893. [T004064] СРЕДНЯЯ ТРЕТЬ ЛИЦА У БОЛЬНЫХ С ВЕРХНЕЙ РЕТРОГНАТИЕЙ**

- А) уплощена
- Б) уменьшена
- В) увеличена
- Г) несимметрична

**1894. [T004065] РАСЧЁТЫ СМЕЩЕНИЯ ЧЕЛЮСТЕЙ ПРИ ИХ ОСТЕОТОМИИ ВЕДУТ ПО**

- А) телерентгенограмме
- Б) ортопантограмме
- В) панорамной рентгенограмме
- Г) компьютерной томограмме

**1895. [T004066] РАСЧЁТЫ ЧЕЛЮСТЕЙ ПО ТЕЛЕРЕНТГЕНОГРАММЕ ПРОВОДИТ**

- А) ортодонт
- Б) ортопед
- В) терапевт
- Г) хирург

**1896. [T004067] РАСЧЁТ СМЕЩЕНИЯ ЧЕЛЮСТЕЙ ПРИ ИХ ОСТЕОТОМИИ ВЕДУТ ПО**

- А) артикулятору и телерентгенограмме
- Б) ортопантограмме
- В) компьютерной томограмме
- Г) панорамной рентгенограмме

**1897. [T004068] ПРИ ПЕРЕВЯЗКЕ НАРУЖНОЙ СОННОЙ АРТЕРИИ НЕОБХОДИМО УЧИТЫВАТЬ ТОПОГРАФИЧЕСКУЮ АНАТОМИЮ СОСУДИСТО-НЕРВНОГО ПУЧКА ШЕИ, КОТОРАЯ ИМЕЕТ СЛЕДУЮЩЕЕ СТРОЕНИЕ**

А) снаружи располагается внутренняя яремная вена, кнутри от неё общая сонная артерия, далее – блуждающий нерв

Б) снаружи располагается общая сонная артерия, кнутри от неё внутренняя яремная вена, далее – блуждающий нерв

В) снаружи располагается блуждающий нерв, кнутри от него внутренняя яремная вена, далее – общая сонная артерия

Г) снаружи располагается блуждающий нерв, кнутри от него общая сонная артерия, далее – внутренняя яремная вена

**1898. [T004069] ЛЕЧЕБНЫЕ МЕРОПРИЯТИЯ ПРИ ДИСЛОКАЦИОННОЙ АСФИКСИИ СЛЕДУЕТ НАЧИНАТЬ С**

- А) восстановления правильного анатомического положения органа
- Б) трахеотомии
- В) удаления инородного тела
- Г) коникотомии

**1899. [T004070] ВИДОМ АСФИКСИИ, РАЗВИВШЕЙСЯ В РЕЗУЛЬТАТЕ ЗАКРЫТИЯ ПРОСВЕТА ДЫХАТЕЛЬНЫХ ПУТЕЙ МЯГКОТКАНЫМ ЛОСКУТОМ, ЯВЛЯЕТСЯ**

- А) клапанная
- Б) стенотическая
- В) дислокационная
- Г) обтурационная

**1900. [T004074] ФОКУС ВОСПАЛЕНИЯ ПРИ ФЛЕГМОНАХ ЛОКАЛИЗУЕТСЯ В**

- А) межмышечной клетчатке
- Б) надкостнице
- В) коже
- Г) мышечной ткани

**1901. [T004075] ФУРУНКУЛ ЩЁЧНОЙ ОБЛАСТИ МОЖЕТ ОСЛОЖНИТЬСЯ ТРОМБОФЛЕБИТОМ ВЕНЫ**

- А) угловой
- Б) яремной
- В) поверхностной височной
- Г) носолобной

**1902. [T004076] ПРИ ДВУСТОРОННЕМ МЕНТАЛЬНОМ ПЕРЕЛОМЕ НИЖНЕЙ ЧЕЛЮСТИ УГРОЗА ДЛЯ ЖИЗНИ ВОЗНИКАЕТ ПРИ НАРУШЕНИИ ФУНКЦИИ**

- А) дыхания
- Б) жевания
- В) глотания
- Г) речи

**1903. [T004077] АБСЦЕСС ЧЕЛЮСТНО-ЯЗЫЧНОГО ЖЕЛОБКА В ПЕРВУЮ ОЧЕРЕДЬ РАСПРОСТРАНЯЕТСЯ В**

- А) клетчаточные пространства дна полости рта
- Б) клетчаточное пространство поднижнечелюстного треугольника
- В) толщу языка
- Г) зачелюстную ямку

**1904. [T004078] ТРОМБОФЛЕБИТ V. ANGULARIS ЯВЛЯЕТСЯ ХАРАКТЕРНЫМ ОСЛОЖНЕНИЕМ, ВОЗНИКАЮЩИМ ПРИ ЛОКАЛИЗАЦИИ ФУРУНКУЛА В ОБЛАСТИ**

- А) верхней губы
- Б) нижней губы
- В) височной
- Г) подбородка

**1905. [T004079] ВТОРИЧНОЕ ИНФИЦИРОВАНИЕ ПОЗАДИЧЕЛЮСТНОЙ ОБЛАСТИ ПРОИСХОДИТ**

А) при распространении процесса из окологлоточного и крыловиднонижнечелюстного пространства

- Б) от нижних зубов мудрости
- В) от верхних зубов мудрости

Г) при распространении воспалительного процесса из подвисочной и крылонёбной ямки

**1906. [T004080] ПРИ ИНДИЙСКОМ СПОСОБЕ РИНОПЛАСТИКИ КОЖНЫЙ ЛОСКУТ НА ПИТАЮЩЕЙ НОЖКЕ БЕРУТ**

- А) со лба
- Б) со щеки
- В) с шеи
- Г) с плеча

**1907. [T004081] ФИКСАЦИЯ ОТЛОМКОВ ПО ДОНСКОМУ ИСПОЛЬЗУЕТСЯ ПРИ ЛОКАЛИЗАЦИИ ПЕРЕЛОМА НИЖНЕЙ ЧЕЛЮСТИ В**

- А) области угла со смещением ветви
- Б) пределах зубного ряда
- В) центральном отделе
- Г) области альвеолярного отростка

**1908. [T004082] КСЕНОТРАНСПЛАНТАТОМ ЯВЛЯЕТСЯ МАТЕРИАЛ, ВЗЯТЫЙ У**

- А) животного
- Б) близкого родственника
- В) самого пациента
- Г) трупа

**1909. [T004083] ЛЕЧЕНИЕ КОСТНОГО АНКИЛОЗА ВИСОЧНОНИЖНЕЧЕЛЮСТНОГО СУСТАВА ЗАКЛЮЧАЕТСЯ В**

- А) артропластике
- Б) физиотерапии
- В) лечебной физкультуре
- Г) редрессации

**1910. [T004084] СОГЛАСНО ОСНОВНОМУ ПРАВИЛУ ПЛАСТИКИ ПРИ РАБОТЕ НА МЯГКИХ ТКАНЯХ СЛЕДУЕТ**

- А) исключить натяжение перемещённых тканей
- Б) не ушивать рану наглухо
- В) не выполнять мобилизацию тканей
- Г) минимизировать длину разреза

**1911. [T004085] ЛОСКУТ НА ПИТАЮЩЕЙ НОЖКЕ СОСТОИТ ИЗ**

- А) кожи и подкожно-жировой клетчатки
- Б) расщепленной кожи
- В) кожи и мышцы
- Г) кожи, мышцы и кости

**1912. [T004086] СВОБОДНАЯ ПЕРЕСАДКА ЖИРОВОЙ ТКАНИ ПРИМЕНЯЕТСЯ ПРИ**

- А) контурной пластике
- Б) замещении дефектов кожи
- В) миопластике
- Г) хейлопластике

**1913. [T004087] ШИНА ПОРТА ПРИМЕНЯЕТСЯ ПРИ ЛЕЧЕНИИ БОЛЬНЫХ С ПЕРЕЛОМОМ НИЖНЕЙ ЧЕЛЮСТИ**

- А) при полном отсутствии зубов
- Б) при частичной адентии
- В) с дефектом кости
- Г) с переломом корней зубов

**1914. [T004088] ПРИ СИММЕТРИЧНОЙ НИЖНЕЙ МАКРОГНАТИИ ОСТЕОТОМИЮ ЧАЩЕ ВСЕГО ПРОИЗВОДЯТ В ОБЛАСТИ**

- А) ветвей челюсти

- Б) углов челюсти
- В) первых премоляров
- Г) подбородка

**1915. [T004089] НЕПОСРЕДСТВЕННЫМ ИНТРАОПЕРАЦИОННЫМ ОСЛОЖНЕНИЕМ ПРИ ОСТЕОТОМИИ НИЖНЕЙ ЧЕЛЮСТИ ЯВЛЯЕТСЯ**

- А) повреждение нижнеальвеолярной артерии
- Б) слюнной свищ
- В) ишемия тканей операционной области
- Г) парез маргинальной ветви лицевого нерва

**1916. [T004090] СПОСОБОМ ЛЕЧЕНИЯ ФИБРОМАТОЗА ДЁСЕН ЯВЛЯЕТСЯ**

- А) иссечение поражённых участков
- Б) диатермокоагуляция очагов поражения
- В) изготовление эластичной капы, завывшающей прикус
- Г) закрытый кюретаж

**1917. [T004091] ОСТЕОСИНТЕЗ ПО МАКИЕНКО ПРОВОДИТСЯ**

- А) спицей
- Б) минипластинами
- В) стальной проволокой
- Г) бронзово-алюминиевой лигатурой

**1918. [T004093] ХИРУРГИЧЕСКИМ МЕТОДОМ ЛЕЧЕНИЯ, ПОКАЗАННЫМ ПРИ ПЕРЕЛОМЕ НИЖНЕЙ ЧЕЛЮСТИ, ОСЛОЖНИВШЕМСЯ НАГНОЕНИЕМ КОСТНОЙ РАНЫ, ЯВЛЯЕТСЯ**

- А) внеочаговый остеосинтез
- Б) трансочаговый остеосинтез
- В) остеосинтез на костными конструкциями
- Г) внутрикостный шов

**1919. [T004094] ДЛЯ ИММОБИЛИЗАЦИИ ПЕРЕЛОМОВ БЕЗЗУБЫХ ЧЕЛЮСТЕЙ ПРИМЕНЯЕТСЯ ШИНА**

- А) Порта
- Б) Тигерштедта
- В) Ванкевич
- Г) гладкая шина-скоба

**1920. [T004095] УДАЛЕНИЕ ПАПИЛЛЯРНЫХ РАЗРАСТАНИЙ (ОЧАГОВ ПАПИЛЛОМАТОЗА) НА ТВЁРДОМ НЕБЕ ПРОВОДЯТ ПРИ ПОМОЩИ**

- А) электрохирургической петли
- Б) жидкого азота
- В) гелий-неонового лазера
- Г) кровоостанавливающего зажима

**1921. [T004096] ПРИЧИННЫЙ ЗУБ ПРИ ОСТРОМ ОСТЕОМИЕЛИТЕ**

- А) удаляют обязательно
- Б) сохраняют обязательно
- В) шинируют
- Г) депульпируют

**1922. [T004097] ПРИ ОСТРОМ ОСТЕОМИЕЛИТЕ ПОДВИЖНЫЕ ИНТАКТНЫЕ ЗУБЫ В ОБЛАСТИ ПОРАЖЕНИЯ ПОДЛЕЖАТ**

- А) шинированию
- Б) удалению
- В) депульпированию
- Г) избирательному пришлифовыванию

**1923. [T004098] ДЕЗИНТОКСИКАЦИОННАЯ ТЕРАПИЯ ПРИ ОСТРОМ ОСТЕОМИЕЛИТЕ СПОСОБСТВУЕТ**

- А) снижению сенсibilизации организма и повышению защитных сил
- Б) восстановлению трофических нарушений в костной ткани
- В) уменьшению очага поражения и профилактике осложнений
- Г) формированию секвестров в более ранние сроки

**1924. [T004099] ДРЕНИРОВАНИЕ АБСЦЕССА ПОЛОСТИ РТА ПРОВОДИТСЯ**

- А) резиновыми полосками
- Б) марлевыми полосками
- В) ватными тампонами
- Г) бумажными салфетками

**1925. [T004100] ВСКРЫТИЕ КАПСУЛЫ СЛЮННОЙ ЖЕЛЕЗЫ ПРИ ОСТРОМ СИАЛОАДЕНИТЕ ПРОИЗВОДИТСЯ**

- А) только после появления очагов размягчения и флюктуации в области железы
- Б) при развитии инфильтративных изменений в паренхиме железы
- В) после появления гнойного отделяемого из выводного протока железы
- Г) при развитии прогрессирующей сухости во рту

**1926. [T004101] ОПЕРАТИВНЫМ ДОСТУПОМ ДЛЯ ДРЕНИРОВАНИЯ АБСЦЕССА КРЫЛОВИДНО-НИЖНЕЧЕЛЮСТНОГО ПРОСТРАНСТВА ЯВЛЯЕТСЯ РАЗРЕЗ**

- А) слизистой оболочки по крыловидно-челюстной складке
- Б) параллельно внутренней поверхности нижней челюсти на уровне моляров
- В) со стороны кожи, окаймляющий угол нижней челюсти
- Г) со стороны кожи в поднижнечелюстной области

**1927. [T004102] ХИРУРГИЧЕСКИМ МЕТОДОМ ИММОБИЛИЗАЦИИ ПЕРЕЛОМОВ ВЕРХНЕЙ ЧЕЛЮСТИ ЯВЛЯЕТСЯ**

- А) остеосинтез по Макиенко
- Б) метод Адамса
- В) дуга Энгля
- Г) наложение бимаксиллярных шин с працевидной повязкой

**1928. [T004103] ХИРУРГИЧЕСКИМ МЕТОДОМ ИММОБИЛИЗАЦИИ ПЕРЕЛОМОВ ВЕРХНЕЙ ЧЕЛЮСТИ ЯВЛЯЕТСЯ**

- А) лобно-челюстной остеосинтез
- Б) метод Адамса
- В) дуга Энгля
- Г) наложение бимаксиллярных шин с працевидной повязкой

**1929. [T004105] МИНИПЛАСТИНЫ К ОТЛОМКАМ ЧЕЛЮСТЕЙ ФИКСИРУЮТ**

- А) титановыми винтами
- Б) спицей
- В) шурупами
- Г) проволочной лигатурой

**1930. [T004106] РЕПОЗИЦИЯ КОСТЕЙ НОСА ПРИ ЗАПАДЕНИИ ОТЛОМКОВ ПРОИЗВОДИТСЯ**

- А) элеватором Волкова
- Б) крючком Лимберга
- В) прямым элеватором
- Г) носовым зеркалом

**1931. [T004107] ПОЗДНЯЯ ПЕРВИЧНАЯ ХИРУРГИЧЕСКАЯ ОБРАБОТКА РАН ЛИЦА ПРОВОДИТСЯ СПУСТЯ**

- А) 48 часов
- Б) 24 часа
- В) 8-12 часов

Г) 8 суток

**1932. [T004108] ВТОРИЧНУЮ ХИРУРГИЧЕСКУЮ ОБРАБОТКУ РАН ЧЕЛЮСТНО-ЛИЦЕВОЙ ОБЛАСТИ ПРОВОДЯТ ПРИ**

А) медленном отторжении некротизированных тканей, длительном течении раневого процесса

Б) отторжении некротизированных тканей и появлении грануляций

В) эпителизации раны

Г) на 4-5 сутки

**1933. [T004109] ОПЕРАТИВНЫМ ВМЕШАТЕЛЬСТВОМ ПРИ ИЗОЛИРОВАННОМ ПЕРЕЛОМЕ СКУЛОВОЙ КОСТИ СО СМЕЩЕНИЕМ ЯВЛЯЕТСЯ**

А) репозиция скуловой кости

Б) остеотомия верхней челюсти

В) верхнечелюстная синусотомия с репозицией отломков

Г) радикальная верхнечелюстная синусотомия с репозицией отломков

**1934. [T004110] ОТСРОЧЕННОЕ СПЕЦИАЛИЗИРОВАННОЕ ЛЕЧЕНИЕ ПОВРЕЖДЕНИЙ ЛИЦА ПРИ СОЧЕТАННОЙ ТРАВМЕ ЗАКЛЮЧАЕТСЯ В**

А) лечении осложнений воспалительного характера, окончательной иммобилизации переломов костей лица

Б) остановке кровотечения, улучшении функции внешнего дыхания

В) первичной хирургической обработке раны

Г) временной или окончательной иммобилизации переломов костей лица

**1935. [T004111] ПЕРЕСАДКУ КОЖИ НА ОЖГОВУЮ РАНУ ПРОИЗВОДЯТ**

А) после отторжения струпа и развития грануляций

Б) как можно раньше

В) на 5 сутки после ожога

Г) с момента эпителизации

**1936. [T004112] МЕТОДОМ ПЛАСТИКИ ПО ЛИМБЕРГУ НАЗЫВАЕТСЯ ПЕРЕМЕЩЕНИЕ ЛОСКУТОВ**

А) встречных треугольных

Б) на питающей ножке

В) на сосудистом анастомозе

Г) свободных кожных лоскутов

**1937. [T004113] МЕТОДИКА ПЛАСТИКИ ВСТРЕЧНЫМИ ТРЕУГОЛЬНЫМИ ЛОСКУТАМИ НОСИТ НАЗВАНИЕ МЕТОДИКИ**

А) Лимберга

Б) Миларда

В) Седилло

Г) Аббе

**1938. [T004114] ПРИ ПЕРЕМЕЩЕНИИ ВСТРЕЧНЫХ ТРЕУГОЛЬНЫХ ЛОСКУТОВ ПРОИСХОДИТ**

А) смена диагоналей

Б) смена шовного материала

В) смена катетов

Г) расхождение краёв раны

**1939. [T004115] НАИБОЛЕЕ МОБИЛЬНЫМ ЛОСКУТОМ ПРИ ПЛАСТИКЕ ПО ЛИМБЕРГУ ЯВЛЯЕТСЯ \_\_\_\_\_ С \_\_\_\_\_ УГЛОМ**

А) меньший; острым

Б) меньший; тупым

В) больший; тупым

Г) меньший; прямым

**1940. [T004116] МЕТОД УШИВАНИЯ ТКАНЕЙ НА СЕБЯ ВЫПОЛНЯЕТСЯ**

- А) послойным ушиванием раны без мобилизации краёв
- Б) мобилизацией краёв раны с фиксацией пластырем
- В) наложением только погружных швов
- Г) наложением только разгружающих швов

**1941. [T004117] ОСНОВНЫМ ПРАВИЛОМ ПЛАСТИКИ МЕСТНЫМИ ТКАНЯМИ ЯВЛЯЕТСЯ**

- А) отсутствие натяжения в краях раны
- Б) недопустимость мобилизации тканей
- В) минимальная длина разреза
- Г) хороший гемостаз

**1942. [T004118] ПРИРОСТ ТКАНЕЙ ПРИ РАВНОМЕРНЫХ УГЛАХ ФИГУР**

- А) происходит одинаково в обе стороны
- Б) не происходит
- В) происходит равномерно в сторону больших углов
- Г) происходит равномерно в сторону дополнительных разрезов

**1943. [T004119] ПРИРОСТ ТКАНЕЙ ПРИ НЕРАВНЫХ УГЛАХ ФИГУР ПРОИСХОДИТ У \_\_\_\_\_ УГЛА**

- А) вершины большего
- Б) основания большего
- В) вершины малого
- Г) основания меньшего

**1944. [T004120] УБЫЛЬ ТКАНЕЙ ПРИ НЕРАВНЫХ УГЛАХ ФИГУР ПРОИСХОДИТ У \_\_\_\_\_ УГЛА**

- А) основания меньшего
- Б) основания большего
- В) вершины большего
- Г) вершины малого

**1945. [T004121] ВИДОМ ПЛАСТИКИ МЕСТНЫМИ ТКАНЯМИ, ПРИ КОТОРОМ ТКАНИ ПЕРЕНОСЯТ ИЗ ОТДАЛЁННОГО ОТ ДЕФЕКТА МЕСТА, ЯВЛЯЕТСЯ**

- А) пластика лоскутами на ножке
- Б) мобилизация краёв раны
- В) пластика треугольными лоскутами
- Г) пересадка свободной кожи

**1946. [T004122] ПРИ ИНДИЙСКОЙ РИНОПЛАСТИКЕ ЛОСКУТ НА НОЖКЕ БЕРУТ С**

- А) лобной области
- Б) шеи
- В) щёчной области
- Г) губо-щёчной складки

**1947. [T004123] ПЕРВЫМ ЭТАПОМ ПЛАСТИЧЕСКОЙ ОПЕРАЦИИ ЯВЛЯЕТСЯ**

- А) обезболивание
- Б) разрез
- В) определение показаний
- Г) планирование вмешательства

**1948. [T004124] ПЕРВЫМ ЭТАПОМ ВОССТАНОВИТЕЛЬНОГО ЛЕЧЕНИЯ ЯВЛЯЕТСЯ**

- А) планирование
- Б) разрез
- В) обезболивание
- Г) определение показаний



**1949. [T004125] МЕТОДИКА ПЛАСТИКИ ДЕФОРМАЦИИ ВЕРХНЕЙ ГУБЫ ПРИ ВРОЖДЁННОЙ РАСЩЕЛИНЕ НАЗЫВАЕТСЯ МЕТОДИКОЙ**

- А) Лимберга
- Б) Лексера
- В) Седилло
- Г) Крайля

**1950. [T004126] КОРРЕГИРУЮЩАЯ ОПЕРАЦИЯ ПРИ ВРОЖДЁННОЙ РАСЩЕЛИНЕ И УПЛОЩЕНИИ ВЕРХНЕЙ ГУБЫ ПРОВОДИТСЯ ПО МЕТОДИКЕ**

- А) Аббе
- Б) Миларда
- В) Лапчинского
- Г) Шимановского

**1951. [T004127] ОСНОВНЫМИ ЗАДАЧАМИ ПЛАСТИКИ ПРИ ВРОЖДЁННОЙ РАСЩЕЛИНЕ ВЕРХНЕЙ ГУБЫ ЯВЛЯЕТСЯ УСТРАНЕНИЕ**

- А) дефекта губы и деформации крыла носа
- Б) рубцовой деформации
- В) искривления перегородки носа
- Г) выворота крыла носа

**1952. [T004128] ПРИ ПЛАСТИКЕ ВЕРХНЕЙ ГУБЫ ФИКСАЦИЯ ЛОСКУТОВ ОСУЩЕСТВЛЯЕТСЯ**

- А) узловым швом
- Б) непрерывным швом
- В) гипсовой повязкой
- Г) разгрузочными швами

**1953. [T004129] МОСТОВИДНЫЙ ЛОСКУТ ПО ЛАПЧИНСКОМУ ФОРМИРУЮТ ИЗ ТКАНЕЙ ОБЛАСТИ**

- А) подподбородочной
- Б) теменной
- В) затылочной
- Г) лобной

**1954. [T004130] МОСТОВИДНЫЙ ЛОСКУТ ЛЕКСЕРА ФОРМИРУЮТ ИЗ ТКАНЕЙ**

- А) теменной области
- Б) затылочной области
- В) подподбородочной области
- Г) лобной области

**1955. [T004131] МЕТОД ЗАКРЫТИЯ ДЕФЕКТА СКОЛЬЗЯЩИМ ЛОСКУТОМ БЫЛ ПРЕДЛОЖЕН**

- А) Шимановским
- Б) Рауэром
- В) Диффенбахом
- Г) Лимбергом

**1956. [T004132] МЕТОД ФОРМИРОВАНИЯ ДУБЛИРОВАННОГО ЛОСКУТА ПРЕДЛОЖЕН**

- А) Рауэром
- Б) Брунсом
- В) Диффенбахом
- Г) Лимбергом

**1957. [T004133] ДУБЛИРОВАННЫЙ ЛОСКУТ ПО РАУЭРУ ФОРМИРУЕТСЯ НА**

- А) плече и груди
- Б) плече и животе
- В) груди и животе

Г) груди и шея

**1958. [Т004134] ДЛЯ ВОССТАНОВЛЕНИЯ ДЕФЕКТА БРОВЕЙ ЛОСКУТ НА НОЖКЕ ФОРМИРУЮТ**

А) на волосистой части головы

Б) в заушной области

В) в лобной области

Г) в области губо-щёчной складки

**1959. [Т004135] СВОБОДНЫЙ КОЖНЫЙ ЛОСКУТ ПО ПЕДЖЕТУ НАЗЫВАЕТСЯ**

А) в три четверти толщины

Б) расщеплённым

В) тонким дермоэпителиальным

Г) полнослойной кожей без клетчатки

**1960. [Т004136] СВОБОДНОЙ ПЕРЕСАДКОЙ КОЖИ НАЗЫВАЕТСЯ**

А) пересадка кожного ауто трансплантата

Б) перенос кожи стебельчатого лоскута

В) перемещение кожного лоскута на ножке

Г) перемещение кожного лоскута на микроанастомозе

**1961. [Т004137] СВОБОДНЫЙ КОЖНЫЙ ЛОСКУТ ФИКСИРУЮТ НА РАНЕ**

А) узловыми швами

Б) давящей повязкой

В) узловыми швами и давящей повязкой

Г) парафиновой повязкой

**1962. [Т004138] МАКСИМАЛЬНЫЕ РАЗМЕРЫ СВОБОДНОГО КОЖНОГО АУТОТРАНСПЛАНТАТА СОСТАВЛЯЮТ НЕ БОЛЕЕ (СМ)**

А) 6

Б) 3

В) 4

Г) 2

**1963. [Т004139] ДЛЯ КОНТУРНОЙ ПЛАСТИКИ НЕ ИСПОЛЬЗУЮТ**

А) мышцы

Б) кость

В) хрящ

Г) титановые минипластины

**1964. [Т004140] ВТОРИЧНАЯ КОСТНАЯ ПЛАСТИКА ПОСЛЕ ОСНОВНОЙ ОПЕРАЦИИ ПРОВОДИТСЯ ЧЕРЕЗ**

А) 1-1,5 года

Б) 1-2 месяца

В) 3-4 месяца

Г) 6-8 месяцев

**1965. [Т004141] СРОКИ ПРОВЕДЕНИЯ ВТОРИЧНОЙ КОСТНОЙ ПЛАСТИКИ ОБУСЛОВЛЕННЫ**

А) завершением образования костной мозоли

Б) завершением формирования рубцов

В) завершением формирования сосудов

Г) восстановлением иннервации **1966. [Т004142] АУТОТРАНСПЛАНТАТ ДЛЯ**

**ПРОВЕДЕНИЯ КОСТНОЙ ПЛАСТИКИ ЧЕЛЮСТЕЙ БЕРУТ ИЗ**

А) гребешка подвздошной кости

Б) костей стопы

В) бедренной кости

Г) ключицы

**1967. [T004143] НАИБОЛЕЕ ПОДХОДЯЩИМИ ДОНОРСКИМ МЕСТОМ ДЛЯ СВОБОДНОЙ ПЕРЕСАДКИ КОЖИ НА ЛИЦО ЯВЛЯЕТСЯ**

- А) внутренняя поверхность плеча
- Б) передняя поверхность живота
- В) задняя поверхность шеи
- Г) кожа предплечья

**1968. [T004144] СКУЛОВУЮ КОСТЬ ФИКСИРУЮТ**

- А) минипластинами
- Б) винтами
- В) проволочной лигатурой
- Г) брекетами

**1969. [T004145] ФИКСАЦИЯ СКУЛОВОЙ КОСТИ ПОСЛЕ ЕЁ РЕПОЗИЦИИ ЭЛЕВАТОРОМ КАРАПЕТЯНА ОСУЩЕСТВЛЯЕТСЯ**

- А) тампоном, пропитанным Йодоформом
- Б) коллодийной повязкой
- В) пластмассовым вкладышем
- Г) наружными швами

**1970. [T004146] ОПЕРАТИВНОЕ ЛЕЧЕНИЕ ПРИ СРЕДИННОЙ РАСЩЕЛИНЕ НОСА ПРОВОДИТСЯ НА ЧАСТИ НОСА**

- А) костно-хрящевой
- Б) кожной
- В) хрящевой
- Г) костной

**1971. [T004147] УСТРАНЕНИЕ СЕДЛОВИДНОГО НОСА ПРОВОДИТСЯ ПУТЁМ**

- А) введения хрящевого трансплантата
- Б) сшивания четырёхугольных хрящей
- В) введения костного трансплантата
- Г) сшивания крыльных хрящей

**1972. [T004149] ПРИ ОСТЕОТОМИИ ВЕРХНЕЙ ЧЕЛЮСТИ РАЗРЕЗ СЛИЗИСТОЙ ОБОЛОЧКИ ПРОХОДИТ ОТ**

- А) 1.6 до 2.6
- Б) 1.3 до 2.3
- В) 1.4 до 2.4
- Г) бугра до 4.5

**1973. [T004150] ОСТЕОТОМИЮ ВЕРХНЕЙ ЧЕЛЮСТИ ПРОВОДЯТ ПО ФОР**

- А) I
- Б) II и срединному шву
- В) III
- Г) IV

**1974. [T004151] ОСТЕОТОМИЮ ВЕРХНЕЙ ЧЕЛЮСТИ ПРИ ЕЁ СУЖЕНИИ ПРОВОДЯТ ПО ФОР**

- А) I и срединному шву
- Б) II
- В) III
- Г) I

**1975. [T004152] ПРИ ФРАГМЕНТАРНОЙ ОСТЕОТОМИИ ВЕРХНЕЙ ЧЕЛЮСТИ УДАЛЯЮТ**

- А) 1.5: 2.5
- Б) 1.3: 2.3
- В) 1.2: 2.2

Г) 3.5: 4.5

**1976. [T004153] ПРИ РЕТРО ПОЛОЖЕНИИ ВЕРХНЕЙ ЧЕЛЮСТИ ПОСЛЕ ЕЁ ОСТЕОТОМИИ СМЕЩЕНИЕ ПРОВОДЯТ**

- А) вперёд
- Б) вверх
- В) назад
- Г) вправо

**1977. [T004154] СЛИЗИСТАЯ ОБОЛОЧКА ВЕРХНЕЧЕЛЮСТНЫХ СИНУСОВ ПОСЛЕ ОСТЕОТОМИИ ВЕРХНЕЙ ЧЕЛЮСТИ**

- А) не удаляется
- Б) удаляется частично в области дна
- В) удаляется полностью
- Г) удаляется частично в области медиальной стенки носа

**1978. [T004155] ФИКСАЦИЯ ВЕРХНЕЙ ЧЕЛЮСТИ ПОСЛЕ ОСТЕОТОМИИ ПРОВОДИТСЯ В ОБЛАСТИ**

- А) скулоальвеолярного гребня и грушевидного отверстия
- Б) скулоальвеолярного гребня с двух сторон
- В) скулоальвеолярного гребня и бугров с двух сторон
- Г) бугров

**1979. [T004156] ПРИ ДОБРОКАЧЕСТВЕННЫХ НОВООБРАЗОВАНИЯХ ВЕРХНЕЙ ЧЕЛЮСТИ В ПРЕДЕЛАХ АЛЬВЕОЛЯРНОЙ ЧАСТИ ПРОВОДИТСЯ**

- А) частичная резекция верхней челюсти
- Б) резекция верхней челюсти
- В) половинная резекция верхней челюсти
- Г) химиотерапия

**1980. [T004157] ДОСТУП ДЛЯ ОПЕРАЦИИ ЧАСТИЧНОЙ РЕЗЕКЦИИ ВЕРХНЕЙ ЧЕЛЮСТИ ПРОВОДИТСЯ СПОСОБОМ**

- А) внутриротовым
- Б) по Евдокимову
- В) по Рудько
- Г) по Диффенбаху

**1981. [T004158] ОСТЕОТОМИЯ НИЖНЕЙ ЧЕЛЮСТИ ВНУТРИРОТОВЫМ СПОСОБОМ ПРОВОДИТСЯ ПО**

- А) Обвегезору
- Б) Тигершедту
- В) Евдокимову
- Г) Рудько

**1982. [T004159] АУТОТРАНСПЛАНТАТ ДЛЯ ПРОВЕДЕНИЯ КОСТНОЙ ПЛАСТИКИ НИЖНЕЙ ЧЕЛЮСТИ БЕРУТ ИЗ**

- А) малой берцовой кости
- Б) бедренной кости
- В) точка стопы
- Г) ключицы

**1983. [T004160] ОСНОВНОЙ ХИРУРГИЧЕСКИЙ МЕТОД ЛЕЧЕНИЯ РУБЦОВОЙ КОНТРАКТУРЫ НИЖНЕЙ ЧЕЛЮСТИ ЗАКЛЮЧАЕТСЯ В**

А) рассечении и иссечении рубцов с последующей пластикой операционных дефектов

- Б) иссечении рубцов
- В) рассечении рубцов
- Г) вертикальной остеотомии ветвей нижней челюсти

**1984. [T004161] К ОРТОПЕДИЧЕСКИМ МЕТОДАМ ИММОБИЛИЗАЦИИ ПЕРЕЛОМОВ ВЕРХНЕЙ ЧЕЛЮСТИ ОТНОСИТСЯ**

- А) наложение бимаксиллярных шин с пращевидной повязкой
- Б) остеосинтез
- В) аппарат Збаржа
- Г) дуга Энгля

**1985. [T004162] К ХИРУРГИЧЕСКО-ОРТОПЕДИЧЕСКИМ МЕТОДАМ ИММОБИЛИЗАЦИИ ПЕРЕЛОМОВ ВЕРХНЕЙ ЧЕЛЮСТИ ОТНОСИТСЯ**

- А) метод Адамса
- Б) остеосинтез
- В) дуга Энгля
- Г) наложение бимаксиллярных шин с пращевидной повязкой

**1986. [T004163] ДЛЯ ИММОБИЛИЗАЦИИ ПЕРЕЛОМОВ БЕЗЗУБЫХ ЧЕЛЮСТЕЙ ПРИМЕНЯЕТСЯ ШИНА**

- А) Порта
- Б) Ванкевич
- В) Тигерштедта
- Г) Збаржа

**1987. [T004165] МЕТОДОМ ФИКСАЦИИ ПРИ ПЕРЕЛОМАХ КОСТЕЙ НОСА ЯВЛЯЕТСЯ**

- А) тампонада носовых ходов и наружная повязка из гипса или коллодия
- Б) пращевидная повязка
- В) тампонада носовых ходов
- Г) остеосинтез

**1988. [T004166] ДЛЯ РЕПОЗИЦИИ СКУЛОВОЙ КОСТИ ПРИ ЕЁ ПЕРЕЛОМЕ ПРИМЕНЯЮТ**

- А) крючок Лимберга
- Б) распатор
- В) зажим Кохера
- Г) крючок Фарабефа

**1989. [T004167] ДОСТУП ДЛЯ РЕПОЗИЦИИ СКУЛОВОЙ КОСТИ ЭЛЕВАТОРОМ КАРАПЕТЯНА ПРОВОДЯТ СПОСОБОМ**

- А) внутриротовым
- Б) внеротовым В) наружным
- Г) внутренним

**1990. [T004168] ПОСЛЕ РЕПОЗИЦИИ ФИКСАЦИЯ СКУЛОВОЙ КОСТИ ПРИ ЕЁ ПЕРЕЛОМЕ СО СМЕЩЕНИЕМ В ВЕРХНЕЧЕЛЮСТНУЮ ПАЗУХУ ОСУЩЕСТВЛЯЕТСЯ**

- А) тампоном, пропитанным Йодоформом
- Б) коллодийной повязкой
- В) пластмассовым вкладышем
- Г) наружными швами

**1991. [T004169] РАННЯЯ ПЕРВИЧНАЯ ХИРУРГИЧЕСКАЯ ОБРАБОТКА РАН ЛИЦА ПРОВОДИТСЯ С МОМЕНТА ТРАВМЫ В ТЕЧЕНИЕ (ЧАС)**

- А) 24
- Б) 8-12
- В) 48
- Г) 72

**1992. [T004170] ОТСРОЧЕННАЯ ПЕРВИЧНАЯ ХИРУРГИЧЕСКАЯ ОБРАБОТКА РАН ЛИЦА ПРОВОДИТСЯ С МОМЕНТА ТРАВМЫ В ТЕЧЕНИЕ**

- А) 24-48 часов
- Б) 8-12 часов
- В) 3 суток Г) 8 суток

**1993. [T004171] ОБЯЗАТЕЛЬНЫМ МЕРОПРИЯТИЕМ ПРИ ПРОВЕДЕНИИ ПЕРВИЧНОЙ ХИРУРГИЧЕСКОЙ ОБРАБОТКИ РАН ЛИЦА ЯВЛЯЕТСЯ ВВЕДЕНИЕ**

- А) противостолбнячной сыворотки
- Б) антирабической сыворотки
- В) стафилококкового анатоксина
- Г) гамма-глобулина

**1994. [T004172] ПЕРВИЧНАЯ ХИРУРГИЧЕСКАЯ ОБРАБОТКА РАН ЛИЦА ПО ВОЗМОЖНОСТИ ДОЛЖНА БЫТЬ**

- А) ранней и окончательной
- Б) частичной и ранней
- В) своевременной и частичной
- Г) частичной и поздней

**1995. [T004173] ФИКСАЦИЯ СКУЛОВОЙ КОСТИ ПОСЛЕ ЕЁ РЕПОЗИЦИИ КРЮЧКОМ ЛИМБЕРГА ОСУЩЕСТВЛЯЕТСЯ**

- А) заклиниванием между отломками
- Б) наружными швами
- В) пластмассовым вкладышем
- Г) тампоном, пропитанным Йодоформом

**1996. [T004174] СРОЧНОЕ СПЕЦИАЛИЗИРОВАННОЕ ЛЕЧЕНИЕ ПОВРЕЖДЕНИЙ ЛИЦА ПРИ СОЧЕТАННОЙ ТРАВМЕ ЗАКЛЮЧАЕТСЯ В**

- А) первичной хирургической обработке раны, временной или окончательной иммобилизации переломов костей лица
- Б) лечении осложнений воспалительного характера
- В) иммобилизации переломов костей лица
- Г) остановке кровотечения, улучшении функции внешнего дыхания

**1997. [T004175] ПЕРВИЧНАЯ ХИРУРГИЧЕСКАЯ ОБРАБОТКА ОЖОГА ВКЛЮЧАЕТ В СЕБЯ**

- А) антисептическую обработку кожи вокруг ожога, удаление крупных пузырей и очищение загрязнения, мазевую повязку
- Б) антисептическую обработку кожи вокруг ожога
- В) иссечение обожжённой кожи
- Г) наложение асептической повязки

**1998. [T004176] ОБЯЗАТЕЛЬНЫМ УСЛОВИЕМ ПРИ ВПРАВЛЕНИИ ВЫВИХА НИЖНЕЙ ЧЕЛЮСТИ ЯВЛЯЕТСЯ ОТТЯГИВАНИЕ ЧЕЛЮСТИ**

- А) книзу
- Б) в сторону
- В) вверх
- Г) в сторону вывиха

**1999. [T004177] БОЛЬШИЕ ПАЛЬЦЫ РУК ВРАЧ ПРИ ВПРАВЛЕНИИ ВЫВИХА НИЖНЕЙ ЧЕЛЮСТИ УСТАНОВЛИВАЕТ НА**

- А) моляры справа и слева или альвеолярные отростки
- Б) углы нижней челюсти
- В) фронтальную группу зубов
- Г) моляры верхней челюсти

**2000. [T004178] ПРИ ВЫВИХЕ НИЖНЕЙ ЧЕЛЮСТИ ПОКАЗАНО**

- А) вправление головки в суставную впадину
- Б) проведение иммобилизации
- В) проведение резекции суставного бугорка
- Г) прошивание суставной капсулы

**2001. [T004179] ЭФФЕКТИВНОСТЬ ВОССТАНОВИТЕЛЬНОГО ЛЕЧЕНИЯ ОЦЕНИВАЕТСЯ ПО**

- А) анатомической форме
- Б) восприятию со стороны окружающих
- В) общему состоянию больного
- Г) адекватности восприятия лечения

**2002. [Т004180] ЭФФЕКТИВНОСТЬ ВОССТАНОВИТЕЛЬНОГО ЛЕЧЕНИЯ ОЦЕНИВАЕТСЯ ПО**

- А) функции
- Б) восприятию со стороны окружающих
- В) общему состоянию больного
- Г) адекватности восприятия лечения

**2003. [Т004181] ШВЫ В ПОЛОСТИ РТА ПОСЛЕ ОСТЕОТОМИИ ВЕРХНЕЙ ЧЕЛЮСТИ СНИМАЮТСЯ НА (СУТ.)**

- А) 7-10
- Б) 2-3
- В) 3-5
- Г) 12-15

**2004. [Т004182] ЛЕЧЕНИЕ КОНТРАКТУР НИЖНЕЙ ЧЕЛЮСТИ ЯВЛЯЕТСЯ**

- А) комплексным
- Б) хирургическим
- В) консервативным
- Г) физиотерапевтическим

**2005. [Т004183] ЭКСТРЕННОЕ СПЕЦИАЛИЗИРОВАННОЕ ЛЕЧЕНИЕ ПОВРЕЖДЕНИЙ ЛИЦА ПРИ СОЧЕТАННОЙ ТРАВМЕ ЗАКЛЮЧАЕТСЯ В**

- А) остановке кровотечения, улучшении функции внешнего дыхания
- Б) лечении осложнений воспалительного характера, окончательной иммобилизации переломов костей лица
- В) первичной хирургической обработке раны
- Г) временной или окончательной иммобилизации переломов костей лица

**2006. [Т004184] К ЛЕЧЕБНЫМ МЕРОПРИЯТИЯМ ПРИ СТЕНОТИЧЕСКОЙ АСФИКСИИ ОТНОСИТСЯ**

- А) трахеотомия
- Б) введение воздуховода
- В) удаление инородного тела
- Г) восстановление анатомического положения органа

**2007. [Т004185] К ЛЕЧЕБНЫМ МЕРОПРИЯТИЯМ ПРИ ДИСЛОКАЦИОННОЙ АСФИКСИИ ОТНОСИТСЯ**

- А) восстановление анатомического положения органа
- Б) введение воздуховода
- В) удаление инородного тела
- Г) трахеотомия

**2008. [Т004187] ДЛЯ ПРОФИЛАКТИКИ АСФИКСИИ ЯЗЫК ПРОШИВАЕТСЯ В НАПРАВЛЕНИИ**

- А) горизонтально
- Б) под углом к средней линии
- В) вертикально по средней линии
- Г) под углом к боковой поверхности языка

**2009. [Т004188] ДЛЯ ПРОФИЛАКТИКИ АСФИКСИИ ЯЗЫК ПРОШИВАЕТСЯ**

- А) на границе задней и средней трети
- Б) в передней трети
- В) по средней линии

Г) у корня

**2010. [Т004189] ПРИ ПРОВЕДЕНИИ ОСТЕОТОМИИ ВЕРХНЕЙ ЧЕЛЮСТИ ПРИМЕНЯЕТСЯ**

А) общее обезболивание (наркоз)

Б) местное обезболивание

В) нейрорептаналгезия

Г) комбинированное обезболивание

**2011. [Т004190] ПРИ ПРОВЕДЕНИИ ОСТЕОТОМИИ НИЖНЕЙ ЧЕЛЮСТИ ПРИМЕНЯЕТСЯ**

А) общее обезболивание (наркоз)

Б) комбинированное обезболивание

В) местное обезболивание

Г) нейрорептаналгезия

**2012. [Т004191] ПРИ ВПРАВЛЕНИИ ВЫВИХА НИЖНЕЙ ЧЕЛЮСТИ ПРИМЕНЯЕТСЯ**

А) обезболивание по Дубову

Б) общее обезболивание (наркоз)

В) нейрорептаналгезия

Г) сочетанное обезболивание

**2013. [Т004192] ПОКАЗАНИЕМ ДЛЯ ПРОВЕДЕНИЯ НАРКОЗА ПРИ ВПРАВЛЕНИИ ВЫВИХА НИЖНЕЙ ЧЕЛЮСТИ ЯВЛЯЕТСЯ**

А) рефлекторная контрактура жевательных мышц

Б) привычный вывих

В) выраженная гиперсаливация

Г) деформация ветви челюсти

**2014. [Т004193] МЕТОДОМ ФИЗИОТЕРАПИИ, НАПРАВЛЕННЫМ НА УСКОРЕНИЕ КОНСОЛИДАЦИИ ОТЛОМКОВ В ПЕРВЫЕ ДНИ ПОСЛЕ ПЕРЕЛОМА ЧЕЛЮСТИ, ЯВЛЯЕТСЯ**

А) ультрафонофорез с Метилурацилом

Б) парафинотерапия

В) электрофорез с Лидазой

Г) массаж

**2015. [Т004194] ЛЕЧЕНИЕ ОСТРОГО АРТРИТА ВИСОЧНО-НИЖНЕЧЕЛЮСТНОГО СУСТАВА (ВНЧС) ВКЛЮЧАЕТ**

А) физиотерапию

Б) редрессацию

В) артропластику

Г) создание ложного сустава

**2016. [Т004195] СТИМУЛИРУЕТ ЭПИТЕЛИЗАЦИЮ РАНЫ**

А) Солкосерил

Б) Коргликон

В) эмульсия Синтомицина

Г) Триметилдифтор параамин

**2017. [Т004196] ДЛЯ РЕПОЗИЦИИ СКУЛОВОЙ КОСТИ ПРИ ЕЁ ПЕРЕЛОМЕ ПРИМЕНЯЮТ**

А) элеватор Карапетяна

Б) распатор

В) зажим Кохера

Г) крючок Фарабефа

**2018. [Т004197] ДЛЯ ПРОФИЛАКТИКИ АСФИКСИИ ПРИ ОПЕРАЦИЯХ СО ЗНАЧИТЕЛЬНЫМ СМЕЩЕНИЕМ ТКАНЕЙ ДНА ПОЛОСТИ РТА ПРОВОДЯТ**



- А) наложение трахеостомы
- Б) введение воздуховода
- В) наложение бимаксиллярных шин
- Г) прошивание и выведение языка

**2019. [T004198] СВОБОДНОЕ ДЫХАНИЕ ПОСЛЕ ЭКСТУБАЦИИ ОБЕСПЕЧИВАЕТСЯ**

- А) введением воздуховода
- Б) трахеостомией
- В) прошиванием и выведением языка
- Г) поворотом головы пациента

**2020. [T004199] КРИТЕРИЕМ ДЛЯ ПРОВЕДЕНИЯ ВТОРИЧНОЙ КОСТНОЙ ПЛАСТИКИ ПОСЛЕ УДАЛЕНИЯ ЗЛОКАЧЕСТВЕННЫХ ОПУХОЛЕЙ ЧЕЛЮСТЕЙ ЯВЛЯЕТСЯ**

- А) отсутствие рецидива
- Б) объём опухоли
- В) вид первичной опухоли
- Г) характер метастазирования

**2021. [T004200] В КОМПЛЕКС МЕРОПРИЯТИЙ ПРИ ЛЕЧЕНИИ ХРОНИЧЕСКОГО НЕСПЕЦИФИЧЕСКОГО АРТРИТА ВИСОЧНО-НИЖНЕ-ЧЕЛЮСТНОГО СУСТАВА (ВНЧС) ВХОДЯТ**

- А) физиотерапия, нормализация окклюзии, разгрузка и покой ВНЧС
- Б) химиотерапия, иглотерапия
- В) физиотерапия, остеотомия нижней челюсти, иммобилизация
- Г) физиотерапия, резекция мышечного отростка, разгрузка и покой ВНЧС

**2022. [T004201] ЭФФЕКТИВНОСТЬ ВОССТАНОВИТЕЛЬНОГО ЛЕЧЕНИЯ ОЦЕНИВАЕТСЯ ПО**

- А) эстетической гармонии
- Б) восприятию со стороны окружающих
- В) общему состоянию больного
- Г) адекватности восприятия лечения

**2023. [T004204] «ТРУБОЧНЫМ» СТОЛОМ НАЗЫВАЕТСЯ**

- А) протёртое гомогенное питание
- Б) диета при ксеростомии
- В) диета после резекции желудка
- Г) диета при заболеваниях ЖКТ

**2024. [T004205] ДЛЯ ПОВЫШЕНИЯ ЭФФЕКТИВНОСТИ ПЛАСТИКИ ИСПОЛЬЗУЮТ**

- А) физиотерапию
- Б) массаж
- В) СВЧ гипертермию
- Г) криотерапию

**2025. [T004206] ПРИ НАРУШЕНИИ МИКРОЦИРКУЛЯЦИИ В ЛОСКУТЕ НА НОЖКЕ В ПОСЛЕОПЕРАЦИОННОМ ПЕРИОДЕ ПРОВОДИТСЯ**

- А) физиотерапия
- Б) криотерапия
- В) гидромассаж
- Г) электрокоагуляция

**2026. [T004207] ПРИ НАРУШЕНИИ МИКРОЦИРКУЛЯЦИИ В ЛОСКУТЕ НА НОЖКЕ В ПОСЛЕОПЕРАЦИОННОМ ПЕРИОДЕ ПРОВОДИТСЯ**

- А) ГБО-терапия
- Б) криотерапия
- В) гидромассаж

Г) электрокоагуляция  
**2027. [T004208] ДЕРМАБРАЗИЮ ПЕРЕСАЖЕННОГО КОЖНОГО ЛОСКУТА ПРОВОДЯТ ПРИ**

- А) гиперпигментации
- Б) грубых рубцовых изменениях
- В) рубцовых изменениях слизистой оболочки
- Г) образовании келлоидного рубца

**2028. [T004209] ДЛЯ УСКОРЕНИЯ ПРИЖИВЛЕНИЯ СВОБОДНОГО КОЖНОГО ЛОСКУТА В ПОСЛЕОПЕРАЦИОННОМ ПЕРИОДЕ ПРОВОДИТСЯ**

- А) ГБО-терапия
- Б) криотерапия
- В) гидромассаж
- Г) электрокоагуляция

**2029. [T004210] ДЛЯ УСКОРЕНИЯ ПРИЖИВЛЕНИЯ СВОБОДНОГО КОЖНОГО ЛОСКУТА В ПОСЛЕОПЕРАЦИОННОМ ПЕРИОДЕ ПРОВОДИТСЯ**

- А) физиотерапия
- Б) гидромассаж
- В) криотерапия
- Г) химиотерапия

**2030. [T004211] РАДИОИЗОТОПНОЕ СЦИНЦИОГРАФИЧЕСКОЕ ИССЛЕДОВАНИЕ ДЛЯ ОЦЕНКИ КРОВΟΣНАБЖЕНИЯ РЕВАСКУЛЯРИЗОВАННОГО ТРАНСПЛАНТАТА ВПЕРВЫЕ ПОСЛЕ ОПЕРАЦИИ ПРОВОДИТСЯ НА (СУТ.)**

- А) 5
- Б) 2
- В) 3
- Г) 4

**2031. [T004212] ДЛЯ УСКОРЕНИЯ РЕГЕНЕРАЦИИ КОСТНОЙ ТКАНИ ПОСЛЕ ОСТЕОТОМИИ НАЗНАЧАЮТ**

- А) ГБО-терапию
- Б) криотерапию
- В) химиотерапию
- Г) дезинтоксинационную терапию

**2032. [T004213] ДЛЯ ПИТАНИЯ ПАЦИЕНТА ПОСЛЕ ОСТЕОТОМИИ ВЕРХНЕЙ ЧЕЛЮСТИ НАЗНАЧАЮТ СТОЛ**

- А) трубочный
- Б) 15
- В) 9
- Г) 1

**2033. [T004214] ПРИ ОСТЕОТОМИИ ВЕРХНЕЙ ЧЕЛЮСТИ РЕЗИНОВАЯ ТЯГА НАКЛАДЫВАЕТСЯ ПОСЛЕ ОПЕРАЦИИ ЧЕРЕЗ**

- А) несколько часов после операции или на следующий день
- Б) 4 дня
- В) 5 дней
- Г) 7 дней

**2034. [T004215] ДЛЯ УСКОРЕНИЯ РЕГЕНЕРАЦИИ КОСТНОЙ ТКАНИ ПОСЛЕ ОСТЕОТОМИИ ЧЕЛЮСТЕЙ НАЗНАЧАЮТ**

- А) ГБО-терапию
- Б) криотерапию
- В) гормонотерапию
- Г) химиотерапию

**2035. [T004216] ДЛЯ ПИТАНИЯ ПАЦИЕНТА ПОСЛЕ ОСТЕОТОМИИ НИЖНЕЙ ЧЕЛЮСТИ НАЗНАЧАЮТ СТОЛ**

- А) трубочный
- Б) 15
- В) 9
- Г) 2 челюстной

**2036. [T004217] ДИЕТОЙ ПАЦИЕНТОВ С ПЕРЕЛОМАМИ ЧЕЛЮСТЕЙ ЯВЛЯЕТСЯ СТОЛ**

- А) трубочный
- Б) 1
- В) 15
- Г) 9

**2037. [T004218] ПОСЛЕ НАЛОЖЕНИЯ БИМАКСИЛЛЯРНЫХ ШИН С ЗАЦЕПНЫМИ ПЕТЛЯМИ РЕЗИНОВЫЕ КОЛЬЦА (ТЯГУ) МЕНЯЮТ**

- А) 1 раз в неделю
- Б) 1 раз в месяц
- В) ежедневно
- Г) 3 раза в месяц

**2038. [T004220] РАСТВОРОМ ДЛЯ ТУАЛЕТА ПОЛОСТИ РТА ЯВЛЯЕТСЯ**

- А) раствор Диоксидина
- Б) раствор Рингера
- В) 40% Глюкоза
- Г) Альбумин

**2039. [T004221] ПОСЛЕ ОСТЕОТОМИИ НАЗНАЧАЮТ ОСТЕОТРОПНЫЕ АНТИБИОТИКИ**

- А) Линкомицин
- Б) Олететрин
- В) Пенициллин
- Г) Тетрациклин

**2040. [T004222] ЧЕРЕЗ ГОД ПОСЛЕ ПЕРЕЛОМА ДЕФОРМАЦИЮ КОСТЕЙ НОСА УСТРАНЯЮТ**

- А) остеотомией костей носа
- Б) мануальным вправлением
- В) тампонадой носа
- Г) наложением повязки из коллодия

**2041. [T004223] ЧЕРЕЗ ГОД ПОСЛЕ ПЕРЕЛОМА ДЕФОРМАЦИЮ КОСТЕЙ НОСА УСТРАНЯЮТ**

- А) контурной пластикой
- Б) мануальным вправлением
- В) тампонадой носа
- Г) наложением повязки из коллодия

**2042. [T004224] СПОСОБОМ УСТРАНЕНИЯ ДЕФОРМАЦИИ СКУЛОВОЙ ОБЛАСТИ БЕЗ ФУНКЦИОНАЛЬНЫХ НАРУШЕНИЙ ПОСЛЕ ЗАСТАРЕЛОГО ПЕРЕЛОМА СКУЛОВОЙ КОСТИ ЯВЛЯЕТСЯ**

- А) контурная пластика
- Б) остеотомия скуловой кости
- В) радикальная гайморотомия
- Г) репозиция отломков

**2043. [T004225] ИДЕНТИЧНОСТЬ ЦВЕТА ПЕРЕСАЖЕННОЙ КОЖИ И ОКРУЖАЮЩЕЙ КОЖИ ЛИЦА ДОСТИГАЕТСЯ ПРИ ПОМОЩИ**

- А) деэпидермизации
- Б) гидромассажа
- В) физиотерапии

Г) криотерапии

**2044. [T004226] ПАРНОЕ СОЧЛЕНЕНИЕ СУСТАВНЫХ ГОЛОВОК НИЖНЕЙ ЧЕЛЮСТИ С СУСТАВНЫМИ ПОВЕРХНОСТЯМИ НИЖНЕЧЕЛЮСТНЫХ ЯМОК ВИСОЧНЫХ КОСТЕЙ НАЗЫВАЕТСЯ**

А) височно-нижнечелюстным суставом (ВНЧС)

Б) челюстным соединением

В) мандибулярным суставом

Г) ложным суставом

**2045. [T004227] ГЛУБИНА РЕЗЦОВОГО ПЕРЕКРЫТИЯ СЧИТАЕТСЯ НОРМАЛЬНОЙ**

А) на  $\frac{1}{3}$  высоты коронки нижнего резца

Б) на  $\frac{1}{2}$  высоты коронки нижнего резца

В) на  $\frac{2}{3}$  высоты коронки нижнего резца

Г) на величину коронки резца

**2046. [T004228] ОЦЕНКА СООТНОШЕНИЯ БОКОВЫХ ЗУБОВ В САГИТТАЛЬНОЙ ПЛОСКОСТИ ЯВЛЯЕТСЯ РЕШАЮЩЕЙ ПРИ ОПРЕДЕЛЕНИИ**

А) мезиальной окклюзии

Б) вертикальной резцовой дизокклюзии

В) перекрёстной окклюзии

Г) глубокой резцовой окклюзии

**2047. [T004229] С ЦЕЛЬЮ ОПРЕДЕЛЕНИЯ СООТНОШЕНИЯ КОРНЕЙ ВЕРХНИХ БОКОВЫХ ЗУБОВ С ГАЙМОРОВОЙ ПАЗУХОЙ ПАЦИЕНТА ЦЕЛЕСООБРАЗНО НАПРАВИТЬ НА**

А) компьютерную томографию

Б) телерентгенографию (ТРГ) в прямой проекции

В) ортопантограмму

Г) панорамную рентгенографию

**2048. [T004231] СИММЕТРИЧНОСТЬ РАЗВИТИЯ ПРАВОЙ И ЛЕВОЙ ПОЛОВИНЫ НИЖНЕЙ ЧЕЛЮСТИ НАИБОЛЕЕ ПОЛНО МОЖНО ОЦЕНИТЬ С ПОМОЩЬЮ**

А) телерентгенографии в прямой проекции

Б) панорамной рентгенографии

В) телерентгенографии в боковой проекции

Г) прицельной рентгенографии

**2049. [T004232] ЭЛЕКТРОМИОГРАФИЯ РЕГИСТРИРУЕТ**

А) биопотенциалы мышц челюстно-лицевой области

Б) движение нижней челюсти

В) движение ВНЧС

Г) гемодинамику мышц челюстно-лицевой области

**2050. [T004233] НАИБОЛЬШУЮ ИНФОРМАЦИЮ О СОСТОЯНИИ МЯГКОТКАНЫХ СТРУКТУР ВИСОЧНО-НИЖНЕЧЕЛЮСТНОГО СУСТАВА (ВНЧС) ДАЁТ**

А) магнитно-резонансная томография

Б) телерентгенография

В) ортопантомография

Г) компьютерная томография

**2051. [T004234] ОБЪЕКТИВНЫЙ МЕТОД ИССЛЕДОВАНИЯ, ПОЗВОЛЯЮЩИЙ ОЦЕНИТЬ ФУНКЦИОНАЛЬНОЕ СОСТОЯНИЕ ЗУБОЧЕЛЮСТНОЙ СИСТЕМЫ ПУТЁМ РЕГИСТРАЦИИ ЭЛЕКТРИЧЕСКИХ ПОТЕНЦИАЛОВ ЖЕВАТЕЛЬНЫХ МЫШЦ, НАЗЫВАЕТСЯ**

А) электромиографией

Б) мастикациографией

В) кинезиографией

Г) сиалографией

**2052. [T004235] ФУНКЦИОНАЛЬНОЕ СОСТОЯНИЕ МЫШЦ ЧЕЛЮСТНО-ЛИЦЕВОЙ ОБЛАСТИ ОПРЕДЕЛЯЮТ МЕТОДОМ**

А) электромиографии

Б) реопародонтографии

В) артофонографии

Г) аксиографии

**2053. [T004236] РЕОГРАФИЯ В ОБЛАСТИ ВНЧС ПОЗВОЛЯЕТ ОПРЕДЕЛИТЬ**

А) гемодинамическое состояние сосудов ВНЧС

Б) сократительную способность мышц челюстно-лицевой области

В) движение суставных головок нижней челюсти

Г) выносливость тканей пародонта

**2054. [T004237] АНОМАЛИИ ЧЕЛЮСТНЫХ КОСТЕЙ В САГИТТАЛЬНОМ НАПРАВЛЕНИИ МОЖНО ОПРЕДЕЛИТЬ С ПОМОЩЬЮ**

А) телерентгенографию (ТРГ) в боковой проекции

Б) томографии

В) ортопантомографии

Г) панорамной рентгенографии

**2055. [T004239] ФОРМУ ЛИЦА ОПРЕДЕЛЯЮТ С ПОМОЩЬЮ ИНДЕКСА**

А) Изара

Б) Тонна

В) Эшлера - Биттнера

Г) Коркхауза

**2056. [T004240] «ВЫПУКЛЫЙ» ПРОФИЛЬ СВИДЕТЕЛЬСТВУЕТ О**

А) ретроположении нижней челюсти

Б) нормальном развитии

В) перекрёстном прикусе

Г) формировании диастемы

**2057. [T004242] КАЖДЫЙ ЗУБ ВЕРХНЕЙ ЧЕЛЮСТИ АНТАГонирует с**

А) одноимённым зубом нижней челюсти и позадистоящим зубом

Б) одноимённым зубом нижней челюсти

В) одноимённым зубом нижней челюсти и впередистоящим зубом

Г) одноимённым зубом верхней челюсти

**2058. [T004243] ДЛЯ ОПРЕДЕЛЕНИЯ НАРУШЕНИЯ ФОРМЫ ЗУБНЫХ РЯДОВ ИСПОЛЬЗУЮТ МЕТОДИКУ**

А) Хаулея – Гербера – Гербста

Б) Коркхауза

В) Пона

Г) Долгополовой

**2059. [T004244] ШИРИНУ ГОЛОВЫ ОПРЕДЕЛЯЮТ МЕЖДУ ТОЧКАМИ**

А) eu – eu

Б) zy – zy

В) go – go

Г) op – gl

**2060. [T004245] ДЛИНУ ГОЛОВЫ ИЗМЕРЯЮТ МЕЖДУ ТОЧКАМИ**

А) op- gl

Б) eu – eu

В) zy - zy

Г) go – go

**2061. [T004246] МЕТОД КОРКХАУЗА ОСНОВАН НА**

А) зависимости суммы мезиодистальных размеров верхних резцов и длины переднего отрезка зубного ряда

Б) зависимости суммы мезиодистальных размеров верхних резцов и ширины зубных рядов

В) зависимости ширины и длины зубных рядов

Г) пропорциональности размеров верхних и нижних резцов

**2062. [T004247] ИНДЕКС ТОННА ИСПОЛЬЗУЮТ ДЛЯ ОПРЕДЕЛЕНИЯ**

А) пропорциональности верхних и нижних резцов

Б) пропорциональности размеров верхнего и нижнего зубных рядов

В) ширины зубного ряда

Г) длины зубного ряда

**2063. [T004248] НА ТЕЛЕРЕНТГЕНОГРАММЕ ГОЛОВЫ В БОКОВОЙ ПРОЕКЦИИ ЗНАЧЕНИЕ УГЛА ANB=10 ГРАДУСОВ СВИДЕТЕЛЬСТВУЕТ О**

А) скелетном классе II

Б) скелетном классе I

В) скелетном классе III

Г) протрузии верхних резцов

**2064. [T004251] НА ТЕЛЕРЕНТГЕНОГРАММЕ ГОЛОВЫ В БОКОВОЙ ПРОЕКЦИИ УВЕЛИЧЕНИЕ УГЛА SNA СВИДЕТЕЛЬСТВУЕТ О**

А) верхнечелюстной прогнатии

Б) скелетном классе I

В) нижнечелюстной макрогнатии

Г) верхнечелюстной микрогнатии

**2065. [T004252] ПРОПОРЦИОНАЛЬНОСТЬ РАЗМЕРОВ КОРОНОК ПОСТОЯННЫХ РЕЗЦОВ ЧЕЛЮСТЕЙ ПОЗВОЛИТ ОПРЕДЕЛИТЬ**

А) индекс Тона

Б) методика Пона

В) методика Коркхауза

Г) индекс Нансе

**2066. [T004253] РАЗМЕРЫ ЗУБНЫХ РЯДОВ ПО МЕТОДУ ПОНА ИЗУЧАЮТСЯ В**

А) трансверсальном направлении

Б) сагиттальном и вертикальном направлениях

В) сагиттальном направлении

Г) вертикальном направлении

**2067. [T004254] ИЗМЕРИТЕЛЬНОЙ ТОЧКОЙ ПОНА НА НИЖНИХ ПЕРВЫХ ПРЕМОЛЯРАХ ЯВЛЯЕТСЯ**

А) дистальная точка ската щёчного бугорка

Б) середина межбугорковой фиссуры

В) вершина нёбного бугорка

Г) скат нёбного бугорка

**2068. [T004255] ДЛИНУ ПЕРЕДНЕГО ОТРЕЗКА ЗУБНОГО РЯДА ОПРЕДЕЛЯЮТ С ПОМОЩЬЮ МЕТОДА**

А) Коркхауза

Б) Нансе

В) Пона

Г) Хауса – Снагиной

**2069. [T004256] УВЕЛИЧЕНИЕ УГЛА SPP-MP СВИДЕТЕЛЬСТВУЕТ О**

А) вертикальном типе роста лицевого скелета

Б) вращении нижней челюсти по часовой стрелке

В) горизонтальном направлении роста лицевого скелета

Г) ретрогнатическом типе профиля

**2070. [T004259] ПОКАЗАНИЕМ К ПРОТЕЗИРОВАНИЮ У ДЕТЕЙ ЯВЛЯЕТСЯ**

- А) ранняя потеря молочных зубов
- Б) аномалия формы временных зубов
- В) нарушение окклюзии
- Г) нарушение формы зубных рядов

**2071. [T004260] НА ТЕЛЕРЕНТГЕНОГРАММЕ ГОЛОВЫ В БОКОВОЙ ПРОЕКЦИИ УМЕНЬШЕНИЕ УГЛА SNB СВИДЕТЕЛЬСТВУЕТ О**

- А) нижнечелюстной микрогнатии
- Б) скелетном классе I
- В) нижнечелюстной макрогнатии
- Г) верхнечелюстной микрогнатии

**2072. [T004261] ПЛАСТИКА ПРЕДДВЕРИЯ ПОЛОСТИ РТА ПОКАЗАНА ПРИ**

- А) ретракции десны
- Б) сужении зубных рядов
- В) диастеме
- Г) нижней ретрогнатии

**2073. [T004262] ИЗМЕРИТЕЛЬНЫЕ ТОЧКИ ПОНА 14 И 24 НАХОДЯТСЯ В**

- А) середине межбугорковой фиссуры
- Б) вершине щёчного бугорка
- В) дистальной точке ската щёчного бугорка
- Г) мезиальной точке ската щёчного бугорка

**2074. [T004263] УГОЛ SNA В НОРМЕ СОСТАВЛЯЕТ (ГРАДУСОВ)**

- А) 82
- Б) 80
- В) 85
- Г) 74

**2075. [T004264] УГОЛ SNB В НОРМЕ СОСТАВЛЯЕТ (ГРАДУСОВ)**

- А) 80
- Б) 82
- В) 85
- Г) 74

**2076. [T004265] УГОЛ ANB В НОРМЕ СОСТАВЛЯЕТ (ГРАДУСОВ)**

- А) 2
- Б) 6
- В) 12
- Г) 8

**2077. [T004266] УГОЛ SPP\MP В НОРМЕ СОСТАВЛЯЕТ (ГРАДУСОВ)**

- А) 25
- Б) 32
- В) 15
- Г) 7

**2078. [T004267] УГОЛ SPP\NSL В НОРМЕ СОСТАВЛЯЕТ (ГРАДУСОВ)**

- А) 7
- Б) 25
- В) 32
- Г) 15

**2079. [T004268] УГОЛ MP\NSL В НОРМЕ СОСТАВЛЯЕТ (ГРАДУСОВ)**

- А) 32
- Б) 25
- В) 15

Г) 7

**2080. [T004269] ИНДЕКС ТОНА В НОРМЕ**

А) 1,33

Б) 1,22

В) 1,5

Г) 1,14

**2081. [T004270] ПЕРЕДНИЙ ОТДЕЛ ОСНОВАНИЯ ЧЕРЕПА НА ТРГ ГОЛОВЫ В БОКОВОЙ ПРОЕКЦИИ ОБОЗНАЧАЕТСЯ**

А) N-Se

Б) МТ1

В) МТ2

Г) Мр

**2082. [T004271] РОТОВОЙ ТИП ДЫХАНИЯ ПРИВОДИТ К**

А) сужению верхнего зубного ряда

Б) формированию диастемы

В) формированию вредной привычки

Г) дистализации моляров верхней челюсти

**2083. [T004272] ПАНОРАМНУЮ РЕНТГЕНОГРАФИЮ ПРИМЕНЯЮТ В ОРТОДОНТИИ ДЛЯ**

А) выявления наличия зачатков зубов верхней и нижней челюстей

Б) измерения размеров зубов нижней челюсти

В) измерения ширины зубного ряда

Г) измерения длины зубного ряда

**2084. [T004273] МЕТОД ЭЛЕКТРОМИОАРТРОГРАФИИ ПОЗВОЛЯЕТ ИЗУЧИТЬ**

А) сокращение жевательных мышц и движение головок нижней челюсти

Б) состояние жевательных мышц в покое

В) тонус жевательных мышц

Г) выносливость собственно жевательных мышц

**2085. [T004274] ПРОБА ЭШЛЕРА - БИТНЕРА ЗАКЛЮЧАЕТСЯ В**

А) выдвигании нижней челюсти с целью определения её ретроположения

Б) смещении нижней челюсти кзади

В) определении асимметрии лица во время улыбки

Г) глотании слюны

**2086. [T004275] ПРИКУСЫВАНИЕ И ПРОКЛАДЫВАНИЕ ЯЗЫКА ПРИВОДИТ К ОБРАЗОВАНИЮ ДИЗОККЛЮЗИИ**

А) вертикальной

Б) глубокой резцовой

В) дистальной

Г) мезиальной

**2087. [T004276] ПОЛОЖЕНИЕ ЗУБОВ, ПРИ КОТОРОМ ВЕРХНИЕ РЕЗЦЫ ПЕРЕКРЫВАЮТ НИЖНИЕ БОЛЕЕ ЧЕМ НА 1/3 ВЫСОТЫ КОРОНКИ, НАЗЫВАЕТСЯ**

А) глубокой резцовой окклюзией

Б) вертикальной резцовой дизокклюзией

В) сагиттальной резцовой дизокклюзией

Г) трансверзальной резцовой окклюзией

**2088. [T004277] ДИСТАЛЬНАЯ ОККЛЮЗИЯ ОТНОСИТСЯ К АНОМАЛИЯМ ОККЛЮЗИИ В ПЛОСКОСТИ**

А) сагиттальной

Б) вертикальной

В) трансверзальной



Г) окклюзионной

**2089. [T004278] ПАТОЛОГИЯ ВНЧС, ПРИ КОТОРОЙ НАРУШАЕТСЯ КООРДИНАЦИЯ ФУНКЦИЙ ЖЕВАТЕЛЬНЫХ МЫШЦ И ВЗАИМНОГО РАСПОЛОЖЕНИЯ СУСТАВНЫХ ЭЛЕМЕНТОВ, НАЗЫВАЕТСЯ**

А) мышечно-суставной дисфункцией

Б) мышечной дисфункцией

В) суставной дисфункцией

Г) анкилозом

**2090. [T004279] НЕПРАВИЛЬНОЕ МЕЗИО-ДИСТАЛЬНОЕ СООТНОШЕНИЕ ПЕРВЫХ ПОСТОЯННЫХ МОЛЯРОВ МОЖЕТ БЫТЬ ОБУСЛОВЛЕНО**

А) ранней потерей второго временного моляра

Б) патологической стираемостью

В) снижением окклюзионной высоты

Г) физиологической стираемостью

**2091. [T004280] К АНОМАЛИЯМ ОККЛЮЗИИ В САГИТАЛЬНОЙ ПЛОСКОСТИ ОТНОСИТСЯ**

А) дистальная окклюзия

Б) дизокклюзия

В) вестибулоокклюзия

Г) глубокое резцовое перекрытие

**2092. [T004283] К МОМЕНТУ РОЖДЕНИЯ У РЕБЁНКА НАБЛЮДАЕТСЯ МЛАДЕНЧЕСКАЯ**

А) ретрогения

Б) прогения

В) протрузия

Г) ретрузия

**2093. [T004284] ПРИ РОТОВОМ ДЫХАНИИ ФОРМИРУЕТСЯ**

А) «готическое» нёбо

Б) симптом «напёрстка»

В) сагиттальная щель

Г) диастема

**2094. [T004285] СОСАНИЕ СОСКИ ПОСЛЕ 1 ГОДА ПРИВОДИТ К ВОЗНИКНОВЕНИЮ ОККЛЮЗИИ**

А) дистальной

Б) глубокой

В) перекрёстной

Г) мезиальной

**2095. [T004286] МОЛЯРНЫЙ ИНДЕКС ПОНА РАВЕН**

А) 64

Б) 85

В) 80

Г) 65

**2096. [T004287] СРОК ПРОРЕЗЫВАНИЯ 1.2 И 2.2 СООТВЕТСТВУЕТ ВОЗРАСТУ (ЛЕТ)**

А) 7-8

Б) 5

В) 3

Г) 11

**2097. [T004288] СРОК ПРОРЕЗЫВАНИЯ 1.4 И 2.4 СООТВЕТСТВУЕТ ВОЗРАСТУ (ЛЕТ)**

А) 8-9

- Б) 5  
В) 3  
Г) 11
- 2098. [T004289] СРОК ПРОРЕЗЫВАНИЯ 1.3 И 2.3 СООТВЕТСТВУЕТ ВОЗРАСТУ (ЛЕТ)**  
А) 11-12  
Б) 5  
В) 8  
Г) 3
- 2099. [T004290] СРОК ПРОРЕЗЫВАНИЯ 1.6 И 2.6 СООТВЕТСТВУЕТ ВОЗРАСТУ (ЛЕТ)**  
А) 5-6  
Б) 11  
В) 8  
Г) 3
- 2100. [T004291] СРОК ПРОРЕЗЫВАНИЯ 3.2 И 4.2 СООТВЕТСТВУЕТ ВОЗРАСТУ (ЛЕТ)**  
А) 6-7  
Б) 4  
В) 8  
Г) 11
- 2101. [T004292] СРОК ПРОРЕЗЫВАНИЯ 3.3 И 4.3 СООТВЕТСТВУЕТ ВОЗРАСТУ (ЛЕТ)**  
А) 10-11  
Б) 3  
В) 5  
Г) 12
- 2102. [T004293] СРОК ПРОРЕЗЫВАНИЯ 15 И 25 СООТВЕТСТВУЕТ ВОЗРАСТУ (ЛЕТ)**  
А) 11-12  
Б) 5-6  
В) 3  
Г) 8
- 2103. [T004294] К МОМЕНТУ РОЖДЕНИЯ В НОРМЕ НИЖНЯЯ ЧЕЛЮСТЬ**  
А) меньше верхней  
Б) равна верхней  
В) больше верхней на 3 мм  
Г) больше верхней на 5 мм
- 2104. [T004295] ЗУБНЫЕ РЯДЫ В ОККЛЮЗИИ ВРЕМЕННЫХ ЗУБОВ ИМЕЮТ ФОРМУ**  
А) полукруга  
Б) полуэллипса  
В) параболы  
Г) трапеции
- 2105. [T004296] ПЕРИОД ПОДГОТОВКИ К СМЕНЕ ЗУБОВ ПРОДОЛЖАЕТСЯ (ЛЕТ)**  
А) от 4 до 6  
Б) от 3 до 4  
В) от 5 до 8  
Г) от 3 до 9

**2106. [Т004297] ПОРЯДОК ПРОРЕЗЫВАНИЯ ПОСТОЯННЫХ ЗУБОВ**

А) 6-1-2-4-3-5-7

Б) 1-2-4-5-3-6-7

В) 6-1-2-5-3-4-7

Г) 6-2-4-3-5-7

**2107. [Т004299] РЕЗЦЫ НИЖНЕЙ ЧЕЛЮСТИ В НОРМЕ КОНТАКТИРУЮТ С РЕЗЦАМИ ВЕРХНЕЙ ЧЕЛЮСТИ**

А) режущим краем

Б) язычной поверхностью

В) вестибулярной поверхностью

Г) апроксимальной поверхностью

**2108. [Т004300] ГИПЕРОДОНТИЯ ВОЗНИКАЕТ ПРИ**

А) наличии сверхкомплектных зубов

Б) отсутствии зачатков зубов

В) ретенции зубов

Г) увеличении размеров зубов

**2109. [Т004301] ТОРТОАНОМАЛИЯ ПРЕДСТАВЛЯЕТ СОБОЙ**

А) поворот зуба вокруг вертикальной оси

Б) супраположение зуба

В) вестибулярный наклон зуба

Г) оральное положение зуба

**2110. [Т004302] ДИСТАЛЬНОЕ ПОЛОЖЕНИЕ ЗУБА ПРЕДСТАВЛЯЕТ СОБОЙ СМЕЩЕНИЕ ЗУБА**

А) назад по зубному ряду

Б) вперёд по зубному ряду

В) в сторону нёба

Г) в сторону щеки

**2111. [Т004303] СУПРАПОЛОЖЕНИЕ ПРЕДСТАВЛЯЕТ СОБОЙ ПОЛОЖЕНИЕ**

**ЗУБА**

А) выше окклюзионной плоскости

Б) поворот зуба вокруг вертикальной оси

В) вестибулярное

Г) оральное

**2112. [Т004304] II КЛАСС ЭНГЛЯ ХАРАКТЕРИЗУЕТСЯ СМЕЩЕНИЕМ ЗУБОВ ЧЕЛЮСТИ**

А) нижней дистально

Б) верхней дистально

В) нижней мезиально

Г) нижней латерально

**2113. [Т004305] ДИСТАЛЬНАЯ ОККЛЮЗИЯ ХАРАКТЕРИЗУЕТСЯ СМЕЩЕНИЕМ БОКОВЫХ ЗУБОВ ЧЕЛЮСТИ**

А) нижней дистально

Б) нижней мезиально

В) верхней дистально

Г) верхней латерально

**2114. [Т004306] ЛИНГВОККЛЮЗИЯ ПРЕДСТАВЛЯЕТ СОБОЙ СМЕЩЕНИЕ ЗУБОВ**

А) нижних боковых язычно

Б) верхних боковых орально

В) верхних боковых щечно

Г) нижних передних вестибулярно

**2115. [Т004307] ПАЛАТОККЛЮЗИЯ ОТНОСИТСЯ К АНОМАЛИЯМ ОККЛЮЗИИ В НАПРАВЛЕНИИ**

- А) трансверсальном
- Б) вертикальном
- В) сагиттальном
- Г) сагиттальном и вертикальном

**2116. [Т004308] В НОРМЕ НИЖНИЕ ЦЕНТРАЛЬНЫЕ РЕЗЦЫ ИМЕЮТ**

- А) по 1 антагонисту
- Б) по 2 антагониста
- В) контакт с клыками верхней челюсти
- Г) контакт с боковыми резцами верхней челюсти

**2117. [Т004309] ЩЁЧНЫЕ БУГОРКИ НИЖНИХ БОКОВЫХ ЗУБОВ В НОРМЕ КОНТАКТИРУЮТ С**

- А) продольными фиссурами верхних
- Б) щёчными бугорками верхних
- В) нёбными бугорками верхних
- Г) вестибулярными поверхностями верхних

**2118. [Т004310] РЕЗЦЫ ВЕРХНЕЙ ЧЕЛЮСТИ В НОРМЕ КОНТАКТИРУЮТ С РЕЗЦАМИ НИЖНЕЙ ЧЕЛЮСТИ**

- А) нёбной поверхностью
- Б) режущим краем
- В) вестибулярной поверхностью
- Г) аппроксимальной поверхностью

**2119. [Т004311] БАЗАЛЬНАЯ ДУГА НИЖНЕЙ ЧЕЛЮСТИ**

- А) больше альвеолярной дуги
- Б) меньше альвеолярной дуги на 5 мм
- В) равна альвеолярной дуге
- Г) меньше альвеолярной дуги на 3 мм

**2120. [Т004312] ПОРЯДОК ПРОРЕЗЫВАНИЯ ВРЕМЕННЫХ ЗУБОВ**

- А) I – II – IV – III – V
- Б) I – II – III – IV – V
- В) II – I – III – IV – V
- Г) I – II – V – IV – III

**2121. [Т004313] ВЕСТИБУЛОККЛЮЗИЯ ЯВЛЯЕТСЯ СМЕЩЕНИЕМ ЗУБОВ**

- А) нижних или верхних боковых в щёчную сторону
- Б) нижних или верхних боковых в оральную сторону
- В) только верхних боковых в оральную сторону
- Г) нижних передних в оральную сторону

**2122. [Т004314] НЁБНЫЕ БУГОРКИ ВЕРХНИХ ВРЕМЕННЫХ МОЛЯРОВ 3-ЛЕТНЕГО РЕБЁНКА РАСПОЛАГАЮТСЯ**

- А) в продольной фиссуре нижних моляров
- Б) на одном уровне с язычными бугорками нижних моляров
- В) вестибулярнее щёчных бугорков нижних моляров
- Г) на одном уровне с щёчными бугорками нижних моляров

**2123. [Т004315] ПРИЧИНОЙ ЗАДЕРЖКИ СМЕНЫ ЗУБОВ ЯВЛЯЕТСЯ**

- А) персистенция
- Б) гиперодонтия
- В) скученное положение
- Г) гиподонтия

**2124. [Т004316] ПОЛОЖЕНИЕ ЗУБА ВЫШЕ ОККЛЮЗИОННОЙ ПЛОСКОСТИ**

- А) супраположение
- Б) оральное
- В) инфраположение
- Г) вестибулярное

**2125. [Т004317] АДЕНТИЯ ЗУБА ОТНОСИТСЯ К АНОМАЛИИ**

- А) количества
- Б) размера
- В) структуры твёрдых тканей
- Г) формы

**2126. [Т004318] ОТСУТСТВИЕ ЗУБА ЯВЛЯЕТСЯ АНОМАЛИЕЙ**

- А) количества
- Б) размера зубных рядов
- В) положения
- Г) смыкания зубных рядов

**2127. [Т004319] НАЛИЧИЕ СВЕРХКОМПЛЕКТНЫХ ЗУБОВ ОТНОСИТСЯ К**

**АНОМАЛИИ**

- А) количества
- Б) размера
- В) формы
- Г) положения

**2128. [Т004320] РЕТЕНЦИЯ ЯВЛЯЕТСЯ АНОМАЛИЕЙ**

- А) сроков прорезывания
- Б) количества
- В) формы
- Г) размера

**2129. [Т004321] СУЖЕНИЕ ЗУБНОГО РЯДА ЯВЛЯЕТСЯ АНОМАЛИЕЙ В**

**НАПРАВЛЕНИИ**

- А) трансверсальном
- Б) вертикальном
- В) сагиттальном
- Г) вертикальном и сагиттальном

**2130. [Т004322] ОСНОВАНИЕ ЧЕРЕПА СОСТОИТ ИЗ ОТДЕЛОВ**

- А) переднего и заднего
- Б) заднего
- В) переднего
- Г) мозгового и лицевого

**2131. [Т004323] МОРФОЛОГИЧЕСКИ ЧЕРЕП РАЗДЕЛЯЕТСЯ НА ОТДЕЛЫ**

- А) мозговой и лицевой
- Б) челюстной и лобный
- В) верхний и нижний
- Г) затылочный, лобный, челюстной

**2132. [Т004324] НЁБНЫМ ПОЛОЖЕНИЕМ ЗУБА НАЗЫВАЮТ**

- А) оральное
- Б) мезиальное
- В) супраположение
- Г) вестибулярное

**2133. [Т004325] ЛИНГВАЛЬНЫМ ПОЛОЖЕНИЕМ ЗУБА НАЗЫВАЮТ**

- А) оральное
- Б) дистальное
- В) инфраположение
- Г) вестибулярное

**2134. [T004327] ПРОТРУЗИЯ РЕЗЦОВ НИЖНЕГО ЗУБНОГО РЯДА И РЕТРУЗИЯ РЕЗЦОВ ВЕРХНЕГО ЗУБНОГО РЯДА ФОРМИРУЮТ ОККЛЮЗИЮ В ПЕРЕДНЕМ ОТДЕЛЕ**

- А) обратную резцовую
- Б) вертикальную резцовую дизокклюзию
- В) глубокую резцовую дизокклюзию
- Г) дистальную

**2135. [T004328] РЕТРУЗИЯ РЕЗЦОВ НИЖНЕГО ЗУБНОГО РЯДА И ПРОТРУЗИЯ РЕЗЦОВ ВЕРХНЕГО ЗУБНОГО РЯДА ФОРМИРУЮТ ДИЗОККЛЮЗИЮ В ПЕРЕДНЕМ ОТДЕЛЕ**

- А) сагиттальную резцовую
- Б) глубокую резцовую
- В) обратную резцовую
- Г) трансверсальную резцовую

**2136. [T004329] ТРАНСВЕРСАЛЬНУЮ РЕЗЦОВУЮ ОККЛЮЗИЮ ОТНОСЯТ К АНОМАЛИЯМ В ОТДЕЛЕ**

- А) переднем
- Б) боковом
- В) нижнем боковом
- Г) верхнем боковом

**2137. [T004330] АНОМАЛИЯ ОККЛЮЗИИ БОКОВЫХ ЗУБОВ В САГИТТАЛЬНОЙ ПЛОСКОСТИ ЯВЛЯЕТСЯ**

- А) дистальной
- Б) сагиттальной резцовой
- В) обратной резцовой
- Г) трансверсальной резцовой

**2138. [T004331] АНОМАЛИЯ ПОЛОЖЕНИЯ ЗУБА СМЕЩЕНИЕ КЗАДИ ЯВЛЯЕТСЯ**

- А) дистальной
- Б) вестибулярной
- В) тортаномалией
- Г) супраположением

**2139. [T004333] АНОМАЛИЯ ОККЛЮЗИИ ПЕРЕДНИХ ЗУБОВ В ВЕРТИКАЛЬНОЙ ПЛОСКОСТИ ЯВЛЯЕТСЯ**

- А) вертикальной резцовой дизокклюзией
- Б) сагиттальной резцовой дизокклюзией
- В) обратной резцовой дизокклюзией
- Г) дистальной окклюзией

**2140. [T004334] УМЕНЬШЕНИЕ МЕЗИОДИСТАЛЬНЫХ РАЗМЕРОВ ЗУБОВ НАЗЫВАЕТСЯ**

- А) микроденция
- Б) гиподенция
- В) гипероденция
- Г) транспозиция

**2141. [T004336] БИПРОТРУЗИЯ ПРЕДСТАВЛЯЕТ СОБОЙ**

- А) протрузию резцов верхнего и нижнего зубных рядов
- Б) ретрузию резцов
- В) обратную резцовую окклюзию
- Г) обратную резцовую дизокклюзию

**2142. [T004337] УКРОЧЕНИЕ ЗУБНЫХ РЯДОВ ЯВЛЯЕТСЯ АНОМАЛИЕЙ В НАПРАВЛЕНИИ**

- А) сагиттальном
- Б) вертикальном
- В) трансверсальном
- Г) сочетанном

**2143. [T004338] ПРОТРУЗИЯ ВЕРХНИХ ЦЕНТРАЛЬНЫХ РЕЗЦОВ ХАРАКТЕРИЗУЕТСЯ**

- А) вестибулярным положением
- Б) оральным положением
- В) тортоположением
- Г) транспозицией

**2144. [T004339] БУГРОВОЕ СМЫКАНИЕ КЛЫКОВ ПО II КЛАССУ ХАРАКТЕРНО ДЛЯ ОККЛЮЗИИ**

- А) дистальной
- Б) дизокклюзии
- В) перекрёстной
- Г) мезиальной

**2145. [T004340] МЕЗИАЛЬНАЯ ОККЛЮЗИЯ ЯВЛЯЕТСЯ АНОМАЛИЕЙ В**

- А) сагиттальном направлении
- Б) вертикальном и трансверсальном направлениях
- В) трансверсальном направлении
- Г) сагиттальном и трансверсальном направлениях

**2146. [T004341] СООТНОШЕНИЕ МОЛЯРОВ ПО III КЛАССУ ЭНГЛЯ ПРЕДСТАВЛЯЕТ СОБОЙ**

- А) мезиальную окклюзию
- Б) вертикальную резцовую дизокклюзию
- В) дистальную окклюзию
- Г) глубокую резцовую окклюзию

**2147. [T004342] СООТНОШЕНИЕ ПОСТОЯННЫХ МОЛЯРОВ ПРИ ФИЗИОЛОГИЧЕСКОЙ ОККЛЮЗИИ СООТВЕТСТВУЕТ КЛАССУ ЭНГЛЯ**

- А) I
- Б) II 1 подклассу В) III
- Г) II 2 подклассу

**2148. [T004343] ПРОТРУЗИЯ - АНОМАЛИЯ ПОЛОЖЕНИЯ РЕЗЦОВ В НАПРАВЛЕНИИ**

- А) сагиттальном
- Б) вертикальном
- В) трансверсальном
- Г) сочетанном

**2149. [T004344] ОТСУТСТВИЕ ЗАЧАТКА ЗУБА НАЗЫВАЮТ**

- А) адентией
- Б) латеральным положением резцов, диастемой
- В) скученным положением
- Г) тремой

**2150. [T004345] ПАЛАТООККЛЮЗИЯ ЯВЛЯЕТСЯ АНОМАЛИЕЙ ОККЛЮЗИИ В**

- А) трансверсальном направлении
- Б) вертикальном направлении
- В) сагиттальном направлении
- Г) сагиттальном и трансверсальном направлениях

**2151. [T004346] ЗУБОАЛЬВЕОЛЯРНОЕ УКРОЧЕНИЕ В ОБЛАСТИ РЕЗЦОВ ВЕРХНЕГО И НИЖНЕГО ЗУБНЫХ РЯДОВ СООТВЕТСТВУЕТ АНОМАЛИИ ОККЛЮЗИИ**

- А) вертикальной резцовой дизокклюзии
- Б) глубокой резцовой окклюзии
- В) обратной резцовой дизокклюзии
- Г) трансверсальной резцовой окклюзии

**2152. [T004347] ЛАТЕРАЛЬНОЕ ПОЛОЖЕНИЕ ЦЕНТРАЛЬНЫХ РЕЗЦОВ ПРИВОДИТ К**

- А) диастеме
- Б) тремам
- В) тортоаномалии
- Г) транспозиции

**2153. [T004349] ПОВОРОТ ПО ОСИ ЯВЛЯЕТСЯ**

- А) тортоаномалией
- Б) транспозицией
- В) вестибулярным положением
- Г) оральным положением

**2154. [T004350] ГИПОПАЗИЯ ЯВЛЯЕТСЯ АНОМАЛИЕЙ**

- А) структуры твёрдых тканей
- Б) положения
- В) формы
- Г) количества

**2155. [T004351] ФИЗИОЛОГИЧЕСКАЯ НИЖНЯЯ РЕТРОГНАТИЯ**

- А) формируется к моменту рождения
- Б) формируется до образования нёба
- В) формируется к моменту прорезывания первых зубов
- Г) не формируется

**2156. [T004352] ОСНОВАНИЕ ЧЕРЕПА В ПРОЦЕССЕ РОСТА ВЗАИМОДЕЙСТВУЕТ С ОТДЕЛАМИ**

- А) мозговым, лицевым, шейным
- Б) мозговым
- В) лицевым
- Г) шейным

**2157. [T004353] ЗОНОЙ РОСТА ШВА ЯВЛЯЕТСЯ**

- А) камбиальный слой
- Б) капсулярный слой
- В) наружный и внутренний слои перепончатой ткани
- Г) средняя зона шва

**2158. [T004354] ОСНОВАНИЕ ЧЕРЕПА СОСТОИТ ИЗ ОТДЕЛОВ**

- А) 2
- Б) 3
- В) 1
- Г) 4

**2159. [T004355] В ПРОЦЕССЕ ВНУТРИУТРОБНОГО РАЗВИТИЯ ЧЕЛОВЕКА ПРОИСХОДИТ ЗАКЛАДКА ПАР ЖАБЕРНЫХ ДУГ**

- А) 4
- Б) 2
- В) 6
- Г) 8

**2160. [T004356] В НОРМЕ КЛЫКИ ВЕРХНЕГО ЗУБНОГО РЯДА ИМЕЮТ**

- А) 2 антагониста
- Б) 1 антагонист
- В) контакт с резцами
- Г) контакт с вторыми премолярами



- 2161. [T004357] ЛАТЕРАЛЬНОЕ ПОЛОЖЕНИЕ 1.1 И 2.1 ЯВЛЯЕТСЯ ПРИЧИНОЙ**
- А) диастемы
  - Б) тремы
  - В) диастемы и тремы
  - Г) макроденгии
- 2162. [T004358] АДЕНТИЯ ЗУБА ОТНОСИТСЯ К АНОМАЛИЯМ**
- А) количества
  - Б) формы
  - В) размера
  - Г) структуры твёрдых тканей
- 2163. [T004359] ОТСУТСТВИЕ ЗУБА ЯВЛЯЕТСЯ АНОМАЛИЕЙ**
- А) количества зубов
  - Б) смыкания зубных рядов
  - В) размера зубных рядов
  - Г) положения зуба
- 2164. [T004360] ПОЛОЖЕНИЕ ЗУБА ЯЗЫЧНО НАЗЫВАЕТСЯ**
- А) лингвальным
  - Б) тортоаномалией
  - В) супраположением
  - Г) вестибулярным
- 2165. [T004361] АНОМАЛИЯ ОККЛЮЗИИ В ПЕРЕДНЕМ ОТДЕЛЕ В ТРАНСВЕРСАЛЬНОЙ ПЛОСКОСТИ НАЗЫВАЕТСЯ**
- А) трансверсальной резцовой
  - Б) глубокой резцовой
  - В) обратной резцовой
  - Г) сагиттальной резцовой
- 2166. [T004362] АНОМАЛИЯ ПОЛОЖЕНИЯ ЗУБА В ТРАНСВЕРСАЛЬНОЙ И ВЕРТИКАЛЬНОЙ ПЛОСКОСТЯХ НАЗЫВАЕТСЯ**
- А) вестибулярной и супраположением
  - Б) инфра- и супраположением
  - В) оральной и вестибулярной
  - Г) дистальной и мезиальной
- 2167. [T004363] АНОМАЛИЯ ОККЛЮЗИИ В ПЕРЕДНЕМ ОТДЕЛЕ В ВЕРТИКАЛЬНОЙ ПЛОСКОСТИ НАЗЫВАЕТСЯ**
- А) глубокой резцовой окклюзией
  - Б) сагиттальной резцовой дизокклюзией
  - В) обратной резцовой окклюзией
  - Г) трансверсальной резцовой окклюзией
- 2168. [T004365] ДЛЯ ОЦЕНКИ ПАРОДОНТА БОКОВОЙ ГРУППЫ ЗУБОВ ЦЕЛЕСООБРАЗНО ИСПОЛЬЗОВАТЬ**
- А) ортопантомографию
  - Б) телерентгенографию (ТРГ) в прямой проекции
  - В) томографию ВНЧС
  - Г) телерентгенографию (ТРГ) в боковой проекции
- 2169. [T004366] АНОМАЛИИ РАЗМЕРОВ ЧЕЛЮСТЕЙ В САГИТТАЛЬНОМ НАПРАВЛЕНИИ МОЖНО ОПРЕДЕЛИТЬ С ПОМОЩЬЮ**
- А) телерентгенографии (ТРГ) в боковой проекции
  - Б) ортопантомографии
  - В) панорамной рентгенографии
  - Г) телерентгенографии (ТРГ) в прямой проекции

**2170. [T004367] ПРИВЫЧКА СПАТЬ НА СПИНЕ С ЗАПРОКИНУТОЙ ГОЛОВОЙ**

**ПРИВОДИТ К**

- А) задержке роста нижней челюсти
- Б) выдвигению нижней челюсти
- В) нарушению прорезывания зубов
- Г) нарушению положения зубов

**2171. [T004368] ОРТОПАНТОМОГРАФИЮ В ОРТОДОНТИИ ПРИМЕНЯЮТ ДЛЯ ОПРЕДЕЛЕНИЯ**

- А) наличия зачатков постоянных зубов
- Б) длины нижней челюсти
- В) длины верхней челюсти
- Г) ширины зубных рядов

**2172. [T004369] НИЗКОЕ ПРИКРЕПЛЕНИЕ УЗДЕЧКИ ВЕРХНЕЙ ГУБЫ ПРИВОДИТ К**

- А) диастеме
- Б) ограничению подвижности нижней губы
- В) увеличению подвижности зубов
- Г) тремам

**2173. [T004370] ПРИЧИНОЙ ДИАСТЕМЫ ЯВЛЯЕТСЯ**

- А) адентия боковых резцов
- Б) неправильное вскармливание
- В) рахит
- Г) сужение зубных рядов

**2174. [T004371] РАННЯЯ ПОТЕРЯ ЗУБА 6.3 ПРИВОДИТ К**

- А) мезиальному смещению боковых зубов и латеральному передних
- Б) травме зачатка постоянного зуба
- В) дистальному смещению боковых зубов
- Г) деминерализации одноименного зачатка

**2175. [T004372] ФОРМИРОВАНИЮ ГЛУБОКОЙ РЕЗЦОВОЙ ДИЗОККЛЮЗИИ МОЖЕТ СПОСОБСТВОВАТЬ ТИП РОСТА**

- А) горизонтальный
- Б) вертикальный
- В) горизонтальный и вертикальный
- Г) нейтральный

**2176. [T004373] НЕДОСТАТОК МЕСТА МОЖЕТ ПРИВЕСТИ К АНОМАЛИИ ЗУБА**

- А) положения
- Б) размера
- В) формы
- Г) структуры

**2177. [T004375] ПРИЧИНОЙ МЕЗИАЛЬНОГО НАКЛОНА ЗУБА 1.6 ЯВЛЯЕТСЯ**

- А) преждевременное удаление 5.5
- Б) макроденития нижних зубов
- В) сверхкомплектный зуб в области 4.5
- Г) давление зачатка 4.7

**2178. [T004377] ПРИВЫЧКА СОСАНИЯ БОЛЬШОГО ПАЛЬЦА ПРИВОДИТ К**

- А) вертикальной резцовой дизокклюзии
- Б) мезиальной окклюзии
- В) протрузии нижних резцов

Г) глубокой резцовой дизокклюзии

**2179. [T004378] К МЕЗИАЛЬНОЙ ОККЛЮЗИИ ПРИВОДИТ**

А) верхняя микрогнатия и нижняя макрогнатия

Б) верхняя макрогнатия и нижняя микрогнатия

В) верхняя прогнатия

Г) нижняя ретрогнатия

**2180. [T004379] ПРИЧИНОЙ СКУЧЕННОСТИ ЗУБОВ ЯВЛЯЕТСЯ**

А) сужение и укорочение зубного ряда

Б) макроглоссия

В) микроденития

Г) макрогнатия

**2181. [T004381] ПОЛОЖЕНИЕ ЯЗЫКА МЕЖДУ ПЕРЕДНИМИ ЗУБАМИ**

**ПРОВОДИТ К**

А) вертикальной резцовой дизокклюзии

Б) мезиальной окклюзии

В) глубокой резцовой окклюзии

Г) дистальной окклюзии

**2182. [T004382] СОСАНИЕ ПАЛЬЦА ПРИВОДИТ К**

А) протрузии резцов верхней челюсти и ретрузии резцов нижней челюсти

Б) травме языка

В) выдвигению нижней челюсти

Г) прикусыванию щёк

**2183. [T004383] ВРЕДНАЯ ПРИВЫЧКА СОСАНИЯ ПАЛЬЦА ЯВЛЯЕТСЯ**

**ПРИЧИНОЙ**

А) ретрузии нижних резцов

Б) формирования трансверсальной аномалии окклюзии

В) смещения средней линии

Г) смещения нижней челюсти латерально

**2184. [T004384] ВРЕДНАЯ ПРИВЫЧКА СОСАНИЯ ПАЛЬЦА ЯВЛЯЕТСЯ**

**ПРИЧИНОЙ**

А) сагитальной резцовой дизокклюзии

Б) прямой резцовой окклюзии

В) глубокой резцовой окклюзии

Г) глубокой резцовой дизокклюзии

**2185. [T004386] УГЛУБЛЕНИЕ КРИВОЙ ШПЕЕ**

А) создаёт дефицит места

Б) создаёт избыток места

В) не влияет

Г) нормализует окклюзию

**2186. [T004387] ПРИЧИНОЙ БИАЛЬВЕОЛЯРНОЙ ПРОТРУЗИИ МОЖЕТ**

**ПОСЛУЖИТЬ**

А) макроглоссия

Б) микроглоссия

В) микроденития

Г) гипертонус круговой мышцы рта

**2187. [T004388] К АНОМАЛИЯМ РАЗМЕРОВ ЗУБОВ ОТНОСИТСЯ**

А) микроденития

Б) микрогнатия

В) макроглоссия

Г) глоссоптоз

**2188. [T004389] НЕДОСТАТОК ФТОРА В ПИТЬЕВОЙ ВОДЕ ЯВЛЯЕТСЯ**

**ФАКТОРОМ**

- А) экзогенным общим
- Б) эндогенным общим
- В) экзогенным местным
- Г) эндогенным местным

**2189. [Т004390] К АНОМАЛИЯМ РАЗМЕРОВ ЗУБОВ ОТНОСИТСЯ**

- А) макроденития
- Б) микрогнатия
- В) макроглоссия
- Г) макрогнатия

**2190. [Т004392] РАННЯЯ ПОТЕРЯ МОЛОЧНЫХ МОЛЯРОВ МОЖЕТ ПРИВЕСТИ К**

- А) наклону соседних зубов в сторону дефекта
- Б) удлинению зубной дуги
- В) диастеме
- Г) вертикальной резцовой дизокклюзии

**2191. [Т004393] ПРИ ВРЕДНОЙ ПРИВЫЧКЕ СОСАНИЯ ПАЛЬЦА ФОРМИРУЕТСЯ**

- А) протрузия передней группы зубов верхней челюсти
- Б) дизокклюзия в боковых отделах
- В) носовое дыхание
- Г) чрезмерное развитие нижней челюсти

**2192. [Т004394] ВРЕДНАЯ ПРИВЫЧКА СОСАНИЯ ПАЛЬЦА ЯВЛЯЕТСЯ ПРИЗНАКОМ НАРУШЕНИЙ**

- А) неврологических
- Б) эстетических
- В) травматических
- Г) социальных

**2193. [Т004395] ПРИЧИНОЙ ТРЕМ ЯВЛЯЕТСЯ**

- А) микроденития
- Б) широкая уздечка языка
- В) сужение зубных рядов
- Г) нарушение окклюзии

**2194. [Т004397] ВЕРТИКАЛЬНАЯ РЕЗЦОВАЯ ДИЗОККЛЮЗИЯ МОЖЕТ ЯВЛЯТЬСЯ СЛЕДСТВИЕМ**

А) зубоальвеолярного удлинения боковой группы зубов и укорочения передней группы

- Б) тортоаномалии зубов
- В) нарушения развития твёрдых тканей
- Г) наличия сверхкомплектных зубов

**2195. [Т004398] РАННЯЯ ПОТЕРЯ ЗУБА 5.3 ПРИВОДИТ К**

- А) мезиальному смещению боковых зубов
- Б) травме зачатка постоянного зуба 2.3
- В) травме зачатка постоянного зуба 1.3
- Г) деминерализации одноимённого зачатка

**2196. [Т004399] РОТОВОЕ ДЫХАНИЕ ОКАЗЫВАЕТ ВЛИЯНИЕ НА**

- А) положение языка
- Б) размеры зубов
- В) положение уздечки верхней губы
- Г) форму зубов

**2197. [Т004400] ГИПЕРТРОФИЯ НЁБНЫХ МИНДАЛИН И АДЕНОИДЫ НИЖНИХ НОСОВЫХ РАКОВИН ПРИВОДЯТ К ФОРМИРОВАНИЮ**

- А) палатиноокклюзии

- Б) мезиальной окклюзии
- В) глубокой резцовой окклюзии
- Г) обратной резцовой окклюзии

**2198. [T004401] К ЛИЦЕВЫМ ПРИЗНАКАМ ПРИ СИНДРОМЕ КРУЗОНА (CROUZON) ОТНОСЯТ**

- А) резкое недоразвитие среднего отдела лица
- Б) чрезмерное развитие нижней челюсти
- В) чрезмерное развитие верхней челюсти
- Г) резкое недоразвитие верхнего участка лица

**2199. [T004402] РЕЗКОЕ НЕДОРАЗВИТИЕ СРЕДНЕГО ОТДЕЛА ЛИЦА ОТМЕЧАЕТСЯ ПРИ**

- А) синдроме Крузона (Crouzon)
- Б) ключично-черепном дизостозе
- В) синдроме Франческетти
- Г) гипогидротической эктодермальной дисплазии

**2200. [T004403] УДЛИНЕННОЕ ЛИЦО ЯВЛЯЕТСЯ СЛЕДСТВИЕМ**

- А) чрезмерного вертикального роста челюстей
- Б) чрезмерного горизонтального роста челюстей
- В) нейтрального роста
- Г) недоразвития верхней челюсти

**2201. [T004404] ПРИЗНАКИ ДЛИННОГО ЛИЦА ХАРАКТЕРНЫ ДЛЯ НАПРАВЛЕНИЯ РОСТА**

- А) вертикального
- Б) горизонтального
- В) вышеперечисленных
- Г) нейтрального

**2202. [T004405] ПРИЧИНОЙ МИКРОДЕНТИИ ЯВЛЯЕТСЯ**

- А) генетически детерминированный фактор
- Б) низкое прикрепление уздечки верхней губы
- В) свехкомплектный зуб
- Г) нарушение функции глотания

**2203. [T004406] АНОМАЛИЕЙ ОККЛЮЗИИ В ТРАНСВЕРСАЛЬНОЙ ПЛОСКОСТИ ЯВЛЯЕТСЯ**

- А) палатиноокклюзия
- Б) мезиальная окклюзия
- В) глубокая резцовая окклюзия
- Г) биальвеолярная протрузия

**2204. [T004407] АНОМАЛИЯ ПОЛОЖЕНИЯ КЛЫКА ОБУСЛОВЛЕНА**

- А) мезиальным смещением боковых зубов
- Б) нарушением функции языка
- В) укороченной уздечкой языка
- Г) микродентией клыка

**2205. [T004408] УМЕНЬШЕНИЕ МОРФОЛОГИЧЕСКОЙ ВЫСОТЫ ЛИЦА У ПАЦИЕНТОВ С ДИСТАЛЬНОЙ ОККЛЮЗИЕЙ И РЕТРУЗИЕЙ РЕЗЦОВ ВЕРХНЕЙ ЧЕЛЮСТИ ОБУСЛОВЛЕНО**

- А) зубоальвеолярным укорочением в области боковых зубов
- Б) зубоальвеолярным удлинением в области боковых зубов
- В) зубоальвеолярным укорочением в области передних зубов
- Г) протрузией резцов

**2206. [T004409] ПРИ ГЛУБОКОЙ РЕЗЦОВОЙ ОККЛЮЗИИ МОЖЕТ ИЗМЕНЯТЬСЯ**

- А) нижняя морфологическая высота лица

- Б) ширина лица
- В) средняя морфологическая высота лица
- Г) глубина лица

**2207. [Т004410] К ЭНДОГЕННЫМ ПРИЧИНАМ ВОЗНИКНОВЕНИЯ ЗУБОЧЕЛЮСТНЫХ АНОМАЛИЙ ОТНОСЯТ**

- А) токсикозы 1 триместра беременности
- Б) вредные привычки ребёнка
- В) родовую травму
- Г) искусственное вскармливание

**2208. [Т004412] ПРИВЫЧКА РЕБЁНКА СПАТЬ С ЗАПРОКИНУТОЙ ГОЛОВОЙ СПОСОБСТВУЕТ ФОРМИРОВАНИЮ**

- А) дистальной окклюзии
- Б) перекрёстной окклюзии
- В) мезиальной окклюзии
- Г) вертикальной резцовой дизокклюзии

**2209. [Т004413] К МОРФОЛОГИЧЕСКИМ НАРУШЕНИЯМ, ПРИВОДЯЩИМ К ДИСТАЛЬНОЙ ОККЛЮЗИИ, ОТНОСИТСЯ**

- А) сужение верхнего зубного ряда
- Б) дистопия
- В) ретенция
- Г) бипротрузия

**2210. [Т004414] ПРИВЫЧКА СОСАНИЯ БОЛЬШОГО ПАЛЬЦА ПРИВОДИТ К НАРУШЕНИЮ ФОРМЫ ЗУБНОГО РЯДА**

- А) верхнего и нижнего в переднем отделе
- Б) нижнего в трансверсальном направлении
- В) верхнего в боковом
- Г) укорочению верхнего

**2211. [Т004417] ФУНКЦИЮ СМЫКАНИЯ ГУБ МОЖНО НОРМАЛИЗОВАТЬ**

А) лечебной гимнастикой круговой мышцы рта и нормализацией положения языка в акте глотания

- Б) пластикой уздечки верхней губы
- В) удалением зубов по методу Хотца
- Г) пластикой уздечки нижней губы

**2212. [Т004418] СИМПТОМ ГИПЕРТОНУСА КРУГОВОЙ МЫШЦЫ РТА ЯВЛЯЕТСЯ**

- А) симптом напёрстка в области подбородка при глотании
- Б) надподбородочная складка
- В) выступание верхней губы
- Г) выступание нижней губы

**2213. [Т004420] ПРИЧИНОЙ ТРАНСВЕРСАЛЬНОЙ РЕЗЦОВОЙ ОККЛЮЗИИ ЯВЛЯЕТСЯ**

- А) одностороннее сужение зубного ряда
- Б) нарушение функции глотания
- В) нарушение функции дыхания
- Г) гипотонус круговой мышцы рта

**2214. [Т004421] ГЛУБОКАЯ РЕЗЦОВАЯ ОККЛЮЗИЯ ЯВЛЯЕТСЯ АНОМАЛИЕЙ В НАПРАВЛЕНИИ**

- А) вертикальном
- Б) сагиттальном
- В) трансверсальном
- Г) трансверсальном, сагиттальном

**2215. [T004424] ПРИЧИНОЙ ДИАСТЕМЫ ЯВЛЯЕТСЯ**

- А) микродентия зубов верхней челюсти
- Б) мелкое преддверие полости рта
- В) укороченная уздечка языка
- Г) ротовое дыхание

**2216. [T004426] ВЕДУЩИМ ФАКТОРОМ В ФОРМИРОВАНИИ ВЕРТИКАЛЬНОЙ РЕЗЦОВОЙ ДИЗОККЛЮЗИИ ЯВЛЯЕТСЯ**

- А) нарушенная функция языка
- Б) низкое прикрепление уздечки верхней губы
- В) мелкое преддверие
- Г) адентия

**2217. [T004427] ПРИЧИНОЙ ГЛУБОКОЙ РЕЗЦОВОЙ ДИЗОККЛЮЗИИ ЯВЛЯЕТСЯ**

- А) зубоальвеолярное удлинение в переднем отделе
- Б) миодинамического равновесия
- В) нарушение функции глотания
- Г) нарушение функции дыхания

**2218. [T004428] ПРИ ГЛУБОКОЙ РЕЗЦОВОЙ ОККЛЮЗИИ ОТМЕЧАЕТСЯ**

- А) зубоальвеолярное укорочение в области жевательной группы зубов
- Б) симптом напёрстка
- В) интрузия резцов
- Г) эктрузия моляров

**2219. [T004430] ПРИЧИНОЙ ВЕСТИБУЛЯРНОГО ПРОРЕЗЫВАНИЯ ЗУБА 1.3 ЯВЛЯЕТСЯ**

- А) персистентный зуб 5.3
- Б) нарушение функции глотания
- В) нарушение функции дыхания
- Г) адентия временных моляров

**2220. [T004431] К ПРИЧИНАМ МЕЗИАЛЬНОГО СМЕЩЕНИЯ ПОСТОЯННЫХ ПРЕМОЛЯРОВ И МОЛЯРОВ ОТНОСЯТ**

- А) раннюю потерю временных клыков
- Б) сверхкомплектные зубы
- В) дистальную окклюзию
- Г) глубокую резцовую окклюзию

**2221. [T004433] СИМПТОМ «НАПЁРСТКА» НАБЛЮДАЕТСЯ ПРИ**

- А) нарушении глотания, нарушении миодинамического равновесия
- Б) низком прикреплении уздечки верхней губы
- В) диастеме
- Г) тремах

**2222. [T004434] ВЯЛЫЙ ТИП ЖЕВАНИЯ ПРИВОДИТ К**

- А) скученному положению зубов
- Б) тремам
- В) диастеме
- Г) адентии зубов

**2223. [T004436] ОДНОЙ ИЗ ПРИЧИН ТРАНСВЕРСАЛЬНЫХ АНОМАЛИЙ ОККЛЮЗИИ ЯВЛЯЕТСЯ**

- А) нестираемость бугров временных клыков
- Б) укорочение уздечки языка
- В) инфантильный тип глотания
- Г) вялое жевание

**2224. [T004437] АНГИДРОТИЧЕСКАЯ ФОРМА ЭКТОДЕРМАЛЬНОЙ ДИСПЛАЗИИ ХАРАКТЕРИЗУЕТСЯ**

- А) гиподентией
- Б) макродентией
- В) гипердентией
- Г) наличием всех зачатков постоянных зубов

**2225. [T004439] ДИАСТЕМА ВОЗНИКАЕТ В РЕЗУЛЬТАТЕ АНОМАЛИИ**

- А) положения зубов
- Б) макродентии
- В) микрогнатии
- Г) палатиноокклюзии

**2226. [T004440] САГИТТАЛЬНАЯ ЩЕЛЬ МОЖЕТ БЫТЬ ОБУСЛОВЛЕНА**

- А) протрузией резцов верхней челюсти; ретрузией резцов нижней челюсти
- Б) протрузией резцов верхней и нижней челюсти
- В) протрузией резцов нижней челюсти; ретрузией резцов верхней челюсти
- Г) ретрузией резцов верхней и нижней челюсти

**2227. [T004441] СУЖЕНИЕ ЗУБНЫХ РЯДОВ В ТРАНСВЕРСАЛЬНОЙ**

**ПЛОСКОСТИ ПРОВОДИТ К**

- А) скученному положению резцов
- Б) персистенции
- В) гиперодонтии
- Г) гиподонтии

**2228. [T004442] ПРИЧИНОЙ УКОРОЧЕНИЯ ЗУБНОГО РЯДА ЯВЛЯЕТСЯ**

**СМЕЩЕНИЕ ЗУБОВ**

- А) мезиально
- Б) вестибулярно В) латерально
- Г) транспозиция

**2229. [T004443] ОБРАТНАЯ РЕЗЦОВАЯ ОККЛЮЗИЯ ОБУСЛОВЛЕНА**

- А) ретрузией резцов верхней и протрузией резцов нижней челюсти
- Б) протрузией резцов верхней и нижней челюсти
- В) протрузией резцов нижней челюсти
- Г) протрузией резцов верхней челюсти, ретрузией резцов нижней челюсти

**2230. [T004445] ЛИНИЯ, СООТВЕТСТВУЮЩАЯ ОСНОВАНИЮ ВЕРХНЕЙ**

**ЧЕЛЮСТИ, ОБОЗНАЧАЕТСЯ**

- А) NL
- Б) ML
- В) NSL
- Г) FH

**2231. [T004446] ФРАНКФУРТСКАЯ ГОРИЗОНТАЛЬ ПРОВОДИТСЯ ЧЕРЕЗ**

**ТОЧКИ**

- А) Or-Po
- Б) N-S
- В) Ar-Go
- Г) Go-Pg

**2232. [T004447] ГОНИАЛЬНЫЙ УГОЛ ОБОЗНАЧАЕТСЯ**

- А) Go
- Б) Ar
- В) Co
- Г) Po

**2233. [T004448] ПЕРЕДНЯЯ ТОЧКА ПОДБОРОДКА ОБОЗНАЧАЕТСЯ**

- А) Pg
- Б) Me
- В) Ar
- Г) Go



**2234. [T004449] НАИБОЛЕЕ ГЛУБОКАЯ ТОЧКА НА ПЕРЕДНЕМ КОНТУРЕ АПИКАЛЬНОГО БАЗИСА ВЕРХНЕЙ ЧЕЛЮСТИ**

- А) А
- Б) В
- В) Me
- Г) Pg

**2235. [T004450] НАИБОЛЕЕ УГЛУБЛЁННАЯ ТОЧКА НА ПЕРЕДНЕМ КОНТУРЕ БАЗИСА НИЖНЕЙ ЧЕЛЮСТИ**

- А) В
- Б) Pg
- В) Me
- Г) А

**2236. [T004451] ЛИНИЯ NS СООТВЕТСТВУЕТ ПЛОСКОСТИ**

- А) переднего отдела основания черепа
- Б) основания нижней челюсти
- В) основания верхней челюсти
- Г) эстетической по Rikets

**2237. [T004452] ТОЧКА AR РАСПОЛОЖЕНА НА \_\_\_\_\_**  
**ЧЕЛЮСТИ**

- А) заднем контуре суставной головки нижней
- Б) переднем контуре апикального базиса нижней
- В) переднем контуре апикального базиса верхней
- Г) вершине суставной головки нижней

**2238. [T004453] ТОЧКА ME СООТВЕТСТВУЕТ**

- А) передней точке на нижнем контуре тела нижней челюсти
- Б) вершине суставной головки
- В) точке пересечения касательных к ветви и телу нижней челюсти
- Г) передней точке подбородочного выступа

**2239. [T004454] ТОЧКА РТ ЯВЛЯЕТСЯ**

- А) верхней дистальной точкой крыловидно-верхнечелюстной щели
- Б) серединой турецкого седла
- В) нижней точкой края орбиты
- Г) верхней точкой наружного слухового прохода

**2240. [T004455] ТОЧКА ЦЕНТРА ТУРЕЦКОГО СЕДЛА**

- А) S
- Б) Po
- В) Pt
- Г) Ba

**2241. [T004456] ПЕРЕДНЯЯ ТОЧКА ВЕРХНЕЙ ЧЕЛЮСТИ**

- А) Sna
- Б) Snp
- В) Go
- Г) Co

**2242. [T004457] ЗАДНЯЯ ТОЧКА ВЕРХНЕЙ ЧЕЛЮСТИ**

- А) Snp
- Б) Co
- В) Go
- Г) Sna

**2243. [T004458] ТОЧКА А ЯВЛЯЕТСЯ**

А) наиболее глубокой точкой на переднем контуре апикального базиса верхней челюсти

Б) наиболее глубокой точкой на переднем контуре апикального базиса нижней челюсти

В) передней точкой носолобного шва

Г) центром турецкого седла

**2244. [T004459] ТОЧКА GO ЯВЛЯЕТСЯ**

А) точкой пересечения касательных к ветви и телу нижней челюсти

Б) передней точкой апикального базиса нижней челюсти

В) вершиной суставной головки

Г) передней точкой подбородочного выступа

**2245. [T004460] ТОЧКА PG СООТВЕТСТВУЕТ**

А) передней точке подбородочного выступа

Б) нижней точке на нижнем контуре тела нижней челюсти

В) точке пересечения касательных к ветви и телу нижней челюсти

Г) передней точке на нижнем контуре тела нижней челюсти

**2246. [T004461] ЗУБОАЛЬВЕОЛЯРНУЮ ВЫСОТУ ПЕРЕДНЕГО ОТДЕЛА ВЕРХНЕЙ ЧЕЛЮСТИ ХАРАКТЕРИЗУЕТ ПАРАМЕТР**

А) U1 – NL

Б) U6 – NL

В) L1 – ML

Г) L1 – ML

**2247. [T004462] С ЦЕЛЬЮ ИЗМЕРЕНИЯ ДЛИНЫ ТЕЛА ВЕРХНЕЙ ЧЕЛЮСТИ ИСПОЛЬЗУЮТ**

А) ТРГ – боковая проекция

Б) ТРГ – прямая проекция

В) ортопантограмму

Г) томографию ВНЧС

**2248. [T004463] ПОЛОЖЕНИЕ ЗУБОВ НИЖЕ ОККЛЮЗИОННОЙ ПЛОСКОСТИ НАЗЫВАЮТ**

А) инфраположением

Б) оральным

В) дистальным

Г) вестибулярным

**2249. [T004464] АНОМАЛИЕЙ ОККЛЮЗИИ В ТРАНСВЕРСАЛЬНОЙ ПЛОСКОСТИ ЯВЛЯЕТСЯ**

А) вестибулоокклюзия

Б) глубокая резцовая окклюзия

В) обратная резцовая окклюзия

Г) обратная резцовая дизокклюзия

**2250. [T004465] ДЛЯ ТОРКА ХАРАКТЕРЕН НАКЛОН ЗУБА**

А) вестибуло-оральный

Б) мезио-дистальный

В) лабио-лингвальный

Г) лабио-латеральный

**2251. [T004468] ПОВОРОТ ЗУБА ВОКРУГ ВЕРТИКАЛЬНОЙ ОСИ НАЗЫВАЕТСЯ**

А) ротация

Б) торк

В) ангуляция

Г) инклинация

**2252. [T004469] ДЛЯ АНГУЛЯЦИИ ХАРАКТЕРЕН НАКЛОН ЗУБА**

А) мезио-латеральный

Б) вестибуло-оральный

В) межрезцовый угол

Г) лабио-латеральный

**2253. [T004470] ЛАТЕРАЛЬНОЕ СМЕЩЕНИЕ НИЖНЕЙ ЧЕЛЮСТИ ОПРЕДЕЛЯЕТСЯ НА**

А) ТРГ головы в прямой проекции

Б) ортопантомограмме

В) ТРГ головы в боковой проекции

Г) панорамной рентгенограмме

**2254. [T004583] МЕДИЦИНСКАЯ КАРТА СТОМАТОЛОГИЧЕСКОГО БОЛЬНОГО (ФОРМА №043/У) ОФОРМЛЯЕТСЯ В МЕДИЦИНСКОЙ ОРГАНИЗАЦИИ НА ПАЦИЕНТА**

А) при первичном обращении

Б) при каждом обращении

В) один раз в год

Г) один раз в пять лет

**2255. [T004584] МЕДИЦИНСКАЯ КАРТА СТОМАТОЛОГИЧЕСКОГО БОЛЬНОГО (ФОРМА №043/У) ХРАНИТСЯ**

А) в регистратуре

Б) в кабинете лечащего врача

В) у пациента

Г) у главного врача

**2256. [T004585] ПАСПОРТНАЯ ЧАСТЬ МЕДИЦИНСКОЙ КАРТЫ СТОМАТОЛОГИЧЕСКОГО БОЛЬНОГО (ФОРМА №043/У) ЗАПОЛНЯЕТСЯ**

А) медицинским регистратором

Б) врачом-стоматологом

В) врачом-статистиком

Г) медсестрой

**2257. [T004586] МЕДИЦИНСКАЯ КАРТА СТОМАТОЛОГИЧЕСКОГО БОЛЬНОГО (ФОРМА №043/У) ХРАНИТСЯ В РЕГИСТРАТУРЕ ПОСЛЕ ПОСЛЕДНЕГО ПОСЕЩЕНИЯ ПАЦИЕНТА В ТЕЧЕНИЕ (ЛЕТ)**

А) 5

Б) 10

В) 15

Г) 20

**2258. [T004587] МЕДИЦИНСКАЯ КАРТА СТОМАТОЛОГИЧЕСКОГО БОЛЬНОГО (ФОРМА № 043/У) ЧЕРЕЗ 5 ЛЕТ ПОСЛЕ ПОСЛЕДНЕГО ПОСЕЩЕНИЯ ПАЦИЕНТА ПЕРЕДАЁТСЯ В**

А) архив

Б) Министерство здравоохранения РФ

В) фонд ОМС

Г) государственный комитет по статистике

**2259. [T004588] ДИАГНОЗ И ВСЕ ПОСЛЕДУЮЩИЕ РАЗДЕЛЫ МЕДИЦИНСКОЙ КАРТЫ СТОМАТОЛОГИЧЕСКОГО БОЛЬНОГО (ФОРМА №043/У) ЗАПОЛНЯЮТСЯ**

А) лечащим врачом

Б) медсестрой

В) регистратором

Г) заведующим отделением

**2260. [T004589] МЕДИЦИНСКАЯ КАРТА СТОМАТОЛОГИЧЕСКОГО БОЛЬНОГО (ФОРМА №043/У) ЗАПОЛНЯЕТСЯ ВРАЧОМ**

А) после приёма пациента

Б) по завершении рабочего дня

В) в процессе приёма пациента

Г) по желанию врача

**2261. [T004590] ЛИСТОК ЕЖЕДНЕВНОГО УЧЁТА РАБОТЫ ВРАЧА-СТОМАТОЛОГА СТОМАТОЛОГИЧЕСКОЙ ПОЛИКЛИНИКИ, ОТДЕЛЕНИЯ, КАБИНЕТА (ФОРМА №037/У-88) ПРЕДНАЗНАЧЕН ДЛЯ**

А) учёта работы за один день

Б) планирования времени работы

В) контроля качества

Г) отчета перед ФОМС

**2262. [T004591] ЛИСТОК ЕЖЕДНЕВНОГО УЧЁТА РАБОТЫ ВРАЧА-СТОМАТОЛОГА СТОМАТОЛОГИЧЕСКОЙ ПОЛИКЛИНИКИ, ОТДЕЛЕНИЯ, КАБИНЕТА (ФОРМА №037/У-88) ЗАПОЛНЯЕТСЯ**

А) лечащим врачом

Б) медсестрой

В) регистратором

Г) заведующим отделением

**2263. [T004592] КОНТРОЛЬ ЗА ПРАВИЛЬНОСТЬЮ ЗАПОЛНЕНИЯ ЛИСТКА ЕЖЕДНЕВНОГО УЧЁТА РАБОТЫ ВРАЧА-СТОМАТОЛОГА СТОМАТОЛОГИЧЕСКОЙ ПОЛИКЛИНИКИ, ОТДЕЛЕНИЯ, КАБИНЕТА (ФОРМА №037/У-88) ОСУЩЕСТВЛЯЕТ**

А) непосредственный руководитель врача

Б) главный врач медицинской организации

В) регистратор

Г) врач-статистик

**2264. [T004593] КОНТРОЛЬ ЗА ПРАВИЛЬНОСТЬЮ ЗАПОЛНЕНИЯ СВОДНОЙ ВЕДОМОСТИ УЧЁТА РАБОТЫ ВРАЧА-СТОМАТОЛОГА СТОМАТОЛОГИЧЕСКОЙ ПОЛИКЛИНИКИ, ОТДЕЛЕНИЯ, КАБИНЕТА (ФОРМА №039-2/У-88) ОСУЩЕСТВЛЯЕТ**

А) главный врач медицинской организации

Б) непосредственный руководитель врача

В) регистратор

Г) статистик

**2265. [T004594] СВОДНАЯ ВЕДОМОСТЬ УЧЁТА РАБОТЫ ВРАЧА-СТОМАТОЛОГА СТОМАТОЛОГИЧЕСКОЙ ПОЛИКЛИНИКИ, ОТДЕЛЕНИЯ, КАБИНЕТА (ФОРМА №039-2/У-88) СОСТАВЛЯЕТСЯ**

А) медицинским статистиком

Б) руководителем медицинской организации

В) самим врачом

Г) медсестрой кабинета

**2266. [T004595] УЧЁТ ТРУДА ВРАЧЕЙ СТОМАТОЛОГИЧЕСКОГО ПРОФИЛЯ ПРОВОДИТСЯ ПО**

А) условным единицам трудоёмкости

Б) количеству вылеченных зубов

В) числу принятых пациентов

Г) проведённым курсам профилактических мероприятий

**2267. [T004596] ПРИ ПРОВЕДЕНИИ КОНТРОЛЯ ЗА ПРАВИЛЬНОСТЬЮ ВЕДЕНИЯ ЛИСТКА ЕЖЕДНЕВНОГО УЧЁТА РАБОТЫ ВРАЧА-СТОМАТОЛОГА СТОМАТОЛОГИЧЕСКОЙ ПОЛИКЛИНИКИ, ОТДЕЛЕНИЯ, КАБИНЕТА (ФОРМА №037/У-88) РУКОВОДИТЕЛЬ СОПОСТАВЛЯЕТ ЗАПИСИ С**

А) медицинской картой стоматологического больного

Б) клиническими рекомендациями

В) профессиональным стандартом

Г) программой государственных гарантий на оказание медицинской помощи  
**2268. [Т004597] ДВЕ СВОДНЫЕ ВЕДОМОСТИ УЧЁТА РАБОТЫ ВРАЧА-СТОМАТОЛОГА СТОМАТОЛОГИЧЕСКОЙ ПОЛИКЛИНИКИ, ОТДЕЛЕНИЯ, КАБИНЕТА (ФОРМА №039-2/У-88) НА ОДНОГО ВРАЧА ЗАВОДЯТСЯ В СЛУЧАЕ ОКАЗАНИЯ СТОМАТОЛОГИЧЕСКОЙ ПОМОЩИ**

- А) взрослым и детям
- Б) женщинам и мужчинам
- В) пациентам по программам ОМС и ДМС
- Г) работающим и пенсионерам

**2269. [Т004598] ДНЕВНИК УЧЁТА РАБОТЫ ВРАЧА-СТОМАТОЛОГА ОРТОДОНТА (ФОРМА №039-3/У) ПРЕДНАЗНАЧЕН ДЛЯ**

- А) учёта работы за один день
- Б) планирования времени работы
- В) контроля качества
- Г) отчёта перед ФОМС

**2270. [Т004599] ДНЕВНИК УЧЁТА РАБОТЫ ВРАЧА-СТОМАТОЛОГА ОРТОДОНТА (ФОРМА №039-3/У) ЗАПОЛНЯЕТСЯ**

- А) врачом-ортодонтом
- Б) регистратором
- В) медсестрой
- Г) статистиком

**2271. [Т004600] ДНЕВНИК УЧЁТА РАБОТЫ ВРАЧА-СТОМАТОЛОГА ОРТОДОНТА (ФОРМА №039-3/У) ЗАПОЛНЯЕТСЯ НА ОСНОВАНИИ**

- А) записей в медицинской карте стоматологического больного
- Б) талона учёта амбулаторного пациента
- В) листка нетрудоспособности
- Г) сводной ведомости учёта работы врача-стоматолога

**2272. [Т004601] КОНТРОЛЬ ЗА ПРАВИЛЬНОСТЬЮ ЗАПОЛНЕНИЯ ДНЕВНИКА УЧЁТА РАБОТЫ ВРАЧА-СТОМАТОЛОГА ОРТОДОНТА (ФОРМА №039-3/У) ОСУЩЕСТВЛЯЕТ**

- А) непосредственный руководитель врача
- Б) главный врач медицинской организации
- В) регистратор
- Г) статистик

**2273. [Т004602] ДНЕВНИК УЧЁТА РАБОТЫ ВРАЧА-СТОМАТОЛОГА ОРТОДОНТА (ФОРМА №039-3/У) НЕОБХОДИМО ЗАПОЛНЯТЬ**

- А) ежедневно
- Б) еженедельно
- В) ежемесячно
- Г) ежечасно

**2274. [Т004603] ЛИСТОК ЕЖЕДНЕВНОГО УЧЁТА РАБОТЫ ВРАЧА-СТОМАТОЛОГА СТОМАТОЛОГИЧЕСКОЙ ПОЛИКЛИНИКИ, ОТДЕЛЕНИЯ, КАБИНЕТА (ФОРМА №037/У-88) СЛУЖИТ ОСНОВАНИЕМ ДЛЯ ЗАПОЛНЕНИЯ**

- А) сводной ведомости учёта работы
- Б) медицинской карты
- В) листка нетрудоспособности
- Г) журнала учёта профилактических осмотров

**2275. [Т004604] ДНЕВНИК УЧЁТА РАБОТЫ ВРАЧА-СТОМАТОЛОГА ОРТОПЕДА (ФОРМА №039-4/У) ПРЕДНАЗНАЧЕН ДЛЯ**

- А) учёта работы за один день
- Б) планирования времени работы
- В) контроля качества

Г) отчёта перед ФОМС

**2276. [Т004605] ДНЕВНИК УЧЁТА РАБОТЫ ВРАЧА-СТОМАТОЛОГА ОРТОПЕДА (ФОРМА №039-4/У) ЗАПОЛНЯЕТСЯ**

А) врачом-ортопедом

Б) регистратором

В) медсестрой

Г) статистиком

**2277. [Т004609] ТИП ВОЗРАСТНОЙ СТРУКТУРЫ НАСЕЛЕНИЯ РОССИЙСКОЙ ФЕДЕРАЦИИ**

А) регрессивный

Б) стационарный

В) прогрессивный

Г) статичный

**2278. [Т004610] ЛИСТОК ЕЖЕДНЕВНОГО УЧЁТА РАБОТЫ ВРАЧАСТОМАТОЛОГА-ОРТОПЕДА (ФОРМА №037-1/У) ИСПОЛЬЗУЕТСЯ ДЛЯ ЗАПОЛНЕНИЯ**

А) дневника учёта работы врача-стоматолога-ортопеда

Б) сводного журнала о приёме пациентов

В) статистической ведомости

Г) медицинской карты стоматологического больного

**2279. [Т004611] ЖУРНАЛ УЧЁТА ПРОФИЛАКТИЧЕСКИХ ОСМОТРОВ ПОЛОСТИ РТА (ФОРМА №049/У) ПРЕДНАЗНАЧЕН ДЛЯ**

А) регистрации профилактических осмотров

Б) планирования времени работы

В) контроля качества

Г) отчёта перед ФОМС

**2280. [Т004612] ЖУРНАЛ УЧЁТА ПРОФИЛАКТИЧЕСКИХ ОСМОТРОВ ПОЛОСТИ РТА (ФОРМА №049/У) ЗАПОЛНЯЕТСЯ**

А) медсестрой

Б) регистратором

В) врачом-стоматологом

Г) статистиком

**2281. [Т004613] КОНТРОЛЬ ЗА ПРАВИЛЬНОСТЬЮ ЗАПОЛНЕНИЯ ЖУРНАЛА УЧЁТА ПРОФИЛАКТИЧЕСКИХ ОСМОТРОВ ПОЛОСТИ РТА (ФОРМА №049/У) ОСУЩЕСТВЛЯЕТ**

А) заведующий отделением

Б) главный врач медицинской организации

В) регистратор

Г) статистик

**2282. [Т004614] ЖУРНАЛ УЧЁТА ПРОФИЛАКТИЧЕСКИХ ОСМОТРОВ ПОЛОСТИ РТА (ФОРМА №049/У) ЯВЛЯЕТСЯ ОСНОВНЫМ ДОКУМЕНТОМ ДЛЯ АНАЛИЗА**

А) профилактической работы среди населения

Б) эффективности использования оборудования

В) информированности населения о ЗОЖ

Г) распределения нагрузки среди врачей

**2283. [Т004615] МЕДИЦИНСКАЯ КАРТА ОРТОДОНТИЧЕСКОГО ПАЦИЕНТА (ФОРМА №043-1/У) ЯВЛЯЕТСЯ УЧЁТНОЙ ФОРМОЙ ОКАЗАНИЯ МЕДИЦИНСКОЙ ПОМОЩИ**

А) в амбулаторных условиях

Б) вне медицинской организации

В) в условиях дневного стационара

Г) стационарных условиях

**2284. [T004616] МЕДИЦИНСКАЯ КАРТА ОРТОДОНТИЧЕСКОГО ПАЦИЕНТА (ФОРМА №043-1/У) ЗАПОЛНЯЕТСЯ В ПОЛИКЛИНИКЕ НА ПАЦИЕНТА**

А) при первичном обращении

Б) при каждом обращении

В) один раз в год

Г) один раз в пять лет

**2285. [T004617] ТИТУЛЬНЫЙ ЛИСТ МЕДИЦИНСКОЙ КАРТЫ ОРТОДОНТИЧЕСКОГО ПАЦИЕНТА (ФОРМА №043-1/У) ЗАПОЛНЯЕТСЯ В**

А) регистратуре

Б) смотровом кабинете

В) рекреационной зоне

Г) кабинете врача-стоматолога ортодонта

**2286. [T004619] ОСНОВНЫМ ДОКУМЕНТОМ, УДОСТОВЕРЯЮЩИМ ЛИЧНОСТЬ ПАЦИЕНТА, ЯВЛЯЕТСЯ**

А) паспорт

Б) страховой полис

В) водительские права

Г) свидетельство о рождении

**2287. [T004623] СТАНДАРТЫ МЕДИЦИНСКОЙ ПОМОЩИ УТВЕРЖДАЮТСЯ**

А) Министерством здравоохранения РФ

Б) Правительством РФ

В) руководством медицинской организации

Г) Российской академией наук

**2288. [T004624] ПОКАЗАТЕЛЬ ОБЩЕЙ ЗАБОЛЕВАЕМОСТИ ХАРАКТЕРИЗУЕТ**

А) распространённость заболеваний среди населения

Б) изменения распространённости заболеваний во времени

В) удельный вес конкретного заболевания

Г) распространённость социально-значимых заболеваний

**2289. [T004625] КЛИНИЧЕСКИЕ РЕКОМЕНДАЦИИ ОТНОСЯТСЯ К НОРМАТИВНЫМ ДОКУМЕНТАМ ХАРАКТЕРА**

А) рекомендательного

Б) обязательного

В) законодательного

Г) ознакомительного

**2290. [T004626] ДЛЯ РАСЧЁТА ОБЩЕЙ ЗАБОЛЕВАЕМОСТИ НЕОБХОДИМЫ ДАННЫЕ О СРЕДНЕГОДОВОЙ ЧИСЛЕННОСТИ НАСЕЛЕНИЯ И ЧИСЛЕ ЗАБОЛЕВАНИЙ**

А) зарегистрированных впервые в данном году

Б) выявленных впервые в жизни

В) социально-значимых, зарегистрированных в данном году

Г) инфекционных, зарегистрированных впервые в жизни

**2291. [T004627] ДЛЯ РАСЧЁТА ПЕРВИЧНОЙ ЗАБОЛЕВАЕМОСТИ НЕОБХОДИМЫ ДАННЫЕ О СРЕДНЕГОДОВОЙ ЧИСЛЕННОСТИ НАСЕЛЕНИЯ И ЧИСЛЕ**

А) выявленных впервые в жизни

Б) зарегистрированных впервые в данном году

В) социально-значимых, зарегистрированных в данном году

Г) инфекционных, зарегистрированных впервые в жизни

**2292. [T004628] ДЛЯ РАСЧЁТА ИНФЕКЦИОННОЙ ЗАБОЛЕВАЕМОСТИ НЕОБХОДИМЫ ДАННЫЕ О ЧИСЛЕ ИНФЕКЦИОННЫХ ЗАБОЛЕВАНИЙ, ЗАРЕГИСТРИРОВАННЫХ В ДАННОМ ГОДУ, И**

- А) среднегодовой численности населения
- Б) числе заболеваний, выявленных впервые в жизни
- В) числе социально-значимых заболеваний, зарегистрированных в данном году
- Г) числе заболеваний, зарегистрированных на данной территории

**2293. [T004629] ДЛЯ РАСЧЁТА ЗАБОЛЕВАЕМОСТИ СОЦИАЛЬНО-ЗНАЧИМЫМИ ЗАБОЛЕВАНИЯМИ НЕОБХОДИМЫ ДАННЫЕ О ЧИСЛЕ СОЦИАЛЬНО-ЗНАЧИМЫХ ЗАБОЛЕВАНИЙ, ЗАРЕГИСТРИРОВАННЫХ В ДАННОМ ГОДУ, И**

- А) среднегодовой численности населения
- Б) числе заболеваний, выявленных впервые в жизни
- В) числе заболеваний, зарегистрированных впервые в данном году
- Г) числе инфекционных заболеваний, зарегистрированных на данной территории

**2294. [T004630] ДЛЯ РАСЧЁТА СТРУКТУРЫ ОБЩЕЙ ЗАБОЛЕВАЕМОСТИ НАСЕЛЕНИЯ ИСПОЛЬЗУЮТ СТАТИСТИЧЕСКИЕ ПОКАЗАТЕЛИ О ЧИСЛЕ СЛУЧАЕВ**

- А) конкретного заболевания и случаев всех заболеваний
- Б) конкретного заболевания и среднегодовой численности населения
- В) всех заболеваний в данном году и случаев заболеваний в предыдущие годы
- Г) заболеваний, выявленных при медосмотре, и лиц, прошедших медосмотр

**2295. [T004631] ДЛЯ РАСЧЁТА ПАТОЛОГИЧЕСКОЙ ПОРАЖЁННОСТИ НЕОБХОДИМЫ ДАННЫЕ О ЧИСЛЕ СЛУЧАЕВ**

- А) заболеваний, выявленных при медосмотре, и числе лиц, прошедших медосмотр
- Б) конкретного заболевания и среднегодовой численности населения
- В) конкретного заболевания и числе случаев всех заболеваний
- Г) всех заболеваний в данном году и числе случаев заболеваний в предыдущие годы

**2296. [T004632] ДЛЯ РАСЧЁТА КОНКРЕТНОГО ВИДА ЗАБОЛЕВАЕМОСТИ НЕОБХОДИМЫ ДАННЫЕ О ЧИСЛЕ СЛУЧАЕВ КОНКРЕТНОГО ЗАБОЛЕВАНИЯ И**

- А) среднегодовой численности населения
- Б) числе случаев заболеваний в предыдущие годы
- В) численности трудоспособного населения
- Г) числе лиц, прошедших медосмотр

**2297. [T004634] ИЗ УСЛОВИЙ, ВЛИЯЮЩИХ НА ЗДОРОВЬЕ, НАИБОЛЕЕ ЗНАЧИМЫМ, СОГЛАСНО ДАННЫМ ВОЗ, ЯВЛЯЕТСЯ**

- А) образ жизни
- Б) здравоохранение
- В) наследственность
- Г) внешняя среда

**2298. [T004635] К ПЕРВИЧНЫМ ФАКТОРАМ РИСКА РАЗВИТИЯ ЗАБОЛЕВАНИЙ ОТНОСЯТ**

- А) нерациональное питание
- Б) артериальную гипертензию
- В) сахарный диабет
- Г) гиперхолестеринемия

**2299. [T004636] К ПЕРВИЧНЫМ ФАКТОРАМ РИСКА РАЗВИТИЯ ЗАБОЛЕВАНИЙ ОТНОСЯТ**

- А) курение
- Б) артериальную гипертензию
- В) сахарный диабет



- Г) гиперхолестеринемию
- 2300. [T004637] К ПЕРВИЧНЫМ ФАКТОРАМ РИСКА РАЗВИТИЯ ЗАБОЛЕВАНИЙ ОТНОСЯТ**
- А) злоупотребление алкоголем  
Б) артериальную гипертензию  
В) сахарный диабет  
Г) гиперхолестеринемию
- 2301. [T004638] К ПЕРВИЧНЫМ ФАКТОРАМ РИСКА РАЗВИТИЯ ЗАБОЛЕВАНИЙ ОТНОСЯТ**
- А) гиподинамию  
Б) артериальную гипертензию  
В) сахарный диабет  
Г) гиперхолестеринемию
- 2302. [T004639] К ПЕРВИЧНЫМ ФАКТОРАМ РИСКА РАЗВИТИЯ ЗАБОЛЕВАНИЙ ОТНОСЯТ**
- А) стресс  
Б) артериальную гипертензию  
В) сахарный диабет  
Г) гиперхолестеринемию
- 2303. [T004641] ДЛЯ ДЕМОГРАФИЧЕСКОЙ СИТУАЦИИ В РФ ХАРАКТЕРНО УВЕЛИЧЕНИЕ УДЕЛЬНОГО ВЕСА ЛИЦ**
- А) пожилого возраста  
Б) мужского пола  
В) детского возраста  
Г) состоящих в браке
- 2304. [T004642] НАИБОЛЕЕ НЕБЛАГОПРИЯТНЫМ ЯВЛЯЕТСЯ СОЧЕТАНИЕ БОЛЬНИЧНЫХ ПОКАЗАТЕЛЕЙ**
- А) уменьшение оборота койки и увеличение летальности  
Б) увеличение оборота койки и увеличение летальности  
В) уменьшение оборота койки и снижение летальности  
Г) увеличение оборота койки и снижение летальности
- 2305. [T004643] О КАЧЕСТВЕ ЛЕЧЕНИЯ В СТАЦИОНАРНЫХ УСЛОВИЯХ СВИДЕТЕЛЬСТВУЕТ ПОКАЗАТЕЛЬ**
- А) летальности  
Б) количества пролеченных пациентов  
В) среднегодовой занятости койки  
Г) оборота койки
- 2306. [T004644] О КАЧЕСТВЕ ЛЕЧЕНИЯ В СТАЦИОНАРНЫХ УСЛОВИЯХ СВИДЕТЕЛЬСТВУЕТ ПОКАЗАТЕЛЬ**
- А) расхождения клинического и патологоанатомического диагноза  
Б) средней продолжительности пребывания на койке  
В) среднегодовой занятости койки  
Г) оборота койки
- 2307. [T004645] О КАЧЕСТВЕ ЛЕЧЕНИЯ В СТАЦИОНАРНЫХ УСЛОВИЯХ СВИДЕТЕЛЬСТВУЕТ ПОКАЗАТЕЛЬ**
- А) послеоперационных осложнений  
Б) средней продолжительности пребывания на койке  
В) среднегодовой занятости койки  
Г) оборота койки
- 2308. [T004647] К ВИДАМ МЕДИЦИНСКОЙ ПОМОЩИ ОТНОСИТСЯ МЕДИЦИНСКАЯ ПОМОЩЬ**
- А) первичная медико-санитарная, скорая, специализированная, паллиативная

Б) амбулаторная, стационарная, стационарная дневная, вне медицинской организации

В) экстренная, неотложная, плановая

Г) по врачебным специальностям

**2309. [T004648] К ФОРМАМ МЕДИЦИНСКОЙ ПОМОЩИ ОТНОСИТСЯ МЕДИЦИНСКАЯ ПОМОЩЬ**

А) экстренная, неотложная, плановая

Б) первичная медико-санитарная, скорая, специализированная, паллиативная

В) амбулаторная, стационарная, стационарная дневная, вне медицинской организации

Г) по врачебным специальностям

**2310. [T004649] К УСЛОВИЯМ ОКАЗАНИЯ МЕДИЦИНСКОЙ ПОМОЩИ ОТНОСЯТСЯ УСЛОВИЯ**

А) амбулаторные, стационарные, дневного стационара, вне медицинской организации

Б) первичные медико-санитарные, специализированные, паллиативные

В) экстренные, неотложные, плановые

Г) разной степени комфортности

**2311. [T004650] ПРАВИЛА ОКАЗАНИЯ МЕДИЦИНСКОЙ ПОМОЩИ ВЗРОСЛОМУ НАСЕЛЕНИЮ ПРИ СТОМАТОЛОГИЧЕСКИХ ЗАБОЛЕВАНИЯХ МЕДИЦИНСКИМИ ОРГАНИЗАЦИЯМИ, НЕЗАВИСИМО ОТ ИХ ОРГАНИЗАЦИОННО-ПРАВОВОЙ ФОРМЫ, РЕГЛАМЕНТИРУЮТСЯ**

А) порядками

Б) стандартами

В) рекомендациями

Г) нормативами

**2312. [T004651] ОТВЕТСТВЕННОСТЬ ЗА ОРГАНИЗАЦИЮ РАБОТЫ ПО ЭКСПЕРТИЗЕ ВРЕМЕННОЙ НЕТРУДОСПОСОБНОСТИ, В ТОМ ЧИСЛЕ ВЫДАЧЕ, ХРАНЕНИЮ И УЧЁТУ ЛИСТКОВ НЕТРУДОСПОСОБНОСТИ, НЕСЁТ**

А) главный врач

Б) зам. главного врача по клинико-экспертной работе

В) старшая медсестра

Г) врач-статистик

**2313. [T004652] ЭКСПЕРТИЗА НЕТРУДОСПОСОБНОСТИ ПРЕДСТАВЛЯЕТ СОБОЙ ВИД МЕДИЦИНСКОЙ ДЕЯТЕЛЬНОСТИ, ЦЕЛЬЮ КОТОРОЙ ЯВЛЯЕТСЯ**

А) определение сроков и степени нетрудоспособности пациента

Б) оценка состояния здоровья пациента

В) установление возможности осуществления трудовой деятельности (трудовой прогноз)

Г) перевод на облегчённые условия труда

**2314. [T004653] ЭКСПЕРТИЗА ВРЕМЕННОЙ НЕТРУДОСПОСОБНОСТИ ПРОВОДИТСЯ НА УРОВНЕ**

А) лечащего врача

Б) главного внештатного специалиста Минздрава России

В) эксперта бюро медико-социальной экспертизы

Г) главного врача медицинской организации

**2315. [T004654] ЭКСПЕРТИЗА ВРЕМЕННОЙ НЕТРУДОСПОСОБНОСТИ ПРОВОДИТСЯ НА УРОВНЕ**

А) врачебной комиссии медицинской организации

Б) главного внештатного специалиста Минздрава России

В) эксперта бюро медико-социальной экспертизы

Г) главного врача медицинской организации

**2316. [T004655] ДОКУМЕНТОМ, УДОСТОВЕРЯЮЩИМ ВРЕМЕННУЮ НЕТРУДОСПОСОБНОСТЬ, ЯВЛЯЕТСЯ**

А) листок нетрудоспособности

Б) медицинская карта стоматологического больного

В) страховой медицинский полис

Г) листок ежедневного учёта врача-стоматолога

**2317. [T004657] ВЫДАВАТЬ ЛИСТОК НЕТРУДОСПОСОБНОСТИ ИМЕЮТ ПРАВО ВРАЧИ**

А) поликлиник

Б) домов отдыха

В) подстанций скорой помощи

Г) бюро судебно-медицинской экспертизы

**2318. [T004659] ДЛЯ ПОЛУЧЕНИЯ ЛИСТКА НЕТРУДОСПОСОБНОСТИ ПАЦИЕНТ ДОЛЖЕН ПРЕДОСТАВИТЬ**

А) паспорт

Б) страховой медицинский полис

В) медицинскую карту амбулаторного больного

Г) письменное разрешение главврача поликлиники

**2319. [T004660] СТУДЕНТАМ В СЛУЧАЕ ЗАБОЛЕВАНИЯ С УТРАТОЙ ТРУДОСПОСОБНОСТИ ВЫДАЁТСЯ**

А) справка установленной формы

Б) листок нетрудоспособности

В) справка произвольной формы

Г) выписной эпикриз

**2320. [T004661] ПРОДЛЕНИЕ ЛИСТКА НЕТРУДОСПОСОБНОСТИ НА СРОК БОЛЕЕ 15 ДНЕЙ ОСУЩЕСТВЛЯЕТ**

А) врачебная комиссия

Б) главный врач

В) заведующий отделением

Г) комиссия по трудовым спорам

**2321. [T004662] НА МЕДИКО-СОЦИАЛЬНУЮ ЭКСПЕРТИЗУ ПАЦИЕНТА НАПРАВЛЯЕТ**

А) врачебная комиссия

Б) консилиум специалистов

В) лечащий врач

Г) главный врач

**2322. [T004663] В СЛУЧАЕ БЫТОВОЙ ТРАВМЫ ЛИСТОК НЕТРУДОСПОСОБНОСТИ ВЫДАЁТСЯ С \_\_\_\_\_ ДНЯ НЕТРУДОСПОСОБНОСТИ**

А) первого

Б) пятого

В) десятого

Г) пятнадцатого

**2323. [T004664] В СОСТАВ ВРАЧЕБНОЙ КОМИССИИ ВХОДЯТ**

А) лечащий врач, заведующий отделением и заместитель главного врача по клиникoэкспертной работе

Б) все врачи, прошедшие обучение по вопросам ЭВН

В) любой заместитель главного врача и представитель органов управления здравоохранением

Г) главный врач, представитель ФОМС, старшая медсестра отделения

**2324. [Т004665] УСРЕДНЁННЫЕ ПОКАЗАТЕЛИ ЧАСТОТЫ ПРЕДОСТАВЛЕНИЯ И КРАТНОСТИ ПРИМЕНЕНИЯ ВИДОВ ЛЕЧЕБНОГО ПИТАНИЯ ВКЛЮЧЕНЫ В**

- А) стандарты медицинской помощи
- Б) порядки оказания медицинской помощи
- В) протоколы ведения пациентов
- Г) клинические рекомендации

**2325. [Т004666] ЛЕЧАЩИЙ ВРАЧ МОЖЕТ ЕДИНОЛИЧНО И ЕДИНОВРЕМЕННО ВЫДАВАТЬ ЛИСТОК НЕТРУДОСПОСОБНОСТИ НА СРОК ДО (ДНЕЙ)**

- А) 15
- Б) 20
- В) 7
- Г) 5

**2326. [Т004667] ЧАСТНОПРАКТИКУЮЩИЙ ВРАЧ ИМЕЕТ ПРАВО ПРОДЛИТЬ ЛИСТОК НЕТРУДОСПОСОБНОСТИ ДО (ДНЕЙ)**

- А) 15
- Б) 5
- В) 20
- Г) 7

**2327. [Т004668] ФЕЛЬДШЕРАМ И ЗУБНЫМ ВРАЧАМ РАЗРЕШЕНО ВЫДАВАТЬ ЛИСТКИ НЕТРУДОСПОСОБНОСТИ ДО (КАЛЕНДАРНЫЕ ДНИ)**

- А) 10
- Б) 3
- В) 7
- Г) 15

**2328. [Т004669] ЛИСТОК НЕТРУДОСПОСОБНОСТИ ИНОГОРОДНИМ ОФОРМЛЯЕТСЯ ЛЕЧАЩИМ ВРАЧОМ, ЗАВЕРЯЕТСЯ ГЕРБОВОЙ ПЕЧАТЬЮ МЕДИЦИНСКОЙ ОРГАНИЗАЦИИ, А ТАКЖЕ ВИЗИРУЕТСЯ**

- А) главным врачом (или его заместителем)
- Б) представителем ФОМС
- В) представителем органов социальной защиты населения
- Г) представителем профессиональной медицинской организации

**2329. [Т004670] К КОМПЕТЕНЦИИ ВРАЧЕБНОЙ КОМИССИИ МЕДИЦИНСКОЙ ОРГАНИЗАЦИИ ПО ЭКСПЕРТИЗЕ ВРЕМЕННОЙ НЕТРУДОСПОСОБНОСТИ ОТНОСИТСЯ ПРОДЛЕНИЕ ЛИСТКА НЕТРУДОСПОСОБНОСТИ СВЫШЕ (ДНЕЙ)**

- А) 15
- Б) 10
- В) 5
- Г) 30

**2330. [Т004671] ПРИ НЕТРУДОСПОСОБНОСТИ, ВОЗНИКШЕЙ ВСЛЕДСТВИЕ АЛКОГОЛЬНОГО, НАРКОТИЧЕСКОГО ИЛИ ТОКСИЧЕСКОГО ОПЬЯНЕНИЯ, ВЫДАЁТСЯ**

- А) листок нетрудоспособности с отметкой
- Б) справка о нетрудоспособности
- В) справка произвольной формы
- Г) выписной эпикриз

**2331. [Т004672] ИНОСТРАННЫМ ГРАЖДАНАМ, РАБОТАЮЩИМ ПО ДОГОВОРУ НА ПРЕДПРИЯТИЯХ РФ, ДЛЯ УДОСТОВЕРЕНИЯ ВРЕМЕННОЙ НЕТРУДОСПОСОБНОСТИ ВЫДАЁТСЯ**

- А) листок нетрудоспособности

- Б) справка произвольной формы
- В) справка установленной формы
- Г) выписной эпикриз

**2332. [T004673] ОКОНЧАТЕЛЬНОЕ РЕШЕНИЕ О НАПРАВЛЕНИИ ПАЦИЕНТА НА МЕДИКО-СОЦИАЛЬНУЮ ЭКСПЕРТИЗУ ПРИНИМАЕТ**

- А) врачебная комиссия
- Б) заведующий отделением
- В) врач, прошедший обучение по ЭВН
- Г) главный врач и его заместители

**2333. [T004676] ФЕДЕРАЛЬНЫЙ И ТЕРРИТОРИАЛЬНЫЕ ФОНДЫ ОМС ЯВЛЯЮТСЯ ОРГАНИЗАЦИЯМИ**

- А) некоммерческими
- Б) государственными казёнными
- В) государственными бюджетными
- Г) коммерческими

**2334. [T004677] АБСОЛЮТНУЮ ЭФФЕКТИВНОСТЬ ФИНАНСОВОЙ ДЕЯТЕЛЬНОСТИ МЕДИЦИНСКОЙ ОРГАНИЗАЦИИ ХАРАКТЕРИЗУЕТ**

- А) рентабельность
- Б) доход
- В) прибыль
- Г) выручка

**2335. [T004678] ПРОГРАММА ГОСУДАРСТВЕННЫХ ГАРАНТИЙ ПО ОКАЗАНИЮ БЕСПЛАТНОЙ МЕДИЦИНСКОЙ ПОМОЩИ ДОЛЖНА ВКЛЮЧАТЬ**

- А) объём соответствующего вида медицинской помощи
- Б) протоколы ведения пациентов
- В) стандарты медицинской помощи
- Г) порядки оказания медицинской помощи

**2336. [T004679] ПРОГРАММА ГОСУДАРСТВЕННЫХ ГАРАНТИЙ ПО ОКАЗАНИЮ БЕСПЛАТНОЙ МЕДИЦИНСКОЙ ПОМОЩИ ДОЛЖНА ВКЛЮЧАТЬ**

- А) базовую программу ОМС
- Б) протоколы ведения пациентов
- В) стандарты медицинской помощи
- Г) порядки оказания медицинской помощи

**2337. [T004680] ПРОГРАММА ГОСУДАРСТВЕННЫХ ГАРАНТИЙ ПО ОКАЗАНИЮ БЕСПЛАТНОЙ МЕДИЦИНСКОЙ ПОМОЩИ ДОЛЖНА ВКЛЮЧАТЬ**

- А) соответствующий вид медицинской помощи
- Б) протоколы ведения пациентов
- В) стандарты медицинской помощи
- Г) порядки оказания медицинской помощи

**2338. [T004681] ПРОГРАММА ГОСУДАРСТВЕННЫХ ГАРАНТИЙ ПО ОКАЗАНИЮ БЕСПЛАТНОЙ МЕДИЦИНСКОЙ ПОМОЩИ ДОЛЖНА ВКЛЮЧАТЬ**

- А) подушевой норматив финансирования здравоохранения
- Б) протоколы ведения пациентов
- В) стандарты медицинской помощи
- Г) порядки оказания медицинской помощи

**2339. [T004684] МЕДИЦИНСКОЕ СТРАХОВАНИЕ ЯВЛЯЕТСЯ ФОРМОЙ**

- А) социальной защиты интересов населения в охране здоровья
- Б) охраны жизни, трудоспособности человека
- В) ответственности за неисполнение рекомендаций врача
- Г) обязательств по представлению пособий по нетрудоспособности

**2340. [Т004685] ПОРЯДКИ ОКАЗАНИЯ МЕДИЦИНСКОЙ ПОМОЩИ УТВЕРЖДАЮТСЯ НА УРОВНЕ**

- А) федеральном
- Б) региональном
- В) муниципальном
- Г) областном

**2341. [Т004686] МИНИМАЛЬНЫЙ РАЗМЕР ОПЛАТЫ ТРУДА В ЗДРАВООХРАНЕНИИ УСТАНОВЛИВАЕТСЯ НА УРОВНЕ**

- А) федеральном
- Б) региональном
- В) муниципальном
- Г) областном

**2342. [Т004688] ЗАСТРАХОВАННОМУ В СИСТЕМЕ ОМС ВЫДАЁТСЯ**

- А) страховой медицинский полис
- Б) справка о том, что он застрахован
- В) расписка страховой компании о возмещении расходов за лечение
- Г) договор обязательного медицинского страхования

**2343. [Т004690] ЗАСТРАХОВАННЫМ В СИСТЕМЕ ОМС ЯВЛЯЕТСЯ**

- А) гражданин РФ
- Б) юридическое лицо
- В) страховое учреждение
- Г) медицинская организация

**2344. [Т004692] СТРАХОВАТЕЛЕМ ДЛЯ НЕРАБОТАЮЩИХ ГРАЖДАН В ОБЯЗАТЕЛЬНОМ МЕДИЦИНСКОМ СТРАХОВАНИИ ЯВЛЯЕТСЯ**

- А) орган исполнительной власти субъектов РФ
- Б) организация или индивидуальный предприниматель
- В) страховое учреждение
- Г) медицинская организация

**2345. [Т004693] СТРАХОВАТЕЛЕМ ДЛЯ РАБОТАЮЩИХ ГРАЖДАН В ОБЯЗАТЕЛЬНОМ МЕДИЦИНСКОМ СТРАХОВАНИИ ЯВЛЯЕТСЯ**

- А) организация или индивидуальный предприниматель
- Б) орган исполнительной власти субъектов РФ
- В) страховое учреждение
- Г) медицинская организация

**2346. [Т004695] ЦЕЛЮ МЕДИЦИНСКОГО СТРАХОВАНИЯ В РОССИИ ЯВЛЯЕТСЯ**

- А) гарантирование гражданам медицинской помощи за счёт накопленных средств при возникновении страхового случая
- Б) усиление ответственности медицинских работников в повышении качества медицинской помощи
- В) сохранение и укрепление здоровья населения
- Г) упорядочение отчётности медицинских организаций

**2347. [Т004696] МЕДИКО-ЭКОНОМИЧЕСКИЙ СТАНДАРТ ПРЕДСТАВЛЯЕТ СОБОЙ**

- А) формализованную программу действия врача по ведению пациента в сочетании со стоимостью медицинских услуг
- Б) последовательность лечебно-диагностических и реабилитационных мероприятий для определённой нозологии
- В) набор лечебно-диагностических манипуляций для каждого заболевания
- Г) специальную программу профилактических мероприятий для конкретной нозологии

**2348. [T004697] ОТ ФОНДА ОПЛАТЫ ТРУДА ПРЕДПРИЯТИЯ, УЧРЕЖДЕНИЯ И ОРГАНИЗАЦИИ ОТЧИСЛЯЮТ В ФОНДЫ ОМС (%)**

- А) 5,1
- Б) 3,1
- В) 2,1
- Г) 1,1

**2349. [T004698] В СООТВЕТСТВИИ С ЗАКОНОМ РФ СТРАХОВОЙ МЕДИЦИНСКИЙ ПОЛИС ИМЕЕТ СИЛУ**

- А) на всей территории РФ
- Б) только на территории того субъекта РФ, где выдан страховой полис
- В) только на территории того субъекта РФ, где проживает застрахованный
- Г) на территории других государств, с которыми РФ имеет соглашения о медицинском страховании граждан

**2350. [T004701] ЦЕЛЮ ЭПИДЕМИОЛОГИЧЕСКИХ ИССЛЕДОВАНИЙ ЯВЛЯЕТСЯ**

- А) разработка мер профилактики и оценка их эффективности
- Б) изучение распространения заболеваний по группам населения
- В) реформирование системы здравоохранения
- Г) анализ демографических показателей

**2351. [T004705] СТАНДАРТЫ МЕДИЦИНСКОЙ ПОМОЩИ УТВЕРЖДАЮТСЯ НА УРОВНЕ**

- А) федеральном
- Б) региональном
- В) муниципальном
- Г) областном

**2352. [T004707] ЗАРАБОТНАЯ ПЛАТА МЕДИЦИНСКОГО РАБОТНИКА ОПРЕДЕЛЯЕТСЯ**

- А) трудовым договором (контрактом)
- Б) решением местной администрации
- В) постановлением собрания трудового коллектива
- Г) распоряжением главного врача

**2353. [T004708] ОТВЕТСТВЕННОСТЬ ЗА ВРЕД, ПРИЧИНЁННЫЙ ЗДОРОВЬЮ ПАЦИЕНТА ПРИ ОКАЗАНИИ МЕДИЦИНСКОЙ ПОМОЩИ, НЕСЁТСЯ**

- А) медицинской организацией
- Б) медицинским работником
- В) органами управления здравоохранения
- Г) местной администрацией

**2354. [T004713] ДОГОВОР СТРАХОВОЙ МЕДИЦИНСКОЙ ОРГАНИЗАЦИИ (СМО) С МЕДИЦИНСКОЙ ОРГАНИЗАЦИЕЙ (МО) СЧИТАЕТСЯ ЗАКЛЮЧЕННЫМ С МОМЕНТА**

- А) подписания договора
- Б) перечисления СМО аванса МО
- В) получения от МО списка застрахованных
- Г) получения СМО и МО лицензии

**2355. [T004715] ОБЯЗАТЕЛЬНОМУ МЕДИЦИНСКОМУ СТРАХОВАНИЮ ПОДЛЕЖИТ НАСЕЛЕНИЕ**

- А) всё
- Б) детское
- В) со стойкой утратой трудоспособности (инвалиды)
- Г) работающее

**2356. [Т004716] ФИНАНСОВЫЕ СРЕДСТВА ФОНДОВ ОБЯЗАТЕЛЬНОГО МЕДИЦИНСКОГО СТРАХОВАНИЯ НАХОДЯТСЯ В СОБСТВЕННОСТИ**

- А) государства
- Б) страховых медицинских организаций
- В) предприятий, организаций
- Г) фонда социального страхования населения РФ

**2357. [Т004718] К ПОКАЗАТЕЛЯМ СТАТИСТИКИ УЧРЕЖДЕНИЙ ЗДРАВООХРАНЕНИЯ ОТНОСИТСЯ ПОКАЗАТЕЛЬ**

- А) нагрузки врача-терапевта на приёме в поликлинике
- Б) младенческой смертности
- В) общей заболеваемости
- Г) инвалидности

**2358. [Т004719] ФИНАНСОВОЕ ОБЕСПЕЧЕНИЕ ЛЕЧЕНИЯ НЕОСЛОЖНЁННЫХ ФОРМ КАРИЕСА ЗУБОВ С ПРИМЕНЕНИЕМ ИНСТРУМЕНТОВ И МАТЕРИАЛОВ ОТЕЧЕСТВЕННОГО И ИМПОРТНОГО ПРОИЗВОДСТВА НА ПРИЁМЕ СТОМАТОЛОГА ОСУЩЕСТВЛЯЕТСЯ ЗА СЧЁТ СРЕДСТВ**

- А) ОМС
- Б) ДМС
- В) бюджетов субъектов РФ
- Г) федерального бюджета

**2359. [Т004720] ФИНАНСОВОЕ ОБЕСПЕЧЕНИЕ ЛЕЧЕНИЯ ОСЛОЖНЁННЫХ ФОРМ КАРИЕСА ЗУБОВ (ПУЛЬПИТ И ПЕРИОДОНТИТ) С ПРИМЕНЕНИЕМ ИНСТРУМЕНТОВ И МАТЕРИАЛОВ СЧЁТ СРЕДСТВ**

- А) ОМС
- Б) ДМС
- В) бюджетов субъектов РФ
- Г) федерального бюджета

**2360. [Т004721] ФИНАНСОВОЕ ОБЕСПЕЧЕНИЕ ПРОФИЛАКТИЧЕСКОГО И ПО МЕДИКО-СОЦИАЛЬНЫМ ПОКАЗАНИЯМ ДИСПАНСЕРНОГО ПРИЁМОВ СТОМАТОЛОГА ОСУЩЕСТВЛЯЕТСЯ ЗА СЧЁТ СРЕДСТВ**

- А) ОМС
- Б) ДМС
- В) бюджетов субъектов РФ
- Г) федерального бюджета

**2361. [Т004723] ПОКАЗАТЕЛЬ ХИРУРГИЧЕСКОЙ АКТИВНОСТИ В СТАЦИОНАРЕ ЯВЛЯЕТСЯ ПРОЦЕНТНЫМ ОТНОШЕНИЕМ**

- А) числа проведённых хирургических операций к числу больных, выбывших из хирургического отделения
- Б) числа прооперированных больных к числу больных, выбывших из хирургического отделения
- В) числа прооперированных больных к числу больных, выписанных из хирургического отделения
- Г) числа проведённых хирургических операций к числу больных, выписанных из хирургического отделения

**2362. [Т004726] ПОКАЗАТЕЛЬ «ЧИСЛО ДИАГНОСТИЧЕСКИХ ОШИБОК» ОТНОСИТСЯ К ТИПУ ПОКАЗАТЕЛЕЙ**

- А) качественному
- Б) ресурсному
- В) финансовому
- Г) интегральному



**2363. [Т004727] С ПЕРСОНИФИЦИРОВАННОЙ ИНФОРМАЦИЕЙ РАБОТАЮТ НА УРОВНЕ**

- А) медицинской организации
- Б) муниципального образования
- В) субъекта РФ
- Г) Минздрава РФ

**2364. [Т004728] С ПЕРСОНИФИЦИРОВАННОЙ ИНФОРМАЦИЕЙ ЕЖЕДНЕВНО РАБОТАЕТ**

- А) лечащий врач
- Б) заместитель главного врача
- В) главный врач
- Г) врач-статистик

**2365. [Т004731] К ПОКАЗАТЕЛЯМ ОБЪЁМА РАБОТЫ ПОЛИКЛИНИКИ ОТНОСИТСЯ ЧИСЛО**

- А) посещений за год
- Б) посещений на одного врача
- В) врачей на 10000 жителей
- Г) врачебных посещений на 1 жителя

**2366. [Т004733] РОСЗДРАВНАДЗОР ПРОВОДИТ КОНТРОЛЬ**

- А) государственный
- Б) внутренний
- В) ведомственный
- Г) общественный

**2367. [Т004734] УСРЕДНЁННЫЕ ПОКАЗАТЕЛИ ЧАСТОТЫ ПРЕДОСТАВЛЕНИЯ И КРАТНОСТИ ПРИМЕНЕНИЯ ЛЕКАРСТВЕННЫХ ПРЕПАРАТОВ, ЗАРЕГИСТРИРОВАННЫХ НА ТЕРРИТОРИИ РФ, ВКЛЮЧЕНЫ В**

- А) стандарты медицинской помощи
- Б) порядки оказания медицинской помощи
- В) протоколы ведения пациентов
- Г) клинические рекомендации

**2368. [Т004736] УСРЕДНЁННЫЕ ПОКАЗАТЕЛИ ЧАСТОТЫ ПРЕДОСТАВЛЕНИЯ И КРАТНОСТИ ПРИМЕНЕНИЯ МЕДИЦИНСКИХ УСЛУГ ВКЛЮЧЕНЫ В**

- А) стандарты медицинской помощи
- Б) порядки оказания медицинской помощи
- В) протоколы ведения пациентов
- Г) клинические рекомендации

**2369. [Т004737] РЕКОМЕНДУЕМЫЕ ШТАТНЫЕ НОРМАТИВЫ МЕДИЦИНСКОЙ ОРГАНИЗАЦИИ, ЕЁ СТРУКТУРНЫХ ПОДРАЗДЕЛЕНИЙ ВКЛЮЧЕНЫ В**

- А) порядки оказания медицинской помощи
- Б) стандарты медицинской помощи
- В) протоколы ведения пациентов
- Г) клинические рекомендации

**2370. [Т004740] ФИНАНСОВОЕ ОБЕСПЕЧЕНИЕ ЛЕЧЕНИЯ НЕКАРИОЗНЫХ ПОРАЖЕНИЙ ЗУБОВ С ПРИМЕНЕНИЕМ ИНСТРУМЕНТОВ И МАТЕРИАЛОВ ОТЕЧЕСТВЕННОГО И ИМПОРТНОГО ПРОИЗВОДСТВА НА ПРИЁМЕ СТОМАТОЛОГА ОСУЩЕСТВЛЯЕТСЯ ЗА СЧЁТ СРЕДСТВ**

- А) ОМС
- Б) ДМС
- В) бюджетов субъектов РФ
- Г) федерального бюджета

**2371. [Т004741] ФИНАНСОВОЕ ОБЕСПЕЧЕНИЕ ОБЕЗБОЛИВАНИЯ ПРИ ЛЕЧЕНИИ ЗУБОВ С ПРИМЕНЕНИЕМ АНЕСТЕТИКОВ ОТЕЧЕСТВЕННОГО И ИМПОРТНОГО ПРОИЗВОДСТВА (НОВОКАИН, ЛИДОКАИН И ДР.) НА ПРИЁМЕ СТОМАТОЛОГА ОСУЩЕСТВЛЯЕТСЯ ЗА СЧЁТ СРЕДСТВ**

- А) ОМС
- Б) ДМС
- В) бюджетов субъектов РФ
- Г) федерального бюджета

**2372. [Т004742] ФИНАНСОВОЕ ОБЕСПЕЧЕНИЕ СНЯТИЯ ЗУБНЫХ ОТЛОЖЕНИЙ РУЧНЫМ СПОСОБОМ НА ПРИЁМЕ СТОМАТОЛОГА ОСУЩЕСТВЛЯЕТСЯ ЗА СЧЁТ СРЕДСТВ**

- А) ОМС
- Б) ДМС
- В) бюджетов субъектов РФ
- Г) федерального бюджета

**2373. [Т004743] ФИНАНСОВОЕ ОБЕСПЕЧЕНИЕ НЕОТЛОЖНОЙ СТОМАТОЛОГИЧЕСКОЙ ПОМОЩИ ОСУЩЕСТВЛЯЕТСЯ ЗА СЧЁТ СРЕДСТВ**

- А) ОМС
- Б) ДМС
- В) бюджетов субъектов РФ
- Г) федерального бюджета

**2374. [Т004744] СТАНДАРТЫ МЕДИЦИНСКОЙ ПОМОЩИ ОТНОСЯТСЯ К НОРМАТИВНЫМ ДОКУМЕНТАМ ХАРАКТЕРА**

- А) обязательного
- Б) рекомендательного
- В) законодательного
- Г) ознакомительного

**2375. [Т004745] СТАНДАРТЫ ОСНАЩЕНИЯ МЕДИЦИНСКОЙ ОРГАНИЗАЦИИ, ЕЁ СТРУКТУРНЫХ ПОДРАЗДЕЛЕНИЙ ВКЛЮЧЕНЫ В**

- А) порядки оказания медицинской помощи
- Б) стандарты медицинской помощи
- В) протоколы ведения пациентов
- Г) клинические рекомендации

**2376. [Т004746] ПРАВИЛА ОРГАНИЗАЦИИ ДЕЯТЕЛЬНОСТИ МЕДИЦИНСКОЙ ОРГАНИЗАЦИИ (ЕЁ СТРУКТУРНОГО ПОДРАЗДЕЛЕНИЯ, ВРАЧА) ВКЛЮЧЕНЫ В**

- А) порядки оказания медицинской помощи
- Б) стандарты медицинской помощи
- В) протоколы ведения пациентов
- Г) клинические рекомендации

**2377. [Т004748] ЭТАПЫ ОКАЗАНИЯ МЕДИЦИНСКОЙ ПОМОЩИ ВКЛЮЧЕНЫ В**

- А) порядки оказания медицинской помощи
- Б) стандарты медицинской помощи
- В) протоколы ведения пациентов
- Г) клинические рекомендации

**2378. [Т004749] НЕЗАВИСИМАЯ ОЦЕНКА КАЧЕСТВА ОКАЗАНИЯ УСЛУГ МЕДИЦИНСКИМИ ОРГАНИЗАЦИЯМИ ЯВЛЯЕТСЯ ОДНОЙ ИЗ ФОРМ КОНТРОЛЯ**

- А) общественного
- Б) государственного
- В) внутреннего

Г) ведомственного

**2379. [Т004751] КОМПЛЕКС МЕРОПРИЯТИЙ, НАПРАВЛЕННЫЙ НА ПОДДЕРЖАНИЕ И (ИЛИ) ВОССТАНОВЛЕНИЕ ЗДОРОВЬЯ, ЯВЛЯЕТСЯ**

- А) медицинской помощью
- Б) медицинской услугой
- В) медицинским вмешательством
- Г) медицинской манипуляцией

**2380. [Т004752] МЕДИЦИНСКОЕ ВМЕШАТЕЛЬСТВО ИЛИ КОМПЛЕКС МЕДИЦИНСКИХ ВМЕШАТЕЛЬСТВ, НАПРАВЛЕННЫХ НА ПРОФИЛАКТИКУ, ДИАГНОСТИКУ И ЛЕЧЕНИЕ ЗАБОЛЕВАНИЙ, МЕДИЦИНСКУЮ РЕАБИЛИТАЦИЮ И ИМЕЮЩИХ САМОСТОЯТЕЛЬНОЕ ЗАКОНЧЕННОЕ ЗНАЧЕНИЕ, ЯВЛЯЕТСЯ**

- А) медицинской услугой
- Б) медицинской помощью
- В) медицинской деятельностью
- Г) медицинской манипуляцией

**2381. [Т004753] ИНФОРМИРОВАННОЕ ДОБРОВОЛЬНОЕ СОГЛАСИЕ НА МЕДИЦИНСКОЕ ВМЕШАТЕЛЬСТВО**

- А) является обязательным условием медицинского вмешательства
- Б) оформляется исключительно при отказе пациента от медицинской помощи
- В) даётся в исключительных случаях родителями несовершеннолетних детей
- Г) даётся пациентом исключительно при оказании ему высокотехнологичной медицинской помощи

**2382. [Т004754] К ВИДАМ МЕДИЦИНСКОЙ ПОМОЩИ ОТНОСИТСЯ**

- А) скорая
- Б) экстренная
- В) неотложная
- Г) плановая

**2383. [Т004755] К ФОРМАМ МЕДИЦИНСКОЙ ПОМОЩИ ОТНОСИТСЯ**

- А) плановая
- Б) первичная медико-санитарная
- В) стационарная
- Г) скорая

**2384. [Т004756] ВЫСОКОТЕХНОЛОГИЧНАЯ ПОМОЩЬ ЯВЛЯЕТСЯ ЧАСТЬЮ ПОМОЩИ**

- А) специализированной
- Б) скорой
- В) паллиативной
- Г) первичной медико-санитарной

**2385. [Т004757] СКОРАЯ СПЕЦИАЛИЗИРОВАННАЯ ПОМОЩЬ ЯВЛЯЕТСЯ ЧАСТЬЮ ПОМОЩИ**

- А) скорой
- Б) специализированной
- В) паллиативной
- Г) первичной медико-санитарной

**2386. [Т004758] ПОЛОЖЕНИЕ ОБ ОРГАНИЗАЦИИ ОКАЗАНИЯ МЕДИЦИНСКОЙ ПОМОЩИ ПО ВИДАМ, УСЛОВИЯМ И ФОРМАМ УСТАНОВЛИВАЕТСЯ НА УРОВНЕ**

- А) федеральном
- Б) международном
- В) муниципальном
- Г) частном

**2387. [Т004761] СТАНДАРТЫ МЕДИЦИНСКОЙ ПОМОЩИ  
РАЗРАБАТЫВАЮТСЯ ПО**

- А) нозологиям
- Б) моделям пациентов
- В) возрасту
- Г) полу

**2388. [Т004763] МЕДИЦИНСКАЯ ПОМОЩЬ ПРЕДСТАВЛЯЕТ СОБОЙ**

А) комплекс мероприятий, направленный на поддержание и (или) восстановление здоровья

Б) комплекс медицинских вмешательств, направленных на профилактику, диагностику и лечение заболеваний

В) набор медицинских обследований и (или) медицинских манипуляций

Г) сочетанные мероприятия по устранению или облегчению проявлений заболевания

**2389. [Т004764] ЦЕНА МЕДИЦИНСКОЙ УСЛУГИ СКЛАДЫВАЕТСЯ ИЗ**

А) себестоимости и прибыли

Б) расходов и рентабельности

В) доходов и расходов

Г) затрат на оказание услуги

**2390. [Т004765] НОРМА НАГРУЗКИ МЕДИЦИНСКОГО РАБОТНИКА  
ПРЕДСТАВЛЯЕТ СОБОЙ**

А) регламентированный объём работы, который работник должен выполнить в единицу рабочего времени

Б) затраты рабочего времени на конкретную работу

В) установленная численность работников для выполнения конкретной работы

Г) рекомендуемый норматив численности персонала

**2391. [Т004766] ИЗМЕРИТЕЛЕМ ОБЪЁМА ПОТРЕБНОСТИ НАСЕЛЕНИЯ В  
АМБУЛАТОРНОЙ ПОМОЩИ ЯВЛЯЕТСЯ**

А) среднее число посещений поликлиники на одного жителя в год

Б) нормы нагрузки врачей, работающих в поликлинике

В) функция врачебной должности

Г) количество посещений поликлиники в день

**2392. [Т004767] ПОД ПОТРЕБНОСТЬЮ НАСЕЛЕНИЯ В  
ГОСПИТАЛИЗАЦИИ ПОНИМАЕТСЯ**

А) доля населения, нуждающегося в госпитализации

Б) число коек на определённую численность населения

В) доля госпитализированных за год больных

Г) число врачебных должностей стационара на определённую численность населения

**2393. [Т004768] ИЗ СОБСТВЕННЫХ СРЕДСТВ ПАЦИЕНТ ОПЛАЧИВАЕТ**

А) дополнительные и сервисные услуги

Б) скорую и неотложную медицинскую помощь

В) медицинскую помощь по программе ОМС

Г) стационарное лечение при травмах, отравлениях, венерических заболеваниях

**2394. [Т004770] ПОД ЭФФЕКТИВНОСТЬЮ МЕДИЦИНСКОЙ ПОМОЩИ  
ПОНИМАЮТ**

А) степень достижения конкретных результатов при оказании медицинской помощи при соответствующих ресурсных затратах

Б) улучшение функционирования организма пациента после проведения лечебных мероприятий

В) степень экономии финансовых, материальных и трудовых ресурсов при оказании медицинской помощи

Г) строгое соблюдение стандартов медицинской помощи

**2395. [T004771] ЗАБОЛЕВАНИЕ, КОТОРЫМ БОЛЬНОЙ СТРАДАЕТ В ТЕЧЕНИЕ РЯДА ЛЕТ И ЕЖЕГОДНО ОБРАЩАЕТСЯ К ВРАЧУ ПОЛИКЛИНИКИ, ВОЙДЁТ В СТАТИСТИКУ**

- А) общей заболеваемости
- Б) первичной заболеваемости
- В) патологической поражённости
- Г) профессиональной заболеваемости

**2396. [T004772] В ДИСПАНСЕР СООТВЕТСТВУЮЩЕГО ПРОФИЛЯ ИЗВЕЩЕНИЕ О ВАЖНЕЙШЕМ НЕЭПИДЕМИЧЕСКОМ ЗАБОЛЕВАНИИ НАПРАВЛЯЕТСЯ В ТЕЧЕНИЕ**

- А) 1 месяца
- Б) 3 недель
- В) 1 недели
- Г) 2 дней

**2397. [T004773] ДЛЯ ИЗУЧЕНИЯ ИНФЕКЦИОННОЙ ЗАБОЛЕВАЕМОСТИ ОСНОВНЫМ ДОКУМЕНТОМ ЯВЛЯЕТСЯ**

- А) экстренное извещение об инфекционном заболевании, пищевом отравлении, профессиональном заболевании
- Б) журнал регистрации инфекционных заболеваний медицинской организации
- В) отчёт ежемесячный и годовой о числе инфекционных заболеваний
- Г) отчёт о заболеваниях активным туберкулёзом

**2398. [T008552] ПОКАЗАНИЕМ К ПРЯМОМУ ПОКРЫТИЮ ПУЛЬПЫ У ПОСТОЯННЫХ ЗУБОВ С НЕСФОРМИРОВАННЫМИ КОРНЯМИ ЯВЛЯЕТСЯ**

- А) бессимптомный обратимый пульпит кариозного происхождения со случайным обнажением пульпы
- Б) посттравматическое обнажение пульпы спустя 48 часов после травмы
- В) посттравматическое обнажение пульпы спустя 16 часов после травмы
- Г) хронический гангренозный пульпит

**2399. [T008554] ПРИ ЛЕЧЕНИИ ЗУБА МЕТОДОМ ВЫСОКОЙ АМПУТАЦИИ НА ОСТАВШУЮСЯ В КАНАЛЕ ЧАСТЬ КОРНЕВОЙ ПУЛЬПЫ ВОЗДЕЙСТВУЮТ ЛЕКАРСТВЕННЫМИ ВЕЩЕСТВАМИ С ЦЕЛЬЮ**

- А) прекращения воспалительного процесса и обеспечения дальнейшего формирования зуба
- Б) девитализации корневой пульпы
- В) прекращения дальнейшего формирования корня
- Г) ускорения формирования корня

**2400. [T008555] ДЛЯ АППЛИКАЦИОННОГО ОБЕЗБОЛИВАНИЯ СЛИЗИСТОЙ ОБОЛОЧКИ РТА ПРИМЕНЯЮТ**

- А) гель на основе Бензокаина
- Б) 0,5% взвесь Анестезина в Глицерине
- В) 2% раствор Новокаина
- Г) 4% раствор Артикаина

**2401. [T008604] К ДЕФОРМАЦИИ ОККЛЮЗИОННОЙ ПОВЕРХНОСТИ ЗУБНЫХ РЯДОВ МОЖЕТ ПРИВЕСТИ**

- А) повышенная стираемость твёрдых тканей зубов
- Б) дентикль
- В) клиновидный дефект
- Г) лейкоплакия

**2402. [T008607] АЛЛЕРГИЧЕСКИЕ РЕАКЦИИ В АМБУЛАТОРНОЙ КАРТЕ УКАЗЫВАЮТСЯ В ГРАФЕ**

- А) перенесённые и сопутствующие заболевания
- Б) жалобы больного

В) развитие настоящего заболевания

Г) внешний осмотр

**2403. [T008608] ЛОКАЛИЗАЦИЮ АСИММЕТРИИ ЛИЦА В АМБУЛАТОРНОЙ КАРТЕ УКАЗЫВАЮТ В ГРАФЕ**

А) внешний осмотр

Б) жалобы больного

В) перенесённые и сопутствующие заболевания

Г) развитие настоящего заболевания

**2404. [T010832] ЗА ЕЖЕДНЕВНУЮ ЧИСТКУ ЗУБОВ У РЕБЁНКА ДОШКОЛЬНОГО ВОЗРАСТА ОТВЕТСТВЕННЫ**

А) родители

Б) стоматолог

В) гигиенист

Г) педиатр

**2405. [T010833] ИСПОЛЬЗОВАНИЕ ЖЕВАТЕЛЬНОЙ РЕЗИНКИ ПОСЛЕ ЕДЫ СПОСОБСТВУЕТ**

А) увеличению скорости и количества выделения слюны

Б) удалению зубного налёта с контактных поверхностей зубов

В) снижению повышенной чувствительности эмали зубов

Г) уменьшению воспаления в тканях десны

**2406. [T010834] НАИБОЛЬШИМ КАРИЕСОГЕННЫМ ДЕЙСТВИЕМ ОБЛАДАЕТ УГЛЕВОД**

А) сахароза

Б) мальтоза

В) галактоза

Г) гликоген

**2407. [T010836] ПО РЕКОМЕНДАЦИЯМ ВОЗ СУТОЧНОЕ УПОТРЕБЛЕНИЕ САХАРА ДЕТЬМИ ДОШКОЛЬНОГО ВОЗРАСТА НЕ ДОЛЖНО ПРЕВЫШАТЬ (ГРАММ)**

А) 20

Б) 10

В) 40

Г) 100

**2408. [T010839] ПОСЛЕ ПРИЁМА САХАРОВ ИХ ПОВЫШЕННАЯ КОНЦЕНТРАЦИЯ В ПОЛОСТИ РТА СОХРАНЯЕТСЯ В ТЕЧЕНИЕ**

А) 20-40 минут

Б) 3-5 минут

В) 10-15 минут

Г) 2-3 часов

**2409. [T010841] АКТИВНЫМ МЕТОДОМ СТОМАТОЛОГИЧЕСКОГО ПРОСВЕЩЕНИЯ ЯВЛЯЕТСЯ**

А) занятия по обучению гигиене полости рта

Б) издание научно-популярной литературы

В) проведение выставок средств гигиены полости рта

Г) телевизионная реклама

**2410. [T010842] МЕТОДЫ СТОМАТОЛОГИЧЕСКОГО ПРОСВЕЩЕНИЯ, ПРЕДПОЛАГАЮЩИЕ НЕПОСРЕДСТВЕННОЕ УЧАСТИЕ НАСЕЛЕНИЯ В ПОЛУЧЕНИИ ИНФОРМАЦИИ, НАЗЫВАЮТСЯ**

А) активными

Б) пассивными

В) индивидуальными

Г) массовыми

**2411. [T010846] ПРОВЕДЕНИЕ БЕСЕДЫ С ПАЦИЕНТОМ ПО ВОПРОСАМ ГИГИЕНЫ ПОЛОСТИ РТА НА СТОМАТОЛОГИЧЕСКОМ ПРИЕМЕ ЯВЛЯЕТСЯ ФОРМОЙ ПРОВЕДЕНИЯ СТОМАТОЛОГИЧЕСКОГО ПРОСВЕЩЕНИЯ**

- А) индивидуальной
- Б) групповой
- В) массовой
- Г) популяционной

**2412. [T010847] ПРОВЕДЕНИЕ «УРОКА ЗДОРОВЬЯ» В ОРГАНИЗОВАННОМ ДЕТСКОМ КОЛЛЕКТИВЕ ЯВЛЯЕТСЯ ФОРМОЙ ПРОВЕДЕНИЯ СТОМАТОЛОГИЧЕСКОГО ПРОСВЕЩЕНИЯ**

- А) групповой
- Б) индивидуальной
- В) массовой
- Г) популяционной

**2413. [T010848] ТЕЛЕВИЗИОННАЯ РЕКЛАМА СРЕДСТВ ГИГИЕНЫ ПОЛОСТИ РТА ЯВЛЯЕТСЯ ФОРМОЙ ПРОВЕДЕНИЯ СТОМАТОЛОГИЧЕСКОГО ПРОСВЕЩЕНИЯ**

- А) массовой
- Б) индивидуальной
- В) групповой
- Г) региональной

**2414. [T010849] ЦЕЛЬЮ СТОМАТОЛОГИЧЕСКОГО ПРОСВЕЩЕНИЯ ЯВЛЯЕТСЯ**

- А) мотивация населения к поддержанию стоматологического здоровья
- Б) изучение стоматологической заболеваемости населения
- В) выявление факторов риска возникновения стоматологических заболеваний
- Г) выявление среди населения групп риска возникновения стоматологических заболеваний

**2415. [T010859] ДЛЯ УМЕНЬШЕНИЯ ВОСПАЛЕНИЯ В ТКАНЯХ ПАРОДОНТА У БЕРЕМЕННЫХ ЖЕНЩИН ЦЕЛЕСООБРАЗНО ПРИМЕНЯТЬ ЗУБНЫЕ ПАСТЫ С**

- А) растительными добавками
- Б) аминофторидом
- В) гидроксиапатитом
- Г) фторидом олова

**2416. [T010864] К СПЕЦИФИЧЕСКИМ МЕТОДАМ ПРОФИЛАКТИКИ КАРИЕСА ОТНОСИТСЯ**

- А) герметизация фиссур
- Б) стоматологическое просвещение
- В) санация полости рта
- Г) диспансеризация

**2417. [T010865] В ВОЗРАСТЕ ОТ РОЖДЕНИЯ ДО 3 ЛЕТ СТОМАТОЛОГИЧЕСКОЕ ПРОСВЕЩЕНИЕ ПРОВОДЯТ С**

- А) родителями
- Б) детьми
- В) учителями
- Г) педиатрами

**2418. [T010866] НАИБОЛЕЕ ЭФФЕКТИВНОЙ ФОРМОЙ ПРОВЕДЕНИЯ СТОМАТОЛОГИЧЕСКОГО ПРОСВЕЩЕНИЯ СРЕДИ ДЕТЕЙ ДОШКОЛЬНОГО ВОЗРАСТА ЯВЛЯЕТСЯ**

- А) игра
- Б) викторина

В) беседа

Г) лекция

**2419. [T010867] СО ВЗРОСЛЫМИ ПАЦИЕНТАМИ  
СТОМАТОЛОГИЧЕСКОЕ ПРОСВЕЩЕНИЕ ПРОВОДЯТ В ВИДЕ**

А) лекций и бесед

Б) игр

В) занятий в группе

Г) викторин

**2420. [T010872] ВРЕМЯ, В ТЕЧЕНИЕ КОТОРОГО ЦЕЛЕСООБРАЗНО  
ИСПОЛЬЗОВАТЬ ЖЕВАТЕЛЬНУЮ РЕЗИНКУ ПОСЛЕ ПРИЁМА ПИЩИ,  
СОСТАВЛЯЕТ (МИН)**

А) 5-10

Б) 1-5

В) 20-30

Г) более 60

**2421. [T010874] САМОСТОЯТЕЛЬНОЕ ИСПОЛЬЗОВАНИЕ ФЛОССОВ  
РЕКОМЕНДУЕТСЯ С ВОЗРАСТА (ЛЕТ)**

А) 9-12

Б) 4-5

В) 6-8

Г) 15-16

**2422. [T010877] НА ПРОФИЛАКТИЧЕСКИЙ ОСМОТР ДЕТИ И ВЗРОСЛЫЕ  
ДОЛЖНЫ ПРИХОДИТЬ НЕ РЕЖЕ 1 РАЗА В**

А) 6 месяцев

Б) месяц

В) год

Г) 2 года и более

**2423. [T010878] ГИГИЕНИЧЕСКОЕ ВОСПИТАНИЕ ДЕТЕЙ  
ДОШКОЛЬНОГО ВОЗРАСТА ДОЛЖНО ПРОВОДИТЬСЯ В ФОРМЕ**

А) игры

Б) урока

В) беседы

Г) лекции

**2424. [T010880] ДЛЯ ПРОФИЛАКТИКИ ПОЯВЛЕНИЯ ПОВЫШЕННОЙ  
ЧУВСТВИТЕЛЬНОСТИ ЗУБОВ РЕКОМЕНДУЕТСЯ ВРЕМЯ ЧИСТКИ НЕ БОЛЕЕ  
(МИН)**

А) 2-3

Б) 1

В) 4-5

Г) 6-7

**2425. [T010883] ПРОФЕССИОНАЛЬНУЮ ГИГИЕНУ ПОЛОСТИ РТА У  
БЕРЕМЕННЫХ ЖЕНЩИН РЕКОМЕНДУЕТСЯ ПРОВОДИТЬ С ИНТЕРВАЛОМ В  
(МЕС.)**

А) 3

Б) 1

В) 6

Г) 12

**2426. [T010885] ПРОФИЛАКТИКА ЗАБОЛЕВАНИЙ ПАРОДОНТА У  
БЕРЕМЕННЫХ ЖЕНЩИН ВКЛЮЧАЕТ**

А) профессиональную гигиену полости рта

Б) фторирование питьевой воды

В) фторирование молока



Г) приём таблеток, содержащих фторид  
**2427. [T010886] СТОМАТОЛОГИЧЕСКОЕ ПРОСВЕЩЕНИЕ ДЛЯ  
БЕРЕМЕННЫХ ЖЕНЩИН ВКЛЮЧАЕТ**

- А) беседы о гигиене полости рта
- Б) лекции о функции слюнных желёз
- В) обучение навыкам снятия зубного камня
- Г) беседы по гигиене жилища

**2428. [T010889] РЕКОМЕНДУЕМАЯ ЧАСТОТА ПОСЕЩЕНИЯ  
СТОМАТОЛОГА ДЕТЬМИ С ЦЕЛЬЮ ПРОФИЛАКТИЧЕСКОГО ОСМОТРА  
СОСТАВЛЯЕТ ОДИН РАЗ В (МЕС.)**

- А) 6
- Б) 9
- В) 18
- Г) 24

**2429. [T010890] ДЛИНА РАБОЧЕЙ ЧАСТИ ДЕТСКОЙ ЗУБНОЙ ЩЁТКИ НЕ  
ДОЛЖНА ПРЕВЫШАТЬ (ММ)**

- А) 25
- Б) 10
- В) 15
- Г) 30

**2430. [T010891] РОДИТЕЛЯМ РЕКОМЕНДУЮТ ЧИСТИТЬ ЗУБЫ РЕБЁНКУ  
В ВОЗРАСТЕ ДО 1 ГОДА**

- А) 1 раз вечером
- Б) 1 раз утром
- В) 2 раза в день
- Г) 3 раза в день

**2431. [T010893] ДЕТЯМ СТАРШЕ 3 ЛЕТ ДЛЯ ПРОФИЛАКТИКИ КАРИЕСА  
РЕКОМЕНДУЮТ ЗУБНЫЕ ПАСТЫ**

- А) лечебно-профилактические с фторидом
- Б) гигиенические
- В) лечебно-профилактические с растительными добавками
- Г) лечебно-профилактические с антисептиками

**2432. [T010894] ФАКТОРОМ РИСКА ГЕНЕРАЛИЗОВАННОГО  
ПАРОДОНТИТА МОЖЕТ ЯВЛЯТЬСЯ**

- А) наличие эндокринного заболевания у пациента
- Б) отсутствие контактного пункта между соседними зубами
- В) нависающий край пломбы
- Г) скученность зубов во фронтальном отделе

**2433. [T010901] СМЕНА ЗУБОВ ПРОИСХОДИТ В ВОЗРАСТНОЙ ПЕРИОД С  
(ЛЕТ)**

- А) 6 до 12
- Б) 3 до 6
- В) 4 до 10
- Г) 9 до 14

**2434. [T010902] К КОНЦУ ПЕРВОГО ГОДА ЖИЗНИ У РЕБЁНКА ДОЛЖНО  
ПРОРЕЗАТЬСЯ ЗУБОВ**

- А) 8
- Б) 4
- В) 6
- Г) 10

**2435. [T010904] ВОЗРАСТ, В КОТОРОМ ПРОРЕЗЫВАЮТСЯ ВРЕМЕННЫЕ  
ЦЕНТРАЛЬНЫЕ РЕЗЦЫ НИЖНЕЙ ЧЕЛЮСТИ, СОСТАВЛЯЕТ**

- А) 6-8 месяцев
- Б) 20-30 месяцев В) 5-6 лет
- Г) 12-16 месяцев

**2436. [T010905] ПЕРВЫЙ ПОСТОЯННЫЙ МОЛЯР ПРОРЕЗЫВАЕТСЯ В ВОЗРАСТЕ**

- А) 5-6 лет
- Б) 8-9 лет
- В) 20-30 месяцев
- Г) 11-12 лет

**2437. [T010906] ПАЛЬПАЦИЮ ВИСОЧНО-НИЖНЕЧЕЛЮСТНОГО СУСТАВА ПРОВОДЯТ**

- А) через кожу в области козелка уха
- Б) со стороны полости рта
- В) через кожу в заушной области
- Г) через кожу в области лобного отростка височной кости

**2438. [T010907] НИЗКОЕ ПРИКРЕПЛЕНИЕ УЗДЕЧКИ ВЕРХНЕЙ ГУБЫ ВЫЗЫВАЕТ В ТКАНЯХ ПАРОДОНТА ИЗМЕНЕНИЯ**

- А) местные
- Б) генерализованные
- В) общие
- Г) физиологические

**2439. [T010908] К АНОМАЛИЯМ СРОКОВ ПРОРЕЗЫВАНИЯ ЗУБОВ ОТНОСИТСЯ**

- А) ретенция
- Б) тортоаномалия
- В) сверхкомплектный зуб
- Г) микроденция

**2440. [T010909] УВЕЛИЧЕНИЕ ЧИСЛА ЗУБОВ ПО СРАВНЕНИЮ С НОРМОЙ НАЗЫВАЕТСЯ**

- А) гиперодонтией
- Б) гиподонтией
- В) макроодонтией
- Г) микроодонтией

**2441. [T010912] УСТОЙЧИВЫЙ НЕПРИЯТНЫЙ ЗАПАХ ВОЗДУХА, ВЫДЫХАЕМЫЙ ЧЕЛОВЕКОМ, НАЗЫВАЕТСЯ**

- А) галитозом
- Б) бруксизмом
- В) дистресс-синдромом
- Г) синдромом Стейтона - Капдепона

**2442. [T010916] МИНЕРАЛИЗАЦИЯ ЭМАЛИ ПОСЛЕ ПРОРЕЗЫВАНИЯ ЗУБОВ ПРОИСХОДИТ ОСОБЕННО ИНТЕНСИВНО ДО**

- А) 1,5 лет
- Б) 6 месяцев
- В) 1 года
- Г) 1 месяца

**2443. [T010917] В СОСТАВ ЭМАЛИ ВХОДЯТ**

- А) гидроксиапатиты
- Б) йодапатиты
- В) фосфориды
- Г) хлорофиллины

**2444. [T010918] ДЛЯ ДИАГНОСТИКИ КАРИЕСА ЭМАЛИ В СТАДИИ «МЕЛОВОГО ПЯТНА» ИСПОЛЬЗУЮТ РАСТВОР**

- А) 2% Метиленового синего
- Б) Шиллера–Писарева
- В) Эритрозина
- Г) 5% спиртовой Йода

**2445. [T010919] МИКРООРГАНИЗМЫ, ВЫРАБАТЫВАЮЩИЕ ЛЕТУЧИЕ СЕРНИСТЫЕ СОЕДИНЕНИЯ ПРИ ОРАЛЬНОМ ГАЛИТОЗЕ**

- А) Bacteroides
- Б) Vibrio cholerae
- В) Togaviridae
- Г) Streptococcus aureus

**2446. [T010920] ДЛЯ ОРГАНОЛЕПТИЧЕСКОГО ОПРЕДЕЛЕНИЯ ЗАПАХА ВЫДЫХАЕМОГО ВОЗДУХА ИСПОЛЬЗУЮТ**

- А) тест с зубной нитью
- Б) электромиографию
- В) индекс язычного налёта
- Г) аксиографию

**2447. [T010921] ВОСПАЛЕНИЕ ТКАНЕЙ ДЕСНЫ, ПРОТЕКАЮЩЕЕ БЕЗ НАРУШЕНИЯ ЦЕЛОСТНОСТИ ЗУБОДЕСНЕВОГО ПРИКРЕПЛЕНИЯ, НАЗЫВАЕТСЯ**

- А) гингивитом
- Б) пародонтитом
- В) пародонтозом
- Г) пародонтомой

**2448. [T010922] ПРИ КАНДИДОЗНОЙ ЭТИОЛОГИИ ЭЗОФАГИТА В ПОЛОСТИ РТА ОТМЕЧАЮТ**

А) творожистые массы или беловато-серые легко снимаемые плёнки на поверхности языка

- Б) налёт на языке серого цвета
- В) множественный кариес
- Г) папулы ярко-красного цвета

**2449. [T010923] ПРИ ГАСТРОЭЗОФАГАЛЬНОЙ РЕФЛЮКСНОЙ БОЛЕЗНИ В ПОЛОСТИ РТА ВЫЯВЛЯЕТСЯ**

- А) эрозия эмали
- Б) абсцесс
- В) эпулис
- Г) пародонтоз

**2450. [T010924] ПРИ ГЕРПЕТИЧЕСКОМ ПОРАЖЕНИИ В ПОЛОСТИ РТА НАБЛЮДАЕТСЯ**

- А) острый гингивостоматит
- Б) пародонтоз
- В) жёлто-коричневое окрашивание налёта на языке
- Г) зелёный налёт на зубах

**2451. [T010925] ПРИ АЛЛЕРГИЧЕСКОМ ОСТРОМ ГАСТРИТЕ В ПОЛОСТИ РТА НАБЛЮДАЕТСЯ**

- А) высыпание бледно-красного цвета с чёткой каймой розового цвета
- Б) эпулис
- В) язва
- Г) периодонтит

**2452. [T010927] У ПАЦИЕНТА С ХРОНИЧЕСКОЙ ФОРМОЙ ГАСТРИТА НАБЛЮДАЕТСЯ**

- А) фиксированная форма десквамативного глоссита
- Б) дистальный прикус

В) открытый прикус

Г) бруксизм

**2453. [T010928] ПРИ ХРОНИЧЕСКОМ ГЕПАТИТЕ ТИПА «В» В ПОЛОСТИ РТА НАБЛЮДАЮТСЯ**

А) цианотичный язык, отёчность, гипертрофированные нитевидные сосочки

Б) выраженная гиперестезия языка, чувство жжения

В) ксеростомия, язвы

Г) флюороз, актиномикоз

**2454. [T010930] ПРИ ОСТРЫХ ГЕПАТИТАХ В ПОЛОСТИ РТА НАБЛЮДАЕТСЯ**

А) сухость слизистой оболочки рта

Б) флюороз

В) абсцесс подъязычной области

Г) актиномикоз

**2455. [T010932] ПРИ ГИПЕРТОНИЧЕСКОЙ БОЛЕЗНИ В ПОЛОСТИ РТА НАБЛЮДАЕТСЯ**

А) пузырьно-сосудистый синдром

Б) участок дистрофии соединительной ткани

В) «лакированный» язык

Г) тортоаномалии

**2456. [T010933] ПРИЧИНОЙ, ВЫЗЫВАЮЩЕЙ ИЗМЕНЕНИЕ ЦВЕТА ЗУБА, ЯВЛЯЕТСЯ**

А) внешнее окрашивание

Б) почечная недостаточность

В) инсульт

Г) муковисцидоз

**2457. [T010934] К ДЕВИТАЛЬНОМУ ОКРАШИВАНИЮ ЗУБОВ ПРИВОДИТ**

А) депульпирование зубов

Б) аномалия желчных путей

В) несовершенный амелогенез

Г) несовершенный дентиногенез

**2458. [T010935] СТАНДАРТНАЯ ШКАЛА ОПРЕДЕЛЕНИЯ ЦВЕТА**

А) Vita

Б) Filtek

В) Gradia

Г) Charisma

**2459. [T010936] ИНДЕКСОМ ОЦЕНКИ ИНТЕНСИВНОСТИ КАРИЕСА ЯВЛЯЕТСЯ**

А) КПУ

Б) СРІТN

В) ИГР-У

Г) РМА

**2460. [T010937] ИНДЕКСОМ ОЦЕНКИ ГИГИЕНИЧЕСКОГО СОСТОЯНИЯ ПОЛОСТИ РТА ЯВЛЯЕТСЯ**

А) ИГР-У

Б) СРІТN

В) КПУ

Г) РМА

**2461. [T010938] НАИБОЛЕЕ ЧАСТЫМ ИСХОДОМ ВСЛЕДСТВИЕ ПЕРЕРАСТЯЖЕНИЯ СВЯЗОЧНОГО АППАРАТА ВИСОЧНО-НИЖНЕЧЕЛЮСТНОГО СУСТАВА (ВНЧС) ЯВЛЯЕТСЯ**

А) гипермобильность суставных головок

Б) боль при жевании в области ВНЧС

В) спазм жевательных мышц

Г) атрофия суставного диска

**2462. [T010940] МЕСТНЫМ ФАКТОРОМ РАЗВИТИЯ КАРИЕСА ЯВЛЯЕТСЯ**

А) неудовлетворительная гигиена полости рта

Б) высокое содержание фторида в питьевой воде

В) низкое содержание фторида в питьевой воде

Г) ротовое дыхание

**2463. [T010941] УРОВЕНЬ ПРОДУКЦИИ ЛЕТУЧИХ СЕРНИСТЫХ СОЕДИНЕНИЙ В ПОЛОСТИ РТА ЗАВИСИТ ОТ**

А) наличия белкового субстрата

Б) качества протезирования

В) строения пародонта

Г) тонуса жевательных мышц

**2464. [T010942] К ПРОДУКТАМ АНАЭРОБНОГО МИКРОБИОЛОГИЧЕСКОГО РАСЩЕПЛЕНИЯ СЕРОСОДЕРЖАЩИХ АМИНОКИСЛОТ ОТНОСЯТ**

А) летучие сернистые соединения

Б) мальтозу

В) пепсин

Г) сахарозу

**2465. [T010943] ИСПОЛЬЗУЕМЫЕ В СТОМАТОЛОГИИ МАТЕРИАЛЫ МОГУТ БЫТЬ ПРИЧИНОЙ РАЗВИТИЯ**

А) контактного аллергического стоматита

Б) кандидоза

В) галитоза

Г) пародонтита

**2466. [T010944] КЛЮЧЕВЫЕ ВОЗРАСТНЫЕ ГРУППЫ, ОСМАТРИВАЕМЫЕ В СООТВЕТСТВИИ С РЕКОМЕНДАЦИЯМИ ВОЗ (ЛЕТ)**

А) 5-6, 12, 15, 35-44, 65 и старше

Б) 0-3, 7, 14, 18, 35-44, 60-70

В) 6-7, 9, 15, 21-35, 45-60, 70 и старше

Г) 0-3, 12, 20, 40-45, 75-80

**2467. [T010945] КЛЮЧЕВЫЕ ВОЗРАСТНЫЕ ГРУППЫ ДЕТЕЙ ПРИ ПРОВЕДЕНИИ ЭПИДЕМИОЛОГИЧЕСКОГО СТОМАТОЛОГИЧЕСКОГО ОБСЛЕДОВАНИЯ ПО МЕТОДИКЕ ВОЗ (ЛЕТ)**

А) 5-6, 12, 15

Б) 2-3, 6, 12

В) 3, 8, 12

Г) 4, 8, 12, 15

**2468. [T010946] ОПТИМАЛЬНАЯ ЧАСТОТА ПРОВЕДЕНИЯ ЭПИДЕМИОЛОГИЧЕСКОГО ОБСЛЕДОВАНИЯ**

А) 1 раз в 5 лет

Б) 1 раз в год

В) 2 раза в год

Г) 1 раз в 10 лет

**2469. [T010947] К ПОКАЗАНИЯМ К МИКРОАБРАЗИИ ЭМАЛИ ОТНОСЯТ**

А) штриховую, пятнистую и меловиднокрапчатую формы флюороза

Б) тетрациклиновые зубы

В) беременность и лактацию

Г) возраст до 12 лет

**2470. [T010948] К ОБЩИМ ПРОТИВОПОКАЗАНИЯМ К МИКРОАБРАЗИИ ЭМАЛИ ОТНОСЯТ**

- А) возраст пациентов до 12 лет
- Б) системную гипоплазию эмали
- В) очаговую деминерализацию эмали
- Г) тетрациклиновые зубы

**2471. [T010949] К МЕСТНЫМ АБСОЛЮТНЫМ ПРОТИВОПОКАЗАНИЯМ К МИКРОАБРАЗИИ ЭМАЛИ ОТНОСЯТ**

- А) несовершенный амело- и дентиногенез
- Б) неровности на поверхности эмали
- В) трещины на поверхности эмали
- Г) ортодонтическое лечение

**2472. [T010950] ГЕРМЕТИЗАЦИЮ ФИССУР ПРОВОДЯТ**

- А) в первые месяцы после прорезывания зуба на стадии незрелой эмали
- Б) через год после естественной минерализации
- В) в любое время
- Г) через 2 года после прорезывания зуба

**2473. [T010951] К ОТНОСИТЕЛЬНЫМ ПРОТИВОПОКАЗАНИЯМ ДЛЯ ГЕРМЕТИЗАЦИИ ФИССУР ОТНОСЯТ**

- А) плохую гигиену полости рта
- Б) интактные широкие фиссуры
- В) штриховую форму гипоплазии эмали
- Г) фиссурный кариес

**2474. [T010952] К ПОКАЗАНИЯМ ДЛЯ ГЕРМЕТИЗАЦИИ ФИССУР ОТНОСЯТ**

- А) глубокие фиссуры
- Б) задержку прорезывания зуба
- В) начальный кариес
- Г) гипоплазию эмали

**2475. [T010953] ОПТИМАЛЬНЫЕ СРОКИ ГЕРМЕТИЗАЦИИ ФИССУР ДЛЯ ПЕРВЫХ ПОСТОЯННЫХ МОЛЯРОВ (ЛЕТ)**

- А) 6-7
- Б) 10-11 В) 9-10
- Г) 12-13

**2476. [T010954] К СРЕДСТВАМ ОТБЕЛИВАНИЯ ЗУБОВ ОТНОСЯТ ИСПОЛЬЗОВАНИЕ**

- А) отбеливающих зубных паст
- Б) коллоидного серебра
- В) нитрата серебра
- Г) профилактических зубных паст

**2477. [T010955] ДЛЯ ОТБЕЛИВАНИЯ ЗУБОВ ПРИМЕНЯЕТСЯ**

- А) Перекись карбамида
- Б) Трифосфат натрия
- В) Гидратированный кремний
- Г) Сульфат натрия

**2478. [T010957] ПОКАЗАНИЕМ К ОТБЕЛИВАНИЮ ЯВЛЯЕТСЯ**

- А) дисколорит зубов
- Б) возраст пациента до 18 лет
- В) крупная пульпарная камера
- Г) кариес эмали

**2479. [T010958] ОБЩИМ ПРОТИВОПОКАЗАНИЕМ К ОТБЕЛИВАНИЮ ЗУБОВ ЯВЛЯЕТСЯ ВОЗРАСТ ПАЦИЕНТА (ЛЕТ)**

- А) 16
- Б) 18
- В) 45 и выше
- Г) 65 и выше

**2480. [T010959] ПРИ ДОМАШНЕМ ОТБЕЛИВАНИИ ПРИМЕНЯЮТСЯ КОНЦЕНТРАЦИИ ПЕРЕКИСИ ВОДОРОДА/КАРБАМИДА (%)**

- А) 3-6 / 10-22
- Б) 1-3 / 5-10
- В) 15-25 / 20-30
- Г) 15-38 / 30-45

**2481. [T010960] ГЕРМЕТИЗАЦИЮ ФИССУР ВТОРЫХ МОЛЯРОВ РЕКОМЕНДУЕТСЯ ПРОВОДИТЬ В ВОЗРАСТЕ (ЛЕТ)**

- А) 12-13
- Б) 6-8
- В) 10-11
- Г) 4-5

**2482. [T010962] ПЕРВЫМ ЭТАПОМ НЕИНВАЗИВНОЙ ГЕРМЕТИЗАЦИИ ФИССУР ЯВЛЯЕТСЯ**

- А) тщательная очистка окклюзионной поверхности зуба
- Б) препарирование
- В) кислотная подготовка поверхности
- Г) изоляция зубов

**2483. [T010963] ВТОРЫМ ЭТАПОМ НЕИНВАЗИВНОЙ ГЕРМЕТИЗАЦИИ ФИССУР ЯВЛЯЕТСЯ**

- А) изоляция зуба от слюны
- Б) препарирование
- В) тщательная очистка окклюзионной поверхности зуба
- Г) проведение аппликации фторосодержащим лаком

**2484. [T010965] ЦЕЛЬЮ ГЕРМЕТИЗАЦИИ ФИССУР ЯВЛЯЕТСЯ**

- А) изоляция фиссуры от действия кариесогенных факторов
- Б) профилактика стираемости эмали
- В) лечение начального кариеса
- Г) профилактика суперконтактов

**2485. [T010966] ПРИ ПРОФЕССИОНАЛЬНОМ ОТБЕЛИВАНИИ ПРИМЕНЯЮТСЯ КОНЦЕНТРАЦИИ ПЕРЕКИСИ ВОДОРОДА/КАРБАМИДА (%)**

- А) 15-38 / 30-45
- Б) 1-3 / 5-10
- В) 3-6 / 10-22
- Г) 6-8 / 20-30

**2486. [T010967] ОПРЕДЕЛЕНИЕ ИСХОДНОГО ЦВЕТА ЗУБОВ ПРОВОДЯТ**

- А) непосредственно перед процедурой
- Б) за 3 недели до процедуры
- В) за 2 недели до процедуры
- Г) за неделю до процедуры

**2487. [T010968] ДЛЯ ПРОФИЛАКТИКИ ОСЛОЖНЕНИЙ ВО ВРЕМЯ ОТБЕЛИВАНИЯ ЗУБОВ НЕОБХОДИМО**

- А) провести санацию полости рта
- Б) снять все ортопедические конструкции
- В) прополоскать рот раствором Шиллера-Писарева
- Г) снять поверхностный слой эмали

**2488. [T010969] ДЛЯ ПРОФИЛАКТИКИ ОЖОГОВ СЛИЗИСТОЙ ОБОЛОЧКИ ПОЛОСТИ РТА ИСПОЛЬЗУЮТ**

- А) жидкий Коффердам
- Б) дентальную адгезивную пасту Солкосерил
- В) дентальную мазь Метрогил-Дента
- Г) Оптидам

**2489. [T010970] К ФОТОАКТИВИРУЕМЫМ СИСТЕМАМ ОТБЕЛИВАНИЯ ЗУБОВ ОТНОСЯТ**

- А) Zoom
- Б) Opalescence
- В) White Smile
- Г) Illumine home

**2490. [T010972] СИЛАНТЫ ПРЕДСТАВЛЯЮТ СОБОЙ МАТЕРИАЛЫ ДЛЯ**

- А) герметизации фиссур
- Б) пломбирования кариозных полостей
- В) пломбирования корневых каналов
- Г) изолирующих прокладок

**2491. [T010973] ЗУБНОЙ ПАСТОЙ, СПОСОБСТВУЮЩЕЙ УМЕНЬШЕНИЮ ВОСПАЛИТЕЛЬНЫХ ЗАБОЛЕВАНИЙ ПАРОДОНТА, ЯВЛЯЕТСЯ**

- А) солевая
- Б) кальцийсодержащая
- В) гигиеническая
- Г) отбеливающая

**2492. [T010974] АНТИМИКРОБНЫМ СРЕДСТВОМ, ВХОДЯЩИМ В СОСТАВ ЗУБНЫХ ПАСТ, ПРИМЕНЯЕМЫХ ПРИ ГАЛИТОЗЕ, ЯВЛЯЕТСЯ**

- А) триклозан
- Б) хлоргексидин
- В) двуокись кремния
- Г) нитрат кальция

**2493. [T010975] УСТРАНЕНИЕ ФАКТОРОВ РИСКА И ПРИЧИН ЯВЛЯЕТСЯ ОСНОВНЫМ МЕРОПРИЯТИЕМ**

- А) первичной профилактики стоматологических заболеваний
- Б) вторичной профилактики стоматологических заболеваний
- В) третичной профилактики стоматологических заболеваний
- Г) эпидемиологического обследования населения

**2494. [T010976] ОСНОВНЫМ НАПРАВЛЕНИЕМ ВТОРИЧНОЙ ПРОФИЛАКТИКИ СТОМАТОЛОГИЧЕСКИХ ЗАБОЛЕВАНИЙ ЯВЛЯЕТСЯ КОМПЛЕКС МЕР, НАПРАВЛЕННЫХ НА**

- А) предупреждение осложнений возникшего заболевания
- Б) предупреждение их возникновения
- В) восстановление анатомической и функциональной целостности зубочелюстной системы

- Г) функциональную реабилитацию заболеваний челюстно-лицевой области

**2495. [T010977] ПРОФИЛАКТИКОЙ ФЛЮОРОЗА В ЭНДЕМИЧЕСКОМ ОЧАГЕ ЯВЛЯЕТСЯ**

- А) замена водопровода
- Б) предупреждение заболеваний матери в период беременности
- В) гигиена полости рта
- Г) герметизация фиссур

**2496. [T010978] МЕТОДЫ ФТОРИДПРОФИЛАКТИКИ КАРИЕСА ДЕЛЯТСЯ НА ГРУППЫ**

- А) системные и местные
- Б) системные и поверхностные



- В) местные и поверхностные
- Г) индивидуальные и системные

**2497. [T010979] ОСНОВНЫМ МЕТОДОМ ПРОФИЛАКТИКИ ВОСПАЛИТЕЛЬНЫХ ЗАБОЛЕВАНИЙ ТКАНЕЙ ПАРОДОНТА СЛЕДУЕТ СЧИТАТЬ**

- А) гигиену полости рта
- Б) санацию полости рта
- В) ортодонтическое лечение
- Г) устранение хронических очагов инфекции

**2498. [T010980] КОМПЛЕКС МЕР, НАПРАВЛЕННЫЙ НА ПРЕДУПРЕЖДЕНИЕ ВОЗНИКНОВЕНИЯ ЗУБОЧЕЛЮСТНЫХ АНОМАЛИЙ, ЯВЛЯЕТСЯ**

- А) первичной профилактикой
- Б) вторичной профилактикой
- В) третичной профилактикой
- Г) интерцепцией

**2499. [T010981] ПРИ РАННЕМ УДАЛЕНИИ ВРЕМЕННЫХ ЗУБОВ НЕОБХОДИМО**

- А) изготовить замещающую конструкцию
- Б) провести стимуляцию прорезывания постоянных зубов
- В) провести сошлифовывание нестёршихся бугров временных моляров
- Г) установить брекет-систему

**2500. [T010982] ПРОФЕССИОНАЛЬНАЯ ГИГИЕНА ПОЛОСТИ РТА ВКЛЮЧАЕТ В СЕБЯ**

- А) удаление над- и поддесневых зубных отложений
- Б) лечение кариеса
- В) открытый кюретаж
- Г) герметизацию фиссур

**2501. [T010983] ПРОФИЛАКТИКОЙ ГАЛЬВАНОЗА ЯВЛЯЕТСЯ**

- А) изготовление протезов и пломб из однородного металла
- Б) изготовление протезов и пломб из разных материалов
- В) изготовление съёмных протезов с металлическими элементами
- Г) применение амальгам и золотых вкладок

**2502. [T010984] ПРИ УДАЛЕНИИ ЗУБНЫХ ОТЛОЖЕНИЙ С ПОВЕРХНОСТИ ИМПЛАНТАТОВ ИСПОЛЬЗУЮТ ИНСТРУМЕНТЫ**

- А) пластмассовые
- Б) стальные
- В) титановые
- Г) твёрдосплавные

**2503. [T010985] ПРИ ПРОВЕДЕНИИ ПРОФЕССИОНАЛЬНОЙ ГИГИЕНЫ ЗУБНОЙ НАЛЁТ С ЖЕВАТЕЛЬНЫХ ПОВЕРХНОСТЕЙ ЗУБОВ НАИБОЛЕЕ ЦЕЛЕСООБРАЗНО УДАЛЯТЬ С ПОМОЩЬЮ**

- А) щёточек
- Б) кюрет
- В) Air-flow
- Г) УЗ-скейлера

**2504. [T010986] УДАЛЕНИЕ ТВЁРДЫХ ЗУБНЫХ ОТЛОЖЕНИЙ ОТНОСИТСЯ К МЕТОДАМ**

- А) профессиональной гигиены
- Б) индивидуальной гигиены
- В) стоматологического просвещения
- Г) стоматологического обследования

- 2505. [T010987] УДАЛЕНИЕ ТВЁРДЫХ ЗУБНЫХ ОТЛОЖЕНИЙ ОТНОСИТСЯ К МЕТОДАМ**
- А) профессиональной гигиены
  - Б) индивидуальной гигиены
  - В) чистки зубов
  - Г) лечения пародонтитов
- 2506. [T010988] ДЛЯ ЛЕЧЕНИЯ ОЧАГОВОЙ ДЕМИНЕРАЛИЗАЦИИ ЭМАЛИ ИСПОЛЬЗУЮТСЯ ПРЕПАРАТЫ**
- А) кальция и фториды
  - Б) растительного происхождения
  - В) витамины
  - Г) пищевые добавки
- 2507. [T010989] ПРИ ФЛЮОРОЗЕ РЕКОМЕНДУЮТ ЗУБНЫЕ ПАСТЫ, СОДЕРЖАЩИЕ**
- А) соединения кальция
  - Б) растительные компоненты
  - В) соединения фтора
  - Г) витамины
- 2508. [T010991] К МЕТОДАМ ПРОФИЛАКТИКИ ГАЛИТОЗА ОТНОСЯТ**
- А) устранение патологических очагов в полости рта
  - Б) миогимнастику
  - В) постуральный анализ
  - Г) ношение съёмных ортодонтических аппаратов
- 2509. [T010993] К МЕТОДУ ПРОФИЛАКТИКИ ИСТИННОГО ПАТОЛОГИЧЕСКОГО ОРАЛЬНОГО ГАЛИТОЗА ОТНОСЯТ**
- А) устранение патологических очагов в полости рта
  - Б) лечение аномалий окклюзии
  - В) лечение общих соматических заболеваний
  - Г) консультацию остеопата
- 2510. [T010994] ОСНОВНОЙ ЦЕЛЬЮ ПРИМЕНЕНИЯ ФЛОССОВ ЯВЛЯЕТСЯ УДАЛЕНИЕ ЗУБНОГО НАЛЁТА С ПОВЕРХНОСТЕЙ**
- А) апроксимальных
  - Б) вестибулярных
  - В) оральных
  - Г) жевательных
- 2511. [T010995] ЗУБНЫЕ ЩЁТКИ ПРИМЕНЯЮТ С ЦЕЛЬЮ УДАЛЕНИЯ**
- А) мягких зубных отложений
  - Б) твёрдых зубных отложений
  - В) пигментированного налёта
  - Г) поддесневого зубного камня
- 2512. [T010996] ДЛЯ ОЧИЩЕНИЯ ПОВЕРХНОСТИ ЯЗЫКА ИСПОЛЬЗУЮТ**
- А) скребки
  - Б) флоссы
  - В) ополаскиватели
  - Г) зубные щётки
- 2513. [T010998] СИМПТОМАТИЧЕСКОЙ ПОМОЩЬЮ ПРИ ГАЛИТОЗЕ ЯВЛЯЕТСЯ**
- А) маскировка неприятного запаха при помощи дезодорантов
  - Б) открытый кюретаж
  - В) устранение патологических очагов в полости рта
  - Г) вестибулопластика

**2514. [T010999] ИНТЕНСИВНОСТЬ КАРИЕСА ЗУБОВ В ПЕРИОД СМЕНЫ ЗУБОВ ОЦЕНИВАЕТСЯ С ПОМОЩЬЮ ИНДЕКСА**

- А) КПУ(з) и кп(з)
- Б) КПУ(з)
- В) кпу(з)
- Г) ИГР-У

**2515. [T011000] КПУ(З) ЯВЛЯЕТСЯ ИНДЕКСОМ**

- А) интенсивности кариеса постоянных зубов
- Б) интенсивности кариеса временных зубов
- В) интенсивности кариеса поверхностей
- Г) гигиены полости рта

**2516. [T011001] ИНТЕНСИВНОСТЬ КАРИЕСА ПОВЕРХНОСТЕЙ ПОСТОЯННЫХ ЗУБОВ ОЦЕНИВАЕТСЯ ИНДЕКСОМ**

- А) КПУ(п)
- Б) кпу(п)
- В) кп(п)
- Г) кпу(п), КПУ(п)

**2517. [T011002] УДАЛЁННЫЙ ПО ПОВОДУ ОСЛОЖНЕНИЯ КАРИЕСА ПОСТОЯННЫЙ МОЛЯР ПРИ РАСЧЁТЕ ИНДЕКСА КПУ(П) БУДЕТ УЧИТЫВАТЬСЯ КАК**

- А) 5 поверхностей
- Б) 3 поверхности
- В) 4 поверхности
- Г) 2 поверхности

**2518. [T011003] ПРИ ОПРЕДЕЛЕНИИ ИНДЕКСА ЭФФЕКТИВНОСТИ ГИГИЕНЫ ПОЛОСТИ РТА РНР ОЦЕНИВАЮТ ЗУБНОЙ НАЛЁТ ПО**

- А) локализации
- Б) кариесогенности
- В) интенсивности
- Г) толщине

**2519. [T011004] ДЛЯ ВЫЯВЛЕНИЯ ЗУБНОГО НАЛЁТА ИСПОЛЬЗУЕТСЯ МЕТОД**

- А) окрашивания
- Б) перкуссии
- В) пальпации
- Г) микробиологический

**2520. [T011005] ЗУБНОЕ ОТЛОЖЕНИЕ, РАСПОЛАГАЮЩЕЕСЯ ПОД МАРГИНАЛЬНОЙ ДЕСНОЙ, НЕВИДИМОЕ ПРИ ВИЗУАЛЬНОМ ОСМОТРЕ, ПЛОТНОЕ И ТВЁРДОЕ, ТЁМНО-КОРИЧНЕВОГО ИЛИ ЗЕЛЁНО-ЧЁРНОГО ЦВЕТА, ПЛОТНО ПРИКРЕПЛЁННОЕ К ПОВЕРХНОСТИ ЗУБА, ПРЕДСТАВЛЯЕТ СОБОЙ**

- А) поддесневой зубной камень
- Б) кутикулу
- В) пелликулу
- Г) зубной налёт

**2521. [T011006] НАИБОЛЕЕ ЧАСТО НАДДЕСНЕВОЙ ЗУБНОЙ КАМЕНЬ ЛОКАЛИЗУЕТСЯ В ОБЛАСТИ ПОВЕРХНОСТИ**

- А) язычной нижних резцов
- Б) вестибулярной верхних резцов
- В) вестибулярной нижних резцов
- Г) нёбной верхних резцов

**2522. [T011008] РАСТВОР ШИЛЛЕРА-ПИСАРЕВА МОЖНО ИСПОЛЬЗОВАТЬ ДЛЯ ВЫЯВЛЕНИЯ**

- А) зубного налёта
- Б) кутикулы
- В) начального кариеса
- Г) пищевых остатков

**2523. [T011009] ПРИ ПРОФИЛАКТИЧЕСКОМ ОСМОТРЕ ОПРЕДЕЛИТЬ НАЛИЧИЕ ПОДДЕСНЕВОГО ЗУБНОГО КАМНЯ МОЖНО С ПОМОЩЬЮ**

- А) зондирования
- Б) визуального осмотра
- В) окрашивания йодсодержащим раствором
- Г) микробиологического исследования

**2524. [T011011] ИНДЕКС ГРИН-ВЕРМИЛЛИОНА ИСПОЛЬЗУЕТСЯ ДЛЯ ОПРЕДЕЛЕНИЯ**

- А) гигиены полости рта
- Б) интенсивности кариеса
- В) кровоточивости дёсен
- Г) зубочелюстных аномалий

**2525. [T011012] ПРИ ОПРЕДЕЛЕНИИ ГИГИЕНИЧЕСКОГО СОСТОЯНИЯ ПОЛОСТИ РТА С ПОМОЩЬЮ ИНДЕКСА ФЁДОРОВА-ВОЛОДКИНОЙ ОКРАШИВАЮТСЯ ПОВЕРХНОСТИ**

- А) вестибулярные 6 нижних фронтальных зубов
- Б) вестибулярные 6 верхних фронтальных зубов
- В) язычные первых постоянных моляров
- Г) вестибулярные первых постоянных моляров

**2526. [T011013] ПРИ ОПРЕДЕЛЕНИИ ГИГИЕНИЧЕСКОГО ИНДЕКСА РНР ОБСЛЕДУЮТ ЗУБЫ**

- А) 1.6, 1.1, 2.6, 3.6, 3.1, 4.6
- Б) 4.3, 4.2, 4.1, 3.1, 3.2, 3.3
- В) 1.6, 1.2, 2.4, 3.6, 3.2, 4.4
- Г) 1.6, 2.6, 3.6, 4.6

**2527. [T011014] ПРИ ОПРЕДЕЛЕНИИ ГИГИЕНИЧЕСКОГО ИНДЕКСА ГРИНВЕРМИЛЛИОНА ОБСЛЕДУЮТ ЗУБЫ**

- А) 1.6, 1.1, 2.6, 3.6, 3.1, 4.6
- Б) 4.3, 4.2, 4.1, 3.1, 3.2, 3.3
- В) 1.6, 1.2, 2.4, 3.6, 3.2, 4.4
- Г) 1.6, 2.6, 3.6, 4.6

**2528. [T011015] С ПОМОЩЬЮ ГИГИЕНИЧЕСКОГО ИНДЕКСА ИГР-У ОПРЕДЕЛЯЕТСЯ**

- А) наличие зубного налёта и зубного камня
- Б) степень воспаления десны
- В) кровоточивость десневой борозды
- Г) степень тяжести зубочелюстных аномалий

**2529. [T011016] ОКРАШИВАНИЕ ЗУБОВ РАСТВОРАМИ ПРОВОДЯТ ПРИ ОПРЕДЕЛЕНИИ ИНДЕКСА**

- А) РНР
- Б) КПУ(з)
- В) КПУ(п)
- Г) СРІТN

**2530. [T011018] ГИГИЕНИЧЕСКОЕ СОСТОЯНИЕ ПОЛОСТИ РТА У ВЗРОСЛЫХ ПАЦИЕНТОВ ОПРЕДЕЛЯЮТ С ПОМОЩЬЮ ИНДЕКСА**

- А) Грин-Вермиллиона

- Б) КПУ
- В) РМА
- Г) Фёдорова-Володкиной

**2531. [T011019] ИНДЕКС РНР ИСПОЛЬЗУЕТСЯ ДЛЯ ОПРЕДЕЛЕНИЯ**

- А) гигиены полости рта
- Б) интенсивности кариеса
- В) кровоточивости дёсен
- Г) зубочелюстных аномалий

**2532. [T011020] СЕРОВАТО-БЕЛОЕ, МЯГКОЕ И ЛИПКОЕ ОТЛОЖЕНИЕ, НЕПЛОТНО ПРИЛЕГАЮЩЕЕ К ПОВЕРХНОСТИ ЗУБОВ, ПРЕДСТАВЛЯЕТ СОБОЙ**

- А) мягкий зубной налёт
- Б) пелликулу
- В) поддесневой зубной камень
- Г) наддесневой зубной камень

**2533. [T011021] ПРИ ОПРЕДЕЛЕНИИ ГИГИЕНИЧЕСКОГО ИНДЕКСА РНР ПРОИЗВОДИТСЯ ОКРАШИВАНИЕ ПОВЕРХНОСТЕЙ 1.6, 2.6 ЗУБОВ**

- А) вестибулярных
- Б) оральных
- В) окклюзионных
- Г) апроксимальных

**2534. [T011022] ИНДЕКС ФЁДОРОВА-ВОЛОДКИНОЙ ИСПОЛЬЗУЮТ ДЛЯ ОПРЕДЕЛЕНИЯ ГИГИЕНИЧЕСКОГО СОСТОЯНИЯ ПОЛОСТИ РТА У**

- А) детей дошкольного возраста
- Б) школьников
- В) подростков
- Г) взрослых

**2535. [T011023] ПРИ ОПРЕДЕЛЕНИИ ГИГИЕНИЧЕСКОГО ИНДЕКСА РНР ПОВЕРХНОСТЬ ОБСЛЕДУЕМОГО ЗУБА ДЕЛИТСЯ НА КОЛИЧЕСТВО УЧАСТКОВ**

- А) 5
- Б) 2
- В) 3
- Г) 4

**2536. [T011024] ИСТОЧНИКОМ МИНЕРАЛОВ ДЛЯ ОБРАЗОВАНИЯ НАДДЕСНЕВОГО ЗУБНОГО КАМНЯ ПРЕИМУЩЕСТВЕННО ЯВЛЯЕТСЯ**

- А) слюна
- Б) десневая жидкость
- В) сыворотка крови
- Г) лимфа

**2537. [T011025] ПЕЛЛИКУЛА ЗУБА ОБРАЗОВАНА**

- А) гликопротеидами слюны
- Б) коллагеном
- В) кератином
- Г) органическими кислотами

**2538. [T011026] К МИНЕРАЛИЗОВАННЫМ ЗУБНЫМ ОТЛОЖЕНИЯМ ОТНОСИТСЯ**

- А) зубной камень
- Б) пищевые остатки
- В) пелликула
- Г) мягкий зубной налет

**2539. [T011027] ЗУБНОЕ ОТЛОЖЕНИЕ, РАСПОЛАГАЮЩЕЕСЯ НАД ДЕСНЕВЫМ КРАЕМ, ОБЫЧНО БЕЛОГО ИЛИ БЕЛОВАТО-ЖЁЛТОГО ЦВЕТА, ТВЁРДОЙ ИЛИ ГЛИНООБРАЗНОЙ КОНСИСТЕНЦИИ ПРЕДСТАВЛЯЕТ СОБОЙ**

- А) наддесневой зубной камень
- Б) пелликулу
- В) мягкий зубной налёт
- Г) налёт курильщика

**2540. [T011028] ЗУБНОЙ НАЛЁТ БЫСТРЕЕ НАКАПЛИВАЕТСЯ НА ВЕСТИБУЛЯРНЫХ ПОВЕРХНОСТЯХ ЗУБОВ**

- А) верхних моляров
- Б) верхних клыков
- В) нижних клыков
- Г) нижних резцов

**2541. [T011029] ДЛЯ ОПРЕДЕЛЕНИЯ ГЛУБИНЫ ПАРОДОНТАЛЬНЫХ КАРМАНОВ ИСПОЛЬЗУЮТ ИНСТРУМЕНТ**

- А) пародонтальный зонд
- Б) штыковидный зонд
- В) серповидный скейлер
- Г) кюрета

**2542. [T011030] С ПОМОЩЬЮ ИНДЕКСА РМА ОПРЕДЕЛЯЮТ**

- А) степень воспаления десны
- Б) кровоточивость десны
- В) наличие зубного камня
- Г) наличие зубного налёта

**2543. [T011031] ДЛЯ ДИАГНОСТИКИ СОСТОЯНИЯ ТКАНЕЙ ПАРОДОНТА ИСПОЛЬЗУЮТ ИНДЕКС**

- А) РМА
- Б) Грин-Вермиллиона
- В) РНР
- Г) Фёдорова-Володкиной

**2544. [T011032] ПРИ ОБСЛЕДОВАНИИ ТКАНЕЙ ПАРОДОНТА ПО ИНДЕКСУ СРІТN У ВЗРОСЛОГО ПАЦИЕНТА ИССЛЕДУЮТ ПАРОДОНТ В ОБЛАСТИ ЗУБОВ**

- А) 1.7/1.6, 1.1, 2.6/2.7, 3.6/3.7, 3.1, 4.6/4.7
- Б) 1.6/1.5, 2.1, 2.5/2.6, 3.5/3.6, 4.1, 4.6/4.5
- В) 1.7/1.4, 1.1/2.1, 2.4/2.7, 3.4/3.7, 4.1/3.1, 4.7/4.4
- Г) 1.6, 1.1, 2.6, 3.6, 3.1, 4.6

**2545. [T011033] ИНДЕКС СРІТN У ВЗРОСЛЫХ РЕГИСТРИРУЕТ ПРИЗНАКИ**

А) кровоточивость дёсен, зубной камень, пародонтальный карман различной глубины

- Б) зубной налёт, кровоточивость дёсен
- В) кровоточивость дёсен, зубной камень
- Г) зубной камень, пародонтальный карман

**2546. [T011034] ДЛЯ ДИАГНОСТИКИ СОСТОЯНИЯ ТКАНЕЙ ПАРОДОНТА ИСПОЛЬЗУЮТ ИНДЕКС**

- А) СРІТN
- Б) Грин-Вермиллиона
- В) РНР
- Г) КПУ

**2547. [T011035] ДЛЯ ОПРЕДЕЛЕНИЯ СТЕПЕНИ ТЯЖЕСТИ ГИНГИВИТА ИСПОЛЬЗУЕТСЯ ИНДЕКС**

- А) РМА
- Б) СРІТN
- В) ОНІ-S
- Г) РНР

**2548. [T011036] ПРИ РЕГИСТРАЦИИ ИНДЕКСА СРІТN КОД 3 СООТВЕТСТВУЕТ**

- А) пародонтальному карману глубиной 4-5 мм
- Б) кровоточивости дёсен
- В) зубному камню
- Г) пародонтальному карману глубиной более 6 мм

**2549. [T011037] ПРИ ОПРЕДЕЛЕНИИ ИНДЕКСА СРІТN ПРИЗНАК ЗУБНОГО КАМНЯ СООТВЕТСТВУЕТ КОДУ**

- А) 2
- Б) 1
- В) 3
- Г) 4

**2550. [T011038] ВОСПАЛЕНИЕ ДЕСНЕВОГО СОСОЧКА ПО ИНДЕКСУ РМА СООТВЕТСТВУЕТ КОДУ**

- А) 1
- Б) 0
- В) 2
- Г) 3

**2551. [T011039] ИНТЕНСИВНОСТЬ ПОРАЖЕНИЯ ТКАНЕЙ ПАРОДОНТА У ПАЦИЕНТА, ОПРЕДЕЛЯЕМАЯ ПО ИНДЕКСУ СРІТN, ОЦЕНИВАЕТСЯ КАК**

- А) сумма секстантов с признаками поражения пародонта
- Б) сумма здоровых секстантов
- В) отношение количества поражённых секстантов к количеству здоровых секстантов
- Г) отношение количества здоровых секстантов к количеству поражённых секстантов

**2552. [T011040] К МОМЕНТУ РОЖДЕНИЯ НИЖНЯЯ ЧЕЛЮСТЬ РЕБЁНКА ЗАНИМАЕТ ПОЛОЖЕНИЕ ПО ОТНОШЕНИЮ К ВЕРХНЕЙ**

- А) дистальное
- Б) нейтральное
- В) мезиальное
- Г) латеральное

**2553. [T011042] ФОРМА ВЕРХНЕЙ ЗУБНОЙ ДУГИ В ПОСТОЯННОЙ ОККЛЮЗИИ СООТВЕТСТВУЕТ**

- А) полуэллипсу
- Б) полукругу
- В) параболе
- Г) трапеции

**2554. [T011043] ФОРМА НИЖНЕЙ ЗУБНОЙ ДУГИ В ПОСТОЯННОЙ ОККЛЮЗИИ СООТВЕТСТВУЕТ**

- А) параболе
- Б) полукругу
- В) полуэллипсу
- Г) трапеции

**2555. [T011044] АНОМАЛИИ ФОРМЫ И РАЗМЕРА ЗУБОВ ВЫЯВЛЯЮТ ПРИ ОБСЛЕДОВАНИИ**

- А) клиническом
- Б) рентгенологическом
- В) лабораторном
- Г) иммунологическом

**2556. [T011045] ДЕТЯМ 2-ЛЕТНЕГО ВОЗРАСТА ДЛЯ ЧИСТКИ ЗУБОВ РЕКОМЕНДУЕТСЯ ИСПОЛЬЗОВАТЬ**

- А) детские зубные пасты на гелевой основе
- Б) зубные пасты с высоким содержанием фторида
- В) зубной порошок
- Г) гигиенические зубные пасты на меловой основе

**2557. [T011048] ЗУБНЫЕ ПАСТЫ С НИЗКИМ ПОКАЗАТЕЛЕМ АБРАЗИВНОСТИ ПРЕДНАЗНАЧЕНЫ ДЛЯ ИСПОЛЬЗОВАНИЯ**

- А) пациентами с повышенной чувствительностью твёрдых тканей зубов
- Б) пациентами с воспалительными заболеваниями пародонта
- В) лицами, злоупотребляющими курением
- Г) пациентами с брекет-системами

**2558. [T011050] ДЛЯ УМЕНЬШЕНИЯ КРОВОТОЧИВОСТИ ДЁСЕН ПАЦИЕНТАМ СЛЕДУЕТ РЕКОМЕНДОВАТЬ ИСПОЛЬЗОВАТЬ ЗУБНУЮ ПАСТУ, СОДЕРЖАЩУЮ**

- А) экстракты лекарственных растений
- Б) фторид натрия
- В) карбонат кальция
- Г) хлорид стронция

**2559. [T011051] ПРОТИВОПОКАЗАНИЕМ К ИСПОЛЬЗОВАНИЮ ФТОРИДСОДЕРЖАЩИХ ЗУБНЫХ ПАСТ ДЕТЬМИ ЯВЛЯЕТСЯ**

- А) высокое содержание фторида в питьевой воде
- Б) неудовлетворительное гигиеническое состояние полости рта
- В) наличие у пациента большого количества пломб
- Г) системная гипоплазия эмали

**2560. [T011055] В УЛЬТРАЗВУКОВЫХ АППАРАТАХ ДЛЯ УДАЛЕНИЯ МИНЕРАЛИЗОВАННЫХ ЗУБНЫХ ОТЛОЖЕНИЙ ЧАСТОТА КОЛЕБАНИЙ СОСТАВЛЯЕТ (КГц)**

- А) 16-45
- Б) 2-6
- В) 7-10
- Г) 10-15

**2561. [T011056] ПОКАЗАНИЕМ К ПРИМЕНЕНИЮ СИСТЕМНЫХ МЕТОДОВ ФТОРИДПРОФИЛАКТИКИ КАРИЕСА ЯВЛЯЕТСЯ СОДЕРЖАНИЕ ФТОРИДА В ПИТЬЕВОЙ ВОДЕ**

- А) менее половины оптимального
- Б) оптимальное
- В) субоптимальное
- Г) больше оптимального

**2562. [T011057] ОДНОВРЕМЕННОЕ ПРИМЕНЕНИЕ ДВУХ ЭНДОГЕННЫХ МЕТОДОВ ФТОРИДПРОФИЛАКТИКИ КАРИЕСА ЗУБОВ**

- А) не показано
- Б) показано
- В) показано, если содержание фторида в питьевой воде оптимальное
- Г) показано, если содержание фторида в питьевой воде больше оптимального

**2563. [T011058] СОДЕРЖАНИЕ ФТОРИДА НАТРИЯ В 1 ЛИТРЕ ФТОРИРОВАННОГО МОЛОКА СОСТАВЛЯЕТ (Мг)**

- А) 2,5
- Б) 1,0
- В) 1,5
- Г) 5,0



**2564. [T011059] ПОЛОСКАНИЯ ФТОРИДСОДЕРЖАЩИМИ РАСТВОРАМИ С ЦЕЛЬЮ ПРОФИЛАКТИКИ КАРИЕСА РЕКОМЕНДУЮТ ПРОВОДИТЬ С ВОЗРАСТА (ЛЕТ)**

- А) 6
- Б) 3
- В) 10
- Г) 12

**2565. [T011060] В РАЙОНЕ С НИЗКИМ СОДЕРЖАНИЕМ ФТОРИДА В ПИТЬЕВОЙ ВОДЕ НАИБОЛЕЕ ЭФФЕКТИВНЫМ МЕТОДОМ ФТОРИДПРОФИЛАКТИКИ КАРИЕСА ЗУБОВ У ДЕТЕЙ БУДЕТ ПРИМЕНЕНИЕ**

- А) таблеток фторида натрия
- Б) фторидсодержащих растворов для полосканий
- В) фторидсодержащих зубных паст
- Г) фторидсодержащего лака (геля)

**2566. [T011061] ОПТИМАЛЬНАЯ КОНЦЕНТРАЦИЯ ФТОРИДА В ПИТЬЕВОЙ ВОДЕ ДЛЯ УМЕРЕННОЙ КЛИМАТИЧЕСКОЙ ЗОНЫ (МГ/Л)**

- А) 1,0
- Б) 0,3
- В) 0,5
- Г) 0,7

**2567. [T011062] ОПТИМАЛЬНАЯ КОНЦЕНТРАЦИЯ ФТОРИДА В ПИТЬЕВОЙ ВОДЕ ДЛЯ ЮЖНОЙ КЛИМАТИЧЕСКОЙ ЗОНЫ (МГ/Л)**

- А) 0,7
- Б) 0,3
- В) 0,5
- Г) 1,0

**2568. [T011064] ГЕРМЕТИЗАЦИЮ ФИССУР ПРЕМОЛЯРОВ РЕКОМЕНДУЕТСЯ ПРОВОДИТЬ В ВОЗРАСТЕ (ЛЕТ)**

- А) 9-12
- Б) 12-14
- В) 6-8
- Г) 16-18

**2569. [T011065] ГЕРМЕТИЗАЦИЮ ФИССУР ВТОРЫХ ПОСТОЯННЫХ МОЛЯРОВ РЕКОМЕНДУЕТСЯ ПРОВОДИТЬ В ВОЗРАСТЕ (ЛЕТ)**

- А) 12-14
- Б) 5-6
- В) 6-8
- Г) 9-12

**2570. [T011066] ГЕРМЕТИЗАЦИЮ ФИССУР ПОСТОЯННЫХ ЗУБОВ (МОЛЯРОВ И ПРЕМОЛЯРОВ) РЕКОМЕНДУЕТСЯ ПРОВОДИТЬ ПОСЛЕ ПРОРЕЗЫВАНИЯ**

- А) сразу
- Б) через 2-3 года
- В) через 4-6 лет
- Г) через 10-12 лет

**2571. [T011067] АБСОЛЮТНЫМ ПРОТИВОПОКАЗАНИЕМ К ПРОВЕДЕНИЮ МЕТОДА ГЕРМЕТИЗАЦИИ ФИССУР ЯВЛЯЕТСЯ**

- А) средний или глубокий кариес
- Б) неудовлетворительная гигиена полости рта
- В) узкие и глубокие фиссуры
- Г) неполное прорезывание коронки зуба

- 2572. [T011068] РЕМИНЕРАЛИЗИРУЮЩУЮ ТЕРАПИЮ РЕКОМЕНДУЕТСЯ ПРОВОДИТЬ ПРИ КАРИЕСЕ**
- А) в стадии мелового пятна
  - Б) среднем
  - В) глубоко
  - Г) осложнённом
- 2573. [T011070] ПРОФИЛАКТИКЕ ВОСПАЛИТЕЛЬНЫХ ЗАБОЛЕВАНИЙ ПАРОДОНТА СПОСОБСТВУЕТ**
- А) проведение профессиональной гигиены
  - Б) приём фторидсодержащих препаратов
  - В) реминерализирующая терапия
  - Г) уменьшение употребления углеводов
- 2574. [T011071] ПРЕДУПРЕЖДЕНИЮ ВОСПАЛИТЕЛЬНЫХ ЗАБОЛЕВАНИЙ ПАРОДОНТА СПОСОБСТВУЕТ**
- А) рациональная гигиена полости рта
  - Б) покрытие зубов фторидсодержащим лаком
  - В) реминерализирующая терапия
  - Г) герметизация фиссур
- 2575. [T011072] БУГРЫ ВРЕМЕННЫХ КЛЫКОВ ОБЫЧНО СОШЛИФОВЫВАЮТ ДЛЯ**
- А) профилактики зубочелюстных аномалий
  - Б) косметических целей
  - В) профилактики заболеваний пародонта
  - Г) улучшения гигиены полости рта
- 2576. [T011073] ПРИ РАННЕМ УДАЛЕНИИ ВРЕМЕННЫХ ЗУБОВ НЕОБХОДИМО ПРОВЕСТИ**
- А) съёмное протезирование
  - Б) несъёмное протезирование
  - В) стимуляцию прорезывания постоянных зубов
  - Г) сошлифовывание нестёршихся бугров временных моляров
- 2577. [T011075] С ЦЕЛЬЮ ПРОФИЛАКТИКИ КАРИЕСА ИСПОЛЬЗУЮТСЯ ПОЛОСКАНИЯ РАСТВОРАМИ ФТОРИДА НАТРИЯ В КОНЦЕНТРАЦИЯХ (%)**
- А) 0,05; 0,1; 0,2
  - Б) 0,01; 0,02
  - В) 0,02; 0,05
  - Г) 1; 2; 3
- 2578. [T011076] 1% И 2% РАСТВОРЫ ФТОРИДА НАТРИЯ С ЦЕЛЬЮ ПРОФИЛАКТИКИ КАРИЕСА ПРИМЕНЯЮТСЯ В ВИДЕ**
- А) аппликаций
  - Б) полосканий
  - В) приёма внутрь
  - Г) ротовых ванночек
- 2579. [T011077] ПОКРЫТИЕ ЗУБОВ ФТОРИДСОДЕРЖАЩИМ ЛАКОМ С ЦЕЛЬЮ ПРОФИЛАКТИКИ КАРИЕСА НАИБОЛЕЕ ЭФФЕКТИВНО В ВОЗРАСТНОЙ ПЕРИОД (ЛЕТ)**
- А) 3-15
  - Б) 4-10
  - В) 6-12
  - Г) 12-18
- 2580. [T011078] ПРИМЕНЕНИЕ МЕСТНЫХ СРЕДСТВ ФТОРИДПРОФИЛАКТИКИ В РАЙОНАХ С СОДЕРЖАНИЕМ ФТОРИДА В ПИТЬЕВОЙ ВОДЕ БОЛЕЕ 1,5 МГ/Л**

- А) противопоказано
- Б) показано у детей до 12 лет
- В) показано в сочетании с системными средствами
- Г) показано при неудовлетворительной гигиене полости рта у пациента

**2581. [T011079] ДЛЯ РЕМИНЕРАЛИЗИРУЮЩЕЙ ТЕРАПИИ ПРИМЕНЯЕТСЯ РАСТВОР**

- А) Боровского - Волкова
- Б) Шиллера - Писарева
- В) Метиленового синего
- Г) Хлоргексидина

**2582. [T011080] ДЛЯ РЕМИНЕРАЛИЗИРУЮЩЕЙ ТЕРАПИИ ИСПОЛЬЗУЮТ РАСТВОР ГЛЮКОНАТА КАЛЬЦИЯ В КОНЦЕНТРАЦИИ (%)**

- А) 10
- Б) 5
- В) 15
- Г) 20

**2583. [T011081] К РЕМИНЕРАЛИЗИРУЮЩИМ СРЕДСТВАМ ОТНОСИТСЯ РАСТВОР**

- А) Глюконата кальция 10%
- Б) Перекиси водорода 10%
- В) Эуфиллина 2,4%
- Г) Метиленового синего 2%

**2584. [T011082] ДЛЯ ВИТАЛЬНОГО ОКРАШИВАНИЯ ОЧАГОВ ДЕМИНЕРАЛИЗАЦИИ ПРИМЕНЯЕТСЯ РАСТВОР**

- А) Метиленового синего
- Б) Бриллиантового зелёного
- В) Хлоргексидина
- Г) Фторида натрия

**2585. [T011084] ПРЕПАРАТОМ ДЛЯ РЕМИНЕРАЛИЗАЦИИ ЭМАЛИ ЯВЛЯЕТСЯ**

- А) Глюконат кальция
- Б) Кальцин
- В) Фосфат цемент
- Г) Эндометазон

**2586. [T011085] ДЛЯ ПРОФИЛАКТИКИ ОЖОГА ТКАНЕЙ ДЕСНЫ ВО ВРЕМЯ ПРОВЕДЕНИЯ ПРОФЕССИОНАЛЬНОГО ОТБЕЛИВАНИЯ ЗУБОВ НЕОБХОДИМО**

- А) изолировать десну
- Б) обработать десну 3% раствором Перекиси водорода
- В) прополоскать рот Хлоргексидином
- Г) применить слюноотсос

**2587. [T011086] ПРИМЕНЕНИЕ РЕМИНЕРАЛИЗИРУЮЩИХ СРЕДСТВ ПРИ ОТБЕЛИВАНИИ ЗУБОВ СПОСОБСТВУЕТ ПРОФИЛАКТИКЕ ВОЗНИКНОВЕНИЯ**

- А) повышенной чувствительности твёрдых тканей зубов
- Б) заболеваний пародонта
- В) клиновидных дефектов
- Г) повышенной стираемости твёрдых тканей зубов

**2588. [T011087] ДЛЯ ИНАКТИВАЦИИ НЕРВНЫХ ОКОНЧАНИЙ В ДЕНТИННЫХ КАНАЛЬЦАХ В ЗУБНЫЕ ПАСТЫ ВВОДЯТ СОЕДИНЕНИЯ**

- А) калия
- Б) кальция

В) фтора Г) хлора

**2589. [T011088] ДЛЯ ПРОФИЛАКТИКИ КАРИЕСА ЗУБОВ СРЕДИ ДЕТЕЙ ОРГАНИЗОВАННЫХ КОЛЛЕКТИВОВ НАИБОЛЕЕ ЧАСТО ИСПОЛЬЗУЮТСЯ РАСТВОРЫ ФТОРИДА НАТРИЯ ДЛЯ ПОЛОСКАНИЯ В КОНЦЕНТРАЦИИ (%)**

- А) 0,2
- Б) 0,05
- В) 1
- Г) 2

**2590. [T011089] ОПОЛАСКИВАТЕЛИ ДЛЯ ПОЛОСТИ РТА РЕКОМЕНДУЕТСЯ ПРИМЕНЯТЬ**

- А) после чистки зубов
- Б) утром
- В) вместо чистки зубов
- Г) перед сном

**2591. [T011090] ПРОФЕССИОНАЛЬНАЯ ГИГИЕНА ПОЛОСТИ РТА ВКЛЮЧАЕТ В СЕБЯ**

- А) профессиональное удаление зубных отложений
- Б) полоскание полости рта фторидсодержащими растворами
- В) герметизацию фиссур
- Г) пломбирование кариозных полостей

**2592. [T011091] УДАЛЕНИЕ ЗУБНЫХ ОТЛОЖЕНИЙ В СТОМАТОЛОГИЧЕСКОЙ ПРАКТИКЕ ОСУЩЕСТВЛЯЕТСЯ ДЛЯ ПРОФИЛАКТИКИ**

- А) воспалительных заболеваний пародонта
- Б) местной гипоплазии
- В) флюороза
- Г) зубочелюстных аномалий

**2593. [T011092] ЗНАЧЕНИЕ PH ЗУБНОГО НАЛЁТА, ОЦЕНИВАЕМОЕ КАК КРИТИЧЕСКОЕ ДЛЯ ВОЗНИКНОВЕНИЯ ДЕМИНЕРАЛИЗАЦИИ ЭМАЛИ, СОСТАВЛЯЕТ**

- А) 5,5-5,7
- Б) 3,5-4,0
- В) 6,5-7,0
- Г) 7,0-7,5

**2594. [T011093] КОНЦЕНТРАЦИЯ МИНЕРАЛЬНЫХ ВЕЩЕСТВ В ЭМАЛИ ЗУБОВ ВЫШЕ В ОБЛАСТИ**

- А) бугров и режущего края
- Б) пришеечной
- В) фиссур и ямок
- Г) контактных поверхностей

**2595. [T011094] СНИЖЕНИЕ КОНЦЕНТРАЦИИ МИНЕРАЛЬНЫХ ЭЛЕМЕНТОВ В СЛЮНЕ СПОСОБСТВУЕТ**

- А) снижению резистентности эмали к действию кислот
- Б) изменению вязкости слюны
- В) реминерализации эмали
- Г) повышению резистентности эмали к действию кислот

**2596. [T011095] ОПТИМАЛЬНАЯ КОНЦЕНТРАЦИЯ ФТОРИДА В ПИТЬЕВОЙ ВОДЕ В РАЙОНАХ С УМЕРЕННЫМ КЛИМАТОМ СОСТАВЛЯЕТ (МГ/Л)**

- А) 1,0
- Б) 0,8
- В) 1,2

- Г) 1,5
- 2597. [T011096] ПРИ ПРИЁМЕ МЯГКОЙ ПИЩИ, СОДЕРЖАЩЕЙ БОЛЬШОЕ КОЛИЧЕСТВО ЛЕГКОФЕРМЕНТИРУЕМЫХ УГЛЕВОДОВ, НАБЛЮДАЕТСЯ**
- А) гипосаливация
  - Б) гиперсаливация
  - В) снижение вязкости слюны
  - Г) увеличение концентрации минеральных элементов
- 2598. [T011097] МИНЕРАЛИЗАЦИЯ («СОЗРЕВАНИЕ») ЭМАЛИ ПОСЛЕ ПРОРЕЗЫВАНИЯ ЗУБА НАИБОЛЕЕ АКТИВНО ПРОТЕКАЕТ В ТЕЧЕНИЕ (ЛЕТ)**
- А) 2
  - Б) 5
  - В) 10
  - Г) 15
- 2599. [T011098] НАИБОЛЕЕ ЧАСТО ОЧАГИ ДЕМИНЕРАЛИЗАЦИИ ЭМАЛИ ЛОКАЛИЗУЮТСЯ НА КОРОНКЕ ЗУБА В ОБЛАСТИ**
- А) пришеечной
  - Б) режущего края
  - В) бугров жевательной поверхности
  - Г) язычной поверхности
- 2600. [T011099] ПРИ КАРИЕСЕ В СТАДИИ МЕЛОВОГО ПЯТНА ИЗ ПОВРЕЖДЁННОГО ПОДПОВЕРХНОСТНОГО СЛОЯ ЭМАЛИ ПРОИСХОДИТ ПРЕИМУЩЕСТВЕННО ПОТЕРЯ ИОНОВ**
- А) кальция
  - Б) фтора
  - В) хлора
  - Г) натрия
- 2601. [T011100] ДЕМИНЕРАЛИЗАЦИЯ ЭМАЛИ НАЧИНАЕТСЯ В СЛОЕ**
- А) подповерхностном
  - Б) поверхностном
  - В) среднем
  - Г) глубококом
- 2602. [T011101] ОБРАТИМОСТЬ ПРОЦЕССА ДЕМИНЕРАЛИЗАЦИИ ЭМАЛИ ОБУСЛОВЛЕНА**
- А) сохранением органической основы эмали
  - Б) повышением проницаемости эмали
  - В) потерей из повреждённого участка ионов кальция
  - Г) образованием пелликулы на поверхности эмали
- 2603. [T011102] СТЕПЕНЬ ПРОНИЦАЕМОСТИ ЭМАЛИ ПРИ ОЧАГОВОЙ ДЕМИНЕРАЛИЗАЦИИ МОЖНО ОЦЕНИТЬ С ПОМОЩЬЮ**
- А) витального окрашивания эмали
  - Б) зондирования
  - В) электроодонтодиагностики
  - Г) рентгенологического исследования
- 2604. [T011103] ДЛЯ ДИФФЕРЕНЦИАЛЬНОЙ ДИАГНОСТИКИ КАРИЕСА В СТАДИИ МЕЛОВОГО ПЯТНА И ПЯТЕН ПРИ НЕКАРИОЗНЫХ ПОРАЖЕНИЯХ ТВЁРДЫХ ТКАНЕЙ ЗУБОВ ПРОВОДЯТ**
- А) витальное окрашивание эмали раствором Метиленового синего
  - Б) определение гигиенических индексов
  - В) электроодонтодиагностику
  - Г) микробиологическое исследование

**2605. [T011104] ПРОЦЕССЫ ИОННОГО ОБМЕНА, МИНЕРАЛИЗАЦИИ, РЕМИНЕРАЛИЗАЦИИ ОБЕСПЕЧИВАЕТ СВОЙСТВО ЭМАЛИ**

- А) проницаемость
- Б) микротвёрдость
- В) плотность
- Г) растворимость

**2606. [T011105] К НЕКАРИОЗНЫМ ПОРАЖЕНИЯМ, ВОЗНИКАЮЩИМ ДО ПРОРЕЗЫВАНИЯ ЗУБОВ, ОТНОСИТСЯ**

- А) флюороз
- Б) кислотный некроз
- В) клиновидный дефект
- Г) эрозия эмали

**2607. [T011106] К НЕКАРИОЗНЫМ ПОРАЖЕНИЯМ, ВОЗНИКАЮЩИМ ПОСЛЕ ПРОРЕЗЫВАНИЯ ЗУБОВ, ОТНОСЯТСЯ**

- А) клиновидный дефект
- Б) системная гипоплазия
- В) флюороз
- Г) несовершенный амело - и дентиногенез

**2608. [T011107] СИСТЕМНЫЙ ХАРАКТЕР ПОРАЖЕНИЯ ЗУБОВ НАБЛЮДАЕТСЯ ПРИ**

- А) флюорозе
- Б) местной гипоплазии эмали
- В) клиновидном дефекте
- Г) эрозии эмали

**2609. [T011108] ПРИЧИНОЙ ЭНДЕМИЧЕСКОГО ФЛЮОРОЗА ЯВЛЯЕТСЯ СОДЕРЖАНИЕ ФТОРИДА В ПИТЬЕВОЙ ВОДЕ**

- А) выше оптимального
- Б) субоптимальное
- В) оптимальное
- Г) ниже оптимального

**2610. [T011109] КОЛЛЕКТИВНОЙ МЕРОЙ ПРОФИЛАКТИКИ ФЛЮОРОЗА В ЭНДЕМИЧЕСКОМ ОЧАГЕ ЯВЛЯЕТСЯ**

- А) замена водоеисточника
- Б) предупреждение заболеваний у женщин в период беременности
- В) соблюдение гигиены полости рта
- Г) приём витаминов

**2611. [T011110] У ПАЦИЕНТОВ, ПРОЖИВАЮЩИХ С РОЖДЕНИЯ В РАЙОНЕ С ПОВЫШЕННЫМ СОДЕРЖАНИЕМ ФТОРИДА В ПИТЬЕВОЙ ВОДЕ, ОПРЕДЕЛЯЕТСЯ**

- А) флюороз зубов
- Б) адентия
- В) генерализованный пародонтит
- Г) множественный кариес

**2612. [T011111] ПРИ ФЛЮОРОЗЕ ПЯТНА ЛОКАЛИЗУЮТСЯ НА ПОВЕРХНОСТИ ЗУБА**

- А) всей
- Б) жевательной
- В) вестибулярной
- Г) язычной

**2613. [T011113] НАИБОЛЕЕ ЧАСТО ПРИ СИСТЕМНОЙ ГИПОПЛАЗИИ ПОРАЖАЮТСЯ ЗУБЫ**

- А) постоянные резцы, клыки и первые моляры

- Б) временные резцы и клыки
- В) временные моляры и резцы
- Г) премоляры и постоянные моляры

**2614. [T011114] ПОРАЖЕНИЕ ПОСТОЯННЫХ ЗУБОВ ОДНОГО СРОКА МИНЕРАЛИЗАЦИИ ХАРАКТЕРНО ДЛЯ**

- А) системной гипоплазии
- Б) эрозии эмали
- В) местной гипоплазии
- Г) клиновидного дефекта

**2615. [T011115] ОДНОЙ ИЗ ПРИЧИН ВОЗНИКНОВЕНИЯ СИСТЕМНОЙ ГИПОПЛАЗИИ ПОСТОЯННЫХ ЗУБОВ ЯВЛЯЕТСЯ**

- А) заболевания ребёнка на первом году жизни
- Б) наследственность
- В) заболевания матери во время беременности
- Г) средний кариес зубов у матери в период беременности

**2616. [T011116] ОДНОЙ ИЗ ПРИЧИН ВОЗНИКНОВЕНИЯ МЕСТНОЙ ГИПОПЛАЗИИ ПОСТОЯННОГО ЗУБА ЯВЛЯЕТСЯ**

- А) хронический периодонтит временного моляра
- Б) наследственность
- В) заболевания матери в период беременности
- Г) заболевания ребёнка на первом году жизни

**2617. [T011117] НЕКАРИОЗНОЕ ПОРАЖЕНИЕ ТВЁРДЫХ ТКАНЕЙ ЗУБА, ПРИ КОТОРОМ ПРОИСХОДИТ ИСТИРАНИЕ ТВЁРДЫХ ТКАНЕЙ, НАЗЫВАЕТСЯ**

- А) клиновидным дефектом
- Б) флюорозом
- В) системной гипоплазией
- Г) местной гипоплазией

**2618. [T011118] ОКРАШИВАНИЕ УЧАСТКОВ ПОРАЖЕНИЯ ЭМАЛИ 1-2% РАСТВОРОМ МЕТИЛЕНОВОГО СИНЕГО ХАРАКТЕРНО ДЛЯ**

- А) кариеса в стадии мелового пятна
- Б) флюороза
- В) системной гипоплазии
- Г) местной гипоплазии

**2619. [T011119] ДЛЯ ХРОНИЧЕСКОГО ПРОСТОГО МАРГИНАЛЬНОГО ГИНГИВИТА ХАРАКТЕРНО НАЛИЧИЕ**

- А) кровоточивости дёсен
- Б) пародонтальных карманов
- В) ретракции десны
- Г) атрофии альвеолы

**2620. [T011121] НАЛИЧИЕ ДЕСНЕВОГО (ЛОЖНОГО) КАРМАНА ХАРАКТЕРНО ДЛЯ**

- А) гиперпластического гингивита
- Б) катарального гингивита
- В) локального хронического гингивита
- Г) генерализованного хронического пародонтита

**2621. [T011123] К ВОСПАЛИТЕЛЬНЫМ ЗАБОЛЕВАНИЯМ ПАРОДОНТА ОТНОСИТСЯ**

- А) пародонтит
- Б) пародонтоз
- В) эпюлис
- Г) фиброматоз

**2622. [T011124] АНОМАЛИИ ПОЛОЖЕНИЯ ЗУБОВ МОГУТ БЫТЬ ОБУСЛОВЛЕННЫ**

- А) неправильным положением зачатка зуба
- Б) нарушением функции жевания
- В) кариесом
- Г) гипоплазией эмали

**2623. [T011125] ПРИЧИНОЙ ДИАСТЕМЫ ЯВЛЯЕТСЯ**

- А) низкое прикрепление уздечки верхней губы
- Б) гингивит
- В) гипоплазия эмали
- Г) скученность зубов

**2624. [T011127] НАЛИЧИЕ ТРЕМ И ДИАСТЕМ ЯВЛЯЕТСЯ ФИЗИОЛОГИЧЕСКИМ ПРИЗНАКОМ ДЛЯ ДЕТЕЙ В ВОЗРАСТЕ (ЛЕТ)**

- А) 5-6
- Б) 2-3
- В) 11-12
- Г) 14-15

**2625. [T011128] РАВНОМЕРНАЯ СТИРАЕМОСТЬ БУГРОВ ВРЕМЕННЫХ ЗУБОВ В НОРМЕ ХАРАКТЕРНА ДЛЯ ОККЛЮЗИИ**

- А) смешанной
- Б) временной
- В) постоянной
- Г) всех видов

**2626. [T011129] ПОДВИЖНОСТЬ ЗУБОВ 7.1, 8.1 ЯВЛЯЕТСЯ ФИЗИОЛОГИЧЕСКИМ ПРИЗНАКОМ У РЕБЁНКА В ВОЗРАСТЕ (ЛЕТ)**

- А) 6
- Б) 3
- В) 10
- Г) 12

**2627. [T011130] ПОВЫШЕННАЯ ЧУВСТВИТЕЛЬНОСТЬ ЗУБОВ ПРИ НЕКАРИОЗНЫХ ПОРАЖЕНИЯХ ОБУСЛОВЛЕНА**

- А) открытием дентинных канальцев
- Б) образованием заместительного дентина
- В) закрытием дентинных канальцев
- Г) сужением дентинных канальцев

**2628. [T011131] К ФАКТОРАМ РИСКА ПОВЫШЕННОЙ ЧУВСТВИТЕЛЬНОСТИ ЗУБОВ ПРИ ПАРОДОНТИТЕ ОТНОСЯТ**

- А) рецессию десны
- Б) подвижность зубов
- В) деструктивные изменения в альвеоле
- Г) выделение экссудата из патологического кармана

**2629. [T011133] ПРИ ПОВЫШЕННОЙ ЧУВСТВИТЕЛЬНОСТИ ЗУБОВ ПАЦИЕНТЫ ПРЕДЪЯВЛЯЮТ ЖАЛОБЫ НА БОЛИ В ЗУБАХ**

- А) от внешних раздражителей
- Б) в ночное время
- В) самопроизвольные
- Г) в период острых респираторных заболеваний

**2630. [T011136] МЕХАНИЗМ ДЕСЕНСИТИВНОГО ДЕЙСТВИЯ СОЛЕЙ КАЛИЯ ПРИ ПОВЫШЕННОЙ ЧУВСТВИТЕЛЬНОСТИ ЗУБОВ ЗАКЛЮЧАЕТСЯ В**

- А) инактивации нервных окончаний в дентинных канальцах
- Б) obturации дентинных канальцев
- В) повышении внутриканальцевого давления



Г) раскрытии дентинных канальцев

**2631. [T011137] СТОМАТОЛОГИЧЕСКАЯ ЗАБОЛЕВАЕМОСТЬ НАСЕЛЕНИЯ РЕГИОНА ОЦЕНИВАЕТСЯ ПРИ ПРОВЕДЕНИИ**

А) эпидемиологического стоматологического обследования

Б) диспансеризации

В) плановой санации полости рта

Г) профилактических мероприятий

**2632. [T011139] ПРИ ПРОВЕДЕНИИ ЭПИДЕМИОЛОГИЧЕСКОГО СТОМАТОЛОГИЧЕСКОГО ОБСЛЕДОВАНИЯ ПО МЕТОДИКЕ ВОЗ В ОДНОМ РАЙОНЕ РЕКОМЕНДУЕТСЯ ОСМАТРИВАТЬ В ГРУППЕ НАСЕЛЕНИЯ ОДНОГО ВОЗРАСТА В КОЛИЧЕСТВЕ ЧЕЛОВЕК НЕ МЕНЕЕ**

А) 50

Б) 20

В) 30

Г) 100

**2633. [T011140] КАЛИБРОВКА СПЕЦИАЛИСТОВ, УЧАСТВУЮЩИХ В ЭПИДЕМИОЛОГИЧЕСКОМ СТОМАТОЛОГИЧЕСКОМ ОБСЛЕДОВАНИИ НАСЕЛЕНИЯ, ПРОВОДИТСЯ В ПЕРИОД**

А) подготовительный Б) обследования

В) подведения итогов

Г) анализа результатов

**2634. [T011141] ПРИ КАЛИБРОВКЕ СПЕЦИАЛИСТОВ, УЧАСТВУЮЩИХ В ЭПИДЕМИОЛОГИЧЕСКОМ СТОМАТОЛОГИЧЕСКОМ ОБСЛЕДОВАНИИ НАСЕЛЕНИЯ, СОВПАДЕНИЕ РЕЗУЛЬТАТОВ ОБСЛЕДОВАНИЯ ДОЛЖНО БЫТЬ НЕ МЕНЕЕ (%)**

А) 85

Б) 95

В) 70

Г) 50

**2635. [T011142] МЕТОДИКА ЭПИДЕМИОЛОГИЧЕСКОГО СТОМАТОЛОГИЧЕСКОГО ОБСЛЕДОВАНИЯ ПО КРИТЕРИЯМ ВОЗ ПРЕДУСМАТРИВАЕТ ОБСЛЕДОВАНИЕ ДЕТЕЙ В ВОЗРАСТЕ (ЛЕТ)**

А) 6, 12, 15

Б) 3, 6, 9

В) 6, 9, 12

Г) 9, 12, 15

**2636. [T011143] ПРИ ПРОВЕДЕНИИ ЭПИДЕМИОЛОГИЧЕСКОГО СТОМАТОЛОГИЧЕСКОГО ОБСЛЕДОВАНИЯ ПО МЕТОДИКЕ ВОЗ ОБСЛЕДУЮТ ВЗРОСЛОЕ НАСЕЛЕНИЕ В ВОЗРАСТЕ (ЛЕТ)**

А) 35-44

Б) 18-25

В) 25-30

Г) 30-40

**2637. [T011144] ПРОЦЕНТНОЕ СООТНОШЕНИЕ ЛИЦ, ИМЕЮЩИХ ПРИЗНАКИ СТОМАТОЛОГИЧЕСКОГО ЗАБОЛЕВАНИЯ, К ОБЩЕМУ ЧИСЛУ ОБСЛЕДОВАННЫХ НАЗЫВАЕТСЯ**

А) распространённостью стоматологического заболевания

Б) интенсивностью стоматологического заболевания

В) стоматологической заболеваемостью населения

Г) уровнем стоматологической помощи населению

**2638. [T011145] РАСПРОСТРАНЁННОСТЬ СТОМАТОЛОГИЧЕСКОГО ЗАБОЛЕВАНИЯ СРЕДИ НАСЕЛЕНИЯ ВЫРАЖАЕТСЯ В**

- А) процентах
- Б) абсолютных единицах
- В) относительных единицах
- Г) коэффициентах

**2639. [T011146] ИНТЕНСИВНОСТЬ КАРИЕСА ЗУБОВ ПАЦИЕНТА ВЫРАЖАЕТСЯ**

- А) суммой кариозных, пломбированных и удалённых по поводу осложнений кариеса зубов у индивидуума
- Б) суммой кариозных и пломбированных зубов у индивидуума
- В) отношением суммы кариозных, пломбированных и удалённых по поводу осложнений кариеса зубов к возрасту индивидуума
- Г) отношением суммы кариозных, пломбированных и удалённых по поводу осложнений кариеса зубов к общему количеству зубов у индивидуума

**2640. [T011147] УРОВНИ ИНТЕНСИВНОСТИ КАРИЕСА ПО ВОЗ ОПРЕДЕЛЕННЫ ДЛЯ ВОЗРАСТНЫХ ГРУПП (ЛЕТ)**

- А) 12 и 35-44
- Б) 6 и 12
- В) 12 и 15
- Г) 35-44 и 65 и старше

**2641. [T011148] ПРИ ПРОВЕДЕНИИ ЭПИДЕМИОЛОГИЧЕСКОГО СТОМАТОЛОГИЧЕСКОГО ОБСЛЕДОВАНИЯ НАСЕЛЕНИЯ ПО МЕТОДИКЕ ВОЗ СОСТОЯНИЕ ТКАНЕЙ ПАРОДОНТА ОЦЕНИВАЕТСЯ С ПОМОЩЬЮ ИНДЕКСА**

- А) СРІ
- Б) РМА
- В) РНР
- Г) ОНІ-S

**2642. [T011149] СРІ ЯВЛЯЕТСЯ ИНДЕКСОМ**

- А) коммунального пародонтального индекса ВОЗ
- Б) нуждаемости в лечении заболеваний пародонта
- В) эффективности гигиены полости рта
- Г) интенсивности кариеса зубов

**2643. [T011150] КЛЮЧЕВОЙ ВОЗРАСТНОЙ ГРУППОЙ ДЛЯ ОЦЕНКИ СОСТОЯНИЯ ПОСТОЯННЫХ ЗУБОВ У ДЕТЕЙ В ПОПУЛЯЦИИ ЯВЛЯЕТСЯ ВОЗРАСТ (ЛЕТ)**

- А) 12
- Б) 6
- В) 15
- Г) 18

**2644. [T011152] ЭПИДЕМИОЛОГИЧЕСКОЕ СТОМАТОЛОГИЧЕСКОЕ ОБСЛЕДОВАНИЕ НАСЕЛЕНИЯ ПРОВОДЯТ**

- А) врачи-стоматологи
- Б) гигиенисты
- В) стоматологические медицинские сестры
- Г) санитарные врачи

**2645. [T011153] СРЕДНЕЕ СНИЖЕНИЕ ПРИРОСТА КАРИЕСА ОТ ПРИМЕНЕНИЯ ФТОРИДСОДЕРЖАЩЕГО ЛАКА СОСТАВЛЯЕТ (%)**

- А) 30-40
- Б) 70- 80
- В) 10-20
- Г) 50-60

**2646. [T011155] ЭФФЕКТИВНОСТЬ ПРОФИЛАКТИКИ ПРИ ИСПОЛЬЗОВАНИИ МЕТОДА ГЕРМЕТИЗАЦИИ ФИССУР СОСТАВЛЯЕТ (%)**

- А) 80 – 100
- Б) 40 - 50
- В) 60 - 70
- Г) 20 - 30

**2647. [T011158] ПЛАНИРОВАНИЕ ПРОГРАММЫ ПРОФИЛАКТИКИ СТОМАТОЛОГИЧЕСКИХ ЗАБОЛЕВАНИЙ ПРЕДУСМАТРИВАЕТ РАЗДЕЛ**

- А) выбора методов и средств
- Б) оценки квалификации нестоматологического персонала
- В) определения противопоказаний для профилактических средств
- Г) оценки образовательного уровня населения

**2648. [T011159] ПЛАНИРОВАНИЕ ПРОГРАММЫ ПРОФИЛАКТИКИ СТОМАТОЛОГИЧЕСКИХ ЗАБОЛЕВАНИЙ ПРЕДУСМАТРИВАЕТ ВЫДЕЛЕНИЕ РАЗДЕЛА**

- А) оценки эффективности программы
- Б) диспансеризации населения
- В) оценки квалификации педагогов и воспитателей
- Г) оценки общего уровня здоровья населения

**2649. [T011160] ПРИ ПЛАНИРОВАНИИ ПРОГРАММ ПРОФИЛАКТИКИ НЕОБХОДИМО УЧИТЫВАТЬ**

- А) динамику демографических процессов населения
- Б) метеорологическую карту региона
- В) количество потребляемой соли на человека
- Г) онкологическую заболеваемость

**2650. [T011161] ПРИ ПЛАНИРОВАНИИ ПРОГРАММ ПРОФИЛАКТИКИ НЕОБХОДИМО УЧИТЫВАТЬ**

- А) экологию окружающей среды
- Б) наличие водных ресурсов в регионе
- В) кп зубов у лиц 65 лет и старше
- Г) количество детей, привитых от вирусных заболеваний

**2651. [T011162] ПРИ ПЛАНИРОВАНИИ ПРОГРАММ ПРОФИЛАКТИКИ НЕОБХОДИМО УЧИТЫВАТЬ В РЕГИОНЕ**

- А) наличие стоматологического персонала и материальных ресурсов
- Б) количество рентгеновских аппаратов в стоматологических клиниках
- В) количество частных кабинетов
- Г) количество стоматологов пенсионеров

**2652. [T011163] ПРИ ПЛАНИРОВАНИИ ПРОГРАММ ПРОФИЛАКТИКИ НЕОБХОДИМО УЧИТЫВАТЬ**

- А) стоматологическую заболеваемость в регионе
- Б) количество потребляемой жевательной резинки в год на человека
- В) содержание карбоната кальция в воде
- Г) количество лиц, болеющих туберкулёзом

**2653. [T011164] ЗАДАЧЕЙ ПРОФИЛАКТИЧЕСКОЙ ПРОГРАММЫ ПО УЛУЧШЕНИЮ ГИГИЕНЫ ПОЛОСТИ РТА ЯВЛЯЕТСЯ СНИЖЕНИЕ ПОКАЗАТЕЛЕЙ ИНДЕКСА**

- А) РНР
- Б) КПУ(з) и КПУ (п)
- В) СРІ
- Г) РМА

**2654. [T011165] ЗАДАЧЕЙ ПРОФИЛАКТИЧЕСКОЙ ПРОГРАММЫ ПО СНИЖЕНИЮ ИНТЕНСИВНОСТИ И РАСПРОСТРАНЁННОСТИ КАРИЕСА ЗУБОВ ЯВЛЯЕТСЯ СНИЖЕНИЕ ПОКАЗАТЕЛЕЙ ИНДЕКСА**

- А) КПУ(з) и КПУ (п)

- Б) РНР
- В) ИГР-У
- Г) АРІ

**2655. [T011166] ЗАДАЧЕЙ ПРОФИЛАКТИЧЕСКОЙ ПРОГРАММЫ ПО УЛУЧШЕНИЮ СОСТОЯНИЯ ТКАНЕЙ ПАРОДОНТА СРЕДИ НАСЕЛЕНИЯ ЯВЛЯЕТСЯ СНИЖЕНИЕ КОЛИЧЕСТВА ПОРАЖЁННЫХ СЕКСТАНТОВ ПО ИНДЕКСУ**

- А) СРІ
- Б) РНР
- В) АРІ
- Г) Фёдорова-Володкиной

**2656. [T011167] В ПРОВЕДЕНИИ ПРОФИЛАКТИЧЕСКИХ ПРОГРАММ УЧАСТВУЮТ**

- А) стоматолог, гигиенист стоматологический
- Б) стоматолог, отоларинголог
- В) стоматолог, менеджер по продажам
- Г) гигиенист, бухгалтер

**2657. [T011168] ЭФФЕКТИВНОСТЬ ПРОФИЛАКТИКИ БОЛЕЗНЕЙ ПАРОДОНТА СРЕДИ НАСЕЛЕНИЯ ОЦЕНИВАЕТСЯ ПО**

- А) снижению количества поражённых секстантов по индексу СРІ
- Б) снижению интенсивности кариеса зубов
- В) уменьшению распространённости кариеса корня зуба
- Г) снижению распространённости флюороза по индексу Dean

**2658. [T011169] ЭФФЕКТИВНОСТЬ ПРОФИЛАКТИКИ КАРИЕСА ЗУБОВ ОЦЕНИВАЮТ ПО ДИНАМИКЕ ПОКАЗАТЕЛЕЙ ИНДЕКСА (ОВ)**

- А) КПУ, кп
- Б) СРІТН
- В) ИГР-У
- Г) РНР

**2659. [T011170] ЭФФЕКТИВНОСТЬ ОБУЧЕНИЯ ГИГИЕНЕ ПОЛОСТИ РТА ОЦЕНИВАЮТ ПО ДИНАМИКЕ ПОКАЗАТЕЛЕЙ**

- А) индекса ИГР-У
- Б) индексов КПУ, кп
- В) распространённости кариеса зубов
- Г) индекса РМА

**2660. [T011171] РАЗЛИЧАЮТ ОЦЕНКУ ЭФФЕКТИВНОСТИ ПРОГРАММЫ ПРОФИЛАКТИКИ**

- А) предварительную, промежуточную, окончательную
- Б) подготовительную, предварительную, окончательную
- В) предварительную, организационную, окончательную
- Г) подготовительную, предварительную, финальную

**2661. [T011172] ВЫБОР МЕТОДОВ И СРЕДСТВ ПРИ ВНЕДРЕНИИ КОМПЛЕКСНЫХ ПРОГРАММ ПРОФИЛАКТИКИ ЗАВИСИТ ОТ**

- А) содержания фторида в питьевой воде
- Б) количества педагогов в школах
- В) количества воспитателей в детских садах
- Г) уровню потребления основных продуктов питания на душу населения

**2662. [T011173] ЗУБНОЙ ЩЁТКОЙ С ПОВЕРХНОСТИ ЗУБА УДАЛЯЕТСЯ**

- А) мягкий зубной налёт
- Б) поддесневой зубной камень
- В) налёт курильщика
- Г) наддесневой зубной камень

**2663. [T011174] МЕТОД ЧИСТКИ ЗУБОВ, ПРИ КОТОРОМ ОЧИЩЕНИЕ ВЕСТИБУЛЯРНОЙ ПОВЕРХНОСТИ ЗУБОВ ПРОИЗВОДИТСЯ КРУГОВЫМИ ДВИЖЕНИЯМИ, НАЗЫВАЕТСЯ**

- А) круговым Fones
- Б) Leonard
- В) Stillman
- Г) стандартным Г.Н. Пахомова

**2664. [T011175] ПРИ ОЧИЩЕНИИ ВЕСТИБУЛЯРНЫХ И ОРАЛЬНЫХ ПОВЕРХНОСТЕЙ ЗУБОВ ПРИ СТАНДАРТНОМ МЕТОДЕ ЧИСТКИ ЗУБОВ ДВИЖЕНИЯ ГОЛОВКИ ЗУБНОЙ ЩЁТКИ СОВЕРШАЮТСЯ В НАПРАВЛЕНИИ**

- А) вертикальном (от десны к режущему краю или жевательной поверхности)
- Б) вертикальном (от режущему краю или жевательной поверхности к десне)
- В) горизонтальном (вправо-влево, вперёд-назад, параллельно десне)
- Г) головка зубной щётки совершает круговые движения против часовой стрелки

**2665. [T011176] МЕТОД ЧИСТКИ ЗУБОВ, ПРЕДУСМАТРИВАЮЩИЙ ДЕЛЕНИЕ ЗУБНОГО РЯДА НА СЕГМЕНТЫ И ПОСЛЕДОВАТЕЛЬНОЕ ОЧИЩЕНИЕ ЗУБОВ КАЖДОГО СЕГМЕНТА, НАЧИНАЯ С ВЕРХНИХ ПРАВЫХ ЖЕВАТЕЛЬНЫХ ЗУБОВ, НАЗЫВАЕТСЯ МЕТОДОМ**

- А) стандартным Г.Н. Пахомова
- Б) круговым Fones
- В) Stillman
- Г) Bass

**2666. [T011177] КРУГОВОЙ МЕТОД ЧИСТКИ ЗУБОВ FONES РЕКОМЕНДУЕТСЯ ПРИМЕНЯТЬ**

- А) детям дошкольного возраста
- Б) школьникам
- В) взрослым
- Г) лицам пожилого возраста

**2667. [T011178] ДЛЯ ОЦЕНКИ ЭФФЕКТИВНОСТИ ЧИСТКИ ЗУБОВ ПАЦИЕНТОМ НАИБОЛЕЕ ВАЖНО**

- А) способность пациента удалять налёт со всех поверхностей зубов
- Б) время, требуемое для чистки всех зубов
- В) метод, по которому происходит движение от зуба к зубу
- Г) средства гигиены полости рта, которые использует пациент

**2668. [T011179] ВРЕМЯ ЧИСТКИ ЗУБОВ МАНУАЛЬНОЙ ЗУБНОЙ ЩЁТКОЙ ДОЛЖНО СОСТАВЛЯТЬ НЕ МЕНЕЕ (МИН)**

- А) 2-3
- Б) 1-1,5
- В) 3,5- 4
- Г) 4,5- 6

**2669. [T011180] УДАЛЕНИЕ МИНЕРАЛИЗОВАННЫХ ЗУБНЫХ ОТЛОЖЕНИЙ ОСУЩЕСТВЛЯЕТСЯ ПРИ ПРОВЕДЕНИИ**

- А) профессиональной гигиены полости рта
- Б) индивидуальной гигиены полости рта
- В) контролируемой чистки зубов
- Г) реминерализирующей терапии

**2670. [T011181] ПЕРВЫМ ЭТАПОМ КОНТРОЛИРУЕМОЙ ЧИСТКИ ЗУБОВ ЯВЛЯЕТСЯ**

- А) определение гигиенического состояния полости рта пациента
- Б) обучение пациента чистке зубов на моделях
- В) самостоятельная чистка зубов пациентом
- Г) индивидуальный подбор пациенту средств гигиены полости рта

- 2671. [T011182] ПОСЛЕ ПРОФЕССИОНАЛЬНОГО УДАЛЕНИЯ ЗУБНЫХ ОТЛОЖЕНИЙ НАИБОЛЕЕ ЦЕЛЕСООБРАЗНО ПРОВЕСТИ**
- А) покрытие зубов фторидсодержащим лаком
  - Б) герметизацию фиссур
  - В) окрашивание зубов йодсодержащим раствором
  - Г) контролируруемую чистку зубов
- 2672. [T011184] ПРИ ПРОВЕДЕНИИ ПРОФЕССИОНАЛЬНОЙ ГИГИЕНЫ ПОЛОСТИ РТА КОНТАКТНЫЕ ПОВЕРХНОСТИ ЗУБОВ ЦЕЛЕСООБРАЗНЕЕ ОЧИЩАТЬ ОТ НАЛЁТА С ПОМОЩЬЮ**
- А) зубных нитей
  - Б) резиновых колпачков и полировочных паст
  - В) щёточек и полировочных паст
  - Г) зубной щётки и пасты
- 2673. [T011185] ДЛЯ РУЧНОГО УДАЛЕНИЯ ПОДДЕСНЕВОГО ЗУБНОГО КАМНЯ ИСПОЛЬЗУЮТ ИНСТРУМЕНТ**
- А) кюрету
  - Б) штопфер
  - В) пародонтальный зонд
  - Г) пинцет
- 2674. [T011186] ДЛЯ УДАЛЕНИЯ ЗУБНОГО КАМНЯ ИСПОЛЬЗУЮТ ИНСТРУМЕНТЫ**
- А) серповидные скейлеры, кюреты
  - Б) зонд, зеркало, пинцет
  - В) экскаватор, штопфер, гладилку
  - Г) кюретажные ложки, дрельборы, шпатель
- 2675. [T011187] ДЛЯ ПРОФИЛАКТИКИ КАРИЕСА ПОЛОСКАНИЯ 0,2% РАСТВОРОМ ФТОРИДА НАТРИЯ ПРОВОДЯТ 1 РАЗ В**
- А) 2 недели
  - Б) неделю
  - В) день
  - Г) полгода
- 2676. [T011188] ДЛЯ ПРОФИЛАКТИКИ КАРИЕСА ПОЛОСКАНИЯ 0,1% РАСТВОРОМ ФТОРИДА НАТРИЯ ПРОВОДЯТ 1 РАЗ**
- А) неделю
  - Б) день
  - В) 2 недели
  - Г) полгода
- 2677. [T011189] ПРИ ПРОВЕДЕНИИ ПРОЦЕДУРЫ ПОКРЫТИЯ ЗУБОВ ФТОРИДСОДЕРЖАЩИМ ЛАКОМ ПЕРВОЙ ПРОВОДИТСЯ МАНИПУЛЯЦИЯ**
- А) очищение зубов от налёта
  - Б) нанесение фторидсодержащего лака
  - В) высушивание зубов
  - Г) изоляция от слюны
- 2678. [T011191] ИНВАЗИВНЫЙ МЕТОД ГЕРМЕТИЗАЦИИ ФИССУР ЗУБОВ ПРЕДУСМАТРИВАЕТ ПОКРЫТИЕ ФИССУРЫ СИЛАНТОМ ПОСЛЕ**
- А) раскрытия фиссуры
  - Б) коррекции прикуса
  - В) профессионального очищения фиссуры
  - Г) контролируемой чистки зубов
- 2679. [T011192] ГИГИЕНИЧЕСКИЕ МЕРОПРИЯТИЯ, НЕОБХОДИМЫЕ ПЕРЕД ПРОВЕДЕНИЕМ МЕТОДА ГЕРМЕТИЗАЦИИ ФИССУР, ВКЛЮЧАЮТ**

А) очищение жевательной поверхности зуба с помощью вращающейся щётки и полировочной пасты

Б) полоскание полости рта антисептическим раствором

В) полоскание полости рта водой

Г) очищение контактных поверхностей зубов флоссами

**2680. [T011194] ПОСЛЕ ПРОВЕДЕНИЯ ПРОФЕССИОНАЛЬНОЙ ГИГИЕНЫ ЧУВСТВИТЕЛЬНОСТЬ ЗУБОВ МОЖЕТ ПОЯВИТЬСЯ ВСЛЕДСТВИЕ**

А) излишнего полирования обнажённых корней зубов

Б) проведения контролируемой чистки зубов

В) окрашивания зубного налёта в труднодоступных местах

Г) аппликаций реминерализующими растворами

**2681. [T011195] ПРОФИЛАКТИКОЙ МЕХАНИЧЕСКИХ ПОВРЕЖДЕНИЙ СЛИЗИСТОЙ ОБОЛОЧКИ ПОЛОСТИ РТА ЯВЛЯЕТСЯ**

А) удаление разрушенных зубов

Б) отказ от приёма крепких спиртных напитков

В) обработка противовоспалительными мазями

Г) тщательный уход за полостью рта

**2682. [T011197] ПРОФИЛАКТИКОЙ МЕХАНИЧЕСКИХ ПОВРЕЖДЕНИЙ СЛИЗИСТОЙ ОБОЛОЧКИ ПОЛОСТИ РТА ЯВЛЯЕТСЯ**

А) сошлифовывание острых краёв зубов, пломб

Б) исключение из рациона горячей пищи

В) применение кератопластических средств

Г) устранение вредной привычки приёма алкоголя

**2683. [T011199] ПРОФИЛАКТИКОЙ МЕХАНИЧЕСКИХ ПОВРЕЖДЕНИЙ СЛИЗИСТОЙ ОБОЛОЧКИ ПОЛОСТИ РТА ЯВЛЯЕТСЯ**

А) изготовление новых и коррекция старых протезов

Б) лечение бруксизма

В) назначение полосканий настоями трав

Г) отказ от курения папирос без фильтра

**2684. [T011200] ПРОФИЛАКТИКОЙ ВОЗНИКНОВЕНИЯ ГАЛЬВАНИЗМА В ПОЛОСТИ РТА ЯВЛЯЕТСЯ**

А) изготовление протезов и пломб из однородных металлов

Б) регулярная очистка и дезинфекция протезов

В) изготовление протезов и пломб из разнородных металлов

Г) тщательный уход за полостью рта

**2685. [T011201] МЕСТНЫМ ФАКТОРОМ, СПОСОБСТВУЮЩИМ РАЗВИТИЮ КАНДИДОМИКОЗА, ЯВЛЯЕТСЯ**

А) неудовлетворительная гигиена полости рта

Б) курение

В) приём мягкой пищи

Г) гипосаливация

**2686. [T011202] МЕСТНЫМ ФАКТОРОМ, СПОСОБСТВУЮЩИМ РАЗВИТИЮ КАНДИДОМИКОЗА, ЯВЛЯЕТСЯ**

А) наличие воспалительных заболеваний пародонта

Б) чрезмерное употребление легкоферментируемых углеводов

В) скученность зубов

Г) наличие заболеваний слюнных желёз

**2687. [T011203] МЕСТНЫМ ФАКТОРОМ, СПОСОБСТВУЮЩИМ РАЗВИТИЮ КАНДИДОМИКОЗА, ЯВЛЯЕТСЯ**

А) длительное ношение пластмассовых протезов без соответствующего ухода за ними

Б) приём раздражающей пищи

- В) вредная привычка прикусывания щёк
- Г) наличие протезов, изготовленных из разнородных металлов

**2688. [T011204] ДЛЯ ПРОФИЛАКТИКИ ГЕРПЕТИЧЕСКОГО СТОМАТИТА У ДЕТЕЙ ИСПОЛЬЗУЮТСЯ**

- А) противовирусные мази
- Б) антибиотики
- В) витамины
- Г) десенсибилизирующие препараты

**2689. [T011205] ПРОФИЛАКТИКОЙ КОНТАКТНЫХ АЛЛЕРГИЧЕСКИХ СТОМАТИТОВ ЯВЛЯЕТСЯ**

- А) изготовление протезов из индифферентных материалов
- Б) устранение вредных привычек
- В) лечение кариеса
- Г) удаление разрушенных зубов

**2690. [T011206] ПЕРВИЧНОЙ ПРОФИЛАКТИКОЙ РАКА И ПРЕДРАКА СЛИЗИСТОЙ ОБОЛОЧКИ ПОЛОСТИ РТА ЯВЛЯЕТСЯ**

- А) предупреждение и устранение профессиональных вредностей
- Б) приём антибиотиков
- В) устранение хронических очагов инфекции в полости рта
- Г) гигиена полости рта

**2691. [T011207] ПЕРВИЧНОЙ ПРОФИЛАКТИКОЙ РАКА И ПРЕДРАКА СЛИЗИСТОЙ ОБОЛОЧКИ ПОЛОСТИ РТА ЯВЛЯЕТСЯ**

- А) предупреждение и устранение хронических механических, физических и химических травм

- Б) сбалансированное питание
- В) гигиена полости рта
- Г) устранение хронических очагов инфекции в полости рта

**2692. [T011208] ПЕРВИЧНОЙ ПРОФИЛАКТИКОЙ РАКА И ПРЕДРАКА ГУБЫ ЯВЛЯЕТСЯ**

- А) предупреждение и устранение избытка солнечного излучения
- Б) приём антибиотиков
- В) сбалансированное питание
- Г) гигиена полости рта

**2693. [T011209] ПЕРВИЧНОЙ ПРОФИЛАКТИКОЙ РАКА И ПРЕДРАКА СЛИЗИСТОЙ ОБОЛОЧКИ ПОЛОСТИ РТА ЯВЛЯЕТСЯ**

- А) предупреждение и устранение гальванизма
- Б) приём антибиотиков
- В) сбалансированное питание
- Г) устранение хронических очагов инфекции в полости рта

**2694. [T011210] ПЕРВИЧНОЙ ПРОФИЛАКТИКОЙ РАКА И ПРЕДРАКА СЛИЗИСТОЙ ОБОЛОЧКИ ПОЛОСТИ РТА ЯВЛЯЕТСЯ**

- А) отказ от слишком горячей и раздражающей пищи
- Б) сбалансированное питание
- В) устранение хронических очагов инфекции в полости рта
- Г) приём антибиотиков

**2695. [T011211] ФАКТОРОМ РИСКА ВОЗНИКНОВЕНИЯ ЛЕЙКОПЛАКИИ ЯВЛЯЕТСЯ**

- А) курение
- Б) острый герпетический стоматит
- В) соматические заболевания
- Г) хронический очаг инфекции в полости рта



**2696. [T011212] ФАКТОРОМ РИСКА ВОЗНИКНОВЕНИЯ ХРОНИЧЕСКОГО АФТОЗНОГО СТОМАТИТА ЯВЛЯЕТСЯ**

- А) наличие заболеваний желудочно-кишечного тракта
- Б) солнечное излучение
- В) наличие инфекционных заболеваний
- Г) приём десенсибилизирующих препаратов

**2697. [T011213] ПРОФИЛАКТИКОЙ ЭКСФОЛИАТИВНОГО ХЕЙЛИТА ЯВЛЯЕТСЯ**

- А) использование гигиенической помады
- Б) сбалансированное питание
- В) приём витаминов
- Г) лечение кариеса зубов

**2698. [T011214] ДЛЯ ОЧИЩЕНИЯ ЗУБОВ РЕБЁНКА В ВОЗРАСТЕ ДО 1 ГОДА НАИБОЛЕЕ ЦЕЛЕСООБРАЗНО ИСПОЛЬЗОВАТЬ**

- А) мягкую резиновую щётку-напальчник
- Б) ватный тампон
- В) детскую зубную щётку
- Г) детскую зубную щётку и гелевую зубную пасту

**2699. [T011215] ДЕТЯМ В ВОЗРАСТЕ ДО 3 ЛЕТ РЕКОМЕНДУЕТСЯ ИСПОЛЬЗОВАТЬ ДЛЯ ЧИСТКИ ЗУБОВ ЗУБНУЮ ЩЁТКУ**

- А) очень мягкую
- Б) мягкую
- В) средней жёсткости
- Г) жёсткую

**2700. [T011216] ДЛЯ БОЛЕЕ ТЩАТЕЛЬНОГО ОЧИЩЕНИЯ ВСЕХ ПОВЕРХНОСТЕЙ И УЧАСТКОВ ЗУБОВ НАИБОЛЕЕ ЭФФЕКТИВНО ИСПОЛЬЗОВАТЬ ЗУБНУЮ ЩЁТКУ С ФОРМОЙ ПОДСТРИЖКИ ВОЛОКОН РАБОЧЕЙ ЧАСТИ**

- А) различной высоты и направлением пучков щетины
- Б) прямой
- В) V-образной
- Г) выпуклой

**2701. [T011217] ИНДИКАТОРНЫЕ ЩЕТИНКИ ИМЕЮТСЯ У ЗУБНЫХ ЩЁТОК ДЛЯ**

- А) определения срока замены щётки
- Б) улучшения эстетического вида
- В) наиболее эффективного очищения межзубных промежутков
- Г) наиболее эффективного очищения зубов в стадии прорезывания

**2702. [T011218] ЗУБНАЯ ЩЁТКА С ПРОДОЛЬНЫМ V-ОБРАЗНЫМ УГЛУБЛЕНИЕМ РАБОЧЕЙ ЧАСТИ ПРЕДНАЗНАЧЕНА ДЛЯ**

- А) ухода за полостью рта пациентов с брекет-системами
- Б) очищения дистальной поверхности последнего зуба в зубном ряду
- В) очищения межзубных промежутков
- Г) ухода за полостью рта пациентов с заболеваниями пародонта

**2703. [T011219] СТЕПЕНЬ ЖЁСТКОСТИ ЩЕТИНЫ ЗУБНОЙ ЩЁТКИ ОБЫЧНО УКАЗЫВАЕТСЯ**

- А) на упаковке
- Б) на ручке
- В) на рабочей части
- Г) в инструкции производителя

**2704. [T011220] ДЕТЯМ ДОШКОЛЬНОГО ВОЗРАСТА РЕКОМЕНДУЕТСЯ ИСПОЛЬЗОВАТЬ ЗУБНУЮ ЩЁТКУ**

- А) мягкую
- Б) очень мягкую
- В) средней жёсткости
- Г) жёсткую

**2705. [T011221] ОДНИМ ИЗ ОСНОВНЫХ ТРЕБОВАНИЙ, ПРЕДЪЯВЛЯЕМЫХ К ЗУБНЫМ ЩЁТКАМ, ЯВЛЯЕТСЯ НАЛИЧИЕ**

- А) искусственного волокна
- Б) натуральной щетины
- В) индикаторных щетинок
- Г) прямой ручки

**2706. [T011222] СИЛОВОЙ (АКТИВНЫЙ) ВЫСТУП ИМЕЕТСЯ У ЗУБНЫХ ЩЁТОК ДЛЯ**

- А) очищения дистальной поверхности последнего зуба в зубном ряду
- Б) наиболее эффективного очищения межзубных промежутков
- В) определения срока замены щётки
- Г) улучшения эстетического вида щётки

**2707. [T011223] ОДНИМИ ИЗ ОСНОВНЫХ КОМПОНЕНТОВ ЗУБНЫХ ПАСТ ЯВЛЯЮТСЯ**

- А) абразивные вещества
- Б) антисептики
- В) экстракты лекарственных растений
- Г) солевые добавки

**2708. [T011225] В КАЧЕСТВЕ АКТИВНОГО КОМПОНЕНТА В ПРОТИВОКАРИОЗНЫХ ЗУБНЫХ ПАСТАХ ИСПОЛЬЗУЮТ**

- А) фториды
- Б) пирофосфаты
- В) экстракты лекарственных растений
- Г) хлоргексидин

**2709. [T011226] В КАЧЕСТВЕ ПРОТИВОВОСПАЛИТЕЛЬНОГО КОМПОНЕНТА В СОСТАВ ЗУБНЫХ ПАСТ ВВОДЯТ**

- А) экстракты лекарственных растений
- Б) фторид натрия
- В) карбонат кальция
- Г) карбамид

**2710. [T011227] В КАЧЕСТВЕ ПЕНООБРАЗУЮЩЕГО КОМПОНЕНТА В СОСТАВ ЗУБНЫХ ПАСТ ВВОДИТСЯ**

- А) лаурилсульфат натрия
- Б) дикальцийфосфат
- В) полиэтиленгликоль
- Г) фторид натрия

**2711. [T011228] ГИГИЕНИЧЕСКИЕ ЗУБНЫЕ ПАСТЫ НЕ СОДЕРЖАТ В СВОЁМ СОСТАВЕ**

- А) экстракты лекарственных растений
- Б) увлажняющие компоненты
- В) абразивные вещества
- Г) гелеобразующие компоненты

**2712. [T011229] ПРОТИВОКАРИОЗНОЕ ДЕЙСТВИЕ ЗУБНЫХ ПАСТ ПРЕИМУЩЕСТВЕННО ОБУСЛОВЛЕНО ВВЕДЕНИЕМ В ИХ СОСТАВ**

- А) фторидов
- Б) пирофосфатов
- В) экстрактов лекарственных растений
- Г) хлоргексидина

**2713. [T011230] ГЛИЦЕРИН ВХОДИТ В СОСТАВ ЗУБНЫХ ПАСТ КАК КОМПОНЕНТ**

- А) увлажняющий
- Б) абразивный
- В) пенообразующий
- Г) ароматизирующий

**2714. [T011231] ГИГИЕНИЧЕСКИЕ ЗУБНЫЕ ПАСТЫ ОБЛАДАЮТ ДЕЙСТВИЕМ**

- А) очищающим
- Б) регенерирующим
- В) отбеливающим
- Г) десенситивным

**2715. [T011232] ЗУБНЫЕ ПАСТЫ С СОЛЕВЫМИ ДОБАВКАМИ ОТНОСЯТСЯ К ГРУППЕ**

- А) противовоспалительных
- Б) противокариозных
- В) снижающих чувствительность твёрдых тканей зубов
- Г) отбеливающих

**2716. [T011233] ОДНИМ ИЗ ОСНОВНЫХ КОМПОНЕНТОВ ЗУБНЫХ ПАСТ ЯВЛЯЮТСЯ**

- А) пенообразующие вещества
- Б) солевые добавки
- В) экстракты лекарственных растений
- Г) витамины

**2717. [T011234] СОЕДИНЕНИЯ КАЛЬЦИЯ МОГУТ ВХОДИТЬ В СОСТАВ ЗУБНЫХ ПАСТ В КАЧЕСТВЕ КОМПОНЕНТА**

- А) противокариозного
- Б) связующего
- В) отбеливающего
- Г) пенообразующего

**2718. [T011235] ПЛАСТИЧНОСТЬ И ОДНОРОДНОСТЬ КОНСИСТЕНЦИИ ЗУБНЫХ ПАСТ ОБЕСПЕЧИВАЕТСЯ ВХОДЯЩИМИ В ИХ СОСТАВ КОМПОНЕНТАМИ**

- А) связующими
- Б) абразивными
- В) пенообразующими
- Г) ароматизирующими

**2719. [T011236] ЗУБНЫЕ ПАСТЫ С ВЫСОКИМ ПОКАЗАТЕЛЕМ АБРАЗИВНОСТИ ПРЕДНАЗНАЧЕНЫ ДЛЯ ИСПОЛЬЗОВАНИЯ**

- А) лицами, злоупотребляющими курением
- Б) основной массой населения
- В) пациентами с повышенной чувствительностью твёрдых тканей зубов
- Г) детьми дошкольного возраста

**2720. [T011237] ОДНИМ ИЗ ОСНОВНЫХ КОМПОНЕНТОВ ЗУБНЫХ ПАСТ ЯВЛЯЮТСЯ**

- А) связующие вещества
- Б) экстракты лекарственных растений
- В) витамины
- Г) антисептики

**2721. [T011238] В КАЧЕСТВЕ АБРАЗИВНОГО КОМПОНЕНТА В СОСТАВ ЗУБНЫХ ПАСТ ВВОДЯТ**

- А) дикальцийфосфат
- Б) монофторфосфат натрия
- В) хлорид стронция
- Г) гидроксиапатит

**2722. [T011239] ПРОТИВОКАРИОЗНОЕ ДЕЙСТВИЕ ЗУБНЫХ ПАСТ ПРЕИМУЩЕСТВЕННО ОБУСЛОВЛЕНО ВВЕДЕНИЕМ В ИХ СОСТАВ**

- А) соединений кальция
- Б) пирофосфатов
- В) экстрактов лекарственных растений
- Г) хлоргексидина

**2723. [T011241] ДЛЯ СНИЖЕНИЯ ЧУВСТВИТЕЛЬНОСТИ ТВЁРДЫХ ТКАНЕЙ ЗУБОВ В СОСТАВ ЗУБНЫХ ПАСТ В КАЧЕСТВЕ АКТИВНОГО КОМПОНЕНТА ВВОДЯТ**

- А) хлорид стронция, нитрат калия, гидроксиапатит
- Б) пирофосфаты, солевые добавки
- В) экстракты лекарственных растений, хлоргексидин
- Г) ферменты, витамины

**2724. [T011242] ЛАУРИЛСУЛЬФАТ НАТРИЯ ВХОДИТ В СОСТАВ ЗУБНЫХ ПАСТ КАК КОМПОНЕНТ**

- А) пенообразующий
- Б) абразивный
- В) увлажняющий
- Г) ароматизирующий

**2725. [T011243] МОНОФТОРФОСФАТ НАТРИЯ В СОСТАВЕ ЛЕЧЕБНО-ПРОФИЛАКТИЧЕСКИХ ЗУБНЫХ ПАСТ ОБУСЛАВЛИВАЕТ ИХ ДЕЙСТВИЕ**

- А) противокариозное
- Б) противовоспалительное
- В) отбеливающее
- Г) десенситивное

**2726. [T011244] ДЛЯ УМЕНЬШЕНИЯ ОБРАЗОВАНИЯ ЗУБНЫХ ОТЛОЖЕНИЙ В СОСТАВ ЗУБНЫХ ПАСТ ВВОДЯТ**

- А) триклозан
- Б) фторид натрия
- В) экстракты лекарственных растений
- Г) карбамид

**2727. [T011246] ВИТАМИНЫ А И Е ВВОДЯТ В СОСТАВ ЗУБНЫХ ПАСТ ДЛЯ**

- А) ускорения регенерации слизистой оболочки полости рта
- Б) профилактики кариеса
- В) уменьшения образования зубных отложений
- Г) улучшения общего состояния организма

**2728. [T011247] В КАЧЕСТВЕ ПРОТИВОВОСПАЛИТЕЛЬНОГО КОМПОНЕНТА В СОСТАВ ОПОЛАСКИВАТЕЛЕЙ ДЛЯ ПОЛОСТИ РТА ВВОДЯТ**

- А) хлоргексидин
- Б) этиловый спирт
- В) фторид олова
- Г) монофторфосфат натрия

**2729. [T011248] ПАЦИЕНТАМ С БРЕКЕТ-СИСТЕМАМИ ДЛЯ НАИБОЛЕЕ ЭФФЕКТИВНОГО ОЧИЩЕНИЯ ПРОСТРАНСТВА МЕЖДУ ДУГОЙ И ЗУБАМИ РЕКОМЕНДУЕТСЯ ИСПОЛЬЗОВАТЬ**

- А) зубные ёршики
- Б) зубную щётку с ровной подстрижкой щетиной

В) электрическую зубную щётку

Г) зубочистки

**2730. [T011250] ДЛЯ ОЧИЩЕНИЯ КОНТАКТНЫХ ПОВЕРХНОСТЕЙ ЗУБОВ ОТ НАЛЁТА НАИБОЛЕЕ ЦЕЛЕСООБРАЗНО ИСПОЛЬЗОВАТЬ**

А) зубные нити

Б) зубную щётку и зубную пасту

В) вращающуюся щёточку и полировочную пасту

Г) зубочистки

**2731. [T011251] ИСПОЛЬЗОВАНИЕ ЗУБНЫХ НИТЕЙ РЕКОМЕНДУЕТСЯ ДЛЯ УДАЛЕНИЯ ЗУБНОГО НАЛЁТА С ПОВЕРХНОСТЕЙ ЗУБОВ**

А) проксимальных

Б) вестибулярных

В) окклюзионных

Г) оральных

**2732. [T011252] ЗУБОЧИСТКИ НАИБОЛЕЕ ЦЕЛЕСООБРАЗНО ИСПОЛЬЗОВАТЬ ДЛЯ УДАЛЕНИЯ**

А) остатков пищи из межзубных промежутков

Б) зубного налёта с гладких поверхностей зубов

В) зубного налёта с контактных поверхностей зубов

Г) зубного камня

**2733. [T011253] ПАЦИЕНТАМ С БРЕКЕТ-СИСТЕМАМИ ДЛЯ НАИБОЛЕЕ ЭФФЕКТИВНОГО ОЧИЩЕНИЯ ПРОСТРАНСТВА МЕЖДУ ДУГОЙ И ЗУБАМИ РЕКОМЕНДУЕТСЯ ИСПОЛЬЗОВАТЬ**

А) суперфлоссы

Б) мануальную зубную щётку

В) электрическую зубную щётку

Г) зубочистки

**2734. [T011254] ПО РЕКОМЕНДАЦИЯМ ВОЗ КОНЦЕНТРАЦИЯ ФТОРИДА В ЗУБНЫХ ПАСТАХ ДЛЯ ВЗРОСЛЫХ ДОЛЖНА БЫТЬ НЕ МЕНЕЕ (PPM)**

А) 1000

Б) 500

В) 2000

Г) 5000

**2735. [T011255] В РАЙОНЕ С ПОВЫШЕННЫМ СОДЕРЖАНИЕМ ФТОРИДА В ПИТЬЕВОЙ ВОДЕ НЕ РЕКОМЕНДУЕТСЯ ИСПОЛЬЗОВАТЬ ЗУБНЫЕ ПАСТЫ**

А) фторидсодержащие

Б) кальцийсодержащие

В) гигиенические

Г) с растительными добавками

**2736. [T011256] ПАЦИЕНТАМ С КЛИНОВИДНЫМ ДЕФЕКТОМ ТЁЕРДЫХ ТКАНЕЙ ЗУБОВ РЕКОМЕНДУЕТСЯ ИСПОЛЬЗОВАТЬ ЗУБНУЮ ЩЁТКУ**

А) мягкую

Б) средней жёсткости

В) жёсткую

Г) очень жёсткую

**2737. [T011257] ДЛИТЕЛЬНОЕ ИСПОЛЬЗОВАНИЕ ЖЁСТКОЙ ЗУБНОЙ ЩЁТКИ И ВЫСОКОАБРАЗИВНОЙ ЗУБНОЙ ПАСТЫ МОЖЕТ ПРИВЕСТИ К ВОЗНИКНОВЕНИЮ**

А) клиновидного дефекта твёрдых тканей зубов

Б) гипоплазии эмали

В) флюороза

Г) очагов деминерализации эмали

**2738. [T011258] ПАЦИЕНТАМ С ВОСПАЛИТЕЛЬНЫМИ ЗАБОЛЕВАНИЯМИ ПАРОДОНТА В СТАДИИ ОБОСТРЕНИЯ РЕКОМЕНДУЮТ ПОЛЬЗОВАТЬСЯ ЗУБНОЙ ЩЁТКОЙ**

- А) мягкой
- Б) средней степени жёсткости
- В) жёсткой
- Г) очень жёсткой

**2739. [T011259] ИСПОЛЬЗОВАНИЕ ЖЕСТКОЙ ЗУБНОЙ ЩЁТКИ МОЖЕТ ПРИВЕСТИ К ВОЗНИКНОВЕНИЮ**

- А) повышенной чувствительности твёрдых тканей зуба
- Б) гиперплазии эмали
- В) гипоплазии эмали
- Г) флюорозу

**2740. [T011260] ЖЁСТКОСТЬ ВОЛОКНА ЗУБНОЙ ЩЁТКИ, РЕКОМЕНДУЕМОЙ ПАЦИЕНТАМ ПРИ ПОВЫШЕННОЙ ЧУВСТВИТЕЛЬНОСТИ ЗУБОВ, ДОЛЖНА БЫТЬ**

- А) очень мягкой и мягкой
- Б) мягкой и средней
- В) средней и жёсткой
- Г) жёсткой и очень жёсткой

**2741. [T011261] СТЕПЕНЬ АБРАЗИВНОСТИ ЗУБНЫХ ПАСТ, РЕКОМЕНДУЕМЫХ ПАЦИЕНТАМ ПРИ ПОВЫШЕННОЙ ЧУВСТВИТЕЛЬНОСТИ ЗУБОВ, ДОЛЖНА БЫТЬ**

- А) низкой
- Б) средней
- В) высокой
- Г) без содержания абразива

**2742. [T011262] ДЛЯ ОБТУРАЦИИ ДЕНТИННЫХ КАНАЛЬЦЕВ С ЦЕЛЮ СНИЖЕНИЯ ЧУВСТВИТЕЛЬНОСТИ ТВЁРДЫХ ТКАНЕЙ ЗУБОВ В ЗУБНЫЕ ПАСТЫ ВВОДЯТ**

- А) соединения фтора, кальция, стронция
- Б) лаурилсульфат натрия, лаурилсаркозинат натрия, спирт
- В) сорбитол, глицерин, пропиленгликоль
- Г) диоксид кремния, двуокись кремния, химически осаждённый мел

**2743. [T011263] ДЛЯ УМЕНЬШЕНИЯ КРОВОТОЧИВОСТИ ДЁСЕН НАИБОЛЕЕ ЦЕЛЕСООБРАЗНО ИСПОЛЬЗОВАТЬ ЗУБНЫЕ ПАСТЫ**

- А) с растительными добавками
- Б) фторидсодержащие
- В) кальцийсодержащие
- Г) отбеливающие

**2744. [T011264] ЭКЗОГЕННЫМ МЕТОДОМ ФТОРИДПРОФИЛАКТИКИ КАРИЕСА ЯВЛЯЕТСЯ**

- А) покрытие зубов фторидсодержащим лаком
- Б) фторирование питьевой воды
- В) фторирование молока
- Г) приём таблеток Фторида натрия

**2745. [T011265] ТАБЛЕТКИ ФТОРИДА НАТРИЯ ДЕТЯМ РЕКОМЕНДУЮТ ПРИМЕНЯТЬ**

- А) каждый день
- Б) через день
- В) 1 раз в неделю
- Г) 1 раз в месяц

**2746. [T011266] ОКРАШИВАНИЕ ОЧАГА ДЕМИНЕРАЛИЗАЦИИ ЭМАЛИ РАСТВОРОМ МЕТИЛЕНОВОГО СИНЕГО ПРОИСХОДИТ ВСЛЕДСТВИЕ**

- А) повышения проницаемости эмали в зоне поражения
- Б) снижения рН зубного налёта
- В) нарушения Са/Р соотношения эмали
- Г) разрушения поверхностного слоя эмали

**2747. [T011267] КАРИЕС В СТАДИИ МЕЛОВОГО ПЯТНА ДИФФЕРЕНЦИРУЮТ С**

- А) пятнистой формой флюороза
- Б) клиновидным дефектом
- В) средним кариесом
- Г) эрозией эмали

**2748. [T011268] ПРОФИЛАКТИКОЙ МЕСТНОЙ ГИПОПЛАЗИИ ПОСТОЯННЫХ ЗУБОВ ЯВЛЯЕТСЯ**

- А) своевременное лечение кариеса временных зубов
- Б) реминерализирующая терапия
- В) полноценное питание ребёнка на первом году жизни
- Г) приём фторидсодержащих таблеток

**2749. [T011269] КОНСТРУКЦИИ ПРОФИЛАКТИЧЕСКИХ ПРОТЕЗОВ У ДЕТЕЙ 56 ЛЕТ**

- А) съёмный пластиночный
- Б) вкладки
- В) мостовидный
- Г) консольный

**2750. [T011270] ДЛЯ НОРМАЛИЗАЦИИ НОСОВОГО ДЫХАНИЯ, СМЫКАНИЯ ГУБ, ГЛОТАНИЯ У ДЕТЕЙ ПРОВОДИТСЯ**

- А) миогимнастика
- Б) избирательное шлифование нестёршихся бугров временных зубов
- В) удаление сверхкомплектных зубов
- Г) динамическое наблюдение

**2751. [T011271] ДЛЯ УДАЛЕНИЯ ЗУБНОГО КАМНЯ С ПОМОЩЬЮ УЛЬТРАЗВУКА ИСПОЛЬЗУЮТ АППАРАТ**

- А) Пьезон-Мастер»
- Б) «Pluraflex»
- В) «Диагност»
- Г) апекслокатор

**2752. [T011273] ПРИ НЕВОЗМОЖНОСТИ НАДЁЖНОЙ ИЗОЛЯЦИИ ЗУБА ОТ СЛЮНЫ ВО ВРЕМЯ ГЕРМЕТИЗАЦИИ ФИССУР МАТЕРИАЛОМ ВЫБОРА СЛУЖИТ**

- А) стеклоиономерный цемент
- Б) химиоотверждаемый герметик
- В) светоотверждаемый герметик
- Г) композиционный пломбировочный материал

**2753. [T011274] ПРИ ЛЕЧЕНИИ КАРИЕСА В СТАДИИ МЕЛОВОГО ПЯТНА ПЕРВЫМ ЭТАПОМ ПРИМЕНЕНИЯ РЕМИНЕРАЛИЗИРУЮЩИХ СРЕДСТВ ЯВЛЯЕТСЯ**

- А) очищение от зубного налёта
- Б) изоляция от слюны
- В) высушивание
- Г) аппликация реминерализирующего средства

**2754. [T011275] В ВОЗНИКНОВЕНИИ КАРИЕСА ЗУБОВ ВЕДУЩАЯ РОЛЬ ПРИНАДЛЕЖИТ МИКРООРГАНИЗМАМ**

- А) стрептококкам
- Б) актиномицетам
- В) вирусам
- Г) стафилококкам

**2755. [T011276] В ВОЗНИКНОВЕНИИ КАРИЕСА ВАЖНУЮ РОЛЬ ИГРАЕТ СВОЙСТВО МИКРООРГАНИЗМОВ**

- А) образовывать органические кислоты
- Б) приспосабливаться к изменяющимся условиям внешней среды
- В) вызывать дисбактериоз
- Г) выделять экзотоксины

**2756. [T011277] НАИБОЛЬШАЯ ПРОНИЦАЕМОСТЬ ЭМАЛИ ОТМЕЧАЕТСЯ НА ЗУБАХ**

- А) в пришеечной области, ямках, фиссурах
- Б) в области бугров, режущего края
- В) на контактных поверхностях
- Г) на вестибулярной и язычной поверхностях

**2757. [T011278] РЕМИНЕРАЛИЗАЦИЯ ПРЕДСТАВЛЯЕТ СОБОЙ**

- А) восстановление минерального состава эмали
- Б) потерю кальция, фосфатов из подповерхностного слоя эмали
- В) разрушение структуры эмали под действием органических кислот
- Г) восстановление гомеостаза в полости рта

**2758. [T011279] ПРОЦЕССЫ МИНЕРАЛИЗАЦИИ И РЕМИНЕРАЛИЗАЦИИ ЭМАЛИ ОБЕСПЕЧИВАЮТСЯ ЗА СЧЁТ ПОСТУПЛЕНИЯ ИЗ РОТОВОЙ ЖИДКОСТИ**

- А) кальция, фосфатов, фторидов
- Б) кислорода, водорода
- В) белков, витаминов
- Г) органических кислот

**2759. [T011281] КАРИЕС В СТАДИИ МЕЛОВОГО ПЯТНА ПОЯВЛЯЕТСЯ НА ЭМАЛИ В РЕЗУЛЬТАТЕ ЕЁ**

- А) деминерализации
- Б) минерализации
- В) реминерализации
- Г) созревания

**2760. [T011282] ФАКТОРОМ РИСКА ВОЗНИКНОВЕНИЯ ОЧАГОВОЙ ДЕМИНЕРАЛИЗАЦИИ ЭМАЛИ ЯВЛЯЕТСЯ**

- А) неудовлетворительное гигиеническое состояние полости рта
- Б) наследственность
- В) инфекционные заболевания ребёнка на первом году жизни
- Г) высокое содержание фторида в питьевой воде

**2761. [T011283] ФЛЮОРОЗ ВОЗНИКАЕТ ПРИ УПОТРЕБЛЕНИИ ПИТЬЕВОЙ ВОДЫ С СОДЕРЖАНИЕМ ФТОРИДА**

- А) выше оптимального
- Б) низким
- В) субоптимальным
- Г) оптимальным

**2762. [T011284] ОДНИМ ИЗ ФАКТОРОВ РИСКА ВОЗНИКНОВЕНИЯ КЛИНОВИДНОГО ДЕФЕКТА ЯВЛЯЕТСЯ**

- А) горизонтальные движения зубной щёткой
- Б) чрезмерное употребление углеводов
- В) повышенное содержание фторида в питьевой воде
- Г) неудовлетворительная гигиена полости рта



**2763. [T011285] ПРИЧИНОЙ ИСТИРАНИЯ ТВЁРДЫХ ТКАНЕЙ ЗУБОВ МОЖЕТ БЫТЬ**

- А) постоянное использование высокоабразивных средств гигиены полости рта
- Б) высокое содержание фторида в питьевой воде
- В) низкое содержание фторида в питьевой воде
- Г) употребление углеводистой пищи

**2764. [T011286] ОСНОВНЫМ МЕСТНЫМ ФАКТОРОМ РИСКА ВОЗНИКНОВЕНИЯ КАТАРАЛЬНОГО ГИНГИВИТА ЯВЛЯЕТСЯ**

- А) наличие микробного налёта
- Б) наследственность
- В) вредные привычки
- Г) наличие эндокринной патологии

**2765. [T011287] ФАКТОРОМ, СПОСОБСТВУЮЩИМ РАЗВИТИЮ ЛОКАЛЬНОГО ХРОНИЧЕСКОГО ГИНГИВИТА, ЯВЛЯЕТСЯ**

- А) скученность зубов
- Б) бруксизм
- В) ксеростомия
- Г) употребление пищи, богатой клетчаткой

**2766. [T012192] РОСТКОВАЯ ЗОНА КОРНЯ НА РЕНТГЕНОГРАММЕ ОПРЕДЕЛЯЕТСЯ КАК ОЧАГ РАЗРЕЖЕНИЯ КОСТИ**

- А) ограниченный по периферии компактной пластинкой у верхушки корня с широким каналом
- Б) с чёткими контурами у верхушки корня с гиперцементозом
- В) с нечёткими контурами пламяобразных очертаний у верхушки корня с широким каналом
- Г) с нечёткими контурами пламяобразных очертаний у верхушки корня с узким каналом

**2767. [T012193] К ОСНОВНЫМ СИМПТОМАМ ПЕРЕЛОМА СКУЛОВОЙ КОСТИ ОТНОСЯТ**

- А) «симптом ступени», диплопию
- Б) деформацию носа, гематому
- В) нарушение прикуса
- Г) симптом Венсана

**2768. [T012194] К ОСНОВНЫМ СИМПТОМАМ ПЕРЕЛОМА СКУЛОВОЙ КОСТИ ОТНОСЯТ**

- А) «симптом ступени», затруднённое открывание рта
- Б) деформацию носа, гематому
- В) парез ветвей лицевого нерва
- Г) кровотечение из носа, головокружение

**2769. [T012195] ПРИ ОЖОГЕ III(Б) СТЕПЕНИ ПОРАЖАЮТСЯ**

- А) эпидермис и дерма
- Б) кожа и подлежащие ткани
- В) поверхностные слои эпидермиса
- Г) поверхностный эпидермис и капилляры

**2770. [T012196] ПРИ ОЖОГЕ IV СТЕПЕНИ ПОРАЖАЮТСЯ**

- А) кожа и подлежащие ткани
- Б) поверхностный эпидермис и нервы
- В) поверхностный эпидермис и капилляры
- Г) все слои эпидермиса с сохранением дериватов кожи

**2771. [T012198] К ХАРАКТЕРНЫМ СИМПТОМАМ ОСТРОГО АРТРИТА ВИСОЧНО-НИЖНЕЧЕЛЮСТНОГО СУСТАВА (ВНЧС) В НАЧАЛЬНОЙ СТАДИИ ОТНОСЯТ**

- А) боль, ограничение открывания рта
- Б) тризм жевательных мышц
- В) околоушный гипергидроз
- Г) боль в шейном отделе позвоночника, иррадиирующую в ВНЧС

**2772. [T012199] МИНИПЛАСТИНЫ ДЛЯ ОСТЕОСИНТЕЗА ПЕРЕЛОМОВ ЧЕЛЮСТЕЙ ИЗГОТАВЛИВАЮТСЯ ИЗ**

- А) титана
- Б) нержавеющей стали
- В) бронзы
- Г) алюминия

**2773. [T031380] НАРУШЕНИЕ НОСОВОГО ДЫХАНИЯ ПРИВОДИТ К АНОМАЛИИ ЗУБНОГО РЯДА**

- А) сужению верхнего
- Б) расширению нижнего
- В) расширению верхнего
- Г) уплощению верхнего во фронтальном отделе

**2774. [T031381] ПРИЧИНОЙ УПЛОЩЕНИЯ ПЕРЕДНЕГО УЧАСТКА НИЖНЕГО ЗУБНОГО РЯДА ЯВЛЯЕТСЯ**

- А) укорочение уздечки языка
- Б) снижение тонуса круговой мышцы рта
- В) нарушение носового дыхания
- Г) макроглоссия

**2775. [T031382] АБСЦЕСС ОТГРАНИЧЕН МЕМБРАНОЙ**

- А) пиогенной
- Б) базальной
- В) шнейдеровской
- Г) полупроницаемой

**2776. [T031383] О НАЛИЧИИ ЛИКВОРЕИ ПРИ КРОВОТЕЧЕНИИ ИЗ НОСА ИЛИ НАРУЖНОГО СЛУХОВОГО ПРОХОДА СВИДЕТЕЛЬСТВУЕТ**

- А) положительный тест двойного пятна
- Б) повышение СОЭ в крови
- В) лейкоцитоз
- Г) снижение гемоглобина в крови

**2777. [T031384] НАРУШЕНИЕ ЧУВСТВИТЕЛЬНОСТИ ПОДБОРОДОЧНОГО НЕРВА ПРИ ПЕРЕЛОМАХ НИЖНЕЙ ЧЕЛЮСТИ ОБУСЛОВЛЕНО**

- А) ущемлением нижнелуночкового нерва
- Б) отёком костного мозга
- В) сдавлением нерва гематомой
- Г) развитием ишемии

**2778. [T031385] ХАРАКТЕРНЫМ СИМПТОМОМ ПРИ ДВУХСТОРОННЕМ ПЕРЕЛОМЕ МЫШЦЕЛКОВОГО ОТРОСТКА НИЖНЕЙ ЧЕЛЮСТИ ЯВЛЯЕТСЯ**

- А) открытый прикус
- Б) кровотечение из носа
- В) разрыв слизистой альвеолярного отростка
- Г) парез ветвей лицевого нерва

**2779. [T031386] К ПОЗДНИМ ОСЛОЖНЕНИЯМ ПЕРЕЛОМОВ СКУЛОВОЙ КОСТИ, КОСТЕЙ НОСА И СКУЛОВОЙ ДУГИ ОТНОСЯТ**

- А) вторичные деформации лицевого черепа
- Б) гипосаливацию
- В) нарушение прикуса
- Г) парез ветвей лицевого нерва

**2780. [T031387] НЕПОСРЕДСТВЕННЫМ ОСЛОЖНЕНИЕМ РАНЕНИЯ ЧЕЛЮСТНО-ЛИЦЕВОЙ ОБЛАСТИ ЯВЛЯЕТСЯ**

- А) кровотечение
- Б) гипосаливация
- В) тромбофлебит вен лица
- Г) потеря сознания

**2781. [T031388] НЕПОСРЕДСТВЕННЫМ ОСЛОЖНЕНИЕМ РАНЕНИЯ ЧЕЛЮСТНО-ЛИЦЕВОЙ ОБЛАСТИ ЯВЛЯЕТСЯ**

- А) шок
- Б) ликворея
- В) гипертонический криз
- Г) потеря сознания

**2782. [T031389] К ПОЗДНИМ ОСЛОЖНЕНИЯМ РАНЕНИЯ ЧЕЛЮСТНО-ЛИЦЕВОЙ ОБЛАСТИ ОТНОСЯТ**

- А) слюнные свищи
- Б) дисфонию
- В) ОРВИ
- Г) потерю зрения

**2783. [T031390] ПОЗДНИМ ОСЛОЖНЕНИЕМ РАНЕНИЯ ЧЕЛЮСТНО-ЛИЦЕВОЙ ОБЛАСТИ ЯВЛЯЕТСЯ**

- А) рубцовая контрактура
- Б) асфиксия
- В) гиперсаливация
- Г) дисфункция ВНЧС

**2784. [T031391] ДЛЯ ПОДТВЕРЖДЕНИЯ ДИАГНОЗА «ФИБРОЗНАЯ ДИСПЛАЗИЯ СКУЛОВОЙ КОСТИ» ПРОВОДИТСЯ**

- А) гистологическое исследование
- Б) радиоизотопное исследование
- В) электроодонтодиагностика
- Г) контрастная сиалография

**2785. [T031392] ДЛЯ ПОДТВЕРЖДЕНИЯ ДИАГНОЗА «ФИБРОЗНАЯ ДИСПЛАЗИЯ СКУЛОВОЙ КОСТИ» ПРОВОДИТСЯ**

- А) компьютерная томография
- Б) радиоизотопное исследование
- В) мастикациография
- Г) биохимический анализ крови

**2786. [T031393] ДИАГНОЗ "АРТРИТ ВИСОЧНО-НИЖНЕЧЕЛЮСТНОГО СУСТАВА (ВНЧС)" СТАВЯТ НА ОСНОВАНИИ**

- А) клинико-рентгенологического исследования
- Б) данных клинического анализа крови
- В) положительного теста двойного пятна
- Г) кожных проб

**2787. [T031394] ПРИЧИНОЙ ОСТЕОАРТРОЗА МОЖЕТ БЫТЬ**

- А) неправильное зубопротезирование
- Б) хронический сиалоаденит
- В) регионарный лимфаденит
- Г) образование рубцовых изменений тканей, окружающих нижнюю челюсть

**2788. [T032289] РАСПРОСТРАНЁННОСТЬ СТОМАТОЛОГИЧЕСКИХ ЗАБОЛЕВАНИЙ СЛЕДУЕТ ОТНЕСТИ К ЗАБОЛЕВАЕМОСТИ**

- А) общей
- Б) неэпидемическими заболеваниями
- В) эпидемическими заболеваниями

- Г) госпитализированной
- 2789. [T032292] ИМПЛАНТАЦИЯ ОТНОСИТСЯ К**  
**СТОМАТОЛОГИЧЕСКОЙ ПОМОЩИ**
- А) узкоспециализированной
  - Б) квалифицированной
  - В) специализированной
  - Г) неотложной
- 2790. [T032295] КРАТНОСТЬ ПЛАНОВЫХ ОСМОТРОВ СТОМАТОЛОГОМ ДЕТЕЙ ДОШКОЛЬНОГО И ШКОЛЬНОГО ВОЗРАСТА**
- А) 2 раза в год
  - Б) 6 раз в год
  - В) 3 раза в год
  - Г) по показаниям
- 2791. [T032298] МОЩНОСТЬ БОЛЬНИЦЫ ОПРЕДЕЛЯЕТСЯ**
- А) числом коек
  - Б) числом работающих врачей
  - В) фондом заработной платы
  - Г) числом обращений пациентов
- 2792. [T032300] ВРАЧУ-СТОМАТОЛОГУ ПЕРЕД НАЧАЛОМ МЕДИЦИНСКОГО ВМЕШАТЕЛЬСТВА СОВМЕСТНО С ПАЦИЕНТОМ НЕОБХОДИМО ОФОРМИТЬ**
- А) добровольное информированное согласие
  - Б) амбулаторную карту пациента
  - В) листок нетрудоспособности
  - Г) талон пациента, получающего помощь в амбулаторных условиях
- 2793. [T032309] ОСНОВНЫМ МЕДИЦИНСКИМ ДОКУМЕНТОМ СТОМАТОЛОГИЧЕСКОГО ПАЦИЕНТА В ПОЛИКЛИНИКЕ ЯВЛЯЕТСЯ**
- А) медицинская карта стоматологического больного (формы №043/у)
  - Б) листок ежедневного учёта работы врача-стоматолога (зубного врача) стоматологической поликлиники, отделения, кабинета (форма №037/у-88)
  - В) контрольная карта диспансерного наблюдения (форма №030/у)
  - Г) журнал учёта профилактических осмотров полости рта (форма №049/у)
- 2794. [T032491] СОГЛАСНО ПОРЯДКУ ОКАЗАНИЯ МЕДИЦИНСКОЙ ПОМОЩИ ВЗРОСЛОМУ НАСЕЛЕНИЮ, ПРИ СТОМАТОЛОГИЧЕСКИХ ЗАБОЛЕВАНИЯХ ПРОФИЛАКТИЧЕСКИЕ МЕРОПРИЯТИЯ, В ТОМ ЧИСЛЕ, ПРОФИЛАКТИЧЕСКИЕ ОСМОТРЫ, ПРОВОДЯТСЯ С КРАТНОСТЬЮ**
- А) 1 раз в год
  - Б) 2 раза в год
  - В) ежеквартально
  - Г) по потребности
- 2795. [T032493] ДЕТСКИЕ СТОМАТОЛОГИЧЕСКИЕ ОТДЕЛЕНИЯ РАБОТАЮТ ПО МЕТОДУ**
- А) плановой санации
  - Б) профилактических мероприятий
  - В) ранней диагностики и радикального лечения при островоспалительных процессах
  - Г) санации полости рта у всего декретированного населения
- 2796. [T032495] ЗА ОРГАНИЗАЦИЮ ДЕЗИНФЕКЦИОННЫХ И СТЕРИЛИЗАЦИОННЫХ МЕРОПРИЯТИЙ В МЕДИЦИНСКОЙ ОРГАНИЗАЦИИ ОТВЕЧАЕТ**
- А) главный врач
  - Б) главная медсестра
  - В) врач-эпидемиолог

Г) заместитель главного врача по лечебной работе  
**2797. [T032498] ДЛЯ ПЛАНИРОВАНИЯ ПРОГРАММЫ ПРОФИЛАКТИКИ СТОМАТОЛОГИЧЕСКИХ ЗАБОЛЕВАНИЙ НАИБОЛЕЕ ВАЖНОЙ ЯВЛЯЕТСЯ ИНФОРМАЦИЯ О**

А) стоматологическом статусе населения  
Б) динамике демографических процессов в регионе В) состоянии окружающей среды

Г) имеющемся персонале и материальных ресурсах

**2798. [T032499] «КОНТРОЛЬНАЯ КАРТА ДИСПАНСЕРНОГО НАБЛЮДЕНИЯ БОЛЬНОГО» (Ф. №030/У) ПРИ ПРОВЕДЕНИИ ДИСПАНСЕРИЗАЦИИ НАСЕЛЕНИЯ ЯВЛЯЕТСЯ ДОКУМЕНТОМ**

А) учётным  
Б) юридическим  
В) диагностическим  
Г) отчётным

**2799. [T032500] ОБЯЗАТЕЛЬНОЕ МЕДИЦИНСКОЕ СТРАХОВАНИЕ ЯВЛЯЕТСЯ ВИДОМ СТРАХОВАНИЯ**

А) социального  
Б) индивидуального  
В) коллективного  
Г) дополнительного

**2800. [T032503] ОСНОВНЫМ МЕТОДОМ ОБСЛЕДОВАНИЯ ОРТОДОНТИЧЕСКИХ БОЛЬНЫХ ЯВЛЯЕТСЯ**

А) клиническое обследование  
Б) анализ моделей челюстей  
В) рентгенологический метод  
Г) графический метод

**2801. [T032504] ПРОПОРЦИОНАЛЬНОСТЬ ЛИЦА ПРИ КЛИНИЧЕСКОМ ОБСЛЕДОВАНИИ ОПРЕДЕЛЯЕТСЯ**

А) измерением третей лица  
Б) относительно средней линии лица  
В) определением типа профиля по Риккетс  
Г) определением индекса Изара

**2802. [T032505] КЛИНИЧЕСКАЯ ПРОБА ЭШЛЕРА-БИТНЕРА ПРИМЕНЯЕТСЯ ПРИ ПРИКУСЕ**

А) дистальном  
Б) мезиальном  
В) перекрестном  
Г) глубококом

**2803. [T032507] РЕТЕНЦИОННЫЙ ПЕРИОД У ДЕТЕЙ СОСТАВЛЯЕТ**

А) в 2 раза дольше периода активного ортодонтического лечения  
Б) длительность периода активного ортодонтического лечения  
В) до 18 лет  
Г) в 3 раза дольше периода ортодонтического лечения

**2804. [T032509] ВРЕДНАЯ ПРИВЫЧКА У ДЕТЕЙ – СОН НА ОДНОМ БОКУ – ПРИВОДИТ К ФОРМИРОВАНИЮ**

А) перекрёстной окклюзии  
Б) мезиальной окклюзии  
В) дистальной окклюзии  
Г) вертикальной резцовой дизокклюзии

**2805. [T032510] АНАЛИЗ ПО БОЛТОНУ ПОКАЗЫВАЕТ**

А) пропорциональность размеров верхних и нижних зубов

- Б) нарушение размера зубного ряда в трансверсальном направлении
- В) нарушение размера зубного ряда в сагиттальном направлении
- Г) нарушение размера апикального базиса

**2806. [T032511] ТЕЛЕРЕНТГЕНОГРАФИЯ ДОСЛОВНО ЯВЛЯЕТСЯ РЕНТГЕНОГРАФИЕЙ**

- А) на расстоянии
- Б) с применением tv-антенны
- В) где вместо плёнки используют tv-экран
- Г) с максимальным приближением рентгеновской трубки к объекту

**2807. [T032512] ЛИЦЕВАЯ МАСКА ПРЕДСТАВЛЯЕТ СОБОЙ АППАРАТ**

- А) съёмный ортопедического действия для коррекции мезиальной окклюзии
- Б) несъёмный ортодонтический, используемый для коррекции роста нижней челюсти
- В) несъёмный ортодонтический, используемый для коррекции дистальной окклюзии
- Г) функциональный ортодонтический, направленный на устранение вредных привычек

**2808. [T032513] РЕТЕНЦИОННЫЙ АППАРАТ ПРЕДСТАВЛЯЕТ СОБОЙ ОРТОДОНТИЧЕСКИЙ АППАРАТ**

- А) для стабилизации ортодонтического результата лечения
- Б) для расширения верхней челюсти
- В) комбинированного типа действия
- Г) для коррекции ретенции отдельных зубов

**2809. [T032514] ПЕРЕКРЕСТНЫМ ПРИКУСОМ НАЗЫВАЕТСЯ**

- А) аномалия прикуса в трансверсальном направлении
- Б) аномалия формы зубных рядов
- В) аномалия размера зубного ряда
- Г) избыточный наклон группы зубов в вестибулярном направлении

**2810. [T032515] ТОРТОАНОМАЛИЕЙ НАЗЫВАЕТСЯ**

- А) аномалия положения отдельных зубов, при которой зуб развёрнут вокруг своей оси
- Б) затруднённое прорезывание
- В) аномалия положения отдельных зубов, при которой соседние зубы меняются местами
- Г) аномалия положения отдельных зубов, при которой зуб имеет выраженное нёбное положение

**2811. [T032517] ФИЗИОЛОГИЧЕСКИЕ ТРЕМЫ И ДИАСТЕМА В ПРИКУСЕ МОЛОЧНЫХ ЗУБОВ СВИДЕТЕЛЬСТВУЮТ О**

- А) трансверсальном росте челюстных костей
- Б) смещении нижней челюсти вперёд
- В) рассасывании корней молочных зубов
- Г) формировании корней постоянных зубов

**2812. [T032518] ГУБНОЙ ПЕЛОТ В АППАРАТЕ ПЕРСИНА ДЛЯ ЛЕЧЕНИЯ ДИСТАЛЬНОЙ ОККЛЮЗИИ**

- А) стимулирует рост апикального базиса нижней челюсти
- Б) сдерживает рост апикального базиса нижней челюсти
- В) стимулирует рост апикального базиса верхней челюсти
- Г) расширяет нижний зубной ряд

**2813. [T032519] ЩЁЧНЫЕ ЩИТЫ В АППАРАТЕ ФРЕНКЕЛЯ**

- А) отводят щёки от зубных рядов
- Б) фиксируют аппарат
- В) являются опорой аппарата
- Г) пассивны

**2814. [T032521] НИЗКОЕ ПРИКРЕПЛЕНИЕ УЗДЕЧКИ ВЕРХНЕЙ ГУБЫ ЯВЛЯЕТСЯ ПРИЧИНОЙ**

- А) латерального положения центральных резцов (диастемы)
- Б) ретенции центральных резцов верхней челюсти
- В) транспозиции резцов
- Г) дистальной окклюзии, мезиальной окклюзии

**2815. [T032522] УПРАЖНЕНИЯ ДЛЯ МЫШЦ, ВЫДВИГАЮЩИХ НИЖНЮЮ ЧЕЛЮСТЬ, РЕКОМЕНДУЮТСЯ ПРИ**

- А) недоразвитии нижней челюсти
- Б) сужении зубных рядов
- В) мезиальной окклюзии
- Г) расширении зубного ряда

**2816. [T032523] ОСНОВНЫМ МЕТОДОМ ПРОФИЛАКТИКИ ВОСПАЛИТЕЛЬНЫХ ЗАБОЛЕВАНИЙ ТКАНЕЙ ПАРОДОНТА У ДЕТЕЙ ЯВЛЯЕТСЯ**

- А) индивидуальная гигиена полости рта
- Б) санация полости рта
- В) снижение потребления углеводов
- Г) устранение хронических очагов инфекции

**2817. [T032524] МЕТОД ПОНА ОСНОВАН НА**

- А) зависимости ширины зубной дуги от суммы поперечных размеров резцов
- Б) пропорциональности размеров 4 резцов верхней челюсти и 4 резцов нижней челюсти
- В) соотношении длины и ширины зубной дуги
- Г) соотношении ширины зубной дуги в области премоляров и в области моляров

**2818. [T032526] НАКЛОН ОСЕЙ РЕЗЦОВ НА БОКОВОЙ ТРГ ЧЕРЕПА ОПРЕДЕЛЯЮТ ОТНОСИТЕЛЬНО**

- А) плоскостей SpP и MP
- Б) плоскости MT-1
- В) туберальной плоскости
- Г) окклюзионной плоскости

**2819. [T032527] ПОЛОЖЕНИЕ ОТДЕЛЬНЫХ ЗУБОВ ОПРЕДЕЛЯЮТ ОТНОСИТЕЛЬНО**

- А) графической репродукции зубной дуги
- Б) основания черепа
- В) срединно-сагиттальной и туберальной плоскостей
- Г) основания верхней челюсти

**2820. [T032528] ЭДЖУАЙС ТЕХНИКА ПО БИОФИЗИЧЕСКОМУ ПРИНЦИПУ ДЕЙСТВИЯ ОТНОСИТСЯ К АППАРАТАМ**

- А) механическим
- Б) дуговым
- В) функционально-направляющим
- Г) функционально действующим

**2821. [T032529] МЕТОД ХОТЦА ИЗВЕСТЕН В ОРТОДОНТИИ КАК МЕТОД**

А) профилактического удаления зубов с целью устранения дефицита места в зубном ряду

- Б) диагностики аномалий формы зубных рядов
- В) диагностики параметров апикального базиса челюстей
- Г) удаления постоянных зубов при сформированных челюстно-лицевых аномалиях

**2822. [T032530] НЕОБХОДИМОСТЬ ПЕРИОДА РЕТЕНЦИИ ОПРЕДЕЛЯЕТСЯ**

- А) принципом действия лечебного ортодонтического аппарата

- Б) наличием неустранённых отклонений от морфологической нормы
- В) величиной ортодонтических сил, применявшихся в ходе аппаратурного лечения
- Г) конструкцией ортодонтического аппарата, использованного в ходе активного лечения

**2823. [T032531] ЗАМЕЩЕНИЕ ДЕФЕКТА ЗУБНОГО РЯДА ВСЛЕДСТВИЕ ПРЕЖДЕВРЕМЕННОГО УДАЛЕНИЯ МОЛОЧНОГО ЗУБА ДОЛЖНО БЫТЬ ПРОИЗВЕДЕНО**

- А) не позднее 1 месяца после удаления
- Б) не ранее 1 месяца после удаления
- В) не ранее, чем через 6 месяцев после удаления
- Г) не позднее, чем через 6 месяцев после удаления

**2824. [T032532] ПОЛНЫЙ ОТКАЗ ОТ ПУСТЫШКИ И СОСКИ РЕКОМЕНДУЕТСЯ С ВОЗРАСТА**

- А) 10 месяцев
- Б) 1 года
- В) 1,5 года Г) 2,5 года

**2825. [T032533] ДЕТИ БЕЗ ЧЕЛЮСТНО-ЛИЦЕВЫХ АНОМАЛИЙ, НО С ФУНКЦИОНАЛЬНЫМИ НАРУШЕНИЯМИ И ВРЕДНЫМИ ПРИВЫЧКАМИ, ПО А.Д. ОСАДЧЕМУ, ОТНОСЯТСЯ К ДИСПАНСЕРНОЙ ГРУППЕ**

- А) 2
- Б) 1
- В) 3
- Г) 4

**2826. [T032651] ДЛЯ УДАЛЕНИЯ ЗУБНЫХ ОТЛОЖЕНИЙ С КОНТАКТНЫХ ПОВЕРХНОСТЕЙ ЗУБОВ ИСПОЛЬЗУЮТ**

- А) флоссы и штрипсы
- Б) зубную щётку и зубную пасту
- В) ротационную щётку и полировочную пасту
- Г) зубочистки

**2827. [T032652] АБРАЗИВНОСТЬ ЗУБНЫХ ПАСТ, РЕКОМЕНДУЕМЫХ ПАЦИЕНТАМ ПРИ ПОВЫШЕННОЙ ЧУВСТВИТЕЛЬНОСТИ ЗУБОВ, ДОЛЖНА БЫТЬ**

- А) низкой
- Б) средней
- В) высокой
- Г) не содержать абразива

**2828. [T032654] ИЗУЧЕНИЕ СОСТОЯНИЯ ЗУБОВ, ПОКРЫТЫХ ГЕРМЕТИКОМ, ПРОВОДЯТ ПО СХЕМЕ**

- А) очищение зуба, высушивание зуба, визуальный осмотр, зондирование
- Б) очищение зуба, высушивание зуба, визуальный осмотр, перкуссия
- В) рентгенография зуба с герметиком, визуальный осмотр, зондирование
- Г) визуальный осмотр, удаление герметика, повторная герметизация

**2829. [T032655] ПРИРОСТ ИНТЕНСИВНОСТИ КАРИЕСА ПРЕДСТАВЛЯЕТ СОБОЙ ИЗМЕНЕНИЕ**

- А) показателя КПУ во времени
- Б) формы течения кариеса во времени
- В) относительной величины различий КПУ в %
- Г) количества поверхностей зубов, поражённых кариесом, во времени

**2830. [T032656] ПРИМЕНЕНИЕ МЕСТНЫХ СРЕДСТВ ФТОРИДПРОФИЛАКТИКИ КАРИЕСА В РАЙОНАХ С СОДЕРЖАНИЕМ ФТОРА В ПИТЬЕВОЙ ВОДЕ БОЛЕЕ 1,5 МГ/Л**

- А) противопоказано



- Б) показано у детей до 12 лет
- В) показано в сочетании с системными средствами
- Г) показано при плохой гигиене полости рта

**2831. [T032657] С ЦЕЛЬЮ ПРОФИЛАКТИКИ КАРИЕСА ДЛЯ ПОЛОСКАНИЯ РТА ИСПОЛЬЗУЮТ РАСТВОРЫ ФТОРИДА НАТРИЯ**

- А) 0,05%; 0,1%; 0,2%
- Б) 0,01%; 0,02%
- В) 0,02%; 0,05%
- Г) 1%; 2%, 3%

**2832. [T032658] 3 СТОМАТОЛОГИЧЕСКАЯ ДИСПАНСЕРНАЯ ГРУППА ВКЛЮЧАЕТ ДЕТЕЙ**

- А) с хроническими заболеваниями
- Б) здоровых
- В) не нуждающихся в стоматологической помощи
- Г) инвалидов

**2833. [T032659] ОБУЧЕНИЕ ДЕТЕЙ ИНДИВИДУАЛЬНОЙ ГИГИЕНЕ ПОЛОСТИ РТА НАЧИНАЮТ С ВОЗРАСТА**

- А) 2-3 года
- Б) 6 месяцев – 1 год
- В) 1-2 года
- Г) 5-6 лет

**2834. [T032660] АКТИВНОЙ ФОРМОЙ САНИТАРНО-ПРОСВЕТИТЕЛЬНОЙ РАБОТЫ ЯВЛЯЕТСЯ**

- А) проведение уроков здоровья
- Б) распространение листовок
- В) развешивание плакатов
- Г) показ кинофильмов

**2835. [T032661] ФУНКЦИОНАЛЬНО-ОРИЕНТИРОВАННАЯ ЗОНА КАБИНЕТА ПРОФИЛАКТИКИ, В КОТОРОЙ ПРЕДУСМАТРИВАЕТСЯ РАЗМЕЩЕНИЕ РАКОВИН ДЛЯ ОБУЧЕНИЯ ГИГИЕНЕ ПОЛОСТИ РТА, НАЗЫВАЕТСЯ ЗОНОЙ**

- А) активного обучения
- Б) активной информации
- В) пассивной информации
- Г) обследования и контроля

**2836. [T032662] К ОСНОВНЫМ СРЕДСТВАМ ГИГИЕНЫ ПОЛОСТИ РТА ОТНОСЯТСЯ**

- А) зубная щётка и зубная паста
- Б) зубная паста и зубной порошок
- В) зубочистки и флоссы
- Г) зубная паста и ополаскиватель

**2837. [T032663] ЭКЗОГЕННАЯ ЛЕКАРСТВЕННАЯ ТЕРАПИЯ ВКЛЮЧАЕТ В СЕБЯ ПРИМЕНЕНИЕ**

- А) фторсодержащих лаков и гелей
- Б) фторсодержащих зубных паст
- В) препараты кальция в таблетированной форме
- Г) зубные пасты, содержащие кальций

**2838. [T032664] ПРОФЕССИОНАЛЬНАЯ ГИГИЕНА ПОЛОСТИ РТА С ЦЕЛЬЮ ПРОФИЛАКТИКИ ПОКАЗАНА ПАЦИЕНТАМ С БРЕКЕТ - СИСТЕМАМИ**

- А) каждые 3 месяца
- Б) один раз в полгода
- В) один раз в год

- Г) каждый месяц
- 2839. [T032665] ОСНОВНЫМ МЕТОДОМ ПРОФИЛАКТИКИ ЗАБОЛЕВАНИЙ ПАРОДОНТА ЯВЛЯЕТСЯ**
- А) рациональная гигиена полости рта
  - Б) сбалансированное питание
  - В) санация полости рта
  - Г) применение антисептических ополаскивателей
- 2840. [T032667] ПЛАНОВАЯ САНАЦИЯ ПОЛОСТИ РТА ЯВЛЯЕТСЯ МЕТОДОМ**
- А) вторичной профилактики
  - Б) первичной профилактики
  - В) третичной профилактики
  - Г) не является методом профилактики
- 2841. [T032668] К ПАССИВНЫМ ФОРМАМ СТОМАТОЛОГИЧЕСКОГО ПРОСВЕЩЕНИЯ ОТНОСИТСЯ**
- А) телевизионная реклама
  - Б) проведение «урока здоровья» в школе
  - В) занятия по обучению гигиене полости рта
  - Г) лекция-дискуссия по профилактике стоматологических заболеваний
- 2842. [T032669] ЭФФЕКТИВНОСТЬ СТОМАТОЛОГИЧЕСКОГО ПРОСВЕЩЕНИЯ НАИБОЛЕЕ ОБЪЕКТИВНО МОЖЕТ БЫТЬ ОЦЕНЕНА ПО**
- А) изменению показателей гигиенического состояния полости рта
  - Б) количеству поставленных пломб
  - В) количеству стоматологических клиник
  - Г) количеству рекламы средств гигиены полости рта в СМИ
- 2843. [T032670] ПРАКТИЧЕСКИМ ЭТАПОМ СТОМАТОЛОГИЧЕСКОГО ПРОСВЕЩЕНИЯ ЯВЛЯЕТСЯ**
- А) навык
  - Б) знание
  - В) понимание
  - Г) убеждение
- 2844. [T032671] ФОРМА ПРОВЕДЕНИЯ СТОМАТОЛОГИЧЕСКОГО ПРОСВЕЩЕНИЯ ЗАВИСИТ ОТ**
- А) возраста
  - Б) гигиенического состояния полости рта пациента
  - В) стоматологического статуса пациента
  - Г) стоматологической заболеваемости населения региона
- 2845. [T032672] ОПРЕДЕЛИТЕ ИНДЕКС КПУ У РЕБЁНКА 15 ЛЕТ, ЕСЛИ В 14 ЗУБЕ – ГЕРМЕТИК, В 33 – ОЧАГОВАЯ ДЕМИНЕРАЛИЗАЦИЯ ЭМАЛИ, В 46 И 36 – ПЛОМБЫ, В 16 – ПЛОМБА, ТРЕБУЮЩАЯ РЕСТАВРАЦИИ, В 11 – ТРАВМАТИЧЕСКОЕ ПОВРЕЖДЕНИЕ ЗУБА С ОБНАЖЕНИЕМ ДЕНТИНА, В 32 И 42 – ЭРОЗИВНАЯ ФОРМА ГИПОПЛАЗИИ ЭМАЛИ**
- А) 3
  - Б) 8
  - В) 5
  - Г) 7
- 2846. [T032675] РОДИТЕЛИ ДОЛЖНЫ НАЧИНАТЬ ЧИСТИТЬ ДЕТЯМ ЗУБЫ С**
- А) момента прорезывания первого временного зуба
  - Б) 3 лет
  - В) 6 лет
  - Г) после прорезывания всех временных зубов

**2847. [T032676] ОПРЕДЕЛИТЕ ПОТРЕБНОСТИ НАСЕЛЕНИЯ В ГИГИЕНИЧЕСКОМ ОБУЧЕНИИ И ВОСПИТАНИИ, ЕСЛИ РАСПРОСТРАНЁННОСТЬ ПРИЗНАКОВ ПОРАЖЕНИЯ ПАРОДОНТА У ВЗРОСЛОГО НАСЕЛЕНИЯ В ВОЗРАСТЕ 35-44 ГОДА РАСПРЕДЕЛИЛАСЬ СЛЕДУЮЩИМ ОБРАЗОМ:**

- РАСПРОСТРАНЁННОСТЬ ЗАБОЛЕВАНИЙ ПАРОДОНТА – 100%
- РАСПРОСТРАНЁННОСТЬ КРОВОТОЧИВОСТИ ДЁСЕН -25%
- РАСПРОСТРАНЁННОСТЬ ЗУБНОГО КАМНЯ – 50%
- РАСПРОСТРАНЁННОСТЬ ПАРОДОНТАЛЬНЫХ КАРМАНОВ ГЛУБИНОЙ 4-5 ММ – 15%
- РАСПРОСТРАНЁННОСТЬ ПАРОДОНТАЛЬНЫХ КАРМАНОВ ГЛУБИНОЙ 6 ММ И БОЛЕЕ – 10%

- А) 100%
- Б) 50%
- В) 35%
- Г) 25%

**2848. [T032678] ЧИСТКА ЗУБОВ САМИМ ПАЦИЕНТОМ В ПРИСУТСТВИИ СПЕЦИАЛИСТА НАЗЫВАЕТСЯ**

- А) контролируемая чистка зубов
- Б) профессиональная гигиена
- В) индивидуальная гигиена полости рта
- Г) самостоятельная гигиена

**2849. [T032679] ДЛЯ ДЕТЕЙ ШКОЛЬНОГО ВОЗРАСТА РЕКОМЕНДУЕТСЯ ЧИСТКА ЗУБОВ ПО МЕТОДУ**

- А) Пахомова
- Б) Fones
- В) Charters
- Г) Bass

**2850. [T032680] ПРОТИВОКАРИОЗНОЕ ДЕЙСТВИЕ ЗУБНЫХ ПАСТ ОБУСЛОВЛЕНО ВВЕДЕНИЕМ В ИХ СОСТАВ**

- А) фторидов
- Б) хлоргексидина
- В) экстрактов лекарственных растений
- Г) глицерофосфата кальция, наногидроксипатита

**2851. [T032681] КРИТЕРИЯМИ ЭФФЕКТИВНОСТИ СТОМАТОЛОГИЧЕСКОГО ПРОСВЕЩЕНИЯ НАСЕЛЕНИЯ НА КОММУНАЛЬНОМ УРОВНЕ ЯВЛЯЮТСЯ**

- А) улучшение стоматологического здоровья, улучшение осведомлённости по вопросам профилактики стоматологических заболеваний более чем у 75% населения
- Б) выпуск санбюлетеней, количество бесед по профилактике, охват контролируемой гигиеной рта детей, посещающих организованные детские коллективы
- В) увеличение количества посещений к врачу-стоматологу с профилактической целью и уровня гигиены рта
- Г) увеличение использования населением средств гигиены рта, снижение распространённости заболеваний пародонта

**2852. [T032682] ДЛЯ ДЕТЕЙ ШКОЛЬНОГО ВОЗРАСТА РЕКОМЕНДУЕТСЯ ФОРМИРОВАТЬ ДИСПАНСЕРНЫЕ ГРУППЫ В КОЛИЧЕСТВЕ**

- А) 5
- Б) 3
- В) 4
- Г) 6

**2853. [T032683] КРАТНОСТЬ ПРОВЕДЕНИЯ ПРОФИЛАКТИЧЕСКИХ МЕРОПРИЯТИЙ У ДЕТЕЙ С ДЕКОМПЕНСИРОВАННОЙ ФОРМОЙ КАРИЕСА ПО ВИНОГРАДОВОЙ Т.Ф. (РАЗ В ГОД)**

- А) 6
- Б) 3
- В) 4
- Г) 2

**2854. [T032684] ПО ПЛАНУ РАБОТЫ ШКОЛЬНОГО СТОМАТОЛОГИЧЕСКОГО КАБИНЕТА МЕСТНОЕ ПРИМЕНЕНИЕ ФТОРИДОВ И РЕМИНЕРАЛИЗИРУЮЩИХ ПРЕПАРАТОВ ДЛЯ ДЕТЕЙ IV ДИСПАНСЕРНОЙ ГРУППЫ РЕКОМЕНДУЕТСЯ (РАЗ В ГОД)**

- А) 3-4
- Б) 2
- В) 5-6
- Г) 1

**2855. [T032685] ПЕРВИЧНОЕ ОБСЛЕДОВАНИЕ ДЕТЕЙ ЯВЛЯЕТСЯ МЕРОПРИЯТИЕМ \_\_\_\_\_ ЭТАПА ОРГАНИЗАЦИИ ДИСПАНСЕРИЗАЦИИ**

- А) начального
- Б) подготовительного
- В) основного
- Г) оценки эффективности диспансеризации

**2856. [T032686] ПОВТОРНЫЕ ОСМОТРЫ ДЕТЕЙ РАННЕГО ВОЗРАСТА II ДИСПАНСЕРНОЙ ГРУППЫ ПРОВОДЯТСЯ**

- А) каждые 6 месяцев
- Б) после прорезывания каждой группы временных зубов
- В) каждые 3 месяца
- Г) 1 раз в год

**2857. [T032687] АНТЕНАТАЛЬНАЯ ПРОФИЛАКТИКА СТОМАТОЛОГИЧЕСКИХ ЗАБОЛЕВАНИЙ НАЧИНАЕТСЯ**

- А) на этапе планирования беременности и продолжается до родов
- Б) с 28 недели беременности и продолжается до родов
- В) с 22-23 недели беременности и продолжается до родов
- Г) с момента диагностики беременности и продолжается до родов

**2858. [T032688] НА САНИТАРНО-ПРОСВЕТИТЕЛЬНУЮ РАБОТУ ВРАЧУСТОМАТОЛОГУ ДЕТСКОМУ ЕЖЕМЕСЯЧНО ВЫДЕЛЯЕТСЯ (ЧАС)**

- А) 6
- Б) 10
- В) 2
- Г) 1

**2859. [T032689] САНИТАРНО-ПРОСВЕТИТЕЛЬНЫЕ МЕРОПРИЯТИЯ СРЕДИ БЕРЕМЕННЫХ ЖЕНЩИН РЕКОМЕНДУЕТСЯ ПРОВОДИТЬ В ПЕРВЫЕ 20 НЕДЕЛЬ БЕРЕМЕННОСТИ**

- А) 1 раз в месяц
- Б) 2 раза в месяц
- В) 3 раза в месяц
- Г) еженедельно

**2860. [T032690] АКТИВНЫМ МЕТОДОМ СТОМАТОЛОГИЧЕСКОГО ПРОСВЕЩЕНИЯ СРЕДИ ВЗРОСЛОГО НАСЕЛЕНИЯ ЯВЛЯЕТСЯ**

- А) беседа с пациентом на стоматологическом приёме
- Б) телевизионная реклама
- В) научно-популярная литература

Г) выставка средств гигиены полости рта

**2861. [T032691] НАИБОЛЕЕ ЭФФЕКТИВНОЙ ФОРМОЙ САНИТАРНО-ПРОСВЕТИТЕЛЬНОЙ РАБОТЫ ПРИ ПРОФИЛАКТИКЕ БОЛЕЗНЕЙ ПАРОДОНТА У ДЕТЕЙ ЯВЛЯЕТСЯ**

- А) урок здоровья
- Б) беседа
- В) санитарный бюллетень
- Г) информационный стенд

**2862. [T032692] ХАРАКТЕРНЫМИ ЭЛЕМЕНТАМИ ПОРАЖЕНИЯ СЛИЗИСТОЙ ОБОЛОЧКИ РТА ПРИ МНОГОФОРМНОЙ ЭКССУДАТИВНОЙ ЭРИТЕМЕ У ПОДРОСТКОВ ЯВЛЯЮТСЯ**

- А) пятна, пузыри, пузырьки, папулы, неправильных очертаний эрозии
- Б) отдельные эрозии округлой формы с узким ободком гиперемии
- В) разлитая эритема, кровоизлияния
- Г) единичные эрозии в участках слизистой оболочки, контактирующей с зубами

**2863. [T032693] ПОРАЖЕНИЕ ЗОНЫ КЛЕЙНА ХАРАКТЕРНО ДЛЯ ХЕЙЛИТА**

- А) эксфолиативного
- Б) glandулярного
- В) экзематозного
- Г) ангулярного

**2864. [T032694] ДЛЯ МАЛОИНВАЗИВНОЙ НЕКЭКТОМИИ ПРИ ЛЕЧЕНИИ КАРИЕСА ПРИМЕНЯЕТСЯ**

- А) химический способ «Carisolve»
- Б) метод с использованием комплекса «Глуфторед»
- В) метод с использованием комплекса «Saforide»
- Г) метод с использованием «R.O.C.S. Medikal Minerals»

**2865. [T032695] ПОКАЗАНИЕМ К КОРРЕКЦИИ АНОМАЛИИ УЗДЕЧКИ ЯЗЫКА У РЕБЁНКА 9-10 ЛЕТ ВЕРОЯТНЕЕ ВСЕГО МОЖЕТ БЫТЬ**

- А) локальный гингивит
- Б) нарушение речи
- В) нарушение акта приёма пищи
- Г) невозможность проведения ортодонтического лечения назубными аппаратами

**2866. [T032696] КРАТНОСТЬ САНАЦИИ ПОЛОСТИ РТА У ДЕТЕЙ С ДЕКОМПЕНСИРОВАННОЙ ФОРМОЙ КАРИЕСА ПО ВИНОГРАДОВОЙ Т.Ф. СОСТАВЛЯЕТ (РАЗ В ГОД)**

- А) 3
- Б) 2
- В) 4
- Г) 6

**2867. [T032697] ДЛЯ МЕТОДА ГЛУБОКОГО ФТОРИРОВАНИЯ ИСПОЛЬЗУЕТСЯ КОМПЛЕКС**

- А) «Глуфторед»
- Б) «Saforide»
- В) «R.O.C.S. Medikal Minerals адгезивный гель для аппликаций»
- Г) «Ремогель»

**2868. [T032698] РЕБЕНКУ 3 ЛЕТ РЕКОМЕНДУЕТСЯ ЧИСТИТЬ ЗУБЫ**

- А) 2 раза в день, используя мягкую зубную щётку и гелевую пасту
- Б) 2 раза в день, используя резиновую щётку-напальчник
- В) после каждого приёма пищи
- Г) 1 раз в день утром

**2869. [Т032699] ДЛЯ ДИАГНОСТИКИ ОЧАГОВОЙ ДЕМИНЕРАЛИЗАЦИИ ЭМАЛИ ИСПОЛЬЗУЮТ РАСТВОР**

- А) 2% Метиленового синего
- Б) Шиллера–Писарева
- В) Эритрозина
- Г) 5% спиртовой настой Йода

**2870. [Т032701] ГЕРМЕТИЗАЦИЮ ФИССУР МОЛЯРОВ У ДЕТЕЙ ПРОВОДЯТ**

- А) в первые месяцы после прорезывания зуба на стадии незрелой эмали
- Б) через год после естественной минерализации
- В) в любое время
- Г) через 2 года после прорезывания зуба

**2871. [Т032703] НАРУШЕНИЕ НОСОВОГО ДЫХАНИЯ ПРИВОДИТ К**

- А) сужению верхнего зубного ряда
- Б) расширению нижнего зубного ряда
- В) сужению нижнего зубного ряда, уплощению верхнего зубного ряда во фронтальном отделе
- Г) смещению жевательной группы зубов

**2872. [Т032706] С ЦЕЛЬЮ ВЫЯВЛЕНИЯ МОЛОЧНИЦЫ У ДЕТЕЙ НЕОБХОДИМО ПРОВЕСТИ ДОПОЛНИТЕЛЬНЫЙ МЕТОД ОБСЛЕДОВАНИЯ**

- А) бактериологический
- Б) гистологический
- В) цитологический
- Г) серологический

**2873. [Т032707] ДЛЯ ВЫЯВЛЕНИЯ ВСЕХ ЗАЧАТКОВ ПОСТОЯННЫХ ЗУБОВ У ДЕТЕЙ НЕОБХОДИМО ПРОВЕСТИ**

- А) ортопантограмму
- Б) панорамный снимок
- В) прицельный снимок
- Г) телерентгенограмму головы в прямой проекции

**2874. [Т032708] ПРИ ЛЕЧЕНИИ КАРИЕСА ВРЕМЕННЫХ МОЛЯРОВ БЕЗ ПРОКЛАДКИ МОЖНО ПРИМЕНЯТЬ**

- А) стеклоиономерные цементы (СИЦ)
- Б) силикатные цементы
- В) композитный материал химического отверждения
- Г) композитный материал светового отверждения

**2875. [Т032709] ПРОДОЛЖИТЕЛЬНОСТЬ ВОЗДЕЙСТВИЯ ФОРМОКРЕЗОЛА ПРИ ВИТАЛЬНОЙ ПУЛЬПОТОМИИ**

- А) 5 минут
- Б) 30 минут
- В) 2-3 суток
- Г) до 1 недели

**2876. [Т032710] ПРИ ВРОЖДЁННЫХ РАСЩЕЛИНАХ НЁБА ЗАНЯТИЯ С ЛОГОПЕДОМ РЕКОМЕНДУЕТСЯ НАЧИНАТЬ**

- А) до операции
- Б) по окончании хирургического лечения
- В) в возрасте одного года
- Г) в возрасте 14 лет

**2877. [Т032712] ПРОФЕССИОНАЛЬНУЮ ГИГИЕНУ ПОЛОСТИ РТА ДЕТЯМ НЕОБХОДИМО ПРОВОДИТЬ**

- А) 2-3 раза в год
- Б) 1 раз в год

- В) ежемесячно
- Г) 1 раз в неделю

**2878. [T032713] «МАЛИНОВЫЙ ЯЗЫК» ЯВЛЯЕТСЯ КЛИНИЧЕСКИМ СИМПТОМОМ ИНФЕКЦИОННОГО ЗАБОЛЕВАНИЯ**

- А) скарлатина
- Б) дифтерия
- В) корь
- Г) ветряная оспа

**2879. [T032714] ПОЯВЛЕНИЕ В ПРОДРОМАЛЬНОМ ПЕРИОДЕ ПЯТЕН ФИЛАТОВА - БЕЛЬСКОГО-КОПЛИКА НА СЛИЗИСТОЙ ОБОЛОЧКЕ ЩЕК ЯВЛЯЕТСЯ КЛИНИЧЕСКИМ ПРИЗНАКОМ**

- А) кори
- Б) скарлатины
- В) ветряной оспы
- Г) дифтерии

**2880. [T032715] ДЛЯ АПЕКСИФИКАЦИИ И АПЕКСОГЕНЕЗА В КАЧЕСТВЕ КОРНЕВОЙ ПЛОМБЫ ПРИМЕНЯЮТ**

- А) кальцийсодержащие пасты
- Б) йодоформные пасты
- В) цинк-эвгеноловые пасты
- Г) резорцин-формалиновые пасты

**2881. [T032716] ДЛЯ ПЛОМБИРОВАНИЯ КАРИОЗНОЙ ПОЛОСТИ 2 КЛАССА ВО ВРЕМЕННОМ ЗУБЕ С НЕСФОРМИРОВАННЫМ КОРНЕМ ПРИМЕНЯЮТ**

- А) стеклоиономерные цементы
- Б) композиты светового отверждения
- В) цинкфосфатные цементы
- Г) композиты химического отверждения

**2882. [T032717] ДЛЯ ПРОФИЛАКТИКИ РЕЦИДИВОВ МНОГОФОРМНОЙ ЭКССУДАТИВНОЙ ЭРИТЕМЫ ИНФЕКЦИОННО-АЛЛЕРГИЧЕСКОЙ ФОРМЫ В ПЕРВУЮ ОЧЕРЕДЬ ПРОВОДЯТ**

- А) санацию очагов фокальной инфекции
- Б) вакцинацию ребёнка
- В) закаливание и лечебную гимнастику
- Г) исключение приёма провоцирующего препарата

**2883. [T032718] ПРИ КОНУСООБРАЗНЫХ ФИССУРАХ В ПОСТОЯННЫХ МОЛЯРАХ С «НЕЗРЕЛОЙ ЭМАЛЬЮ» ЦЕЛЕСООБРАЗНО ПРОВОДИТЬ**

- А) неинвазивную герметизацию
- Б) покрытие зубов фтор-лаком
- В) профилактическое пломбирование
- Г) профессиональную чистку зубов

**2884. [T032719] АКТИВНОЙ ФОРМОЙ САНИТАРНОГО ПРОСВЕЩЕНИЯ В ОРГАНИЗОВАННЫХ ДЕТСКИХ КОЛЛЕКТИВАХ ЯВЛЯЕТСЯ**

- А) проведение уроков здоровья
- Б) выпуск санбюллетеней, брошюр
- В) профессиональная гигиена
- Г) индивидуальный подбор средств гигиены

**2885. [T032723] РЕНТГЕНОЛОГИЧЕСКИ ПРИ ХРОНИЧЕСКОМ ПУЛЬПИТЕ В МЕЖКОРНЕВОМ ПРОСТРАНСТВЕ У МОЛОЧНЫХ МОЛЯРОВ ЧАЩЕ ВЫЯВЛЯЕТСЯ**

- А) остеопороз
- Б) остеосклероз

- В) гиперцёментоз
- Г) отсутствие изменений

**2886. [T032725] НАИБОЛЕЕ РАЦИОНАЛЬНЫМ МЕТОДОМ ЛЕЧЕНИЯ НАЧАЛЬНОГО КАРИЕСА ЯВЛЯЕТСЯ**

- А) реминерализирующая терапия
- Б) иссечение патологически изменённых тканей с последующим пломбированием
- В) гигиена полости рта с использованием лечебно-профилактических зубных паст
- Г) электрофорез препаратов фтора

**2887. [T032726] ДЛЯ ПЛОМБИРОВАНИЯ КОРНЕВЫХ КАНАЛОВ ВРЕМЕННЫХ ЗУБОВ ИСПОЛЬЗУЮТСЯ МАТЕРИАЛЫ**

- А) пасты на основе растительных масел и нетвердеющие кальцийсодержащие пасты
- Б) резорцин-формалиновые пасты
- В) гуттаперчевые штифты с корневым герметиком
- Г) мумифицирующие пасты

**2888. [T032727] ВО ВТОРОЕ ПОСЕЩЕНИЕ ПРИ ЛЕЧЕНИИ ВРЕМЕННЫХ ЗУБОВ МЕТОДОМ ДЕВИТАЛЬНОЙ АМПУТАЦИИ НА УСТЬЯ КОРНЕВЫХ КАНАЛОВ НАКЛАДЫВАЕТСЯ**

- А) мумифицирующая паста
- Б) кальцийсодержащая паста
- В) паста на основе растительных масел
- Г) изолирующая прокладка

**2889. [T032728] ТЕРАПИЯ ПРИ ОГС В ПЕРИОДЕ ВЫСЫПАНИЙ ПРОВОДИТСЯ С ЦЕЛЮ**

- А) предупредить рецидив высыпаний новых элементов поражения
- Б) способствовать быстрой эпителизации элементов поражения
- В) способствовать снижению температурной реакции организма
- Г) способствовать дезинтоксикации организма

**2890. [T032730] ОБЯЗАТЕЛЬНЫМИ МЕРОПРИЯТИЯМИ ПРИ ОСУЩЕСТВЛЕНИИ СТОМАТОЛОГИЧЕСКОЙ ДИСПАНСЕРИЗАЦИИ ШКОЛЬНИКОВ ЯВЛЯЕТСЯ**

- А) распределение детей на диспансерные группы с учётом степени активности кариеса 1 раз в году
- Б) приём детей по обращаемости
- В) сплошная двухразовая санация детей, начиная с первого класса
- Г) ежемесячная оценка эффективности диспансеризации

**2891. [T032731] МОДЕЛЮ ДИСПАНСЕРНОГО НАБЛЮДЕНИЯ ДЛЯ ШКОЛЬНИКА, ИМЕЮЩЕГО III СТЕПЕНЬ АКТИВНОСТИ КАРИЕСА, ЯВЛЯЕТСЯ ДИСПАНСЕРНЫЙ ОСМОТР**

- А) 3 раза в год, через каждые 3-4 месяца
- Б) 1 раз в год
- В) 2 раза в год
- Г) по обращаемости

**2892. [T032733] НАИБОЛЕЕ ЦЕЛЕСООБРАЗНЫМ ПЕРИОДОМ ДЛЯ ПЕРВИЧНОЙ ЭНДОГЕННОЙ ПРОФИЛАКТИКИ КАРИЕСА МОЛОЧНЫХ РЕЗЦОВ ЯВЛЯЕТСЯ**

- А) антенатальный
- Б) первое полугодие первого года жизни
- В) второе полугодие первого года жизни
- Г) дошкольный

**2893. [T032734] ГИГИЕНИЧЕСКОЕ ОБУЧЕНИЕ И ВОСПИТАНИЕ (ГОИВ) НЕОБХОДИМО НАЧИНАТЬ**

- А) в возрасте прорезывания первых временных зубов



- Б) с начала прорезывания первых постоянных зубов (5-6 лет)
- В) в возрасте 3-4 года
- Г) со времени прорезывания всех постоянных зубов (12-13 лет)

**2894. [T032735] ПРОДУКТЫ ПИТАНИЯ, СОДЕРЖАЩИЕ ФТОРИДЫ, ВКЛЮЧАЮТ**

- А) петрушку, персики, чай, скумбрию
- Б) сыр, молочно-кислые продукты
- В) клубнику, голубику, чернику
- Г) гранаты, арбузы, дыни

**2895. [T032853] ДИСПАНСЕРИЗАЦИЯ ДЕТЕЙ С ЗАБОЛЕВАНИЯМИ ПАРОДОНТА ДЛЯ УСТРАНЕНИЯ ФАКТОРОВ РИСКА ЕГО ПОРАЖЕНИЯ ПРЕДПОЛАГАЕТ ОПРЕДЕЛЕННУЮ ПЕРИОДИЧНОСТЬ ОСМОТРА У СТОМАТОЛОГА ЧЕРЕЗ (МЕС.)**

- А) 6
- Б) 3
- В) 12
- Г) 1

**2896. [T032854] НАИБОЛЕЕ ВЕРОЯТНОЙ ПРИЧИНОЙ РАЗВИТИЯ СИСТЕМНОЙ ГИПОПЛАЗИИ У РЕБЕНКА 7 ЛЕТ НА ПЕРВЫХ ПОСТОЯННЫХ МОЛЯХ ЯВЛЯЕТСЯ**

- А) гестоз второй половины беременности
- Б) искусственное вскармливание
- В) ОРВИ и ОРЗ на 5 году жизни
- Г) гипоксия плода

**2897. [T032857] МЕТОДОМ ОБСЛЕДОВАНИЯ, ПОЗВОЛЯЮЩИЙ НАИБОЛЕЕ ТОЧНО ОЦЕНИТЬ СТРОЕНИЕ ЛИЦЕВОГО СКЕЛЕТА, ЯВЛЯЕТСЯ**

- А) телерентгенография
- Б) внутриротовая рентгенография
- В) радиовизиография
- Г) ортопантомография

**2898. [T032858] ЕСЛИ ВО ВРЕМЯ ОСМОТРА ПОЛОСТИ РТА ПАЦИЕНТА ВОЗНИКЛО ПОДОЗРЕНИЕ НА НАЛИЧИЕ У НЕГО СИФИЛИСА, ВРАЧ ДОЛЖЕН**

- А) закончить осмотр, направить пациента на анализ крови
- Б) продолжить осмотр и начать лечение стоматологического заболевания
- В) сказать больному о своём подозрении и прекратить приём
- Г) отказать пациенту в оказании стоматологической помощи

**2899. [T032859] ПО КЛАССИФИКАЦИИ КЕННЕДИ ОДНОСТОРОННИЙ ВКЛЮЧЁННЫЙ ДЕФЕКТ ОТНОСИТСЯ К КЛАССУ**

- А) 3
- Б) 1
- В) 2
- Г) 4

**2900. [T032861] К ПОКАЗАНИЯМ К ПРИМЕНЕНИЮ ШТИФТОВОГО ЗУБА ОТНОСЯТ**

- А) устойчивые корни с частично сохранившейся культей
- Б) глубокое разрушение корня под десной
- В) искривлённые корни с тонкими стенками
- Г) заболевание пародонта, изменения в периодонте, подвижные корни

**2901. [T032862] ДУГОВОЙ ПРОТЕЗ ВКЛЮЧАЕТ В СЕБЯ**

- А) дугу, сёдла, искусственные зубы, ответвления, опорно-удерживающие элементы
- Б) искусственные зубы, базис, ответвления, опорно-удерживающие элементы
- В) дугу, ответвления, искусственные зубы, опорно-удерживающие элементы

Г) дугу, седла, искусственные зубы  
**2902. [T032863] ВЫСОКИЙ ЭФФЕКТ ПРИ ТРАВМАТИЧЕСКОЙ ОККЛЮЗИИ ДОСТИГАЕТСЯ СТАБИЛИЗАЦИЕЙ**

- А) круговой (по дуге)
- Б) передней и боковой
- В) переднебоковой
- Г) поперечной

**2903. [T032864] ЗАЖИВЛЕНИЕ КОСТНОЙ ТКАНИ ВОКРУГ ИМПЛАНТАТА НАЗЫВАЕТСЯ**

- А) первичная остеоинтеграция
- Б) синостоз
- В) остеофикация
- Г) внутрикостная стабилизация

**2904. [T032867] ПЕРЕСТРОЙКА МИОСТАТИЧЕСКОГО РЕФЛЕКСА ПРИ РАЗОБЩЕНИИ ЗУБНЫХ РЯДОВ У БОЛЬНЫХ С ДЕКОМПЕНСИРОВАННОЙ ГЕНЕРАЛИЗОВАННОЙ ФОРМОЙ ПОВЫШЕННОЙ СТИРАЕМОСТИ, КАК ПРАВИЛО, ПРОИСХОДИТ В ТЕЧЕНИЕ**

- А) 3-6 недель
- Б) 1 месяца
- В) 1-3 месяцев
- Г) 6-12 месяцев

**2905. [T032868] НЕСЪЁМНЫЕ ПРОТЕЗЫ, ПОСТУПАЮЩИЕ ИЗ ЗУБОТЕХНИЧЕСКОЙ ЛАБОРАТОРИИ, ПЕРЕД ПРИМЕНЕНИЕМ ВО ВРАЧЕБНОМ КАБИНЕТЕ**

- А) погружают в раствор Глутаральдегида
- Б) обрабатывают 3% Перекисью водорода
- В) протирают спиртовым раствором
- Г) обрабатывают раствором Хлорамина

**2906. [T032869] УБОРКУ ПОМЕЩЕНИЙ ЗУБОТЕХНИЧЕСКОЙ ЛАБОРАТОРИИ ПРОВОДЯТ ВЛАЖНЫМ СПОСОБОМ С ПРИМЕНЕНИЕМ ДЕЗИНФЕКТАНТОВ НЕ РЕЖЕ**

- А) 1 раз в день
- Б) 2 раза в день
- В) 2 раза в неделю
- Г) 1 раз в неделю

**2907. [T032871] НА ПРОФИЛАКТИЧЕСКИЙ ОСМОТР ДЕТИ И ВЗРОСЛЫЕ ДОЛЖНЫ ПРИХОДИТЬ НЕ РЕЖЕ**

- А) 2 раз в год
- Б) 1 раза в год
- В) 2 раз в месяц
- Г) 1 раза в 2 года

**2908. [T032872] ОЦЕНКУ НАЛИЧИЯ И СТЕПЕНИ ВЫРАЖЕННОСТИ ВТОРИЧНЫХ ДЕФОРМАЦИЙ ЗУБНЫХ РЯДОВ ПРОВОДЯТ**

- А) в полости рта и на диагностических моделях челюстей
- Б) при внешнем осмотре
- В) при помощи реопародонтографии
- Г) при помощи электромиографии

**2909. [T032873] КУРЕНИЕ ПАЦИЕНТА ПРИ ПЛАНИРОВАНИИ ОРТОПЕДИЧЕСКОГО ЛЕЧЕНИЯ С ПОМОЩЬЮ ДЕНТАЛЬНОЙ ИМПЛАНТАЦИИ**

- А) является относительным противопоказанием
- Б) является местным противопоказанием

- В) не влияет на выбор метода лечения
- Г) является абсолютным противопоказанием

**2910. [T032876] КРАТНОСТЬ ВЫПОЛНЕНИЯ МАНИПУЛЯЦИИ: «ИЗМЕРЕНИЕ ПОДВИЖНОСТИ СУСТАВА (УГЛОМЕТРИЯ)» В ДИАГНОСТИКЕ КОНЦЕВЫХ ДЕФЕКТОВ ЗУБНЫХ РЯДОВ**

- А) однократно
- Б) согласно алгоритму
- В) несколько раз (2 и более)
- Г) на усмотрение лечащего врача (по потребности)

**2911. [T032877] ЗАМЕЩЕНИЕ ДЕФЕКТОВ ЗУБНЫХ РЯДОВ МОСТОВИДНЫМИ ПРОТЕЗАМИ НЕ ПОКАЗАНО В СЛУЧАЯХ**

- А) недостаточной способности пародонта выдерживать нагрузку
- Б) отсутствия 3 зубов на одной стороне челюсти без потери дистальной опоры
- В) использования для фиксации съёмного протеза
- Г) отсутствия 4 резцов без потери жевательной функции

**2912. [T032878] ПОКАЗАНИЕМ К ОРТОПЕДИЧЕСКОМУ ЛЕЧЕНИЮ ИСКУССТВЕННЫМИ КОРОНКАМИ ЯВЛЯЕТСЯ УБЫЛЬ ТВЁРДЫХ ТКАНЕЙ ЗУБА ПОСЛЕ ПРЕПАРИРОВАНИЯ ПРИ ЗНАЧЕНИЯХ ИРОПЗ**

- А) 0,6-0,8
- Б) 0,8 и более
- В) 0,2-0,4
- Г) 0,4-0,6

**2913. [T032879] ПРИ ПОЛЬЗОВАНИИ ПРОТЕЗОМ ПОЛНОГО ЗУБНОГО РЯДА ФИКСАЦИЯ ОБЫЧНО УЛУЧШАЕТСЯ К**

- А) 7 дню
- Б) 3-4 годам
- В) 1,5 месяцам
- Г) 1 году

**2914. [T032881] ДИНАМИЧЕСКОЕ НАБЛЮДЕНИЕ ЗА ПАЦИЕНТАМИ С ЗУБНЫМИ ПРОТЕЗАМИ НА ДЕНТАЛЬНЫХ ИМПЛАНТАТАХ ПРОВОДЯТ**

- А) 1 раз в 6 месяцев
- Б) 1 раз в 4 месяца
- В) 1 раз в 2 года
- Г) 1 раз в 2 месяца

**2915. [T032882] ЗАМЕНА СЪЁМНЫХ ПЛАСТИНОЧНЫХ ПРОТЕЗОВ ПРОВОДИТСЯ**

- А) по потребности или раз в 3-4 года
- Б) через 1-1,5 месяца после окончания протезирования
- В) по требованию пациента
- Г) на любом сроке после протезирования

**2916. [T032883] РАСПРОСТРАНЁННОСТЬ ЧАСТИЧНОГО ОТСУТСТВИЯ ЗУБОВ В РОССИИ СОСТАВЛЯЕТ**

- А) от 40 до 75 % в разных возрастных группах
- Б) 98—99% старше 35 лет
- В) 28-30% от 35 до 44 лет
- Г) 86% в группе 35-44 лет

**2917. [T032884] АРТИКУЛЯТОР СО СВОБОДНОПОДВИЖНОЙ ОСЬЮ, В КОТОРОМ ДВИЖЕНИЯ НИЖНЕЙ ЧЕЛЮСТИ НАПРАВЛЯЮТСЯ ОККЛЮЗИОННЫМИ ПОВЕРХНОСТЯМИ ЗУБОВ, ОТНОСИТСЯ К ТИПУ**

- А) «скользящий»
- Б) «суставной»
- В) полурегулируемый

Г) средне-анатомический

**2918. [T032886] ДЛЯ НАИБОЛЕЕ ЧЁТКОЙ ВИЗУАЛИЗАЦИИ ВИСОЧНОНИЖНЕЧЕЛЮСТНОГО СУСТАВА НА ТОМОГРАММЕ ПРИ ПРОВЕДЕНИИ ТОМОГРАФИЧЕСКОГО ИССЛЕДОВАНИЯ СРЕЗ ДОЛЖЕН ПРОХОДИТЬ ЧЕРЕЗ**

А) середину головки нижней челюсти

Б) основание ската суставного бугорка

В) середину суставного бугорка

Г) передний полюс головки нижней челюсти височно-нижнечелюстного сустава

**2919. [T032887] ШИНЫ, УСТРАНЯЮЩИЕ ВЛИЯНИЕ ОККЛЮЗИОННЫХ НАРУШЕНИЙ НА ВИСОЧНО-НИЖНЕЧЕЛЮСТНОЙ СУСТАВ И ЖЕВАТЕЛЬНЫЕ МЫШЦЫ И СПОСОБСТВУЮЩИЕ РАССЛАБЛЕНИЮ ПОСЛЕДНИХ, ОТНОСЯТСЯ К**

А) релаксирующим

Б) репозиционным

В) центрирующим

Г) разобщающим

**2920. [T032888] ПОСЛЕ УДАЛЕНИЯ ЗУБОВ НАКЛАДЫВАЕТСЯ ИММЕДИАТПРОТЕЗ**

А) сразу после удаления или не позднее 24 часов

Б) через 24 часа после удаления, но не позднее 72 часов

В) в течение первой недели после удаления

Г) через 10 дней после удаления

**2921. [T032890] ОРТОПЕДИЧЕСКИЕ АППАРАТЫ, СЛУЖАЩИЕ ОПОРОЙ ДЛЯ МЯГКИХ ТКАНЕЙ ПОСЛЕ ПРОВЕДЕНИЯ ПЛАСТИКИ, А ТАКЖЕ ДЛЯ ФОРМИРОВАНИЯ ПРОТЕЗНОГО ЛОЖА, НАЗЫВАЮТСЯ**

А) формирующими

Б) репонирующими

В) удерживающими

Г) замещающими

**2922. [T032896] БЕЗ ОДОНТОПРЕПАРИРОВАНИЯ ЗУБОВ МОГУТ БЫТЬ ИЗГОТОВЛЕННЫ КОРОНКИ**

А) ортодонтические штампованные

Б) комбинированные

В) керамические

Г) пластмассовые

**2923. [T032897] ОКАЗАНИЕ ПЕРВИЧНОЙ СТОМАТОЛОГИЧЕСКОЙ ПОМОЩИ ПАЦИЕНТАМ С ЯВЛЕНИЯМИ ГАЛЬВАНИЗМА НА МЕТАЛЛИЧЕСКИЕ ЗУБНЫЕ ПРОТЕЗЫ ВКЛЮЧАЕТ**

А) снятие ортопедических конструкций

Б) санацию полости рта

В) изготовление временных гипоаллергенных ортопедических конструкций

Г) консультацию гастроэнтеролога

**2924. [T032898] ПОСЛЕ ОРТОПЕДИЧЕСКОГО ЛЕЧЕНИЯ ПОЛНЫМИ СЪЁМНЫМИ ПЛАСТИНОЧНЫМИ ПРОТЕЗАМИ ПРОФИЛАКТИЧЕСКИЕ ОСМОТРЫ ПАЦИЕНТОВ ПРОВОДЯТСЯ**

А) не реже 1 раза в год

Б) ежемесячно

В) не реже 1 раза в 3 месяца

Г) не реже 1 раза в 6 месяцев

**2925. [T032899] ДИАГНОЗ «ПЕРВИЧНАЯ ТРАВМАТИЧЕСКАЯ ОККЛЮЗИЯ (КОМПЕНСИРОВАННАЯ ФОРМА)» МОЖНО ПОДТВЕРДИТЬ С ПОМОЩЬЮ ДОПОЛНИТЕЛЬНОГО МЕТОДА ИССЛЕДОВАНИЯ**

- А) изучение окклюзионных контактов с помощью аппарата t-scan
- Б) изучение диагностических моделей
- В) внутриротовой осмотр пациента
- Г) электроодонтометрия

**2926. [T032900] НАИБОЛЕЕ ТОЧНЫМ ДОПОЛНИТЕЛЬНЫМ МЕТОДОМ ОПРЕДЕЛЕНИЯ ОККЛЮЗИОННЫХ КОНТАКТОВ ЯВЛЯЕТСЯ**

- А) изучение окклюзионных контактов с помощью аппарата t-scan
- Б) изучение диагностических моделей
- В) окклюдзиограмма
- Г) внутриротовой осмотр пациента

**2927. [T032901] ВО ВРЕМЯ ОБЪЕКТИВНОГО ОСМОТРА У ПАЦИЕНТА Р., 49 ЛЕТ ВЫЯВЛЕНА ГИПЕРЕМИЯ И КРОВОТОЧИВОСТЬ ДЕСЕН. ГНОЙНОЕ ОТДЕЛЯЕМОЕ ИЗ ЗУБОДЕСНЕВЫХ КАРМАНОВ. ПОДВИЖНОСТЬ ВСЕХ ЗУБОВ 1-2 СТЕПЕНИ. ПАРОДОНТАЛЬНЫЕ КАРМАНЫ ГЛУБИНОЙ ДО 5 ММ И РЕЗОРБИЦИЯ КОСТНОЙ ТКАНИ АЛЬВЕОЛЯРНОГО ОТРОСТКА ПО РЕНТГЕНОГРАММЕ НА  $\frac{1}{3}$ - $\frac{1}{2}$  ВЫСОТЫ МЕЖЗУБНОЙ ПЕРЕГОРОДКИ. НАИБОЛЕЕ ВЕРОЯТНЫМ ДИАГНОЗОМ ЯВЛЯЕТСЯ**

- А) хронический генерализованный пародонтит средней степени тяжести
- Б) хронический локализованный пародонтит тяжёлой степени тяжести
- В) пародонтоз средней степени тяжести
- Г) хронический генерализованный пародонтит тяжёлой степени тяжести

**2928. [T032902] ПРИ ХРОНИЧЕСКИХ АРТРИТАХ ВИСОЧНО-НИЖНЕЧЕЛЮСТНОГО СУСТАВА НА РЕНТГЕНОГРАММЕ НАБЛЮДАЕТСЯ**

- А) нечёткий контур суставной головки, сужение суставной щели
- Б) уплощение суставной головки и значительная атрофия суставного бугорка
- В) расширение суставной щели
- Г) деформация костных элементов сустава

**2929. [T032903] ВО ВРЕМЯ ОБЪЕКТИВНОГО ОСМОТРА У ПАЦИЕНТА С. 56 ЛЕТ ВЫЯВЛЕНО ИСТИРАНИЕ ВСЕХ ЗУБОВ ОТ 1/3 ДО 2/3 ДЛИНЫ КОРОНОК. ВЫСОТА НИЖНЕГО ОТДЕЛА ЛИЦА НЕ СНИЖЕНА. НАИБОЛЕЕ ВЕРОЯТНЫМ ДИАГНОЗОМ ЯВЛЯЕТСЯ**

- А) генерализованная повышенная стираемость твёрдых тканей зубов 2 степени, компенсированная форма
- Б) генерализованная повышенная стираемость твёрдых тканей зубов 2 степени, декомпенсированная форма
- В) локализованная повышенная стираемость твёрдых тканей зубов 3 степени
- Г) генерализованная повышенная стираемость твёрдых тканей зубов 3 степени, декомпенсированная форма

**2930. [T032904] В РЕЗУЛЬТАТЕ ТРАВМЫ ПРОИЗОШЕЛ ОТЛОМ КОРОНКИ ЗУБА 2.1 НА 2/3 ЕЁ ДЛИНЫ. РАЦИОНАЛЬНЫМ МЕТОДОМ ОРТОПЕДИЧЕСКОГО ЛЕЧЕНИЯ ЯВЛЯЕТСЯ ИЗГОТОВЛЕНИЕ**

- А) культевой штифтовой вкладки с последующим изготовлением металлокерамической или безметалловой коронки
- Б) металлокерамической или безметалловой коронки
- В) керамического винира
- Г) керамической вкладки

**2931. [T032905] ПРИ ДЕФЕКТЕ ЗУБНОГО РЯДА, СООТВЕТСТВУЮЩЕГО 2 КЛАССУ ПО КЕННЕДИ, НАИБОЛЕЕ РАЦИОНАЛЬНЫМ МЕТОДОМ ОРТОПЕДИЧЕСКОГО ЛЕЧЕНИЯ ЯВЛЯЕТСЯ**

- А) ортопедическое лечение с использованием дентальных имплантатов
- Б) изготовление консольного протеза
- В) изготовление съёмного пластиночного протеза дефекта зубного ряда
- Г) изготовление мостовидного протеза

**2932. [T032906] ПРИ ЗНАЧИТЕЛЬНОЙ СТЕПЕНИ АТРОФИИ БЕЗЗУБОГО АЛЬВЕОЛЯРНОГО ОТРОСТКА И ИСТОНЧЁННОЙ СЛИЗИСТОЙ ОБОЛОЧКОЙ ОПТИМАЛЬНЫМ ВАРИАНТОМ ЛЕЧЕНИЯ СЛУЖИТ ИЗГОТОВЛЕНИЕ ПОЛНОГО СЪЁМНОГО ПРОТЕЗА**

- А) пластиночного с мягкой подкладкой
- Б) с металлическим базисом
- В) из безмономерного термопластического материала
- Г) с двойным зубным рядом

**2933. [T032908] НАИБОЛЕЕ ВЕРОЯТНОЙ ПРИЧИНОЙ РАЗВИТИЯ ГАЛЬВАНОЗА В ПОЛОСТИ РТА СЛУЖИТ**

- А) наличие в полости рта протезов разнородных металлических сплавов
- Б) заболевания пародонта
- В) несоответствие границ съёмных зубных протезов протезному ложу
- Г) наличие полных съёмных пластиночных протезов из акриловых базисных материалов

**2934. [T032909] ПОСЛЕ ОРТОПЕДИЧЕСКОГО ЛЕЧЕНИЯ БОЛЬНЫХ С ХРОНИЧЕСКИМИ ЗАБОЛЕВАНИЯМИ СЛИЗИСТОЙ ОБОЛОЧКИ СЛЕДУЕТ ПРОВОДИТЬ ПРОФИЛАКТИЧЕСКИЕ ОСМОТРЫ ПОЛОСТИ РТА И ПРОТЕЗОВ**

- А) 2 раза в год
- Б) 1 раз в 3 года
- В) 1 раз в 2 года
- Г) 1 раз в полгода

**2935. [T034317] ПРИ ЯЗВЕННО-НЕКРОТИЧЕСКОМ СТОМАТИТЕ ВЕНСАНА В ОБЩЕМ АНАЛИЗЕ КРОВИ ОБНАРУЖИВАЮТ**

- А) нейтрофильный сдвиг влево, ускоренную СОЭ
- Б) лейкоцитоз, анемию, тромбоцитопению
- В) нейтрофильный агранулоцитоз, лейкопению, ускоренную СОЭ
- Г) эритремию, замедленную СОЭ

**2936. [T034318] ЗАБОЛЕВАНИЕМ, ПРИ КОТОРОМ ОЧАГ ДЕМИНЕРАЛИЗАЦИИ ЭМАЛИ ВЫЯВЛЯЮТ МЕТОДОМ ВИТАЛЬНОГО ОКРАШИВАНИЯ, ЯВЛЯЕТСЯ**

- А) кариес эмали
- Б) гипоплазия эмали
- В) флюороз
- Г) гиперестезия эмали

**2937. [T034319] ДЛЯ ДИФФЕРЕНЦИАЛЬНОЙ ДИАГНОСТИКИ ОСТРОГО ПЕРИОДОНТИТА И ОБОСТРЕНИЯ ХРОНИЧЕСКОГО ИСПОЛЬЗУЮТ**

- А) рентгенологический метод
- Б) электроодонтометрию
- В) капилляроскопию
- Г) люминесцентную диагностику

**2938. [T034320] ФОРМОЙ ПУЛЬПИТА, ПРИ КОТОРОЙ КАРИОЗНАЯ ПОЛОСТЬ ВСЕГДА СООБЩАЕТСЯ С ПОЛОСТЬЮ ЗУБА, ЯВЛЯЕТСЯ ПУЛЬПИТ**

- А) хронический гипертрофический
- Б) хронический фиброзный
- В) острый диффузный
- Г) острый очаговый

**2939. [T034322] ФОРМОЙ КАНДИДОЗА, ДЛЯ КОТОРОЙ ХАРАКТЕРНО ОБРАЗОВАНИЕ БЕЛОГО «ТВОРОЖИСТОГО» НАЛЁТА, ЯВЛЯЕТСЯ КАНДИДОЗ**

- А) острый псевдомембранозный
- Б) острый атрофический
- В) хронический атрофический
- Г) хронический гиперпластический

**2940. [T034324] ПРЕДСТАВИТЕЛЕМ ПРОТИВОГРИБКОВЫХ ПРЕПАРАТОВ ГРУППЫ КЛОТРИМАЗОЛА ЯВЛЯЕТСЯ**

- А) Кандид раствор для полости рта
- Б) Кетоконазол мазь
- В) Низорал мазь
- Г) Ламизил мазь

**2941. [T034325] МЕТОДИКА «СИЛИКОНОВОГО КЛЮЧА» ПРИ РЕСТАВРАЦИИ ФРОНТАЛЬНОЙ ГРУППЫ ЗУБОВ ПРИМЕНЯЕТСЯ С ЦЕЛЮ**

- А) формирования нёбной поверхности реставрации
- Б) формирования апроксимальной поверхности реставрации
- В) создания контактного пункта
- Г) создания вестибулярной поверхности реставрации

**2942. [T034327] ХРОНИЧЕСКИЙ ВЕРХУШЕЧНЫЙ ГРАНУЛИРУЮЩИЙ ПЕРИОДОНТИТ ПО КЛАССИФИКАЦИИ МКБ-10 ОБОЗНАЧАЕТСЯ**

- А) K04.5
- Б) K04.8
- В) K05.4
- Г) K02.1

**2943. [T034328] ТРЕБОВАНИЯ К РЕЖИМУ ТРУДА, ОТДЫХА, ЛЕЧЕНИЯ И РЕАБИЛИТАЦИИ ПАЦИЕНТОВ С ХРОНИЧЕСКИМ ГЕНЕРАЛИЗОВАННЫМ ПАРОДОНТИТОМ ТЯЖЁЛОЙ СТЕПЕНИ СОГЛАСНО КЛИНИЧЕСКИМ РЕКОМЕНДАЦИЯМ (ПРОТОКОЛАМ ЛЕЧЕНИЯ) ВКЛЮЧАЮТ**

- А) динамическое наблюдение 4 раза в год, контрольное рентгенологическое обследование 2 раза в год
- Б) динамическое наблюдение 2 раза в год, контрольное рентгенологическое обследование 1 раз в год
- В) динамическое наблюдение 1 раз в год, контрольное рентгенологическое обследование 1 раз в год
- Г) динамическое наблюдение 3 раза в год

**2944. [T034329] МЕРОЙ ПРОФИЛАКТИКИ ЛЕЙКОПЛАКИИ ТАШПЕЙНЕРА (НИКОТИНОВЫЙ СТОМАТИТ) ЯВЛЯЕТСЯ**

- А) отказ от курения
- Б) отказ от приёма крепких алкогольных напитков
- В) рациональное протезирование
- Г) избирательное шлифование зубов

**2945. [T034331] ИЗМЕНЕНИЕ В ПЕРИОДОНТЕ В ВИДЕ РАСШИРЕНИЯ ПРОСТРАНСТВА ПЕРИОДОНТАЛЬНОЙ СВЯЗКИ ЧАЩЕ ВСЕГО НАБЛЮДАЕТСЯ ПРИ ПУЛЬПИТЕ**

- А) хроническом язвенном
- Б) хроническом
- В) хроническом гиперпластическом
- Г) остром

**2946. [T034332] ДЛЯ ДИАГНОСТИКИ ХРОНИЧЕСКОГО ГИПЕРПЛАСТИЧЕСКОГО ПУЛЬПИТА НАИБОЛЕЕ ИНФОРМАТИВЕН МЕТОД**

- А) зондирования кариозной полости
- Б) рентгенографии

В) электроодонтодиагностики (ЭОД)

Г) вертикальной перкуссии

**2947. [T034333] К ДИФФЕРЕНЦИАЛЬНЫМ ПРИЗНАКАМ ОТЛИЧИЯ ЭРОЗИВНОЙ ФОРМЫ ГИПОПЛАЗИИ ЭМАЛИ ОТ ЭРОЗИИ ЗУБОВ ОТНОСЯТ**

А) симметричность формы и расположения участков поражения на одноименных зубах, данные анамнеза, возраст больных

Б) наличие выраженной гиперестезии твёрдых тканей зубов

В) более глубокое поражение тканей зубов

Г) атипичное расположение эрозий эмали на зубах

**2948. [T034335] ДЛЯ ТУБЕРКУЛЁЗНОЙ ВОЛЧАНКИ ХАРАКТЕРЕН СИМПТОМ**

А) «яблочного желе»

Б) «скошенного луга»

В) Никольского

Г) Кэбнера

**2949. [T034336] ОКАЗАНИЕ НЕОТЛОЖНОЙ ПОМОЩИ БОЛЬНОМУ С ОСТРЫМИ ФОРМАМИ ПУЛЬПИТА ПРЕДПОЛАГАЕТ В ПЕРВУЮ ОЧЕРЕДЬ**

А) купирование болевого синдрома

Б) купирование болевого синдрома и ампутацию коронковой пульпы

В) купирование болевого синдрома и экстирпацию пульпы

Г) купирование болевого синдрома, экстирпацию пульпы и пломбирование корневых каналов

**2950. [T034337] МЕТОД, ОСНОВАННЫЙ НА ПОЛНОМ СОХРАНЕНИИ ЖИЗНЕСПОСОБНОСТИ ПУЛЬПЫ, НАЗЫВАЕТСЯ**

А) биологическим

Б) витальной экстирпации

В) витальной ампутации

Г) девитальной ампутации

**2951. [T034338] МЕТОД ВИТАЛЬНОЙ АМПУТАЦИИ НЕЛЬЗЯ ПРИМЕНЯТЬ В ОДНОКОРНЕВЫХ ЗУБАХ В СВЯЗИ С**

А) отсутствием анатомически выраженного отграничения между коронковой и корневой пульпой

Б) изменением цвета зубов

В) быстрым переходом воспаления на корневую пульпу

Г) малым объёмом пульпы

**2952. [T034339] К ПРОТИВОВОСПАЛИТЕЛЬНЫМ СРЕДСТВАМ ОТНОСИТСЯ МАЗЬ**

А) Бутадионовая

Б) Нистатиновая

В) Декаминовая

Г) Оксолиновая

**2953. [T034340] ДЛЯ СТИМУЛЯЦИИ КОСТЕОБРАЗОВАНИЯ В КОСТНЫЕ КАРМАНЫ ВВОДЯТ**

А) Колапан

Б) Гидрокортизон

В) Линкомицин

Г) Солкосерил

**2954. [T034341] ПРИ НЕЭФФЕКТИВНОСТИ КОНСЕРВАТИВНОГО ЛЕЧЕНИЯ ВЕРРУКОЗНОЙ ФОРМЫ ЛЕЙКОПЛАКИИ ИСПОЛЬЗУЮТ**

А) криодеструкцию

Б) радиотерапию

В) химиотерапию



Г) иммунотерапию

**2955. [T034342] ОСНОВНОЙ ПРИНЦИП ДИСПАНСЕРИЗАЦИИ БОЛЬНЫХ С ЗАБОЛЕВАНИЯМИ ПАРОДОНТА ЗАКЛЮЧАЕТСЯ В**

А) активном выявлении больных с ранними формами патологии пародонта и их лечении

Б) лечении катарального гингивита

В) обучении правильным методикам гигиены полости рта

Г) санации зубов

**2956. [T034344] ЭНДОГЕННАЯ ПРОФИЛАКТИКА КАРИЕСА ВКЛЮЧАЕТ**

А) укрепление здоровья путём лечения общих заболеваний, закаливание

Б) гигиенический уход за полостью рта, который осуществляется в домашних условиях и в стоматологическом кабинете

В) уменьшение количества потребляемых углеводов

Г) применение препаратов фтора и кальция в виде лаков, гелей, аппликаций, полосканий

**2957. [T034345] ДИФФЕРЕНЦИАЛЬНУЮ ДИАГНОСТИКУ КАРИЕСА ДЕНТИНА (К 02.1) ПРОВОДЯТ С**

А) хроническим пульпитом (К 04.03)

Б) острым апикальным периодонтитом (К 04.4)

В) хроническим гиперпластическим пульпитом (К 04.05)

Г) гнойным пульпитом (К 04.02)

**2958. [T034346] ЭТИОЛОГИЧЕСКИМИ ФАКТОРАМИ РАЗВИТИЯ МЕСТНОЙ ГИПОПЛАЗИИ ЯВЛЯЮТСЯ**

А) воспалительный процесс, вовлекающий зачатки зубов или механическая травма развивающегося фолликула

Б) различные заболевания, возникающие у детей или беременной женщины в период формирования и минерализации зубов

В) наследственные нарушения процессов образования эмали и дентина

Г) эндокринные нарушения, в частности гиперфункция щитовидной железы

**2959. [T034348] ПРИ ПРОВЕДЕНИИ ЭЛЕКТРООДОНТОМЕТРИИ ПРИЧИННОГО ЗУБА ЦЕЛЕСООБРАЗНО НАЧАТЬ ИЗМЕРЕНИЕ С ЗУБА**

А) такого же на противоположной стороне зубной дуги

Б) любого другого

В) причинного

Г) антагониста

**2960. [T034350] ПАСТЫ ДЛЯ КОРНЕВЫХ КАНАЛОВ НА ОСНОВЕ ГИДРОКСИДА КАЛЬЦИЯ ПРИМЕНЯЮТСЯ ДЛЯ**

А) подавления роста бактерий корневого канала, стимуляции репаративных процессов

Б) остановки кровотечения

В) заполнения микропространств корневого канала и склеивания штифтов

Г) удаления смазанного слоя

**2961. [T034351] АДГЕЗИВНЫЕ СИСТЕМЫ 5А ПОКОЛЕНИЯ ПРЕДУСМАТРИВАЮТ ТЕХНИКУ ПРИМЕНЕНИЯ**

А) двухшаговую - кондиционирование тканей зуба 35-37% раствором Фосфорной кислоты и нанесение однокомпонентного адгезива на эмаль и дентин зуба Б) двухшаговую - кондиционирование тканей зуба самопротравливающим несмываемым праймером и нанесение однокомпонентного адгезива на эмаль и дентин зуба

В) трёхшаговую - кондиционирование тканей зуба 35-37% раствором Фосфорной кислоты, нанесение праймера на дентин и нанесение адгезива на эмаль и дентин зуба

Г) одношаговую - нанесение самопротравливающего адгезива на эмаль и дентин зуба

**2962. [T034352] ФОРМА КОРНЕВОГО КАНАЛА ПОСЛЕ ИНСТРУМЕНТАЛЬНОЙ ОБРАБОТКИ ДОЛЖНА БЫТЬ**

- А) конусной на всем протяжении
- Б) с параллельными стенками
- В) воронкообразной
- Г) округлой

**2963. [T034353] МЕСТНОЕ ЛЕЧЕНИЕ ТРАВМАТИЧЕСКОЙ ЯЗВЫ, СУЩЕСТВУЮЩЕЙ МЕНЕЕ 7 ДНЕЙ, ЗАКЛЮЧАЕТСЯ В**

А) устранении травмирующего фактора, антисептической обработке язвы, удалении некротических тканей протеолитическими ферментами, аппликациях обезболивающих средств и кератопластиков

Б) устранении травмирующего фактора, прижигании язвы, антисептической обработке язвы, аппликациях обезболивающих средств и кератопластиков

В) устранении травмирующего фактора, антисептической обработке язвы, хирургическом иссечении язвы, аппликациях обезболивающих средств

Г) устранении травмирующего фактора, антисептической обработке язвы, прижигании язвы, удалении некротических тканей протеолитическими ферментами

**2964. [T034354] ПРИ ХРОНИЧЕСКОМ ЯЗВЕННОМ ПУЛЬПИТЕ (К 04.04) ПОКАЗАН МЕТОД ЛЕЧЕНИЯ**

- А) витальная экстирпация
- Б) витальная ампутация
- В) биологический
- Г) девитальная экстирпация

**2965. [T034356] ДИСПАНСЕРНОЕ НАБЛЮДЕНИЕ ЗА ПАЦИЕНТАМИ С ЧАСТЫМИ ОБОСТРЕНИЯМИ ПАРОДОНТИТА ПРЕДУСМАТРИВАЕТ ПОВТОРНЫЕ ЯВКИ БОЛЬНЫХ**

- А) 1 раз в 3 месяца
- Б) 1 раз в месяц
- В) 1 раз в 6 месяцев
- Г) 1 раз в 12 месяцев

**2966. [T034357] ЦЕЛЬЮ САНИТАРНО-ПРОСВЕТИТЕЛЬНОЙ РАБОТЫ ЯВЛЯЕТСЯ**

А) выработка у населения убеждения в необходимости соблюдения правил здорового образа жизни на основе научных знаний причин заболеваний и методов их предупреждения

Б) предотвращение развития и появления рецидивов и осложнений заболеваний

В) предотвращение потери функций органов и систем организма путём восстановления утрат и потерь здоровья в результате заболеваний

Г) обнаружение факторов риска заболеваний и предотвращение конкретной патологии

**2967. [T034358] ДЛЯ МЕСТНОГО ЛЕЧЕНИЯ ОСТРОГО ГЕРПЕТИЧЕСКОГО СТОМАТИТА ПРИМЕНЯЮТ**

- А) Зовиракс
- Б) Солкосерил
- В) Нистатин
- Г) Метрогил-дента

**2968. [T034359] ДЛЯ МЕСТНОГО ЛЕЧЕНИЯ КАНДИДОЗА ПОЛОСТИ РТА ПРИМЕНЯЮТ**

- А) Канестен мазь
- Б) Гистаглобулин
- В) 0,05% раствор Хлоргексидина
- Г) Трипсин, Химотрипсин

**2969. [T034360] ДЛЯ ЭПИТЕЛИЗАЦИИ ЭРОЗИВНО-ЯЗВЕННЫХ ПОРАЖЕНИЙ СЛИЗИСТОЙ ОБОЛОЧКИ ПОЛОСТИ РТА НАЗНАЧАЮТ**

- А) Солкосерил
- Б) Метрогил-Дента гель
- В) Ламизил
- Г) Трипсин

**2970. [T034362] СОСТОЯНИЕ ЛИМФАТИЧЕСКИХ УЗЛОВ ЧЕЛЮСТНОЛИЦЕВОЙ ОБЛАСТИ ОЦЕНИВАЮТ ПРИ**

- А) пальпации
- Б) осмотре полости рта
- В) перкуссии
- Г) расспросе

**2971. [T034363] РАХИТ, ТУБЕРКУЛЁЗ МОГУТ ВЫЗЫВАТЬ**

- А) задержку прорезывания зубов
- Б) патологическое стирание
- В) эрозии
- Г) формирование сверхкомплектных зубов

**2972. [T034365] КОЛИЧЕСТВЕННОЕ ВЫРАЖЕНИЕ ПРОБЫ ШИЛЛЕРА – ПИСАРЕВА ОТОБРАЖАЕТ**

- А) йодное число Свракова
- Б) индекс РМА
- В) индекс КПУ
- Г) индекс Фукса

**2973. [T034368] ГЛУБОКОЕ БОЛЕЗНЕННОЕ ЗОНДИРОВАНИЕ ШИРОКО ВСКРЫТОЙ ПОЛОСТИ ЗУБА, ПОЯВЛЕНИЕ КРОВОТОЧИВОСТИ ПРИ ЗОНДИРОВАНИИ ЯВЛЯЕТСЯ СИМПТОМОМ**

- А) пульпита
- Б) некроза пульпы
- В) острого апикального периодонтита
- Г) дегенерации пульпы

**2974. [T034369] ДЛЯ ОПРЕДЕЛЕНИЯ ПОТРЕБНОСТИ В РАЗЛИЧНЫХ ВИДАХ ЛЕЧЕБНО-ПРОФИЛАКТИЧЕСКОЙ ПОМОЩИ БОЛЬНЫМ С ПАТОЛОГИЕЙ ПАРОДОНТА ИСПОЛЬЗУЮТ ИНДЕКС**

- А) SPITN
- Б) PNP
- В) Green, Vermillion
- Г) Silness, Loe

**2975. [T034370] КАНДИДОЗ РАЗВИВАЕТСЯ НА ФОНЕ ДЛИТЕЛЬНОГО ПРИЁМА**

- А) антибиотиков
- Б) поливитаминов
- В) нейрорептиков
- Г) ферментов

**2976. [T034371] ЗАБОЛЕВАНИЕ ЛЕЙКОПЛАКИЯ ОТНОСИТСЯ К**

- А) факультативному предраку
- Б) хейлиту
- В) дерматозу
- Г) облигатному предраку

**2977. [T034373] ПРИ ЭНДОДОНТИЧЕСКОЙ РАБОТЕ ПОСТОЯННОЕ ПЛОМБИРОВАНИЕ КОРНЕВОГО КАНАЛА ДОЛЖНО ПРОВОДИТЬСЯ**

- А) до дентино-цементного соединения
- Б) не доходя 2 мм от анатомической верхушки

- В) до анатомической верхушки
- Г) с выведением за анатомическую верхушку

**2978. [T034374] ПРИ ЛЕЧЕНИИ ХРОНИЧЕСКОГО ГИНГИВИТА ПРОВОДЯТ**

- А) коррекцию гигиены полости рта
- Б) аппликацию протеолитических ферментов
- В) гингивэктомию
- Г) склерозирующую терапию

**2979. [T034375] ЛЕЧЕНИЕ ХРОНИЧЕСКОГО РЕЦИДИВИРУЮЩЕГО АФТОЗНОГО СТОМАТИТА ПРОВОДИТСЯ**

- А) кератопластиками
- Б) противовирусными препаратами
- В) антибиотиками
- Г) противогрибковыми препаратами

**2980. [T034376] ПРИ ЛЕЧЕНИИ ГЕРПЕСА В НАЧАЛЕ ЗАБОЛЕВАНИЯ МЕРОПРИЯТИЯ НАПРАВЛЕНЫ НА**

- А) блокаду вируса
- Б) воздействие на микрофлору
- В) санацию полости рта
- Г) эпителизацию

**2981. [T034377] ТЭР – ТЕСТ ОСНОВАН НА**

- А) функциональной резистентности эмали к кислоте
- Б) оценке реминерализующих свойств слюны
- В) оценке кариесогенности зубного налёта
- Г) оценке гигиенического состояния полости рта

**2982. [T034378] НАИБОЛЕЕ ЭФФЕКТИВНЫМ МЕТОДОМ ПРОФИЛАКТИКИ КАРИЕСА, В РЕГИОНАХ С ПОНИЖЕННЫМ СОДЕРЖАНИЕМ ФТОРИДА В ПИТЬЕВОЙ ВОДЕ, ЯВЛЯЕТСЯ ПРИМЕНЕНИЕ**

- А) фторидсодержащих зубных паст
- Б) приём морепродуктов
- В) таблеток фторида натрия
- Г) фторидсодержащего лака

**2983. [T034426] САНАЦИЮ ПОЛОСТИ РТА БОЛЬНОГО С ПЕРЕЛОМОМ НИЖНЕЙ ЧЕЛЮСТИ НА ЭТАПЕ РЕАБИЛИТАЦИИ ПРОВОДЯТ**

- А) как только больному будет разрешено открывать рот
- Б) через неделю после получения травмы
- В) через 2 недели после получения травмы
- Г) через 3 недели после получения травмы

**2984. [T034427] ОДНОЙ ИЗ НАИБОЛЕЕ ДЕЙСТВЕННЫХ МЕР ПРОФИЛАКТИКИ РАКА СЛИЗИСТОЙ ОБОЛОЧКИ ПОЛОСТИ РТА ЯВЛЯЕТСЯ**

- А) периодический профилактический осмотр
- Б) устранение профессиональных вредностей
- В) устранение травм слизистой оболочки
- Г) отказ от раздражающей пищи

**2985. [T034428] ПОБУДИТЕЛЬНЫМ МОТИВОМ К ОТКАЗУ ОТ КУРЕНИЯ ЯВЛЯЕТСЯ**

- А) возможное озлокачествление лейкоплакии слизистой оболочки рта
- Б) возможная потеря вкуса
- В) возможное развитие ксеростомии
- Г) образование налёта курильщика на зубах

**2986. [T034429] ПРИ ОСТРОМ ТЕЧЕНИИ КАРИЕСА ЗУБОВ ДЕНТИН ИМЕЕТ ЦВЕТ**

- А) светло-жёлтый
- Б) коричневый
- В) чёрный
- Г) розовый

**2987. [T034430] ОСНОВНЫМ ДИФФЕРЕНЦИАЛЬНО-ДИАГНОСТИЧЕСКИМ ПРИЗНАКОМ ЭРОЗИИ ТВЁРДЫХ ТКАНЕЙ, ОТЛИЧАЮЩИМ ЕЁ ОТ КЛИНОВИДНОГО ДЕФЕКТА, ЯВЛЯЕТСЯ**

- А) форма дефекта
- Б) окрашивание Метиленовым синим
- В) болезненное зондирование
- Г) положительная холодовая проба

**2988. [T034431] В ЦЕЛЯХ ОНКОСКРИНИНГА СЛИЗИСТОЙ ОБОЛОЧКИ ПОЛОСТИ РТА И ГУБ ИСПОЛЬЗУЕТСЯ**

- А) система «Визилайт»
- Б) прибор «Диагност»
- В) интраоральная видеокамера
- Г) прибор «Флорида-проуб»

**2989. [T034432] ДЛЯ ПОДТВЕРЖДЕНИЯ ДИАГНОЗА "СИСТЕМНАЯ КРАСНАЯ ВОЛЧАНКА" НЕОБХОДИМА КОНСУЛЬТАЦИЯ ВРАЧА**

- А) ревматолога
- Б) дерматолога
- В) кардиолога
- Г) нефролога

**2990. [T034433] ПРИ ИСТИННОЙ ПУЗЫРЧАТКЕ ДОСТОВЕРЕН ТАКОЙ РЕЗУЛЬТАТ ИММУНОФЛЮОРЕСЦЕНТНОГО ИССЛЕДОВАНИЯ, КАК ЗЕЛЕНОВАТОЕ СВЕЧЕНИЕ**

- А) межклеточных контактов в шиповидном слое эпителия слизистой оболочки полости рта
- Б) всей базальной мембраны слизистой оболочки полости рта
- В) стенок сосудов в собственной пластинке слизистой оболочке полости рта
- Г) участков базальной мембраны слизистой оболочки полости рта

**2991. [T034435] ДЛЯ ХРОНИЧЕСКОГО ФИБРОЗНОГО ПУЛЬПИТА ХАРАКТЕРНЫ ДАННЫЕ ЭЛЕКТРООДОНТОМЕТРИИ (МКА)**

- А) 20-30
- Б) 70-90
- В) 50
- Г) 120

**2992. [T034436] РЕШАЮЩЕЕ ЗНАЧЕНИЕ ПРИ ПОСТАНОВКЕ ДИАГНОЗА "ХРОНИЧЕСКИЙ ПЕРИОДОНТИТ" ОТВОДЯТ**

- А) данным рентгенологического исследования
- Б) анамнестическим данным
- В) перкуссии
- Г) термической пробе

**2993. [T034437] ОБОСТРЕНИЮ ВОСПАЛЕНИЯ В ПАРОДОНТЕ СООТВЕТСТВУЕТ**

- А) гнойное отделяемое из клинического кармана
- Б) гиперестезия твёрдых тканей зуба
- В) рецессия десны
- Г) клинический карман глубиной 6-8 мм

**2994. [T034438] РЕНТГЕНОЛОГИЧЕСКИМ КРИТЕРИЕМ ХРОНИЧЕСКОГО ГЕНЕРАЛИЗОВАННОГО ПАРОДОНТИТА СРЕДНЕЙ СТЕПЕНИ ТЯЖЕСТИ ЯВЛЯЕТСЯ ДЕСТРУКЦИЯ КОСТНОЙ ТКАНИ**

- А) генерализованная от  $\frac{1}{3}$  до  $\frac{1}{2}$  длины корней зубов
- Б) локализованная от  $\frac{1}{3}$  до  $\frac{1}{2}$  длины корней зубов
- В) генерализованная до  $\frac{1}{3}$  длины корней зубов
- Г) локализованная до  $\frac{2}{3}$  длины корней зубов

**2995. [T034439] К ПРЕПАРАТАМ ДЛЯ ИНДИВИДУАЛЬНОЙ ПРОФИЛАКТИКИ КАРИЕСА ЗУБОВ ОТНОСЯТ ГЕЛИ**

- А) РОКС Медикал
- Б) Хлосайт
- В) Метрогил Дента
- Г) Холисал

**2996. [T034440] ДИСПАНСЕРНЫЕ СРОКИ НАБЛЮДЕНИЯ ПРИ ЭРОЗИВНОЯЗВЕННОЙ ФОРМЕ ЛЕЙКОПЛАКИИ СЛИЗИСТОЙ ОБОЛОЧКИ ПОЛОСТИ РТА**

- А) каждые 3-4 месяца в течение 5 лет
- Б) после выявления заболевания через 1,5-2 месяца
- В) 1 раз в год в течение 3 лет
- Г) 1 раз в 3 года

**2997. [T034442] ГИГИЕНИЧЕСКИЙ ИНДЕКС ПО МЕТОДУ ФЁДОРОВА-ВОЛОДКИНОЙ ОПРЕДЕЛЯЕТСЯ С ПОМОЩЬЮ РАСТВОРА**

- А) Шиллера-Писарева
- Б) Фурацилина 0,005%
- В) Хлоргексидина биглюконата 2%
- Г) Гипохлорита натрия 3%

**2998. [T034443] К ЛЕКАРСТВЕННЫМ ПРЕПАРАТАМ, ПРИМЕНЯЕМЫМ ПРИ АНАФИЛАКТИЧЕСКОМ ШОКЕ, ОТНОСЯТ**

- А) Преднизолон, Кордиамин
- Б) 40% раствор Глюкозы, Но-шпа
- В) Камфора, Димедрол
- Г) Нашатырный спирт

**2999. [T034444] К ФИЗИОТЕРАПЕВТИЧЕСКИМ ПРОЦЕДУРАМ, НАЗНАЧАЕМЫМ ПРИ ГИПЕРЕСТЕЗИИ ТВЁРДЫХ ТКАНЕЙ ЗУБА, ОТНОСЯТ**

- А) электрофорез, фонофорез с глюконатом Са
- Б) электросон
- В) Дарсонваль
- Г) гидромассаж дёсен

**3000. [T034445] ЭТИОТРОПНЫМ СРЕДСТВОМ МЕСТНОГО ЛЕЧЕНИЯ КАТАРАЛЬНОГО ГИНГИВИТА ЯВЛЯЮТСЯ**

- А) антисептики
- Б) противовоспалительные препараты
- В) десенсибилизирующие препараты
- Г) дезодорирующие растворы

**3001. [T034446] ПРИ ЛЕЧЕНИИ КАРИОЗНЫХ ПОЛОСТЕЙ II КЛАССА ПО БЛЭКУ ИСПОЛЬЗУЮТСЯ ПЛОМБИРОВОЧНЫЕ МАТЕРИАЛЫ**

- А) нано-, макро-наполненные композиционные
- Б) стеклоиономерные цементы
- В) микронаполненные композиционные
- Г) поликарбоксилатные цементы

**3002. [T034447] ПРИ ВЫБОРЕ МЕТОДА ЛЕЧЕНИЯ ПУЛЬПИТА ДАННЫЕ АНАМНЕЗА, СОПУТСТВУЮЩИЕ ЗАБОЛЕВАНИЯ, УЧИТЫВАЮТСЯ**

- А) обязательно
- Б) только при биологическом методе
- В) только, если лечение предполагается с использованием анестезии

Г) если пациент перенёс инфаркт миокарда 6 месяцев назад

**3003. [T034449] СИСТЕМНАЯ ГИПОПЛАЗИЯ ЭМАЛИ ПОСТОЯННЫХ ЗУБОВ ВОЗНИКАЕТ**

- А) после тяжёлых заболеваний в первые 2 года жизни
- Б) после удаления временного (молочного) зуба по поводу травмы
- В) если временные зубы были поражены кариесом
- Г) при злоупотреблении пищей, богатой углеводами

**3004. [T034450] ПРИ ЛЕЧЕНИИ ЗУБОВ ПО ПОВОДУ ХРОНИЧЕСКОГО ПЕРИОДОНТИТА В СТАДИИ ОБОСТРЕНИЯ**

- А) антибиотики назначаются с учётом анамнеза и клинической картины
- Б) антибиотики назначаются всегда
- В) антибиотики не назначаются
- Г) антибиотики назначаются в виде полосканий

**3005. [T034452] ПЕРЧАТКИ И МАСКИ НА СТОМАТОЛОГИЧЕСКОМ ПРИЁМЕ**

- А) меняются после каждого пациента
- Б) после использования стерилизуются в автоклаве
- В) не меняются, обрабатываются раствором антисептика после каждого пациента
- Г) выбрасываются в пакет с отходами с литерой «А»

**3006. [T034454] ПРИ ЛЕЧЕНИИ ВОСПАЛИТЕЛЬНЫХ ЗАБОЛЕВАНИЙ ПАРОДОНТА ШИРОКО ИСПОЛЬЗУЕТСЯ АНТИСЕПТИЧЕСКИЙ ПРЕПАРАТ**

- А) Хлоргексидин
- Б) Бетадин
- В) Вокадин
- Г) Гипохлорит натрия

**3007. [T034455] ДЛЯ ФИКСАЦИИ ПОЛИМЕРНЫХ ЛЕНТ ПРИ ШИНИРОВАНИИ ЗУБОВ С ПАТОЛОГИЧЕСКОЙ ПОДВИЖНОСТЬЮ ИСПОЛЬЗУЕТСЯ**

- А) текучий светоотверждаемый композит
- Б) стеклоиономерный цемент
- В) ормокеры
- Г) пакуемый композиционный материал

**3008. [T034456] ДЛЯ УДАЛЕНИЯ ЗУБНЫХ ОТЛОЖЕНИЙ, ГРАНУЛЯЦИЙ ИЗ ПАРОДОНТАЛЬНОГО КАРМАНА ГЛУБИНОЙ БОЛЕЕ 3 ММ ИСПОЛЬЗУЮТ**

- А) универсальную и зоноспецифическую кюрету
- Б) серповидный скейлер
- В) пародонтальный зонд
- Г) эксплорер

**3009. [T034462] МАКСИМАЛЬНО ДОПУСТИМАЯ ДОЗА 2% РАСТВОРА НОВОКАИНА ПРИ ОДНОКРАТНОЙ ИНЪЕКЦИИ СОСТАВЛЯЕТ (МЛ)**

- А) 50
- Б) 25
- В) 100
- Г) 150

**3010. [T034463] ДЛЯ ОПРЕДЕЛЕНИЯ КАЧЕСТВЕННОЙ ПРОБЫ НА НОВОКАИН ИСПОЛЬЗУЕТСЯ**

- А) Перманганат калия
- Б) Перекись водорода
- В) Хлорид натрия
- Г) Фурациллин

**3011. [T034465] ВЕРОЯТНОСТЬ ПЕРФОРАЦИИ ДНА ВЕРХНЕЧЕЛЮСТНОГО СИНУСА НАИБОЛЕЕ ВЫСОКА ПРИ УДАЛЕНИИ НА ВЕРХНЕЙ ЧЕЛЮСТИ**

- А) первого моляра
- Б) клыка
- В) первого премоляра
- Г) второго премоляра

**3012. [T034466] НАИБОЛЕЕ ПРЕДПОЧТИТЕЛЬНЫМ МЕТОДОМ ОБСЛЕДОВАНИЯ ПРИ ПОДОЗРЕНИИ НА ПЕРФОРАЦИЮ ДНА ВЕРХНЕЧЕЛЮСТНОГО СИНУСА ЯВЛЯЕТСЯ**

- А) носоротовая воздушная проба
- Б) передняя риноскопия
- В) обзорная рентгенография
- Г) пункция верхнечелюстного синуса

**3013. [T034467] ПРИ НАЛИЧИИ В АНАМНЕЗЕ ПЕРЕНЕСЁННОГО ИНФЕКЦИОННОГО ГЕПАТИТА СЛЕДУЕТ ПРОВЕСТИ ИССЛЕДОВАНИЕ**

- А) австралийский антиген крови
- Б) клинический анализ крови
- В) скорость оседания эритроцитов
- Г) электролит крови

**3014. [T034468] ОСНОВАНИЕМ ДЛЯ ОБСЛЕДОВАНИЯ БОЛЬНОГО НА ВИЧ СЛУЖИТ**

- А) полилимфаденит неясной этиологии
- Б) одонтогенный лимфаденит
- В) специфический лимфаденит
- Г) тонзиллогенный лимфаденит

**3015. [T034470] СПОСОБОМ ПЕРЕДАЧИ ИНФЕКЦИИ ПРИ ЭПИДЕМИЧЕСКОМ ПАРОТИТЕ ЯВЛЯЕТСЯ**

- А) воздушно-капельный
- Б) алиментарный
- В) контактный
- Г) половой

**3016. [T034473] КРИТЕРИЕМ ОЦЕНКИ САНИТАРНОГО СОСТОЯНИЯ СТЕРИЛИЗАЦИОННОЙ В ПОЛИКЛИНИКЕ ЯВЛЯЕТСЯ**

- А) бактериологический контроль
- Б) данные учёта журнала стерилизации
- В) данные визуального контроля стерилизационной
- Г) определение концентрации дезинфицирующих растворов

**3017. [T034474] БОЛЬНОЙ ЖАЛУЕТСЯ НА РВОТУ, ОДЫШКУ, ПОВЫШЕНИЕ ТЕМПЕРАТУРЫ ТЕЛА ДО 41°C, ПОДЧЕЛЮСТНЫЕ ЛИМФАТИЧЕСКИЕ УЗЛЫ УВЕЛИЧЕНЫ, НА КОЖЕ ЛИЦА ВЫРАЖЕННОЕ СИММЕТРИЧНОЕ ПОКРАСНЕНИЕ С ЧЁТКИМИ ГРАНИЦАМИ. ДИАГНОЗОМ ЯВЛЯЕТСЯ**

- А) рожистое воспаление
- Б) стрептодермия
- В) флебит лицевых вен
- Г) сибирская язва

**3018. [T034475] У БОЛЬНОГО БОЛЬ В ОБЛАСТИ ПОДЧЕЛЮСТНОЙ СЛЮННОЙ ЖЕЛЕЗЫ, КОТОРАЯ УСИЛИВАЕТСЯ ПРИ ПРИЁМЕ ПИЩИ. ПРИ ПАЛЬПАЦИИ ЖЕЛЕЗА БОЛЕЗНЕННА, В ПОЛОСТИ РТА ВЫВОДНОЙ ПРОТОК В ВИДЕ ПЛОТНОГО ТЯЖА. ДИАГНОЗОМ ЯВЛЯЕТСЯ**

- А) калькулёзный сиаладенит



- Б) острый сиаладенит
- В) сиалоз
- Г) киста слюнной железы

**3019. [T034476] ЧЕРЕЗ 3 ЧАСА ПОСЛЕ УДАЛЕНИЯ ЗУБА У БОЛЬНОГО НАЧАЛОСЬ КРОВОТЕЧЕНИЕ ИЗ ЛУНКИ УДАЛЁННОГО ЗУБА. ВАША ТАКТИКА ЗАКЛЮЧАЕТСЯ В**

- А) ушивании лунки
- Б) тампонаде йодоформенной турундой
- В) наложении давящей повязке и парентеральном введении аминокaproновой кислоты
- Г) тампонаде лунки тампоном с аминокaproновой кислотой

**3020. [T034477] ВРАЧ СЛУЧАЙНО ПОРАНИЛ КОЖУ РУКИ ПРИ ОКАЗАНИИ ПОМОЩИ ВИЧ-ИНФИЦИРОВАННОМУ. ЕГО ПЕРВООЧЕРЕДНЫЕ ДЕЙСТВИЯ - ВЫДАВИТЬ КРОВЬ, ОБРАБОТАТЬ**

- А) 70% раствором спирта
- Б) крепким раствором Калия перманганата
- В) 5% раствором Йода
- Г) 3% раствором Перекиси водорода

**3021. [T034479] ДИАГНОСТИКА ПЕРИОДОНТИТА НАПРАВЛЕНА НА ОПРЕДЕЛЕНИЕ СОСТОЯНИЯ**

- А) периапикальных тканей и показаний к лечению
- Б) костной ткани альвеолы и зубо-десневого соединения
- В) костной ткани альвеолы и состояния периапикальных тканей
- Г) костной ткани альвеолы и показаний к лечению

**3022. [T034480] НАРУШЕНИЕ ЧУВСТВИТЕЛЬНОСТИ НИЖНЕЙ ГУБЫ ВОЗНИКАЕТ ПРИ**

- А) очаговом одонтогенном остеомиелите тела нижней челюсти в области моляров
- Б) остром перикороните от нижнего третьего моляра
- В) остром периостите нижней челюсти в области резцов
- Г) фурункуле нижней губы

**3023. [T034481] ОЦЕНКА ЭФФЕКТИВНОСТИ ПРОТИВОМИКРОБНОЙ ТЕРАПИИ ПРИ ОДОНТОГЕННЫХ ВОСПАЛИТЕЛЬНЫХ ЗАБОЛЕВАНИЯХ ЧЕЛЮСТНОЛИЦЕВОЙ ОБЛАСТИ ПРОВОДИТСЯ ЧЕРЕЗ (ЧАС)**

- А) 48-72
- Б) 24-48
- В) 12-24
- Г) 72-86

**3024. [T034482] ЛУЧШИМ ПРОФИЛЕМ ПРОТИВОВОСПАЛИТЕЛЬНОЙ ЭФФЕКТИВНОСТИ И БЕЗОПАСНОСТИ ОБЛАДАЮТ НЕСТЕРОИДНЫЕ ПРОТИВОВОСПАЛИТЕЛЬНЫЕ ПРЕПАРАТЫ**

- А) высокоселективные ингибиторы циклооксигеназы 2
- Б) неселективные ингибиторы циклооксигеназы 1 и 2
- В) селективные ингибиторы циклооксигеназы 1
- Г) селективные ингибиторы циклооксигеназы 2

**3025. [T034483] ЛЕЧЕБНАЯ ТАКТИКА ВРАЧА ПРИ ОСТРОМ ГНОЙНОМ ПЕРИОСТИТЕ ЧЕЛЮСТИ СОСТОИТ В**

- А) вскрытии поднадкостничного абсцесса, дренировании раны
- Б) пломбировании канала, назначении физического лечения
- В) ампутации корня причинного зуба
- Г) резекции верхушки корня причинного зуба

**3026. [T034485] ИЗБИРАТЕЛЬНОЕ ПРИШЛИФОВЫВАНИЕ ЗУБОВ ПРИ ПАТОЛОГИИ ВИСОЧНО-НИЖНЕЧЕЛЮСТНОГО СУСТАВА (ВНЧС) ПРОВОДИТСЯ С ЦЕЛЮ**

- А) нормализации функциональной окклюзии
- Б) устранения острых краёв зубов
- В) снижения окклюзионной высоты
- Г) достижения плавности движений нижней челюсти

**3027. [T034486] КРИТЕРИЕМ ОЦЕНКИ САНИТАРНОГО СОСТОЯНИЯ ХИРУРГИЧЕСКОГО КАБИНЕТА ЯВЛЯЕТСЯ**

- А) бактериологический контроль
- Б) регулярность генеральных уборок
- В) контроль за санитарным состоянием старшей медицинской сестрой
- Г) регулярность влажных уборок

**3028. [T034487] ПОД ОНКОЛОГИЧЕСКОЙ НАСТОРОЖЁННОСТЬЮ ПОНИМАЮТ ЗНАНИЕ**

- А) ранних симптомов заболевания
- Б) допустимых доз лучевой терапии
- В) препаратов для лечения
- Г) результатов биопсии

**3029. [T034488] РЕНТГЕНОДИАГНОСТИЧЕСКИМ МЕТОДОМ, НАИБОЛЕЕ ЧАСТО ПРИМЕНЯЕМЫМ В ЧЕЛЮСТНО-ЛИЦЕВОЙ ХИРУРГИИ ДЛЯ ДИАГНОСТИКИ ОНКОЛОГИЧЕСКИХ ЗАБОЛЕВАНИЙ ЧЕЛЮСТЕЙ, ЯВЛЯЕТСЯ**

- А) внеротовая рентгенография или томография
- Б) томография
- В) ангиография
- Г) сиалография

**3030. [T034489] СИАЛОГРАФИЧЕСКИЙ ПРИЗНАК ПАРЕНХИМАТОЗНОГО ПАРОТИТА ХАРАКТЕРИЗУЕТСЯ СКОПЛЕНИЕМ РЕНТГЕНОКОНТРАСТНОЙ МАССЫ В ПАРЕНХИМЕ ЖЕЛЕЗЫ В ВИДЕ**

- А) «гроздьев винограда»
- Б) «чернильного пятна»
- В) сужения протоков паренхимы
- Г) расширения и сужения протока

**3031. [T034490] ПРИ ПЕРФОРАЦИИ ВЕРХНЕЧЕЛЮСТНОЙ ПАЗУХИ ПРИ УДАЛЕНИИ ЗУБА, ОСЛОЖНЁННОЙ ОСТРЫМ ВЕРХНЕЧЕЛЮСТНЫМ СИНУСИТОМ (БЕЗ НАЛИЧИЯ КОРНЯ ЗУБА В ВЕРХНЕЧЕЛЮСТНОЙ ПАЗУХЕ), ПОКАЗАНО**

А) промывание пазухи антисептическими растворами (для снятия воспаления), проведение местной пластики соустья после ликвидации воспалительных явлений

- Б) срочное проведение синусотомии с пластикой соустья
- В) плановое проведение синусотомии с пластикой соустья
- Г) проведение местной пластики соустья без синусотомии

**3032. [T034491] ПЛАСТИКУ ВСТРЕЧНЫМИ ТРЕУГОЛЬНЫМИ ЛОСКУТАМИ ПО ЛИМБЕРГУ ИСПОЛЬЗУЮТ ПРИ**

- А) короткой уздечке языка
- Б) линейных келлоидных рубцах
- В) обширных дефектах мягких тканей
- Г) макроглоссии

**3033. [T034492] ТАКТИКА ЛЕЧЕНИЯ ПРИ ОСТРОМ ГНОЙНОМ ОДОНТОГЕННОМ ВЕРХНЕЧЕЛЮСТНОМ СИНУСИТЕ ЗАКЛЮЧАЕТСЯ В**

А) удалении причинного зуба, пункции и промывании верхнечелюстной пазухи, симптоматическом лечении

Б) синусотомии

В) пункции верхнечелюстной пазухи

Г) удалении причинного зуба, синусотомии

**3034. [T034493] ПРОФИЛАКТИКЕ ВОСПАЛИТЕЛЬНЫХ ЗАБОЛЕВАНИЙ ЧЕЛЮСТНО-ЛИЦЕВОЙ ОБЛАСТИ СПОСОБСТВУЕТ**

А) санация полости рта

Б) проведение профессиональной гигиены

В) уменьшение употребления углеводов

Г) приём фторидсодержащих препаратов

**3035. [T034494] ДЛЯ ОБРАБОТКИ РУК МЕДИЦИНСКОГО ПЕРСОНАЛА ПРИМЕНЯЕТСЯ РАСТВОР**

А) 0,5% Хлоргексидина биглюконата в 70% этиловом спирте

Б) 3% Перекиси водорода

В) Перманганата калия в разведении 1:10 000

Г) Фурацилина в разведении 1:5 000

**3036. [T034496] ЧЕЛЮСТНО-ЛИЦЕВЫЕ ХИРУРГИ ДОЛЖНЫ ПРОХОДИТЬ ПРОФИЛАКТИЧЕСКИЕ МЕДИЦИНСКИЕ ОСМОТРЫ**

А) 1 раз в год

Б) 2 раза в год

В) только при поступлении на работу

Г) ежемесячно

**3037. [T034497] РЕНТГЕНОДИАГНОСТИЧЕСКИМ МЕТОДОМ, НАИБОЛЕЕ ЧАСТО ПРИМЕНЯЕМЫМ В ХИРУРГИЧЕСКОЙ СТОМАТОЛОГИИ, ЯВЛЯЕТСЯ**

А) внутриротовая рентгенография

Б) панорамная рентгенография

В) рентгеноскопия

Г) томография - панорамная томография

**3038. [T034498] К ХИРУРГУ-СТОМАТОЛОГУ ОБРАТИЛСЯ БОЛЬНОЙ ДЛЯ САНАЦИИ ПОЛОСТИ РТА. ИЗ АНАМНЕЗА УСТАНОВЛЕНО, ЧТО У БОЛЬНОГО АЛЛЕРГИЧЕСКАЯ РЕАКЦИЯ НА ПЕНИЦИЛЛИН И НОВОКАИН. ВРАЧУ СЛЕДУЕТ**

А) направить на консультацию к аллергологу

Б) госпитализировать в стоматологический стационар

В) проконсультироваться у терапевта

Г) провести кожную пробу

**3039. [T034499] ПОКАЗАНИЕМ К УДАЛЕНИЮ НИЖНЕГО ЗУБА МУДРОСТИ ЯВЛЯЕТСЯ**

А) наличие полулуния Вассмунда и рецидивы воспалительного процесса при затруднённом прорезывании

Б) острый перикоронит

В) травма слизистой оболочки над зубом мудрости зубом-антагонистом

Г) отсутствие зуба-антагониста

**3040. [T034500] ТАКТИКА ЛЕЧЕНИЯ ОСТРОГО ОДОНТОГЕННОГО ОСТЕОМИЕЛИТА ЗАКЛЮЧАЕТСЯ В**

А) удалении «причинного» зуба, уменьшении напряжения тканей, вскрытии и дренировании очагов воспаления, назначении противовоспалительного лечения

Б) предупреждении развития инфекции и образования некроза

В) снижении сосудистой проницаемости и образования вазоактивных веществ, сохранении «причинного» зуба

Г) уменьшении общей интоксикации организма, снижении нейрогуморальных сдвигов, секвестрации

**3041. [T034501] ПОСЛЕ УДАЛЕНИЯ ЗУБОВ РЕКОМЕНДУЕТСЯ**

А) не принимать пищу и жидкость в течение 2-3 часов, делать ванночки с антисептическим раствором по показаниям, исключить грубую и горячую пищу, воздержаться от чистки зубов в течение суток после удаления зуба

Б) не употреблять горячую пищу или кофе через 2-3 часа после операции

В) проводить интенсивные антисептические полоскания полости рта не ранее, чем через 2 часа после проведенной операции

Г) назначить УВЧ терапию в термической дозе

**3042. [T038945] ПРОФИЛАКТИКА СТОМАТОЛОГИЧЕСКИХ ЗАБОЛЕВАНИЙ ПРЕДСТАВЛЯЕТ СОБОЙ**

А) систему государственных, социальных, медицинских, гигиенических и воспитательных мер, направленных на предупреждение возникновения стоматологических заболеваний и сохранение стоматологического здоровья населения

Б) систему мероприятий, направленных на обеспечение высокого уровня здоровья населения

В) комплекс мероприятий, направленных на предупреждение возникновения заболеваний

Г) комплекс мер, включающих диагностику заболеваний и динамическое наблюдение

**3043. [T038946] ДЛЯ ОПРЕДЕЛЕНИЯ ЗУБНОГО НАЛЁТА ИСПОЛЬЗУЮТ**

А) Метиленовый синий

Б) Фторид натрия

В) Хлорид натрия

Г) спиртовой йодосодержащий раствор

**3044. [T038947] ПЕЛЛИКУЛА ЗУБА ОБРАЗУЕТСЯ**

А) после прорезывания

Б) до прорезывания

В) в момент прорезывания

Г) во время образования зачатка

**3045. [T038948] ПЕРВИЧНАЯ ПРОФИЛАКТИКА СТОМАТОЛОГИЧЕСКИХ ЗАБОЛЕВАНИЙ ПРЕДСТАВЛЯЕТ СОБОЙ**

А) систему государственных, социальных, медицинских, гигиенических и воспитательных мер, направленных на предупреждение стоматологических заболеваний путём устранения причин и условий их возникновения, а также повышения устойчивости организма к воздействию неблагоприятных факторов окружающей природной, производственной и бытовой среды

Б) систему мероприятий, направленных на реабилитацию стоматологического статуса путём сохранения функциональных возможностей органов и тканей челюстно-лицевой области, в основном, методом замещения

В) комплекс мероприятий, направленных на предотвращение рецидивов и осложнений заболеваний

Г) систему мероприятий, направленных на лечение стоматологических заболеваний

**3046. [T038949] К ВИДАМ ЗУБНЫХ ОТЛОЖЕНИЙ ОТНОСИТСЯ**

А) минерализованные

Б) цветные

В) нецветные

Г) пищевые остатки

**3047. [T038950] МЕТОДОМ ВЫЯВЛЕНИЯ ЗУБНЫХ ОТЛОЖЕНИЙ ЯВЛЯЕТСЯ**

- А) окрашивание
- Б) рентгенологический
- В) определение с помощью микроскопа
- Г) биопсия

**3048. [T038951] ВЕЛИЧИНА PH ЗУБНОГО НАЛЁТА**

- А) изменяется
- Б) постоянная
- В) щелочная
- Г) кислая

**3049. [T038952] НАИБОЛЕЕ РЕЗИСТЕНТНЫ К КАРИЕСУ УЧАСТКИ ЭМАЛИ В ОБЛАСТИ**

- А) режущего края и бугров
- Б) фиссур и естественных ямок
- В) контактных поверхностей
- Г) шейки

**3050. [T038954] ПРОЦЕССЫ ИОННОГО ОБМЕНА, МИНЕРАЛИЗАЦИИ, РЕМИНЕРАЛИЗАЦИИ ОБЕСПЕЧИВАЮТ ТАКОЕ СВОЙСТВО ЭМАЛИ, КАК**

- А) проницаемость
- Б) микротвёрдость
- В) растворимость
- Г) микротвёрдость и растворимость

**3051. [T038956] ЗНАЧЕНИЕ PH ЗУБНОГО НАЛЁТА, ОЦЕНИВАЕМОЕ КАК КРИТИЧЕСКОЕ, СОСТАВЛЯЕТ**

- А) 5,5
- Б) 6,5
- В) 7,0
- Г) 8,0

**3052. [T038957] ПРИ УПОТРЕБЛЕНИИ УГЛЕВОДОВ НАИБОЛЕЕ ЗНАЧИМЫМ ФАКТОРОМ, ОБУСЛАВЛИВАЮЩИМ СОЗДАНИЕ КАРИЕСОГЕННОЙ СИТУАЦИИ В ПОЛОСТИ РТА, ЯВЛЯЕТСЯ**

- А) частота приёма сахара
- Б) форма приёма сахара
- В) количество принятого сахара
- Г) тип принятого сахара

**3053. [T038958] ОЧАГОВАЯ ДЕМИНЕРАЛИЗАЦИЯ ЭМАЛИ ВСТРЕЧАЕТСЯ НА ЗУБАХ**

- А) временных и постоянных
- Б) чаще временных
- В) временных
- Г) постоянных

**3054. [T038959] ДЛЯ ДИАГНОСТИКИ ОЧАГОВОЙ ДЕМИНЕРАЛИЗАЦИИ ЭМАЛИ ИСПОЛЬЗУЕТСЯ РАСТВОР**

- А) 2% раствор метиленового синего
- Б) Шиллера-Писарева
- В) 5% спиртовой раствор йода
- Г) эритрозина

**3055. [T038960] РЕМИНЕРАЛИЗУЮЩУЮ ТЕРАПИЮ РЕКОМЕНДУЕТСЯ ПРОВОДИТЬ ПРИ КАРИЕСЕ**

- А) в стадии пятна
- Б) глубоко
- В) осложнённом
- Г) среднем

**3056. [T038963] ОСНОВНЫМ ИСТОЧНИКОМ ПОСТУПЛЕНИЯ ФТОРИДОВ В ОРГАНИЗМ ЧЕЛОВЕКА ЯВЛЯЕТСЯ**

- А) питьевая вода
- Б) лекарства
- В) воздух
- Г) пища

**3057. [T038964] ОПТИМАЛЬНОЕ СОДЕРЖАНИЕ ФТОРИДОВ В ПИТЬЕВОЙ ВОДЕ В РАЙОНАХ С УМЕРЕННЫМ КЛИМАТОМ СОСТАВЛЯЕТ (МГ/Л)**

- А) 1,0
- Б) 0,2
- В) 0,5
- Г) 1,8

**3058. [T038965] ДЛЯ ПРОФИЛАКТИКИ КАРИЕСА ПОЛОСКАНИЯ 0,05% РАСТВОРОМ ФТОРИДА НАТРИЯ ПРОВОДЯТ**

- А) ежедневно
- Б) 1 раз в неделю
- В) 1 раз в 2 недели
- Г) 1 раз в полгода

**3059. [T038966] ПРИМЕНЕНИЕ ФТОРИДСОДЕРЖАЩЕГО ЛАКА СПОСОБСТВУЕТ ПРОФИЛАКТИКЕ КАРИЕСА ЗУБОВ**

- А) временных и постоянных
- Б) временных
- В) постоянных
- Г) только временных

**3060. [T038967] ПОКАЗАНИЕМ К НАЗНАЧЕНИЮ СИСТЕМНЫХ МЕТОДОВ ФТОРПРОФИЛАКТИКИ КАРИЕСА ЯВЛЯЕТСЯ УРОВЕНЬ ИНТЕНСИВНОСТИ КАРИЕСА У 12-ЛЕТНИХ ДЕТЕЙ**

- А) средний, высокий, очень высокий
- Б) низкий
- В) низкий, средний, высокий
- Г) очень низкий, низкий, средний

**3061. [T038968] ПРОФИЛАКТИЧЕСКАЯ ЭФФЕКТИВНОСТЬ ЭНДОГЕННЫХ МЕТОДОВ ФТОРПРОФИЛАКТИКИ В СОЧЕТАНИИ С ЭКЗОГЕННЫМИ МЕТОДАМИ**

- А) наиболее эффективна
- Б) неэффективна
- В) не имеет значения
- Г) эффективна только в период созревания эмали

**3062. [T038969] ТАБЛЕТКИ ФТОРИДА НАТРИЯ РЕКОМЕНДУЮТ ДАВАТЬ ДЕТЯМ**

- А) каждый день
- Б) через день
- В) 1 раз в неделю
- Г) 2 раза в неделю

**3063. [T038970] ПЕРИОД АКТИВНОЙ МИНЕРАЛИЗАЦИИ ФИССУР ПОСТОЯННЫХ МОЛЯРОВ ЗАКАНЧИВАЕТСЯ ПОСЛЕ ПРОРЕЗЫВАНИЯ ЗУБА**

- А) через 2-3 года
- Б) сразу
- В) через 5-6 лет
- Г) к 14 годам

**3064. [T038971] ГЕРМЕТИЗАЦИЮ ФИССУР ПОКАЗАНО ПРОВОДИТЬ ПОСЛЕ ПРОРЕЗЫВАНИЯ ЗУБА**

- А) сразу
- Б) через 2-3 года
- В) в течение всей жизни
- Г) через 4-6 лет

**3065. [T038972] ГЕРМЕТИЗАЦИЮ ФИССУР ПЕРВЫХ ПОСТОЯННЫХ МОЛЯРОВ РЕКОМЕНДУЕТСЯ ПРОВОДИТЬ В ВОЗРАСТЕ (ЛЕТ)**

- А) 6-8
- Б) 10-11
- В) 12-13
- Г) до 14

**3066. [T038973] ПРИ ОСМОТРЕ ХОРОШО ВИДЕН ГЕРМЕТИК**

- А) опаковый
- Б) прозрачный
- В) любой
- Г) и прозрачный, и опаковый

**3067. [T038974] ИЗ ПЕРЕЧИСЛЕННЫХ МАТЕРИАЛОВ ДЛЯ ГЕРМЕТИЗАЦИИ ЗУБОВ ЛУЧШЕ ИСПОЛЬЗОВАТЬ**

- А) Fissurit F
- Б) Revolution
- В) Ketac-Molar
- Г) Эвикрол

**3068. [T038975] К ПРИЧИНАМ ВОЗНИКНОВЕНИЯ ОЧАГОВОЙ ДЕМИНЕРАЛИЗАЦИИ ЭМАЛИ ОТНОСЯТ**

- А) микроорганизмы зубного налёта и простые углеводы пищи
- Б) избыточное содержание фтора в окружающей среде
- В) воспалительный процесс в развивающемся фолликуле
- Г) механическую травму развивающегося фолликула

**3069. [T038976] НЕПРЕМЕННОМИ СВОЙСТВАМИ ИСТИННЫХ ГЕРМЕТИКОВ ДОЛЖНЫ БЫТЬ**

- А) устойчивость к истиранию
- Б) выраженная опаковость
- В) хорошая текучесть
- Г) прозрачность

**3070. [T038977] ЛЕЧЕНИЕ ОЧАГОВОЙ ДЕМИНЕРАЛИЗАЦИИ ЭМАЛИ ПРОВОДЯТ ПРЕПАРАТАМИ, СОДЕРЖАЩИМИ**

- А) кальций и фтор
- Б) только фтор
- В) только кальций
- Г) литий

**3071. [T038979] В СОСТАВ ГИДРОКСИАПАТИТА НЕ ВХОДИТ ЭЛЕМЕНТ**

- А) F
- Б) Ca
- В) P
- Г) O

**3072. [T038980] ДЛЯ УСВАИВАНИЯ ОРГАНИЗМОМ КАЛЬЦИЯ НЕОБХОДИМ ВИТАМИН**

- А) D
- Б) A
- В) B
- Г) C

**3073. [T038984] С ПОМОЩЬЮ ВИТАЛЬНОГО ОКРАШИВАНИЯ ЭМАЛИ ОПРЕДЕЛЯЮТ**

- А) начальный кариес
- Б) флюороз
- В) системную гипоплазию
- Г) флюороз и гипоплазию

**3074. [T038985] КАРИЕСРЕЗИСТЕНТНОСТЬ ПРЕДСТАВЛЯЕТ СОБОЙ УСТОЙЧИВОСТЬ К ДЕЙСТВИЮ**

- А) кариесогенных факторов
- Б) кислот
- В) щелочей
- Г) кислот и щелочей

**3075. [T038986] ДЛЯ ОПРЕДЕЛЕНИЯ РАСПРОСТРАНЁННОСТИ И ИНТЕНСИВНОСТИ КАРИЕСА НУЖНО ЗНАТЬ**

- А) КПУ
- Б) РМА
- В) СРІТН
- Г) ИДЖ

**3076. [T038987] ИЗМЕНЕНИЕ ХИМИЧЕСКОГО СОСТАВА ЭМАЛИ ПРИ КАРИЕСЕ В СТАДИИ ПЯТНА СОПРОВОЖДАЕТСЯ**

- А) снижением микротвёрдости наружного слоя эмали меньше, чем подповерхностного
- Б) снижением микротвёрдости наружного слоя эмали больше, чем подповерхностного
- В) одинаковым снижением микротвёрдости наружного и подповерхностного слоёв
- Г) снижением микротвёрдости подповерхностного слоя

**3077. [T038988] К ОСНОВНЫМ МЕТОДАМ ДИАГНОСТИКИ КАРИЕСА В СТАДИИ ПЯТНА ОТНОСЯТ**

- А) витальное окрашивание
- Б) электроодонтодиагностику (ЭОД)
- В) рентгенографию
- Г) трансиллюминационный метод

**3078. [T038989] МЕТИЛЕНОВЫЙ СИНИЙ ИСПОЛЬЗУЮТ ДЛЯ**

- А) диагностики очаговой деминерализации
- Б) КПУ
- В) КПИ
- Г) РМА

**3079. [T038990] КУТИКУЛА ЗУБА ПРЕДСТАВЛЯЕТ СОБОЙ**

- А) редуцированные клетки эпителия эмалевого органа
- Б) производное гликопротеидов слюны
- В) скопление микроорганизмов и углеводов
- Г) скопление микроорганизмов с органическими и минеральными компонентами

**3080. [T038994] ПРИ УВЕЛИЧЕНИИ КОЛИЧЕСТВА МЯГКОГО ЗУБНОГО НАЛЁТА В ПОЛОСТИ РТА PH СЛЮНЫ**

- А) смещается в кислую сторону
- Б) смещается в щелочную сторону
- В) остаётся без изменений
- Г) становится нейтральным

**3081. [T038995] У ДЕТЕЙ ДО 5 ЛЕТ ГИГИЕНИЧЕСКОЕ СОСТОЯНИЕ ПОЛОСТИ РТА ОЦЕНИВАЮТ С ПОМОЩЬЮ ИНДЕКСА**

- А) Фёдорова-Володкиной
- Б) Грина-Вермиллиона



В) РНР

Г) КПУ(п)

**3082. [T038997] ПРИ ОПРЕДЕЛЕНИИ ИНДЕКСА ГИГИЕНЫ РНР ОЦЕНИВАЮТ ЗУБНОЙ НАЛЁТ ПО**

А) локализации

Б) кариесогенности

В) интенсивности

Г) толщине

**3083. [T038998] РНР ПРЕДСТАВЛЯЕТ СОБОЙ ИНДЕКС**

А) эффективности гигиены полости рта

Б) упрощённый гигиены полости рта

В) папиллярно-маргинально-альвеолярный

Г) нуждаемости в лечении заболеваний пародонта

**3084. [T038999] ПРИ ОПРЕДЕЛЕНИИ ИНДЕКСА РНР ОКРАШИВАЮТ ЯЗЫЧНЫЕ ПОВЕРХНОСТИ ЗУБОВ**

А) 3.6, 4.6

Б) 1.6, 2.6

В) 1.6, 4.6

Г) 1.6, 3.6

**3085. [T039000] ИНФОРМАЦИЮ О НАЛИЧИИ ЗУБНОГО КАМНЯ ДАЁТ ИНДЕКС**

А) ИГР-У

Б) КПУ

В) РНР

Г) Фёдорова-Володкиной

**3086. [T039002] ПРИ НЕУДОВЛЕТВОРИТЕЛЬНОЙ ГИГИЕНЕ ПОЛОСТИ РТА PH РОТОВОЙ ЖИДКОСТИ**

А) снижается

Б) увеличивается

В) не изменяется

Г) становится нейтральным

**3087. [T039006] ХРАНИТЬ ЗУБНУЮ ЩЁТКУ В ДОМАШНИХ УСЛОВИЯХ СЛЕДУЕТ В**

А) стакане рабочей частью вверх

Б) стакане рабочей частью вниз

В) футляре

Г) дезинфицирующем растворе

**3088. [T039007] ОЧИЩАЮЩЕЕ ДЕЙСТВИЕ ЗУБНЫХ ПАСТ ОБЕСПЕЧИВАЕТСЯ ВХОДЯЩИМИ В ИХ СОСТАВ КОМПОНЕНТАМИ**

А) абразивными

Б) связующими

В) ароматизирующими

Г) БАВ

**3089. [T039008] В КАЧЕСТВЕ ФТОРИДСОДЕРЖАЩИХ КОМПОНЕНТОВ В СОСТАВ ЛЕЧЕБНО-ПРОФИЛАКТИЧЕСКИХ ЗУБНЫХ ПАСТ ВКЛЮЧАЮТ ФТОРИД НАТРИЯ**

А) монофторфосфат, фторид олова, аминофторид

Б) аминофторид, фторид кальция, фторид железа

В) фторид олова, фторид кальция

Г) монофторфосфат, фторид олова, фторид кальция

**3090. [T039009] УДАЛЕНИЕ МИНЕРАЛИЗОВАННЫХ ЗУБНЫХ ОТЛОЖЕНИЙ В СТОМАТОЛОГИЧЕСКОЙ ПРАКТИКЕ ПРОИЗВОДИТСЯ ДЛЯ ПРОФИЛАКТИКИ**

- А) воспалительных заболеваний пародонта
- Б) флюороза
- В) местной гипоплазии
- Г) зубочелюстных аномалий

**3091. [T039011] ПРОФЕССИОНАЛЬНУЮ ГИГИЕНУ ПОЛОСТИ РТА РЕКОМЕНДУЕТСЯ ПРОВОДИТЬ**

- А) 2 раза в год
- Б) 1 раз в год
- В) 1 раз в 3 года
- Г) 1 раз в 2 года

**3092. [T039012] СОДЕРЖАНИЕ ФТОРИДОВ В ПАСТАХ, ПОСТУПАЮЩИХ В СВОБОДНУЮ ПРОДАЖУ, НЕ ДОЛЖНО ПРЕВЫШАТЬ (PPM)**

- А) 1500
- Б) 500
- В) 1000
- Г) 2000

**3093. [T039013] САНИТАРНО-ПРОСВЕТИТЕЛЬНУЮ РАБОТУ В ОТНОШЕНИИ ПОВЫШЕНИЯ СТОМАТОЛОГИЧЕСКОГО ЗДОРОВЬЯ ДОЛЖЕН ПРОВОДИТЬ**

- А) врач
- Б) родители
- В) дети
- Г) учащиеся

**3094. [T039014] ДЛЯ ЕЖЕДНЕВНОЙ ЧИСТКИ ЗУБОВ РЕКОМЕНДУЮТ ИСПОЛЬЗОВАТЬ ЗУБНУЮ ЩЁТКУ**

- А) средней жёсткости
- Б) мягкую
- В) жёсткую
- Г) очень жёсткую

**3095. [T039015] ЗУБОЧИСТКИ ИЗГОТАВЛИВАЮТ ИЗ**

- А) дерева и пластмассы
- Б) пластмассы
- В) гуттаперчи
- Г) силикона

**3096. [T039016] ДЛЯ УДАЛЕНИЯ ЗУБНОГО НАЛЁТА С ЗОНЫ ЭКВАТОРА АПРОКСИМАЛЬНЫХ ПОВЕРХНОСТЕЙ ЗУБОВ ИСПОЛЬЗУЮТ**

- А) флоссы
- Б) монопучковые зубные щётки
- В) зубные ёршики
- Г) лечебно-профилактические зубные щётки

**3097. [T039017] ДЛЯ УДАЛЕНИЯ ОСТАТКОВ ПИЩИ ИЗ МЕЖЗУБНЫХ ПРОМЕЖУТКОВ ЦЕЛЕСООБРАЗНО ИСПОЛЬЗОВАТЬ**

- А) флосс и зубочистку
- Б) гигиеническую зубную щётку
- В) лечебно-профилактическую зубную щётку
- Г) жевательную резинку

**3098. [T039018] ДЕТЯМ РЕКОМЕНДУЮТ ИСПОЛЬЗОВАТЬ ЗУБНЫЕ ЩЁТКИ**

- А) мягкие

- Б) очень мягкие
- В) жёсткие
- Г) средней жёсткости

**3099. [T039019] К ДОПОЛНИТЕЛЬНЫМ ПРЕДМЕТАМ ГИГИЕНЫ ОТНОСЯТСЯ ЗУБНЫЕ**

- А) ёршики
- Б) щётки
- В) порошки
- Г) пасты

**3100. [T039021] СИЛОВОЙ ВЫСТУП В КОНСТРУКЦИИ ЗУБНЫХ ЩЁТОК СЛУЖИТ ДЛЯ**

- А) чистки дистальных поверхностей жевательной группы зубов
- Б) осуществления массажа десны
- В) более эффективной чистки жевательной поверхности
- Г) определения срока службы щётки

**3101. [T039022] МЕТОДОМ ПЕРВИЧНОЙ ПРОФИЛАКТИКИ ВОСПАЛИТЕЛЬНЫХ ЗАБОЛЕВАНИЙ ПАРОДОНТА ЯВЛЯЕТСЯ**

- А) профессиональная гигиена полости рта
- Б) кюретаж пародонтальных карманов
- В) местная противовоспалительная терапия
- Г) шинирование подвижных зубов

**3102. [T039024] ВОЗ РЕКОМЕНДУЕТ ПРОВОДИТЬ НАЦИОНАЛЬНОЕ ЭПИДЕМИОЛОГИЧЕСКОЕ СТОМАТОЛОГИЧЕСКОЕ ОБСЛЕДОВАНИЕ ОДИН РАЗ В**

- А) 5 лет
- Б) 1 год
- В) 2 года
- Г) 3 года

**3103. [T039026] ИНТЕНСИВНОСТЬ КАРИЕСА ЗУБОВ У РЕБЁНКА 3 ЛЕТ ОЦЕНИВАЕТСЯ С ПОМОЩЬЮ ИНДЕКСА**

- А) кпу (з)
- Б) КПУ(з) и кпу(з)
- В) КПУ(з)
- Г) ИГР-У

**3104. [T039027] ИНТЕНСИВНОСТЬ КАРИЕСА В ПЕРИОД СМЕНЫ ЗУБОВ ОЦЕНИВАЕТСЯ С ПОМОЩЬЮ ИНДЕКСА**

- А) КПУ(з) и кпу(з)
- Б) кпу (з)
- В) КПУ(з)
- Г) ИГР-У

**3105. [T039028] СРІ ПРЕДСТАВЛЯЕТ СОБОЙ ИНДЕКС**

- А) коммунальный пародонтальный ВОЗ
- Б) интенсивности кариеса зубов
- В) эффективности гигиены полости рта
- Г) нуждаемости в лечении заболеваний пародонта

**3106. [T039029] КЛЮЧЕВОЙ ВОЗРАСТНОЙ ГРУППОЙ ДЛЯ ОЦЕНКИ СОСТОЯНИЯ ПОСТОЯННЫХ ЗУБОВ В ПОПУЛЯЦИИ ЯВЛЯЕТСЯ ВОЗРАСТ (ЛЕТ)**

- А) 12
- Б) 6
- В) 15
- Г) 35-44

**3107. [T039031] ПРИ ПРОВЕДЕНИИ ТУБЕРАЛЬНОЙ АНЕСТЕЗИИ ПОЯВИЛСЯ БЫСТРО НАРАСТАЮЩИЙ ОТЁК МЯГКИХ ТКАНЕЙ С ОГРАНИЧЕНИЕМ ОТКРЫВАНИЯ РТА, ЧТО ОБУСЛОВЛЕНО**

- А) травмой сосудов
- Б) травмой мышц при проведении анестезии
- В) анафилактическим шоком
- Г) непереносимостью анестетика

**3108. [T039032] У БОЛЬНОГО ЛИНЕЙНЫЙ ПЕРЕЛОМ НИЖНЕЙ ЧЕЛЮСТИ, НАЛОЖЕНА ЗУБО-ДЕСНЕВАЯ ШИНА С МЕЖЧЕЛЮСТНЫМ ВЫТЯЖЕНИЕМ, ЗАЖИВЛЕНИЕ ПРОХОДИЛО БЕЗ ОСЛОЖНЕНИЙ. СНЯТИЕ ШИН ПОКАЗАНО ЧЕРЕЗ**

- А) 3 недели
- Б) 10 дней
- В) 2 недели
- Г) 1 месяц

**3109. [T039033] РЕНТГЕНОЛОГИЧЕСКОЙ УКЛАДКОЙ ДЛЯ ДИАГНОСТИКИ ВНЧС ЯВЛЯЕТСЯ УКЛАДКА ПО**

- А) Шулеру
- Б) Вайсблату
- В) Вайсбрему
- Г) Тигерштедту

**3110. [T039034] СИМПТОМ ВЕНСАНА ОПРЕДЕЛЯЕТСЯ ПРИ**

- А) остеомиелите
- Б) периодонтите
- В) флегмоне
- Г) периостите

**3111. [T039035] ОСНОВНЫМ ЛЕЧЕНИЕМ КОСТНОГО АНКИЛОЗА ЯВЛЯЕТСЯ**

- А) хирургическое
- Б) консервативное
- В) терапевтическое
- Г) ортопедическое

**3112. [T039036] ОСНОВНЫМ ЛЕЧЕНИЕМ ВЫВИХА НИЖНЕЙ ЧЕЛЮСТИ ЯВЛЯЕТСЯ**

- А) вправление вывиха
- Б) медикаментозное
- В) пращевидная повязка
- Г) ортопедическое

**3113. [T039037] ДЛЯ ДИАГНОСТИКИ СМЕЩЕНИЯ СУСТАВНОГО ДИСКА ВИСОЧНО-НИЖНЕЧЕЛЮСТНОГО СУСТАВА (ВНЧС) ПРИМЕНЯЮТ МЕТОД**

- А) магнито-резонансной томографии ВНЧС
- Б) рентгенографии нижней челюсти в боковой проекции
- В) ортопантомографии
- Г) конусно-лучевой компьютерной томографии

**3114. [T039038] СМЕЩЕНИЕ БОЛЬШЕГО ОТЛОМКА ПОД ДЕЙСТВИЕ ТЯГИ ЖЕВАТЕЛЬНЫХ МЫШЦ ПРИ ОДНОСТОРОННЕМ ПЕРЕЛОМЕ НИЖНЕЙ ЧЕЛЮСТИ В ОБЛАСТИ УГЛА ПРОИСХОДИТ**

- А) медиально и вперёд
- Б) книзу и кзади
- В) кверху и вперёд
- Г) латерально и кверху

**3115. [T039039] РАСТВОРОМ АНТИСЕПТИКА, КОТОРЫЙ МОЖНО ИСПОЛЬЗОВАТЬ ДЛЯ АНТИСЕПТИЧЕСКОЙ ОБРАБОТКИ РАНЫ МЯГКИХ ТКАНЕЙ ЧЕЛЮСТНО-ЛИЦЕВОЙ ОБЛАСТИ, ЯВЛЯЕТСЯ**

- А) 0,05% водный Хлоргексидина биглюконата
- Б) Фурацилин 1:5000
- В) 2% спиртовой Йода
- Г) 30% Линкомицина гидрохлорида

**3116. [T039041] МЕТОДОМ ПРОФИЛАКТИКИ ПОСТТРАВМАТИЧЕСКОГО ОСТЕОМИЕЛИТА ЧЕЛЮСТЕЙ ЯВЛЯЕТСЯ**

- А) ранняя и надёжная иммобилизация отломков
- Б) временная иммобилизация отломков
- В) отсроченная иммобилизация отломков
- Г) физиотерапия

**3117. [T039042] НОРМАЛИЗАЦИЯ ТОНУСА ЖЕВАТЕЛЬНОЙ МУСКУЛАТУРЫ ЯВЛЯЕТСЯ ОСНОВНОЙ ЦЕЛЬЮ РЕАБИЛИТАЦИИ ПРИ**

- А) дисфункциональных заболеваний ВНЧС
- Б) вторичном деформирующем остеоартрозе
- В) анкилозе
- Г) неоартрозе

**3118. [T039043] СТОМАТОЛОГИЧЕСКИЙ СТАТУС НАСЕЛЕНИЯ РЕГИОНА ОЦЕНИВАЕТСЯ ПРИ ПРОВЕДЕНИИ**

- А) эпидемиологического обследования населения
- Б) плановой санации полости рта
- В) диспансеризации населения
- Г) осмотров по обращаемости

**3119. [T039044] ДЛЯ ПРЕДУПРЕЖДЕНИЯ ПРИСТУПА СТЕНОКАРДИИ У ПАЦИЕНТА ГРУППЫ РИСКА НЕОБХОДИМО ПЕРЕД НАЧАЛОМ ЛЕЧЕНИЯ ПРОВЕСТИ**

- А) предварительную медикаментозную подготовку (премедикацию)
- Б) ЭКГ
- В) кислородотерапию
- Г) тщательный сбор стоматологического анамнеза

**3120. [T039045] ДЕКУБИТАЛЬНАЯ ЯЗВА ВЫЗВАНА ФАКТОРОМ**

- А) механическим
- Б) химическим
- В) трофическим
- Г) физическим

**3121. [T039047] СИМПТОМОМ ПЕРЕЛОМА НИЖНЕЙ ЧЕЛЮСТИ НЕ ЯВЛЯЕТСЯ**

- А) деформация альвеолярного отростка нижней челюсти
- Б) подвижность костных отломков нижней челюсти
- В) кровотечение из разрыва слизистой альвеолярного отростка нижней челюсти
- Г) положительный симптом «непрямой нагрузки» при давлении на подбородочный отдел нижней челюсти

**3122. [T039048] ПРИ ЛЕЧЕНИИ ПЕРЕЛОМОВ ВЕРХНЕЙ ЧЕЛЮСТИ НЕ ИСПОЛЬЗУЮТСЯ ЛЕКАРСТВЕННЫЕ ПРЕПАРАТЫ**

- А) гипотензивные
- Б) антибиотики
- В) десенсебилизирующие
- Г) анальгетики

**3123. [T039049] К ПОКАЗАНИЯМ К ПРОВЕДЕНИЮ ОПЕРАЦИИ ЦИСТЭКТОМИИ ОТНОСЯТ**

А) небольших размеров кисту, расположенную в пределах 1-2 зубов  
Б) большие кисты верхней челюсти с разрушением костного дна полости носа и нёбной пластинки

В) кисту, в полость которой проецируются 3 и более интактных зуба

Г) обширные кисты с резким истончением основания

**3124. [T039050] ДЛЯ КОНСЕРВАТИВНОГО ЛЕЧЕНИЯ РУБЦОВОЙ КОНТРАКТУРЫ НИЖНЕЙ ЧЕЛЮСТИ ИСПОЛЬЗУЮТ**

А) парафино-, озокерито-, грязелечение

Б) антибиотики, десенсебилизирующие средства

В) УВЧ терапию

Г) химиотерапию

**3125. [T039051] ПРОФИЛАКТИКОЙ РАДИКУЛЯРНЫХ КИСТ ЧЕЛЮСТЕЙ ЯВЛЯЕТСЯ**

А) лечение хронических форм периодонтита

Б) профессиональная гигиена полости рта

В) отбеливание зубов

Г) удаление сверхкомплектных зубов

**3126. [T039052] ПРОФИЛАКТИКОЙ РАКА ЯЗЫКА ЯВЛЯЕТСЯ**

А) устранение травматического фактора (острые края зубов, зубных протезов)

Б) изготовление съёмных протезов

В) пункция верхнечелюстной пазухи

Г) изготовление виниров

**3127. [T039053] ФАКТОРОМ КУРЕНИЯ, НЕ ОКАЗЫВАЮЩИМ КАНЦЕРОГЕННОГО ВОЗДЕЙСТВИЯ НА ТКАНИ ЧЕЛЮСТНО-ЛИЦЕВОЙ ОБЛАСТИ, ЯВЛЯЕТСЯ**

А) запах изо рта

Б) температурное воздействие

В) химическое воздействие

Г) ионизирующее излучение

**3128. [T039054] ПРОФИЛАКТИКОЙ ОДОНТОГЕННЫХ ВОСПАЛИТЕЛЬНЫХ ЗАБОЛЕВАНИЙ НЕ ЯВЛЯЕТСЯ**

А) ортодонтическое лечение при аномалиях окклюзии

Б) профессиональная гигиена полости рта

В) лечение кариеса и его осложнений

Г) лечение заболеваний пародонта

**3129. [T039056] ВЕРОЯТНОСТЬ ПЕРФОРАЦИИ ДНА ВЕРХНЕЧЕЛЮСТНОГО СИНУСА НАИБОЛЕЕ ВЫСОКА ПРИ УДАЛЕНИИ НА ВЕРХНЕЙ ЧЕЛЮСТИ**

А) третьего моляра

Б) бокового резца

В) клыка

Г) второго премоляра

**3130. [T039057] ПРИ АНАФИЛАКТИЧЕСКОМ ШОКЕ ОБОСНОВАНО ПРИМЕНЕНИЕ КОМПЛЕКСА ЛЕЧЕБНЫХ МЕРОПРИЯТИЙ, КОТОРЫЙ ЗАКЛЮЧАЕТСЯ В**

А) прекращении введения аллергена, в/в введении антигистаминных препаратов, глюкокортикоидов, бронхоспазмолитиков, плазмозамещающих растворов

Б) помещении больного в горизонтальное положение с приподнятыми нижними конечностями, тройном приёме Сафара, оксигенотерапии, в/м введении дыша-тельных аналептиков

В) абсолютном покое, приёме Нитроглицерина, в/м или в/в введении анальгетиков, оксигенотерапии, введении спазмолитиков

Г) приёме Нитроглицерина, тройном приёме Сафара, оксигенотерапии, в/м введении дыхательных аналептиков

**3131. [T039059] САНИТАРНОЕ ПРОСВЕЩЕНИЕ ПРЕДСТАВЛЯЕТ СОБОЙ СПЕЦИАЛЬНУЮ ОБЛАСТЬ НАУКИ И ЗДРАВООХРАНЕНИЯ**

А) имеющую целью формирование поведения, направленного на обеспечение здоровья коллектива индивидуума и общества в целом

Б) имеющую целью формирование поведения, направленного на обеспечение готовности платить за медицинскую помощь коллектива индивидуума и общества в целом

В) имеющую целью увеличение "индекса здоровья"

Г) изучающую поведение людей в состоянии предболезни

**3132. ПРИ ПЛАНИРОВАНИИ ВОССТАНОВИТЕЛЬНЫХ ОПЕРАЦИЙ В ЧЕЛЮСТНО-ЛИЦЕВОЙ ОБЛАСТИ ДЛЯ ОПРЕДЕЛЕНИЯ УРОВНЯ ОКСИГЕНАЦИИ ТКАНЕЙ РЕКОМЕНДУЕТСЯ ПРОВЕСТИ**

А) полярографию

Б) миографию

В) рентгенографию

Г) томографию

**3133. ПРИ ПЛАНИРОВАНИИ ВОССТАНОВИТЕЛЬНЫХ ОПЕРАЦИЙ В ЧЕЛЮСТНО-ЛИЦЕВОЙ ОБЛАСТИ ДЛЯ ОПРЕДЕЛЕНИЯ ЛОКАЛЬНОГО КРОВОТОКА ТКАНЕЙ РЕКОМЕНДУЕТСЯ ПРОВЕСТИ**

А) фотоплетизмографию

Б) термографию

В) рентгенографию

Г) электромиографию

**3134. К СПЕЦИАЛЬНЫМ МЕТОДАМ ОБСЛЕДОВАНИЯ, ПРИМЕНЯЕМЫМ ХИРУРГОМ-СТОМАТОЛОГОМ, ОТНОСИТСЯ**

А) цитология

Б) опрос

В) пальпация

Г) перкуссия

**3135. К СПЕЦИАЛЬНЫМ МЕТОДАМ ОБСЛЕДОВАНИЯ, ПРИМЕНЯЕМЫМ ХИРУРГОМ-СТОМАТОЛОГОМ, ОТНОСИТСЯ**

А) биопсия

Б) осмотр

В) перкуссия

Г) аускультация

**3136. РЕАБИЛИТАЦИОННЫМ МЕРОПРИЯТИЕМ ПРИ ПЕРЕЛОМЕ НИЖНЕЙ ЧЕЛЮСТИ ЯВЛЯЕТСЯ**

А) лечебная физкультура

Б) металло-полимерный остеосинтез

В) двучелюстное шинирование

Г) фиксирующая подбородочно-теменная повязка

**3137. РЕАБИЛИТАЦИОННЫМ МЕРОПРИЯТИЕМ ПРИ ФЛЕГМОНЕ ПОДЧЕЛЮСТНОЙ ОБЛАСТИ ЯВЛЯЕТСЯ**

А) физиотерапия

Б) внутриротовой разрез

В) наружный разрез

Г) удаление причинного зуба

**3138. ОСНОВНЫМ ПРЕДРАСПОЛАГАЮЩИМ ФАКТОРОМ В РАЗВИТИИ ЗЛОКАЧЕСТВЕННЫХ ОПУХОЛЕЙ СЛИЗИСТОЙ ОБОЛОЧКИ ПОЛОСТИ РТА ЯВЛЯЕТСЯ**

А) хроническая травма

- Б) вторичная адентия
- В) гиперсаливация
- Г) наличие зубных камней

**3139. ЦЕЛЬЮ САНИТАРНО-ГИГИЕНИЧЕСКОГО ПРОСВЕЩЕНИЯ ЯВЛЯЕТСЯ ФОРМИРОВАНИЕ**

- А) стойких привычек здорового образа жизни
- Б) знаний о заболевании
- В) знаний о здоровой пище
- Г) знаний о структуре здравоохранения

**3140. К ПАССИВНЫМ ФОРМАМ ПРОВЕДЕНИЯ САНИТАРНОГИГИЕНИЧЕСКОГО ПРОСВЕЩЕНИЯ ОТНОСЯТ**

- А) выпуск брошюр, плакатов
- Б) лекции с населением
- В) беседы с населением
- Г) личные советы пациенту

**3141. К ФАКТОРАМ, ДЕЙСТВИЕ КОТОРЫХ ВО ВРЕМЯ БЕРЕМЕННОСТИ МОЖЕТ НАРУШАТЬ ФОРМИРОВАНИЕ ЗУБОЧЕЛЮСТНОЙ СИСТЕМЫ РЕБЁНКА, ОТНОСЯТ**

- А) токсикозы
- Б) наличие очагов деминерализации эмали
- В) изменение минерального состава слюны
- Г) чрезмерное употребление солёной пищи

**3142. К ФАКТОРАМ, ДЕЙСТВИЕ КОТОРЫХ ВО ВРЕМЯ БЕРЕМЕННОСТИ МОЖЕТ НАРУШАТЬ ФОРМИРОВАНИЕ ЗУБОЧЕЛЮСТНОЙ СИСТЕМЫ РЕБЁНКА, ОТНОСЯТ**

- А) экстрагенитальную патологию
- Б) мелкое преддверие полости рта у матери
- В) снижение минерализующего потенциала слюны
- Г) недостаток поступления фторида в организм

**3143. К ФАКТОРАМ, ДЕЙСТВИЕ КОТОРЫХ МОЖЕТ НАРУШАТЬ ФОРМИРОВАНИЕ ЗУБОЧЕЛЮСТНОЙ СИСТЕМЫ РЕБЁНКА, ОТНОСЯТ**

- А) заболевания новорождённых
- Б) ранний прикорм
- В) грудное вскармливание до 1 года
- Г) поступление фторида в организм ребёнка в оптимальной дозировке

**3144. ТОЛЩИНА ДИСТАЛЬНОГО ОТДЕЛА СУСТАВНОГО ДИСКА СОСТАВЛЯЕТ (ММ)**

- А) 3-4
- Б) 0-1
- В) 1,5-2
- Г) 1,5

**3145. ТОЛЩИНА МЕДИАЛЬНОГО ОТДЕЛА СУСТАВНОГО ДИСКА СОСТАВЛЯЕТ (ММ)**

- А) 1-1,5
- Б) 0-1
- В) 1,5-2
- Г) 3-4

**3146. УВЕЛИЧЕНИЕ УГЛА SPP-NSL СВИДЕТЕЛЬСТВУЕТ О**

- А) вращении верхней челюсти по часовой стрелке
- Б) горизонтальном направлении роста лицевого скелета
- В) ретрогнатическом типе профиля
- Г) вертикальном типе роста лицевого скелета



**3147. УВЕЛИЧЕНИЕ УГЛА SARGO СВИДЕТЕЛЬСТВУЕТ О**

- А) вращении нижней челюсти по часовой стрелке
- Б) горизонтальном направлении роста лицевого скелета
- В) ретрогнатическом типе профиля
- Г) вертикальном типе роста лицевого скелета

**3148. МЕТОД МОДЕЛИРОВКИ ЛИТОГО КАРКАСА МЕТАЛЛОКЕРАМИЧЕСКОЙ КОРОНКИ СОСТОИТ В**

- А) погружении гипсового штампа в разогретый воск с последующей моделировкой
- Б) нанесении базисного воска на модель с помощью моделировочных инструментов
- В) изготовлении трёх колпачков из полимерной пленки различной толщины
- Г) изготовлении платинового колпачка и нанесение на него воска

**3149. КАЧЕСТВО ОККЛЮЗИОННОГО КОНТАКТА ИСКУССТВЕННЫХ ЗУБОВ В ПОЛОСТИ РТА ПРОВЕРЯЕТСЯ**

- А) с помощью тонкой артикуляционной бумаги
- Б) визуально
- В) с помощью плотной копировальной бумаги
- Г) через 6 месяцев при наличии жалоб

**3150. ПРИ МАЛЕНЬКОМ ПРОСТРАНСТВЕ МЕЖДУ ДНОМ ПОЛОСТИ РТА И ДЕСНЕВЫМ КРАЕМ В БЮГЕЛЬНОМ ПРОТЕЗЕ ПРИМЕНЯЮТ**

- А) лингвальную пластинку
- Б) лингвальную дугу
- В) губные пелоты
- Г) щёчные пелоты

**3151. ПРИ ПРОВЕДЕНИИ ФУНКЦИОНАЛЬНОЙ ПРОБЫ ЭШЛЕРА-БИТНЕРА ПРОФИЛЬ ЛИЦА УЛУЧШАЕТСЯ, ЕСЛИ У ПАЦИЕНТА ИМЕЕТСЯ**

- А) ретрогнатия нижней челюсти
- Б) прогнатия верхней челюсти
- В) зубоальвеолярная форма дистальной окклюзии
- Г) макрогнатия верхней челюсти

**3152. ПАЛАТОККЛЮЗИЯ ПРЕДСТАВЛЯЕТ СОБОЙ СМЕЩЕНИЕ БОКОВЫХ ЗУБОВ**

- А) верхних орально
- Б) нижних орально
- В) верхних щёчно
- Г) нижних щёчно

**3153. ПРИ НЕПРАВИЛЬНОМ ИСКУССТВЕННОМ ВСКАРМЛИВАНИИ НАБЛЮДАЕТСЯ**

- А) задержка роста нижней челюсти в сагиттальной плоскости
- Б) макроглоссия и ротовое дыхание
- В) сужение нижней челюсти
- Г) увеличение нижней челюсти в сагиттальной плоскости

**3154. ДИСПАНСЕРНОЕ НАБЛЮДЕНИЕ РЕБЁНКА С ПЕРЕЛОМОМ МЫШЦЕЛКОВОГО ОТРОСТКА НИЖНЕЙ ЧЕЛЮСТИ ПРОДОЛЖАЕТСЯ ДО**

- А) 16-18-летнего возраста
- Б) 1 года после травмы
- В) 2 лет после травмы
- Г) выявления рентгенологических признаков костной мозоли в области перелома

**3155. ЗУБНЫЕ ПРОТЕЗЫ У ДЕТЕЙ ИСПОЛЬЗУЮТСЯ ДЛЯ**

- А) восстановления функции жевания и профилактики
- Б) сужения зубных рядов
- В) увеличения силы действующего аппарата

Г) расслабления жевательной мускулатуры

**3156. К ПОКАЗАНИЯМ К НАЗНАЧЕНИЮ СИСТЕМНЫХ МЕТОДОВ ФТОРИДПРОФИЛАКТИКИ ОТНОСЯТ**

А) низкое содержание фторидов в питьевой воде

Б) плохую гигиену полости рта

В) наследственное нарушение развития эмали и дентина

Г) перенесённые на первом году жизни инфекционные заболевания

**3157. ПЕРВИЧНАЯ ПРОФИЛАКТИКА КАРИЕСА ВРЕМЕННЫХ ЗУБОВ НАЧИНАЕТСЯ С**

А) начала периода минерализации зачатков

Б) момента прорезывания 1 зуба

В) момента рождения ребёнка

Г) момента прорезывания 5.2, 5.1, 6.1, 6.2

**3158. У ДЕТЕЙ ДО 4 ЛЕТ ПРИМЕНЯЮТСЯ ЗУБНЫЕ ПАСТЫ**

А) гигиенические

Б) содержащие антисептики

В) содержащие ферменты

Г) отбеливающие

**3159. [Т039564] ЧИСТИТЬ ЗУБЫ ЗУБНОЙ ЩЁТКОЙ НЕОБХОДИМО**

А) после прорезывания первых временных зубов

Б) при прорезывании постоянных зубов

В) с 1 года

Г) с 3 лет

**3160. К МЕТОДАМ СТОМАТОЛОГИЧЕСКОГО ПРОСВЕЩЕНИЯ НЕ ОТНОСЯТ**

А) лечение стоматологических заболеваний

Б) лекции

В) уроки здоровья

Г) беседы с детьми и родителями

**3161. ДЛЯ ДИАГНОСТИКИ НАЧАЛЬНОЙ ФОРМЫ КАРИЕСА ПРИМЕНЯЮТ**

А) методику витального окрашивания 2% раствором Метиленового синего

Б) определение индекса РМА

В) определение ТЭР-теста

Г) определение КОСРЭ-теста

**3162. ПОРАЖЕНИЕ ВСЕЙ КРАСНОЙ КАЙМЫ ГУБ, УГЛОВ РТА И ПРИЛЕЖАЮЩЕЙ КОЖИ НАБЛЮДАЕТСЯ ПРИ ХЕЙЛИТЕ**

А) атопическом

Б) glandулярном

В) эксфолиативном

Г) ангулярном

**3163. ПРИ АТОПИЧЕСКОМ ХЕЙЛИТЕ ЦЕЛЕСООБРАЗНО РЕКОМЕНДОВАТЬ**

А) диету с исключением аллергенов

Б) антигрибковую терапию

В) антибактериальную терапию

Г) противовирусную терапию

**3164. ЛЕЧЕНИЕ КАРИЕСА В СТАДИИ МЕЛОВИДНОГО ПЯТНА ЗАКЛЮЧАЕТСЯ В ПРИМЕНЕНИИ АППЛИКАЦИИ**

А) геля R.O.C.S. medical minerals

Б) раствора Нитрата серебра

В) раствора Шиллера-Писарева

Г) 0,005 % раствора Хлоргексидина

**3165. ПРИ ВКОЛОЧЕННОМ ВЫВИХЕ ПОСТОЯННОГО РЕЗЦА СО СФОРМИРОВАННЫМ КОРНЕМ ПОКАЗАНО**

А) произвести репозицию, фиксацию, наблюдение (рентгенография, ЭОД)

Б) зуб удалить

В) исключить нагрузки, наблюдение

Г) извлечь, трепанировать, депульпировать, запломбировать, реплантировать зуб

**3166. ПОВЫШЕННАЯ ЧУВСТВИТЕЛЬНОСТЬ ТВЁРДЫХ ТКАНЕЙ ЗУБА К МЕХАНИЧЕСКИМ, ХИМИЧЕСКИМ И ТЕМПЕРАТУРНЫМ РАЗДРАЖИТЕЛЯМ НАЗЫВАЕТСЯ**

А) гиперестезией

Б) гипоплазией

В) флюорозом

Г) периодонтитом

**3167. ДЛЯ ПРОВОДНИКОВОЙ АНЕСТЕЗИИ ИСПОЛЬЗУЮТ ИГЛУ ДЛИНОЙ (ММ)**

А) 29-42

Б) 19-25

В) 15-17

Г) 8-12

**3168. «СИМПТОМ НАПЁРСТКА» ЯВЛЯЕТСЯ КЛИНИЧЕСКИМ ПРИЗНАКОМ**

А) инфантильного способа глотания

Б) темпорального типа жевания

В) привычного ротового дыхания

Г) снижения высоты прикуса

**3169. КЛАССИФИКАЦИЯ ЭНГЛЯ ПОЗВОЛЯЕТ ОЦЕНИТЬ**

А) смыкание первых моляров

Б) смыкание зубных рядов в сагиттальной, вертикальной, трансверсальной плоскостях

В) функциональное состояние мышц

Г) сроки, размеры и количество зубов, развитие челюстных костей

**3170. ЭЛЕКТРООДОНТОМЕТРИЯ ПОЗВОЛЯЕТ ОЦЕНИТЬ СОСТОЯНИЕ**

А) пульпы

Б) твёрдых тканей зуба

В) альвеолярной кости

Г) десны

**3171. ВЕДУЩАЯ РОЛЬ В ВОЗНИКНОВЕНИИ ВОСПАЛЕНИЯ И ДЕСТРУКЦИИ ТКАНЕЙ ПАРОДОНТА ПРИНАДЛЕЖИТ**

А) анаэробным микроорганизмам

Б) аэробным микроорганизмам

В) вирусам

Г) грибам

**3172. ДЕФЕКТОМ СОПР В ПРЕДЕЛАХ ЭПИТЕЛИЯ ЯВЛЯЕТСЯ**

А) эрозия

Б) язва

В) киста

Г) папула

**3173. ВРЕМЯ ПРОТРАВЛИВАНИЯ ЭМАЛИ ПРИ ЛЕЧЕНИИ КАРИЕСА ДЕНТИНА СОСТАВЛЯЕТ (СЕК)**

А) 30

Б) 60

В) 5

Г) 15

**3174. ВИТАЛЬНАЯ ЭКСТИРПАЦИЯ ПРЕДСТАВЛЯЕТ СОБОЙ**

А) удаление всей пульпы под анестезией

Б) удаление всей пульпы после её девитализации

В) частичное сохранение пульпы в жизнеспособном состоянии

Г) удаление коронковой пульпы после её девитализации

**3175. ПРОТЕОЛИТИЧЕСКИЕ ФЕРМЕНТЫ НА ДЕСНУ ПОКАЗАНЫ ПРИ**

А) некрозе

Б) кровоточивости

В) ретракции

Г) гипертрофии

**3176. ПРИ СТОЙКОМ ТЕЧЕНИИ ЭРОЗИВНОЙ ФОРМЫ ПЛОСКОГО ЛИШАЯ ЭФФЕКТИВНО ПРИМЕНЕНИЕ**

А) кортикостероидов

Б) антигистаминных средств

В) антибиотиков

Г) ферментов

**3177. ПРИ МНОЖЕСТВЕННОМ КАРИЕСЕ ЗУБОВ ПРИМЕНЯЮТ**

А) ультрафонофорез препаратов кальция и фтора

Б) гидромассаж

В) магнитотерапию

Г) гальванизацию шейных симпатических узлов

**3178. ЭФФЕКТ МЕСТНОЙ ФЛЮОРИЗАЦИИ ОСНОВАН НА**

А) активности процессов реминерализации и образования фторапатита

Б) изменении рН зубного налёта

В) укреплении белковой матрицы эмали

Г) улучшении трофики зуба

**3179. НОЗОЛОГИЧЕСКОЙ ФОРМЕ ЗАБОЛЕВАНИЯ «ПОВЫШЕННОЕ СТИРАНИЕ ТВЁРДЫХ ТКАНЕЙ ЗУБОВ» ПО МКБ-10 СООТВЕТСТВУЕТ КОД**

А) K03.0

Б) K02.0

В) K03.3 Г) K00.3

**3180. НОЗОЛОГИЧЕСКОЙ ФОРМЕ ЗАБОЛЕВАНИЯ «ПОЛНОЕ ОТСУТСТВИЕ ЗУБОВ» ПО МКБ-10 СООТВЕТСТВУЕТ КОД**

А) K08.1

Б) K08.0

В) K01.1

Г) K01.0

**3181. ПРИ ДИАГНОСТИКЕ ЗАБОЛЕВАНИЙ ВИСОЧНОНИЖНЕЧЕЛЮСТНОГО СУСТАВА НАИБОЛЕЕ ИНФОРМАТИВНЫМ ДОПОЛНИТЕЛЬНЫМ МЕТОДОМ ОБСЛЕДОВАНИЯ ЯВЛЯЕТСЯ**

А) компьютерная томография

Б) магниторезонансная томография

В) ортопантомография

Г) панорамная рентгенография

**3182. РЕШЕНИЕ ОДНОЙ ИЗ ПЕРВООЧЕРЕДНЫХ ЗАДАЧ ЛЕЧЕНИЯ ПАЦИЕНТОВ С СИНДРОМОМ БОЛЕВОЙ ДИСФУНКЦИИ ВИСОЧНОНИЖНЕЧЕЛЮСТНОГО СУСТАВА (ВНЧС), ЗАКЛЮЧАЮЩЕЙСЯ В НОРМАЛИЗАЦИИ ПРОСТРАНСТВЕННОГО ПОЛОЖЕНИЯ НИЖНЕЙ ЧЕЛЮСТИ, СЛЕДУЕТ НАЧАТЬ**

А) со сплент-терапии

- Б) с внутримышечной инфильтрации болезненных участков жевательных мышц 0,25% раствором Лидокаина
- В) с микроволновой терапии на область ВНЧС и флюктуоризации - импульсных токов на область жевательных мышц
- Г) миогимнастики - комплекса упражнений, направленных на нормализацию движений нижней челюсти

**3183. ПЕРВУЮ КОРРЕКЦИЮ СЪЁМНОГО ЗУБНОГО ПРОТЕЗА ПОСЛЕ ЕГО НАЛОЖЕНИЯ СЛЕДУЕТ ПРОВОДИТЬ**

- А) на следующий день
- Б) через день
- В) на третий день
- Г) через неделю

**3184. РЕКОМЕНДАЦИИ ПО ГИГИЕНИЧЕСКОМУ УХОДУ ЗА СЪЁМНЫМИ ПРОТЕЗАМИ НЕОБХОДИМО ДАТЬ ПАЦИЕНТУ**

- А) на этапе наложения готового протеза
- Б) на этапе первой коррекции съёмного протеза
- В) на этапе получения оттисков
- Г) через неделю после наложения готового протеза

**3185. ЗУБНОЙ НАЛЁТ НЕ ОКРАШИВАЮТ ПРИ ОПРЕДЕЛЕНИИ ИНДЕКСА**

- А) зубного налёта Силлесс – Лое
- Б) гигиены Грина – Вермиллиона
- В) гигиенического Фёдорова – Володкиной
- Г) интердентального гигиенического

**3186. ОБЯЗАННОСТЬ ОБЕСПЕЧИТЬ БЕЗОПАСНЫЕ УСЛОВИЯ ТРУДА МЕДИЦИНСКОГО ПЕРСОНАЛА В СТОМАТОЛОГИЧЕСКОЙ МЕДИЦИНСКОЙ ОРГАНИЗАЦИИ ВОЗЛОЖЕНА НА**

- А) администрацию стоматологической медицинской организации
- Б) службу МЧС
- В) страховую медицинскую организацию
- Г) муниципальные органы управления здравоохранением

**3187. РЕАБИЛИТАЦИОННЫЕ МЕРОПРИЯТИЯ ПРИ СТОМАТОЛОГИЧЕСКИХ ЗАБОЛЕВАНИЯХ НЕОБХОДИМО ПРОВОДИТЬ**

- А) сразу же после лечения основного заболевания
- Б) до начала лечения
- В) в период диагностики основного заболевания
- Г) в период проведения лечебных мероприятий

**3188. РЕАБИЛИТАЦИОННУЮ ПРОГРАММУ ДЛЯ БОЛЬНЫХ С ПОЛНЫМ ОТСУТСТВИЕМ ЗУБОВ ПРОВОДЯТ**

- А) стоматолог-хирург, стоматолог-ортопед
- Б) врач-стоматолог общей практики, стоматолог-терапевт
- В) стоматолог-ортодонт, стоматолог-хирург
- Г) стоматолог-терапевт, стоматолог-хирург

**3189. ПРИ ВЗЯТИИ НА ДИСПАНСЕРНЫЙ УЧЁТ ПАЦИЕНТА ВРАЧ-СТОМАТОЛОГ ДОЛЖЕН ОФОРМИТЬ**

- А) контрольную карту диспансерного наблюдения (форма №030/у), медицинскую карту стоматологического больного (форма №043/у)
- Б) листок ежедневного учёта работы врача-стоматолога (зубного врача) стоматологической поликлиники, отделения, кабинета (форма 037/у-88)
- В) направление на консультацию и во вспомогательные кабинеты (форма 028/у)
- Г) медицинскую карту стационарного больного (форма 003/у)

**3190. МАКСИМАЛЬНЫЙ СРОК ЕДИНОЛИЧНОЙ ВЫДАЧИ ЛИСТКА НЕТРУДОСПОСОБНОСТИ ПРИ ЗАБОЛЕВАНИЯХ И ТРАВМАХ СОСТАВЛЯЕТ (ДНИ)**

- А) 10
- Б) 15
- В) 3
- Г) 30

**3191. К ПАТОЛОГИЧЕСКИМ ВИДАМ ПРИКУСА ОТНОСИТСЯ**

- А) глубокий
- Б) бипрогнатический
- В) ортогнатический
- Г) прямой

**3192. ПРИ ВНЕШНЕМ ОСМОТРЕ БОЛЬНЫХ С ДЕКОМПЕНСИРОВАННОЙ ФОРМОЙ ПОВЫШЕННОЙ СТИРАЕМОСТИ ЗУБОВ ВЫЯВЛЯЕТСЯ**

- А) углубление носогубных складок
- Б) асимметрия лица
- В) "птичье" лицо
- Г) увеличение нижней трети лица

**3193. ОТНОШЕНИЕ МЕЖДУ ЭКСТРА- И ИНТРААЛЬВЕОЛЯРНОЙ ЧАСТЯМИ ЗУБА ОСТАЁТСЯ НЕИЗМЕННЫМ ПРИ ФОРМЕ ФЕНОМЕНА ПОПОВА**

- А) I
- Б) II 2 группа
- В) II 1 группа
- Г) III

**3194. [T041243] ПЕРКУССИЯ ИСПОЛЬЗУЕТСЯ В ОРТОПЕДИЧЕСКОЙ СТОМАТОЛОГИИ ДЛЯ**

- А) выявления болевой реакции пародонта
- Б) определения глубины кариозной полости и чувствительности ее стенок
- В) определения тонуса мышц, выявления скрытых костных выступов
- Г) определения глубины патологического кармана

**3195. ФИЗИЧЕСКИЕ МЕТОДЫ ОБСЛЕДОВАНИЯ ПРИ ПОЛНОЙ ПОТЕРЕ ЗУБОВ ВКЛЮЧАЮТ**

- А) пальпацию
- Б) опрос
- В) анамнез
- Г) рентгенографию

**3196. ПЕРВИЧНОЙ ЦЕЛЬЮ ОБСЛЕДОВАНИЯ ПАЦИЕНТА ЯВЛЯЕТСЯ**

- А) установить диагноз
- Б) выбрать метод лечения
- В) провести методы обследования
- Г) составить план лечения

**3197. НОСОГУБНЫЕ СКЛАДКИ У БОЛЬНЫХ ПРИ ПОЛНОЙ УТРАТЕ ЗУБОВ**

- А) резко выражены
- Б) не изменены
- В) асимметричны
- Г) сглажены

**3198. ФОРМОЙ АЛЬВЕОЛЯРНОГО ОТРОСТКА, НАИБОЛЕЕ БЛАГОПРИЯТНОЙ ДЛЯ ПРОТЕЗИРОВАНИЯ, ЯВЛЯЕТСЯ**

- А) отвесная

- Б) отлогая
- В) с резко выраженными буграми
- Г) с неравномерной атрофией

**3199. АВТОРОМ КЛАССИФИКАЦИИ ЗОН ПОДАТЛИВОСТИ СЛИЗИСТОЙ ОБОЛОЧКИ ЯВЛЯЕТСЯ**

- А) Люнд
- Б) Келлер
- В) Шредер
- Г) Кеннеди

**3200. ФУНКЦИЯ СВЯЗОК СУСТАВА СОСТОИТ В ТОМ, ЧТО ОНИ**

- А) препятствуют растяжению суставной капсулы
- Б) участвуют в движении сустава
- В) растягивают суставную капсулу
- Г) осуществляют питание сустава

**3201. ПРИ БОЛЕЗНЕННОЙ ПАЛЬПАЦИИ ЖЕВАТЕЛЬНЫХ МЫШЦ И ОТСУТСТВИИ РЕНТГЕНОЛОГИЧЕСКИХ ИЗМЕНЕНИЙ В ВНЧС МОЖНО ПРЕДПОЛОЖИТЬ ДИАГНОЗ**

- А) мышечно-суставная дисфункция
- Б) артрит
- В) артроз
- Г) остеома суставного отростка нижней челюсти

**3202. ПРИ БОКОВОМ ДВИЖЕНИИ СУСТАВНАЯ ГОЛОВКА НИЖНЕЙ ЧЕЛЮСТИ НА СТОРОНЕ СДВИГА СМЕЩАЕТСЯ**

- А) вокруг собственной оси
- Б) вперёд и в сторону
- В) вниз и вперёд
- Г) назад и внутрь

**3203. К АППАРАТАМ, ВОСПРОИЗВОДЯЩИМ ДВИЖЕНИЯ НИЖНЕЙ ЧЕЛЮСТИ, ОТНОСИТСЯ**

- А) артикулятор
- Б) функциограф
- В) гнатодинамометр
- Г) параллелометр

**3204. ЖЕВАТЕЛЬНАЯ ПРОБА С.Е. ГЕЛЬМАНА ПОКАЗЫВАЕТ**

- А) степень измельчения 5 г миндаля после жевания в течение 50 с
- Б) время, необходимое для совершения 50 жевательных движений
- В) степень измельчения 5 г ореха после 50 жевательных движений
- Г) степень измельчения 0,8 г ореха после пережёвывания до появления глотательного рефлекса

**3205. МЕТОД АУСКУЛЬТАЦИИ ВИСОЧНО-НИЖНЕЧЕЛЮСТНОГО СУСТАВА ДЛЯ ВЫЯВЛЕНИЯ В НИХ СТЕПЕНИ И ХАРАКТЕРА ХРУСТА, ЩЁЛКАНЬЯ НАЗЫВАЕТСЯ**

- А) артрофонография
- Б) осциллография
- В) миоартрография
- Г) мастикациография

**3206. ВНЕРОТОВАЯ ЗАПИСЬ СУСТАВНОГО ПУТИ ПРОВОДИТСЯ С ПОМОЩЬЮ**

- А) аксиографа
- Б) цефалостата
- В) гнатостата
- Г) параллелометра

**3207. ДЛЯ ПОСТАНОВКИ ДИАГНОЗА ГАЛЬВАНИЗМ ИСПОЛЬЗУЮТ ДОПОЛНИТЕЛЬНЫЙ МЕТОД ИССЛЕДОВАНИЯ**

- А) гальванометрия
- Б) электроодонтометрия
- В) рентгенография
- Г) компьютерная томограмма

**3208. Для постановки диагноза остеонекроз используют дополнительный метод исследования**

- А) рентгенография
- Б) электроодонтометрия
- В) гальванометрия
- Г) миография

**3209. Реография области височно-нижнечелюстного сустава используется для определения**

- А) изменений гемодинамики
- Б) сократительной способности мышц челюстно-лицевой области
- В) движения головок нижней челюсти
- Г) размеров элементов височно-нижнечелюстного сустава

**3210. Система T-SCAN предназначена для диагностики и анализа**

- А) окклюзионных контактов
- Б) работы жевательных мышц
- В) податливости слизистой оболочки
- Г) функции ВНЧС

**3211. Метод палатографии используется для**

А) уточнения ширины и формы зубных дуг и постановки передних зубов в их пришеечной части

Б) уточнения ширины и формы зубных дуг и выявления дефектов речи, связанных с расположением зубов в вертикальной плоскости

- В) постановки передней группы зубов
- Г) постановки боковой группы зубов

**3212. Дополнительная оценка состояния зубных рядов и их соотношений, изучение окклюзионных контактов проводятся на моделях челюстей**

- А) диагностических
- Б) анатомических
- В) дополнительных
- Г) рабочих

**3213. Мasticациограмма состоит из волнообразных кривых**

- А) жевательных волн
- Б) электроволн
- В) мио волн
- Г) потенциалов волн

**3214. Для устранения преждевременных контактов при лечении заболеваний пародонта в ортопедической стоматологии разработан метод**

- А) избирательного шлифования
- Б) временного шинирования
- В) постоянного шинирования
- Г) непосредственного протезирования

**3215. При заболеваниях пародонта временные шины применяют в течение**

А) всего периода комплексного лечения до момента наложения постоянного шинирующего аппарата

- Б) одного месяца
- В) периода реабилитации после травмы



Г) до удаления опорных зубов

**3216. Процесс придания особых свойств металлам путём введения других металлов (элементов) называется**

- А) легированием
- Б) закалкой
- В) аффинажем
- Г) фрезерованием

**3217. Конструкционным материалом в ортопедической стоматологии является**

- А) хромо-кобальтовый сплав
- Б) альгинатная масса
- В) гипс
- Г) воск

**3218. Съёмный имедиат протез изготавливается в пределах временного протезирования из**

- А) пластмассы
- Б) титанового сплава
- В) альгината
- Г) керамической массы

**3219. Временный полный съёмный протез изготавливается при установлении диагноза**

- А) полная вторичная адентия
- Б) частичная вторичная адентия
- В) частичная первичная адентия
- Г) кандидоз полости рта

**3220. При одонтопрепарировании под металлокерамическую коронку ширина уступа составляет (мм)**

- А) 1,3-1,4
- Б) 2-3
- В) 0,5-0,7
- Г) 3,5

**3221. ПРОТИВОПОКАЗАНИЕМ ДЛЯ ИЗГОТОВЛЕНИЯ КУЛЬТЕВОЙ ШТИФТОВОЙ ВКЛАДКИ ЯВЛЯЕТСЯ**

- А) короткий искривлённый корень зуба
- Б) наличие многокорневых зубов с непараллельными каналами
- В) гиперплазированная десна, закрывающая корень
- Г) наличие искусственной коронки на зубе-антагонисте

**3222. В БОКОВОМ ОТДЕЛЕ ПРОМЫВНОЕ ПРОСТРАНСТВО МОСТОВИДНОГО ПРОТЕЗА ДОЛЖНО СОСТАВЛЯТЬ (ММ)**

- А) 1-2
- Б) 4-5
- В) 3-4
- Г) 6-8

**3223. МОДЕЛИРОВАНИЕ ВКЛАДКИ КОСВЕННЫМ МЕТОДОМ ПРОВОДИТСЯ**

- А) на модели
- Б) на оттиске
- В) на бумаге
- Г) в полости рта

**3224. СЕПАРАЦИЯ ЗУБОВ ВКЛЮЧАЕТ В СЕБЯ ЭТАП СНЯТИЯ ТВЁРДЫХ ТКАНЕЙ С ПОВЕРХНОСТИ ЗУБА**

- А) апроксимальной

- Б) вестибулярной
- В) оральной
- Г) окклюзионной

**3225. АБРАЗИВНЫМИ ИНСТРУМЕНТАМИ ДЛЯ ОДНОТОПРЕПАРИРОВАНИЯ ЯВЛЯЮТСЯ**

- А) алмазные боры
- Б) стальные боры
- В) твёрдосплавные боры
- Г) твёрдосплавные фрезы

**3226. РАЗНИЦА ВЫСОТЫ НИЖНЕГО ОТДЕЛА ЛИЦА В СОСТОЯНИИ ОТНОСИТЕЛЬНОГО ФИЗИОЛОГИЧЕСКОГО ПОКОЯ И ПРИ СМЫКАНИИ ЗУБНЫХ РЯДОВ В ПОЛОЖЕНИИ ЦЕНТРАЛЬНОЙ ОККЛЮЗИИ СОСТАВЛЯЕТ В СРЕДНЕМ (ММ)**

- А) 2-4
- Б) 0,5 -----258
- В) 5 -----258
- Г) 7 -----258

**3227. ПРОТЕТИЧЕСКАЯ ПЛОСКОСТЬ В БОКОВЫХ ОТДЕЛАХ ПАРАЛЛЕЛЬНА ЛИНИИ**

- А) Камперовской
- Б) Франкфуртской
- В) альвеолярного гребня
- Г) зрачковой

**3228. ПОВЕРХНОСТЬ КЛИНИЧЕСКОЙ КОРОНКИ ЗУБА, СОХРАНЯЮЩАЯ НАИМЕНЬШУЮ ТОЛЩИНУ "ЗОНЫ БЕЗОПАСНОСТИ", НАЗЫВАЕТСЯ**

- А) пришеечная часть
- Б) окклюзионная
- В) мезио-дистальная
- Г) вестибуло-оральная

**3229. ДЛЯ ПРИПАСОВКИ ШТАМПОВАННОЙ КОРОНКИ В КЛИНИКЕ ВРАЧ ПОЛУЧАЕТ КОРОНКУ НА**

- А) гипсовом столбике
- Б) гипсовой модели
- В) металлическом штампики
- Г) разборной гипсовой модели

**3230. ДЛЯ ВРЕМЕННОЙ ФИКСАЦИИ МЕТАЛЛОКЕРАМИЧЕСКОЙ КОРОНКИ ПРИМЕНЯЮТ**

- А) водный дентин
- Б) эластичные пластмассы
- В) стеклоиномерный цемент
- Г) акриловые пластмассы

**3231. АППАРАТ ПАРКЕРА ПРИМЕНЯЕТСЯ ДЛЯ \_\_\_\_\_ ШТАМПОВКИ**

- А) наружного метода окончательной
- Б) внутреннего метода окончательной
- В) комбинированного метода окончательной
- Г) предварительной

**3232. ПРИ ИЗГОТОВЛЕНИИ КОМБИНИРОВАННОЙ ШТАМПОВАННОЙ КОРОНКИ СОЕДИНЕНИЕ ПЛАСТМАССЫ С МЕТАЛЛОМ ОСУЩЕСТВЛЯЕТСЯ ЗА СЧЁТ**

- А) создания ретенционных пунктов «перлов»
- Б) химического соединения
- В) образования окисной плёнки
- Г) взаимной диффузии материалов

**2233. ПРИ ИЗГОТОВЛЕНИИ ЦЕЛЬНОЛИТОЙ КОРОНКИ РАЗБОРНУЮ МОДЕЛЬ ИЗГОТАВЛИВАЮТ ДЛЯ**

- А) удобства моделирования и припасовки коронки
- Б) предотвращения усадки сплава
- В) точности литья коронки
- Г) дублирования модели из огнеупорного материала

**2234. ПРИ ИЗГОТОВЛЕНИИ ОДИНОЧНОЙ КОРОНКИ СЛЕПОК СНИМАЮТ С**

- А) обеих челюстей
- Б) челюсти, на которой будет припасована коронка
- В) препарированного зуба и с противоположной челюсти
- Г) фрагмента челюсти с препарированным зубом

**2235. ЗАКЛЮЧИТЕЛЬНЫМ ЛАБОРАТОРНЫМ ЭТАПОМ ИЗГОТОВЛЕНИЯ ЛИТОЙ ЦЕЛЬНОМЕТАЛЛИЧЕСКОЙ КОРОНКИ ЯВЛЯЕТСЯ**

- А) полировка
- Б) глазурирование
- В) припасовка на модели
- Г) заключительный обжиг

**2236. ПРИ ПОДГОТОВКЕ ПОЛОСТИ ЗУБА ПОД ВКЛАДКУ ФОРМИРУЮТ ФАЛЬЦ С ЦЕЛЬЮ**

- А) исключения сколов эмали
- Б) предупреждения смещения вкладки
- В) исключения опрокидывающего момента
- Г) улучшения эстетики

**2237. СЪЁМНЫЙ ПЛАСТИНОЧНЫЙ ПРОТЕЗ С УДЕРЖИВАЮЩИМИ КЛАММЕРАМИ ПЕРЕДАЁТ ЖЕВАТЕЛЬНОЕ ДАВЛЕНИЕ НА**

- А) слизистую оболочку полости рта
- Б) естественные зубы
- В) жевательные мышцы
- Г) слизистую оболочку и естественные зубы

**2238. ОСНОВНЫМ ЭЛЕМЕНТОМ БЮГЕЛЬНОГО ПРОТЕЗА, ДАВШИМ НАЗВАНИЕ ЭТИМ КОНСТРУКЦИЯМ, ЯВЛЯЕТСЯ**

- А) дуга
- Б) седло с искусственными зубами
- В) опорно-удерживающий кламмер
- Г) многозвеньевой кламмер

**2239. НА ОДИНОЧНОСТОЯЩИЙ КЛЫК ПРИМЕНЯЕТСЯ КЛАММЕР**

- А) Свенсена
- Б) Аккера
- В) Роуча
- Г) Бонвиля

**2240. ФУНКЦИОНАЛЬНОЕ НАЗНАЧЕНИЕ ПЛЕЧА КЛАММЕРА ЗАКЛЮЧАЕТСЯ В ТОМ, ЧТО ОН**

- А) обеспечивает фиксацию и стабилизацию протеза
- Б) передаёт жевательное давление на периодонт опорных зубов
- В) соединяет все элементы кламмера
- Г) предупреждает опрокидывание протеза

**3241. КАРКАС СЕДЛА БЮГЕЛЬНОГО ПРОТЕЗА РАСПОЛАГАЕТСЯ НА АЛЬВЕОЛЯРНОГО ГРЕБНЯ**

- А) вершине
- Б) оральном скате
- В) вестибулярном скате
- Г) оральном скате и вершине

**3242. ДЛЯ ПОЛУЧЕНИЯ ОГНЕУПОРНОЙ МОДЕЛИ НЕОБХОДИМО**

- А) дублировать рабочую модель
- Б) сделать параллелографию рабочей модели
- В) изолировать зоны поднутрения рабочей модели
- Г) пропитать водой рабочую модель

**3243. ЧАСТЬ КОРОНКОВОЙ ПОВЕРХНОСТИ ЗУБА, РАСПОЛОЖЕННОЙ МЕЖДУ КОНТРОЛЬНОЙ ЛИНИЕЙ И ЖЕВАТЕЛЬНОЙ (РЕЖУЩЕЙ) ПОВЕРХНОСТЬЮ ЗУБА, НАЗЫВАЮТ ЗОНОЙ**

- А) окклюзионной
- Б) поднутрения
- В) ретенционной
- Г) кламмерной

**3244. НАИБОЛЕЕ ИНДИВИДУАЛЬНЫМ ЯВЛЯЕТСЯ МЕТОД ФОРМИРОВАНИЯ ОККЛЮЗИОННОЙ ПЛОСКОСТИ**

- А) с помощью внутриротовой записи движений нижней челюсти
- Б) по носоушной и зрачковой горизонтали
- В) по методу Паунда
- Г) с помощью аппарата Ларина

**3245. ПРИ ГАЛЬВАНОЗАХ ЦЕЛЕСООБРАЗНО ИСПОЛЬЗОВАТЬ ПРОТЕЗЫ**

- А) из безметалловой керамики
- Б) из металлокерамики
- В) металлические с NiTi покрытием
- Г) штампованно-паяные

**3246. ВОСПАЛЕНИЕ МАРГИНАЛЬНОГО ПАРОДОНТА ПОСЛЕ ФИКСАЦИИ ШТАМПОВАННОЙ МЕТАЛЛИЧЕСКОЙ КОРОНКИ ВОЗМОЖНО ИЗ-ЗА**

- А) глубокого погружения края коронки в десневую бороздку
- Б) недостаточного количества фиксирующего цемента
- В) неправильного формирования уступа
- Г) отсутствия контакта с зубами-антагонистами

**3247. ГРАНУЛЯРНАЯ ПОРИСТОСТЬ В ПЛАСТМАССЕ ОБРАЗУЕТСЯ ВСЛЕДСТВИЕ**

- А) нарушения пропорций полимера и мономера
- Б) быстрого нагрева кюветы
- В) недостаточного сжатия пластмассы
- Г) нарушения температуры нагрева кюветы

**3248. МАКСИМАЛЬНАЯ ТОЛЩИНА СНИМАЕМЫХ ТВЁРДЫХ ТКАНЕЙ ПО ОККЛЮЗИОННОЙ ПОВЕРХНОСТИ ПРИ ОДОНТОПРЕПАРИРОВАНИИ ПОД МЕТАЛЛОКЕРАМИЧЕСКУЮ КОРОНКУ СОСТАВЛЯЕТ (ММ)**

- А) 1,5-2,0
- Б) 0,25-0,3
- В) 0,3-0,5
- Г) 2,5-3,0

**3249. ФОРМОЙ ПРОМЕЖУТОЧНОЙ ЧАСТИ МОСТОВИДНОГО ПРОТЕЗА В ОБЛАСТИ ФРОНТАЛЬНОЙ ГРУППЫ ЗУБОВ ЯВЛЯЕТСЯ**

- А) касательная
- Б) промывная
- В) седловидная
- Г) диаторическая

**3250. К НАИБОЛЕЕ ЧАСТЫМ ПРИЧИНАМ УТРАТЫ ЗУБНОГО ИМПЛАНТАТА ОТНОСЯТ**

- А) воспалительные осложнения
- Б) остеомиелит челюсти
- В) аллергическую реакцию
- Г) гальванизм

**3251. ОСЛОЖНЕНИЕМ НЕПРАВИЛЬНО СФОРМИРОВАННЫХ ОККЛЮЗИОННЫХ ПОВЕРХНОСТЕЙ СЪЁМНЫХ КОНСТРУКЦИЙ ЯВЛЯЕТСЯ**

- А) дисфункция ВНЧС
- Б) гальванизм
- В) «парниковый эффект»
- Г) клиновидный дефект

**3252. КИСЛОТОЙ, КОТОРОЙ ПРОТРАВЛИВАЮТ СФОРМИРОВАННУЮ ПОЛОСТЬ ПЕРЕД ФИКСАЦИЕЙ КЕРАМИЧЕСКОЙ ВКЛАДКИ, ЯВЛЯЕТСЯ**

- А) фосфорная
- Б) плавиковая
- В) азотная
- Г) соляная

**3253. ВКЛАДКА, ГРАНИЦЫ КОТОРОЙ НЕ ВЫХОДЯТ ЗА ПРЕДЕЛЫ ЖЕВАТЕЛЬНЫХ БУГРОВ, НАЗЫВАЕТСЯ**

- А) инлей
- Б) онлей
- В) оверлей
- Г) пинлей

**3254. ПРИЧИНОЙ РАСЦЕМЕНТИРОВКИ МЕТАЛЛОКЕРАМИЧЕСКИХ КОРОНОК ЯВЛЯЕТСЯ**

- А) чрезмерная конусность культы зуба
- Б) чрезмерная толщина литого каркаса
- В) усадка металла при литье
- Г) некачественное литьё

**3255. ПРИ ПРЕПАРИРОВАНИИ ЗУБА ПОД КЕРАМИЧЕСКУЮ КОРОНКУ УСТУП РАСПОЛАГАЕТСЯ**

- А) по всему периметру шейки зуба
- Б) на вестибулярной поверхности
- В) с оральной и апроксимальных сторон
- Г) на апроксимальных поверхностях

**3256. ПРЕПАРИРОВАНИЕ ЗУБОВ ПОД ЛИТЫЕ КОРОНКИ ПРОИЗВОДЯТ**

- А) алмазными головками
- Б) металлическими фрезами
- В) карборундовыми фрезами
- Г) карборундовыми дисками

**3257. ЭЛЕМЕНТОМ ПОРАЖЕНИЯ ПРИ ПЕРВИЧНОМ СИФИЛИСЕ ЯВЛЯЕТСЯ**

- А) язва
- Б) трещина
- В) пузырь
- Г) узел

**3258. ПРИ ПЕРВИЧНОМ ОСМОТРЕ ПАЦИЕНТА С ОСТРЫМ ГЕРПЕТИЧЕСКИМ СТОМАТИТОМ НА СЛИЗИСТОЙ ОБОЛОЧКЕ ПОЛОСТИ РТА ОПРЕДЕЛЯЮТСЯ**

- А) эрозии
- Б) скарификации
- В) волдыри
- Г) папулы

**3259. КАРИЕС ДЕНТИНА ДИФФЕРЕНЦИРУЮТ ОТ**

- А) хронического пульпита
- Б) флюороза
- В) кариеса в стадии «белого» пятна
- Г) несовершенного амелогенеза

**3260. ПРИ УШИБЕ ЗУБА МОЖЕТ НАБЛЮДАТЬСЯ**

- А) изменение цвета зуба
- Б) подвижность части коронки зуба
- В) укорочение высоты коронки зуба
- Г) изменение положения зуба в зубном ряду

**3261. ЗАБОЛЕВАНИЕ, КОТОРОЕ СОПРОВОЖДАЕТСЯ ДИФFUЗНЫМ ПОРАЖЕНИЕМ КОСТЕЙ СКЕЛЕТА, СКЛЕРОЗОМ ЧЕЛЮСТНЫХ КОСТЕЙ И НАРУШЕНИЕМ ПРОРЕЗЫВАНИЯ ЗУБОВ, НАЗЫВАЕТСЯ**

- А) «мраморная» болезнь
- Б) синдром Стейнтон-Капдепона
- В) несовершенный амелогенез
- Г) несовершенный дентиногенез

**3262. ДЛЯ ДИАГНОСТИКИ СИФИЛИСА ВЫПОЛНЯЕТСЯ**

- А) реакция ИФА
- Б) реакция Манту
- В) цитологическое исследование
- Г) диаскин-тест

**3263. ДИСТРОФИЧЕСКИЙ ПРОЦЕСС, РАСПРОСТРАНЯЮЩИЙСЯ НА ВСЕ СТРУКТУРЫ ПАРОДОНТА, ПРЕДСТАВЛЯЕТ СОБОЙ**

- А) пародонтоз
- Б) парадонтома
- В) пародонтит
- Г) гингивит

**3264. ТЕТРАЦИКЛИНОВЫЕ ЗУБЫ ЯВЛЯЮТСЯ ОДНИМ ИЗ ВИДОВ**

- А) системной гипоплазии
- Б) местной гипоплазии
- В) эндемического флюороза
- Г) наследственных нарушений структуры зуба

**3265. ПОТЕРЯ БЛЕСКА, ПРОЗРАЧНОСТИ, ПРИОБРЕТЕНИЕ ЭМАЛЬЮ МАТОВОСТИ И ПОЯВЛЕНИЕ НА ПОВЕРХНОСТИ ЭМАЛИ ТЕМНЫХ И БЕЛЫХ НЕПРОЗРАЧНЫХ УЧАСТКОВ, НЕ ОКРАШИВАЮЩИХСЯ МЕТИЛЕНОВЫМ СИНИМ, ХАРАКТЕРНЫ ДЛЯ**

- А) флюороза
- Б) эрозии эмали и дентина
- В) «тетрациклиновых зубов»
- Г) кариеса эмали

**3266. В КЛАССИФИКАЦИИ МКБ-10 ВЫДЕЛЯЮТ ФОРМЫ ФЛЮОРОЗА**

- А) очень лёгкая, лёгкая, умеренная, средней тяжести, тяжёлая
- Б) пятнистая, штриховая, меловидно-крапчатая, эрозивная, деструктивная
- В) точечная, волнистая, чашеобразная

Г) активная, стабилизированная

**3267. АНОМАЛИЯ РАЗМЕРА И ФОРМЫ ЗУБОВ, ПРИ КОТОРОЙ НАБЛЮДАЕТСЯ СЛИЯНИЕ ДВУХ ЗУБОВ, НАЗЫВАЕТСЯ**

- А) синодентия
- Б) шизодентия
- В) тауродонтизм
- Г) зуб Гетчинсона

**3268. ОДНИМ ИЗ ФАКТОРОВ РИСКА ВОЗНИКНОВЕНИЯ КЛИНОВИДНОГО ДЕФЕКТА ЯВЛЯЕТСЯ**

- А) абфракция
- Б) лечение кариеса
- В) заболевание матери в период беременности
- Г) беременность

**3269. ПО ДАННЫМ АНАМНЕЗА, ПАЦИЕНТЫ С СИМПТОМАМИ ОПОЯСЫВАЮЩЕГО ЛИШАЯ РАНЕЕ ПЕРЕНЕСЛИ**

- А) ветряную оспу
- Б) краснуху
- В) эпидемический паротит
- Г) острый герпетический стоматит

**3270. ОБЩИМ ПОКАЗАТЕЛЕМ ЭПИДЕМИОЛОГИИ КАРИЕСА ЯВЛЯЕТСЯ ИНДЕКС**

- А) КПУ
- Б) CPITN
- В) GI (по Фёдорову-Володкиной)
- Г) РМА

**3271. ПРИ ОСМОТРЕ ЭЛЕМЕНТОВ ХРОНИЧЕСКОГО РЕЦИДИВИРУЮЩЕГО АФТОЗНОГО СТОМАТИТА ВЫЯВЛЯЮТ**

- А) афты, покрытые фибринозным налётом
- Б) эрозии с бархатистой поверхностью
- В) узелки овальной формы
- Г) пузыри с толстой покрывкой

**3272. ФОРМИРОВАНИЕ В ОБЛАСТИ БУГРОВ И РЕЖУЩИХ КРАЁВ ЗУБА ДЕФЕКТА, НАПОМИНАЮЩЕГО ЧАШУ, ХАРАКТЕРНО ДЛЯ**

- А) патологической стираемости зубов
- Б) системной гипоплазии
- В) кислотного некроза
- Г) кариеса дентина

**3273. ПРИ ЦИТОЛОГИЧЕСКОМ ИССЛЕДОВАНИИ У ПАЦИЕНТОВ С ПУЗЫРЧАТКОЙ СОПР ОБНАРУЖИВАЮТСЯ**

- А) клетки Тцанка
- Б) клетки Пирогова-Лангханса
- В) островки Малассе
- Г) тельца Пачини

**3274. ОЦЕНКА РЕМИНЕРАЛИЗИРУЮЩЕЙ АКТИВНОСТИ СЛЮНЫ ПРЕДСТАВЛЯЕТ СОБОЙ**

- А) кривую Стефана
- Б) КОСРЭ-тест
- В) ТЭР-тест
- Г) сиалометрию

**3275. ВИДОМ БАКТЕРИЙ, ОБИТАЮЩИХ В РОТОВОЙ ПОЛОСТИ И СПОСОБСТВУЮЩИХ РАЗВИТИЮ КАРИЕСА, ЯВЛЯЕТСЯ**

- А) *Streptococcus mutans*

- Б) Clostridium botulinum
- В) Listeria monocytogenes
- Г) Candida albicans

**3276. ЛАЗЕРНАЯ ДОППЛЕРОВСКАЯ ФЛОУМЕТРИЯ ПОЗВОЛЯЕТ ОЦЕНИТЬ**

- А) кровоток десны
- Б) плотность костной ткани
- В) кровоток костной ткани
- Г) толщину прикреплённой десны

**3277. ПРИ ПЦР-ДИАГНОСТИКЕ У ПАЦИЕНТОВ С ОСТРЫМ ГЕРПЕТИЧЕСКИМ СТОМАТИТОМ ВЫЯВЛЯЕТСЯ ВИРУС ГЕРПЕСА ТИПА**

- А) 1 (HerpesSimplex)
- Б) 3 (VaricellaZoster)
- В) 4 (Epstein-Barr)
- Г) 5 (цитомегаловирус)

**3278. КРОВОТОЧИВОСТЬ ДЁСЕН ПРИ ЗОНДИРОВАНИИ ПАРОДОНТАЛЬНЫХ КАРМАНОВ ЯВЛЯЕТСЯ КЛИНИЧЕСКИМ ПРИЗНАКОМ**

- А) пародонтита в стадии обострения
- Б) пародонтита в стадии ремиссии
- В) пародонтоза
- Г) хронического гингивита

**3279. ПОРАЖЕНИЕ ФУРКАЦИЙ В ВЕРТИКАЛЬНОМ НАПРАВЛЕНИИ ОЦЕНИВАЮТ ПО МЕТОДУ**

- А) Тарнау, Флетчер
- Б) Силнеса-Лоэ
- В) Сэндлер-Сталя
- Г) Грин-Вермильона

**3280. К ФУНКЦИОНАЛЬНОЙ ОТНОСИТСЯ ГИПЕРЕСТЕЗИЯ**

- А) при системных заболеваниях организма
- Б) возникающая при наличии кариозной полости
- В) постоперационная
- Г) возникающая при наличии дефекта некариозного происхождения

**3281. БЛЕДНО-ГОЛУБОЕ СВЕЧЕНИЕ ОЧАГА ПОРАЖЕНИЯ СОПР В ЛУЧАХ ВУДА ГОВОРИТ О ЗАБОЛЕВАНИИ**

- А) красный плоский лишай
- Б) многоформная экссудативная эритема
- В) герпетиформный дерматит Дюринга
- Г) вульгарная пузырчатка

**3282. НА РЕНТГЕНОГРАММЕ ПРИ ЭОЗИНОФИЛЬНОЙ ГРАНУЛЁМЕ ВЫЯВЛЯЮТ**

- А) остеопороз и рассасывание костной ткани
- Б) увеличение высоты межзубных перегородок
- В) наличие секвестров в костной ткани
- Г) наличие радикулярных кист

**3283. НА РЕНТГЕНОГРАММЕ ПРИ ПАРОДОНТОЗЕ ВЫЯВЛЯЮТ**

А) равномерное уменьшение высоты межзубных перегородок при сохранении кортикальных пластинок

- Б) снижение высоты межзубных перегородок
- В) атрофические процессы в костной ткани
- Г) воспалительную резорбцию костной ткани лунок

**3284. В НОРМЕ ПОКАЗАТЕЛИ ПОРОГОВОГО ВОЗБУЖДЕНИЯ ПУЛЬПЫ СОСТАВЛЯЮТ (МКА)**



- А) 2-6
- Б) 12-18
- В) 20-40
- Г) свыше 100

**3285. ОПРЕДЕЛЕНИЕ СТЕПЕНИ ТЯЖЕСТИ ПРИ ДИАГНОСТИКЕ ПАРОДОНТИТА ПРОВОДИТСЯ НА ОСНОВАНИИ**

- А) рентгенологических данных о степени деструкции костной ткани
- Б) активности гноетечения из пародонтального кармана
- В) степени рецессии десны
- Г) активности кровоточивости дёсен при зондировании

**3286. ПРИ СБОРЕ АНАМНЕЗА У ПАЦИЕНТОВ С АФТАМИ СЕТТОНА ВЫЯСНЯЕТСЯ ДЛИТЕЛЬНОСТЬ СУЩЕСТВОВАНИЯ АФТ**

- А) появившихся несколько месяцев назад и впоследствии разрешившихся рубцом
- Б) не заживающих годами
- В) заживших в течение нескольких дней
- Г) появившихся недавно и увеличивающихся в размерах с каждым днём

**3287. ОСНОВНЫМ ЭТИОЛОГИЧЕСКИМ ФАКТОРОМ, ПРИВОДЯЩИМ К СИСТЕМНОЙ ГИПОПЛАЗИИ ПОСТОЯННЫХ ЗУБОВ, ЯВЛЯЕТСЯ**

- А) нарушение обмена веществ
- Б) наследственное нарушение
- В) местное воздействие на зачаток зуба
- Г) избыточное содержание фтора в питьевой воде

**3288. ВРЕМЕННЫЙ ДИСКОЛОРИТ ЗУБОВ МОЖЕТ БЫТЬ ОБУСЛОВЛЕН**

- А) употреблением в пищу красящих продуктов
- Б) наличием отломка инструмента в корневом канале
- В) неправильным выбором силлера при пломбировании корневых каналов
- Г) врождённым пороком билиарной системы

**3289. ПАЦИЕНТЫ С ХРАС ЧАЩЕ ВСЕГО ИМЕЮТ СОПУТСТВУЮЩИЕ ЗАБОЛЕВАНИЕ \_\_\_\_\_ СИСТЕМЫ ОРГАНИЗМА**

- А) желудочно-кишечной
- Б) сердечно-сосудистой
- В) мочеполовой
- Г) эндокринной

**3290. К ЗАБОЛЕВАНИЯМ, ЯВЛЯЮЩИМСЯ НАСЛЕДСТВЕННЫМИ, ОТНОСИТСЯ**

- А) несовершенный дентиногенез
- Б) системная гипоплазия
- В) флюороз
- Г) местная гипоплазия

**3291. ВРЕМЯ, НЕОБХОДИМОЕ ДЛЯ НАЧАЛА ОБРАЗОВАНИЯ КИСЛОТЫ БАКТЕРИАЛЬНОЙ БЛЯШКОЙ ПОСЛЕ УПОТРЕБЛЕНИЯ СЛАДКОЙ ПИЩИ, СОСТАВЛЯЕТ**

- А) несколько секунд
- Б) 2 минуты
- В) 15 минут
- Г) 30 минут

**3292. ПРИ НЕВОЗМОЖНОСТИ ПОЛНОСТЬЮ ОБТУРИРОВАТЬ КОРНЕВОЙ КАНАЛ ИСПОЛЬЗУЮТ МЕТОД**

- А) депофореза гидроксида меди – кальция
- Б) флюктуоризации
- В) дарсонвализации
- Г) парафинотерапии

**3293. ПРЕПАРАТАМИ, ИСПОЛЬЗУЕМЫМИ ДЛЯ ОБЩЕГО ЛЕЧЕНИЯ ГЛОССАЛГИИ, ЯВЛЯЮТСЯ**

- А) Финлепсин, инъекции витамина В12
- Б) Прозерпин, Тималин,
- В) Димедрол, Прозерпин
- Г) Пентовит, Метацил

**3294. КОНЦЕНТРАЦИЯ РАСТВОРА ХЛОРГЕКСИДИНА БИГЛЮКОНАТА, КОТОРУЮ МОЖНО РЕКОМЕНДОВАТЬ ДЛЯ ПОЛОСКАНИЯ ПОЛОСТИ РТА У ПАЦИЕНТОВ С ОБОСТРЕНИЕМ ПАРОДОНТИТА, СОСТАВЛЯЕТ (%)**

- А) 0,2
- Б) 5
- В) 10
- Г) 40

**3295. ПРИ ХРОНИЧЕСКОМ ПУЛЬПИТЕ ЛУЧШЕ ВСЕГО ПРИМЕНИТЬ МЕТОД**

- А) витальной экстирпации
- Б) витальной ампутации
- В) удаления зуба
- Г) девитальной экстирпации

**3296. ПОКАЗАНИЕМ К БИОЛОГИЧЕСКОМУ МЕТОДУ ЛЕЧЕНИЯ ПУЛЬПИТА С ПОЛНЫМ СОХРАНЕНИЕМ ПУЛЬПЫ ЗУБА ЯВЛЯЕТСЯ**

- А) случайно вскрытый рог пульпы
- Б) острый гнойный пульпит
- В) хронический язвенный пульпит
- Г) обострение хронического пульпита

**3297. СОЗДАНИЕ ЭНДОДОНТИЧЕСКОГО ДОСТУПА ПРИ РАСКРЫТИИ ПОЛОСТИ ЗУБА В РЕЗЦАХ ПРОИЗВОДИТСЯ**

- А) в центральной точке коронки (с небной поверхности зуба)
- Б) со стороны режущего края
- В) в области медиального края коронки
- Г) в области дистального края коронки

**3298. ЭНДОДОНТИЧЕСКИМ ИНСТРУМЕНТОМ, ПРЕДНАЗНАЧЕННЫМ ДЛЯ РАСШИРЕНИЯ И ВЫРАВНИВАНИЯ КОРНЕВОГО КАНАЛА, ЯВЛЯЕТСЯ**

- А) Н-файл
- Б) алмазный бор
- В) пульпэкстрактор
- Г) плагер

**3299. ФРЕНУЛОПЛАСТИКА ПРОВОДИТСЯ С ЦЕЛЮЮ**

- А) устранения патологического механического воздействия неадекватно прикреплённых уздечек губ и языка на краевой пародонт
- Б) утолщения десны
- В) закрытия оголённой поверхности корня
- Г) устранения пародонтальных карманов

**3300. ДЛЯ СИСТЕМНОГО ЛЕЧЕНИЯ ХРОНИЧЕСКОГО ГЕРПЕТИЧЕСКОГО СТОМАТИТА В СТАДИИ ОБОСТРЕНИЯ НАЗНАЧАЮТ**

- А) Ацикловир
- Б) Азитромицин
- В) Нистатин
- Г) Метронидазол

**3301. ДЛЯ СТИМУЛЯЦИИ ЭПИТЕЛИЗАЦИИ ЭРОЗИЙ ПРИ ЛЕЧЕНИИ ОСТРОГО ГЕРПЕТИЧЕСКОГО СТОМАТИТА РЕКОМЕНДУЮТСЯ АППЛИКАЦИИ**

- А) кератопластиков

- Б) антибиотиков
- В) протеолитических ферментов
- Г) антиоксидантов

**3302. КОМПЛЕКСНЫЙ ПЛАН ЛЕЧЕНИЯ ПАЦИЕНТА С ТУБЕРКУЛЁЗНОЙ ЯЗВОЙ ПОЛОСТИ РТА ПРЕДПОЛАГАЕТ КОНСУЛЬТАЦИЮ И ЛЕЧЕНИЕ У ВРАЧА**

- А) фтизиатра
- Б) терапевта
- В) эндокринолога
- Г) дерматолога

**3303. ПРЕДПОЧТИТЕЛЬНЫМ СРЕДСТВОМ ДЛЯ ХИМИЧЕСКОГО РАСШИРЕНИЯ КОРНЕВЫХ КАНАЛОВ ЯВЛЯЕТСЯ**

- А) ЭДТА в жидкой форме
- Б) ЭДТА в гелиевой форме
- В) эндометазон
- Г) гуттасольв

**3304. МАТЕРИАЛОМ ВЫБОРА ДЛЯ ПЛОМБИРОВАНИЯ ТРУДНОПРОХОДИМЫХ КОРНЕВЫХ КАНАЛОВ ЯВЛЯЕТСЯ**

- А) препарат на основе Резорцин-формалина
- Б) препарат на основе смол
- В) гуттаперча
- Г) цемент

**3305. К ПРЕПАРАТАМ ДЛЯ ВРЕМЕННОГО ПЛОМБИРОВАНИЯ КОРНЕВЫХ КАНАЛОВ НЕ ОТНОСЯТ ПАСТЫ НА ОСНОВЕ**

- А) Резорцин-формалина
- Б) Гидроксида кальция
- В) антибиотиков
- Г) Метронидазола

**3306. ОСНОВНЫМ СВОЙСТВОМ ЭДТА ЯВЛЯЕТСЯ**

- А) декальцинация дентина
- Б) антисептическое действие
- В) увлажнение канала
- Г) усиление режущих свойств эндодонтических инструментов

**3307. К ПРЕПАРАТАМ, ОБЛАДАЮЩИМ ОДОНТОТРОПНЫМ ДЕЙСТВИЕМ, ОТНОСЯТСЯ**

- А) препараты на основе гидроокиси кальция
- Б) препараты сульфаниламидные
- В) антибиотики и антисептики
- Г) кортикостероиды

**3308. СТАНДАРТНАЯ ТЕХНИКА РАСШИРЕНИЯ КОРНЕВОГО КАНАЛА ПРЕДУСМАТРИВАЕТ ИСПОЛЬЗОВАНИЕ ИНСТРУМЕНТОВ С КОНУСНОСТЬЮ (%)**

- А) 2
- Б) 4
- В) 6
- Г) 12

**3309. ОСЛОЖНЕНИЕМ, КОТОРОЕ МОЖЕТ ВОЗНИКНУТЬ В РЕЗУЛЬТАТЕ НАРУШЕНИЯ МЕТОДИКИ МЕДИКАМЕНТОЗНОЙ ОБРАБОТКИ КОРНЕВЫХ КАНАЛОВ РАСТВОРОМ ГИПОХЛОРИТА НАТРИЯ, ЯВЛЯЕТСЯ**

- А) некроз мягких тканей
- Б) гальванизм
- В) растворение смазанного слоя

Г) неврит лицевого нерва

**3310. ПРЕПАРАТЫ НА ОСНОВЕ ГИДРООКСИ КАЛЬЦИЯ ИСПОЛЬЗУЮТ В СВЯЗИ С ИХ СВОЙСТВАМИ**

А) щелочными

Б) нейтральными

В) кислотными

Г) кровоостанавливающими

**3311. ПРИ ВЕРТИКАЛЬНОЙ РЕЗЦОВОЙ ДИЗОККЛЮЗИИ НАБЛЮДАЕТСЯ**

А) сглаженность носогубных и подбородочной складок

Б) резкая выраженность носогубной и подбородочной складок

В) снижение нижней трети лица

Г) смещение подбородка в сторону

**3312. ПРИ ГЛУБОКОЙ РЕЗЦОВОЙ ОККЛЮЗИИ И ДИЗОККЛЮЗИИ НАБЛЮДАЕТСЯ**

А) выраженность носогубных и подбородочных складок

Б) сглаженность носогубных и подбородочной складок

В) увеличение нижней трети лица

Г) смещение подбородка в сторону

**3313. ИЗМЕРЕНИЕ КДМ ПО КОРКХАУЗУ ПОЗВОЛЯЕТ ОЦЕНИТЬ**

А) длину переднего отрезка

Б) пропорциональность верхних и нижних резцов

В) вертикальные размеры зубных рядов

Г) трансверзальные размеры зубных рядов

**3314. ШИРИНА ЛИЦА ИЗМЕРЯЕТСЯ МЕЖДУ ТОЧКАМИ**

А) zy-zy

Б) go-go

В) oph-gn

Г) gl-gn

**3315. ОДНОЙ ИЗ ПРИЧИН ДИСТАЛЬНОЙ ОККЛЮЗИИ ЯВЛЯЕТСЯ**

А) патология ЛОР-органов

Б) вредная привычка закусывания верхней губы

В) неправильное положение во время сна с подкладыванием кулака под щеку

Г) макроглоссия

**3316. ОТСУТСТВИЕ ФИЗИОЛОГИЧЕСКИХ ТРЕМ В ПЕРИОД ПОДГОТОВКИ К СМЕННОМУ ПРИКУСУ МОЖЕТ ПРИВЕСТИ К**

А) скученности постоянных зубов

Б) дистальной окклюзии

В) мезиальной окклюзии

Г) открытому прикусу

**3317. АКТИВАТОР ФУНКЦИИ ФРЕНКЕЛЯ 2 ТИПА ПРИМЕНЯЕТСЯ ДЛЯ ЛЕЧЕНИЯ**

А) дистальной окклюзии с ретрузией верхних резцов

Б) дистальной окклюзии с протрузией верхних резцов

В) мезиальной окклюзии

Г) вертикальной резцовой дизокклюзии

**3318. АППАРАТ PENDULUM ПРИМЕНЯЕТСЯ ДЛЯ**

А) дистализации первых верхних постоянных моляров

Б) дистализации первых нижних постоянных моляров

В) форсированного расширения верхнего зубного ряда в постоянном прикусе

Г) медленного расширения верхнего зубного ряда

**3319. АППАРАТ QUARDHELIX ПРИМЕНЯЕТСЯ ДЛЯ ЗУБНОГО РЯДА**

- А) расширения верхнего
- Б) расширения нижнего
- В) удлинения верхнего
- Г) удлинения нижнего

**3320. ПРИ ЛЕЧЕНИИ ГЛУБОКОГО РЕЗЦОВОГО ПЕРЕКРЫТИЯ ИСПОЛЬЗУЮТ**

- А) верхнечелюстную пластинку с накусочной площадкой
- Б) верхнечелюстную пластинку с окклюзионными накладками
- В) аппарат Брюкля
- Г) верхнечелюстную пластинку с наклонной плоскостью

**3321. ПЛАСТИНКА С НАКУСОЧНОЙ ПЛОЩАДКОЙ ПРИМЕНЯЕТСЯ ПРИ**

- А) глубокой резцовой дизокклюзии
- Б) вертикальной резцовой дизокклюзии
- В) сагиттальной резцовой дизокклюзии
- Г) мезиальной окклюзии

**3322. ДЛЯ ПРОФИЛАКТИКИ ОБРАЗОВАНИЯ ДИАСТЕМЫ РЕКОМЕНДУЕТСЯ**

- А) пластика короткой широкой уздечки верхней губы
- Б) миогимнастика для нормализации положения языка в покое
- В) использование вестибулярной пластинки
- Г) использование преортодонтического трейнера

**3323. ДЛЯ ПРОФИЛАКТИКИ ВРЕДНОЙ ПРИВЫЧКИ СОСАНИЯ ПАЛЬЦА ИСПОЛЬЗУЮТ**

- А) вестибулярные пластинки
- Б) аппарат Брюкля
- В) наложение гипсовой лангеты на локтевой сустав ребёнка
- Г) аппарат с «шипами»

**3324. ЗУБ 6.3 ПРОРЕЗЫВАЕТСЯ В (МЕС.)**

- А) 16-20
- Б) 18-22
- В) 20-24
- Г) 22-26

**3325. РЕЗОРБЦИЯ КОРНЕЙ ЗУБА 7.1 НАЧИНАЕТСЯ В (ЛЕТ)**

- А) 4
- Б) 5
- В) 3
- Г) 2

**3326. ЗУБ 2.4 ПРОРЕЗЫВАЕТСЯ В (ЛЕТ)**

- А) 10-11
- Б) 6-7
- В) 8-10
- Г) 11-12

**3327. [T041422] ОКОНЧАНИЕ ФОРМИРОВАНИЯ КОРНЕЙ ЗУБА 4.6 ПРОИСХОДИТ В (ЛЕТ)**

- А) 9-10
- Б) 6-7
- В) 7-8
- Г) 8-9

**3328. РЕБЁНОК МОЖЕТ САМОСТОЯТЕЛЬНО ПРИНИМАТЬ РЕШЕНИЕ О ПРОВЕДЕНИИ МЕДИЦИНСКОГО ОБСЛЕДОВАНИЯ И ЛЕЧЕНИЯ НАЧИНАЯ С ВОЗРАСТА (ЛЕТ)**

- А) 15
- Б) 14
- В) 16
- Г) 18

**3329. ОБСЛЕДОВАНИЕ РЕБЁНКА НА СТОМАТОЛОГИЧЕСКОМ ПРИЁМЕ НАЧИНАЮТ С**

- А) выявления причины обращения
- Б) внешнего осмотра
- В) осмотра полости рта
- Г) анализа рентгеновских снимков

**3330. ПАТОЛОГИЧЕСКИЙ ПРОЦЕСС, ПРОЯВЛЯЮЩИЙСЯ ПОСЛЕ ПРОРЕЗЫВАНИЯ ЗУБОВ, ПРИ КОТОРОМ ПРОИСХОДИТ ДЕМИНЕРАЛИЗАЦИЯ И РАЗМЯГЧЕНИЕ ТВЁРДЫХ ТКАНЕЙ ЗУБА С ПОСЛЕДУЮЩИМ ОБРАЗОВАНИЕМ ДЕФЕКТА В ВИДЕ ПОЛОСТИ, НАЗЫВАЕТСЯ**

- А) кариес
- Б) гипоплазия эмали
- В) эрозия эмали
- Г) очаговая деминерализация эмали

**3331. ЗУБЫ ГЕТЧИНСОНА ХАРАКТЕРИЗУЮТСЯ**

- А) бочкообразной формой резцов верхней и нижней челюсти с полулунной вырезкой на режущем крае
- Б) слаборазвитыми конвергирующими буграми постоянных моляров, конусовидной формой коронки
- В) дефектом эмали в виде чашеобразного углубления с гладкими стенками и дном
- Г) единичными меловидными пятнами на вестибулярной поверхности зубов

**3332. ЗУБЫ ФУРНЬЕ ХАРАКТЕРИЗУЮТСЯ**

- А) бочкообразной формой резцов верхней и нижней челюсти
- Б) слаборазвитыми конвергирующими буграми постоянных моляров, конусовидной формой коронки
- В) дефектом эмали в виде чашеобразного углубления с гладкими стенками и дном
- Г) единичными меловидными пятнами на вестибулярной поверхности зубов

**3333. МЕТОД РЕФЛЕКСИИ ПОЗВОЛЯЕТ ВЫЯВИТЬ**

- А) начальный кариозный процесс в пришеечной области отражённым светом осветительной лампы
- Б) распространённость воспалительного процесса на окружающие зуб ткани
- В) скрытые (подповерхностные) участки деминерализации эмали
- Г) признаки осложнений кариеса (свищевой ход, синюшность десны)

**3334. ТРАНСИЛЛЮМИНАЦИОННЫЙ МЕТОД ИСПОЛЬЗУЮТ ДЛЯ**

- А) диагностики кариеса, выявления поддесневых зубных отложений, трещин в эмали
- Б) определения краевого прилегания пломб, распознавания начального кариеса зубов, некоторых заболеваний слизистой оболочки полости рта
- В) распознавания патогенных микроорганизмов
- Г) диагностики заболеваний пародонта, периодонта и невrogenных заболеваний челюстно-лицевой области

**3335. КАРИЕСОГЕННЫМИ СВОЙСТВАМИ ОБЛАДАЕТ**

- А) кадмий
- Б) фтор
- В) фосфор

Г) медь

**3336. ДЛЯ ПЛОМБИРОВАНИЯ КОРНЕВЫХ КАНАЛОВ ВРЕМЕННЫХ МОЛЯРОВ В ПЕРИОД ФИЗИОЛОГИЧЕСКОГО ПОКОЯ ПРИМЕНЯЮТ**

А) цинк-эвгеноловую пасту

Б) фосфат цемент

В) эндодент

Г) гуттаперчевые штифты

**3337. ДЛЯ ЛЕЧЕНИЯ ХРОНИЧЕСКОГО ПУЛЬПИТА ВРЕМЕННЫХ МОЛЯРОВ В ПЕРИОД ФИЗИОЛОГИЧЕСКОЙ РЕЗОРЬЦИИ КОРНЕЙ ПРИМЕНЯЮТ МЕТОД**

А) девитальной ампутации

Б) витальной экстерпации

В) девительной экстерпации

Г) биологический

**3338. ДЛЯ ЛЕЧЕНИЯ ХРОНИЧЕСКОГО ПУЛЬПИТА ПОСТОЯННЫХ ЗУБОВ С НЕСФОРМИРОВАННЫМИ КОРНЯМИ ПРИМЕНЯЮТ МЕТОД**

А) глубокой ампутации

Б) девитальной ампутации

В) девительной экстерпации

Г) биологический

**3339. ПРИ ДИСТАЛЬНОЙ ОККЛЮЗИИ ЧАЩЕ ВСЕГО БЫВАЕТ ПРОФИЛЬ**

А) выпуклый

Б) вогнутый

В) прямой

Г) прямой или вогнутый

**3340. ПРИ МЕЗИАЛЬНОЙ ОККЛЮЗИИ ЧАЩЕ ВСЕГО БЫВАЕТ ПРОФИЛЬ**

А) вогнутый или прямой

Б) выпуклый

В) прямой

Г) выпуклый или прямой

**3341. ПРИ ВЕРТИКАЛЬНОЙ РЕЗЦОВОЙ ДИЗОККЛЮЗИИ НИЖНЯЯ ТРЕТЬ ЛИЦА**

А) увеличивается

Б) уменьшается

В) не изменяется

Г) становится асимметричной

**3342. ПРИ ГЛУБОКОЙ РЕЗЦОВОЙ ОККЛЮЗИИ И ДИЗОККЛЮЗИИ НИЖНЯЯ ТРЕТЬ ЛИЦА ЧАЩЕ**

А) снижена

Б) увеличена

В) не изменена

Г) становится асимметричной

**3343. ПРИ ГЛУБОКОЙ РЕЗЦОВОЙ ОККЛЮЗИИ И ДИЗОККЛЮЗИИ**

А) носогубные и подбородочная складка резко выражены

Б) носогубные и подбородочная складки сглажены

В) нижняя треть лица увеличена

Г) подбородок смещён в сторону

**3344. ПРИ ТРАНСВЕРЗАЛЬНЫХ АНОМАЛИЯХ ЧАСТО НАБЛЮДАЕТСЯ**

А) асимметрия лица

Б) синдром «длинного лица»

В) снижение нижней трети лица

Г) выпуклый профиль

**3345. МЛАДЕНЧЕСКАЯ РЕТРОГЕНИЯ ПРЕДСТАВЛЯЕТ СОБОЙ**

А) дистальное положение нижней челюсти во время рождения и в первые месяцы жизни

Б) дистальное положение нижней челюсти от 6 месяцев до 1 года

В) несмыкание зубных валиков по вертикали

Г) дистальное положение верхней челюсти при рождении и в первые месяцы жизни

**3346. МЕЗИАЛЬНАЯ СТУПЕНЬ ПРЕДСТАВЛЯЕТ СОБОЙ**

А) расстояние сагиттальной плоскости между дистальными поверхностями 2 временных моляров

Б) расстояние сагиттальной плоскости между дистальными поверхностями 1 постоянных моляров

В) нахождение дистальных поверхностей 2 временных моляров в одной вертикальной плоскости

Г) смещение зубов 5.5 и 6.5 зубы мезиально относительно 7.5 и 8.5 зубов соответственно

**3347. ДЛЯ ГЛУБОКОЙ РЕЗЦОВОЙ ОККЛЮЗИИ И ДИЗОККЛЮЗИИ НА ТРГ В БОКОВОЙ ПРОЕКЦИИ ХАРАКТЕРНО \_\_\_\_\_ УГЛА**

А) уменьшение базального

Б) увеличение гониального

В) увеличение базального

Г) увеличение ANB

**3348. ДЛЯ ВЕРТИКАЛЬНОЙ РЕЗЦОВОЙ ДИЗОККЛЮЗИИ НА ТРГ В БОКОВОЙ ПРОЕКЦИИ ХАРАКТЕРНО \_\_\_\_\_ УГЛА**

А) увеличение базального

Б) уменьшение гониального

В) уменьшение базального

Г) уменьшение ANB

**3349. ПРИ МЕЗИАЛЬНОЙ ОККЛЮЗИИ НА ТРГ В БОКОВОЙ ПРОЕКЦИИ УГОЛ ANB**

А) уменьшается

Б) увеличивается

В) не изменяется

Г) становится резко положительным

**3350. ПРИ ДИСТАЛЬНОЙ ОККЛЮЗИИ НА ТРГ В БОКОВОЙ ПРОЕКЦИИ УГОЛ ANB**

А) увеличен

Б) уменьшен

В) не изменяется

Г) становится отрицательным

**3351. НАИБОЛЕЕ ИНФОРМАТИВНЫМ МЕТОДОМ РЕНТГЕНОЛОГИЧЕСКОЙ ДИАГНОСТИКИ ДЛЯ ВЫЯВЛЕНИЯ РЕТЕНИРОВАННЫХ И СВЕРХКОМПЛЕКТИНЫХ ЗУБОВ ЯВЛЯЕТСЯ**

А) компьютерная томография

Б) ортопантомография

В) прицельная рентгенография

Г) ТРГ в боковой проекции

**3352. ИНДЕКС ТОНА ХАРАКТЕРИЗУЕТ**

А) пропорциональность верхних и нижних резцов

Б) трансверзальные размеры зубных рядов

В) сагиттальные размеры зубных рядов

Г) вертикальные размеры зубных рядов



**3353. ИНДЕКС ТОНА В НОРМЕ РАВЕН**

- А) 1.33
- Б) 1.42
- В) 1.23
- Г) 0.33

**3354. ИЗМЕРЕНИЕ ПО ТОНУ НЕОБХОДИМО ДЛЯ ОЦЕНКИ**

- А) трансверзальных размеров зубных рядов
- Б) сагиттальных размеров зубных рядов
- В) вертикальных размеров зубных рядов
- Г) пропорциональности верхних и нижних резцов

**3355. УГОЛ SNA НА ТРГ В БОКОВОЙ ПРОЕКЦИИ ХАРАКТЕРИЗУЕТ ПОЛОЖЕНИЕ**

- А) верхней челюсти относительно переднего основания черепа в сагиттальной плоскости
- Б) нижней челюсти относительно переднего основания черепа в сагиттальной плоскости
- В) верхней челюсти относительно переднего основания черепа в вертикальной плоскости
- Г) нижней челюсти относительно переднего основания черепа в вертикальной плоскости

**3356. БАЗАЛЬНЫЙ УГОЛ НА ТРГ В БОКОВОЙ ПРОЕКЦИИ ХАРАКТЕРИЗУЕТ**

- А) взаимоотношение верхней и нижней челюсти в вертикальной плоскости
- Б) взаимоотношение верхней и нижней челюсти в сагиттальной плоскости
- В) положение нижней челюсти относительно переднего основания черепа в вертикальной плоскости
- Г) положение верхней челюсти относительно переднего основания черепа в сагиттальной плоскости

**3357. УВЕЛИЧЕНИЕ БАЗАЛЬНОГО УГЛА ОБЫЧНО БЫВАЕТ ПРИ**

- А) вертикальной резцовой дизокклюзии
- Б) глубокой резцовой окклюзии
- В) глубокой резцовой дизокклюзии
- Г) трансверзальных аномалиях

**3358. ТРГ В ПРЯМОЙ ПРОЕКЦИИ КАК МЕТОД ДИАГНОСТИКИ НАИБОЛЕЕ ИНФОРМАТИВЕН ПРИ**

- А) трансверзальных аномалиях
- Б) сагиттальных аномалиях
- В) вертикальных аномалиях
- Г) зубоальвеолярной форме мезиальной окклюзии

**3359. ЭЛЕКТРОМИОГРАФИЯ ПОЗВОЛЯЕТ**

- А) оценить функциональное состояние мышц с помощью регистрации биоэлектрических потенциалов
- Б) оценить тонус жевательных мышц
- В) исследовать состояние гемодинамики в мышцах
- Г) оценить состояние мышц только в покое

**3360. ОДНОЙ ИЗ ПРИЧИН ДИСТАЛЬНОЙ ОККЛЮЗИИ ЯВЛЯЕТСЯ**

- А) заболевания ЛОР-органов
- Б) вредная привычка закусывания верхней губы
- В) неправильное положение во время сна с подкладыванием кулака под щеку
- Г) макроглоссия

**3361. АКТИВАТОР ФУНКЦИИ ФРЕНКЕЛЯ 1 ТИПА ПРИМЕНЯЕТСЯ ДЛЯ ЛЕЧЕНИЯ**

- А) дистальной окклюзии с протрузией верхних резцов
- Б) дистальной окклюзии с ретрузией верхних резцов
- В) мезиальной окклюзии
- Г) вертикальной резцовой дизокклюзии

**3362. АКТИВАТОР ФУНКЦИИ ФРЕНКЕЛЯ 3 ТИПА ПРИМЕНЯЕТСЯ ДЛЯ ЛЕЧЕНИЯ**

- А) мезиальной окклюзии
- Б) дистальной окклюзии с ретрузией верхних резцов
- В) дистальной окклюзии с протрузией верхних резцов
- Г) вертикальной резцовой дизокклюзии

**3363. АППАРАТ НААС ПРИМЕНЯЕТСЯ ДЛЯ**

- А) форсированного расширения верхнего зубного ряда в раннем сменном прикусе
- Б) форсированного расширения верхнего зубного ряда в постоянном прикусе
- В) медленного расширения верхнего зубного ряда
- Г) дистализации первых верхних моляров

**3364. АППАРАТ «ЛЯГУШКА» ПРИМЕНЯЕТСЯ ДЛЯ**

- А) дистализации первых верхних постоянных моляров
- Б) дистализации первых нижних постоянных моляров
- В) форсированного расширения верхнего зубного ряда в постоянном прикусе
- Г) медленного расширения верхнего зубного ряда

**3365. ЛИЦЕВАЯ ДУГА С ШЕЙНОЙ ИЛИ ГОЛОВНОЙ ТЯГОЙ ПРИМЕНЯЕТСЯ ДЛЯ**

- А) дистализации первых верхних постоянных моляров
- Б) дистализации первых нижних постоянных моляров
- В) форсированного расширения верхнего зубного ряда в постоянном прикусе
- Г) медленного расширения верхнего зубного ряда

**3366. ЛИЦЕВАЯ МАСКА ПРИМЕНЯЕТСЯ ДЛЯ**

- А) выдвигания верхней челюсти и верхнего зубного ряда кпереди
- Б) выдвигания нижней челюсти и нижнего зубного ряда кпереди
- В) задержки роста верхней челюсти
- Г) для задержки роста нижней челюсти

**3367. АППАРАТ ДЕРИХСВАЙЛЕРА ПРИМЕНЯЕТСЯ ДЛЯ**

- А) форсированного расширения верхнего зубного ряда
- Б) медленного расширения верхнего зубного ряда
- В) дистализации верхних первых моляров
- Г) деротации верхних первых моляров

**3368. ПРИ ЗУБОАЛЬВЕОЛЯРНОЙ ФОРМЕ МЕЗИАЛЬНОЙ ОККЛЮЗИИ И РЕТРУЗИИ ВЕРХНИХ РЕЗЦОВ ВО ВРЕМЕННОМ ИЛИ РАННЕМ СМЕННОМ ПРИКУСЕ ЦЕЛЕСООБРАЗНО ИСПОЛЬЗОВАТЬ АППАРАТ**

- А) Брюкля
- Б) Френкеля 1 типа
- В) Гербста
- Г) Наас

**3369. ДЛЯ НОРМАЛИЗАЦИИ ПОЛОЖЕНИЯ ЯЗЫКА В ПОКОЕ ПРИ ЛЕЧЕНИИ ВЕРТИКАЛЬНОЙ РЕЗЦОВОЙ ДИЗОККЛЮЗИИ ИСПОЛЬЗУЮТ**

- А) аппарат с «шипами»
- Б) аппарат Брюкля
- В) верхнечелюстную пластинку с окклюзионными накладками
- Г) регулятор функции Френкеля 1 типа

**3370. ПРИ РЕЗКО ВЫРАЖЕННОЙ ГНАТИЧЕСКОЙ ФОРМЕ ДИСТАЛЬНОЙ ОККЛЮЗИИ ( $WITTS > 11$ ) У ПАЦИЕНТОВ СТАРШЕ 18 ЛЕТ НЕОБХОДИМО**

- А) ортодонтическое лечение в сочетании с ортогнатической хирургией
- Б) форсированное расширение верхней челюсти с помощью аппарата Дерихсвайлера
- В) форсированное расширение нижней челюсти в сочетании с лицевой маской
- Г) лечение с помощью активатора функции Френкеля 3 типа

**3371. ПЛАСТИНКА С НАКУСОЧНОЙ ПЛОЩАДКОЙ ПРИМЕНЯЕТСЯ**

**ПРИ**

- А) глубокой резцовой дизокклюзии
- Б) вертикальной резцовой дизокклюзии
- В) сагиттальной резцовой дизокклюзии
- Г) мезиальной окклюзии

**3372. ДЛЯ ПРОФИЛАКТИКИ ОБРАЗОВАНИЯ ДИАСТЕМЫ**

**ПРИМЕНЯЕТСЯ**

- А) пластика короткой широкой уздечки верхней губы
- Б) миогимнастика для нормализации положения языка в покое
- В) использование вестибулярной пластинки
- Г) использование преортодонтического трейнера

**3373. ДЛЯ НОРМАЛИЗАЦИИ СМЫКАНИЯ ГУБ С ЦЕЛЮ ПРОФИЛАКТИКИ ФОРМИРОВАНИЯ ЗУБОЧЕЛЮСТНЫХ АНОМАЛИЙ У ДЕТЕЙ РЕКОМЕНДУЮТ**

- А) миогимнастику для укрепления круговой мышцы рта
- Б) ношение элайнеров
- В) активатор функции Френкеля IV типа
- Г) аппарат Брюкля

**3374. ВЕСТИБУЛЯРНЫЕ ПЛАСТИНКИ ИСПОЛЬЗУЮТ ДЛЯ**

- А) устранения вредных привычек
- Б) предотвращения сообщения носовой и ротовой полости
- В) нормализации положения верхних резцов
- Г) устранения протрузии нижних резцов

**3375. ДЛЯ НОРМАЛИЗАЦИИ ПОЛОЖЕНИЯ ЯЗЫКА В ПОКОЕ ВО ВРЕМЕННОМ ПРИКУСЕ ИСПОЛЬЗУЮТ**

- А) вестибулярную пластинку с бусинкой
- Б) вестибулярную пластинку с козырьком
- В) стандартная вестибулярная пластинка
- Г) аппарат Андресена-Гойпля

**3376. ДЛЯ УСТРАНЕНИЯ ВРЕДНОЙ ПРИВЫЧКИ СОСАНИЯ ПАЛЬЦА, СОЧЕТАЮЩЕЙСЯ С ДИСТАЛЬНОЙ ОККЛЮЗИЕЙ, ЦЕЛЕСООБРАЗНО ИСПОЛЬЗОВАТЬ**

- А) вестибулярную пластинку с козырьком
- Б) вертикальную пластинку с бусинкой
- В) стандартную вестибулярную пластинку
- Г) аппарат Андресена-Гойпля

**3377. ТАКТИКА ЛЕЧЕНИЯ ВО ВРЕМЕННОМ ПРИКУСЕ СОСТОИТ В**

- А) устранении вредных привычек
- Б) активном ортодонтическом лечении с использованием несъемной аппаратуры
- В) ортогнатической хирургии
- Г) использовании капп

**3378. СИМПТОМ НАГРУЗКИ ПРИ ПЕРЕЛОМЕ ВЕРХНЕЙ ЧЕЛЮСТИ (СИМПТОМ ГЕРЕНА) ОПРЕДЕЛЯЕТСЯ ДАВЛЕНИЕМ НА**

- А) бугор верхней челюсти в проекции крыловидного отростка
- Б) основание альвеолярного отростка верхней челюсти в области фронтального отдела
- В) подбородок при сомкнутых зубных рядах

Г) переносицу в направлении сверху вниз

**3379. ПОДКОЖНАЯ ЭМФИЗЕМА ПРИ ПОВРЕЖДЕНИИ ПЕРЕДНЕЙ СТЕНКИ ВЕРХНЕЧЕЛЮСТНОЙ ПАЗУХИ ВЫЯВЛЯЕТСЯ МЕТОДОМ**

А) пальпации

Б) перкуссии

В) постановки жевательных проб

Г) определения симптома «двойного пятна»

**3380. АТЕРОМА ПРЕДСТАВЛЯЕТ СОБОЙ ОПУХОЛЕПОДОБНОЕ ОБРАЗОВАНИЕ, ВОЗНИКШЕЕ ВСЛЕДСТВИЕ**

А) закупорки сальной железы

Б) закупорки потовой железы

В) закупорки слюнной железы

Г) отложения атероматозных масс в сосудах

**3381. СИРИНГОМА ПРЕДСТАВЛЯЕТ СОБОЙ ОПУХОЛЬ ЖЕЛЕЗЫ**

А) потовой

Б) сальной

В) малой слюнной

Г) большой слюнной

**3382. ДОБРОКАЧЕСТВЕННАЯ ОПУХОЛЬ, ПРОИСХОДЯЩАЯ ИЗ ПОКРОВНОГО ЭПИТЕЛИЯ, ЯВЛЯЕТСЯ**

А) папилломой

Б) фибромой

В) карциномой

Г) саркомой

**3383. БОЛЕЗНЕННОСТЬ ПРИ ГЛОТАНИИ ПОЯВЛЯЕТСЯ У БОЛЬНЫХ С ФЛЕГМОНОЙ В ОБЛАСТИ**

А) окологлоточного пространства

Б) височной

В) щёчной

Г) околоушно-жевательной

**3384. ВЫРАЖЕННОЕ ЗАТРУДНЕНИЕ ПРИ ОТКРЫВАНИИ РТА ПОЯВЛЯЕТСЯ У БОЛЬНЫХ С ФЛЕГМОНОЙ ОБЛАСТИ**

А) околоушно-жевательной

Б) скуловой

В) поднижнечелюстной

Г) щёчной

**3385. ПЕРВИЧНЫЙ ОЧАГ ГНОЙНОГО ВОСПАЛЕНИЯ, ПЕРЕРАСТАЮЩИЙ В ФЛЕГМОНУ ДНА ПОЛОСТИ РТА, ЛОКАЛИЗУЕТСЯ В**

А) поднижнечелюстной области

Б) щёчной области

В) подвисочной ямке

Г) околоушной слюнной железе

**3386. ПРИЧИНОЙ РАЗВИТИЯ ФЛЕГМОНЫ КРЫЛОВИДНО-НИЖНЕЧЕЛЮСТНОГО ПРОСТРАНСТВА ЯВЛЯЕТСЯ ВОСПАЛИТЕЛЬНЫЙ ПРОЦЕСС В ОБЛАСТИ**

А) третьих моляров

Б) верхней губы

В) зубов верхней челюсти

Г) лимфатических узлов щёчной области

**3387. ТИПИЧНЫМ КЛИНИЧЕСКИМ ПРИЗНАКОМ ФЛЕГМОНЫ КРЫЛОВИДНО-НИЖНЕЧЕЛЮСТНОГО ПРОСТРАНСТВА ЯВЛЯЕТСЯ**

А) затруднённое открывание рта

- Б) боль при глотании
- В) отёк и гиперемия кожи щёчных областей
- Г) инфильтрат мягких тканей подподбородочной области

**3388. ТИПИЧНЫМ КЛИНИЧЕСКИМ ПРИЗНАКОМ ФЛЕГМОНЫ ОКОЛОУШНО-ЖЕВАТЕЛЬНОЙ ОБЛАСТИ ЯВЛЯЕТСЯ**

- А) инфильтрат и гиперемия кожи околоушно-жевательной области
- Б) отёк верхнего века
- В) отёк крыловидно-нижнечелюстной складки
- Г) боль при глотании

**3389. ТИПИЧНЫМ КЛИНИЧЕСКИМ ПРИЗНАКОМ ФЛЕГМОНЫ ПОДВИСОЧНОЙ ЯМКИ ЯВЛЯЕТСЯ**

- А) симптом «песочных часов»
- Б) отёк и гиперемия кожи в подглазничной области
- В) парез ветвей лицевого нерва
- Г) симптом «очков»

**3390. ТИПИЧНЫМ КЛИНИЧЕСКИМ ПРИЗНАКОМ АБСЦЕССА И ФЛЕГМОНЫ ЯЗЫКА ЯВЛЯЕТСЯ**

- А) боль при глотании и движении языка
- Б) асимметрия лица
- В) затруднённое открывание рта
- Г) отёк крыловидно-нижнечелюстной складки

**3391. МЕСТНЫМИ ПРИЗНАКАМИ ОСТРОГО ОДОНТОГЕННОГО ОСТЕОМИЕЛИТА НИЖНЕЙ ЧЕЛЮСТИ ЯВЛЯЮТСЯ**

- А) муфтообразный, без чётких границ воспалительный инфильтрат, положительный симптом Венсана, подвижность зубов
- Б) подвижность всех зубов на челюсти, нарушение прикуса
- В) воспалительный инфильтрат на поверхности челюсти без чётких границ, положительный симптом нагрузки
- Г) воспалительный инфильтрат на одной поверхности челюсти с чёткими границами, отрицательный симптом Венсана

**3392. КЛИНИЧЕСКАЯ КАРТИНА ПЕРИФЕРИЧЕСКОЙ ГИГАНТОКЛЕТОЧНОЙ ГРАНУЛЁМЫ ХАРАКТЕРИЗУЕТСЯ**

- А) синюшно-бурым бугристым новообразованием на десне мягкой консистенции
- Б) ограниченным участком ороговения десны
- В) рыхлым болезненным кровоточащим новообразованием десны
- Г) 2-3 эрозиями десны, без тенденции к кровоточивости и эпителизации

**3393. КЛИНИЧЕСКАЯ КАРТИНА АМЕЛОБЛАСТОМЫ ХАРАКТЕРИЗУЕТСЯ**

- А) безболезненной деформацией челюсти в виде вздутия
- Б) болезненным дефектом костной ткани челюсти
- В) рыхлым болезненным кровоточащим новообразованием десны
- Г) плотным болезненным инфильтратом в области нескольких зубов

**3394. КЛИНИЧЕСКАЯ КАРТИНА СОСТАВНОЙ ОДОНТОМЫ ХАРАКТЕРИЗУЕТСЯ**

- А) свищами на коже
- Б) бессимптомным течением
- В) плотным болезненным инфильтратом в области нескольких зубов
- Г) наличием острых краёв в области альвеолярного отростка

**3395. ПЕРЕЛОМ КОСТЕЙ ОСНОВАНИЯ ЧЕРЕПА, КАК ПРАВИЛО, ПРОИСХОДИТ ПРИ**

- А) суббазальном переломе верхней челюсти
- Б) переломе скуловых костей

- В) суборбитальном переломе верхней челюсти
- Г) комбинированных повреждениях верхней челюсти

**3396. ХАРАКТЕРНЫМ СИМПТОМОМ ПРИ ДВУСТОРОННЕМ ПЕРЕЛОМЕ МЫШЦЕЛКОВОГО ОТРОСТКА СО СМЕЩЕНИЕМ ЯВЛЯЕТСЯ**

- А) открытый прикус
- Б) разрыв слизистой оболочки альвеолярного отростка
- В) гипосаливация
- Г) смещение средней линии

**3397. [T041505] ПРИЧИНОЙ ОДОНТОГЕННОГО ОСТЕОМИЕЛИТА ЧЕЛЮСТЕЙ ЯВЛЯЕТСЯ**

- А) хронический периодонтит
- Б) хронически пульпит
- В) хронический тонзиллит
- Г) перелом челюсти

**3398. ПРИ ОСТРОМ ПЕРИОСТИТЕ И ОСТРОМ ОСТЕОМИЕЛИТЕ ЧЕЛЮСТИ ИМЕЮТСЯ СХОДНЫЕ ПАТОЛОГОАТОМИЧЕСКИЕ ИЗМЕНЕНИЯ КОСТНОЙ ТКАНИ**

- А) инфильтрация костномозговых пространств нейтрофилами
- Б) некроз костного вещества
- В) тромбоз кровеносных сосудов
- Г) образование секвестров кости

**3399. ПОДВИЖНОСТЬ И БОЛЬ В ПРИЧИННОМ ЗУБЕ И РЯДОМ СТОЯЩИХ ЗУБАХ БЫВАЕТ ПРИ ОСТРОМ**

- А) одонтогенном остеомиелите
- Б) периодонтите
- В) гнойном периостите
- Г) лимфадените

**3400. ГНОЙНО-РЕЗОРБТИВНАЯ ЛИХОРАДКА С ОЗНОБОМ МОЖЕТ БЫТЬ СВЯЗАНА С**

- А) наличием двухстороннего поднадкостничного абсцедирования
- Б) тромбозом сосудов нижней челюсти
- В) секвестрацией челюстной кости
- Г) сопутствующим лимфаденитом

**3401. МУФТООБРАЗНОЕ УТОЛЩЕНИЕ НИЖНЕЧЕЛЮСТНОГО КРАЯ И ДВУХСТОРОННЕЕ УТОЛЩЕНИЕ АЛЬВЕОЛЯРНОЙ ЧАСТИ БЫВАЕТ ПРИ**

- А) остеомиелите
- Б) актиномикозе В) периостите
- Г) периодонтите

**3402. ДЛЯ ЭТИОПАТОГЕНЕЗА ОДОНТОГЕННОГО ОСТЕОМИЕЛИТА НАИБОЛЬШЕЕ ЗНАЧЕНИЕ ИМЕЕТ**

- А) наличие хронической одонтогенной инфекции в челюсти
- Б) наличие сопутствующих хронических заболеваний желудочно-кишечного тракта
- В) заболевание крови
- Г) частичная вторичная адентия

**3403. ПРИ ОДОНТОГЕННОМ ОСТЕОМИЕЛИТЕ В ОСТРОЙ СТАДИИ БОЛЬНЫЕ ПРЕДЪЯВЛЯЮТ ЖАЛОБЫ НА БОЛЬ**

- А) постоянную интенсивную в "причинном" и рядом стоящих зубах
- Б) периодическую ноющую в области зуба и прилегающем участке десны
- В) приступообразную ночную в одном из кариозных зубов
- Г) ноющую в зубе при приеме холодной и кислой пищи

**3404. СИМПТОМ ВЕНСАНА КАК РЕЗУЛЬТАТ ВОСПАЛИТЕЛЬНОГО ПРОЦЕССА В НИЖНЕЙ ЧЕЛЮСТИ НАБЛЮДАЕТСЯ ПРИ**

- А) острым одонтогенном остеомиелите в области тела нижней челюсти
- Б) острым апикальным пародонтите нижнего премоляра
- В) острым гнойным периостите челюсти
- Г) при луночковом остеомиелите в области верхнего моляра

**3405. ПРИ ОСТРОМ ДИФFUЗНОМ ОДОНТОГЕННОМ ОСТЕОМИЕЛИТЕ НИЖНЕЙ ЧЕЛЮСТИ ПОДВИЖНОСТЬ РЯДА ЗУБОВ ЯВЛЯЕТСЯ СЛЕДСТВИЕМ**

- А) гнойной инфильтрации губчатого вещества челюсти
- Б) интоксикации организма
- В) поднадкостничного абцесса
- Г) развития генерализованной формы пародонтита

**3406. [T041514] БОЛЕЕ ЧАСТОЕ ПОРАЖЕНИЕ ОДОНТОГЕННЫМ ОСТЕОМИЕЛИТОМ НИЖНЕЙ ЧЕЛЮСТИ В СРАВНЕНИИ С ВЕРХНЕЙ ОБЪЯСНЯЕТСЯ**

- А) плотностью и массивностью кортикальной пластинки
- Б) подвижностью нижней челюсти
- В) особенностями иннервации
- Г) строением надкостницы

**3407. ВЫРАЖЕННАЯ ПЕРИОСТАЛЬНАЯ РЕАКЦИЯ И УТОЛЩЕНИЕ АЛЬВЕОЛЯРНОГО КРАЯ ЧЕЛЮСТИ С ДВУХ СТОРОН БЫВАЕТ ПРИ**

- А) острым одонтогенном остеомиелите
- Б) ретенции третьего моляра
- В) острым гнойным периостите
- Г) острым периодонтите

**3408. СРОКИ, В КОТОРЫЕ ЗАКАНЧИВАЕТСЯ ПРОЦЕСС СЕКВЕСТРАЦИИ ПРИ ДИФFUЗНОМ ХРОНИЧЕСКОМ ОДОНТОГЕННОМ ОСТЕОМИЕЛИТЕ, СОСТАВЛЯЮТ (НЕДЕЛЯ)**

- А) 7-8
- Б) 1-2
- В) 5-6
- Г) 3-4

**3409. МЕТОДОМ ДОПОЛНИТЕЛЬНОГО ОБСЛЕДОВАНИЯ, НАИБОЛЕЕ ИНФОРМАТИВНЫМ И РАЦИОНАЛЬНЫМ ДЛЯ ДИАГНОСТИКИ ХРОНИЧЕСКОГО ОДОНТОГЕННОГО ОСТЕОМИЕЛИТА, ЯВЛЯЕТСЯ**

- А) ОПТГ
- Б) ЭЭГ
- В) МРТ
- Г) УЗИ

**3410. ЗАБОЛЕВАНИЕМ, С КОТОРЫМ СЛЕДУЕТ ПРОВОДИТЬ ДИФФЕРЕНЦИАЛЬНУЮ ДИАГНОСТИКУ ХРОНИЧЕСКОГО ОДОНТОГЕННОГО ОСТЕОМИЕЛИТА, ЯВЛЯЕТСЯ**

- А) костный туберкулёз
- Б) хронический пульпит
- В) хронический периодонтит
- Г) фолликулярная киста

**3411. ДЛЯ ОПРЕДЕЛЕНИЯ СТОРОЖЕВОГО ЛИМФАТИЧЕСКОГО УЗЛА СЛЕДУЕТ ВЫПОЛНИТЬ**

- А) радиоизотопную лимфографию
- Б) мультиспиральную компьютерную томографию
- В) конусно-лучевую компьютерную томографию
- Г) ядерно-магнитнорезонансную томографию

**3412. К ИНВАЗИВНЫМ МЕТОДАМ ДИАГНОСТИКИ НОВООБРАЗОВАНИЙ ЧЕЛЮСТНО-ЛИЦЕВОЙ ОБЛАСТИ (ЧЛО) ОТНОСИТСЯ**

- А) цитологическое исследование кисты путём пункции
- Б) цитологическое исследование язвы языка путём отпечатка
- В) ультразвуковое исследование опухоли
- Г) магнитно-резонансная томография

**3413. ДИАГНОЗ "МЕЛАНОМА" МОЖЕТ БЫТЬ ПОСТАВЛЕН НА ОСНОВАНИИ**

- А) эксцизионной биопсии
- Б) инцизионной биопсии
- В) сердцевинной биопсии
- Г) тонкоигольной пункции

**3414. ФЛЕГМОНУ ОКОЛОУШНО-ЖЕВАТЕЛЬНОЙ ОБЛАСТИ НЕОБХОДИМО ДИФФЕРЕНЦИРОВАТЬ ОТ**

- А) абсцедирующего паротита
- Б) ангины Людвига
- В) флегмоны височной области
- Г) обострения хронического верхнечелюстного синусита

**3415. ДЛЯ СИАЛОАДЕНИТА ВИРУСНОЙ ЭТИОЛОГИИ ХАРАКТЕРНО, ЧТО ИЗ ВЫВОДНОГО ПРОТОКА ПОРАЖЁННОЙ ЖЕЛЕЗЫ**

- А) слюна не выделяется
- Б) выделяется неизменённая слюна
- В) выделяется густой гной
- Г) выделяется слюна с примесью гноя

**3416. СИМПТОМ «ЯБЛОЧНОГО ЖЕЛЕ» ХАРАКТЕРЕН ДЛЯ**

- А) туберкулёзной волчанки
- Б) системной красной волчанки
- В) слизистой формы актиномикоза
- Г) вторичного сифилиса

**3417. ДЕСТРУКЦИЯ КОСТНОЙ ТКАНИ ТВЁРДОГО НЁБА МОЖЕТ НАБЛЮДАТЬСЯ ПРИ**

- А) цилиндроме
- Б) аденолимфоме
- В) полиморфной аденоме
- Г) папилломе

**3418. ПРИЗНАК ЗАТРУДНЁННОГО ГЛОТАНИЯ НАБЛЮДАЕТСЯ ПРИ ФЛЕГМОНЕ**

- А) крылочелюстного пространства
- Б) субмассетериального пространства
- В) подподбородочного пространства
- Г) височной области

**3419. РЕНТГЕНОЛОГИЧЕСКАЯ КАРТИНА АМЕЛОБЛАСТОМЫ ХАРАКТЕРИЗУЕТСЯ**

А) деструкцией кости в виде множественных очагов разрежения, разделённых костными перегородками

- Б) костными изменениями типа "тающего сахара"
- В) резорбцией кортикальной пластинки челюсти на всём протяжении
- Г) диффузной деструкцией губчатого вещества челюсти на всём протяжении

**3420. ДЛЯ РЕНТГЕНОЛОГИЧЕСКОЙ КАРТИНЫ КИСТОЗНОЙ ФОРМЫ ГИГАНТОКЛЕТОЧНОЙ ОПУХОЛИ ХАРАКТЕРНО**

- А) наличие мелких полостей, разделённых костными перегородками
- Б) очаговое разрежение в виде кисты с чёткими границами
- В) разрушение кортикального слоя бесструктурным очагом разрежения, рассасывание верхушек корней зубов



Г) наличие кисты с зачатком зуба

**3421. ПРИ ПОДОСТРОЙ ФОРМЕ ОДОНТОГЕННОГО ОСТЕОМИЕЛИТА НИЖНЕЙ ЧЕЛЮСТИ РЕНТГЕНОЛОГИЧЕСКИ ОПРЕДЕЛЯЕТСЯ**

А) ограниченная резорбция челюсти в виде очагов неправильной формы с нечёткими контурами

Б) ограниченный очаг деструкции кости с чёткими контурами полости

В) ограниченная резорбция кости округлой формы с чёткими границами

Г) очаг деструкции кости с наличием нескольких полостей

**3422. В КАЧЕСТВЕ ДОПОЛНИТЕЛЬНОГО ОБСЛЕДОВАНИЯ БОЛЬНЫХ С ОДОНТОГЕННЫМ ОСТЕОМИЕЛИТОМ ЧЕЛЮСТЕЙ В НАЧАЛЬНОМ ПЕРИОДЕ ОСТРОЙ СТАДИИ БОЛЕЕ ПОКАЗАТЕЛЬНЫМ МЕТОДОМ ЯВЛЯЕТСЯ**

А) остеотонометрия

Б) термометрия

В) иммунологический тест

Г) рентгенография

**3423. ОБНАРУЖЕНИЕ НА РЕНТГЕНОГРАММЕ «ЦИСТЕРН», ЗАПОЛНЕННЫХ КОНТРАСТОМ В ОБЛАСТИ СЛЮННЫХ ЖЕЛЁЗ С ИХ ЗАМЕДЛЕННОЙ СПОСОБНОСТЬЮ К ЭВАКУАЦИИ, ХАРАКТЕРНО ДЛЯ СИАЛОГРАФИЧЕСКОЙ КАРТИНЫ**

А) паренхиматозного сиалоаденита

Б) итерстициального сиалоаденита

В) сиалодохита

Г) эпидемического паротита

**3424. ПУНКТАТ ВРОЖДЁННОЙ КИСТЫ ШЕИ ВНЕ ВОСПАЛЕНИЯ ИМЕЕТ ВИД**

А) прозрачной опалесцирующей жидкости

Б) гноя

В) лимфы

Г) крови

**3425. ДЛЯ РЕНТГЕНОЛОГИЧЕСКОЙ КАРТИНЫ РАДИКУЛЯРНОЙ КИСТЫ ХАРАКТЕРНЫ ИЗМЕНЕНИЯ КОСТНОЙ ТКАНИ**

А) с чёткими контурами в области верхушек одного или нескольких зубов

Б) в виде "тающего сахара"

В) с нечёткими границами в области одного или нескольких зубов

Г) в виде нескольких полостей с чёткими контурами

**3426. ПОЯВЛЕНИЕ БОЛЕЙ В УВЕЛИЧЕННЫХ ЛИМФАТИЧЕСКИХ УЗЛАХ ЧЕЛЮСТНО-ЛИЦЕВОЙ ОБЛАСТИ И ШЕИ ПОСЛЕ ПРИЁМА НЕБОЛЬШИХ ДОЗ АЛКОГОЛЯ ХАРАКТЕРНО ДЛЯ**

А) лимфогранулематоза

Б) метастазов плоскоклеточного рака

В) метастазов меланомы

Г) синдрома Шёгрена

**3427. ОДНИМ ИЗ ОСЛОЖНЕНИЙ ФЛЕГМОНЫ ГЛАЗНИЦЫ МОЖЕТ БЫТЬ**

А) потеря зрения

Б) ксерофтальмия

В) выворот век

Г) парез лицевого нерва

**3428. СЕРЬЁЗНЫМ ОСЛОЖНЕНИЕМ ФЛЕГМОН ВЕРХНИХ ОТДЕЛОВ ЛИЦА ЯВЛЯЕТСЯ**

А) тромбоз кавернозного синуса головного мозга

Б) паротит

- В) медиастинит
- Г) парез лицевого нерва

**3429. ВЫПОЛНЯЯ РАЗРЕЗ ПРИ ВСКРЫТИИ ФЛЕГМОНЫ ДНА ПОЛОСТИ РТА, МОЖНО ПОВРЕДИТЬ**

- А) поднижнечелюстную слюнную железу
- Б) скуловую ветвь nervus facialis
- В) корень языка
- Г) околоушную слюнную железу

**3430. НАИБОЛЕЕ ВЕРОЯТНЫМ ОСЛОЖНЕНИЕМ ПРИ ХРОНИЧЕСКОМ ОДОНТОГЕННОМ ОСТЕОМИЕЛИТЕ НИЖНЕЙ ЧЕЛЮСТИ ЯВЛЯЕТСЯ**

- А) патологический перелом
- Б) дакриоцистит
- В) верхнечелюстной синусит
- Г) парез ветвей лицевого нерва

**3431. РАЗРЕЗ ПРИ ФЛЕГМОНЕ ДНА ПОЛОСТИ РТА ДОСТАТОЧЕН, ЕСЛИ ОН СДЕЛАН**

- А) на протяжении инфильтрата
- Б) в проекции корня языка
- В) по границе гиперемии кожи
- Г) в месте наибольшей болезненности

**3432. ПРИ НЕБЛАГОПРИЯТНОМ ТЕЧЕНИИ ФЛЕГМОНЫ ПОДПОДБОРОДОЧНОЙ ОБЛАСТИ ИНФЕКЦИЯ РАСПРОСТРАНЯЕТСЯ В**

- А) средостение
- Б) околоушно-жевательную область
- В) подглазничную область
- Г) щёчную область

**3433. ПРИ НЕБЛАГОПРИЯТНОМ ТЕЧЕНИИ АБСЦЕССА ЧЕЛЮСТНО-ЯЗЫЧНОГО ЖЕЛОБКА ИНФЕКЦИЯ РАСПРОСТРАНЯЕТСЯ В**

- А) крыловидно-нижнечелюстное пространство
- Б) околоушно-жевательную область
- В) щёчную область
- Г) крыловидно-нёбное венозное сплетение

**3434. ТИПИЧНЫЙ РАЗРЕЗ ПРИ ВСКРЫТИИ ФЛЕГМОНЫ ЯЗЫКА ПРОИЗВОДЯТ**

- А) в подподбородочной области по средней линии
- Б) дугообразно вдоль угла нижней челюсти
- В) по крыловидно-нижнечелюстной складке
- Г) в поднижнечелюстной области вдоль края нижней челюсти

**3435. ПРИ ПЕРФОРАЦИИ ДНА ВЕРХНЕЧЕЛЮСТНОЙ ПАЗУХИ ПОСЛЕ УДАЛЕНИЯ ЗУБА И НАЛИЧИИ В НЕЙ ВОСПАЛИТЕЛЬНЫХ ЯВЛЕНИЙ НЕОБХОДИМО**

- А) промыть пазуху антисептиком, провести тугую тампонаду устья лунки после образования в ней сгустка крови
- Б) провести синусотомию
- В) назначить динамическое наблюдение
- Г) выскоблить полипы из верхнечелюстной пазухи через лунку

**3436. ЛЕЧЕНИЕ БОЛЬНОГО С ОСТРЫМ СИАЛОДЕНИТОМ ЗАКЛЮЧАЕТСЯ В**

- А) стимуляции слюноотделения, проведении противовоспалительной терапии
- Б) назначении десенсибилизирующей терапии
- В) удалении поражённой железы
- Г) введении в проток гипертонического раствора

**3437. УДЛИНЕНИЕ И УПЛОЩЕНИЕ СРЕДНЕЙ ЗОНЫ ЛИЦА СВИДЕТЕЛЬСТВУЕТ В ПОЛЬЗУ ПЕРЕЛОМА**

- А) верхней челюсти
- Б) нижней челюсти
- В) скуловых костей с обеих сторон
- Г) альвеолярного отростка верхней челюсти

**3438. ОПЕРАТИВНОЕ ВМЕШАТЕЛЬСТВО ПРИ ПЕРЕЛОМЕ СКУЛОВОЙ КОСТИ СО СМЕЩЕНИЕМ ЕЁ В ВЕРХНЕЧЕЛЮСТНУЮ ПАЗУХУ СОСТОИТ В ПРОВЕДЕНИИ**

- А) репозиции и фиксации отломков скуловой кости
- Б) радикальной операции гайморотомии
- В) остеотомии верхней челюсти
- Г) бимаксиллярного шинирования

**3439. ЛЕЧЕНИЕ БОЛЬНЫХ ХРОНИЧЕСКИМ ОДОНТОГЕННЫМ ОСТЕОМИЕЛИТОМ ЧЕЛЮСТИ ПРИ СФОРМИРОВАВШЕМСЯ СЕКВЕСТРЕ ЗАКЛЮЧАЕТСЯ В**

- А) секвестрэктомию
- Б) санации полости рта
- В) антибактериальной терапии
- Г) периостотомии в области причинного зуба

**3440. ОСНОВНЫМ МЕТОДОМ ЛЕЧЕНИЯ БОЛЬНОГО С ВРОЖДЁННЫМ СВИЩОМ ШЕИ ЯВЛЯЕТСЯ ЕГО**

- А) иссечение
- Б) перевязка
- В) прошивание
- Г) склерозирование

**3441. К ПОКАЗАНИЯМ ДЛЯ ЦИСТЭКТОМИИ РАДИКУЛЯРНЫХ КИСТ ЧЕЛЮСТЕЙ ОТНОСЯТ**

- А) небольшие размеры (в области 3 зубов)
- Б) прорастание кисты в полость носа
- В) прорастание кисты в верхнечелюстную пазуху
- Г) деструкцию наружной кортикальной пластинки челюсти

**3442. ОРОНАЗАЛЬНАЯ ЦИСТОТОМИЯ ПРОВОДИТСЯ У БОЛЬНЫХ ПРИ РАДИКУЛЯРНЫХ КИСТАХ**

- А) прорастающих в верхнечелюстную пазуху
- Б) оттеснивших полость носа
- В) оттеснивших верхнечелюстную пазуху
- Г) расположенных в области трёх и более зубов верхней челюсти

**3443. ПОДГОТОВКА К ОПЕРАЦИИ ЦИСТЭКТОМИЯ ВКЛЮЧАЕТ ПЛОМБИРОВАНИЕ**

- А) всех зубов, корни которых обращены в полость кисты
- Б) корня "причинного" зуба
- В) корней всех зубов, прилежащих к кисте
- Г) зубов-антагонистов

**3444. ПОДГОТОВКА К ОПЕРАЦИИ ЦИСТОТОМИИ ВКЛЮЧАЕТ ПЛОМБИРОВАНИЕ**

- А) корня "причинного" зуба
- Б) корней всех зубов, прилежащих к кисте
- В) всех зубов, корни которых обращены в полость кисты
- Г) тех зубов, корни которых запломбированы не полностью

**3445. ДВУХЭТАПНАЯ ЦИСТЭКТОМИЯ ПРИ ЛОКАЛИЗАЦИИ РАДИКУЛЯРНОЙ КИСТЫ НА ВЕРХНЕЙ ЧЕЛЮСТИ ПРОВОДИТСЯ В ТЕХ СЛУЧАЯХ, КОГДА КИСТА БОЛЬШИХ РАЗМЕРОВ**

- А) оттесняет дно верхнечелюстной пазухи
- Б) прорастает поднадкостнично
- В) располагается во фронтальном отделе
- Г) часто нагнаивается

**3446. ОСНОВНЫМ МЕТОДОМ ЛЕЧЕНИЯ БОЛЬНОГО С ФИБРОМАТОЗОМ ЯВЛЯЕТСЯ**

- А) иссечение новообразования вместе с надкостницей
- Б) химиотерапия
- В) лучевая терапия
- Г) резекция челюсти

**3447. ОСНОВНЫМ МЕТОДОМ ЛЕЧЕНИЯ БОЛЬНЫХ С КАВЕРНОЗНОЙ ГЕМАНГИОМОЙ ЯВЛЯЕТСЯ**

- А) склерозирующая терапия
- Б) прошивание
- В) электрорезекция
- Г) лучевое воздействие

**3448. СПОСОБ УСТРАНЕНИЯ ДЕФОРМАЦИИ СКУЛОВОЙ ОБЛАСТИ БЕЗ ФУНКЦИОНАЛЬНЫХ НАРУШЕНИЙ ПОСЛЕ ЗАСТАРЕЛОГО ПЕРЕЛОМА СКУЛОВОЙ КОСТИ СОСТОИТ В**

- А) контурной пластике
- Б) остеотомии скуловой кости
- В) радикальной гайморотомии с репозицией отломков
- Г) проведении спиц Киршнера по методу Макиенко

**3449. ОТСРОЧЕННАЯ ПЕРВИЧНАЯ ХИРУРГИЧЕСКАЯ ОБРАБОТКА РАН ЛИЦА ПРОВОДИТСЯ С МОМЕНТА РАНЕНИЯ В ТЕЧЕНИЕ**

- А) 24-48 часов
- Б) 8-12 часов
- В) 3 суток
- Г) 8 суток

**3450. РАННИЙ ВТОРИЧНЫЙ ШОВ ПРИ РАНЕНИЯХ ЛИЦА НАКЛАДЫВАЮТ ПОСЛЕ**

- А) отторжения некротизированных тканей
- Б) появления грануляций
- В) эпителизации раны
- Г) первичной хирургической обработки

**3451. ДЛЯ КОНСЕРВАТИВНОГО ЛЕЧЕНИЯ БОЛЬНЫХ С ОСТРЫМ ОДОНТОГЕННЫМ ОСТЕОМИЕЛИТОМ ЧЕЛЮСТИ НАИБОЛЕЕ ЭФФЕКТИВНО НАЗНАЧЕНИЕ ПРЕПАРАТОВ**

- А) антибактериальных
- Б) антигистаминных
- В) НПВС
- Г) антикоагулянтов

**3452. ХИРУРГИЧЕСКОЕ ВМЕШАТЕЛЬСТВО, КОТОРОЕ СЛЕДУЕТ ПРОВОДИТЬ ПРИ ХРОНИЧЕСКОМ ОДОНТОГЕННОМ ОСТЕОМИЕЛИТЕ, НАЗЫВАЕТСЯ**

- А) секвестрнекрэктомией
- Б) открытым кюретажем
- В) частичной резекцией челюсти
- Г) расширенной биопсией

**3453. ТАКТИКОЙ ЧЕЛЮСТНО-ЛИЦЕВОГО ХИРУРГА ПРИ ФОРМИРОВАНИИ СЕКВЕСТРА ПРИ ХРОНИЧЕСКОМ ОСТЕОМИЕЛИТЕ НИЖНЕЙ ЧЕЛЮСТИ ЯВЛЯЕТСЯ**

- А) наблюдение
- Б) хирургическое лечение
- В) консервативное лечение
- Г) назначение физиолечения

**3454. ОСНОВНЫМ МЕТОДОМ ЛЕЧЕНИЯ АБРАЗИВНОГО ПРЕКАНЦЕРОЗНОГО ХЕЙЛИТА МАНГАНОТТИ ЯВЛЯЕТСЯ**

- А) криодеструкция
- Б) химиотерапия
- В) лучевая терапия
- Г) иссечение вместе с капсулой

**3455. ФИЗИОЛОГИЧЕСКАЯ СТИРАЕМОСТЬ ВРЕМЕННЫХ ЗУБОВ ХАРАКТЕРНА ДЛЯ ПЕРИОДА ПРИКУСА**

- А) временного
- Б) постоянного
- В) глубокого
- Г) перекрёстного

**3456. ДЛЯ ОПРЕДЕЛЕНИЯ ГЛУБИНЫ ПАРОДОНТАЛЬНОГО КАРМАНА ИСПОЛЬЗУЮТ**

- А) пуговчатый зонд
- Б) серповидный зонд
- В) изогнутый зонд
- Г) пинцет

**3457. НАЛИЧИЕ ДВУХ И БОЛЕЕ ЗАБОЛЕВАНИЙ У ПАЦИЕНТА НАЗЫВАЕТСЯ**

- А) полиморбидность
- Б) полипрагмазия
- В) атипичность
- Г) полипатогенность

**3458. ЗАТРУДНЕНИЕ ЖЕВАТЕЛЬНОГО ПРОЦЕССА ПРИ СТАРЕНИИ ОБУСЛОВЛЕНО**

- А) потерей зубов
- Б) атрофией языка
- В) атрофией мышц дна полости рта
- Г) гипертрофией альвеолярных отростков челюстей

**3459. АТРОФИЯ СЛИЗИСТЫХ С ВОЗРАСТОМ ВЕДЁТ К**

- А) их сухости
- Б) разрастанию эпителия
- В) повышению их секреции
- Г) неизменности барьерной функции

**3460. УМЕНЬШЕНИЕ КОЛИЧЕСТВА ОРГАНИЧЕСКОГО ВЕЩЕСТВА В СТРУКТУРЕ ЭМАЛИ ПРИВОДИТ К**

- А) снижению проницаемости эмали
- Б) увеличению проницаемости эмали
- В) увеличению индекса КПУ
- Г) уменьшению индекса КПУ

**3461. ВОЗРАСТНЫЕ ИЗМЕНЕНИЯ ДЕНТИНА ХАРАКТЕРИЗУЮТСЯ**

- А) значительным отложением вторичного дентина
- Б) снижением уровня минерализации дентина
- В) увеличением просвета дентинных канальцев

Г) уменьшением количества клеточных элементов пульпы

**3462. ВОЗРАСТНЫЕ ИЗМЕНЕНИЯ ДЕНТИНА ХАРАКТЕРИЗУЮТСЯ**

А) сужением просвета дентинных канальцев

Б) снижением уровня минерализации дентина

В) увеличением просвета дентинных канальцев

Г) уменьшением количества клеточных элементов пульпы

**3463. НАИБОЛЕЕ ДОСТОВЕРНУЮ ИНФОРМАЦИЮ О СОСТОЯНИИ МЯГКОТКАНЫХ И КОСТНЫХ СТРУКТУР ВИСОЧНО-НИЖНЕЧЕЛЮСТНОГО СУСТАВА (ВНЧС) ДАЁТ**

А) магнитно-резонансная томография

Б) телерентгенография

В) ортопантомография

Г) визиография

**3464. СИММЕТРИЧНОСТЬ ПОРАЖЕНИЯ ЗУБОВ ОДНОГО СРОКА МИНЕРАЛИЗАЦИИ ХАРАКТЕРНА ДЛЯ**

А) системной гипоплазии

Б) очаговой деминерализации эмали

В) местной гипоплазии

Г) флюороза

**3465. ИЗМЕНЕНИЯ ПРОНИЦАЕМОСТИ ЭМАЛИ В ОЧАГЕ ДЕМИНЕРАЛИЗАЦИИ МОЖНО ОПРЕДЕЛИТЬ ПРИ ПОМОЩИ ОКРАШИВАНИЯ РАСТВОРОМ**

А) Метиленового синего 2%

Б) Толуидина голубого

В) Шиллера-Писарева

Г) Эритрозина

**3466. КОЛИЧЕСТВО ОКРАШИВАЕМЫХ ЗУБОВ ПРИ ПРОВЕДЕНИИ ИНДЕКСА ФЁДОРОВА-ВОЛОДКИНОЙ СОСТАВЛЯЕТ**

А) 6

Б) 4

В) 5

Г) 2

**3467. ХАРАКТЕРНЫМ СИМПТОМОМ ПАРОДОНТИТА ЯВЛЯЕТСЯ**

А) пародонтальный карман

Б) зубной камень

В) скученность зубов

Г) феномен Попова-Годона

**3468. ДЛЯ ОПРЕДЕЛЕНИЯ СТЕПЕНИ ТЯЖЕСТИ ГИНГИВИТА ПРИ ОКРАШИВАНИИ ДЕСНЫ ИСПОЛЬЗУЕТСЯ РАСТВОР**

А) Шиллера-Писарева

Б) Фуксина

В) Эритрозина

Г) Метиленового синего

**3469. ОБЪЕКТИВНОЕ НАЛИЧИЕ НЕПРИЯТНОГО ЗАПАХА ИЗ ПОЛОСТИ РТА, ЗАМЕЧАЕМОГО ОКРУЖАЮЩИМИ, НАЗЫВАЕТСЯ**

А) истинным галитозом

Б) галитофобией

В) псевдогалитозом

Г) патологическим галитозом

**3470. НОРМАЛЬНОЙ ВЕЛИЧИНОЙ ОТКРЫВАНИЯ РТА ЯВЛЯЕТСЯ (ММ)**

А) 50

Б) 23

В) 60

Г) 65

**3471. ПРИЧИНОЙ ПАТОЛОГИЧЕСКОГО ЭКСТРАОРАЛЬНОГО ГАЛИТОЗА ЯВЛЯЕТСЯ**

А) сахарный диабет

Б) гингивит

В) периодонтит

Г) гипертоническая болезнь

**3472. ПРИЧИНОЙ ПАТОЛОГИЧЕСКОГО ЭКСТРАОРАЛЬНОГО ГАЛИТОЗА ЯВЛЯЕТСЯ**

А) синусит

Б) периодонтит

В) гингивит

Г) эрозивно-язвенные поражения слизистой оболочки полости рта

**3473. ДЛЯ ОБОЗНАЧЕНИЯ МЫШЕЧНО-СУСТАВНОЙ ДИСФУНКЦИИ ВИСОЧНО-НИЖНЕЧЕЛЮСТНОГО СУСТАВА (ВНЧС) ПРИМЕНЯЮТ ТЕРМИН**

А) синдром Костена

Б) синдром Робена

В) артроз

Г) анкилоз

**3474. МИКРООРГАНИЗМАМИ, СПОСОБСТВУЮЩИМИ ПОЯВЛЕНИЮ ГАЛИТОЗА, ЯВЛЯЮТСЯ**

А) факультативные анаэробы

Б) облигатные анаэробы

В) грамм-положительные палочки

Г) факультативные аэробы

**3475. НЕУДОВЛЕТВОРИТЕЛЬНАЯ ГИГИЕНА ПОЛОСТИ РТА ЯВЛЯЕТСЯ ФАКТОРОМ РИСКА ВОЗНИКНОВЕНИЯ КАРИЕСА**

А) местным

Б) экзогенным

В) общим

Г) эндогенным

**3476. НАИБОЛЕЕ МИНЕРАЛИЗОВАННЫМИ УЧАСТКАМИ ЭМАЛИ В КОРОНКЕ ЗУБА ЯВЛЯЮТСЯ**

А) бугры жевательной поверхности

Б) режущие края

В) придесневые области

Г) фиссуры

**3477. КОМПОНЕНТЫ РОТОВОЙ ЖИДКОСТИ СПОСОБСТВУЮТ**

А) нейтрализации органических кислот

Б) укреплению дёсен

В) деминерализации эмали

Г) повышению проницаемости эмали

**3478. УЧАСТОК ДЕСНЫ, ЗАПОЛНЯЮЩИЙ ПРОСТРАНСТВО МЕЖДУ АПРОКСИМАЛЬНЫМИ ПОВЕРХНОСТЯМИ РЯДОМ СТОЯЩИХ ЗУБОВ, НАЗЫВАЕТСЯ**

А) десневой сосочек

Б) слизистая часть

В) десневая борозда

Г) аппроксимальная десна

**3479. ОСНОВНЫМ ИСТОЧНИКОМ МИНЕРАЛИЗАЦИИ НАДДЕСНЕВОГО ЗУБНОГО КАМНЯ ЯВЛЯЕТСЯ**

- А) ротовая жидкость
- Б) десневая жидкость
- В) продукты питания
- Г) слюна

**3480. АППАРАТ «ДИАГНОДЕНТ» ИСПОЛЬЗУЕТСЯ В СТОМАТОЛОГИИ ДЛЯ ДИАГНОСТИКИ**

- А) кариеса
- Б) пульпита
- В) периодонтита
- Г) периостита

**3481. ФЛЮОРЕСЦЕНТНАЯ ДИАГНОСТИКА В СТОМАТОЛОГИИ ИСПОЛЬЗУЕТСЯ ДЛЯ ВЫЯВЛЕНИЯ**

- А) фиссурного кариеса
- Б) гипоплазии эмали
- В) меловидно-крапчатой формы флюороза
- Г) штриховой формы флюороза

**3482. СУСТАВНОЙ ДИСК ДЕЛИТ КАПСУЛУ ВНЧС НА**

- А) 2 этажа
- Б) 3 этажа
- В) 4 отдела
- Г) 5 отделов

**3483. ХИМИЧЕСКИМ СОЕДИНЕНИЕМ, ПРИДАЮЩИМ ВЫДЫХАЕМОМУ ВОЗДУХУ НЕПРИЯТНЫЙ ЗАПАХ ИЗ ПОЛОСТИ РТА, ЯВЛЯЕТСЯ**

- А) сероводород
- Б) фосфат кальция
- В) индол
- Г) двуокись углерода

**3484. ТОРТОАНОМАЛИЯ ХАРАКТЕРИЗУЕТСЯ ПОЛОЖЕНИЕМ ЗУБА**

- А) с поворотом по оси
- Б) ретрузионным
- В) вестибулярным
- Г) протрузионным

**3485. [Т041595] К АНОМАЛИЯМ ПОЛОЖЕНИЯ ЗУБОВ ОТНОСИТСЯ**

- А) вестибулоположение
- Б) гиподонтия
- В) ретенция
- Г) макродонтия

**3486. УКРОЧЕННАЯ УЗДЕЧКА ЯЗЫКА МОЖЕТ СПОСОБСТВОВАТЬ ФОРМИРОВАНИЮ**

- А) мезиальной окклюзии
- Б) дистальной окклюзии
- В) лингвоокклюзии
- Г) глубокой резцовой дизокклюзии

**3487. КОМПЛЕКС МЕР, НАПРАВЛЕННЫЙ НА ПРЕДУПРЕЖДЕНИЕ ВОЗНИКНОВЕНИЯ И РАЗВИТИЯ ЗУБОЧЕЛЮСТНЫХ АНОМАЛИЙ, ЯВЛЯЕТСЯ ПРОФИЛАКТИКОЙ**

- А) первичной
- Б) вторичной
- В) третичной
- Г) интерцепционной



**3488. НАИБОЛЕЕ ЧАСТОЙ ПРИЧИНОЙ ОБРАЗОВАНИЯ ДИАСТЕМЫ ЯВЛЯЕТСЯ**

- А) укороченная уздечка верхней губы
- Б) тортоаномалия центральных резцов
- В) глубокая резцовая окклюзия
- Г) наличие сверхкомплектных латеральных резцов

**3489. ОСНОВНЫМ ЭНДОГЕННЫМ ФАКТОРОМ РИСКА ВОЗНИКНОВЕНИЯ ЗУБОЧЕЛЮСТНЫХ АНОМАЛИЙ ЯВЛЯЕТСЯ**

- А) генетическая обусловленность
- Б) наличие вредных привычек
- В) травма зубов
- Г) кариес зубов

**3490. НАИБОЛЕЕ ЧАСТО ИСПОЛЬЗУЕМОЙ КОНСТРУКЦИЕЙ ПРОФИЛАКТИЧЕСКИХ ПРОТЕЗОВ У ДЕТЕЙ 5-6 ЛЕТ ЯВЛЯЕТСЯ**

- А) съёмный пластиночный протез
- Б) вкладка
- В) бюгельный протез
- Г) мостовидный протез

**3491. ПРИКРЕПЛЕНИЕ УЗДЕЧКИ ВЕРХНЕЙ ГУБЫ В ОБЛАСТИ ВЕРШИНЫ МЕЖЗУБНОГО СОСОЧКА ВЫЗЫВАЕТ В ТКАНЯХ ПАРОДОНТА ИЗМЕНЕНИЯ**

- А) местные
- Б) общие
- В) патогенные
- Г) условно патогенные

**3492. В ЭМБРИОНАЛЬНЫЙ ПЕРИОД РАЗВИТИЯ ЗУБОЧЕЛЮСТНОЙ СИСТЕМЫ И ЧЕЛЮСТНОЛИЦЕВОЙ ОБЛАСТИ ПЛОДА ЗАКЛАДКА ЗУБНОЙ ПЛАСТИНКИ ПРОИСХОДИТ В ПЕРИОД (НЕДЕЛЯ)**

- А) 6-7
- Б) 8-9
- В) 10-16
- Г) 17-20

**3493. ПРИ УДАЛЕНИИ ВРЕМЕННЫХ ЗУБОВ РАНЬШЕ, ЧЕМ ЗА ГОД ДО ФИЗИОЛОГИЧЕСКОЙ СМЕНЫ, НЕОБХОДИМО**

- А) изготовить замещающую конструкцию
- Б) провести стимуляцию прорезывания постоянных зубов
- В) провести сошлифовывание нестёршихся бугров временных моляров
- Г) установить брекет-систему

**3494. КОМПЛЕКС ПРОФИЛАКТИЧЕСКИХ МЕРОПРИЯТИЙ, НАПРАВЛЕННЫХ НА ПРЕДУПРЕЖДЕНИЕ УХУДШЕНИЯ СТЕПЕНИ ВЫРАЖЕННОСТИ ЗУБОЧЕЛЮСТНЫХ АНОМАЛИЙ, ЯВЛЯЕТСЯ ПРОФИЛАКТИКОЙ**

- А) вторичной
- Б) первичной
- В) экзогенной
- Г) эндогенной

**3495. ОСНОВНЫМ МЕТОДОМ ЛЕЧЕНИЯ ИСТИННОГО ПАТОЛОГИЧЕСКОГО ЭКСТРАОРАЛЬНОГО ГАЛИТОЗА ЯВЛЯЕТСЯ**

- А) лечение общих соматических заболеваний
- Б) обучение индивидуальной гигиене
- В) устранение патологических очагов в полости рта
- Г) проведение профессиональной гигиены полости рта

**3496. К ДОЛГОЖИТЕЛЯМ ПО КЛАССИФИКАЦИИ ВОЗ ОТНОСЯТСЯ ЛЮДИ (ЛЕТ)**

- А) старше 90
- Б) 45-59
- В) 60-75
- Г) старше 100

**3497. К КАТЕГОРИИ ЛИЦ СТАРЧЕСКОГО ВОЗРАСТА МОЖНО ОТНЕСТИ ЛЮДЕЙ (ЛЕТ)**

- А) 75-89
- Б) 90 и больше
- В) 60-74
- Г) 50-59

**3498. К КАТЕГОРИИ ЛИЦ ПОЖИЛОГО ВОЗРАСТА МОЖНО ОТНЕСТИ ЛЮДЕЙ В ВОЗРАСТЕ (ЛЕТ)**

- А) 60-75
- Б) 76-90
- В) 50-60
- Г) 40-49

**3499. ПО КЛАССИФИКАЦИИ ВОЗ ЛЮДИ СТАРШЕ 75 ЛЕТ СЧИТАЮТСЯ**

- А) старыми
- Б) долгожителями
- В) пожилыми
- Г) зрелыми

**3500. ДЛЯ ПОЛУЧЕНИЯ СТАТИСТИЧЕСКИ ДОСТОВЕРНЫХ ДАННЫХ ПРИ ПРОВЕДЕНИИ ЭПИДЕМИОЛОГИЧЕСКОГО ОБСЛЕДОВАНИЯ НЕОБХОДИМО ОСМОТРЕТЬ СЕЛЬСКОЕ И ГОРОДСКОЕ НАСЕЛЕНИЕ ОДНОЙ ВОЗРАСТНОЙ ГРУППЫ В КОЛИЧЕСТВЕ (ЧЕЛОВЕК)**

- А) 50
- Б) 25
- В) 75
- Г) 100

**3501. ОСНОВНОЙ ЦЕЛЬЮ ПО УЛУЧШЕНИЮ ГИГИЕНЫ ПОЛОСТИ РТА В РЕЗУЛЬТАТЕ ПРОВЕДЕНИЯ ПРОФИЛАКТИЧЕСКИХ МЕРОПРИЯТИЙ ЯВЛЯЕТСЯ**

- А) снижение величины гигиенических индексов
- Б) повышение величины гигиенических индексов
- В) снижение индекса КПУ
- Г) повышение индекса КПУ

**3502. ПО РЕЗУЛЬТАТАМ ЭПИДЕМИОЛОГИЧЕСКОГО СТОМАТОЛОГИЧЕСКОГО ОБСЛЕДОВАНИЯ ДЕТЕЙ 5-6 ЛЕТ ВОЗМОЖНО СДЕЛАТЬ ЗАКЛЮЧЕНИЕ О СОСТОЯНИИ И НУЖДАЕМОСТИ В ЛЕЧЕНИИ**

- А) временных зубов
- Б) первых постоянных моляров
- В) пародонта
- Г) слизистой оболочки полости рта

**3503. ПАЦИЕНТАМ ПОЖИЛОГО ВОЗРАСТА РЕКОМЕНДОВАНО ЧИСТИТЬ ЗУБЫ ПРИ ПОМОЩИ ЗУБНОЙ ЩЁТКИ С ЖЁСТКОСТЬЮ ЩЕТИНЫ**

- А) мягкой
- Б) средней
- В) жёсткой
- Г) очень мягкой

**3504. ПРОЦЕНТНОЕ СООТНОШЕНИЕ ЛИЦ, ИМЕЮЩИХ СТОМАТОЛОГИЧЕСКИЕ ЗАБОЛЕВАНИЯ, К ОБЩЕМУ ЧИСЛУ ОБСЛЕДОВАННЫХ ПАЦИЕНТОВ НАЗЫВАЕТСЯ**

- А) распространённостью
- Б) интенсивностью
- В) количественным анализом
- Г) качественным анализом

**3505. ПРИ ПРОВЕДЕНИИ СТОМАТОЛОГИЧЕСКОГО ЭПИДЕМИОЛОГИЧЕСКОГО ОБСЛЕДОВАНИЯ ИНДЕКСОМ ОЦЕНКИ СОСТОЯНИЯ ТКАНЕЙ ПАРОДОНТА ЯВЛЯЕТСЯ**

- А) СРІ
- Б) КПУ
- В) ИГР-У
- Г) КПУ+кп

**3506. КОМПЛЕКС МЕР ПЕРВИЧНОЙ ПРОФИЛАКТИКИ СТОМАТОЛОГИЧЕСКИХ ЗАБОЛЕВАНИЙ НАПРАВЛЕН НА**

- А) предупреждение возникновения заболевания
- Б) предупреждение осложнений возникшего заболевания
- В) восстановление анатомической и функциональной целостности зубочелюстной системы
- Г) предупреждение возникновения осложнений и восстановление функции

**3507. К МЕТОДАМ СТОМАТОЛОГИЧЕСКОГО ПРОСВЕЩЕНИЯ ОТНОСЯТСЯ**

- А) семинары
- Б) памятки
- В) плакаты
- Г) видеофильмы

**3508. К СРЕДСТВАМ СТОМАТОЛОГИЧЕСКОГО ПРОСВЕЩЕНИЯ ОТНОСЯТСЯ**

- А) рекламные ролики на радио и ТВ
- Б) беседы
- В) лекции
- Г) уроки здоровья

**3509. ДЛЯ ДЕТЕЙ ДОШКОЛЬНОГО ВОЗРАСТА НАИБОЛЕЕ ЭФФЕКТИВНЫМ МЕТОДОМ СТОМАТОЛОГИЧЕСКОГО ПРОСВЕЩЕНИЯ ЯВЛЯЮТСЯ**

- А) игры
- Б) лекции
- В) семинары
- Г) беседы

**3510. ДЛЯ ДЕТЕЙ И ПОДРОСТКОВ В ВОЗРАСТЕ 10-15 ЛЕТ НАИБОЛЕЕ ЭФФЕКТИВНЫМ МЕТОДОМ СТОМАТОЛОГИЧЕСКОГО ПРОСВЕЩЕНИЯ ЯВЛЯЮТСЯ**

- А) уроки здоровья
- Б) журналы
- В) видеофильмы
- Г) игры

**3511. К ОБЪЕКТИВНОМУ МЕТОДУ ОЦЕНКИ СТОМАТОЛОГИЧЕСКОГО ПРОСВЕЩЕНИЯ ОТНОСИТСЯ**

- А) показатель стоматологического статуса
- Б) анкетирование
- В) тестирование

Г) беседа  
**3512. НАИБОЛЕЕ ЭФФЕКТИВНЫМ МЕТОДОМ  
СТОМАТОЛОГИЧЕСКОГО ПРОСВЕЩЕНИЯ СРЕДИ ШКОЛЬНИКОВ  
ЯВЛЯЮТСЯ**

- А) уроки здоровья
- Б) памятки
- В) плакаты
- Г) журналы

**3513. ПЕРВИЧНОЙ ПРОФИЛАКТИКОЙ МЕХАНИЧЕСКИХ  
ПОВРЕЖДЕНИЙ СЛИЗИСТОЙ ОБОЛОЧКИ ПОЛОСТИ РТА ЯВЛЯЕТСЯ**

- А) своевременное пломбирование кариозных полостей
- Б) приём жёсткой пищи
- В) применение реминерализирующих растворов
- Г) применение ополаскивателей

**3514. К МЕСТНОЙ ПЕРВИЧНОЙ ПРОФИЛАКТИКИ ЛЕЙКОПЛАКИИ  
ОТНОСИТСЯ**

- А) коррекция протезов
- Б) антисептическая обработка полости рта
- В) применение стероидных мазей
- Г) ограничение употребления легкоусвояемых углеводов

**3515. ПЕРВИЧНОЙ ПРОФИЛАКТИКОЙ МЕТЕОРОЛОГИЧЕСКОГО  
ХЕЙЛИТА ЯВЛЯЕТСЯ**

- А) защита красной каймы губ от раздражающих внешних факторов  
(неблагоприятных погодных условий)
- Б) применение стероидных мазей
- В) вакцинация
- Г) проведение профессиональной гигиены полости рта

**3516. К ПРОФИЛАКТИКЕ ОНКОЛОГИЧЕСКИХ ЗАБОЛЕВАНИЙ  
ПОЛОСТИ РТА ОТНОСИТСЯ**

- А) диспансерное наблюдением в случае обнаружения хронических заболеваний  
СОПР
- Б) своевременный приём антибактериальных препаратов
- В) чистка языка с использованием жёсткой щётки
- Г) вакцинация

**3517. ВИТАМИНЫ А И Е, ВХОДЯЩИЕ В СОСТАВ ЗУБНЫХ ПАСТ,  
НЕОБХОДИМЫ ДЛЯ**

- А) ускорения регенерации слизистой оболочки полости рта
- Б) профилактики кариеса
- В) улучшения общего состояния организма
- Г) уменьшения образования зубных отложений

**3518. ПЕРВИЧНОЙ ПРОФИЛАКТИКОЙ ДЕКУБИТАЛЬНОЙ ЯЗВЫ  
ЯВЛЯЕТСЯ УСТРАНЕНИЕ ФАКТОРА**

- А) механического
- Б) физического
- В) химического
- Г) температурного

**3519. УДАЛЕНИЕ МИНЕРАЛИЗОВАННЫХ НАД- И ПОДДЕСНЕВЫХ  
ЗУБНЫХ ОТЛОЖЕНИЙ В СТОМАТОЛОГИЧЕСКОЙ ПРАКТИКЕ  
ОСУЩЕСТВЛЯЕТСЯ С ЦЕЛЬЮ ПРОФИЛАКТИКИ**

- А) воспалительных заболеваний пародонта
- Б) местной гипоплазии
- В) флюороза

Г) заболеваний слизистой оболочки полости рта

**3520. ОСНОВНЫМИ СРЕДСТВАМИ ГИГИЕНЫ ПОЛОСТИ РТА ЯВЛЯЮТСЯ**

- А) зубные щётки
- Б) зубочистки
- В) ополаскиватели
- Г) флоссы

**3521. ПРИ ИНДИВИДУАЛЬНОЙ ГИГИЕНЕ ПОЛОСТИ РТА УДАЛЕНИЕ ЗУБНЫХ ОТЛОЖЕНИЙ С АПРОКСИМАЛЬНЫХ ПОВЕРХНОСТЕЙ ЗУБОВ РЕКОМЕНДУЕТСЯ ПРОВОДИТЬ С ПОМОЩЬЮ**

- А) флосса
- Б) щёточки для языка
- В) монопучковой щётки
- Г) обычной зубной щётки

**3522. УДАЛЕНИЕ ТВЁРДЫХ И МЯГКИХ ЗУБНЫХ ОТЛОЖЕНИЙ ПРИ ПОМОЩИ УЗ-НАКОНЕЧНИКА И AIR-FLOW ОТНОСИТСЯ К МЕТОДАМ ГИГИЕНЫ ПОЛОСТИ РТА**

- А) профессиональным
- Б) индивидуальным
- В) личным
- Г) смешанным

**3523. УДАЛЕНИЕ НАДДЕСНЕВЫХ И ПОДДЕСНЕВЫХ ТВЁРДЫХ ЗУБНЫХ ОТЛОЖЕНИЙ ПРИ ПОМОЩИ УЗ-НАСАДКИ ОТНОСИТСЯ К МЕТОДАМ**

- А) профессиональной гигиены
- Б) индивидуальной гигиены
- В) чистки зубов
- Г) лечения пародонтитов

**3524. ПАЦИЕНТАМ С ГИПЕРЕСТЕЗИЕЙ ТВЁРДЫХ ТКАНЕЙ ЗУБОВ РЕКОМЕНДУЕТСЯ ИСПОЛЬЗОВАТЬ ЗУБНЫЕ ПАСТЫ**

- А) снижающие повышенную чувствительность эмали зубов
- Б) используемые при нарушении слюноотделения
- В) увеличивающие проницаемость эмали
- Г) препятствующие отложению зубного налёта

**3525. ПРИ ПРОВЕДЕНИИ ПРОФЕССИОНАЛЬНОЙ ГИГИЕНЫ ПОЛОСТИ РТА ДЛЯ УДАЛЕНИЯ ЗУБНЫХ ОТЛОЖЕНИЙ С ПОВЕРХНОСТИ ИМПЛАНТАНТОВ ИСПОЛЬЗУЮТСЯ ИНСТРУМЕНТЫ**

- А) пластмассовые
- Б) стальные
- В) титановые
- Г) кобальтохромовые

**3526. ПРОФИЛАКТИКОЙ ГАЛЬВАНИЗМА В ПОЛОСТИ РТА ЯВЛЯЕТСЯ**

- А) изготовление протезов и пломб из однородного металла.
- Б) изготовление протезов и пломб из разных материалов
- В) изготовление съёмных протезов с металлическими элементами
- Г) применение амальгам и золотых вкладок

**3527. СИЛАНТЫ ЯВЛЯЮТСЯ СТОМАТОЛОГИЧЕСКИЕ МАТЕРИАЛЫ, КОТОРЫЕ ИСПОЛЬЗУЮТ ДЛЯ**

- А) герметизации фиссур
- Б) пломбирования каналов зуба
- В) лечения пульпитов
- Г) лечения периодонтитов

**3528. РЕМОДЕНТ ИСПОЛЬЗУЕТСЯ ДЛЯ РЕМИНЕРАЛИЗИРУЮЩЕЙ ТЕРАПИИ В КОНЦЕНТРАЦИИ (%)**

- А) 3
- Б) 5
- В) 7
- Г) 2

**3529. ПРИ ПРОВЕДЕНИИ МЕТОДИКИ БОРОВСКОГО-ВОЛКОВА ДЛЯ РЕМИНЕРАЛИЗИРУЮЩЕЙ ТЕРАПИИ ИСПОЛЬЗУЮТСЯ РАСТВОРЫ**

- А) Нитрата кальция и Кислого фосфата аммония
- Б) Глюконата кальция и Фторида натрия
- В) Ремодента
- Г) Гидроксида натрия и Фторида олова

**3530. ЗУБНЫЕ ПАСТЫ, СОДЕРЖАЩИЕ В СОСТАВЕ ФТОРИДЫ, РЕКОМЕНДУЕТСЯ ИСПОЛЬЗОВАТЬ ДЕТЯМ С**

- А) 4 лет
- Б) 2 лет
- В) 12 лет
- Г) момента прорезывания первого временного зуба

**3531. ПАЦИЕНТАМ С БРЕКЕТ-СИСТЕМАМИ ДЛЯ ОЧИЩЕНИЯ ПРОСТРАНСТВА МЕЖДУ ДУГОЙ И ПОВЕРХНОСТЬЮ ЗУБА РЕКОМЕНДУЕТСЯ ИСПОЛЬЗОВАТЬ**

- А) зубные ёршики
- Б) мануальную зубную щётку
- В) электрическую зубную щётку
- Г) ополаскиватели

**3532. ВРЕМЯ, В ТЕЧЕНИЕ КОТОРОГО МОЖНО ИСПОЛЬЗОВАТЬ ЖЕВАТЕЛЬНУЮ РЕЗИНКУ ПОСЛЕ ПРИЁМА ПИЩИ, СОСТАВЛЯЕТ (МИН)**

- А) 5-10
- Б) 15-20
- В) 30-40
- Г) более 60

**3533. ЖЁСТКОСТЬ ЩЕТИНЫ ЗУБНОЙ ЩЁТКИ ДЛЯ ПАЦИЕНТОВ С ПОВЫШЕННОЙ ЧУВСТВИТЕЛЬНОСТЬЮ ЗУБОВ**

- А) мягкая
- Б) средняя
- В) жёсткая
- Г) очень мягкая

**3534. ДЛЯ ОЧИЩЕНИЯ ПОВЕРХНОСТИ ЯЗЫКА РЕКОМЕНДУЕТСЯ ИСПОЛЬЗОВАТЬ**

- А) скребки для языка
- Б) флоссы
- В) ополаскиватели
- Г) ирригатор

**3535. ПАЦИЕНТАМ С ВОСПАЛИТЕЛЬНЫМИ ЗАБОЛЕВАНИЯМИ ПАРОДОНТА В СТАДИИ ОБОСТРЕНИЯ РЕКОМЕНДУЮТ ПОЛЬЗОВАТЬСЯ ЗУБНОЙ ЩЁТКОЙ С ЩЕТИНОЙ**

- А) очень мягкой
- Б) средней жёсткости
- В) жёсткой
- Г) мягкой

**3536. В СТОМАТОЛОГИЧЕСКОЙ ПОЛИКЛИНИКЕ ОТДЕЛЕНИЕ ХИРУРГИЧЕСКОЙ СТОМАТОЛОГИИ ДОЛЖНО ВКЛЮЧАТЬ ПОМЕЩЕНИЙ**

- А) 5
- Б) 3
- В) 4
- Г) 2

**3537. В СТОМАТОЛОГИЧЕСКОЙ ПОЛИКЛИНИКЕ ПРИ НАЛИЧИИ ХИРУРГИЧЕСКОГО КАБИНЕТА ДОЛЖНО БЫТЬ ПОМЕЩЕНИЙ НЕ МЕНЕЕ**

- А) 3
- Б) 2
- В) 1
- Г) 4

**3538. В СТАЦИОНАРЕ ПО ПРАВИЛАМ АСЕПТИКИ НЕОБХОДИМА ОРГАНИЗАЦИЯ СПЕЦИАЛЬНЫХ ОТДЕЛЕНИЙ И ПАЛАТ ДЛЯ ПАЦИЕНТОВ С ЗАБОЛЕВАНИЯМИ**

- А) гнойно-воспалительными
- Б) онкологическими
- В) неврологическими
- Г) травматическими

**3539. СИСТЕМА МЕРОПРИЯТИЙ, ОБЕСПЕЧИВАЮЩАЯ ПРЕДУПРЕЖДЕНИЕ ПОПАДАНИЯ ИНФЕКЦИИ В РАНУ, НАЗЫВАЕТСЯ**

- А) асептика
- Б) антисептика
- В) реабилитация
- Г) профилактика

**3540. СИСТЕМА МЕРОПРИЯТИЙ, НАПРАВЛЕННАЯ НА УНИЧТОЖЕНИЕ МИКРОБОВ В РАНЕ, ПАТОЛОГИЧЕСКОМ ОБРАЗОВАНИИ ИЛИ ОРГАНИЗМЕ В ЦЕЛОМ, НАЗЫВАЕТСЯ**

- А) антисептика
- Б) дезинфекция
- В) стерилизация
- Г) асептика

**3541. ПРИ ТРАВМЕ ЧЕЛЮСТНО-ЛИЦЕВОЙ ОБЛАСТИ ПЕРВОНАЧАЛЬНО НЕОБХОДИМО УТОЧНИТЬ**

- А) терял ли больной сознание и на какое время
- Б) находился ли больной на улице
- В) находился ли больной на рабочем месте
- Г) кем была оказана первая помощь

**3542. НА СТОМАТОЛОГИЧЕСКОМ ПРИЁМЕ ОБСЛЕДОВАНИЕ БОЛЬНОГО НАЧИНАЮТ С**

- А) жалоб
- Б) общего осмотра
- В) наличия сопутствующих заболеваний
- Г) анамнеза жизни

**3543. ПРИ ПОДОЗРЕНИИ НА ОСТРУЮ ИНФЕКЦИЮ, СИФИЛИС, РОЖУ, ОПУХОЛЬ ОСМАТРИВАЮТ КОЖУ**

- А) всего тела
- Б) лица и шеи
- В) груди и живота
- Г) спины

**3544. ОТ НИЖНИХ РЕЗЦОВ И КЛЫКОВ ЛИМФА ОТТЕКАЕТ В ЛИМФАТИЧЕСКИЕ УЗЛЫ**

- А) подподбородочные
- Б) поднижнечелюстные

- В) заглоточные
- Г) поверхностные шейные

**3545. К ЛИМФАТИЧЕСКИМ УЗЛАМ ОБЛАСТИ СВОДА ЧЕРЕПА ОТНОСЯТСЯ ЛИМФАТИЧЕСКИЕ УЗЛЫ**

- А) сосцевидные
- Б) нижнечелюстные
- В) поднижнечелюстные
- Г) подподбородочные

**3546. ЛИМФАДЕНИТ ПРЕДСТАВЛЯЕТ СОБОЙ ВОСПАЛЕНИЕ**

- А) лимфатических узлов
- Б) лимфатических сосудов
- В) лимфатической ткани
- Г) сальных желёз

**3547. ПРИ РАСПЛАВЛЕНИИ КАПСУЛЫ ЛИМФАТИЧЕСКОГО УЗЛА ПРОИСХОДИТ ФОРМИРОВАНИЕ**

- А) аденофлегмоны
- Б) свищевого хода
- В) поднадкостничного абсцесса
- Г) карбункула

**3548. НАЛИЧИЕ НА КОЖЕ КРАСНЫХ ПОЛОС, ИДУЩИХ ОТ ОЧАГА ИНФЕКЦИИ К РЕГИОНАРНЫМ ЛИМФАТИЧЕСКИМ УЗЛАМ, ХАРАКТЕРНО ДЛЯ**

- А) ретикулярного лимфангита
- Б) хронического лимфаденита
- В) острого гнойного лимфаденита
- Г) тронкулярного лимфангита

**3549. В ОКОЛОУШНЫЕ ЛИМФАТИЧЕСКИЕ УЗЛЫ ЛИМФА ПОСТУПАЕТ ОТ**

- А) ушной раковины, наружного слухового прохода
- Б) малых коренных зубов
- В) альвеолярного отростка верхней челюсти
- Г) тканей дна полости рта

**3550. СКЛОС ИГЛЫ ПРИ ИНЪЕКЦИОННОМ ОБЕЗБОЛИВАНИИ НАПРАВЛЯЕТСЯ К КОСТИ ПОД УГЛОМ (ГРАДУСЫ)**

- А) 30-45
- Б) 90
- В) 60-70
- Г) 50-55

**3551. ДЛЯ ИНТРАЛИГАМЕНТАРНОЙ АНЕСТЕЗИИ РЕКОМЕНДУЕТСЯ ИГЛА ДЛИНОЙ (ММ)**

- А) 12
- Б) 42
- В) 16
- Г) 8

**3552. ОБЕЗБОЛИВАНИЕ, КОТОРОЕ ПРОВОДИТСЯ ПРИ ВПРАВЛЕНИИ ВЫВИХА НИЖНЕЙ ЧЕЛЮСТИ**

- А) местная анестезия
- Б) внутривенный наркоз
- В) нейролептанальгезия
- Г) стволовая анестезия

**3553. ПРОТИВОПОКАЗАНИЕМ К ИСПОЛЬЗОВАНИЮ БЕЗЫГОЛЬНОГО ИНЪЕКТОРА ЯВЛЯЕТСЯ**



- А) заболевание слизистой оболочки полости рта
- Б) эндодонтическое лечение зубов
- В) лечение кариеса резцов
- Г) ортопедическая конструкция

**3554. С ПОМОЩЬЮ БЕЗЫГОЛЬНОГО ИНЪЕКТОРА ПРОВОДИТСЯ АНЕСТЕЗИЯ**

- А) инфильтрационная
- Б) аппликационная
- В) проводниковая
- Г) стволовая

**3555. АНЕСТЕЗИЯ, ПРИ КОТОРОЙ АНЕСТЕТИК ВВОДЯТ НЕПОСРЕДСТВЕННО В КОСТНУЮ ПЕРЕГОРОДКУ МЕЖДУ АЛЬВЕОЛАМИ РЯДОМ РАСПОЛОЖЕННЫХ ЗУБОВ, НАЗЫВАЕТСЯ**

- А) интрасептальная
- Б) мандибулярная
- В) ментальная
- Г) внутрипульпарная

**3556. В ОЧАГЕ ВОСПАЛЕНИЯ АНЕСТЕЗИРУЮЩЕЕ ДЕЙСТВИЕ МЕСТНЫХ АНЕСТЕТИКОВ**

- А) резко снижается
- Б) резко повышается
- В) становится избирательным
- Г) зависит от стадии воспалительного процесса

**3557. ЗОНА ОБЕЗБОЛИВАНИЯ ПРИ АНЕСТЕЗИИ У РЕЗЦОВОГО ОТВЕРСТИЯ ВКЛЮЧАЕТ СЛИЗИСТУЮ ОБОЛОЧКУ АЛЬВЕОЛЯРНОГО ОТРОСТКА**

- А) на уровне резцов и клыков с нёбной стороны
- Б) на уровне резцов с вестибулярной стороны
- В) на уровне клыков с нёбной стороны
- Г) всего твердого нёба

**3558. К ПРЕПАРАТАМ ДЛЯ ВНУТРИВЕННОГО НАРКОЗА ОТНОСИТСЯ**

- А) Кетамин
- Б) Фторотан
- В) Циклопропан
- Г) Хлороформ

**3559. К АМИДНОЙ ГРУППЕ АНЕСТЕТИКОВ ОТНОСИТСЯ**

- А) Артикаин
- Б) Прокаин
- В) Тетракаин
- Г) Пропоксикаин

**3560. АНЕСТЕЗИЯ, ПРИ КОТОРОЙ АНЕСТЕТИК ВВОДЯТ НЕПОСРЕДСТВЕННО В ГУБЧАТУЮ КОСТЬ МЕЖДУ КОРНЯМИ ЗУБОВ, НАЗЫВАЕТСЯ**

- А) внутрикостная
- Б) интрасептальная
- В) инфраорбитальная
- Г) внутрипульпарная

**3561. ПРИ МАНДИБУЛЯРНОЙ АНЕСТЕЗИИ ВНУТРИРОТОВЫМ АПОДАКТИЛЬНЫМ МЕТОДОМ ВКОЛ ИГЛЫ ПРОИЗВОДЯТ**

- А) в наружный скат крылочелюстной складки
- Б) во внутренний скат крылочелюстной складки
- В) в переходную складку в области моляров

Г) в нижний край щёчной области

**3562. К МЕТОДАМ ПРОВОДНИКОВОЙ АНЕСТЕЗИИ ОТНОСИТСЯ**

А) торусальная

Б) внутрикостная

В) внутрисептальная

Г) внутрипульпарная

**3563. К ОБЩЕМУ ОБЕЗБОЛИВАНИЮ ОТНОСИТСЯ**

А) нейролептаналгезия

Б) стволовая анестезия

В) внутрикостная анестезия

Г) мандибулярная анестезия

**3564. К ОБЩЕМУ ОБЕЗБОЛИВАНИЮ ОТНОСИТСЯ**

А) гипноз

Б) блокады

В) электрофорез

Г) мандибулярная анестезия

**3565. СИМПТОМЫ - ТЯЖЁЛАЯ ОДЫШКА, УЧАСТИЕ ДОПОЛНИТЕЛЬНЫХ МЫШЦ В ДЫХАНИИ, ВЗДУТИЕ ШЕЙНЫХ ВЕН, ВЫБУХАНИЕ НАДКЛЮЧИЧНЫХ ЯМОК, ВЫРАЖЕННЫЙ ЦИАНОЗ - ХАРАКТЕРНЫ ДЛЯ**

А) приступа бронхиальной астмы

Б) обтурационной асфиксии

В) стенотической асфиксии

Г) приступа стенокардии

**3566. ПРИЁМ САФАРА ПРОВОДИТСЯ С ЦЕЛЬЮ**

А) обеспечения проходимости верхних дыхательных путей

Б) выдвижения нижней челюсти вперёд

В) открывания рта

Г) изменения положения головы

**3567. ПРЕПАРАТОМ №1 ПРИ АНАФИЛАКТИЧЕСКОМ ШОКЕ ЯВЛЯЕТСЯ**

А) Адреналин

Б) Новокаин

В) Промедол

Г) Но-шпа

**3568. ПЕРЕД ОПЕРАТИВНЫМ ВМЕШАТЕЛЬСТВОМ ПОЛОСТЬ РТА ОБРАБАТЫВАЮТ ДЕЗИНФИЦИРУЮЩИМ РАСТВОРОМ**

А) 0,2-0,5% Хлоргексидина

Б) спирта

В) Йода

Г) 2% Хлоргексидина

**3569. ОПЕРАТИВНЫЕ ВМЕШАТЕЛЬСТВА, КОТОРЫЕ НАПРАВЛЕННЫ НА УМЕНЬШЕНИЕ ВЫРАЖЕННОСТИ И ЧАСТИЧНОЕ УСТРАНЕНИЕ СИМПТОМОВ, НАЗЫВАЮТСЯ**

А) паллиативные

Б) бескровные

В) экстренные

Г) радикальные

**3570. ОПЕРАТИВНЫЕ ВМЕШАТЕЛЬСТВА, КОТОРЫЕ ВЫПОЛНЯЮТСЯ ПО ЖИЗНЕННЫМ ПОКАЗАНИЯМ (ОСТАНОВКА КРОВОТЕЧЕНИЯ, ТРАХЕОСТОМИЯ, УДАЛЕНИЕ ИНОРОДНОГО ТЕЛА ИЗ ДЫХАТЕЛЬНЫХ ПУТЕЙ), НАЗЫВАЮТСЯ**

А) экстренные

- Б) бескровные
- В) паллиативные
- Г) радикальные

**3571. К РЕЗОРБИТИВНЫМ ИЛИ РАССАСЫВАЮЩИМСЯ ШОВНЫМ МАТЕРИАЛАМ ОТНОСИТСЯ**

- А) кетгут
- Б) хлопок
- В) нейлон
- Г) лавсан

**3572. РАССАСЫВАЮЩИЙСЯ МАТЕРИАЛ КЕТГУТ СОХРАНЯЕТ ПРОЧНОСТЬ В ТКАНЯХ В ТЕЧЕНИЕ**

- А) 9-14 дней
- Б) 5-7 дней
- В) 1 месяца
- Г) 3 недель

**3573. ПРИ ПРОВЕДЕНИИ РАЗРЕЗОВ В ОБЛАСТИ ЛИЦА ЛЕЗВИЕ СКАЛЬПЕЛЯ ДОЛЖНО РАССЕКАТЬ ПОКРОВНЫЕ ТКАНИ ПОД УГЛОМ (ГРАДУСЫ)**

- А) 90
- Б) 45
- В) 30
- Г) 60

**3574. ПРИ ПРОВЕДЕНИИ РАЗРЕЗОВ В ОБЛАСТИ ЛИЦА СКАЛЬПЕЛЬ ДЕРЖАТ**

- А) как писчее перо или смычок
- Б) вертикально
- В) горизонтально
- Г) с углом наклона 45°

**3575. ВЫПОЛНЯЯ ОПЕРАЦИИ НА ЛИЦЕ И ШЕИ, НЕОБХОДИМО УЧИТЫВАТЬ ХОД ВЕТВЕЙ НЕРВОВ И ПРОВОДИТЬ РАССЕЧЕНИЕ ТКАНЕЙ**

- А) параллельно нерву
- Б) перпендикулярно нерву
- В) отступая 2 см от нерва
- Г) отступая 0,5 см от нерва

**3576. ПОКАЗАНИЕМ К ПЛАНОВОМУ УДАЛЕНИЮ ЗУБА ЯВЛЯЕТСЯ**

- А) подвижность зуба III-IV степени
- Б) острый одонтогенный остеомиелит
- В) острый воспалительный процесс
- Г) острый периостит

**3577. ПЛАНОВОЕ УДАЛЕНИЕ ЗУБА МОЖНО ПРОВОДИТЬ ПАЦИЕНТУ, ПЕРЕНЁСШЕМУ ИНФАРКТ МИОКАРДА, СПУСТЯ (МЕС.)**

- А) 6
- Б) 2
- В) 8
- Г) 12

**3578. ПРЯМЫЕ ЩИПЦЫ ПРЕДНАЗНАЧЕНЫ ДЛЯ УДАЛЕНИЯ**

- А) резцов верхней челюсти
- Б) моляров
- В) премоляров
- Г) зубов мудрости

**3579. ПРИ УДАЛЕНИИ ЗУБА 2.8 ВЫВИХИВАНИЕ ПРОИЗВОДЯТ СНАЧАЛА В**

- А) щёчную сторону
- Б) нёбную сторону
- В) дистальном направлении
- Г) проксимальном направлении

**3580. ПРИ УДАЛЕНИИ ЗУБА 4.2 ВЫВИХИВАНИЕ ПРОИЗВОДЯТ СНАЧАЛА**

- А) в вестибулярном направлении
- Б) в язычном направлении
- В) к 4.1 зубу
- Г) к 4.3 зубу

**3581. ОПЕРАЦИЮ УДАЛЕНИЯ ЗУБА НАЧИНАЮТ С**

- А) отделения круговой связки от шейки зуба
- Б) раскачивания
- В) вывихивания
- Г) наложения щипцов

**3582. ПРИ УДАЛЕНИИ РЕЗЦОВ ВЕРХНЕЙ ЧЕЛЮСТИ ВРАЧ ДОЛЖЕН РАСПОЛАГАТЬСЯ ОТНОСИТЕЛЬНО БОЛЬНОГО**

- А) спереди и справа
- Б) сзади и слева
- В) сзади и справа
- Г) спереди слева

**3583. ПРИ УДАЛЕНИИ ПРАВЫХ ПРЕМОЛЯРОВ НИЖНЕЙ ЧЕЛЮСТИ ВРАЧ ДОЛЖЕН РАСПОЛАГАТЬСЯ ОТНОСИТЕЛЬНО БОЛЬНОГО**

- А) позади и справа
- Б) спереди и слева
- В) спереди справа
- Г) сзади и слева

**3584. ПРИ УДАЛЕНИИ МОЛЯРОВ ВЕРХНЕЙ ЧЕЛЮСТИ ЗУБ ИЗВЛЕКАЮТ ИЗ АЛЬВЕОЛЫ**

- А) вниз и кнаружи
- Б) вниз и вовнутрь
- В) вверх и вовнутрь
- Г) вверх и кнаружи

**3585. ПРИ УДАЛЕНИИ РЕЗЦОВ ВЕРХНЕЙ ЧЕЛЮСТИ ЗУБ ИЗВЛЕКАЮТ ИЗ АЛЬВЕОЛЫ**

- А) вниз и кнаружи
- Б) в щёчную сторону
- В) в нёбную сторону
- Г) вниз и вовнутрь

**3586. ПРИ УДАЛЕНИИ КЛЫКОВ НИЖНЕЙ ЧЕЛЮСТИ ЗУБ ИЗВЛЕКАЮТ ИЗ АЛЬВЕОЛЫ**

- А) вверх и кнаружи
- Б) вниз и кнаружи
- В) в щёчную сторону
- Г) вверх и вовнутрь

**3587. НЕПОСРЕДСТВЕННО ПОСЛЕ ИЗВЛЕЧЕНИЯ ЗУБА ИЗ АЛЬВЕОЛЫ НЕОБХОДИМО**

- А) осмотреть зуб и убедиться в целостности корней
- Б) зуб сбросить в лоток
- В) провести кюретаж лунки
- Г) дать рекомендации пациенту

**3588. ПАЦИЕНТ ПОКИДАЕТ КАБИНЕТ ХИРУРГА ПОСЛЕ ТОГО, КАК**

- А) образовался сгусток, и врач дал рекомендации
- Б) удалили зуб
- В) провели кюретаж лунки
- Г) наложили швы

**3589. ОСНОВНЫМ ЛЕЧЕНИЕМ ОСТРОГО СЕРОЗНОГО ЛИМФАДЕНИТА ЯВЛЯЕТСЯ**

- А) устранение причины воспаления узла, комплексная терапия
- Б) вскрытие лимфоузла или пункция для эвакуации гноя
- В) введение антибиотиков в лимфоузел
- Г) консервативная терапия

**3590. КОНСЕРВАТИВНОЕ ЛЕЧЕНИЕ ПОКАЗАНО ПРИ**

- А) остром серозном лимфадените
- Б) остром гнойном лимфадените
- В) абсцедирующем гнойном лимфадените
- Г) аденофлегмоне

**3591. ОСНОВНЫМ МЕТОДОМ ЛЕЧЕНИЯ ОСТРОГО ГНОЙНОГО ЛИМФАДЕНИТА ЯВЛЯЕТСЯ**

- А) хирургическое
- Б) консервативное
- В) общеукрепляющая терапия
- Г) физиотерапевтическое

**3592. НИЖНИЕ ЗУБЫ МУДРОСТИ ПРОРЕЗЫВАЮТСЯ ПРЕИМУЩЕСТВЕННО В ВОЗРАСТЕ (ЛЕТ)**

- А) 18-25
- Б) 14-17
- В) 30-45
- Г) 45-60

**3593. ЗАДЕРЖКА ПРОРЕЗЫВАНИЯ ЗУБА ЧЕРЕЗ СЛИЗИСТУЮ ОБОЛОЧКУ ЧЕЛЮСТИ НАЗЫВАЕТСЯ ЗУБ**

- А) ретенированный
- Б) сверхкомплектный
- В) анкилозированный
- Г) дистопированный

**3594. НАИБОЛЕЕ ИНФОРМАТИВНЫМ МЕТОДОМ ДОПОЛНИТЕЛЬНОГО ОБСЛЕДОВАНИЯ ПРИ РЕТЕНЦИИ И ДИСТОПИИ ЗУБОВ ЯВЛЯЕТСЯ**

- А) конусно-лучевая компьютерная томография
- Б) микрофокусная рентгенография
- В) ортопантомография
- Г) ультразвуковое исследование

**3595. РЕТЕНЦИЯ ЗУБА ЧАЩЕ ВСЕГО ВСТРЕЧАЕТСЯ ПРИ ПРОРЕЗЫВАНИИ**

- А) нижнего третьего моляра
- Б) верхнего третьего моляра
- В) верхних клыков
- Г) нижних клыков

**3596. НЕПРАВИЛЬНОЕ ПОЛОЖЕНИЕ ЗУБА В ЗУБНОМ РЯДУ, ВОЗНИКАЮЩЕЕ В ПРОЦЕССЕ ПРОРЕЗЫВАНИЯ, НАЗЫВАЕТСЯ**

- А) дистопия
- Б) полуретенция
- В) ретенция
- Г) сверхкомплектный зуб

**3597. БОЛЬ ПРИ ЖЕВАНИИ В ОБЛАСТИ ПРОРЕЗЫВАЮЩЕГОСЯ ЗУБА МУДРОСТИ НА НИЖНЕЙ ЧЕЛЮСТИ, ПОДНИЖНЕЧЕЛЮСТНОЙ ЛИМФАДЕНИТ ЯВЛЯЕТСЯ ПРИЧИНОЙ ОСТРОГО**

- А) катарального перикоронита
- Б) периодонтита
- В) остеомиелита
- Г) гнойного перикоронита

**3598. ОСНОВНЫМ СПОСОБОМ ЛЕЧЕНИЯ ПОЗАДИМОЛЯРНОГО ПЕРИОСТИТА ЯВЛЯЕТСЯ**

- А) вскрытие гнойного очага, дренирование гнойной раны
- Б) блокада анестетиками, противовоспалительная терапия
- В) удаление причинного зуба
- Г) применение нестероидных противовоспалительных средств

**3599. ОДНИМ ИЗ ОСНОВНЫХ МЕТОДОВ ЛЕЧЕНИЯ ЗУБОВ ПО ПОВОДУ РЕТЕНЦИИ ЯВЛЯЕТСЯ**

- А) хирургический
- Б) физиотерапевтический
- В) ортопедический
- Г) лучевая терапия

**3600. ВОЗМОЖНЫМ ОСЛОЖНЕНИЕМ, ВОЗНИКАЮЩИМ ВО ВРЕМЯ ОПЕРАЦИИ УДАЛЕНИЯ РЕТЕНИРОВАННОГО ТРЕТЬЕГО МОЛЯРА ВЕРХНЕЙ ЧЕЛЮСТИ, ЯВЛЯЕТСЯ**

- А) отрыв бугра верхней челюсти
- Б) периостит
- В) синусит
- Г) паротит

**3601. РЕНТГЕНОЛОГИЧЕСКИЕ ИЗМЕНЕНИЯ В ВИДЕ ОЧАГА ДЕСТРУКЦИИ КОСТНОЙ ТКАНИ ОКРУГЛОЙ ФОРМЫ С ЧЁТКИМИ ГРАНИЦАМИ ХАРАКТЕРНЫ ДЛЯ ПЕРИОДОНТИТА**

- А) хронического гранулематозного
- Б) хронического фиброзного
- В) острого серозного
- Г) хронического гранулирующего

**3602. НАЛИЧИЕ СВИЩЕВОГО ХОДА С ГНОЙНЫМ ОТДЕЛЯЕМЫМ ХАРАКТЕРНО ДЛЯ ПЕРИОДОНТИТА**

- А) хронического гранулирующего
- Б) хронического фиброзного
- В) острого серозного
- Г) хронического гранулематозного

**3603. НАЛИЧИЕ МИГРИРУЮЩИХ ГРАНУЛЁМ СВОЙСТВЕННО ДЛЯ ПЕРИОДОНТИТА**

- А) гранулирующего
- Б) хронического в стадии обострения
- В) фиброзного
- Г) гранулёматозного

**3604. НАИБОЛЕЕ ДОСТОВЕРНЫМ ПРИЗНАКОМ В ДИАГНОСТИКЕ ПОДКОЖНОЙ ГРАНУЛЁМЫ ЯВЛЯЕТСЯ**

- А) наличие соединительнотканного тяжа с внутрикостным очагом деструкции
- Б) рентгенография зубов
- В) электроодонтодиагностика (ЭОД) «причинного» зуба
- Г) цитологическое исследование свищевого содержимого

**3605. КОРОНАРОРАДИКУЛЯРНАЯ СЕПАРАЦИЯ ВОЗМОЖНА В СЛУЧАЕ ЛОКАЛИЗАЦИИ ОЧАГА ДЕСТРУКЦИИ**

- А) в области фуркации 3.6 зуба
- Б) у верхушки переднего щёчного корня 1.6 зуба
- В) у верхушек обеих корней 4.6 зуба
- Г) в области верхушки корня 3.1 зуба

**3606. ОТСЕЧЕНИЕ КОРНЯ ВМЕСТЕ С ПРИЛЕЖАЮЩЕЙ КОРОНКОВОЙ ЧАСТЬЮ ЗУБА НАЗЫВАЕТСЯ**

- А) гемисекция
- Б) ампутация
- В) реплантация
- Г) имплантация

**3607. ОТСЕЧЕНИЕ КОРНЯ ОТ МЕСТА ЕГО ОТХОЖДЕНИЯ, НО БЕЗ УДАЛЕНИЯ КОРОНКОВОЙ ЧАСТИ ЗУБА НАЗЫВАЕТСЯ**

- А) ампутация
- Б) реплантация
- В) гемисекция
- Г) коронарорадикулярная сепарация

**3608. МАРГИНАЛЬНЫЙ ИЛИ КРАЕВОЙ ПЕРИОДОНТИТ РАЗВИВАЕТСЯ ВСЛЕДСТВИЕ ПРОНИКНОВЕНИЯ ИНФЕКЦИИ ЧЕРЕЗ**

- А) десневой карман
- Б) корневой канал
- В) коронку зуба
- Г) отверстие в области верхушки зуба

**3609. В РЕЗУЛЬТАТЕ ВОСПАЛИТЕЛЬНОГО ПРОЦЕССА В ПЕРИАПИКАЛЬНЫХ ТКАНЯХ ЧЕЛЮСТНЫХ КОСТЕЙ РАЗВИВАЕТСЯ**

- А) радикулярная киста
- Б) кератокиста
- В) зубосодержащая киста
- Г) назоальвеолярная киста

**3610. ПРИЧИНОЙ РАЗВИТИЯ РАДИКУЛЯРНЫХ КИСТ ЧЕЛЮСТЕЙ ЯВЛЯЕТСЯ**

- А) воспалительный процесс в периапикальных тканях
- Б) порок развития одонтогенного эпителия
- В) аутоинфекция
- Г) изолированный перелом альвеолярного отростка

**3611. КЛИНИЧЕСКИМ ПРОЯВЛЕНИЕМ РАДИКУЛЯРНОЙ КИСТЫ ЧЕЛЮСТИ ЯВЛЯЕТСЯ**

- А) безболезненное выбухание участка челюсти
- Б) гематома
- В) боль при открывании рта
- Г) нарушение глотания

**3612. ПУНКТАТ РАДИКУЛЯРНОЙ КИСТЫ ВНЕ ВОСПАЛЕНИЯ ИМЕЕТ ВИД**

- А) опалесцирующей жидкости с кристаллами холестерина
- Б) творожистой массы грязно-белого цвета
- В) прозрачной жидкости
- Г) вязкой жидкости с фибринозными включениями

**3613. НА НИЖНЕЙ ЧЕЛЮСТИ ПРИЧИНОЙ ОСТРОГО ГНОЙНОГО ПЕРИОСТИТА ЧАЩЕ ВСЕГО ЯВЛЯЮТСЯ**

- А) моляры
- Б) премоляры

В) резцы

Г) клыки

**3614. НАРУЖНОЙ СТЕНКОЙ ВЕРХНЕЧЕЛЮСТНОЙ ПАЗУХИ ЯВЛЯЕТСЯ ВЕРХНЕЙ ЧЕЛЮСТИ**

А) подвисочная поверхность

Б) альвеолярный отросток

В) носовая поверхность

Г) глазничная поверхность

**3615. МЕСТНОЙ ЖАЛОБОЙ ПАЦИЕНТА ПРИ НАЛИЧИИ СВИЩА ВЕРХНЕЧЕЛЮСТНОЙ ПАЗУХИ ЯВЛЯЕТСЯ**

А) попадание жидкой пищи в нос

Б) отсутствие обоняния

В) чувство тяжести в области верхней челюсти

Г) выделения из соответствующей половины носа

**3616. ЛЕЧЕНИЕ ХРОНИЧЕСКОГО ОДОНТОГЕННОГО ПЕРФОРАТИВНОГО СИНУСИТА ВЕРХНЕЧЕЛЮСТНОЙ ПАЗУХИ С ОРОАНТРАЛЬНЫМ СВИЩЕВЫМ ХОДОМ ПРОВОДЯТ В**

А) челюстно-лицевом стационаре

Б) отделении отоларингологии поликлиники

В) стоматологической поликлинике

Г) клиничко-диагностическом центре

**3617. В КОМПЛЕКС МЕРОПРИЯТИЙ ПО ЛЕЧЕНИЮ ХРОНИЧЕСКОГО НЕСПЕЦИФИЧЕСКОГО АРТРИТА ВНЧС ВХОДЯТ**

А) физиотерапия, нормализация окклюзии, разгрузка и покой ВНЧС

Б) химиотерапии, иглорефлексотерапия

В) физиотерапия, остеотомия нижней челюсти, иммобилизация

Г) хирургическое лечение

**3618. БОЛЬШИЕ ПАЛЬЦЫ РУК ВРАЧА ПРИ ВПРАВЛЕНИИ ВЫВИХА НИЖНЕЙ ЧЕЛЮСТИ УСТАНОВЛИВАЮТСЯ НА**

А) моляры нижней челюсти справа и слева

Б) углы нижней челюсти

В) фронтальную группу зубов

Г) моляры верхней челюсти слева и справа

**3619. ПЕРФОРАЦИЯ ДНА ВЕРХНЕЧЕЛЮСТНОГО СИНУСА ВОЗНИКАЕТ ПРИ УДАЛЕНИИ**

А) верхних моляров

Б) нижних моляров

В) нижних премоляров

Г) верхних резцов

**3620. ПРИЧИНОЙ ОСТРОГО НЕСПЕЦИФИЧЕСКОГО АРТРИТА ВНЧС ЯВЛЯЕТСЯ**

А) ревматическая атака

Б) актиномикоз

В) околоушный гипергидроз

Г) хроническая травма ВНЧС в результате изменения окклюзии

**3621. ХРОНИЧЕСКИЙ ПАРЕНХИМАТОЗНЫЙ СИАЛАДЕНИТ ХАРАКТЕРИЗУЕТСЯ**

А) образованием полостей, заполненных контрастом

Б) расплавлением стромы

В) тотальным отёком паренхимы

Г) разрастанием межучточной соединительной ткани



**3622. К ХРОНИЧЕСКИМ ВОСПАЛИТЕЛЬНЫМ ЗАБОЛЕВАНИЯМ СЛЮННЫХ ЖЕЛЁЗ ОТНОСИТСЯ**

- А) паренхиматозный сиалоаденит
- Б) болезнь Шегрена
- В) болезнь Микулича
- Г) эпидемический паротит

**3623. ВОЗБУДИТЕЛЕМ ЭПИДЕМИЧЕСКОГО ПАРОТИТА ЯВЛЯЕТСЯ**

- А) фильтрующий вирус
- Б) стрептококк
- В) стафилококк
- Г) фузобактерия

**3624. МЕСТНЫМ ОСЛОЖНЕНИЕМ ЭПИДЕМИЧЕСКОГО ПАРОТИТА ЯВЛЯЕТСЯ**

- А) гнойное расплавление железы
- Б) менингит
- В) невралгия
- Г) образование конкрементов

**3625. ОСНОВНЫМ СИМПТОМОМ НЕВРИТА ТРОЙНИЧНОГО НЕРВА ЯВЛЯЕТСЯ**

- А) длительная ноющая боль
- Б) симптом Венсана
- В) длительная парестезия
- Г) кратковременная парестезия

**3626. ОСНОВНЫМ СИМПТОМОМ НЕВРАЛГИИ ТРОЙНИЧНОГО НЕРВА ЯВЛЯЕТСЯ**

- А) кратковременная приступообразная боль
- Б) длительная парестезия
- В) длительная ноющая боль
- Г) кратковременная парестезия

**3627. ПЕРВИЧНЫМ ОБРАЩЕНИЕМ В СТОМАТОЛОГИЧЕСКУЮ ПОЛИКЛИНИКУ СЧИТАЕТСЯ ПЕРВИЧНОЕ ОБРАЩЕНИЕ**

- А) за стоматологической помощью в календарном году независимо от характера обращения
- Б) по поводу определённого заболевания в календарном году
- В) по поводу определённого заболевания в любое из стоматологических отделений в календарном году
- Г) с целью планового осмотра в календарном году

**3628. ВОССТАНОВЛЕНИЕ УТРАЧЕННЫХ ФУНКЦИЙ ЗУБОВ И ЗУБОЧЕЛЮСТНОГО АППАРАТА ОТНОСИТСЯ К \_\_\_\_\_ ВИДУ ПРОФИЛАКТИКИ СТОМАТОЛОГИЧЕСКИХ ЗАБОЛЕВАНИЙ**

- А) третичному
- Б) первичному
- В) вторичному
- Г) реабилитационному

**3629. СОГЛАСНО РЕКОМЕНДАЦИЯМ ВОЗ ДЛЯ ОЦЕНКИ ПОРАЖЁННОСТИ ЗУБОВ КАРИЕСОМ ИСПОЛЬЗУЮТСЯ ПОКАЗАТЕЛИ**

- А) распространённости, интенсивности, прироста интенсивности кариеса
- Б) только прироста интенсивности кариеса
- В) интенсивности кариеса и распространённости
- Г) распространённости и прироста интенсивности кариеса

**3630. ПРИ ПРОТЕЗИРОВАНИИ С ОПОРОЙ НА ИМПЛАНТАТЫ ЗАВЫШЕНИЕ ВЫСОТЫ НИЖНЕГО ОТДЕЛА ЛИЦА**

- А) недопустимо во всех случаях
- Б) допустимо во всех случаях
- В) недопустимо только при полном отсутствии зубов
- Г) допустимо при опоре на имплантат и естественные зубы

**3631. ДИСКOLORИЗАЦИЯ (ИЗМЕНЕНИЕ ЦВЕТА ЗУБА) ВОЗМОЖНА ПРИ**

- А) флюорозе
- Б) гепатите
- В) гастрите
- Г) пародонтите

**3632. ПРОФИЛЬ ЛИЦА МОЖЕТ БЫТЬ**

- А) прямой
- Б) плоский
- В) круглый
- Г) овальный

**3633. ФОРМА ЛИЦА МОЖЕТ БЫТЬ**

- А) овальная
- Б) грушевидная
- В) конусовидная
- Г) трапециевидная

**3634. ПЕРВИЧНОЕ СТОМАТОЛОГИЧЕСКОЕ ОБСЛЕДОВАНИЕ ПАЦИЕНТОВ СТАРЧЕСКОГО ВОЗРАСТА ПРИ ПОЛНОМ ОТСУТСТВИИ ЗУБОВ ВКЛЮЧАЕТ**

- А) стандартный набор обследования
- Б) биохимический анализ крови
- В) общий клинический анализ крови
- Г) периотестометрию

**3635. ВЫРАЖЕННОСТЬ НОСОГУБНЫХ СКЛАДОК ЯВЛЯЕТСЯ ХАРАКТЕРНЫМ ПРИЗНАКОМ**

- А) снижения высоты нижнего отдела лица
- Б) хронических заболеваний слизистой оболочки
- В) хронического пульпо-пародонтита
- Г) кариеса зуба

**3636. ПОВЫШЕННОЕ СТИРАНИЕ ЗУБОВ ХАРАКТЕРИЗУЕТСЯ**

- А) убылью твёрдых тканей зубов, образованием заместительного дентина
- Б) увеличением полости зуба в объёме
- В) образованием в области шейки дефекта клиновидной формы
- Г) дистальным перемещением зубов

**3637. КЛИНИКА ОСТРОГО ГЕНЕРАЛИЗОВАННОГО ПАРОДОНТИТА СХОДНА С КЛИНИЧЕСКИМИ ПРОЯВЛЕНИЯМИ**

- А) эозинофильной гранулёмы
- Б) пародонтоза
- В) кариеса зубов
- Г) лейкоплакии

**3638. ЛОКАЛИЗОВАННАЯ ФОРМА ПОВЫШЕННОГО СТИРАНИЯ КОМПЕНСИРОВАННОЙ ФОРМЫ ХАРАКТЕРИЗУЕТСЯ**

- А) гипертрофией альвеолярной кости в области стёртых зубов
- Б) зубоальвеолярным удлинением в области всех коронок зубов
- В) укорочением длины зубных дуг
- Г) уменьшением вертикальных размеров всех зубов

**3639. ВЕРТИКАЛЬНАЯ ЛОКАЛИЗОВАННАЯ ФОРМА ПОВЫШЕННОГО СТИРАНИЯ ФРОНТАЛЬНЫХ ЗУБОВ ХАРАКТЕРИЗУЕТСЯ**

- А) стиранием вестибулярной или нёбной поверхности передних зубов

- Б) деформацией окклюзионной поверхности
- В) дистальным смещением нижней челюсти
- Г) вертикальной деформацией зубных рядов III степени

**3640. КОМПОЗИЦИЕЙ, РАССМАТРИВАЕМОЙ В ЭСТЕТИЧЕСКОЙ СТОМАТОЛОГИИ, ЯВЛЯЕТСЯ**

- А) лицевая
- Б) зрачковая
- В) ротовая
- Г) срединная

**3641. КОМПОЗИЦИЯ, КОТОРАЯ ВКЛЮЧАЕТ ТОЛЬКО ЗУБЫ, НАЗЫВАЕТСЯ**

- А) стоматологическая
- Б) лицевая
- В) стомато-лицевая
- Г) эстетическая

**3642. КЛИНИЧЕСКИМ МЕТОДОМ ОБСЛЕДОВАНИЯ ПАЦИЕНТОВ ПРИ ГЕНЕРАЛИЗОВАННОМ ПОВЫШЕННОМ СТИРАНИИ ЯВЛЯЕТСЯ**

- А) осмотр полости рта
- Б) магнитно-резонансная томография
- В) томография ВНЧС
- Г) прицельная рентгенография

**3643. ФИЗИОЛОГИЧЕСКОЕ СТИРАНИЕ ЗУБОВ ЯВЛЯЕТСЯ**

- А) функциональной приспособительной реакцией зубочелюстной системы
- Б) нарушением гистогенеза твёрдых тканей зубов
- В) начальной стадией проявления генерализованного пародонтита
- Г) патологическим деструктивным процессом

**3644. СНИЖЕНИЕ МЕЖОККЛЮЗИОННОЙ ВЫСОТЫ И ВЫСОТЫ НИЖНЕЙ ТРЕТИ ЛИЦА ПРИ ГЕНЕРАЛИЗОВАННОМ ПОВЫШЕННОМ СТИРАНИИ СОПРОВОЖДАЕТСЯ**

- А) парафункцией жевательных мышц
- Б) сухостью в полости рта
- В) атрофией слюнных желёз
- Г) непереносимостью зубных протезов

**3645. СТЕПЕНЬ АТРОФИИ ЧЕЛЮСТНЫХ КОСТЕЙ С УМЕНЬШЕНИЕМ КОЛИЧЕСТВА ЗУБОВ НА ВЕРХНЕЙ ЧЕЛЮСТИ**

- А) и нижней челюсти возрастает
- Б) и нижней челюсти замедляется
- В) возрастает, а на нижней челюсти не изменяется
- Г) не изменяется, а на нижней челюсти возрастает

**3646. ТОЛЩИНА НАДКОСТНИЦЫ ЧЕЛЮСТНЫХ КОСТЕЙ С ВОЗРАСТОМ**

- А) уменьшается
- Б) не изменяется
- В) увеличивается
- Г) перерождается в фиброзную ткань

**3647. ПЕРИОДОНТАЛЬНАЯ ЩЕЛЬ С ВОЗРАСТОМ**

- А) расширяется
- Б) суживается
- В) не изменяется
- Г) исчезает

**3648. КАЖДЫЙ ЗУБ В ЦЕНТРАЛЬНОЙ ОККЛЮЗИИ ПРИ ОРТОГНАТИЧЕСКОМ ПРИКУСЕ ИМЕЕТ ДВА АНТАГОНИСТА, ЗА ИСКЛЮЧЕНИЕМ 3.1, 4.1 ЗУБОВ И**

- А) 1.8 и 2.8
- Б) 3.8 и 4.8
- В) 3.6 и 4.6
- Г) 1.1 и 2.1

**3649. ПРИ ОРТОГНАТИЧЕСКОМ ПРИКУСЕ РЕЖУЩИЕ КРАЯ ЦЕНТРАЛЬНЫХ РЕЗЦОВ ВЕРХНЕЙ ЧЕЛЮСТИ НАХОДЯТСЯ**

- А) на 2-3 мм ниже окклюзионной плоскости
- Б) в соприкосновении с окклюзионной плоскостью
- В) на 2-3 мм выше окклюзионной плоскости
- Г) на 4-5 мм ниже окклюзионной плоскости

**3650. ПРИ ОРТОГНАТИЧЕСКОМ ПРИКУСЕ РЕЖУЩИЕ БУГОРКИ КЛЫКОВ ВЕРХНЕЙ ЧЕЛЮСТИ НАХОДЯТСЯ**

- А) на 2-3 мм ниже окклюзионной плоскости
- Б) в соприкосновении с окклюзионной плоскостью
- В) на 4-5 мм ниже окклюзионной плоскости
- Г) на 2-3 мм выше окклюзионной плоскости

**3651. ДВУСТОРОННИЙ, ДИСТАЛЬНО НЕОГРАНИЧЕННЫЙ (КОНЦЕВОЙ) ДЕФЕКТ ЗУБНОГО РЯДА ОТНОСИТСЯ ПО КЛАССИФИКАЦИИ КЕННЕДИ К КЛАССУ**

- А) 1
- Б) 3
- В) 2
- Г) 4

**3652. МЫШЕЧНЫЙ ПРИЗНАК ЦЕНТРАЛЬНОЙ ОККЛЮЗИИ: МЫШЦЫ, ПОДНИМАЮЩИЕ НИЖНЮЮ ЧЕЛЮСТЬ, СПРАВА И СЛЕВА НАХОДЯТСЯ В СОСТОЯНИИ**

- А) равномерного одновременного напряжения
- Б) равномерного одновременного расслабления
- В) относительного физиологического покоя
- Г) максимального мышечного напряжения

**3653. ЦЕНТРАЛЬНАЯ ОККЛЮЗИЯ ОПРЕДЕЛЯЕТСЯ ПРИЗНАКАМИ**

- А) зубными, суставными, мышечными
- Б) лицевыми, глотательными, зубными
- В) язычными, мышечными, суставными
- Г) зубными, глотательными, лицевыми

**3654. АНАТОМИЧЕСКАЯ ШЕЙКА ЗУБА СООТВЕТСТВУЕТ**

- А) переходу эмали в цемент корня
- Б) границе над – и поддесневой частей зуба
- В) экватору зуба
- Г) десневому краю

**3655. ГОРИЗОНТАЛЬНАЯ ФОРМА ПОВЫШЕННОГО СТИРАНИЯ ЗУБОВ ЗНАЧИТЕЛЬНО БЫСТРЕЕ ПРОТЕКАЕТ ПРИ ПРИКУСЕ**

- А) прямом
- Б) открытом
- В) глубококом блокирующем
- Г) перекрестном

**3656. КРАТЕРООБРАЗНАЯ ФОРМА СТИРАНИЯ КОРОНКОВОЙ ЧАСТИ ЗУБА ОБУСЛОВЛЕНА**

- А) разницей микротвёрдости эмали и дентина

- Б) наличием вредных привычек
- В) изменением химического состава ротовой жидкости
- Г) перестройкой миотатического рефлекса

**3657. К НЕАКТИВНЫМ ОРГАНАМ РЕЧИ ОТНОСЯТ**

- А) зубы верхней и нижней челюстей
- Б) глотку
- В) язык
- Г) губы

**3658. ПРИ ПОВЫШЕННОМ СТИРАНИИ ТВЁРДЫХ ТКАНЕЙ ЗУБОВ ПОЛОСТЬ ЗУБА**

- А) уменьшается в размере
- Б) увеличивается в размере
- В) не изменяется
- Г) может уменьшаться, может увеличиваться

**3659. ПРИЧИНОЙ ВОЗНИКНОВЕНИЯ ПОВЫШЕННОГО СТИРАНИЯ ЗУБОВ МОЖЕТ ЯВЛЯТЬСЯ**

- А) аномалия прикуса
- Б) гингивит
- В) профессиональная гигиена полости рта
- Г) заболевания сердечно-сосудистой системы

**3660. К ФУНКЦИОНАЛЬНОЙ ПЕРЕГРУЗКЕ ЗУБОВ ПРИВОДИТ**

- А) частичная потеря зубов
- Б) хроническая травма слизистой оболочки полости рта
- В) кислотный некроз
- Г) острый гингивит

**3661. К ПРИЧИНАМ, ВЫЗЫВАЮЩИМ ЭРОЗИЮ ТВЁРДЫХ ТКАНЕЙ ЗУБОВ, ОТНОСЯТ**

- А) поверхностную деминерализацию вследствие действия кислот
- Б) врождённую неполноценность твёрдых тканей зубов
- В) частичную потерю зубов
- Г) бруксизм

**3662. СЛЮНООТДЕЛИТЕЛЬНАЯ ФУНКЦИЯ ПРИ САХАРНОМ ДИАБЕТЕ**

- А) снижается
- Б) в норме
- В) повышается
- Г) не изменяется

**3663. РАСШИРЕНИЕ ВЕН ЯЗЫКА ХАРАКТЕРНО ПРИ**

- А) циррозе печени
- Б) язвенной болезни двенадцатиперстной кишки
- В) хроническом гастрите
- Г) хроническом энтероколите

**3664. РЕЗОНАТОРАМИ ГОЛОСА ЯВЛЯЮТСЯ**

- А) гортань, полость рта, полость носа
- Б) губы, твёрдое нёбо, щёки
- В) трахея, лёгкие, бронхи
- Г) верхняя и нижняя челюсти

**3665. СУСТАВНОЙ ПРИЗНАК ЦЕНТРАЛЬНОЙ ОККЛЮЗИИ:  
СУСТАВНАЯ ГОЛОВКА НИЖНЕЙ ЧЕЛЮСТИ НАХОДИТСЯ  
СУСТАВНОГО БУГОРКА**

- А) у основания ската
- Б) на скате
- В) на вершине

Г) за вершиной

**3666. МИКРОТВЕРДОСТЬ ЭМАЛИ ЗУБА СОСТАВЛЯЕТ (Н/ММ<sup>2</sup>)**

А) 390

Б) 80

В) 120

Г) 100

**3667. МИКРОТВЕРДОСТЬ ЗАЩИЩЕННОГО ЭМАЛЬЮ ДЕНТИНА 2) ЗУБА СОСТАВЛЯЕТ (Н/ММ**

А) 80

Б) 390

В) 120

Г) 150

**3668. ГЛУБИНА ПОРАЖЕНИЯ ТВЁРДЫХ ТКАНЕЙ ЗУБОВ ПРИ I СТЕПЕНИ ПОВЫШЕННОГО СТИРАНИЯ СОСТАВЛЯЕТ \_\_\_\_\_ ДЛИНЫ КОРОНКИ ЗУБА**

А) до  $\frac{1}{3}$

Б) от  $\frac{1}{3}$  до  $\frac{2}{3}$

В) от  $\frac{2}{3}$  и более

Г) от  $\frac{1}{3}$  до  $\frac{1}{2}$

**3669. ГЛУБИНА ПОРАЖЕНИЯ ТВЁРДЫХ ТКАНЕЙ ЗУБОВ ПРИ III СТЕПЕНИ ПОВЫШЕННОГО СТИРАНИЯ СОСТАВЛЯЕТ \_\_\_\_\_ ДЛИНЫ КОРОНКИ ЗУБА**

А) более половины

Б) до  $\frac{1}{3}$

В) от  $\frac{1}{3}$  до  $\frac{2}{3}$

Г) от  $\frac{1}{3}$  до  $\frac{1}{2}$

**3670. ЭТИОЛОГИЧЕСКИМ ФАКТОРОМ ПОВЫШЕННОГО СТИРАНИЯ, СВЯЗАННЫМ С ФУНКЦИОНАЛЬНОЙ ПЕРЕГРУЗКОЙ ЗУБОВ ЯВЛЯЕТСЯ**

А) бруксизм

Б) алиментарная недостаточность

В) воздействие средств гигиены

Г) химические воздействия

**3671. К ЭКЗОГЕННОМУ ЭТИОЛОГИЧЕСКОМУ ФАКТОРУ ПОВЫШЕННОГО СТИРАНИЯ, ПРИВОДЯЩЕМУ К ФУНКЦИОНАЛЬНОЙ НЕДОСТАТОЧНОСТИ ТВЁРДЫХ ТКАНЕЙ ЗУБОВ ОТНОСИТСЯ**

А) химическое воздействие кислот

Б) патология прикуса

В) бруксизм

Г) частичная адентия

**3672. БРУКСИЗМ ПРЕДСТАВЛЯЕТ СОБОЙ**

А) непроизвольное скрежетание зубами

Б) жжение слизистой полости рта

В) сухость полости рта

Г) болевой синдром дисфункции ВНЧС

**3673. К ЭНДОГЕННОЙ ПРИЧИНЕ РАЗВИТИЯ ПОВЫШЕННОГО СТИРАНИЯ ЗУБОВ ОТНОСЯТ**

А) нарушение функции эндокринной системы

Б) профессиональные вредности

В) зубочелюстные аномалии

Г) функциональная перегрузка зубов

**3674. ВРОЖДЁННАЯ ФУНКЦИОНАЛЬНАЯ НЕДОСТАТОЧНОСТЬ ТВЁРДЫХ ТКАНЕЙ ЗУБОВ НАБЛЮДАЕТСЯ ПРИ**

- А) синдроме Капдепона
- Б) гипофункции гипофиза
- В) нейродистрофических нарушениях
- Г) дисфункции паращитовидных желёз

**3675. ПРИЧИНОЙ, ПРИВОДЯЩЕЙ К ПРИОБРЕТЁННЫМ ДЕФЕКТАМ ЧЕЛЮСТНО-ЛИЦЕВОЙ ОБЛАСТИ, ЯВЛЯЕТСЯ**

- А) новообразование
- Б) артрит-артроз ВНЧС
- В) аномалия прикуса
- Г) аномалия формы и размера зубов

**3676. ДЕФЕКТ ТВЁРДОГО И МЯГКОГО НЁБА ПРИВОДИТ К НАРУШЕНИЮ**

- А) звукообразования
- Б) зрения
- В) обоняния
- Г) сна

**3677. ЖАЛОБОЙ, ХАРАКТЕРНОЙ ДЛЯ ПАЦИЕНТОВ С ЧЕЛЮСТНО-ЛИЦЕВЫМИ ДЕФЕКТАМИ В ОБЛАСТИ ВЕРХНЕЙ ЧЕЛЮСТИ, ЯВЛЯЕТСЯ НАРУШЕНИЕ**

- А) дикции
- Б) зрения
- В) обоняния
- Г) осанки

**3678. ЖАЛОБОЙ, ХАРАКТЕРНОЙ ДЛЯ ПАЦИЕНТОВ С ЧЕЛЮСТНОЛИЦЕВЫМИ ДЕФЕКТАМИ В ОБЛАСТИ НИЖНЕЙ ЧЕЛЮСТИ, ЯВЛЯЕТСЯ**

- А) затруднение глотания
- Б) попадание жидкой пищи в полость носа
- В) нарушение осанки
- Г) нарушение сна

**3679. ОСНОВНЫМ КЛИНИЧЕСКИМ МЕТОДОМ ОБСЛЕДОВАНИЯ БОЛЬНЫХ С ДЕФЕКТАМИ ЧЕЛЮСТНО-ЛИЦЕВОЙ ОБЛАСТИ ЯВЛЯЕТСЯ**

- А) осмотр
- Б) рентгенологическое обследование
- В) психометрическое обследование
- Г) функциональное обследование

**3680. ПРИ ВРОЖДЁННЫХ ДЕФЕКТАХ НЁБА ЖИЗНЕННАЯ ЁМКОСТЬ ЛЁГКИХ**

- А) уменьшается
- Б) не изменяется
- В) увеличивается
- Г) является переменной

**3681. ВРОЖДЁННЫМ ДЕФЕКТОМ ЧЕЛЮСТНО-ЛИЦЕВОЙ ОБЛАСТИ ЯВЛЯЕТСЯ**

- А) расщелина твёрдого нёба
- Б) злокачественное новообразование
- В) гемангиома
- Г) отсутствие зубов

**3682. ПРИ ДВУХСТОРОННЕМ ПЕРЕЛОМЕ НИЖНЕЙ ЧЕЛЮСТИ СРЕДИННЫЙ ФРАГМЕНТ**

- А) смещается назад и вниз
- Б) смещается назад и вверх

В) смещается вперёд и вниз

Г) не смещается

**3683. ПРИ ДВУХСТОРОННЕМ ПЕРЕЛОМЕ НИЖНЕЙ ЧЕЛЮСТИ БОКОВЫЕ ФРАГМЕНТЫ**

А) смещаются вверх и вовнутрь

Б) смещаются вниз и вовнутрь

В) смещаются вверх и вперёд

Г) не смещаются

**3684. СМЫКАНИЕ ПЕРЕДНИХ ЗУБОВ ПРИ ДВУХСТОРОННЕМ ПЕРЕЛОМЕ ТЕЛА НИЖНЕЙ ЧЕЛЮСТИ ПРОИСХОДИТ ПО ТИПУ ПРИКУСА**

А) открытого

Б) дистального

В) прогнатического

Г) прогенического

**3685. ПРИЧИНОЙ ДЕФЕКТОВ ЧЕЛЮСТНО-ЛИЦЕВОЙ ОБЛАСТИ МОЖЕТ БЫТЬ**

А) сифилис

Б) пародонтит

В) гингивит

Г) пародонтоз

**3686. ЭТИОЛОГИЧЕСКИМ ФАКТОРОМ ЗУБОЧЕЛЮСТНЫХ ДЕФОРМАЦИЙ ЯВЛЯЕТСЯ**

А) пародонтит

Б) остеохондроз позвоночника

В) пульпит

Г) гингивит

**3687. СЛЮННЫЕ ЖЕЛЕЗЫ С ВОЗРАСТОМ ПРЕТЕРПЕВАЮТ ИЗМЕНЕНИЯ, ХАРАКТЕРИЗУЮЩИЕСЯ ТЕМ, ЧТО**

А) секреторная активность уменьшается

Б) секреторная активность увеличивается

В) рН слюны изменяется

Г) рН слюны не изменяется

**3688. ПРИ ПАРОДОНТИТЕ ПАТОЛОГИЧЕСКОМУ ИЗМЕНЕНИЮ ПОДВЕРГАЮТСЯ**

А) дёсна, сосудистая система, костная ткань

Б) костная ткань

В) сосудистая система, дёсна

Г) дёсна, костная ткань

**3689. ДЛЯ КЛИНИЧЕСКОГО ПРОЯВЛЕНИЯ ПАРОДОНТИТА ХАРАКТЕРНЫ**

А) преждевременные окклюзионные контакты зубов, резорбция костной ткани стенок альвеол, подвижность зубов

Б) костные выступы, патологическая подвижность зубов

В) резорбция костной ткани стенок альвеол, преждевременные окклюзионные контакты

Г) патологическая подвижность зубов, преждевременные окклюзионные контакты

**3690. ДЛЯ ПАРОДОНТИТА ХАРАКТЕРНЫМ ЯВЛЯЕТСЯ**

А) наличие зубного камня, кровоточивость десны

Б) кровоточивость десны

В) отсутствие зубного камня, кровоточивость десны

Г) наличие зубного камня

**3691. ПО КЛИНИЧЕСКОМУ ТЕЧЕНИЮ РАЗЛИЧАЮТ ПАРОДОНТИТ**



А) острый, хронический, хронический в стадии обострения, хронический в стадии ремиссии

Б) острый, средний, хронический

В) острый, средний, хронический в стадии обострения

Г) острый, подострый, хронический

**3692. ПО КЛИНИЧЕСКОМУ ПРОЯВЛЕНИЮ РАЗЛИЧАЮТ ПАРОДОНТИТ СТЕПЕНИ**

А) лёгкой, средней, тяжёлой

Б) лёгкой, умеренной, тяжёлой

В) лёгкой, средней, умеренной, тяжёлой

Г) лёгкой, смешанной, тяжёлой

**3693. ПО ЛОКАЛИЗАЦИИ ПРОЦЕССА ВЫДЕЛЯЮТ ПАРОДОНТИТ**

А) локализованный, генерализованный

Б) диффузный, септический

В) очаговый, септический

Г) острый, генерализованный, септический

**3694. К МЕСТНЫМ ЭТИОЛОГИЧЕСКИМ ФАКТОРАМ ПАРОДОНТИТА ОТНОСЯТСЯ**

А) травматическая окклюзия, микробная бляшка, хроническая травма десневого края

Б) системная остеопатия, микробная бляшка, аномалия развития челюстей

В) заболевания нервной системы, аномалии развития челюстей, микробная бляшка

Г) сердечно-сосудистые заболевания, системная остеопатия, травматическая окклюзия

**3695. К ОБЩИМ ЭТИОЛОГИЧЕСКИМ ФАКТОРАМ ПАРОДОНТИТА ОТНОСЯТСЯ**

А) сердечно-сосудистые заболевания, системная остеопатия, заболевания нервной системы

Б) сердечно-сосудистые заболевания, аномалии развития челюстей

В) системная остеопатия, аномалии развития челюстей

Г) заболевания нервной системы, сердечно-сосудистые заболевания

**3696. ТРАВМА ДЕСНЕВОГО КРАЯ КАК ПРИЧИНА ОЧАГОВОГО ПАРОДОНТИТА ВОЗМОЖНА ВСЛЕДСТВИЕ**

А) неправильно созданных контактных пунктов на пломбах, вкладках, отсутствия экватора у коронки, применение широких и длинных коронок, применение пластмассовых коронок, введённых под десневой край

Б) отсутствия экватора у коронки, применения широких и длинных коронок

В) неправильно созданных контактных пунктов на пломбах, вкладках, отсутствия экватора у коронки

Г) неправильно созданных контактных пунктов на пломбах, вкладках, применения пластмассовых коронок, введённых под десневой край

**3697. ПРИ ПАРОДОНТИТЕ СМЕЩЕНИЕ ЗУБОВ ВОЗМОЖНО В НАПРАВЛЕНИЯХ**

А) вестибулярном, оральном, вертикальном, вокруг вертикальной оси

Б) вестибулярном и медиальном

В) оральном, вертикальном

Г) вертикальном, оральном

**3698. ПРИ ГЕНЕРАЛИЗОВАННОМ ПАРОДОНТИТЕ ПАТОЛОГИЧЕСКИЕ ЗУБОДЕСНЕВЫЕ КАРМАНЫ ВЫЯВЛЯЮТСЯ**

А) у всех зубов

Б) у двух рядом стоящих зубов

В) только у зубов нижней челюсти

Г) у одного зуба

**3699. ПРОДОЛЖИТЕЛЬНОСТЬ ОДНОГО ЖЕВАТЕЛЬНОГО ПЕРИОДА СОСТАВЛЯЕТ (СЕК)**

А) 14-16

Б) 5-10

В) 0,5-1

Г) 3-4

**3700. ПРИ ХРОНИЧЕСКИХ ПАРОДОНТИТАХ СТЕПЕНЬ ВОСПАЛЕНИЯ УСУГУБЛЯЕТСЯ**

А) отсутствием межзубных контактов, некачественным изготовлением протезов, аномальным положением и формой зуба

Б) аномальным положением и формой зуба

В) некачественно изготовленными протезами

Г) отсутствием межзубных контактов

**3701. ЯВЛЕНИЯ ДЕСТРУКЦИИ КОСТНОЙ ТКАНИ ПРИ ПАРОДОНТИТЕ ЗАХВАТЫВАЮТ**

А) альвеолярный отросток, альвеолярную часть челюсти

Б) тело челюсти

В) нижнюю челюсть

Г) скуловую кость

**3702. НЕДОСТАТОЧНОЕ КОЛИЧЕСТВО ОПОРНЫХ ЗУБОВ ПРИ ПЛАНИРОВАНИИ ИЗГОТОВЛЕНИЯ НЕСЪЁМНОЙ КОНСТРУКЦИИ МОЖЕТ ПРИВЕСТИ К**

А) функциональной перегрузке пародонта опорных зубов

Б) разрушению зубов-антагонистов

В) клиновидному дефекту

Г) сколу облицовочного материала ортопедической конструкции

**3703. ПРОТЕЗЫ ИЗ РАЗНОРОДНЫХ МЕТАЛЛИЧЕСКИХ СПЛАВОВ В ПОЛОСТИ РТА ПАЦИЕНТА МОГУТ ЯВЛЯТЬСЯ ПРИЧИНОЙ**

А) гальванизма Б) пародонтита

В) пародонтоза

Г) остеомиелита

**3704. ПРЕПАРИРОВАНИЕ ВИТАЛЬНЫХ ЗУБОВ ПОД ОРТОПЕДИЧЕСКИЕ КОНСТРУКЦИИ БЕЗ УЧЁТА ИХ АНАТОМИЧЕСКОЙ ФОРМЫ И ПОЛОЖЕНИЯ МОЖЕТ ПРИВЕСТИ К**

А) травматическому пульпиту

Б) снижению высоты нижнего отдела лица

В) повышенному стиранию твёрдых тканей зубов

Г) пародонтиту

**3705. ПОКАЗАНИЕМ К ДЕПУЛЬПИРОВАНИЮ ЗУБОВ ПО КЛИНИЧЕСКИМ ПОКАЗАНИЯМ ПРИ ИХ ПРЕПАРИРОВАНИИ ЯВЛЯЕТСЯ**

А) горизонтальная форма деформации с наклоном зуба более 45°

Б) препарирование под цельнолитую коронку с керамической облицовкой

В) резорбция костной ткани альвеолярного отростка на 1/3 длины корня

Г) препарирование под винир

**3706. ПРИ ПОВЫШЕННОМ СТИРАНИИ ЗУБОВ II-III СТЕПЕНЕЙ ПРОТИВОПОКАЗАНО ИЗГОТОВЛЕНИЯ ИСКУССТВЕННЫХ КОРОНОК**

А) штампованных

Б) цельнолитых

В) керамических

Г) металлокерамических

**3707. ПРОТЕТИЧЕСКАЯ ПЛОСКОСТЬ ОТНОСИТЕЛЬНО ПАРАЛЛЕЛЬНА**

- А) камперовской горизонтали
- Б) франкфуртской горизонтали
- В) линии эстетической улыбки
- Г) линии Ретциуса

**3708. ОПРЕДЕЛЯТЬ ЦВЕТ ЗУБОВ СЛЕДУЕТ ПРИ**

- А) естественном освещении в дневное время суток
- Б) ярком искусственном освещении
- В) в затемнённом помещении
- Г) использовании лампы дневного света, совместно с коллегами

**3709. ЗА ВЕЛИЧИНУ АТРОФИИ КОСТНОЙ ТКАНИ АЛЬВЕОЛЫ ПРИНИМАЕТСЯ ПОКАЗАТЕЛЬ, ПОЛУЧЕННЫЙ ПРИ ЗОНДИРОВАНИИ**

- А) независимо от стороны, но наибольший
- Б) с оральной стороны
- В) с медиальной стороны
- Г) с вестибулярной стороны

**3710. СХЕМА (ПО В.Ю. КУРЛЯНДСКОМУ), ОТОБРАЖАЮЩАЯ СОСТОЯНИЕ ОПОРНОГО АППАРАТА ЗУБОВ ВЕРХНЕЙ И НИЖНЕЙ ЧЕЛЮСТЕЙ, НАЗЫВАЕТСЯ**

- А) одонтопародонтограммой
- Б) реопародонтограммой
- В) мастикациограммой
- Г) электромиограммой

**3711. В НОРМЕ СОДЕРЖАНИЕ ГЛЮКОЗЫ В КРОВИ КОЛЕБЛЕТСЯ В ПРЕДЕЛАХ (ММОЛЬ/Л)**

- А) 3,3-5,5
- Б) 9,4-11,8
- В) 5,5-6,0
- Г) 11,8-14,2

**3712. ДИАГНОЗ «ПРЕДИАБЕТ» СТАВИТСЯ ПРИ СОДЕРЖАНИИ ГЛЮКОЗЫ В КРОВИ (ММОЛЬ/Л)**

- А) 5,5-6,0
- Б) 3,3-5,5
- В) 7,0-8,6
- Г) 8,6-12

**3713. К АППАРАТАМ, ВОСПРОИЗВОДЯЩИМ ДВИЖЕНИЕ НИЖНЕЙ ЧЕЛЮСТИ, ОТНОСИТСЯ**

- А) артикулятор
- Б) параллелометр
- В) гнатодинамометр
- Г) периотестометр

**3714. РАЗНИЦА ВЫСОТЫ НИЖНЕГО ОТДЕЛА ЛИЦА В СОСТОЯНИИ ОТНОСИТЕЛЬНОГО ФИЗИОЛОГИЧЕСКОГО ПОКОЯ И ПРИ МЫКАНИИ ЗУБНЫХ РЯДОВ В ПОЛОЖЕНИИ ЦЕНТРАЛЬНОЙ ОККЛЮЗИИ СОСТАВЛЯЕТ В СРЕДНЕМ (ММ)**

- А) 2-4
- Б) 6-8
- В) 4-6
- Г) 0,5-1

**3715. АРТИКУЛЯЦИЕЙ НАЗЫВАЮТ**

- А) всевозможные движения нижней челюсти
- Б) вид смыкания зубов в центральной окклюзии
- В) вид смыкания зубов в передней окклюзии

Г) вид смыкания зубов в боковой окклюзии

**3716. ВИДАМИ ОККЛЮЗИОННЫХ КРИВЫХ ЯВЛЯЮТСЯ**

А) сагиттальная Шпея и трансверзальная Уилсона

Б) сагиттальная Уилсона и фронтальная Бонвиля

В) трансверзальная Шпея и вертикальная Гиза

Г) фронтальная Бонвиля и вертикальная Гиза

**3717. СУСТАВНОЙ БУГОРОК ВНЧС У ПАЦИЕНТОВ ПОЖИЛОГО И СТАРЧЕСКОГО ВОЗРАСТА**

А) атрофируется

Б) увеличивается в размерах

В) остаётся без изменений

Г) утолщается

**3718. ДЛЯ РЕНТГЕНОЛОГИЧЕСКОЙ КАРТИНЫ ПАЦИЕНТА С САХАРНЫМ ДИАБЕТОМ ХАРАКТЕРНО ИЗМЕНЕНИЕ СТРУКТУРЫ КОСТНОЙ ТКАНИ ВЕРХНЕЙ И НИЖНЕЙ ЧЕЛЮСТЕЙ**

А) «чашеобразная» резорбция костной ткани в боковых отделах и горизонтальная резорбция костной ткани во фронтальных отделах верхней и нижней челюстей

Б) отсутствие резорбции костной ткани верхней и нижней челюстей

В) прогрессирующая резорбция в боковых отделах верхней и нижней челюстей

Г) прогрессирующая резорбция костной ткани во фронтальном отделе верхней и нижней челюстей

**3719. РН СЛЮНЫ И ДЕСНЕВОЙ ЖИДКОСТИ В НОРМЕ СОСТАВЛЯЕТ**

А) 6,8-7,2

Б) 3,5-4,0

В) 6,0-7,5

Г) 4,6-5,1

**3720. ПРИ ЛЁГКОЙ СТЕПЕНИ ТЯЖЕСТИ ПАРОДОНТИТА НА РЕНТГЕНОГРАММЕ ОПРЕДЕЛЯЕТСЯ \_\_\_\_\_ ДЛИНЫ КОРНЯ**

А) отсутствие изменения костной ткани на всём протяжении, снижение высоты межзубных перегородок на 1/4-1/3

Б) резорбция более 1/3

В) снижение высоты межзубных перегородок на 1/2

Г) резорбция более 1/2

**3721. ПРИ СРЕДНЕЙ СТЕПЕНИ ТЯЖЕСТИ ПАРОДОНТИТА НА РЕНТГЕНОГРАММЕ ОПРЕДЕЛЯЕТСЯ \_\_\_\_\_ ДЛИНЫ КОРНЯ**

А) снижение высоты межзубных перегородок на 1/2

Б) снижение высоты межзубных перегородок на 1/4

В) отсутствие изменения костной ткани на всём протяжении, снижение высоты межзубных перегородок на 1/4-1/3

Г) резорбция более 1/2

**3722. ПРИ ТЯЖЁЛОЙ СТЕПЕНИ ТЯЖЕСТИ ПАРОДОНТИТА НА РЕНТГЕНОГРАММЕ ОПРЕДЕЛЯЕТСЯ**

А) резорбция более 1/2 длины корня

Б) резорбция более 1/3 длины корня

В) снижение высоты межзубных перегородок на 1/2 длины корня

Г) отсутствие изменения костной ткани на всём протяжении, снижение высоты

**3723. [Т043543] ЛЁГКАЯ СТЕПЕНЬ ПАРОДОНТИТА ХАРАКТЕРИЗУЕТСЯ ГЛУБИНОЙ ПАТОЛОГИЧЕСКОГО ЗУБОДЕСНЕВОГО КАРМАНА (ММ)**

А) 3,5

Б) 5-7 и более

В) 1

Г) 5

**3724. [T043545] ПРИ СРЕДНЕЙ СТЕПЕНИ ТЯЖЕСТИ ПАРОДОНТИТА ГЛУБИНА ПАТОЛОГИЧЕСКОГО ЗУБОДЕСНЕВОГО КАРМАНА ДОСТИГАЕТ (ММ)**

- А) 5
- Б) 3,5
- В) 5-7 и более
- Г) 1

**3725. [T043547] ПРИ ТЯЖЁЛОЙ СТЕПЕНИ ПАРОДОНТИТА ГЛУБИНА ПАТОЛОГИЧЕСКОГО ЗУБОДЕСНЕВОГО КАРМАНА ДОСТИГАЕТ (ММ)**

- А) 5-7 и более
- Б) 5
- В) 3,5
- Г) 1

**3726. [T043553] К ПОРАЖЕНИЮ, ЧЁТКО СВЯЗАННОМУ С ВИЧ-ИНФЕКЦИЕЙ, ОТНОСИТСЯ**

- А) волосистая лейкоплакия, кандидоз, деструктивный пародонтит
- Б) бактериальные инфекции
- В) сиалоденит
- Г) тромбоцитопеническая пурпура

**3727. [T043554] ДЛЯ НЕКРОТИЧЕСКОГО ЯЗВЕННОГО ПАРОДОНТИТА ХАРАКТЕРНО**

- А) выпадение зубов, кровоточивость дёсен, утрата костной и мягких тканей
- Б) серовато-белый налёт на языке
- В) зуд, покалывания слизистой оболочки полости рта
- Г) пузырьковые высыпания на слизистой оболочки щеки

**3728. [T043555] АФТОЗНЫЙ СТОМАТИТ ХАРАКТЕРЕН ДЛЯ**

- А) хронического энтероколита
- Б) цирроза печени
- В) гепатита А
- Г) язвенной болезни желудка

**3729. [T043556] ФОРМА ПОВЫШЕННОГО СТИРАНИЯ ТВЁРДЫХ ТКАНЕЙ ЗУБОВ, ПРИ КОТОРОЙ ПОРАЖЕНЫ ВЕСТИБУЛЯРНАЯ И (ИЛИ) ОРАЛЬНАЯ ПОВЕРХНОСТИ ЗУБОВ, НАЗЫВАЕТСЯ**

- А) вертикальная
- Б) компенсированная
- В) декомпенсированная
- Г) горизонтальная

**3730. [T043557] ФОРМА ПОВЫШЕННОГО СТИРАНИЯ ТВЁРДЫХ ТКАНЕЙ ЗУБОВ, КОТОРАЯ ХАРАКТЕРИЗУЕТСЯ ОТСУТСТВИЕМ СНИЖЕНИЯ ВЫСОТЫ НИЖНЕЙ ТРЕТИ ЛИЦА, НАЗЫВАЕТСЯ**

- А) компенсированная
- Б) вертикальная
- В) смешанная
- Г) декомпенсированная

**3731. [T043558] ОТСУТСТВИЕ СНИЖЕНИЯ ВЫСОТЫ НИЖНЕГО ОТДЕЛА ЛИЦА ПРИ КОМПЕНСИРОВАННОЙ ФОРМЕ ПОВЫШЕННОГО СТИРАНИЯ ЗУБОВ ОБУСЛОВЛЕНО**

- А) компенсаторным ростом альвеолярного отростка челюстей
- Б) смещением нижней челюсти
- В) изменением взаимоотношений элементов ВНЧС
- Г) выдвиганием зубов

**3732. [T043559] ПЕРВЫМ ЭТАПОМ ОРТОПЕДИЧЕСКОГО ЛЕЧЕНИЯ БОЛЬНОГО С ТРАВМОЙ ЧЕЛЮСТНО-ЛИЦЕВОЙ ОБЛАСТИ ЯВЛЯЕТСЯ**

- А) изготовление формирующего протеза
- Б) первая врачебная помощь
- В) изготовление постоянного протеза
- Г) изготовление имедиат-протеза

**3733. [T043560] ПЕРВЫМ ЭТАПОМ ОРТОПЕДИЧЕСКОГО ЛЕЧЕНИЯ БОЛЬНОГО С НОВООБРАЗОВАНИЯМИ ЧЕЛЮСТНО-ЛИЦЕВОЙ ОБЛАСТИ ЯВЛЯЕТСЯ**

- А) изготовление имедиат-протеза
- Б) первая врачебная помощь
- В) изготовление формирующего протеза
- Г) изготовление постоянного протеза

**3734. [T043563] ИЗГОТОВЛЕНИЕ ПОСТОЯННОГО ПРОТЕЗА НА ВЕРХНЕЙ ЧЕЛЮСТИ ПОСЛЕ ХИРУРГИЧЕСКОГО ВМЕШАТЕЛЬСТВА РЕКОМЕНДУЕТСЯ ПОСЛЕ ОПЕРАЦИИ ЧЕРЕЗ**

- А) 6-8 месяцев
- Б) 1 месяц
- В) 1-2 дня
- Г) 12-14 дней

**3735. [T043565] ТАМПОНИРОВАНИЕ ПРОНИКАЮЩЕГО ДЕФЕКТА ВЕРХНЕЙ ЧЕЛЮСТИ ПРИ СНЯТИИ АНАТОМИЧЕСКОГО ОТТИСКА ПРОВОДЯТ**

- А) марлевым тампоном
- Б) воском
- В) ватным тампоном
- Г) силиконовым материалом высокой плотности

**3736. [T043572] ПАКОВКА ПЛАСТМАССЫ В КЮВЕТУ ПРОВОДЯТ В СТАДИИ**

- А) тестообразной
- Б) песочной
- В) тянущихся нитей
- Г) набухания

**3737. [T043576] ПРОЯВЛЕНИЕМ САХАРНОГО ДИАБЕТА В ПОЛОСТИ РТА ЯВЛЯЕТСЯ**

- А) пародонтит
- Б) сиалоаденит
- В) пульпит
- Г) периодонтит

**3738. [T043578] ПРИ ОКАЗАНИИ СТОМАТОЛОГИЧЕСКОЙ ПОМОЩИ БОЛЬНОМУ ЭПИЛЕПСИЕЙ РАЦИОНАЛЬНА ПРЕМЕДИКАЦИЯ С ИСПОЛЬЗОВАНИЕМ**

- А) Диазепама
- Б) Баралгина
- В) Мезатона
- Г) Атропина

**3739. [T043579] ПРИ ЭПИЛЕПТИЧЕСКОМ ПРИПАДКЕ СЛЕДУЕТ**

- А) не допустить асфиксии
- Б) провести искусственное дыхание
- В) применить нашатырный спирт
- Г) провести наружный массаж сердца

- 3740. [T043585] СТОМАТОЛОГИЧЕСКАЯ ПРОФИЛАКТИКА ПОВЫШЕННОГО СТИРАНИЯ ЗУБОВ ВКЛЮЧАЕТ**
- А) своевременное зубное протезирование
  - Б) ежедневную чистку зубов жёсткой зубной щёткой
  - В) использование отбеливающих капп
  - Г) проведение аллергических проб перед протезированием
- 3741. [T056741] ТОКСИЧЕСКИЙ СТОМАТИТ, ВЫЗВАННЫЙ ЗУБНЫМИ ПРОТЕЗАМИ, ВОЗНИКАЕТ ПОСЛЕ ПРОТЕЗИРОВАНИЯ ЧЕРЕЗ**
- А) 10 суток
  - Б) 1 месяц
  - В) 6 месяцев
  - Г) 1 год
- 3742. [T056742] ГАЛЬВАНОЗ ВОЗНИКАЕТ ПОСЛЕ ПРОТЕЗИРОВАНИЯ ЧЕРЕЗ**
- А) 1-2 месяца
  - Б) 1 день
  - В) 7 дней
  - Г) 6-12 месяцев
- 3743. [T056743] ЧАЩЕ ГАЛЬВАНОЗ ВОЗНИКАЕТ ПРИ ПРОТЕЗИРОВАНИИ СПЛАВАМИ**
- А) разнородными
  - Б) серебряно-палладиевыми
  - В) кобальтохромовыми
  - Г) на основе золота
- 3744. [T056744] К СИМПТОМАМ НЕПЕРЕНОСИМОСТИ ЗУБНЫХ ПРОТЕЗОВ ОТНОСИТСЯ**
- А) извращение вкусовой чувствительности
  - Б) подвывих в ВНЧС
  - В) гипермобильность мышечкового отростка
  - Г) пульпит зуба
- 3745. [T056745] ПОКАЗАТЕЛИ РАЗНОСТИ ЭЛЕКТРОХИМИЧЕСКИХ ПОТЕНЦИАЛОВ В НОРМЕ НЕ ПРЕВЫШАЮТ (МВ)**
- А) 80
  - Б) 120
  - В) 130
  - Г) 150
- 3746. [T056746] С ЦЕЛЬЮ ОПРЕДЕЛЕНИЯ АЛЛЕРГИЧЕСКОЙ РЕАКЦИИ НА АКРИЛОВЫЕ ПЛАСТМАССЫ ПРОВОДЯТ**
- А) экспозиционно-провокационную пробу
  - Б) измерение температурной чувствительности полости рта
  - В) тест лактобациллярного числа
  - Г) поляризационно-оптическую микроскопию
- 3747. [T056747] МЕТОД, ИСПОЛЬЗУЮЩИЙСЯ У ЛИЦ С ЯВЛЕНИЯМИ НЕПЕРЕНОСИМОСТИ К КОНСТРУКЦИОННЫМ МАТЕРИАЛАМ**
- А) скарификационно-пленочный тест
  - Б) гнатодинамометрия
  - В) периотестметрия
  - Г) проба Ряховского
- 3748. [T056748] PH - СЛЮНЫ ПРИ СТОМАТИТЕ ТОКИСКО-ХИМИЧЕСКОГО ГЕНЕЗА**
- А) сдвигается в кислую сторону
  - Б) не изменяется

В) сдвигается в щелочную сторону

Г) сдвигается в кислую сторону только при употреблении продуктов питания

**3749. [T056750] ОСНОВНАЯ ЖАЛОБА ПРИ АЛЛЕРГИЧЕСКОМ СТОМАТИТЕ НА АКРИЛОВЫЕ ПЛАСТМАССЫ**

А) жжение в полости рта

Б) нарушение окклюзионного взаимоотношения зубных рядов

В) боль в ВНЧС

Г) плохая фиксация протезов

**3750. [T056751] У БОЛЬНЫХ С НЕПЕРЕНОСИМОСТЬЮ К АКРИЛОВЫМ ПЛАСТМАССАМ, БАЗИС СЪЕМНОГО ПРОТЕЗА СЛЕДУЕТ ИЗГОТОВИТЬ**

А) из бесцветной пластмассы

Б) интенсивно окрашенным

В) армированным

Г) с арамидной нитью

**3751. [T056752] У БОЛЬНЫХ С НЕПЕРЕНОСИМОСТЬЮ К АКРИЛОВЫМ ПЛАСТМАССАМ ЦЕЛЕСООБРАЗНО ИЗГОТАВЛИВАТЬ ПРОТЕЗЫ**

А) с мягкой подкладкой

Б) повышающие

В) с удлинением границ протезного ложа

Г) с укорочением границ протезного ложа

**3752. [T056753] ПРИ ВОССТАНОВЛЕНИИ ПЕРЕДНИХ ЗУБОВ У ЛИЦ С ЛЕЙКОПЛАКИЕЙ ПРОМЕЖУТОЧНАЯ ЧАСТЬ МОСТОВИДНОГО ПРОТЕЗА**

А) не должна плотно прилегать к слизистой оболочке

Б) должна механически отдавливать пораженный очаг

В) должна плотно прилегать к слизистой оболочке

Г) не изготавливается

**3753. [T056754] ДЛЯ ЛЕЧЕНИЯ ХРОНИЧЕСКИХ ЗАБОЛЕВАНИЙ СЛИЗИСТОЙ ОБОЛОЧКИ С ПОМОЩЬЮ ИОНОВ СЕРЕБРА С ЦЕЛЬЮ НОРМАЛИЗАЦИИ АКТИВНОСТИ ФЕРМЕНТОВ И МИКРОФЛОРЫ РЕКОМЕНДУЕТСЯ ПРИМЕНЕНИЕ ПРОТЕЗОВ ИЗ СПЛАВОВ**

А) серебряно-палладиевых

Б) золотосодержащих

В) кобальт-хромовых

Г) никель-хромовых

**3754. [T056755] ПРИ АЛЛЕРГИЧЕСКИХ РЕАКЦИЯХ ПОД СЪЕМНЫМ ПРОТЕЗОМ НА НИЖНЕЙ ЧЕЛЮСТИ РЕКОМЕНДУЮТ ИЗГОТОВЛЕНИЕ БАЗИСОВ**

А) на мягкой силиконовой подкладке

Б) с удлиненными границами

В) композитных

Г) насыщенных красителем

**3755. [T056756] НЕСПЕЦИФИЧЕСКИМ ФАКТОРОМ АЛЛЕРГИЗАЦИИ ОРГАНИЗМА ПРИ НАЛИЧИИ В ПОЛОСТИ РТА СЪЕМНЫХ ПЛАСТИНОЧНЫХ ПРОТЕЗОВ МОЖЕТ БЫТЬ**

А) несоответствие внутренней поверхности протеза протезному ложу

Б) молодой возраст пациента

В) проведение теста химического серебрения

Г) увеличение времени полировки базиса

**3756. [T056758] КОМПЛЕКС ПАТОЛОГИЧЕСКИХ КЛИНИЧЕСКИХ СИМПТОМОВ СВЯЗАННЫХ С НАЛИЧИЕМ ИНДУЦИРОВАННЫХ ГАЛЬВАНИЧЕСКИХ ТОКОВ, ВОЗНИКАЮЩИХ В ПОЛОСТИ РТА МЕЖДУ МЕТАЛЛИЧЕСКИМИ ЗУБНЫМИ ПРОТЕЗАМИ НАЗЫВАЕТСЯ**



- А) гальваноз
- Б) гальванопластика
- В) гальванотехника
- Г) гальваностегия

**3757. [T056759] НАИБОЛЕЕ ИНЕРТНЫЕ ДЛЯ ОРГАНИЗМА ЯВЛЯЮТСЯ СПЛАВЫ НА ОСНОВЕ**

- А) золота
- Б) никеля
- В) кобальта
- Г) алюминия

**3758. [T056760] ПОКАЗАТЕЛИ PH СЛЮНЫ В НОРМЕ НАХОДЯТСЯ В ПРЕДЕЛАХ**

- А) 6,8-7,2
- Б) 4,6-6,8
- В) 2,2-4,6
- Г) 7,2-8,0

**3759. [T056761] ПРОЦЕСС РАЗРУШЕНИЯ МЕТАЛЛОВ ПОД ДЕЙСТВИЕМ ХИМИЧЕСКИХ И ЭЛЕКТРОХИМИЧЕСКИХ ФАКТОРОВ НАЗЫВАЕТСЯ**

- А) коррозией
- Б) стабилизацией
- В) реакцией восстановления
- Г) гальваностегией

**3760. [T056762] НАИБОЛЕЕ ПОДВЕРЖЕННЫЕ КОРРОЗИИ СПЛАВЫ**

- А) разнородные
- Б) на основе никеля
- В) на основе золота
- Г) на основе кобальта

**3761. [T056763] НАИБОЛЕЕ ПОДВЕРЖЕННЫЕ КОРРОЗИИ СПЛАВЫ ПРИ СМЕЩЕНИИ PH В КИСЛУЮ СТОРОНУ НА ОСНОВЕ**

- А) никеля
- Б) кобальта
- В) золота
- Г) титана

**3762. [T056764] ЧАСТО ВСТРЕЧАЕМАЯ ЖАЛОБА ПРИ ГАЛЬВАНИЗМЕ**

- А) жжение в полости рта
- Б) болезненные ощущения по ходу тройничного нерва
- В) наличие хруста в ВНЧС
- Г) нарушение пережевывания пищи

**3763. [T056765] ПРИ ИССЛЕДОВАНИИ ЭЛЕКТРОХИМИЧЕСКИХ ПОТЕНЦИАЛОВ ХЛОРСЕРЕБРЯНЫЙ ЭЛЕКТРОД ПОМЕЩАЮТ**

- А) под язык
- Б) на тыльную часть ладони
- В) в область щеки
- Г) под ухо

**3764. [T056767] СОСТАВНОЙ ЭЛЕМЕНТ СЪЕМНЫХ ПЛАСТИНОЧНЫХ ПРОТЕЗОВ, ОБЛАДАЮЩИЙ НАИБОЛЕЕ ТОКСИЧЕСКИМ ВОЗДЕЙСТВИЕМ**

- А) базисная пластмасса
- Б) мягкая подкладка
- В) гарнитурный зуб
- Г) удерживающий элемент

**3765. [T056768] ГИПЕРЕМИЯ И ОТЕЧНОСТЬ В ПОЛОСТИ РТА – ЧАСТО ВСТРЕЧАЕМАЯ ЖАЛОБА ПРИ**

- А) аллергическом стоматите, вызванным зубными протезами
- Б) несовершенном амелогенезе
- В) клиновидном дефекте
- Г) кариесе зубов

**3766. [T056769] СИМПТОМ ЖЖЕНИЯ В ПОЛОСТИ РТА – ЧАСТО ВСТРЕЧАЕМАЯ ЖАЛОБА ПРИ**

- А) токсическом стоматите
- Б) несовершенном дентиногенезе
- В) хроническом пародонтите
- Г) сиалодените

**3767. [T056770] ПОВЫШЕННОЕ СЛЮНООТДЕЛЕНИЕ ВОЗНИКАЕТ У ПАЦИЕНТОВ С ЗАБОЛЕВАНИЕМ**

- А) токсический стоматит
- Б) сиалоаденит
- В) пародонтит в стадии обострения
- Г) множественный кариес зубов

**3768. [T056771] ХАРАКТЕРНОЙ ЖАЛОБОЙ ПРИ АЛЛЕРГИЧЕСКОМ СТОМАТИТЕ НА АКРИЛОВЫЕ ПЛАСТМАССЫ ЯВЛЯЕТСЯ**

- А) жжение языка, губ
- Б) боль в ВНЧС
- В) нарушение окклюзии
- Г) снижение тонуса жевательных мышц

**3769. [T056772] ПОКРЫВНЫЕ ПРОТЕЗЫ – ЭТО**

А) съемные протезы, базис которых покрывает оставшиеся в полости рта корни зубов

- Б) несъемные протезы
- В) бюгельные протезы с опорно-удерживающей системой фиксации
- Г) съемные и мостовидные протезы, соединенные замковым креплением

**3770. [T056773] ИЗГОТОВЛЕНИЕ ПОКРЫВНЫХ ПРОТЕЗОВ ПОКАЗАНО ПРИ**

А) наличие на челюсти одиночно стоящих зубов или корней с незначительной атрофией пародонта

- Б) одно- и двусторонних дистально неограниченных дефектах зубных рядов
- В) плохой гигиене полости рта
- Г) полном отсутствии зубов

**3771. [T056774] КОРНИ ОДИНОЧНО СТОЯЩИХ ЗУБОВ ПРИ ИЗГОТОВЛЕНИИ ПОКРЫВНЫХ ПРОТЕЗОВ НЕОБХОДИМО**

- А) оценить проведенное эндодонтическое лечение
- Б) удалить
- В) провести подсадку костной ткани
- Г) провести пробу Ряховского

**3772. [T056775] ПРОВЕДЕНИЕ ЭТАПА ОПРЕДЕЛЕНИЯ ЦЕНТРАЛЬНОГО СООТНОШЕНИЯ ЧЕЛЮСТЕЙ ТРЕБУЕТ ИЗГОТОВЛЕНИЯ**

- А) воскового базиса с окклюзионным валиком
- Б) индивидуальной ложки
- В) моделей из супергипса
- Г) силиконового индекса

**3773. [T056776] ЗУБНЫЕ РЯДЫ В СОСТОЯНИИ ОТНОСИТЕЛЬНОГО ФИЗИОЛОГИЧЕСКОГО ПОКОЯ**

- А) разобщены на 2-4 мм
- Б) сомкнуты
- В) разобщены на 0,5-1 мм

Г) разобщены на 5 -7 мм

**3774. [T056779] ПРИПАСОВКА ПОКРЫВНОГО ПРОТЕЗА ПРОВОДИТСЯ**

А) врачом в полости рта

Б) самим пациентом

В) врачом на модели

Г) зубным техником на модели

**3775. [T056780] ДВИЖЕНИЯ МЕЖДУ СОСТАВНЫМИ ЧАСТЯМИ ЖЕСТКОГО АТТАЧМЕНА**

А) не допускаются

Б) допускаются в 1-ой плоскости

В) допускаются в 2-х плоскостях

Г) допускаются в 3-х плоскостях

**3776. [T056781] ОБЪЕМ ПРЕПАРИРОВАНИЯ ТВЕРДЫХ ТКАНЕЙ ЗУБА ПОД ТЕЛЕСКОПИЧЕСКУЮ КОРОНКУ В СРАВНЕНИИ С МЕТАЛЛОКЕРАМИЧЕСКОЙ**

А) больше на 0,3 мм

Б) меньше на 0,3 мм

В) больше на 0,6 мм

Г) одинаковое

**3777. [T056782] МАТРИЦА СФЕРИЧЕСКОГО АТТАЧМЕНА ПОКРЫВНОГО ПРОТЕЗА УСТАНОВЛИВАЕТСЯ В**

А) съемной части протеза

Б) на зубах антагонистах

В) несъемной части конструкции

Г) мостовидном протезе

**3778. [T056785] ТЕЛЕСКОПИЧЕСКАЯ КОРОНКА - ЭТО**

А) система из двух коронок, одна из которых зацементирована на отпрепарированном опорном зубе, другая находится в каркасе съемной части протеза

Б) коронка, которая зацементирована на опорном зубе

В) система из коронки, которая зацементирована на опорном зубе и кламмера, находящегося в съемной части протеза

Г) фрагмент съемного протеза

**3779. [T056786] МАГНИТНЫЕ АТТАЧМЕНЫ ВЫПОЛНЯЮТ ФУНКЦИЮ**

А) ретенционно-опорную

Б) стабилизирующую

В) шинирующую

Г) амортизирующую

**3780. [T056787] ПОКАЗАНИЕ К ИСПОЛЬЗОВАНИЮ ОДИНОЧНО-СТОЯЩИХ ЗУБОВ ИЛИ КОРНЕЙ ЗУБОВ ДЛЯ ИЗГОТОВЛЕНИЯ ПОКРЫВНЫХ ПРОТЕЗОВ**

А) при атрофии стенок альвеолы не более 1/2 корня

Б) наличие хронического гранулирующего периодонтита

В) подвижность зубов 2-3 степни

Г) разрушение корня ниже уровня десны

**3781. [T056790] КОЛИЧЕСТВО И КАЧЕСТВО СМЕШАННОЙ СЛЮНЫ**

А) влияет на адгезию полного съемного протеза

Б) влияет на фиксацию несъемного протеза

В) не влияет на адгезию полного съемного протеза

Г) влияет на фиксацию штифтово-культевых вкладок

**3782. [T056792] СРОКИ ПОЛЬЗОВАНИЯ ПОЛНЫМИ СЪЕМНЫМИ ПРОТЕЗАМИ ПРИ ХОРОШЕМ ГИГИЕНИЧЕСКОМ УХОДЕ**

А) увеличиваются

- Б) уменьшаются
- В) не изменяются
- Г) уменьшаются прямопропорционально биологическому возрасту

**3783. [T056793] АДГЕЗИЯ СЪЕМНЫХ ЗУБНЫХ ПРОТЕЗОВ ПРИ УМЕНЬШЕНИИ КОЛИЧЕСТВА СМЕШАННОЙ СЛЮНЫ**

- А) снижается
- Б) повышается
- В) не изменяется
- Г) не зависит от количества смешанной слюны

**3784. [T056794] МЯГКАЯ ПОДКЛАДКА В ПОЛНЫХ СЪЕМНЫХ ПРОТЕЗАХ ПРИ ЛЕЧЕНИИ ГЕРОНТОСТОМАТОЛОГИЧЕСКИХ ПАЦИЕНТОВ ИСПОЛЬЗУЕТСЯ ПРИ**

- А) изготовлении базиса съемного протеза
- Б) определении размера нижнего отдела лица
- В) несъемном протезировании
- Г) снятии анатомических оттисков

**3785. [T056795] СРОКИ ИСПОЛЬЗОВАНИЯ СЪЕМНЫХ ПЛАСТИНОЧНЫХ ПРОТЕЗОВ**

- А) 3 - 5 лет
- Б) 2 - 4 года
- В) 5 лет
- Г) 7 лет

**3786. [T056796] МЯГКИЕ ПОДКЛАДКИ В СЪЕМНЫХ ПРОТЕЗАХ БЫВАЮТ**

- А) силиконовые
- Б) акриловые
- В) безакриловые
- Г) нейлоновые

**3787. [T056797] АДАПТАЦИОННЫЕ ВОЗМОЖНОСТИ У ПАЦИЕНТОВ ПОЖИЛОГО И СТАРЧЕСКОГО ВОЗРАСТА**

- А) снижаются
- Б) остаются без изменений
- В) возрастают
- Г) зависят от времени года

**3788. [T056798] СПОСОБНОСТЬ АДАПТАЦИИ ПАЦИЕНТОВ СТАРЧЕСКОГО ВОЗРАСТА К СЪЕМНЫМ ЗУБНЫМ ПРОТЕЗАМ**

- А) снижается
- Б) возрастает
- В) остается без изменений
- Г) зависит от общего состояния здоровья

**3789. [T056799] ОПТИМАЛЬНАЯ КОНСТРУКЦИЯ ПРОТЕЗА ПРИ МАЛОМ КОЛИЧЕСТВЕ СОХРАНИВШИХСЯ НА ЧЕЛЮСТИ ОДИНОЧНО СТОЯЩИХ ЗУБАХ (1-4) С РЕЗОРБЦИЕЙ КОСТНОЙ ТКАНИ БОЛЕЕ, ЧЕМ НА ¼ ДЛИНЫ КОРНЕЙ**

- А) покрывной с телескопической системой фиксации
- Б) мостовидный, штампованно-паяный
- В) мостовидный цельнолитой
- Г) бюгельный

**3790. [T056800] СНИЖЕНИЕ ПРОЧНОСТИ ПЛАСТМАСС ГОРЯЧЕЙ ПОЛИМЕРИЗАЦИИ ДЛЯ ИЗГОТОВЛЕНИЯ БАЗИСОВ СЪЕМНЫХ ПРОТЕЗОВ НАБЛЮДАЕТСЯ ПРИ СОДЕРЖАНИИ МОНОМЕРА БОЛЕЕ (%)**

- А) 5.0

- Б) 1.0
- В) 2.0
- Г) 0.5

**3791. [T056801] ФУНКЦИОНАЛЬНАЯ ПРОБА ПРИ ПРИПАСОВКЕ ИНДИВИДУАЛЬНОЙ ЛОЖКИ НА ВЕРХНЮЮ ЧЕЛЮСТЬ**

- А) всасывание щек
- Б) движение языка вправо и влево
- В) облизывание языком верхней губы
- Г) выдвигание языка вперед

**3792. [T056802] ЗАВЫШЕНИЕ ВЫСОТЫ НИЖНЕГО ОТДЕЛА ЛИЦА У ПАЦИЕНТОВ С ПОЛНЫМИ СЪЕМНЫМИ ПРОТЕЗАМИ ХАРАКТЕРИЗУЕТСЯ**

- А) сглаженность носогубных складок, удивленным выражением лица
- Б) щель между передними зубами
- В) разобщение зубных рядов 2-3 мм в положении физиологического покоя
- Г) скол режущих краев искусственных зубов в протезе нижней челюсти

**3793. [T056803] ПРОБЫ ДЛЯ ПРИПАСОВКИ ИНДИВИДУАЛЬНОЙ ЛОЖКИ НА БЕЗЗУБОЙ ЧЕЛЮСТИ**

- А) Гербста
- Б) фонетические
- В) жевательные
- Г) экспозиционно-провокационные

**3794. [T056804] УКАЖИТЕ СЪЕМНЫЕ ОРТОПЕДИЧЕСКИЕ КОНСТРУКЦИИ, ИМЕЮЩИЕ ПРЕИМУЩЕСТВО ДЛЯ ПАЦИЕНТОВ С ЧАСТИЧНЫМ ОТСУТСТВИЕМ ЗУБОВ, СТРАДАЮЩИХ САХАРНЫМ ДИАБЕТОМ**

- А) бюгельные протезы
- Б) нейлоновые протезы
- В) мостовидные протезы
- Г) акриловые пластиночные протезы

**3795. [T056805] ПОДДЕРЖИВАЮЩИМ ФАКТОРОМ КАНДИДОЗА ПОЛОСТИ РТА У ПАЦИЕНТОВ, ИМЕЮЩИХ СЪЕМНЫЕ ПРОТЕЗЫ И СТРАДАЮЩИХ ВИЧ-ИНФЕКЦИЕЙ, ЯВЛЯЕТСЯ**

- А) плохо отполированные протезы
- Б) хорошо отполированные протезы
- В) избыточное содержание мономера
- Г) избыточное содержание полимера

**3796. [T056807] УКАЖИТЕ ПРОТЕЗ, МАКСИМАЛЬНО ПЕРЕДАЮЩИЙ ЖЕВАТЕЛЬНОЕ ДАВЛЕНИЕ, ПОЛУФИЗИОЛОГИЧЕСКИМ СПОСОБОМ**

- А) бюгельный
- Б) мостовидный
- В) частично съемный- пластиночный
- Г) полный съемный

**3797. [T056808] УКАЖИТЕ ПРОТЕЗ, МАКСИМАЛЬНО ПЕРЕДАЮЩИЙ ЖЕВАТЕЛЬНОЕ ДАВЛЕНИЕ ФИЗИОЛОГИЧЕСКИМ СПОСОБОМ**

- А) мостовидный
- Б) бюгельный
- В) полный съемный пластиночный
- Г) частично съемный пластиночный

**3798. [T063447] ПРОДОЛЖИТЕЛЬНОСТЬ ОСТРОГО ОЧАГОВОГО ПУЛЬПИТА СОСТАВЛЯЕТ**

- А) 24 часа
- Б) 14 суток

В) 36 часов

Г) 1 неделю

**3799. [T063451] ОСТРЫЙ ДИФФУЗНЫЙ ПУЛЬПИТ ДИФФЕРЕНЦИРУЮТ**

**С**

А) невралгией

Б) средним кариесом

В) хроническими формами пульпита

Г) хроническими формами периодонтитов

**3800. [T063453] ЗУБ ПРИ ХРОНИЧЕСКОМ ФИБРОЗНОМ ПУЛЬПИТЕ РЕАГИРУЕТ НА ТОК СИЛОЙ (МКА)**

А) 20-30

Б) 100-110

В) 12-18

Г) 60-80

**3801. [T063469] К ПЕРВОЙ СТАДИИ РАЗВИТИЯ ВОСПАЛИТЕЛЬНОЙ РЕАКЦИИ ПРИ ОСТРОМ ПУЛЬПИТЕ ОТНОСЯТ**

А) альтерацию

Б) пролиферацию

В) сосудистые реакции

Г) высвобождение ферментов гликолиза

**3802. [T063482] БОЛЕЗНЕННАЯ ПЕРКУССИЯ ПРИ ОСТРОМ ГНОЙНОМ ПЕРИОДОНТИТЕ ВОЗНИКАЕТ ИЗ-ЗА**

А) скопления экссудата

Б) снижения электровозбудимости пульпы

В) деминерализации твёрдых тканей зуба

Г) разрушения коллагеновых волокон

**3803. [T063499] ДИФФЕРЕНЦИАЛЬНУЮ ДИАГНОСТИКУ КАРИЕСА ДЕНТИНА ПРОВОДЯТ С**

А) хроническим пульпитом

Б) острым апикальным периодонтитом

В) хроническим гиперпластическим пульпитом

Г) гнойным пульпитом

**3804. [T063503] ФИЗИОТЕРАПЕВТИЧЕСКИМ МЕТОДОМ ЛЕЧЕНИЯ, ОБЛАДАЮЩИМ ВЫРАЖЕННЫМ ОБЕЗБОЛИВАЮЩИМ ЭФФЕКТОМ, ЯВЛЯЕТСЯ**

А) дарсонвализация

Б) электрофорез

В) диатермокоагуляция

Г) флюктуоризация

**3805. [T063521] РАЗВИТИЕ АЦИДОЗА ВОЗНИКАЕТ ИЗ-ЗА НАКОПЛЕНИЯ В ТКАНЯХ КИСЛОТЫ**

А) молочной

Б) ортофосфорной

В) пировиноградной

Г) масляной

**3806. [T063527] ПРИ ХИМИЧЕСКОМ ОЖОГЕ СЛИЗИСТОЙ ОБОЛОЧКИ ПОЛОСТИ РТА КИСЛОТАМИ НАБЛЮДАЕТСЯ**

А) коагуляционный некроз

Б) колликвационный некроз

В) мумификация

Г) гипертрофия

**3807. [T063528] ХИМИЧЕСКИЙ ОЖОГ ЩЁЛОЧЬЮ ВЫЗЫВАЕТ НЕКРОЗ СЛИЗИСТОЙ ОБОЛОЧКИ ПОЛОСТИ РТА**

- А) колликвационный
- Б) коагуляционный
- В) мумификационный
- Г) лихенизационный

**3808. [T063531] РЕМОДЕНТ ИСПОЛЬЗУЮТ ДЛЯ РЕМИНЕРАЛИЗИРУЮЩЕЙ ТЕРАПИИ В КОНЦЕНТРАЦИИ (%)**

- А) 3
- Б) 5
- В) 2
- Г) 7

**3809. [T063539] СПОСОБНОСТЬЮ ДЛИТЕЛЬНО ВЫДЕЛЯТЬ ФТОР ОБЛАДАЮТ**

- А) стеклоиономерные цементы
- Б) поликарбоксилатные цементы
- В) композиты
- Г) амальгамы

**3810. [T063540] КОМПЛЕКСНАЯ РЕМИНЕРАЛИЗИРУЮЩАЯ ТЕРАПИЯ ВКЛЮЧАЕТ ПРИЁМ ПРЕПАРАТОВ**

- А) фосфорно-кальциевых
- Б) десенсибилизирующих
- В) антибактериальных
- Г) ангиопротекторных

**3811. [T063541] МЕТОД КИСЛОТНОГО ТРАВЛЕНИЯ ОБЕСПЕЧИВАЕТ КОНТАКТ ЭМАЛИ С КОМПЗИТАМИ ЗА СЧЁТ**

- А) микросцепления
- Б) макросцепления
- В) химического соединения
- Г) адсорбции

**3812. [T063544] К ЭПИТЕЛИЗИРУЮЩИМ СРЕДСТВАМ ОТНОСЯТ**

- А) Облепиховое масло
- Б) Гепариновая мазь
- В) Оксолиновая мазь
- Г) Бутадиононая мазь

## ОТВЕТЫ К СИТУАЦИОННЫМ ЗАДАЧАМ

### К Фонду оценочных средств для проведения государственной итоговой аттестации выпускников, завершающих освоение ОПОП ВО по специальности 31.05.03 Стоматология

#### СИТУАЦИОННАЯ ЗАДАЧА 1 [K002105]

1. 3.3 зуб – кариес эмали, стадия «мелового пятна» [начальный кариес] (K.02.0).
2. Витальное окрашивание. Температурная проба. Трансиллюминация. Лазерная диагностика аппаратом «Диагностент».
3. Дифференциальную диагностику проводят с эрозией эмали (K 03.29), гипоплазией эмали (K00.40), флюрозом (K00.30).
4. Коррекция индивидуальной гигиены полости рта. Профессиональная гигиена полости рта. Реминерализирующая терапия с использованием одного из методов (метод Е.В. Боровского и П.А. Леуса, метод Ю.М. Максимовского, метод Е.В. Боровского и Е.А. Волкова с применением двухкомпонентного препарата «БВ»).
5. Меры профилактики: оздоровление организма; ограничение приёма углеводов; режим питания; приём жёсткой пищи; улучшение слюноотделения; гигиена полости рта; устранение зубочелюстных деформаций.

#### СИТУАЦИОННАЯ ЗАДАЧА 2 [K002106]

1. 2.6 зуб - кариес дентина (K.02.1).
2. Электроодонтодиагностика. Рентгенография.
3. Дифференциальную диагностику проводят с кариесом эмали (K 02.0), начальным пульпитом (гиперемией) (K04.00).
4. Обезболивание. Препарирование кариозной полости (раскрытие кариозной полости, некрэктомия, формирование полости, финирование краёв эмали). Изоляция зуба от слюны и десневой жидкости (коффердам, ретракционная нить, ватные валики). Медикаментозная обработка кариозной полости. Наложение матрицы и интрадентального клина. Внесение пломбировочного материала. Моделирование анатомической формы зуба. Удаление матрицы, клина, коффердама, ретракционной нити, валиков. Коррекция окклюзионных и артикуляционных контактов (избирательное пришлифовывание), полирование пломбы.
5. Отсутствие плотного контактного пункта, контактный пункт сформирован на уровне краевого гребня зуба, нависающий край пломбы в пришеечной области, недостаточная адгезия материала в пришеечной области.

#### СИТУАЦИОННАЯ ЗАДАЧА 3 [K002107]

1. 1.7. зуб - кариес дентина (K.02.1).



2. Электроодонтодиагностика. Рентгенография.

3. Дифференциальную диагностику проводят с кариесом эмали (K02.0).

4. Обезболивание. Препарирование кариозной полости (раскрытие кариозной полости, некрэктомия, формирование полости, финирирование краёв полости). Изоляция зуба от слюны от слюны (коффердам или ватные валики и слюноотсос). Медикаментозная обработка кариозной полости. Внесение пломбировочного материала. Моделирование анатомической формы зуба. Удаление коффердама, валиков. Коррекция окклюзионных и артикуляционных контактов (избирательное шлифовывание) полирование пломбы.

5. VI класс в соответствии с классификацией Блэка. Кариозная полость локализуется на бугре.

К классу VI, согласно дополнению к классификации Блэка, относятся полости, локализующиеся на режущем крае резцов и на вершинах бугров клыков, премоляров и моляров.

#### **СИТУАЦИОННАЯ ЗАДАЧА 4 [K002108]**

1. 2.1 зуб - кариес дентина (K.02.1).

2. Температурная проба. Электроодонтодиагностика. Рентгенография.

3. Дифференциальную диагностику проводят с кариесом эмали (K 02.0).

4. Профессиональная чистка зубов. Выбор материала для реставрации (светополимеризуемый композит). Подбор цвета. Обезболивание. Препарирование кариозной полости (раскрытие кариозной полости, некрэктомия, формирование полости, финирирование краёв эмали, создание фальца). Изоляция зуба от слюны и десневой жидкости (коффердам, ретракционная нить, ватные валики). Наложение лавсановой матрицы и интрадентального клина. Медикаментозная обработка кариозной полости. Внесение пломбировочного материала. Моделирование анатомической формы зуба. Удаление матрицы, клина, коффердама, валиков. Коррекция окклюзионных и артикуляционных контактов (избирательное шлифовывание) полирование пломбы.

5. Нанесение кислотного геля 37% ортофосфорной кислоты на эмаль и дентин. Промывание, удаление излишков влаги в полости. Внесение адгезива, его полимеризация. Послойное внесение композита и полимеризация каждого слоя.

#### **СИТУАЦИОННАЯ ЗАДАЧА 5 [K002110]**

1. Хронический апикальный периодонтит (K04.5).

2. Очаг деструкции костной ткани, канал запломбирован не полностью, обострение хронического периодонтита.

3. Создание эндодонтического доступа, вскрытие и раскрытие полости зуба, нахождение и расширение устьев корневых каналов, определение рабочей длины корневых каналов, инструментальная обработка, ирригация, высушивание, obturation

корневых каналов до физиологической верхушки зуба.

4. Пломбировочные материалы на основе гидроокиси кальция и йодоформа (Метапекс, Апексдент, Метапаста и т.д.).

5. Очаг деструкции костной ткани в области верхушки корня. Цистотомия, цистэктомия с резекцией верхушки корня с ретроградным пломбированием каналов. Удаление зуба.

#### **СИТУАЦИОННАЯ ЗАДАЧА 6 [K002113]**

1. План лечения зуба:

Повторное эндодонтическое лечение, удаление выведенного за верхушку зуба гуттаперчи и пломбировочного материала.

Резекция верхушки корня 1.5 зуба с удалением гуттаперчи и избытков пломбировочного материала.

2. Корневой канал obturated плотно с избыточным выведением материала за верхушку.

3. Ошибки при определении рабочей длины корневого канала, избыточное расширение апикального отверстия, отсутствие апикального уступа, корневой канал obturated плотно с избыточным выведением материала за верхушку.

4. Растворы Гипохлорита натрия, Хлоргексидина биглюконата, Перекиси водорода.

5. Создание эндодонтического доступа, вскрытие и раскрытие полости зуба, нахождение и расширение устьев корневых каналов определение рабочей длины корневого канала, инструментальная обработка, ирригация, высушивание, obturation.

#### **СИТУАЦИОННАЯ ЗАДАЧА 7 [K002117]**

1. Диагноз «эндемическая (флюорозная) крапчатость эмали [флюороз зубов] (K00.3)».

2. С кариесом эмали (K02.0), с гипоплазией эмали (K00.40).

3. Повышенная концентрация фторида в питьевой воде.

4. За две недели до начала лечения пациентке следует осуществить профессиональную гигиену полости рта, включающую удаление зубных отложений. Можно предложить провести микроабразию эмали в области линии улыбки - 20 зубов, отбеливание, покрытие передней группы зубов винирами.

5. При выборе лечения с использованием микроабразии и отбеливании необходимо подобрать индивидуальные средства гигиены для снижения чувствительности зубов, уменьшения проницаемости и укрепления структуры эмали, следует дать рекомендации по уходу за полостью рта. Для домашнего применения целесообразно назначить зубную пасту с гидроксиапатитом и аппликации, полоскания 10% раствором Глюконата кальция

(2 раза в день в течение 2 недель).

### **СИТУАЦИОННАЯ ЗАДАЧА 8 [K002118]**

1. Диагноз «эндемическая (флюорозная) крапчатость эмали [флюороз зубов] (K00.3)».

2. С кариесом эмали (K02.0), с гипоплазией эмали (K00.4), дисколориты (K03.7).

3. Повышенная концентрация фторида в питьевой воде.

4. 2 варианта плана лечения.

1. За две недели до начала лечения пациентке следует осуществить профессиональную гигиену полости рта, включающую удаление зубных отложений. Можно предложить провести микроабразию эмали в области линии улыбки - 20 зубов, а через месяц – отбеливание (если будет нужно). Провести реминерализующую терапию. Пациентке следует дать рекомендации по уходу за полостью рта. Для домашнего применения целесообразно назначить зубную пасту с гидроксиапатитом и полоскание 10% раствором Глюконата кальция или Гидроксиапатитом (2 раза в день в течение 2 недель). Кроме того, на две недели из рациона питания пациентки следует исключить красящие продукты: чёрный чай, кофе, красное вино, кетчуп, свекла, морковь, чёрная смородина, черника и другие.

2. Изготовить прямые (или не прямые) виниры на фронтальные зубы верхней челюсти. Дать рекомендации по уходу за полостью рта.

5. При выборе лечения с использованием микроабразии и отбеливании необходимо подобрать индивидуальные средства гигиены для снижения чувствительности зубов, уменьшения проницаемости и укрепления структуры эмали: дать рекомендации по уходу за полостью рта. Для домашнего применения целесообразно назначить зубную пасту с гидроксиапатитом и полоскание 10% раствором Глюконата кальция (2 раза в день в течение 2 недель). На две недели из рациона питания исключить красящие продукты: чёрный чай, кофе, красное вино, кетчуп, свекла, морковь, чёрная смородина, черника и другие.

### **СИТУАЦИОННАЯ ЗАДАЧА 9 [K002119]**

1. Диагноз «гипоплазия эмали (K00.4)».

2. Кариес эмали (K 02.0), эндемическая (флюорозная) крапчатость эмали (K00.30).

3. Инфекционные заболевания, рахит ребёнка в период формирования и минерализации этих зубов.

4. 2 варианта плана лечения:

1. За две недели до начала лечения пациентке следует осуществить профессиональную гигиену полости рта, включающую удаление зубных отложений. Можно предложить провести микроабразию эмали в области линии улыбки. Пациенту

следует дать рекомендации по уходу за полостью рта. Для домашнего применения целесообразно назначить зубную пасту с гидроксиапатитом и полоскание 10% раствором Глюконата кальция или Гидроксиапатитом (2 раза в день в течение 2 недель). Кроме того, на две недели из рациона питания пациента следует исключить красящие продукты: чёрный чай, кофе, красное вино, кетчуп, свекла, морковь, чёрная смородина, черника и другие.

2. Изготовить прямые (или не прямые виниры) на фронтальные зубы верхней челюсти. Дать рекомендации по уходу за полостью рта.

5. При выборе лечения с использованием микроабразии необходимо подобрать индивидуальные средства гигиены для снижения чувствительности зубов, уменьшения проницаемости и укрепления структуры эмали: дать рекомендации по уходу за полостью рта. Для домашнего применения целесообразно назначить зубную пасту с гидроксиапатитом и полоскание 10% раствором Глюконата кальция (2 раза в день в течение 2 недель). На две недели из рациона питания исключить красящие продукты: чёрный чай, кофе, красное вино, кетчуп, свекла, морковь, чёрная смородина, черника и другие.

#### **СИТУАЦИОННАЯ ЗАДАЧА 10 [К002120]**

1. Диагноз «гипоплазия эмали (K00.4)».

2. Кариез эмали (K 02.0), эндемическая (флюорозная) крапчатость эмали (K00.30).

3. Инфекционные заболевания, рахит ребёнка в период формирования и минерализации этих зубов.

4. 2 варианта плана лечения.

1. За две недели до начала лечения следует осуществить профессиональную гигиену полости рта, включающую удаление зубных отложений. Можно предложить провести микроабразию эмали в области линии улыбки. Пациенту следует дать рекомендации по уходу за полостью рта. Для домашнего применения целесообразно назначить зубную пасту с гидроксиапатитом и полоскание 10% раствором Глюконата кальция или Гидроксиапатитом (2 раза в день в течение 2 недель). Кроме того, на две недели из рациона питания пациента следует исключить красящие продукты: чёрный чай, кофе, красное вино, кетчуп, свекла, морковь, чёрная смородина, черника и другие.

2. Изготовить прямые (или не прямые виниры) на фронтальные зубы верхней челюсти. Дать рекомендации по уходу за полостью рта.

5. При выборе лечения с использованием микроабразии необходимо подобрать индивидуальные средства гигиены для снижения чувствительности зубов, уменьшения проницаемости и укрепления структуры эмали. Для домашнего применения целесообразно назначить зубную пасту с гидроксиапатитом и полоскание 10% раствором глюконата кальция (2 раза в день в течение 2 недель). Кроме того, на две недели из рациона питания пациентки должны быть исключены красящие продукты: чёрный чай, кофе, красное вино, кетчуп, свекла, морковь, чёрная смородина, черника и другие.

## **СИТУАЦИОННАЯ ЗАДАЧА 11 [K002121]**

1. Диагноз «изменение цвета зубов в процессе формирования вследствие применения Тетрациклина (K008.3)».

2. Изменение цвета зубов в процессе формирования вследствие несовместимости групп крови K00.80, изменение цвета зубов вследствие врождённого порока билиарной системы K00.81, изменение цвета зубов в процессе формирования вследствие порфирии K00.82.

3. Если пациенту назначали антибиотики тетрациклинового ряда в возрасте от 6 месяцев до 9-12 лет, это привело к окрашиванию постоянных зубов, так как Тетрациклин откладывается в костях и зубах. Молекула Тетрациклина связывается с твёрдыми тканями зуба путём образования хелатных комплексов с кальцием, в результате чего образуется ортофосфат тетрациклина, являющийся причиной окрашивания. Дентин тетрациклиновых зубов выглядит несколько изменённым, окрашиваясь в жёлтый, голубовато-серый, коричневатый или чёрный цвета.

4. 2 варианта.

1. За две недели до начала лечения пациентке целесообразно осуществить профессиональную гигиену полости рта, включающую удаление зубных отложений. Можно провести профессиональное отбеливание зубов (с помощью металлогалоидного источника света или лазера с использованием концентрированной перекиси водорода: 25-38%) в области линии улыбки - 20 зубов. Пациентке следует дать рекомендации по уходу за полостью рта. Для домашнего применения целесообразно назначить зубную пасту с гидроксиапатитом и полоскание 10% раствором Глюконата кальция или Гидроксиапатитом (2 раза в день в течение 2 недель). Кроме того, на две недели из рациона питания пациентки следует исключить красящие продукты: чёрный чай, кофе, красное вино, кетчуп, свекла, морковь, чёрная смородина, черника и другие.

2. Изготовить прямые (или не прямые виниры) на фронтальные зубы верхней и нижней челюстей. Дать рекомендации по уходу за полостью рта.

5. При выборе лечения с использованием профессионального отбеливания необходимо подобрать индивидуальные средства гигиены для снижения чувствительности зубов, уменьшения проницаемости и укрепления структуры эмали. Для домашнего применения целесообразно назначить зубную пасту с гидроксиапатитом и полоскание 10% раствором Глюконата кальция или Гидроксиапатитом (2 раза в день в течение 2 недель). Кроме того, на две недели из рациона питания пациентки следует исключить красящие продукты: чёрный чай, кофе, красное вино, кетчуп, свекла, морковь, чёрная смородина, черника и другие.

## **СИТУАЦИОННАЯ ЗАДАЧА 12 [K002122]**

1. Диагноз «эрозия зубов (K03.2)».

2. Дифференциальную диагностику проводят с кариесом эмали (K 02.0), со шлифованием зубов (K03.1).

3. Эрозия может возникнуть в результате неправильной техники чистки зубов, действия химических факторов и снижения резистентности эмали.

4. За две недели до начала лечения пациентке следует осуществить профессиональную гигиену полости рта, включающую удаление зубных отложений. Для домашнего применения целесообразно назначить зубную пасту с гидроксиапатитом и аппликации 10% раствором Глюконата кальция или Гидроксиапатитом (2 раза в день в течение 2 недель). Далее провести реставрацию эрозий композитным материалом (или изготовить виниры). Дать рекомендации по уходу за полостью рта.

5. Для домашнего применения целесообразно назначить зубную пасту с гидроксиапатитом и аппликации 10% раствором Глюконата кальция (2 раза в день в течение 2 недель -1 месяца), зубную щётку с мягкой щетиной в течение 1 месяца (затем - с щетиной средней жёсткости).

### **СИТУАЦИОННАЯ ЗАДАЧА 13 [K002123]**

1. Красный плоский лишай, типичная форма. Диагноз поставлен на основании анамнеза, фоновых заболеваний и данных объективного обследования.

2. Элемент поражения – множественные папулы, сливающиеся в рисунок кружева. Патологические процессы в эпителии – паракератоз, гиперкератоз.

3. Заболевание является полиэтиологичным. Важное значение имеет состояние стресса, заболевания ЖКТ, непереносимость лекарственных препаратов и стоматологических материалов, повышенный уровень микротоков и хроническая механическая травма.

4. Дифференциальную диагностику проводят с лейкоплакией, кандидозом, красной волчанкой.

5. Общие лечение: коррекция психоэмоционального статуса (седативные препараты); масляный раствор витамина А внутрь, антигистаминные препараты, лечение общесоматической патологии.

Местное лечение: санация полости рта, антисептическая обработка, аппликация масляного раствора витамина А на участках поражения, рациональное протезирование с использованием однородных металлов или безметалловых ортопедических конструкций.

### **СИТУАЦИОННАЯ ЗАДАЧА 14 [K002124]**

1. Возможные причины заболевания: курение, хроническая механическая травма, патология ЖКТ.

2. Дополнительные методы обследования для подтверждения диагноза: бактериоскопический (для исключения кандидоза), гистологическое исследование (подтверждения гиперкератоза и исключения малигнизации), консультация других специалистов (врача-гастроэнтеролога, врача-стоматолога-ортопеда).

3. Веррукозная лейкоплакия боковой поверхности языка. Диагноз поставлен на

основании анамнеза, фоновых заболеваний и данных объективного обследования.

4. Дифференциальную диагностику проводят с гиперкератотической формой плоского лишая, с хроническим гиперпластическим кандидозом, раком слизистой оболочки рта, вторичным сифилисом (сифилитические папулы на языке).

5. План лечения: отказ от курения, санация полости рта, рациональное протезирование, устранение хронической механической травмы, удаление очага поражения в пределах здоровых тканей при помощи хирургического лазера, электроножа или криодеструкции, нездражающая диета.

Прогноз при своевременном лечении благоприятный для жизни. При отсутствии своевременного лечения – неблагоприятный (возможно озлакоствление и метастазирование).

### **СИТУАЦИОННАЯ ЗАДАЧА 15 [K002125]**

1. Предварительный диагноз «острый псевдомембранозный кандидоз (B37.00)». Диагноз поставлен на основании анамнеза, данных объективного обследования.

2. Бактериоскопическое исследование налёта – соскоб налёта со спинки языка на возбудителя – гриб *Candida*. Обнаружение в препарате большого количества элементов гриба *Candida*, множественное почкование, наличие мицелия или псевдомицелия, спор.

3. Дифференциальная диагностика проводится с заболеваниями: лейкоплакией, красным плоским лишаем (гиперкератотической формой), вторичным сифилисом, десквамативным глосситом.

4. План лечения:

Общее лечение: противогрибковые препараты (Дифлюкан, Флюконазол, Низорал и др.), поливитамины (вит. С, витамины группы В). Курс лечения 10-14 дней.

Местное лечение: полоскание содовым раствором, раствором буры в глицерине 20%, использование противогрибковых мазей. Диета с ограничением быстроусвояемых углеводов. Коррекция гигиены полости рта. По окончании лечения необходимо проведение повторного бактериоскопического исследования.

5. Прогноз заболевания благоприятный. Меры профилактики: при длительном приёме антибиотика необходимо назначать противогрибковые препараты в профилактических дозах. При наличии заболевания в доме – использование индивидуальной посуды.

### **СИТУАЦИОННАЯ ЗАДАЧА 16 [K002126]**

1. Предварительный диагноз «острый некротический язвенный гингивит (гингивит Венсана) (A69.10)». Диагноз поставлен на основании анамнеза, данных объективного обследования.

2. Общий клинический анализ крови (исключение лейкоза), анализ крови на ВИЧ,

серологический анализ крови на наличие антител к бледной трепоне (исключение сифилиса), бактериоскопическое исследование налёта (определение возбудителя веретенообразной палочки и спирохеты Венсана).

3. Дифференциальную диагностику проводят с заболеваниями крови (лейкозы), ВИЧ-инфекцией, сифилисом, интоксикацией солями тяжёлых металлов.

4. План общего лечения: противовоспалительная терапия, антибактериальная терапия (Метронидазол) антигистаминные препараты (Тавегил, Супрастин и др.), витаминотерапия (Аскорутин и др.).

5. План местного лечения: обезболивающие (проводниковое, инфильтрационное), аппликации протеолитических ферментов, удаление некротических тканей, антисептическая обработка, аппликация антибактериальных препаратов (Трихопол и др.), эпителизирующие препараты после исчезновения некротического налёта, устранение травматических факторов, санация полости рта в период выздоровления.

### **СИТУАЦИОННАЯ ЗАДАЧА 17 [K002127]**

1. Диагноз «хронический рецидивирующий герпес». Диагноз поставлен на основании анамнеза, клинической картины, цитологического исследования содержимого пузырьков (гигантские многоядерные клетки), вирусологического исследования.

2. Дифференциальную диагностику проводят с рецидивирующим афтозным стоматитом, аллергическим стоматитом, стрептококковым эмпетиго.

3. Эндогенная инфекция – вирус простого герпеса. Провоцирующие факторы: снижение иммунитета, сухость и травма слизистой оболочки и красной каймы губ.

4. Комплексное лечение:

- устранение общих и местных провоцирующих факторов. Назначение внутрь препаратов, повышающих иммунитет, противовирусных (Ацикловир, Бонафтон и т. д.);

- местное применение противовирусных мазей.

5. Выявление и устранение очагов хронической инфекции в организме, местных факторов. Возможно применение герпетической вакцины, гамма-глобулина. Повышение иммунитета.

### **СИТУАЦИОННАЯ ЗАДАЧА 18 [K002128]**

1. Хроническая трещина губы (K13.08).

2. Возможные причины заболевания:

- хроническая сухость губ;

- потеря эластичности тканей красной каймы губ;

- анатомическая особенность нижней губы (центральная перетяжка);



- развитие нейродистрофии тканей губы.

3. Дифференциальная диагностика проводится с острой и хронической травмой губы; исключается озлокачествление трещины.

4. Общее лечение:

- устранение вредных привычек;
- назначение внутрь поливитаминов.

Местное лечение:

- коррекция гигиены полости рта и профессиональная гигиена;
- лечение кариеса и его осложнений;
- аппликация протеолитических ферментов;
- обработка трещины антисептиками;
- аппликация мази, содержащей кератопластики, кортикостероиды;
- устранение местной нейродистрофии (лидокаиновая блокада);
- возможно хирургическое иссечение трещины.

5. Прогноз заболевания благоприятный при своевременном и успешном лечении. При отсутствии лечения и сохранении причин заболевания возможно озлокачествление (около 3% случаев).

### **СИТУАЦИОННАЯ ЗАДАЧА 19 [K002129]**

1. Срединный ромбовидный глоссит (K14.2).

2. Атрофия сосочков, умеренное утолщение эпителиального слоя, акантоз.

3. Аномалия развития языка. Клиническое проявление может быть инициировано герпетической инфекцией. Осложняется грибковой инфекцией.

4. Дифференциальную диагностику проводят с проявлением специфических инфекционных заболеваний (вторичный сифилис и др.), лейкоплакией, десквамативным глосситом. Исключают малигнизацию.

5. План обследования:

- бактериоскопическое исследование для исключения кандидоза;
- анализ крови на RW.

План лечения:

- прекращение курения;

- коррекция гигиены полости рта;
- седативная терапия;
- противогрибковое лечение при выявлении кандидоза.

### **СИТУАЦИОННАЯ ЗАДАЧА 20 [K002130]**

1. Диагноз «Атопический хейлит. Другие уточнённые болезни губ (K13.08)».
2. Генетическая предрасположенность. Аллергенами могут быть лекарственные вещества, пищевые продукты, косметические средства, повышенная психоэмоциональная возбудимость.
3. Актинический хейлит, аллергический хейлит, эксфолиативный хейлит, красная волчанка губ.
4. Прогноз благоприятный, возможно самоизлечение к окончанию периода полового созревания.
5. Применение неспецифической десенсибилизирующей терапии, антигистаминные препараты, устранение вредных привычек, при упорном течении внутрь препараты глюкокортикоидов (Преднизалон, Дексаметазон). Местно: кортикостероидные мази.

### **СИТУАЦИОННАЯ ЗАДАЧА 21 [K002131]**

1. Атопический хейлит. Другие уточнённые болезни губ (K13.08).
2. Аллергическая природа, генетическая предрасположенность. Длительная сенсibilизация организма пищевыми аллергенами.
3. Дифференциальную диагностику атопического хейлита проводят с:
  - эксфолиативным хейлитом;
  - экзематозным хейлитом;
  - контактным аллергическим хейлитом;
  - актиническим хейлитом.
4. План обследования:
  - консультация врача-аллерголога;
  - консультация врача-гастроэнтеролога;
  - консультация врача-психоневролога.

План комплексного лечения.

Общее лечение:

коррекция психоэмоционального статуса, противоаллергическое лечение.

Местное лечение:

- аппликация протеолитических ферментов;
- антисептическая обработка и очищение красной каймы и углов рта от корочек;
- аппликация мази, содержащей кератопластики, стероиды, инсулин;
- проведение лидокаиновых блокад под элементы поражения;
- рекомендуется использование защитных кремов и гелей для губ, особенно в холодное время года.

5. Прогноз заболевания благоприятный. Для профилактики обострений необходимо устранение вредных привычек, сохранение эластичности красной каймы и углов рта, лечение общесоматической патологии, включая психоэмоциональную коррекцию.

#### **СИТУАЦИОННАЯ ЗАДАЧА 22 [K002132]**

1. Дополнительные методы исследования: серологический, бактериоскопический.
2. Предварительный диагноз «первичный сифилис других локализаций (A51.2)».
3. Причиной заболевания является инфицирование бледной трепонемой, внедрение которой происходит через кожу или слизистую оболочку.
4. Дифференциальную диагностику первичного сифилиса проводят с: шанкриформной пиодермией, афтозом Сеттона, травматической, раковой и туберкулёзной язвами.
5. Врач-стоматолог направляет пациента с целью уточнения диагноза в кожно-венерологический диспансер для серологического исследования крови на RW, ИФ, РИБТ. По окончании лечения больные сифилисом в течение 3 лет находятся на диспансерном учёте, после чего у них устанавливается излечение.

#### **СИТУАЦИОННАЯ ЗАДАЧА 23 [K002133]**

1. Снижение высоты нижнего отдела лица, общесоматическая патология (диабет), длительное ношение съёмных пластиночных протезов без должного ухода за ними.
2. Бактериоскопическое исследование налёта с углов рта, спинки языка и съёмных протезов.
3. Предварительный диагноз «ангулярный хейлит (дрожжевая заеда) (K13.00)».
4. Дифференциальную диагностику проводят с:
  - стрептококковой заедой;
  - арибофлавинозом;

- сифилитической заедой.

5. Изготовление новых пластиночных протезов. Коррекция их гигиены. Противогрибковые мази, лосьоны, кремы - нистатиновая, левориновая, «Канестен», «Кандид», «Низорал», «Ламизил» и др.

#### **СИТУАЦИОННАЯ ЗАДАЧА 24 [K002134]**

1. Диагноз «небуллезная эритема многоформная L51.0 (многоформная экссудативная эритема)».

2. Для подтверждения диагноза проводят методы обследования:

- инструментальный (исключение симптома Никольского);
- общий клинический анализ крови;
- цитологический;
- иммунологический.

3. Факторы, провоцирующие это заболевание:

- переохлаждение;
- наличие хронической эндогенной инфекции;
- прием лекарственных препаратов.

4. Дифференциальную диагностику многоформной экссудативной эритемы проводят:

- с острым герпетическим стоматитом;
- с синдромом Стивенса-Джонсона;
- с медикаментозным стоматитом;
- с акантолитической пузырчаткой;
- с лекарственной аллергией.

5. План общего лечения:

- противовоспалительная терапия;
- десенсибилизирующая терапия;
- дезинтоксикационная терапия.

План местного лечения:

- обезболивание;
- антисептическая обработка;
- эпителизирующая терапия;
- физиолечение.

Течение хроническое с рецидивами, прогноз – благоприятный.

### **СИТУАЦИОННАЯ ЗАДАЧА 25 [K002565]**

1. Консультация врача-эндокринолога. Выяснение уровня глюкозы в крови, по данным гликированного гемоглобина. Выяснение схем применения гипогликемических препаратов: инсулин и др. Проведение профессиональной гигиены полости рта.

2. Удаление по сегментам под местной анестезией или удаление всех зубов за одно посещение под контролем врача-анестезиолога, с предварительным изготовлением имедиат-протезов. Проведение антибиотикопрофилактики в послеоперационном периоде.

3. Изготовление частичных съёмных пластиночных имедиат-протезов на верхнюю и нижнюю челюсти. Удаление корней указанных зубов. Припасовка, наложение съёмных протезов.

4. Учитывая наличие сахарного диабета 1 типа, высока вероятность развития осложнений бактериальной природы.

5. Кровотечение, альвеолит.

### **СИТУАЦИОННАЯ ЗАДАЧА 26 [K002566]**

1. Острый край лунки в области 2.6 зуба.

2. Альвеолит, верхнечелюстной синусит, ограниченный остеомиелит лунки, незавершенное удаление зуба.

3. Удаление острого края лунки в области 2.6 зуба. Лечение кариеса 2.7, 2.8 зубов. Профессиональная гигиена. Протезирование 2.6 зуба.

4. Анестезия. Проведение дугообразного разреза. Отслаивание слизисто-надкостничного лоскута. Удаление острого края. Антисептическая обработка раны. Сглаживание неровностей кости фрезой. Наложение швов.

5. Хроническая травма слизистой оболочки.

### **СИТУАЦИОННАЯ ЗАДАЧА 27 [K002567]**

1. Нёбный абсцесс слева в области 2.4 зуба.

2. Острый или обострение хронического периодонтита 2.4 зуба, острый остеомиелит верхней челюсти слева, мукоэпидермоидная карцинома малой слюнной

железы, травма.

3. Рентгенография 2.4 зуба. Совместный осмотр врача-ортопеда-стоматолога, врача-терапевта-стоматолога для решения вопроса о возможности сохранения 2.4 зуба. Вскрытие нёбного абсцесса. Лечение 2.4 зуба или его удаление.

4. Последовательность хирургических этапов лечения:

- анестезия у большого нёбного отверстия и инфильтрационная анестезия;
- вскрытие нёбного абсцесса (проведение разреза, предпочтительно с иссечением фрагмента из стенки гнойника треугольной формы, что обеспечивает более свободный отток гноя);
- антисептическая обработка.

5. Вторичный кортикальный остеомиелит.

### **СИТУАЦИОННАЯ ЗАДАЧА 28 [K002568]**

1. Хронический гранулематозный периодонтит 2.3 зуба.

2. Хронический пульпит. Радикулярная киста. Хронический фиброзный периодонтит. Хронический гранулирующий периодонтит.

3. Консультация врача-стоматолога-терапевта для решения вопроса о возможности лечения и восстановления 2.3 зуба. На первом этапе необходимо провести ревизию и пломбирование канала 2.3 зуба. В случае успешного эндодонтического лечения, динамическое наблюдение в течение 6-8 месяцев (Т.Г. Робустова, 2010, с.175,) если околоверхушечный гранулирующий или гранулематозный очаг не ликвидируется, выполняют оперативное вмешательство на корнях.

При невозможности консервативного лечения проведение зубосохраняющей операции (резекции верхушки корня) с ретроградным пломбированием канала.

4. Предварительное эндодонтическое лечение 2.3 зуба, ревизия канала.

Операция резекции верхушки корня: анестезия, проведение полуовального разреза, отслаивание слизисто-надкостничного лоскута, формирование трепанационного окна, резекция верхушки корня, удаление гранулёмы, при необходимости ретроградное пломбирование канала 2.3 зуба, ушивание раны.

5. Обострение хронического периодонтита. Периостит. Остеомиелит.

### **СИТУАЦИОННАЯ ЗАДАЧА 29 [K002569]**

1. Острый периодонтит 3.6 зуба.

2. Острый пульпит. Периостит. Остеомиелит. Обострение хронического периодонтита.

3. Рентгенография 3.6 зуба. Консультация врача-стоматолога-ортопеда и врача-

стоматолога-терапевта для решения вопроса о возможности лечения и восстановления 3.6 зуба. При невозможности консервативного лечения удаление 3.6 зуба.

4. Операция удаления зуба: анестезия, сепарация, наложение щипцов, продвижение щипцов, фиксация щипцов, люксация, тракция, кюретаж.

5. Периостит. Остеомиелит. Абсцесс. Флегмона. Лимфаденит.

### **СИТУАЦИОННАЯ ЗАДАЧА 30 [K002570]**

1. Альвеолит лунки удалённого 3.7 зуба.

2. Ограниченный остеомиелит лунки.

3. Лечение альвеолита лунки 3.7 зуба. Назначение антибактериальной и противовоспалительной терапии. Консультация врача-стоматолога-ортопеда на предмет восстановления дефекта зубного ряда.

4. Анестезия, антисептическая обработка лунки, щадящий кюретаж (не вызвать кровотечение), повторная антисептическая обработка лунки, внесение в лунку смеси порошка анестезина и метронидозола. Рыхлое наложение йодоформной турунды в лунку. Применяют блокады анестетика 0,5% Лидокаина или Новокаина с Линкомицином или введение раствора «Траумель» по типу инфильтрационной анестезии. При сохранении боли и воспаления блокаду повторяют через 48 часов. Местное воздействие на воспалительный очаг проводят ежедневно или через день до полного прекращения боли (обработку альвеолы антисептиками, внесение лекарственных средств в лунку, блокады, смена повязки). Через 5-7 дней стенки альвеолы покрываются молодой грануляционной тканью (Т.Г. Робустова, 2010. С.156).

5. Периостит, остеомиелит, абсцесс, флегмона, лимфаденит.

### **СИТУАЦИОННАЯ ЗАДАЧА 31 [K002571]**

1. Дистопия 4.5 зуба. Хроническая травма боковой поверхности языка.

2. Лейкоплакия, стоматит, кандидоз.

3. Консультация врача-стоматолога-ортодонта, врача-стоматолога-терапевта. При необходимости удаление 4.5 зуба.

4. Операция удаления зуба: анестезия, сепарация, если возможно наложение, продвижение, фиксация щипцов, люксация, тракция, кюретаж. Если наложение щипцов невозможно, использование угловых и прямых элеваторов, иногда необходимо применение бормашины.

5. Хроническая язва боковой поверхности языка.

### **СИТУАЦИОННАЯ ЗАДАЧА 32 [K002573]**

1. Хронический гранулирующий периодонтит 1.1 зуба. По МКБ - 10: 04.62 Периапикальный абсцесс со свищем, имеющий сообщение с полостью рта.

2. Хронический фиброзный периодонтит, хронический гранулематозный периодонтит, хронический остеомиелит, свищи лица и шеи, актиномикоз.

3. Консультация врача-стоматолога-ортопеда и врача-стоматолога-терапевта для решения вопроса о возможности лечения и восстановления 1.1 зуба. На первом этапе необходимо провести ревизию и перепломбирование канала 1.1 зуба. В случае успешного эндодонтического лечения, динамическое наблюдение в течение 6-8 месяцев (Т.Г. Робустова, 2010, с.175), если околоверхушечный гранулирующий или гранулематозный очаг не ликвидируется, выполняют оперативное вмешательство на корнях. Проведение зубосохраняющей операции (резекции верхушки корня), при невозможности консервативного лечения с ретроградным пломбированием канала.

4. Предварительное эндодонтическое лечение 1.1 зуба, ревизия канала.

Операция резекции верхушки корня: анестезия, проведение полуовального разреза, отслаивание слизисто-надкостничного лоскута, формирование трепанационного окна, резекция верхушки корня, удаление гранулемы, при необходимости ретроградное пломбирование канала 1.1 зуба, ушивание раны.

Операция удаления зуба: анестезия, сепарация, наложение щипцов, продвижение щипцов, фиксация щипцов, люксация, тракция, кюретаж.

5. Периостит. Остеомиелит. Абсцесс. Флегмона

### **СИТУАЦИОННАЯ ЗАДАЧА 33 [K002574]**

1. Обострение хронического перикоронита в области 3.8 зуба.

2. Ретромолярный периостит, невралгия 3 ветви тройничного нерва.

3. Рентгенография 3.8 зуба. Решение вопроса о необходимости удаления 3.8 зуба.

4. Анестезия, рассечение капюшона, антисептическая обработка, введение под капюшон йодоформной турунды. После стихания острых воспалительных явлений решение вопроса о сохранении или удалении 3.8 зуба.

5. Ретромолярный периостит, абсцесс, флегмона, лимфаденит, воспалительная контрактура.

### **СИТУАЦИОННАЯ ЗАДАЧА 34 [K002575]**

1. Ретромолярный периостит нижней челюсти справа. Полуретенция, дистопия 4.8 зуба.

2. Абсцесс крыловидно-нижнечелюстного, окологлоточного пространства, абсцесса жевательной мышцы, остеомиелит, флегмона. При позадинолярном периостите фокус воспалительной инфильтрации концентрируется в области позадинолярной ямки.

3. Прежде всего необходимо ликвидировать острые воспалительные явления. Вскрытие гнойного очага. Дренирование раны. Ежедневные перевязки в течение 5 дней. Назначение внутрь противовоспалительных, антибактериальных, антигистаминных



препаратов. После стихания острых воспалительных явлений удаление 4.8 зуба. Третий моляр удаляют только после стихания воспалительных явлений. Рекомендуется через месяц после вскрытия позадиомолярного периостита.

4. С целью вскрытия гнойного очага проводится разрез слизистой оболочки и надкостницы от основания крыловидно-нижнечелюстной складки вниз к нижнему своду преддверия рта. Рану дренируют резиновой полоской. Проводятся ежедневные перевязки и лечение гнойной раны с использованием антисептических растворов Хлоргексидина.

После стихания воспалительных острых воспалительных явлений удаление 4.8 зуба под местной анестезией с премедикацией. Третий моляр удаляют только после стихания воспалительных явлений. Рекомендуется осуществлять операцию через 2-3 недели после острого перикоронита и через месяц после вскрытия позадиомолярного периостита. (Т.Г. Робустова, 2010, с.300).

5. Абсцесс и флегмона щёчной области, крыловидно-нижнечелюстного, окологлоточного, перитонзиллярного пространства, околоушно-жевательной области, подъязычной, поднижнечелюстной областей. Остеомиелит нижней челюсти. Гнойный лимфаденит поднижнечелюстных лимфатических узлов. Актиномикоз. Язвенный стоматит.

#### **СИТУАЦИОННАЯ ЗАДАЧА 35 [K002576]**

1. Острый гнойный периостит нижней челюсти справа в области 4.7 зуба.

2. Острый периодонтит, абсцесс, флегмона поджевательного и крыловидно-нижнечелюстного пространств, острый сиаденит, острый остеомиелит.

3. Консультация врача-стоматолога-терапевта для решения вопроса о возможности консервативного лечения 4.7 зуба.

С целью вскрытия гнойного очага проводится разрез слизистой оболочки параллельно переходной складке на всю длину инфильтрата до кости, на протяжении 3 зубов. Рану дренируют резиновой полоской. В случае невозможности сохранения 4.7 зуба, удаление зуба.

Проводятся ежедневные перевязки и лечение гнойной раны с использованием антисептических растворов Хлоргексидина. Назначается внутрь антибактериальная и противовоспалительная терапия.

4. С целью вскрытия гнойного очага проводится разрез слизистой оболочки параллельно переходной складке на всю длину инфильтрата до кости, на протяжении 3 зубов. Рану дренируют резиновой полоской. В случае невозможности сохранения 4.7, зуба удаление зуба. Удаление зуба позволяет улучшить опорожнение гнойного очага и способствует более быстрой ликвидации воспалительных явлений. Проводятся ежедневные перевязки и лечение гнойной раны с использованием антисептических растворов Хлоргексидина.

5. Гнойный лимфаденит поднижнечелюстной области, актиномикоз, остеомиелит,

абсцесс, флегмона околоушно-жевательной, крыловидно-нижнечелюстной областей.

### **СИТУАЦИОННАЯ ЗАДАЧА 36 [K002577]**

1. Хронический гранулирующий периодонтит 3.7 зуба, осложнённый формированием подкожной одонтогенной гранулемы и свищевого хода на коже в нижнем отделе щёчной области слева. (По МКБ-10 периапикальный абсцесс с сообщением с кожей - K 04.63). Хронический фиброзный периодонтит 3.6 зуба.

2. Хроническая стадия остеомиелита, врождённые свищи лица и шеи, актиномикоз, туберкулёз.

3. Удаление 3.6, 3.7 зубов. Рассечение тяжа. Иссечение свищевого хода.

4. Операция удаления зуба: анестезия, сепарация, наложение щипцов, продвижение щипцов, фиксация щипцов, люксация, тракция, кюретаж, сближение краёв альвеолы, гемостаз.

Рассечение тяжа, удаление грануляционной ткани из-под слизистой оболочки, надкостницы, подкожной клетчатки. После рассечения тяжа у свода преддверия рта рану в течение 3-4 недель заполняют марлевым тампоном, пропитанным йодоформной жидкостью. Если этого не сделать, то рубцевание вдоль свода преддверия рта может привести к втянутости кожи и припаиванию к надкостнице, следствием чего могут быть эстетический дефект и деформация переходной складки. Иссечение свищевого хода. После иссечения свищевого хода рану на коже зашивают наглухо.

5. Периостит. Остеомиелит. Абсцесс. Флегмона.

### **СИТУАЦИОННАЯ ЗАДАЧА 37 [K002578]**

1. Периостит нижней челюсти в области 3.6, 3.7 зубов.

2. Остеомиелит, абсцесс, обострение хронического периодонтита.

3. Консультация врача-стоматолога-ортопеда, врача-стоматолога-терапевта для решения вопроса о возможности лечения и восстановления 3.6, 3.7 зубов. Вскрытие поднадкостничного очага, при необходимости удаление 3.6, 3.7 зубов.

4. Анестезия. Удаление 3.6, 3.7 зубов. Вскрытие поднадкостничного очага, антисептическая обработка, дренирование.

5. Остеомиелит. Абсцесс. Флегмона. Лимфаденит.

### **СИТУАЦИОННАЯ ЗАДАЧА 38 [K002579]**

1. Радикулярная киста верхней челюсти.

2. Фолликулярная киста, амелобластома, кератокиста.

3. ЭОД 1.5, 1.4, 1.3 зубов. Проведение компьютерной томографии с целью определения взаимоотношения кисты с дном верхнечелюстного синуса и носа.

Эндодонтическое лечение 1.5, 1.4, 1.3 зубов.

Операция цистэктомии или цистотомии (в зависимости от степени вовлеченности дна верхнечелюстной пазухи и носа) с резекцией верхушек корней 1.5, 1.4, 1.3 зубов.

4. Анестезия, проведение полуовального или трапецевидного разреза, отслаивание слизисто-надкостничного лоскута, формирование трепанационного окна, резекция верхушек корней 1.5, 1.4, 1.3 зубов, цистэктомия, ушивание раны.

5. Верхнечелюстной синусит, нагноение кисты.

Интраоперационные: перфорация дна верхнечелюстной пазухи и дна носа, с формированием ороантрального сообщения.

### **СИТУАЦИОННАЯ ЗАДАЧА 39 [K002580]**

1. Острый серозный перикоронит в области 3.8 зуба. Острый серозный лимфаденит поднижнечелюстного лимфатического узла.

2. Ретромолярный периостит, невралгия 3 ветви тройничного нерва. Пульпит 3.7 зуба.

3. Рентгенологическое исследование 3.8 зуба. Решение вопроса о необходимости удаления 3.8 зуба. Если места в альвеолярной части достаточно, а положение зуба правильное, то при своевременном лечении воспалительные явления быстро купируются. После чего может быть иссечён капюшон.

В случае, когда места в позадиомолярной ямке мало или зуб смещён в какую-либо сторону, воспаление может рецидивировать, после стихания острых воспалительных явлений ставится вопрос об удалении зуба.

4. Прежде всего необходимо ликвидировать острые воспалительные явления. При катаральной форме перикоронита могут оказаться эффективными только обработка пространства под капюшоном антисептическими растворами из шприца с затупленной иглой или приподнимание и ретротранспозиция капюшона слизистой оболочки кзади полоской марли, смоченной йодоформной жидкостью.

При переходе в гнойную форму проводят рассечение капюшона под местной анестезией. Под рассечённый капюшон вводят небольшую тонкую полоску йодоформной марли, антисептическая обработка (Т.Г. Робустова, 2010, с.295).

5. Ретромолярный периостит, абсцесс, флегмона, воспалительная контрактура.

### **СИТУАЦИОННАЯ ЗАДАЧА 40 [K002581]**

1. Периостит верхней челюсти слева в области 2.7 зуба.

2. Остеомиелит, абсцесс, флегмона щёчной, околоушно-жевательной областей.

3. Консультация врача-стоматолога-ортопеда, врача-стоматолога-терапевта для решения вопроса о возможности лечения и восстановления 2.7 зуба. Вскрытие

поднадкостничного очага, при необходимости удаление 2.7 зуба.

4. Анестезия. Вскрытие поднадкостничного очага, антисептическая обработка, дренирование. Удаление 2.7 зуба.

5. Остеомиелит. Абсцесс. Флегмона. Лимфаденит. Верхнечелюстной синусит.

#### **СИТУАЦИОННАЯ ЗАДАЧА 41 [K002582]**

1. Периостит нижней челюсти в области 4.1 зуба.

2. Остеомиелит, абсцесс, обострение хронического периодонтита.

3. Консультация врача-стоматолога-терапевта для решения вопроса о возможности лечения и восстановления 4.1 зуба. Вскрытие поднадкостничного очага, при необходимости удаление 4.1 зуба. Назначение антибактериальной и противовоспалительной терапии.

4. Анестезия. Вскрытие поднадкостничного очага, антисептическая обработка, дренирование.

5. Остеомиелит. Абсцесс. Флегмона. Лимфаденит.

#### **СИТУАЦИОННАЯ ЗАДАЧА 42 [K002583]**

1. Остеомиелит верхней челюсти справа. Острая стадия.

2. Периоститом верхней челюсти, абсцессом и флегмоной подглазничной, щёчной областей, острым верхнечелюстным синуситом.

3. Удаление причинного 1.4 зуба. Удаление зуба следует сочетать с одновременным вскрытием гнойных очагов в кости, под надкостницей и в мягких тканях. Разрезы проводят с двух сторон с вестибулярной и нёбной. Дренирование гнойных ран. В послеоперационном периоде большое значение необходимо придавать уходу за гнойными ранами: используют орошения, местный диализ (применяют различные антисептические растворы).

Соседние подвижные зубы укрепляют металлической шиной, каппой и т.д.

Назначается антибактериальная, противовоспалительная и десенсибилизирующая терапия внутрь.

4. Удаление причинного 1.4 зуба. Разрезы проводят с двух сторон альвеолярного отростка с вестибулярной и нёбной, на всю длину инфильтрата. Антисептическая обработка ран. Дренирование.

5. Верхнечелюстной синусит, флегмона подглазничной, щёчной областей, глазницы.

#### **СИТУАЦИОННАЯ ЗАДАЧА 43 [K002584]**

1. Острый периостит нижней челюсти справа в области 4.6 зуба.

2. Остеомиелит, абсцесс, флегмона щёчной области справа.

3. Консультация врача-стоматолога-ортопеда, врача-стоматолога-терапевта для решения вопроса о возможности лечения и восстановления 4.6 зуба. Вскрытие поднадкостничного очага, при необходимости удаление 4.6 зуба.

4. Анестезия. С целью вскрытия гнойного очага проводится разрез слизистой оболочки параллельно переходной складке на всю длину инфильтрата до кости, на протяжении 3 зубов. Рану дренируют резиновой полоской. В случае невозможности сохранения 4.6 зуба, удаление зуба.

Проводятся ежедневные перевязки и лечение гнойной раны с использованием антисептических растворов Хлоргексидина. Назначается внутрь антибактериальная и противовоспалительная терапия.

5. Остеомиелит. Абсцесс. Флегмона. Лимфаденит.

#### **СИТУАЦИОННАЯ ЗАДАЧА 44 [K002866]**

1. Полиморфная аденома правой околоушной железы.

2. Обследования для хирургического лечения:

- ОПТГ;
- УЗИ слюнных желёз;
- заключение врача-терапевта участкового о состоянии соматического здоровья;
- флюорография;
- результаты анализов крови на RW, ВИЧ и гепатиты;
- группа крови и резус-фактор.

3. Пациенту рекомендовано: хирургическое лечение в условиях челюстно-лицевого стационара – резекция правой околоушной слюнной железы с высепаровкой ветвей лицевого нерва под общим обезболиванием.

4. Примерный протокол предлагаемой операции:

1. Разрез кожи по Ковтуновичу (вертикальный спереди от наружного слухового прохода, под мочкой уха и огибая её кзади и кверху, далее под острым углом книзу, параллельно углу нижней челюсти).

2. Лоскут кожи отсепаровывается в слое подкожной клетчатки до размеров на 0,5 см более контурируемой опухоли.

3. Рассекается плотная околоушно-жевательная фасция в направлении предполагаемого хода Стенонова протока размерами на 0,3 см больше контурируемой опухоли.

4. Обнаруженная бугристая опухоль послойно тупо и остро выделяется с частичками железы на ней. При углублении обращают внимание на возможно имеющиеся рядом веточки лицевого нерва, при обнаружении которых они выделяются и отделяются от удаляемого материала.

5. Выделенный опухолевый бугристый узел изучается макроскопически на предмет сохранности капсулы и отправляется на ПГИ. Проводятся гемостаз и ревизия раны. Далее совмещаются края рассечённой фасции, соединяются швами. Укладывается кожный лоскут на место, швы на кожу. Давящая повязка.

5. Сложная морфоструктура клеточная или гиалинизированная. Эпителиальные элементы образуют кистозные полости и ходы, лежат рыхло и переплетены протоплазматическими отростками. Могут быть хрящеподобные включения. Капсула тонкая.

Морфологически – ткань опухоли содержит эктодермальные и мезодермальные структуры.

#### **СИТУАЦИОННАЯ ЗАДАЧА 45 [K002867]**

1. Доброкачественная опухоль кожи околоушно-жевательной области справа, предположительно папиллома.

2. Дополнительные методы обследования:

- цитологическое исследование соскоба с опухоли;
- общие анализы крови (+ RW и гепатиты) и мочи в плане подготовки к операции;
- заключение врача-терапевта участкового о состоянии соматического здоровья;
- флюорография.

3. Пациенту рекомендовано: хирургическое лечение в условиях челюстно-лицевого стационара – удаление опухоли в пределах здоровых тканей (с ПГИ иссечённой опухоли) и пластическим закрытием образовавшегося дефекта местными тканями. Оперативное лечение проводится под местным обезболиванием.

4. Технологии при иссечении данной опухоли:

1. Радиоволновая (сургидрон).
2. Электротехнологии.
3. Хирургический лазер (углекислотный).

Обязательным требованием операции является получение материала, пригодного для патогистологического исследования.

5. Состоит из многослойного эпителия и рыхлой соединительной ткани с обилием

кровеносных сосудов. Возможны скопления пигмента.

#### **СИТУАЦИОННАЯ ЗАДАЧА 46 [K002868]**

1. Ограниченный предраковый гиперкератоз красной каймы нижней губы (ККГ).

Основания: характерная местная клиническая картина.

Факторы риска – работает шофёром, часто на открытом воздухе.

Не пальпируются лимфатические узлы.

2. Дополнительные методы обследования:

- цитологическое исследование соскоба с опухоли;
- общие анализы крови (+ RW, ВИЧ и гепатиты) и мочи в плане подготовки к операции;
- заключение врача-терапевта участкового о состоянии соматического здоровья;
- флюорография.

3. Пациенту рекомендовано: хирургическое лечение в условиях челюстно-лицевого стационара – клиновидное иссечение нижней губы с патологическим образованием и пластическим закрытием образовавшегося дефекта местными тканями. Оперативное лечение проводится под местным обезболиванием. Операционный, иссечённый материал должен быть направлен на патогистологическое исследование (ПГИ).

4. Технологии при иссечении данной опухоли:

1. Радиоволновая (сургидрон).
2. Электротехнологии.
3. Хирургический лазер (углекислотный).

Обязательным требованием операции является получение материала, пригодного для патогистологического исследования.

5. Гистологически выявляется очаговая пролиферация эпителия с проникновением эпителиальных тяжей в соединительную ткань, утолщение шиповидного слоя, гиперкератоз.

#### **СИТУАЦИОННАЯ ЗАДАЧА 47 [K002869]**

1. Доброкачественная опухоль подслизистой клетчатки, предположительно фиброма (складчатая фиброма).

2. Дополнительные методы обследования:

- цитологическое исследование пунктата из опухоли;

- общие анализы крови (+ RW, ВИЧ и гепатиты) и мочи в плане подготовки к операции;

- заключение врача-терапевта участкового о состоянии соматического здоровья;

- флюорография;

- ОПТГ.

3. Пациенту рекомендовано: после изготовления у врача-ортопеда-стоматолога имедиат-протеза для формирования преддверия полости рта показано хирургическое лечение в условиях дневного челюстно-лицевого стационара – удаление опухоли в пределах здоровых тканей (с ПГИ иссечённых тканей), после иссечения накладывается повязка, фиксируемая изготовленным протезом, направляющим эпителизацию раны. Оперативное лечение проводится под местным обезболиванием.

4. Технологии:

1. Радиоволновая (сургидрон).

2. Электротехнологии.

3. Хирургический лазер (углекислотный).

Обязательным требованием операции является получение материала, пригодного для патогистологического исследования.

5. Опухоль из зрелой соединительной ткани выглядит в виде гладкого, плотного, безболезненного, ограниченного, подвижного образования либо в толще тканях, либо выступающего над окружающими тканями на широком основании. При локализации на твёрдом нёбе, под слизистой оболочкой альвеолярных отростков фибромы имеют форму фасолины, плотные, неподвижные, слизистая над ними по сравнению с окружающей может быть более бледной. Растут очень медленно, не вызывают жалоб и функциональных расстройств.

#### **СИТУАЦИОННАЯ ЗАДАЧА 48 [K002870]**

1. Злокачественная опухоль нижней губы эпителиальной природы. Об этом говорят: инфильтрация в основании, увеличение регионарных лимфатических узлов, возраст.

2. Дополнительные методы обследования:

- инцизионная биопсия опухоли на границе со здоровой тканью в условиях онкологического учреждения;

- общие анализы крови (+ RW и гепатиты) и мочи в плане подготовки к лечению;

- заключение врача-терапевта участкового о состоянии соматического здоровья;



- флюорография;
- ОПТГ.

3. Нозологии:

- преканцерозы;
- папиллома;
- сифилис;
- туберкулёз.

4. Злокачественные опухоли лечатся в специализированных онкологических учреждениях. Предполагается комбинированное лечение на первичном очаге и путях лимфооттока.

5. T1 N1 M0.

### **СИТУАЦИОННАЯ ЗАДАЧА 49 [K002871]**

1. Доброкачественная опухоль десны (наддесневик), предположительно гигантоклеточная гранулема (периферическая остеобластокластома).

2. Дополнительные методы обследования:

- цитологическое исследование пунктата из опухоли;
- общие анализы крови (+ RW и гепатиты) и мочи в плане подготовки к операции;
- заключение врача-терапевта участкового о состоянии соматического здоровья;
- флюорография;
- ОПТГ.

3. Показано хирургическое лечение в условиях челюстно-лицевого отделения стационара – блок-резекция альвеолярного отростка верхней челюсти справа (область 16-14 зубочелюстных сегментов) с опухолью под местным обезболиванием. Удалённый материал должен быть направлен на ПГИ. Перед операцией амбулаторно необходимо санировать полость рта.

4. Работу на костной ткани лучше проводить ультразвуковым генератором – пьезотомом. Пьезотом производства компании Satelec используется для остеотомии, остеопластики, в имплантологии, периодонтологии.

5. Опухоль из зрелой соединительной ткани выглядит в виде гладкого, плотного, безболезненного, ограниченного, подвижного образования либо в толще ткани, либо выступающего над окружающими тканями на широком основании. При локализации на твёрдом нёбе, под слизистой оболочкой альвеолярных отростков фибромы имеют форму

фасолины, плотные, неподвижные, слизистая над ними по сравнению с окружающей может быть более бледной. Растут очень медленно, не вызывают жалоб и функциональных расстройств.

### **СИТУАЦИОННАЯ ЗАДАЧА 50 [K002872]**

1. На ОПТГ имеется очаг деструкции костной ткани подбородочного отдела нижней челюсти овальной формы (занимает почти всю кость этого отдела) с чёткими фестончатыми краями, ограничено 3.6 и 4.6 зубочелюстными сегментами, размерами 8,0×2,5 см; нижняя челюсть сохранена по нижнему краю (2 мм) и альвеолярному отростку. Корни 4.4, 4.3, 4.1, 3.1, 3.2, 3.3, 3.4 зубов верхними третями обращены в очаг деструкции, в каналах зубов нет рентгеноконтрастного вещества.

2. Дополнительные методы обследования:

- пункция и цитологическое исследование пунктата;
- общие анализы крови (+ RW, ВИЧ и гепатиты) и мочи в плане подготовки к лечению;
- заключение врача-терапевта участкового о состоянии соматического здоровья;
- флюорография.

3. Нозологии:

- амелобластома;
- остеобластокластома;
- мягкая фиброма;
- хронический остеомиелит.

4. Околокорневая киста подбородочного отдела нижней челюсти.

Основания:

1. Нагноение в анамнезе.
2. Отсутствующие (когда-то удалённые?!) 4.5, 4.2, 3.5 зубы.
3. Типичная картина ОПТГ.

5. Показано хирургическое лечение в условиях челюстно-лицевого отделения стационара – цистэктомия в области 4.5-3.4 зубочелюстных сегментов под местным обезболиванием с ПГИ операционного материала и пластикой костной полости остеопластическим материалом. Перед операцией амбулаторно необходимо подготовить (санировать и obturировать каналы) зубы, обращенные в кисту врачом-терапевтом-стоматологом.

### **СИТУАЦИОННАЯ ЗАДАЧА 51 [K002873]**

1. На ОПТГ имеется очаг деструкции костной ткани в области тела нижней челюсти справа овальной формы с чёткими границами остеосклероза, ограничено 4.7 и 4.4 зубочелюстными сегментами, размерами 5,0×2,5 см, 4.6 и 4.5 зубы отсутствуют, на их месте в зубном ряду промежуточная часть мостовидного протеза с коронками на 4.7 и 4.4 зубах.

2. Околокорневая (остаточная) киста нижней челюсти справа.

3. Возможные осложнения:

- нагноение;
- перелом нижней челюсти;
- обострение хронического периодонтита 4.4, 4.7 зубов.

4. Дополнительные методы обследования и подготовки:

- пункция и цитологическое исследование пунктата;
- общие анализы крови (+ RW, ВИЧ и гепатиты) и мочи в плане подготовки к лечению;
- заключение врача-терапевта участкового о состоянии соматического здоровья;
- флюорография.

5. Показано хирургическое лечение в условиях челюстно-лицевого отделения стационара – цистэктомия в области тела нижней челюсти справа внутриротовым способом под местным потенцированным обезболиванием с ПГИ операционного материала. Послеоперационную полость в кости выполнить остеопластическим материалом.

#### **СИТУАЦИОННАЯ ЗАДАЧА 52 [K002874]**

1. Одонтогенная флегмона подмассетериального пространства справа.

2. Дополнительные методы обследования:

- ОПТГ;
- общие анализы крови (+ RW, ВИЧ, гепатиты) и мочи;
- биохимический анализ крови (СРП, сахар);
- микробиологическое исследование экссудата;
- флюорография.

3. Нозологии:

- опухоль ветви нижней челюсти справа;

- обострение хронического остеомиелита;
- нагноившаяся гематома в области угла нижней челюсти справа.

#### 4. Одонтогенная флегмона поджевательной области справа.

Основания:

- удаление 4.8 зуба по поводу воспаления в анамнезе;
- отсутствуют данные о предшествующих травмах;
- симптомы интоксикации;
- отсутствие патологических изменений на ОПТГ;
- при вскрытии флегмоны получен гной.

5. Показано экстренное хирургическое лечение в условиях челюстно-лицевого отделения стационара – вскрытие подмассетеральной флегмоны под комбинированным обезболиванием, полученный экссудат направить на микробиологическое исследование для получения антибиотикограммы.

Ежедневное ведение гнойной раны согласно раневому процессу, физиотерапия.

Медикаментозное лечение: антибактериальное, десенсибилизирующее, поливитамины.

### **СИТУАЦИОННАЯ ЗАДАЧА 53 [K002877]**

1. Врожденная двусторонняя полная расщелина верхней губы, альвеолярного отростка и нёба. Травматические эрозии кожи носа.

2. На приеме врач-стоматолог обрабатывает кожу носа 0,05% раствором Хлоргексидина биглюконата, после высушивания стерильной салфеткой присыпает поврежденную поверхность порошком Банеоцина.

Рекомендации маме:

- подогнать по высоте эластическую повязку, которую надо накладывать на область верхней губы, а не на нос; между повязкой и тканями лица прокладывать стерильную салфетку (можно с детской присыпкой), которую необходимо менять после приема пищи, предоставлять периодически отдых – снимать во время сна, то есть тогда, когда ребенок находится без шапочки или чепчика, так как повязка фиксируется к этим головным уборам. В ближайшее время проконсультироваться по поводу приспособления у врача-ортодонта Центра;

- мазь Д-Пантенол на область носа;
- консультация у врача-педиатра участкового на предмет наличия у ребенка диатеза.

### 3. Этапы реабилитации:

- ранняя ортодонтическая подготовка к хирургическому лечению, начинается в родильном доме. Заключается в изготовлении преформированных пластинок на верхнюю челюсть (заменяет obturator) и направляющих повязок («хоботок» верхней губы репонируют в альвеолярную дугу). Направлена такая подготовка на создание благоприятных условий для хейлопластики;

- общий анализ крови и мочи;

- хирургическое лечение в условиях челюстно-лицевого стационара – операция хейлопластики по Лимбергу-Обуховой под общим обезболиванием в сроки 6 -12 месяцев. Срок определяется общим здоровьем ребёнка;

- реконструктивно-аппаратное лечение у врача-ортодонта Центра с целью исправления врождённого недоразвития верхней челюсти и обеспечение оптимальных условий для операции уранопластики;

- хирургическое лечение в условиях челюстно-лицевого стационара под общим обезболиванием - операция «Уранопластика по Лимбергу-Бернадскому» в сроки от 3 до 7 лет. Сроки проведения операции определяются эффективностью ортодонтического лечения;

- коррегирующее консервативное и хирургическое лечение, обеспечивающее оптимальные косметические, речевые, функциональные результаты.

### 4. Специалисты:

Врач-педиатр участковый.

Врач-психотерапевт.

Логопед.

Врач-оториноларинголог.

5. Целью операции хейлопластики является восстановление целостности верхней губы, замыкания рта.

Суть хейлопластики при врождённых расщелинах является пластика путём сочетанного перемещения встречных треугольных лоскутов.

Целью уранопластики является разделение верхних дыхательных и пищеварительных путей путём выполнения во время операции следующих задач: стафилографии, ретротранспозиции и мезофарингоконстрикции. Эти задачи решаются хирургическим методом пластики лоскутами на питающей ножке.

## **СИТУАЦИОННАЯ ЗАДАЧА 54 [K002878]**

1. Короткая уздечка верхней губы.

## 2. Дополнительные обследования:

- рентгенологический: ОПТГ и прицельный внутриротовой области 1.1 и 2.1 зубов;
- общие анализы крови (+ RW и ВИЧ) и мочи;
- флюорография;
- заключение врача-терапевта участкового о соматическом состоянии здоровья и возможности проведения операции в полости рта под местным обезболиванием.

## 3. Варианты лечения:

Иссечение тяжа короткой уздечки и пластическое закрытие раны местными тканями путём закрытия фигуры ромба.

Иссечение уздечки верхней губы и удлинение её путём выкраивания и перемещения углообразных лоскутов.

Хирургическое лечение проводится в условиях операционной хирургического отделения стоматологической поликлиники под местным инъекционным обезболиванием.

4. Под двусторонней инфраорбитальной (избегаем стереометрических деформаций операционного поля) анестезией 2% раствором Лидокаина произведено иссечение тяжа уздечки в горизонтальном направлении, в этом же направлении на эту длину рассечена надкостница.

Гемостаз электрокаутером.

Проведена мобилизация краёв раны в вертикальном направлении для углубления преддверия; образовалась рана в виде ромба с большей вертикальной диагональю.

Произведено ушивание раны слизистой в вертикальном направлении.

При невозможности соединить наглухо края слизистой по переходной под шов накладывается гемостатическая губка, над ней накладывается лигатура.

Швы накладывают из рассасывающегося материала.

5. Под двусторонней инфраорбитальной анестезией 2% раствором Лидокаина произведено иссечение тяжа уздечки в вертикальном направлении, в этом же направлении на эту длину рассечена надкостница.

Гемостаз электрокаутером.

Далее проводят разрезы слизистой по краям раны под углом 20 градусов на длину срединной раны, образовавшейся от иссечения тяжа, углы лоскутов берутся на лигатуру.

Нижний угол над 1.1 зубом, верхний влево; углообразные лоскуты отсепааровываются в слое подслизистой на ширину величины дополнительных разрезов и лоскуты меняются местами, то есть углы на лигатурах перемещают на место дублёра.

Раны ушиваются наглухо швами.

### **СИТУАЦИОННАЯ ЗАДАЧА 55 [K002879]**

1. Абсцедирующий фурункул верхней губы слева.
2. Больной показано экстренное госпитальное хирургическое лечение в условиях гнойного отделения челюстно-лицевого стационара.

3. Необходимые методы обследования по Стандарту:

Рентгенография органов грудной клетки.

Общий анализ крови и мочи.

Кровь на RW и гепатиты, сахар.

Биохимический анализ крови.

Антибиотикограмма экссудата, полученного при хирургическом вмешательстве.

Консультация врача-терапевта.

ОПТГ.

4. Стандарт лечения больной:

Хирургическое местно – вскрытие абсцесса верхней губы слева под местным обезболиванием; ежедневные перевязки с учётом хода раневого процесса.

Медикаментозное общее: дезинтоксикационное, антибактериальное с учётом антибиотикограммы, десенсибилизирующее, симптоматическое.

Физиотерапевтическое: УФО, магнитолазер.

5. Возможные осложнения:

Гландулярный хейлит.

Генерализация процесса: сепсис.

Тромбоз кавернозного синуса.

Бактериальная пневмония.

### **СИТУАЦИОННАЯ ЗАДАЧА 56 [K002880]**

1. Карбункул в области подбородка справа.
2. Дополнительные методы обследования:

ОПТГ;

общие анализы крови (+ RW, ВИЧ) и мочи;

биохимический анализ крови (СРП, сахар);  
микробиологическое исследование экссудата;  
рентгенограмма органов грудной клетки.

3. Нозологии:

1. Актиномикоз.
2. Обострение хронического остеомиелита нижней челюсти.
3. Одонтогенный абсцесс.

4. Карбункул подбородка справа.

Основания:

несколько гнойно-некротический стержень;  
отсутствие симптомов болезни зубов и кости нижней челюсти;  
симптомы интоксикации;  
отсутствие патологических изменений на ОПТГ;  
наличие гнойной капли из одного гнойно-некротического стержня.

5. Показано экстренное хирургическое лечение в условиях челюстно-лицевого отделения стационара – вскрытие и дренирование гнойно-некротического очага на коже подбородка под местным обезболиванием, полученный экссудат направить на микробиологическое исследование для получения антибиотикограммы. Ежедневное ведение гнойной раны согласно раневому процессу, физиотерапия. Медикаментозное лечение: антибактериальное, десенсибилизирующее, поливитамины.

### **СИТУАЦИОННАЯ ЗАДАЧА 57 [K002881]**

1. Базалиома кожи подглазничной области справа.

2. Направить к врачу-онкологу-стоматологу для проведения цитологического исследования соскоба с новообразования с целью верификации диагноза.

3. Варианты лечения:

1. Хирургический метод – иссечение новообразования в пределах здоровых тканей с пластикой местными тканями под местным обезболиванием в условиях операционной стоматологической поликлиники.

Операционный материал направляется в онкологическое учреждение на патогистологическое исследование (ПГИ – эксцизионная биопсия).

2. По результатам цитологического исследования (базалиома) – лучевое лечение: близкофокусная рентгенотерапия, которая назначается врачом-радиологом



онкологического учреждения.

4. Дополнительные методы обследования:

- флюорография.
- общий анализ крови, мочи. Кровь на RW, ВИЧ, гепатиты.
- ЭКГ и заключение врача-терапевта участкового о возможности проведения специализированного лечения.

5. Нуждается. После вышеописанного лечения она будет входить в 3 группу диспансеризации онкостоматологических больных. Диспансерное наблюдение этой больной будет проводить врач-онколог.

### **СИТУАЦИОННАЯ ЗАДАЧА 58 [K002882]**

1. Остеофлегмона подчелюстного пространства справа.

2. Больному показано экстренное хирургическое вмешательство – вскрытие флегмоны и удаление 4.8 зуба под комбинированным обезболиванием в условиях челюстно-лицевого стационара; медикаментозное лечение: антибактериальное с учётом антибиотикограммы, десенсибилизирующее, симптоматическое; физиотерапевтическое местное лечение.

3. Дифференцируют с заболеваниями:

- аденофлегмона;
- одонтогенная флегмона;
- субмандибулит;
- опухоль поднижнечелюстной слюнной железы справа.

4. Разрез кожи проводят параллельно и ниже края нижней челюсти, чтобы не повредить краевую веточку лицевого нерва, длиной 6-7 см (на ширину инфильтрата).

Послойно и на эту же величину рассекают далее подкожную клетчатку, подкожную мышцу шеи, поверхностный листок собственной фасции.

При необходимости (встречается на пути) перевязываются и пересекаются лицевые артерия и вена.

Тупо (тупым зажимом) по внутренней поверхности тела нижней челюсти проходят в подчелюстной треугольник.

Получают до 2-4 кубических см гноя, который берут на микробиологическое исследование.

Рану струйно промывают 0,06% раствором Хлоргексидина биглюконата, дренируют трубочным дренажом.

Накладывают повязку с гипертоническим раствором.

5. Осложнения вскрытия флегмоны:

1. Парез краевой веточки лицевого нерва.
2. Формирование слюнного свища.
3. Оставление инородного тела (например, резинового дренажа).

#### **СИТУАЦИОННАЯ ЗАДАЧА 59 [K002883]**

1. Хронический кортикальный остеомиелит нёбной кости.

2. Больному показано экстренное хирургическое лечение – операция секвестрэктомия в условиях хирургического кабинета стоматологической поликлиники.

3. Необходимые методы обследования по Стандарту:

- флюорография;
- общий анализ крови и мочи;
- кровь на RW и гепатиты, сахар;
- биохимический анализ крови;
- ЭКГ;
- консультация врача-терапевта участкового;
- ОПТГ.

4. Учитывая подвижность секвестра (этап отделения), операция секвестрэктомии проводится под аппликационным обезболиванием Лидоксором.

Далее при помощи тупого зажима фиксируется секвестр и извлекается плавными движениями книзу и вперёд.

Туалет раны 0,06% раствором Хлоргексидина биглюконата.

Возможна (при кровоточивости) тампонада образовавшейся полости гемостатической губкой с антибиотиком (имеющийся официальный препарат).

5. Этапы развития секвестрирующей формы хронического остеомиелита:

1. Формирование секвестра.
2. Демаркация секвестра.
3. Отторжение секвестра.

#### **СИТУАЦИОННАЯ ЗАДАЧА 60 [K002884]**

1. Одонтогенный абсцесс подвисочной ямки. Ретенция 2.8 зуба.

2. На ОПТГ:

- гомогенная завуалированность левой верхнечелюстной пазухи, границы чёткие;

- 1.8 зуб полностью в кости, коронка покрыта кортикальной пластинкой; 2.8 зуб деформированный, сравнительно меньшего размера, расположен вертикально в кости, жевательной поверхностью на уровне альвеолярного гребня;

- горизонтальная резорбция межальвеолярных перегородок;

- остеопороз альвеолярной кости.

3. Нозологии:

1. Повреждения скуловой кости слева.

2. Обострение хронического остеомиелита верхней челюсти слева.

3. Аденофлегмона.

4. Гайморит слева.

4. Одонтогенный абсцесс подвисочной ямки.

1. Наличие ретенированного 2.8 зуба.

2. Классическая картина топки воспаления.

3. Симптомы интоксикации.

4. Наличие патологических изменений на ОПТГ.

5. Получен экссудат при вскрытии абсцесса.

5. Показано экстренное хирургическое лечение в условиях челюстно-лицевого отделения стационара – вскрытие абсцесса внутриротовым доступом – разрез по переходной складке в области 2.7, 2.8 зубов, дренирование подвисочной ямки, полученный экссудат направить на микробиологическое исследование для получения антибиотикограммы. ОУЗ 2.8.

Оперативное лечение проводят под местным инъекционным обезболиванием.

Ежедневное ведение гнойной раны согласно раневому процессу, физиотерапия.

Медикаментозное лечение: антибактериальное, десенсибилизирующее, поливитамины.

### **СИТУАЦИОННАЯ ЗАДАЧА 61 [K002885]**

1. Затруднённое прорезывание 4.8 (ЗПЗМ), осложнённое ретромолярным

периоститом. Ретенция 4.8 зуба.

2. Больной показано экстренное хирургическое лечение под местным обезболиванием – периостотомия, перикоронотомия в условиях хирургического кабинета стоматологической поликлиники.

После стихания острых явлений – плановое оперативное лечение – ОУЗ 4.8 под комбинированным обезболиванием с участием врача-анестезиолога в условиях стационара (корни зуба проецируются на нижнечелюстной канал).

3. Рекомендовано:

при перикоронотомии используем аппарат Сургидрон (хирургическое действие ультразвука на мягкие ткани);

при ОУЗ используем аппарат Пьезотом (ультразвуковая остеотомия).

4. Дополнительные методы обследования:

- флюорография;

- общий анализ крови, мочи. Кровь на RW, ВИЧ, гепатиты;

- ЭКГ и заключение врача-терапевта участкового о возможности проведения специализированного лечения;

- конусно-лучевая томография челюстей (область 4.8 зубочелюстного сегмента).

5. 4.8 зуб прямоугольной формы с двумя корнями расположен в теле нижней челюсти; жевательные бугры на уровне гребня альвеолярного отростка, медиальный край коронки почти упирается в шейку 4.7 зуба; верхушки корней проецируются на нижнечелюстной канал. Такое положение 4.8 зуба даёт право на заключение о его ретенции.

### **СИТУАЦИОННАЯ ЗАДАЧА 62 [K003516]**

1. Диагноз «Частичное отсутствие зубов (частичная вторичная адентия) верхней и нижней челюсти (1 класс по Кеннеди)». Хронический генерализованный пародонтит лёгкой степени.

2. Задачи ортопедического лечения:

- шинировать оставшиеся зубы несъёмными зубными протезами;

- восстановить целостность зубных рядов верхней и нижней челюсти с помощью съёмных протезов;

- нормализовать высоту нижнего отдела лица.

3. План ортопедического лечения:

- изготовить шинирующие коронки и мостовидный протез с эстетической облицовкой с опорой на 1.3, 1.2, 1.1, 2.1, 2.2, 2.3 зубы и 4.2, 4.3, 4.4, 3.2, 3.3, 3.4 зубы;

- изготовить бюгельный протез на верхнюю челюсть;

- изготовить бюгельный протез на нижнюю челюсть.

#### 4. План терапевтического лечения:

- санировать полость рта;

- провести лечение пародонта сохранившихся зубов;

- провести ревизию корневых каналов 1.2, 4.2, 4.4 зубов;

- определить ИРОПЗ опорных зубов, показания к изготовлению штифтовых культевых вкладок.

#### 5. Отсутствие зубов в боковых отделах зубных рядов.

### **СИТУАЦИОННАЯ ЗАДАЧА 63 [K003517]**

1. Диагноз «частичное отсутствие зубов нижней челюсти (1 класс по Кеннеди), повышенное стирание зубов (генерализованная форма), хронический генерализованный пародонтит лёгкой степени, снижение высоты нижнего отдела лица ~ 2 мм».

#### 2. Задачи ортопедического лечения:

- восстановить целостность зубного ряда нижней челюсти;

- нормализовать высоту нижнего отдела лица в состоянии центрального соотношения;

- обеспечить защиту от функциональной перегрузки, оставшихся зубов.

#### 3. План ортопедического лечения.

- изготовить цельнолитые коронки с эстетической облицовкой на 3.1, 3.2, 3.3, 3.4, 4.1, 4.2, 4.3, 4.4 зубы;

- дентальная имплантация в проекции 3.5; 3.6; 3.7; 4.5; 4.6; 4.7 зубов;

- изготовить коронки на имплантатах 3.5; 3.6; 3.7; 4.5; 4.6; 4.7 зубов.

#### 4. План ортопедического лечения (альтернативный).

- изготовить цельнолитые коронки с эстетической облицовкой на 3.1, 3.2, 3.3, 3.4, 4.1, 4.2, 4.3, 4.4 зубы;

- изготовить съёмный протез при частичном отсутствии зубов на нижнюю челюсть.

#### 5. План терапевтического лечения:

- профессиональная гигиена полости рта;
- удалить остаточный корень 4.8 зуба;
- эндодонтическая ревизия 4.4, 3.4 зубов и их пломбирование.

### **СИТУАЦИОННАЯ ЗАДАЧА 64 [K003518]**

1. Диагноз «дефект коронковой части 1.1 и 2.1 зубов. Частичное вторичное отсутствие зубов на нижней челюсти (III класс Кеннеди)».

2. Задачи ортопедического лечения:

- восстановить эстетику и функцию 1.1 и 2.1 зубов;
- восстановить целостность зубного ряда нижней челюсти.

3. План ортопедического лечения:

- восстановить 1.1, 2.1 зубы культевыми вкладками со штифтом;
- изготовить эстетические конструкции (металлокерамические или керамические коронки) на 1.1, 2.1 зубы;
- изготовить коронку на имплантате в области 3.6 зуба.

4. План хирургического лечения:

- установить имплантат в области отсутствующего 3.6 зуба, на основании ОПТГ и компьютерной томографии.

5. Оптимальная глубина распломбировки и подготовки канала для изготовления штифтовой конструкции на  $\frac{2}{3}$  длины канала корня зуба.

### **СИТУАЦИОННАЯ ЗАДАЧА 65 [K003519]**

1. Диагноз «Частичное отсутствие зубов (частичная вторичная адентия) обеих челюстей. Нижняя челюсть – II класс по Кеннеди, верхняя челюсть – III класс по Кеннеди. Хронический генерализованный пародонтит средней степени тяжести. Деформация зубных рядов (феномен Попова-Годона, зубоальвеолярное удлинение) 3.1, 3.2, 4.1 зубов. Множественный кариес».

2. Задачи ортопедического лечения:

- нормализовать высоту нижнего отдела лица;
- нормализация окклюзионной плоскости;
- восстановить целостность зубных рядов верхней и нижней челюсти;
- обеспечить защиту от функциональной перегрузки, оставшихся зубов.

3. План ортопедического лечения.

- изготовить несъёмные шинирующие конструкции (коронки и мостовидные протезы) с опорами на 1.4, 1.3, 1.2, 1.1, 2.1, 2.2, 2.3; 3.3, 3.2, 3.1, 4.1, 4.2, 4.3 зубы, коронки на 1.7, 2.7, 3.7 зубы;

- изготовить съёмные протезы при частичном отсутствии зубов на верхнюю и нижнюю челюсти.

4. План хирургического лечения. Удалить корни 1.6, 2.5, 3.5, 3.8 зубов.

5. План терапевтического лечения:

- санировать полость рта;

- провести лечение пародонта сохранившихся зубов.

### **СИТУАЦИОННАЯ ЗАДАЧА 66 [K003520]**

1. Диагноз «Полное отсутствие зубов (полная вторичная адентия) на верхней челюсти, частичное отсутствие зубов (частичная вторичная адентия) на нижней челюсти. Пародонтит средней степени тяжести».

2. Задачи ортопедического лечения:

- восстановить высоту нижнего отдела лица;

- шинировать 4.4; 4.3; 4.2; 4.1; 3.1; 3.2; 3.3 зубы;

- восстановить жевательную, фонетическую функции, эстетику.

3. План ортопедического лечения:

- изготовить несъёмную шинирующую конструкцию (цельнолитые коронки с эстетической облицовкой) на 4.4; 4.3; 4.2; 4.1; 3.1; 3.2; 3.3 зубы;

- изготовить съёмный протез при частичном отсутствии зубов на нижнюю челюсть;

- изготовить полный съёмный пластиночный протез на верхнюю челюсть.

4. План терапевтического лечения:

- санировать полость рта;

- провести лечение пародонта сохранившихся зубов;

- оздоровить слизистую оболочку протезного ложа перед ортопедическим лечением.

5. Пробы Гербста.

### **СИТУАЦИОННАЯ ЗАДАЧА 67 [K003521]**

1. Диагноз «Частичное отсутствие зубов (частичная вторичная адентия) на верхней

челюсти III по Кеннеди. Полное отсутствие зубов (полная вторичная адентия) на нижней челюсти».

2. Задачи ортопедического лечения. Восстановить жевательную, фонетическую и эстетическую функции.

3. Изготовить съёмный протез при полном отсутствии зубов на нижнюю челюсть.

4. Использование дентальных имплантатов для улучшения фиксации протезов на беззубой челюсти.

5. Компьютерная томография.

### **СИТУАЦИОННАЯ ЗАДАЧА 68 [K003522]**

1. Полное отсутствие зубов (полная вторичная адентия) на верхней челюсти. Частичное отсутствие зубов (частичная вторичная адентия на нижней челюсти, III класс по Кеннеди). Хронический периодонтит 4.6 зуба. Глубокий кариес (кариес дентина) 4.5 зуба.

2. Задачи ортопедического лечения:

- восстановить функцию жевания, фонетику и эстетику;
- восстановить высоту нижнего отдела лица.

3. План ортопедического лечения:

- консультация врача-хирурга-имплантолога с целью возможности установки имплантата в проекции 4.6 зуба;
- изготовить коронку на имплантате в проекции 4.6 зуба;
- изготовить полный съёмный протез на верхнюю челюсть.

4. План терапевтического лечения:

- лечение кариеса 4.5 зуба.

5. План хирургического лечения:

- удаление 4.6 зуба; установка имплантата.

### **СИТУАЦИОННАЯ ЗАДАЧА 69 [K003523]**

1. Диагноз «Частичное отсутствие зуба на нижней челюсти. Дефекты коронковых частей 1.6, 2.6, 3.7 зубов.»

2. Задачи ортопедического лечения:

- восстановить анатомическую форму 1.6, 2.6, 3.7 зубов;
- восстановить целостность зубного ряда нижней челюсти.



### 3. План ортопедического лечения:

- направить на консультацию к врачу-хирургу-имплантологу по поводу имплантации в области 4.6 зуба;
- направить на эндодонтическое лечение 1.6, 2.6, 3.7 зубов;
- изготовить культевые штифтовые вкладки на 1.6, 2.6, 3.7 зубы;
- изготовить цельнолитые коронки с керамической облицовкой на 1.6, 2.6, 3.7 зубы.
- изготовить коронку на имплантате в области 4.6 зуба.

### 4. План терапевтического лечения:

- провести эндодонтическое лечение 1.6, 2.6, 3.7 зубов.

### 5. План хирургического лечения:

- после консультации врача-хирурга-имплантолога, при отсутствии противопоказаний, установка имплантата в области удалённого 4.6 зуба.

## **СИТУАЦИОННАЯ ЗАДАЧА 70 [K003524]**

1. Диагноз «полное отсутствие зубов на верхней и нижней челюсти».

2. Задачи ортопедического лечения:

- восстановить функцию жевания, фонетику и эстетику при полном отсутствии зубов;
- нормализовать высоту нижнего отдела лица.

3. Получение анатомических оттисков с обеих челюстей; припасовка индивидуальных ложек с использованием проб Гербста, получение функциональных оттисков; определение центрального соотношения челюстей; проверка конструкции протезов; припасовка и наложение протезов в полости рта; проведение коррекции протезов.

4. Снижение высоты нижнего отдела лица.

5. Фаза возбуждения. Фаза частичного торможения. Фаза полного торможения.

## **СИТУАЦИОННАЯ ЗАДАЧА 71 [K003525]**

1. Диагноз «Дефект коронки 2.4, 2.5 зубов, кариес дентина. Зубоальвеолярное удлинение (Феномен Попова-Годона) в области 3.5 зуба».

2. Восстановить анатомию и функцию 2.4, 2.5 зубов. Нормализовать окклюзионную плоскость.

3. План терапевтического лечения:

- провести депульпирование 3.5 зуба, с укорочением его коронковой части;
- провести ревизию корневых каналов 2.4, 2.5 зубов и их пломбирование.

4. План ортопедического лечения:

- восстановить 2.4, 2.5 зубы штифтовыми культевыми вкладками;
- изготовить цельнолитые коронки с эстетической облицовкой на 2.4, 2.5, 3.5 зубы.

5. Причиной зубоальвеолярного удлинения зубов является разрушение либо отсутствие зубов-антагонистов.

### **СИТУАЦИОННАЯ ЗАДАЧА 72 [К003526]**

1. Диагноз «частичное отсутствие зубов на нижней челюсти (третий класс по Кеннеди), феномен Попова-Годона в области 2.5, 2.6 зубов (вертикальная форма), 3.4, 3.7 (горизонтальная форма), кариес дентина 2.5, 3.7, 4.3, 4.7 зубов».

2. Задачи ортопедического лечения:

- восстановить целостность зубного ряда на нижней челюсти;
- нормализовать окклюзионную плоскость.

3. План ортопедического лечения:

- изготовить металлокерамические коронки на 2.5, 2.6 зубы, (предварительно зубы депульпировать в связи с деформацией зубных рядов);
- изготовить металлокерамические коронки на 3.4, 3.7 зубы (предварительно зубы депульпировать – конвергенция зубов в сторону дефекта зубного ряда);
- имплантация в области 3.5, 3.6 зубов с последующим протезированием.

4. Депульпация 2.5, 2.6, 3.4, 3.7 зубов. Лечение кариеса 4.7, 4.3 зубов.

5. Причина возникновения деформации в данном случае это отсутствие своевременного протезирования.

### **СИТУАЦИОННАЯ ЗАДАЧА 73 [К003527]**

1. Диагноз «Частичное отсутствие зубов (частичная вторичная адентия) на нижней челюсти. Дефекты коронковых частей 1.6, 2.6, 4.7 зубов».

2. Задачи ортопедического лечения:

- восстановить анатомическую форму 1.6, 2.6, 4.7 зубов;
- восстановить целостность зубного ряда нижней челюсти.

3. План ортопедического лечения:

- направить на консультацию к врачу-хирургу-имплантологу по поводу

имплантации в области отсутствующего 3.6 зуба;

- направить на эндодонтическое лечение 1.6, 2.6, 4.7 зубов;
- изготовить культевые штифтовые вкладки на 1.6, 2.6, 4.7 зубы;
- изготовить цельнолитые коронки с керамической облицовкой на 1.6, 2.6, 4.7 зубы;
- изготовить коронку на имплантате в области отсутствующего зуба 3.6.

4. План терапевтического лечения:

- провести эндодонтическое лечение 1.6, 2.6, 4.7 зубов.

5. План хирургического лечения:

- после проведения клинических и дополнительных методов обследования (диагностические модели, ОПТГ, компьютерная томография и др.);
- установить имплантат на уровне 3.6 зуба.

#### **СИТУАЦИОННАЯ ЗАДАЧА 74 [K003528]**

1. Диагноз «Частичное отсутствие зубов (частичная вторичная адентия) на верхней челюсти. Дефекты коронковых частей 1.6, 3.6, 4.7 зубов».

2. Задачи ортопедического лечения:

- восстановить анатомическую форму 1.6, 3.6, 4.7 зубов;
- восстановить целостность зубного ряда верхней челюсти.

3. План ортопедического лечения:

- направить на консультацию к врачу-хирургу-имплантологу по поводу имплантации в области отсутствующего 2.6 зуба;
- направить на эндодонтическое лечение 1.6, 3.6, 4.7 зубов;
- изготовить культевые штифтовые вкладки на 1.6, 3.6, 4.7 зубы;
- изготовить цельнолитые коронки с керамической облицовкой на 1.6, 2.6, 4.7 зубы;
- изготовить коронку на имплантате в области отсутствующего 2.6 зуба.

4. План терапевтического лечения:

- провести эндодонтическое лечение 1.6, 3.6, 4.7 зубов.

5. План хирургического лечения.

- при отсутствии противопоказаний установить имплантат в области 2.6 зуба.

### **СИТУАЦИОННАЯ ЗАДАЧА 75 [K003529]**

1. Диагноз «дефект твёрдых тканей 3.6, 3.7 зубов».
2. Задачи ортопедического лечения:
  - восстановить анатомию и функцию 3.6, 3.7 зубов.
3. План ортопедического лечения:
  - восстановить анатомическую форму 3.6, 3.7 зубов керамическими вкладками с восстановлением апроксимальных контактов.
4. План пародонтологического лечения:
  - провести лечение пародонта 3.6, 3.7 зубов.
5. Возможной причиной патологии пародонта 3.6, 3.7 зубов явилось разрушение коронки зубов и травма десны пищевым комком из-за отсутствия апроксимальных контактов.

### **СИТУАЦИОННАЯ ЗАДАЧА 76 [K003530]**

1. Изменение цвета (дисколорит) 1.2, 1.1, 2.1, 2.2 зубов.
2. Задачи ортопедического лечения:
  - восстановить цвет и анатомию 1.2, 1.1, 2.1, 2.2 зубов;
3. План ортопедического лечения:
  - изготовить керамические виниры на 1.2, 1.1, 2.1, 2.2 зубы.
4. План терапевтического лечения:
  - профессиональная гигиена.
5. Выверяем окклюзионные контакты в центральной, передней и боковых (левой и правой) окклюзиях с помощью артикуляционной бумаги и фольги, толщиной 8-200 мкр.

### **СИТУАЦИОННАЯ ЗАДАЧА 77 [K003531]**

1. Диагноз «Дефект коронковой части 1.1 и 1.2 зубов. Частичное вторичное отсутствие зубов на нижней челюсти (III класс Кеннеди)».
2. Задачи ортопедического лечения:
  - восстановить анатомию и функцию 1.1, 1.2 зубов;
  - восстановить целостность зубного ряда нижней челюсти.
3. План ортопедического лечения:
  - изготовить штифтовые культевые вкладки на 1.1 и 1.2 зубы;

- изготовить коронки с эстетической облицовкой на 1.1 и 1.2 зубы;
- изготовить коронку на имплантате в области отсутствующего 3.5 зуба.

#### 4. План имплантологического лечения:

- при отсутствии противопоказаний установить имплантат в области отсутствующего 3.5 зуба.

5. При изготовлении штифтовой конструкции корневой канал оптимально распломбировать на  $\frac{2}{3}$  длины корня зуба, что создает лучшие условия для механической ретенции, с точки зрения биомеханики, обеспечивая длительный срок пользования протезом.

### **СИТУАЦИОННАЯ ЗАДАЧА 78 [K003532]**

1. Диагноз «Дефект коронковой части 3.4 зуба. Частичное отсутствие зубов на верхней и нижней челюсти (II класс Кеннеди)».

#### 2. Задачи ортопедического лечения.

- восстановить 3.4 зуб;
- восстановить целостность зубного ряда нижней челюсти.

#### 3. План ортопедического лечения:

- изготовить штифтовую культевую вкладку на 3.4 зубы;
- изготовить коронку с эстетической облицовкой на 3.4 зуб;
- изготовить коронки на имплантатах в области отсутствующих 4.6, 4.7 зубов.

#### 4. План имплантологического лечения:

- осмотр полости рта;
- провести дополнительные методы исследования (диагностические модели, ОПТГ, компьютерная томография);
- установить имплантат в области отсутствующих 4.6, 4.7 зубов.

5. Культевая штифтовая вкладка, погружаясь на  $\frac{2}{3}$  в канал корня зуба, создает лучшие условия для механической ретенции, с точки зрения биомеханики, обеспечивая длительный срок пользования протезом.

### **СИТУАЦИОННАЯ ЗАДАЧА 79 [K003533]**

1. Диагноз «Частичное отсутствие зубов (частичная вторичная адентия) на верхней и нижней челюсти (I класс по Кеннеди). Частичный дефект коронковой части 3.5, 4.4 зуба. Полный дефект коронковой части 4.8 зуба».

#### 2. Задачи ортопедического лечения:

- восстановить целостность зубного ряда нижней челюсти;
- восстановить функцию жевания, фонетику и эстетику зубных рядов.

3. План ортопедического лечения:

- изготовить цельнолитую штифтовую культевую вкладку на 4.4 зуб;
- изготовить металлокерамические коронки на 3.5, 4.4 зубы;
- изготовить съёмный протез при частичном отсутствии зубов.

4. План терапевтического лечения:

- восстановить коронку 3.5 зуба композитным материалом с использованием штифтовой конструкции.

- провести эндодонтическое лечение (ревизию корневого канала) 4.4 зуба.

5. План хирургического лечения:

- удалить корни 4.8 зуба.

**СИТУАЦИОННАЯ ЗАДАЧА 80 [K003534]**

1. Диагноз «частичное отсутствие зубов (частичная вторичная адентия) на верхней челюсти (III класс по Кеннеди)».

2. Задачи ортопедического лечения:

- восстановить анатомическую форму зубов в боковом отделе зубного ряда верхней челюсти;

- восстановить зубной ряд верхней челюсти с помощью несъёмного зубного протеза.

3. План ортопедического лечения:

- изготовить штифтовые культевые вкладки на 1.5, 1.7 зубы;
- изготовить цельнолитые мостовидные протезы с эстетической облицовкой с опорами на 1.7, 1.5 зубы.

4. План терапевтического лечения:

- ревизия корневых каналов (эндодонтическое лечение) 1.5, 1.7 зубов.

5. ИРОПЗ 70 % и более, отсутствие патологических изменений в периапикальных тканях, здоровые ткани корня зуба.

**СИТУАЦИОННАЯ ЗАДАЧА 81 [K003535]**

1. Диагноз «частичное отсутствие зубов (частичная вторичная адентия) на верхней и нижней челюсти (III класс по Кеннеди)».

2. Задачи ортопедического лечения:

- восстановить анатомическую форму зубов в боковых отделах зубных рядов;
- восстановить зубные ряды верхней и нижней челюстей с помощью несъёмных зубных протезов.

3. План ортопедического лечения:

- изготовить штифтовые культевые вкладки на 2.5, 2.7, 3.5, 3.7 зубы;
- изготовить цельнолитые мостовидные протезы с эстетической облицовкой с опорами на 2.5, 2.7, 3.5, 3.7 зубы.

4. План терапевтического лечения:

- ревизия корневых каналов (эндодонтическое лечение) 2.5, 3.7 зубов.

5. ИРОПЗ 70 % и более, отсутствие патологических изменений в периапикальных тканях, здоровые ткани корня зуба.

### **СИТУАЦИОННАЯ ЗАДАЧА 82 [К003536]**

1. Диагноз «Частичное вторичное отсутствие зубов на верхней и нижней челюстях. Дефект зубного ряда на нижней и верхней челюсти 3 класс по Кеннеди. Дефект коронки 1.4, 1.7 зубов. Кариес дентина 2.3, 2.5, 2.7, 3.7, 4.1 зубов».

2. План пародонтологического лечения:

- профессиональная гигиена полости рта.

3. План ортопедического лечения:

- восстановить культю 1.4, 1.7 зуба литой культевой штифтовой вкладкой;
- восстановить объём и форму 1.4, 1.7 зуба цельнокерамической или металлокерамической коронкой;
- изготовить цельнокерамическую или металлокерамическую коронку с опорой на внутрикостный дентальный имплантат в области отсутствующего 2.6 зуба;
- восстановить целостность зубного ряда нижней челюсти с помощью бюгельного протеза.

4. План подготовки полости рта к ортопедическому лечению:

- планирование и проведение операции дентальной имплантация в области отсутствующего 2.6 зуба.

5. План терапевтического лечения:

- провести реставрацию 2.3, 2.5, 2.7, 3.7, 4.1 зубов;

- провести эндодонтическое лечение 1.7 зуба.

### **СИТУАЦИОННАЯ ЗАДАЧА 83 [K003537]**

1. Диагноз «Частичное вторичное отсутствие зубов на верхней челюсти, осложненное хроническим генерализованным пародонтитом средней степени тяжести. Дефект зубного ряда на верхней челюсти 1 класс по Кеннеди. Дефект коронки 2.3, 1.5 зубов. Кариес дентина 3.3, 4.5 зубов».

2. Задачи ортопедического лечения:

- восстановить целостность зубного ряда верхней челюсти с помощью полного съёмного протеза;

- нормализовать окклюзионные взаимоотношения челюстей.

3. План пародонтологического лечения:

- профессиональная гигиена полости рта.

4. План хирургического лечения:

- удаление корней 1.5, 2.3 зубов.

5. План терапевтического лечения:

- провести реставрацию 3.3, 4.5 зубов.

### **СИТУАЦИОННАЯ ЗАДАЧА 84 [K003538]**

1. Диагноз «частичное отсутствие зубов (частичная вторичная адентия) верхней и нижней челюсти (I класс по Кеннеди), осложнённая хроническим генерализованным пародонтитом».

2. Задачи ортопедического лечения:

- восстановить целостность зубных рядов верхней и нижней челюстей;

- нормализовать окклюзионные взаимоотношения;

- нормализовать высоту нижнего отдела лица в состоянии центрального соотношения;

- оптимизировать фиксацию протеза верхней челюсти и нижней челюсти.

3. План ортопедического лечения:

- снять все искусственные коронки с 1.3, 2.3 зубов, штампованно-паяный мостовидный протез 4.2, 4.3, 4.4, 3.2, 3.3 зубов;

- изготовить эстетические цельнолитые коронки на 1.3, 2.3, 4.2, 4.3, 4.4 зубы;

- изготовить индивидуальные ложки на верхнюю и нижнюю челюсти;



- снять функциональные оттиски.

Обоснование выбора конструкции протезов:

- целесообразность выбора данной конструкции заключается в том, что границы съемных пластиночных протезов на верхнюю и нижнюю челюсти будут построены как при полном отсутствии зубов, что способствует функциональной присасываемости и улучшению фиксации протезов, цельнолитой металлический базис съёмного протеза на верхней челюсти в свою очередь увеличит прочность базиса протеза.

4. План хирургического лечения:

- удалить 3.3, 3.2 зубы.

5. План терапевтического лечения:

- депульпировать опорные 1.3, 2.3, 4.2, 4.3, 4.4 зубы.

### **СИТУАЦИОННАЯ ЗАДАЧА 85 [K003539]**

1. Диагноз «Частичное отсутствие зубов (частичная вторичная адентия) верхней и нижней челюсти (I класс по Кеннеди), осложнённая хроническим генерализованным пародонтитом. Полный дефект коронок 2.2, 2.7, 4.7 зубов».

2. Задачи ортопедического лечения:

- восстановить целостность зубных рядов верхней и нижней челюсти;
- нормализовать окклюзионные соотношения зубов верхней и нижней челюстей;
- нормализовать высоту нижнего отдела лица;
- обеспечить защиту опорных зубов от функциональной перегрузки.

3. План ортопедического лечения:

- изготовить цельнолитой мостовидный протез с эстетической облицовкой на нижней челюсти с опорами на 4.4, 4.3, 4.2, 3.2, 3.3, 3.4, 3.5 зубы;
- изготовить цельнолитой мостовидный протез с эстетической облицовкой на нижней челюсти с опорами на 1.4, 1.3, 1.1, 2.1, 2.3.2.4, 2.5 зубы;
- изготовить цельнолитую искусственную коронку на 1.7 зуб;
- закончить ортопедическое лечение изготовлением бюгельных протезов на верхнюю и нижнюю челюсти.

4. План терапевтического лечения:

- санировать полость рта;
- провести эндодонтическое лечение всех зубов под опору искусственными коронками 1.7, 1.4, 1.3, 1.1, 2.1, 2.3, 2.4, 2.5, 3.5, 3.4, 3.3, 3.2, 4.2, 4.3, 4.4.

5. План хирургического лечения:

- удалить корни 2.2, 2.7, 4.7 зубов.

### **СИТУАЦИОННАЯ ЗАДАЧА 86 [K003540]**

1. Диагноз «1.1, 2.1 - перелом резцов верхней челюсти».

2. Задачи ортопедического лечения:

- восстановить анатомическую форму, размер, цвет передних зубов верхней челюсти;
- обеспечить максимально эстетичность и долговечность изготавливаемых конструкций.

3. План ортопедического лечения:

- изготовить съёмный имедиат-протез на верхнюю челюсть с замещением сломанных 1.1, 2.1 зубов;
- изготовить виниры на 2.2, 1.2 зубы;
- дентальная имплантация в проекции 2.1, 1.1 зубов;
- изготовить эстетичные коронки с опорами на дентальные имплантаты 1.1, 2.1 зубов.

4. План альтернативного ортопедического лечения:

- изготовить мостовидный протез с опорами на 2.3, 2.2, 1.1, 1.2 зубы.

5. Подготовительные этапы к протезированию:

- профессиональная гигиена полости рта;
- экстракция корней 1.1, 1.2 зубов;
- дентальная имплантация в проекции 1.1, 2.1 зубов.

### **СИТУАЦИОННАЯ ЗАДАЧА 87 [K003542]**

1. Изготовление культевой штифтовой вкладки в 3.2 зубе возможно, так как отлом коронки произошёл выше уровня десны до 3 мм, корневого канал запломбирован равномерно на всём протяжении до верхушки, периапикальных изменений не визуализируется.

2. Требования:

- длина корня должна быть больше, чем высота будущей искусственной коронки;
- стенки корня должны иметь достаточную толщину, чтобы противостоять жевательному давлению;

- корень должен быть устойчивым, не поражён кариесом;
- ткани зуба должны находиться выше уровня десны или быть на одном уровне с десной.

### 3. Изготовление культевой штифтовой вкладки и коронки на 3.2 зуб.

- восстановление зуба анкерным или стекловолоконным штифтом и композитным материалом;

- изготовление штифтового зуба.

### 4. КХС (кобальто-хромовый сплав).

СПС (серебряно-палладиевый сплав).

Сплавы золота.

Диоксид циркония.

### 5. Этапы изготовления.

Клинический: подготовка корня (полости зуба), распломбировка корневого канала, изоляция от слюны, снятие оттиска А-силиконовой массой методикой двухслойного одноэтапного оттиска.

Лабораторный: изготовление модели из супергипса. Моделировка вкладки из беззольной пластмассы. Отливка (получение) вкладки (КХС, СПС, сплавы золота, диоксид циркония).

Клинический: припасовка и фиксация на цемент готовой штифтовой культевой вкладки, препарирование зуба, снятие оттиска А-силиконовой массой методикой двуслойного одноэтапного или двухэтапного оттиска.

Лабораторный: изготовление искусственной коронки.

Клинический: припасовка и фиксация искусственной коронки.

## **СИТУАЦИОННАЯ ЗАДАЧА 88 [K003543]**

1. Диагноз «частичное отсутствие зубов на верхней челюсти (I класс I подкласс по Кеннеди) и нижней челюсти (IV тип атрофии по Курляндскому)».

### 2. Задачи ортопедического лечения:

- восстановить целостность зубного ряда верхней челюсти с помощью съёмного пластиночного протеза при полном отсутствии зубов;

- восстановить целостность зубного ряда нижней челюсти с помощью съёмного пластиночного протеза при полном отсутствии зубов;

- нормализовать высоту нижнего отдела лица в состоянии центрального соотношения;

- обеспечить правильную адаптацию пациента к съёмным протезам при полном отсутствии зубов.

3. Удалить корни 1.5, 1.4, 2.1 зубов.

- изготовить съёмный пластиночный имедиат-протез при полном отсутствии зубов на верхнюю челюсть и съёмный пластиночный протез при полном отсутствии зубов на нижнюю челюсть;

- все работы проводить с учётом высоты нижнего отдела лица.

4. Разгружающие оттиски получают без давления или при минимальном давлении оттискной массы на ткани протезного ложа. Разгружающие оттиски можно получить лишь при помощи оттискных масс, обладающих высокой текучестью и не требующих для снятия оттиска большого усилия. К таким массам относятся силиконовые массы низкой вязкости, также для устранения повышенного давления на протезное ложе в индивидуальной оттискной ложке делаются отверстия для оттока излишков оттискного материала, что уменьшает давление, оказываемое им на слизистую оболочку.

5. Фаза возбуждения. Фаза неполного торможения. Фаза полного торможения.

#### **СИТУАЦИОННАЯ ЗАДАЧА 89 [K003544]**

1. Рентгенологическое обследование для исключения перелома.

2. Хроническая форма пульпита в стадии обострения. Острый очаговый пульпит 2.1 зуба К 04.01. Пульпит острый.

3. Витальная экстирпация пульпы зуба, эндодонтическое лечение.

4. Наблюдение рентгенологическим методом до одного года.

5. Атрофический гингивит.

#### **СИТУАЦИОННАЯ ЗАДАЧА 90 [K003545]**

1. Хронический гранулирующий периодонтит. К 04.6 Периапикальный абсцесс со свищом.

2. Рентгенологическое исследование 8.5 зуба.

3. Хронический гангренозный пульпит и другие формы хронического периодонтита.

4. Удаление 8.5 и 8.4 зуба.

5. Возможно образование местной гипоплазии эмали при вовлечении в воспалительный процесс фолликула 4.5 зуба.

#### **СИТУАЦИОННАЯ ЗАДАЧА 91 [K003546]**

1. Острый кандидоз, В.37.00. Острый псевдомембранозный кандидоз.

2. Бактериологический анализ соскоба со спинки языка.
3. При обнаружении в соскобе почкующихся клеток гриба рода *Candida* диагноз: «кандидоз».
4. Увеличение количества дрожжеподобных грибов рода *Candida* возникает при дисбиозе.
5. Местное лечение: обработка рта после приёма пищи 2% раствором соды, мазь Клотримазол. Ограничение пищи, содержащей простые углеводы (кондитерские изделия). Обработку рта продолжать после исчезновения налёта в течение 10-12 дней.

#### **СИТУАЦИОННАЯ ЗАДАЧА 92 [K003549]**

1. Рентгенологическое обследование (ОПТГ).
2. Декомпенсированная форма кариеса, хронический катаральный гингивит.
3. Врач-педиатр, врач-эндокринолог, врач-хирург-стоматолог, врач-ортопед-стоматолог.
4. Обучение уходу за полостью рта, лечение гингивита, лечение кариеса и его осложнений, удаление зубов, не подлежащих терапевтическому лечению, после лечения - рациональное протезирование.
5. Обязательная постановка на диспансерный учёт у врача-стоматолога, осмотр 1 раз в 3-4 месяца, проведение профилактических мероприятий.

#### **СИТУАЦИОННАЯ ЗАДАЧА 93 [K003550]**

1. Внутриротовая прицельная рентгенограмма: 1.1 зуб погружен в лунку, признаков перелома стенок корня не выявлено. Корень зуба не сформирован.
2. Вколоченный вывих 1.1 зуба, S 03.21 Интрузия зуба.
3. Противовоспалительная терапия и динамическое наблюдение за жизнеспособностью пульпы, возможно репрорезывание зуба и апексогенез.
4. При соблюдении тактики лечения прогноз благоприятный.
5. Наблюдение в течение 2 лет с периодическим рентгенологическим исследованием.

#### **СИТУАЦИОННАЯ ЗАДАЧА 94 [K003552]**

1. Выявляется разрушение коронок 5.2, 5.1, 6.1, 6.2 зубов; предварительный диагноз «декомпенсированная форма кариеса».
2. Нарушение течения беременности, характер вскармливания, отсутствие гигиены полости рта, заболевания ребёнка.
3. Кариозные пятна в пришеечной области образуются в местах скопления мягкого

зубного налёта. Циркулярный кариес приводит к осложнениям (отлому коронки).

4. Лечение 5.2, 5.1, 6.1, 6.2 зубов возможно после проведения рентгенологического исследования и оценки состояния периапикальных тканей.

5. Прогноз для постоянных зубов благоприятный, если зачаток не вовлечён в воспалительный процесс.

#### **СИТУАЦИОННАЯ ЗАДАЧА 95 [K003553]**

1. К.02.1, К.02.2 кариес эмали, кариес дентина (средний кариес).

2. Системная гипоплазия эмали, глубокий кариес.

3. Реминерализующая терапия, пломбирование кариозных полостей с использованием СИЦ.

4. К врачу-ортодонту ввиду скученного положения зубов в переднем отделе нижней челюсти.

5. Обучение мамы проведению контролируемой чистки зубов у ребёнка 2 раза в день после приёма пищи, диспансерное наблюдение у врача-стоматолога не менее 3 раз в год.

#### **СИТУАЦИОННАЯ ЗАДАЧА 96 [K003554]**

1. К.04.03 хронический пульпит (хронический фиброзный пульпит).

2. Особенности строения зубов в этом возрасте являются широкие дентинные каналы, несформированная верхушка корня.

3. Хронический гангренозный пульпит, хронический гранулирующий, периодонтит.

4. Рекомендован ампутиационный (при несформированных корнях) метод лечения в условиях общего обезболивания или премедикации.

5. Прогноз благоприятный с последующим диспансерным наблюдением.

#### **СИТУАЦИОННАЯ ЗАДАЧА 97 [K003555]**

1. Значительное разрушение коронок резцов верхней челюсти, свищи в проекции верхушек корней, 5.3, 6.2, 6.3 зубы имеют на фоне меловидных пятен неглубокие дефекты эмали.

2. Поражение квалифицируется как множественный кариес. Наличие свищей на десне у 5.2, 5.1, 6.1 зубов можно расценить как симптом хронического гранулирующего периодонтита. Меловидные пятна с дефектами эмали на 5.3, 6.2, 6.3 зубах – средний кариес.

3. Осмотр с помощью зонда и зеркала, удаление размягчённого дентина, зондирование в глубине полости зуба и поверхности эмали, рентгенологическое

исследование помогут уточнить диагноз.

4. 5.2, 5.1, 6.1 – если на рентгенограмме не выявлены патологические изменения, угрожающие зачаткам постоянных зубов, возможно лечение хронического периодонтита (удаление распада пульпы, медикаментозная обработка канала, пломбирование канала твердеющей пастой, пломба из стеклоиономерного цемента); при угрозе зачаткам зубов показано удаление 5.2, 5.1, 6.1 зубов, изготовление замещающей пластинки с зубами для 5.3, 6.2, 6.3 – удаление размягчённых эмали и дентина, пломбирование стеклоиономерными цементами после курса реминерализующей терапии.

5. Врач-хирург-стоматолог, врач-ортодонт.

#### **СИТУАЦИОННАЯ ЗАДАЧА 98 [K003556]**

1. Заболевание наследственное.

2. К наследственным нарушениям развития зубов.

3. Несовершенный амелогенез («рифлёные зубы»).

4. Врачи-генетики.

5. Для достижения косметического эффекта показано изготовление виниров после завершения формирования корней.

#### **СИТУАЦИОННАЯ ЗАДАЧА 99 [K003557]**

1. Употребление питьевой воды с повышенным содержанием фторидов.

2. С системной гипоплазией эмали, с множественным кариесом в стадии пятна и поверхностным кариесом, с наследственным несовершенным амелогенезом.

3. Первые годы жизни ребёнка.

4. Меловидно-крапчатая форма флюороза.

5. Для достижения косметического эффекта проводятся методы отбеливания и изготовление виниров.

#### **СИТУАЦИОННАЯ ЗАДАЧА 100 [K003558]**

1. Индекс ПМА, ОНI-S, CPITN; рентгенография; анализ крови на сахар; клинический анализ крови.

2. С обострением хронического катарального гингивита, с гингивитом при заболеваниях крови, с обострением хронического гипертрофического гингивита («юношеский гингивит»), с пародонтитом.

3. K.05.12 хронический гингивит (обострение хронического гипертрофического гингивита).

4. План местного лечения: обучение гигиене полости рта, профессиональная гигиена полости рта, антисептическая обработка, лечебные повязки с противовоспалительными мазями, склерозирующая терапия, физиотерапия.

5. Необходима консультация врача-ортодонта, врача-педиатра, врача-гинеколога детского, врача-эндокринолога.

### **СИТУАЦИОННАЯ ЗАДАЧА 101 [K003559]**

1. Диагноз «Дефект коронковой части 1.1 и 2.1 зубов. Частичное вторичное отсутствие зубов на нижней челюсти (III класс Кеннеди)».

2. Задачи ортопедического лечения:

- восстановить 1.1, 2.1 зубы культевыми вкладками со штифтом;
- изготовить на 1.1, 2.1 зубы металлокерамические коронки;
- восстановить целостность зубного ряда нижней челюсти.

3. План ортопедического лечения:

- восстановить культы 1.1 и 2.1 зубов культевыми штифтовыми вкладками;
- восстановить анатомическую форму 1.1 и 2.1 зубов цельно-керамическими или металлокерамическими коронками;
- изготовить коронку на имплантате в области 3.6 зуба.

4. План имплантологического лечения:

- осмотр полости рта;
- провести дополнительные методы исследования;
- установить имплантат в области отсутствующего 3.6 зуба на основании ОПТГ и компьютерной томографии.

5. Культевая вкладка со штифтом, погружаясь на  $\frac{2}{3}$  в канал корня зуба. Создаёт лучшие условия для механической ретенции с точки зрения биомеханики, обеспечивая длительный срок пользования протезом.

### **СИТУАЦИОННАЯ ЗАДАЧА 102 [K003560]**

1. Полное отсутствие зубов (полная вторичная адентия) на верхней и нижней челюсти (I тип по Шредеру и I тип по Келлеру).

2. Задачи ортопедического лечения:

- восстановить высоту нижнего отдела лица;
- восстановить жевательную, фонетическую функции, эстетику.



3. Изготовить съёмные пластиночные протезы при полном отсутствии зубов на верхнюю и нижнюю челюсти.

4. Функциональные пробы на верхнюю челюсть:

- 1) Проба – уточнение линии А.
- 2) Проба – широкое открывание рта.
- 3) Проба – вытягивание губ трубочкой.
- 4) Проба – втягивание щёк.

5. Функциональные пробы на нижнюю челюсть:

- 1) Проба – глотание и широкое открывание рта.
- 2) Проба – проведение кончиком языка по красной кайме губ.
- 3) Проба – дотрагивание кончиком языка до щеки при полузакрытом рте.
- 4) Проба – вытягивание языка по направлению к кончику носа.
- 5) Проба – вытягивание губ вперёд.

#### **СИТУАЦИОННАЯ ЗАДАЧА 103 [К003561]**

1. Обострение хронического гранулирующего периодонтита 2.6 зуба.
2. Хронический фиброзный периодонтит в стадии обострения, хронический гранулематозный периодонтит в стадии обострения, острый периостит, остеомиелит.
3. Консультация врача-стоматолога-ортопеда и врача-стоматолога-терапевта для решения вопроса о возможности лечения и восстановления 2.6 зуба. При невозможности консервативного лечения удаление 2.6 зуба.
4. Операция удаления зуба: анестезия, сепарация, наложение щипцов, продвижение щипцов, фиксация щипцов, люксация, тракция, кюретаж.
5. Периостит. Остеомиелит. Абсцесс. Флегмона.

#### **СИТУАЦИОННАЯ ЗАДАЧА 104 [К003562]**

1. Обострение хронического гранулематозного периодонтита 1.4 зуба.
2. Хронический фиброзный периодонтит в стадии обострения, хронический гранулирующий периодонтит в стадии обострения, острый периостит, остеомиелит.
3. Консультация врача-стоматолога-ортопеда и врача-стоматолога-терапевта для решения вопроса о возможности лечения и восстановления 1.4 зуба. При невозможности консервативного лечения удаление 1.4 зуба.

4. Операция удаления зуба: анестезия, сепарация, наложение щипцов, продвижение щипцов, фиксация щипцов, люксация, тракция, кюретаж.

5. Периостит. Остеомиелит. Абсцесс. Флегмона.

#### **СИТУАЦИОННАЯ ЗАДАЧА 105 [K003564]**

1. Острый гнойный периостит верхней челюсти слева.

2. Острый пульпит. Периодонтит. Остеомиелит. Обострение хронического периодонтита.

3. Рентгенография 2.4 зуба. Консультация врача-стоматолога-ортопеда и врача-стоматолога-терапевта для решения вопроса о возможности лечения и восстановления 2.4 зуба. При невозможности консервативного лечения удаление 2.4 зуба.

4. Анестезия, периостотомия, антисептическая обработка, дренирование. Операция удаления зуба: анестезия, сепарация, наложение щипцов, продвижение щипцов, фиксация щипцов, люксация, тракция, кюретаж.

5. Периодонтит. Остеомиелит. Абсцесс. Флегмона. Лимфаденит.

#### **СИТУАЦИОННАЯ ЗАДАЧА 106 [K003565]**

1. Дистопия 3.8 зуба, локализованный пародонтит в области 3.8 и 3.7 зубов.

2. Острый периодонтит, травма.

3. Консультация врача-стоматолога-терапевта по поводу лечения кариеса 3.7 зуба, плановое удаление 3.8 зуба, консультация врача-стоматолога-ортодонта.

4. Консультация врача-стоматолога-ортодонта, удаление 3.8 зуба, кюретаж пародонтального кармана в области 3.7 зуба. Лечение кариеса 3.7 зуба.

5. Во время удаления: кровотечение, перелом корня 3.8 зуба, перелом нижней челюсти, травма нижнечелюстного канала. После удаления: вторичное кровотечение, парестезия, альвеолит, ретромолярный периостит, остеомиелит, абсцесс, флегмона.

#### **СИТУАЦИОННАЯ ЗАДАЧА 107 [K003566]**

1. Дистопия 4.8 зуба, локализованный пародонтит в области 4.8 и 4.7 зубов.

2. Острый периодонтит, травма.

3. Консультация врача-стоматолога-терапевта по поводу лечения кариеса 4.7 зуба, плановое удаление 4.8 зуба, консультация врача-стоматолога-ортодонта.

4. Консультация врача-стоматолога-ортодонта, удаление 4.8 зуба, кюретаж пародонтального кармана в области 4.7 зуба. Лечение кариеса 4.7 зуба.

5. Во время удаления: кровотечение, перелом корня 4.8 зуба, перелом нижней челюсти, травма нижнечелюстного канала. После удаления: вторичное кровотечение,

парестезия, альвеолит, ретромолярный периостит, остеомиелит, абсцесс, флегмона.

#### **СИТУАЦИОННАЯ ЗАДАЧА 108 [K003569]**

1. Луночковое кровотечение в области 1.1 зуба.
2. Консультация врача-терапевта участкового, врача-кардиолога.
3. Кровотечение из мягких тканей, кровотечение из твёрдых тканей.
4. Консультация врача-стоматолога-ортопеда по поводу восстановления целостности зубных рядов, остановка вторичного кровотечения.
5. Гипотензивная терапия, консультация врача-анестезиолога, по возможности удаление зуба с анестезиологическим пособием.

#### **СИТУАЦИОННАЯ ЗАДАЧА 109 [K003570]**

1. Острый край лунки в области 2.4, 2.5 зубов.
2. Альвеолит, верхнечелюстной синусит, ограниченный остеомиелит лунки, незавершённое удаление зуба.
3. Удаление острого края лунки в области 2.4, 2.5 зубов. Консультация врача-стоматолога-ортопеда, восстановление целостности зубных рядов.
4. Консультация врача-анестезиолога. Анестезия местная с премедикацией. Проведение дугообразного разреза. Отслаивание слизисто-надкостничного лоскута. Удаление острого края. Сглаживание неровностей кости фрезой. Наложение швов.
5. Гипертонический криз, кровотечение.

#### **СИТУАЦИОННАЯ ЗАДАЧА 110 [K003577]**

1. Хронически гранулирующий периодонтит 1.1 зуба.
2. Хронический фиброзный периодонтит, хронический гранулематозный периодонтит, хронический остеомиелит, свищи лица и шеи, актиномикоз.
3. Рентгенография 1.1 зуба. Консультация врача-стоматолога-ортопеда и врача-стоматолога-терапевта для решения вопроса о возможности лечения и восстановления 1.1 зуба. При невозможности консервативного лечения удаление 1.1 зуба. Иссечение свищевого хода.
4. Операция удаления зуба: анестезия, сепарация, наложение щипцов, продвижение щипцов, фиксация щипцов, люксация, тракция, кюретаж, гемостаз.
5. Периостит. Остеомиелит. Абсцесс. Флегмона.

#### **СИТУАЦИОННАЯ ЗАДАЧА 111 [K003578]**

1. Хронический гранулирующий периодонтит 3.6 зуба. Подкожная гранулема.

2. Хронический фиброзный периодонтит, хронический гранулематозный периодонтит, хронический остеомиелит, свищи лица и шеи, актиномикоз.

3. Консультация врача-стоматолога-ортопеда и врача-стоматолога-терапевта для решения вопроса о возможности лечения и восстановления зуба. При невозможности консервативного лечения удаление 3.6 зуба. Иссечение свищевого хода.

4. Операция удаления зуба: анестезия, сепарация, наложение щипцов, продвижение щипцов, фиксация щипцов, люксация, тракция, кюретаж, гемостаз.

5. Периостит. Остеомиелит. Абсцесс. Флегмона.

### **СИТУАЦИОННАЯ ЗАДАЧА 112 [K003579]**

1. Альвеолит лунки удалённого 1.3 зуба.

2. Ограниченный остеомиелит лунки.

3. План комплексного лечения:

- рентгенография 1.3 зуба на предмет остатка корня 1.3 зуба;

- лечение альвеолита лунки 1.3 зуба;

- консультация врача-стоматолога-ортопеда на предмет восстановления дефекта зубного ряда.

4. Анестезия, антисептическая обработка лунки, щадящий кюретаж, повторная антисептическая обработка лунки, наложение йодоформной турунды.

5. Периостит, остеомиелит, абсцесс, флегмона, лимфаденит.

### **СИТУАЦИОННАЯ ЗАДАЧА 113 [K003580]**

1. Луночковое кровотечение в области 3.5 зуба.

2. Кровотечение из мягких тканей, кровотечение из твёрдых тканей.

3. Консультация врача-стоматолога-ортопеда по поводу восстановления целостности зубных рядов; остановка вторичного кровотечения - врач стоматолог-хирург.

4. Анестезия, удаление кровяного сгустка, высушивание лунки, определение причины кровотечения, характер и локализацию. Кюретаж, удаление грануляционной ткани. Сближение краёв лунки удалённого зуба при помощи швов либо тугая тампонада йодоформной турундой.

5. Вторичное кровотечение, вторичное отсроченное кровотечение.

### **СИТУАЦИОННАЯ ЗАДАЧА 114 [K003581]**

1. Хронически гранулематозный периодонтит 2.6 зуба.

2. Хронический фиброзный периодонтит, хронический гранулирующий

периодонтит, хронический остеомиелит, свищи лица и шеи, актиномикоз.

3. План комплексного лечения:

- рентгенография 2. 6 зуба;
- консультация врача-стоматолога-ортопеда и врача-стоматолога-терапевта для решения вопроса о возможности лечения и восстановления зуба;
- при невозможности консервативного лечения удаление 2.6 зуба.

4. Операция удаления зуба: анестезия, сепарация, наложение щипцов, продвижение щипцов, фиксация щипцов, люксация, тракция, кюретаж, гемостаз.

5. Периостит. Остеомиелит. Синусит.

**СИТУАЦИОННАЯ ЗАДАЧА 115 [K003582]**

1. Частичное отсутствие зубов на верхней челюсти и полное отсутствие зубов на нижней челюсти. Хронический фиброзный периодонтит 1.3 зуба. Хронический пародонтит средней степени тяжести.

2. План ортопедического лечения:

- удалить 1.3 зуб;
- изготовить съёмные пластиночные протезы на верхней челюсти и нижней челюсти при полном отсутствии зубов.

3. Фазы адаптации к полным съёмным протезам:

- первая фаза - фаза раздражения - наблюдается в день наложения протеза;
- вторая фаза - фаза частичного торможения - наступает в период от первого до пятого дня после наложения протеза;
- третья фаза - фаза полного торможения - наступает в период от 5 до 33 дня после наложения протеза.

4. Функциональные пробы по Гербсту для оценки устойчивости пластиночного протеза при полном отсутствии зубов на нижней челюсти:

- проба открывания рта;
- проба проглатывания слюны;
- проба движения языка по красной кайме губ;
- проба касания языком щёк;
- проба движения языка в направлении носа;
- выпячивание губ вперед трубочкой (звук «у»).

5. К конструкционным стоматологическим материалам, используемым для изготовления съёмных пластиночных протезов при полном отсутствии зубов, относятся акриловые пластмассы.

### СИТУАЦИОННАЯ ЗАДАЧА 116 [K003583]

1. Заполненная одонтопародонтограмма по Курляндскому.

	<b>8,6</b>					<b>5,5</b>					<b>5,8</b>						
Более34	0	0	0	0	0	0	0	0	0	0	0	0	0	0	0	0	<b>20,25</b>
34-75%	0,5	0,75	0,75	0,45	0,45	0,4	0,25	0,3	0,3	0,25	0,4	0,45	0,45	0,75	0,75	0,5	
12-50%	1,0	1,5	1,5	0,9	0,9	0,75	0,5	0,6	0,6	0,5	0,75	0,9	0,9	1,5	1,5	1,0	
14-25%	<b>1,5</b>	<b>2,25</b>	<b>2,25</b>	<b>1,3</b>	<b>1,3</b>	<b>1,1</b>	<b>0,75</b>	<b>0,9</b>	<b>0,9</b>	<b>0,75</b>	<b>1,1</b>	<b>1,3</b>	1,3	<b>2,25</b>	<b>2,25</b>	1,5	
N	2,0	3,0	3,0	1,75	1,75	1,5	1,0	1,25	1,25	1,0	1,5	1,75	1,75	3,0	3,0	2,0	
	8	7	6	5	4	3	2	1	1	2	3	4	5	6	7	8	
N	2,0	3,0	3,0	1,75	1,75	1,5	1,0	1,0	1,0	1,0	1,5	1,75	1,75	3,0	3,0	2,0	<b>11,85</b>
14-25%	<b>1,5</b>	<b>2,25</b>	<b>2,25</b>	<b>1,3</b>	<b>1,3</b>	<b>1,1</b>	0,75	0,75	0,75	0,75	<b>1,1</b>	<b>1,3</b>	1,3	2,25	2,25	1,5	
12-50%	1,0	1,5	1,5	0,9	0,9	0,75	<b>0,5</b>	<b>0,5</b>	<b>0,5</b>	<b>0,5</b>	0,75	0,9	0,9	1,5	1,5	1,0	
34-75%	0,5	0,75	0,75	0,45	0,45	0,4	0,25	0,25	0,25	0,25	0,4	0,45	0,45	0,75	0,75	0,5	
Более34	0	0	<b>0</b>	0	0	0	0	0	0	0	0	0	<b>0</b>	<b>0</b>	<b>0</b>	<b>0</b>	
	<b>6,35</b>					<b>4,2</b>					<b>1,3</b>						

2. Зондирования зубодесневых карманов в области однокорневых и многокорневых зубов.

В области однокорневых зубов зондирование проводится в 4 точках (вестибулярная, оральная, медиальная и дистальная поверхности).

В области многокорневых зубов зондирование проводится в 6 точках (2 – на вестибулярной, 2 – на оральной и по 1 – на медиальной, дистальной поверхностях).

3. Частичное вторичное отсутствие зубов на верхней челюсти (III класс по Кеннеди) и нижней челюсти (II класс 1 подкласс по Кеннеди).

Кариес дентина 1.8, 1.5, 2.7 зубов.

Другие уточнённые болезни твёрдых тканей (клиновидные дефекты) 1.6, 1.4 зубов.

Хронический апикальный периодонтит 2.6, 4.4, 4.7 зубов.

Хронический генерализованный пародонтит средней степени тяжести.

Рецессия десны в области 3.1, 4.1 зубов.

Диастема между 3.1 и 4.1 зубами, трема между 4.1, 4.2 зубами.

Дентоальвеолярное удлинение 2.7 зуба (II форма 2 степень по Пономаревой).

Отложения на зубах.

Radix 3.7 зуба.

Металлокерамические мостовидные протезы 2.4-Ф-2.6, 4.4-4.5-Ф-4.7, объединенные металлокерамические коронки 3.4 – 3-3.

Состояние имеющихся конструкций неудовлетворительное, нарушение краевого прилегания коронок в области всех опорных зубов, на жевательной поверхности коронок 2.4, 3.4 зубов имеется дефект керамической облицовки до металла.

4. Вариант комплексного лечения с использованием бюгельного протеза, металлокерамических коронок и мостовидного протеза.

Подготовительный этап:

- профессиональная гигиена полости рта. Обучение индивидуальной гигиене полости рта и её контроль;

- удаление корня зуба в области 3.7;

- снятие металлокерамических мостовидных протезов 2.4 -Ф – 2.6, 4.4-4.5-Ф-4.7, объединенных металлокерамических коронок 3.4 – 3-3. Изготовление временных коронок на опорные зубы;

- консультация и лечение у врача-пародонтолога. Шинирование 3.2, 3.1, 4.1, 4.2 зубов и восстановление с помощью композитного материала 3.2, 3.1, 4.1, 4.2 зубов;

- лечение кариеса 1.8 зуба, ревизия каналов и лечение хронического периодонтита 2.6, 4.4, 4.7 зубов. Депульпирование 2.7 зуба (?) Восстановление 2.4, 2.6, 2.7, 3.4, 3.3, 4.7 зубов пломба/штифт+пломба/штифтово-культевая вкладка;

- эстетическое закрытие клиновидных дефектов 1.6, 1.4 зубов.

Основной этап:

- изготовление коронок и мостовидных протезов с опорами на 1.5, 2.4 - 2.6 - 2.7 зубы и коронок под окклюзионные накладки с опорами на 3.4 - 3.3, 4.4 - 4.5, 4.7 зубы (материал оговаривается с пациенткой);

- изготовление бюгельного протеза с кламмерной системой фиксации с

искусственными зубами в области 3.6, 3.5, 4.6 зубов.

Реабилитационно-профилактический этап:

- контрольные осмотры через 1, 4, 6 месяцев и далее 1 раз в 6 месяцев для оценки множественного фиссурно- бугоркового контакта и краевого прилегания несъёмных протезов, перебазирования съёмного протеза, гигиенического состояния полости рта.

5. Проведение профилактического осмотра пациента проводится один раз в 6 месяцев.

### **СИТУАЦИОННАЯ ЗАДАЧА 117 [К003584]**

1. Частичное вторичное отсутствие зубов на верхней и нижней челюстях (верхняя челюсть 3 класс, 2 подкласс по Кеннеди; нижняя челюсть 3 класс 1 подкласс по Кеннеди).

Несовпадение косметического центра.

Кариес 1.7, 1.2, 1.1, 2.1, 2.2, 4.4, 4.5 зубов.

4.5 зуб - полностью отсутствует клиническая коронка зуба.

Повышенное стирание 1.2, 2.2, 3.3, 3.2, 3.1, 4.1, 4.2, 4.3, 4.4 зубов горизонтального типа, 1 степени тяжести.

Поломка мостовидного протеза с опорой на 2.3, 2.5, 2.8 зубы.

Поломка мостовидного протеза с опорами на 4.5, 4.7 зубы.

Неудовлетворительная фиксация, подвижность и частичная расцементировка опорных зубов протезов с опорами на 1.6, 1.3 и 3.7, 3.5, 3.4 зубы.

Снижение высоты нижнего отдела лица на 3 мм.

Генерализованный пародонтит лёгкой степени тяжести.

2. Подготовительный этап:

- гигиена полости рта и её контроль;

- обучение гигиене полости рта;

- консультация врача-пародонтолога;

- лечение кариеса 1.7 зуба;

- удаление 4.5 зуба;

- снятие коронок и мостовидных протезов с опорами на 1.6, 1.3; 2.3, 2.5, 2.8; 3.7, 3.5, 3.4; 4.7 зубы;

- эндодонтическое лечение каналов 1.6, 2.2, 2.3, 3.4 зубов;

- депульпирование 1.2, 1.1, 2.1, 4.4 зубов;



- восстановление культей 1.3, 1.2, 1.1, 2.1, 2.2, 2.3, 4.4 зубов с помощью анкерных штифтов и композитного пломбирочного материала или культевых штифтовых вкладок;

- изготовление временных пластмассовых коронок на отпрепарированные зубы с учётом восстановления высоты нижнего отдела лица с последующим наблюдением в течении 1 месяца.

Основной этап:

- изготовление металлокерамических мостовидных протезов с опорами на 1.6, 1.3, 2.3, 2.5, 2.8, 3.7, 3.5, 3.4, 4.3, 4.4, 4.7 зубы;

- изготовление металлокерамических коронок на 1.2, 1.1, 2.1, 2.2 зубы. Изготовление керамических виниров на 3.3, 3.2, 3.1, 4.1, 4.2 зубы.

Реабилитационно-профилактический этап:

- профилактический осмотр полости рта 1 год каждые 3 месяца, в последующем 1 раз в полгода;

- профессиональная гигиена полости рта 1 раз в полгода.

3. Клинические этапы изготовления металлокерамических зубных протезов:

- обследование пациента;

- проведение обезболивания с помощью анестезии;

- препарирование зубов под м/к коронки;

- снятие силиконовых оттисков;

- фиксация центральной окклюзии;

- припасовка цельнолитого каркаса в полости рта;

- определение цвета керамической облицовки с помощью расцветки;

- припасовка металлокерамических зубных протезов в полости рта;

- фиксация готового протеза с помощью цемента.

4. Анатомо – физиологический. Разница высоты нижнего отдела лица в состоянии физиологического покоя и при сомкнутых зубных рядах составляет 2-4 мм.

5. Минимальная толщина каркаса составляет 0,3 мм. Измерения проводят с помощью микрометра.

### **СИТУАЦИОННАЯ ЗАДАЧА 118 [K003585]**

1. Частичное вторичное отсутствие зубов на верхней челюсти и нижней челюсти (III класс 1 подкласс по Кеннеди).

Кариес дентина 1.4, 2.7, 3.8, 4.4, 4.8 зубов.

Кариес корня 4.7 зуба, разъединение корней по бифуркации.

Клиновидные дефекты 1.3, 1.4 зубов.

Хронический апикальный периодонтит 1.7, 2.2, 2.4, 2.5, 4.5 зубов.

Хронический генерализованный пародонтит лёгкой-средней степени тяжести.

Рецессия десны в области 3.3, 3.1, 4.1, 4.2 зубов.

Диастема между 1.1 и 2.1 зубами.

Дентоальвеолярная деформация горизонтальной формы 1.7, 2.7, 3.7, 3.8 зубов.

Пластмассовые коронки 2.4, 2.5 зубов, объединённые между собой. Состояние имеющихся конструкций неудовлетворительное, нарушение краевого прилегания коронок в области опорных зубов, неудовлетворительная эстетика.

Повышенное стирание зубов декомпенсированной формы I степени.

Снижение высоты нижнего отдела лица на 2 мм.

2. Подготовительный этап:

- профессиональная гигиена полости рта. Обучение индивидуальной гигиене полости рта и её контроль;

- удаление 4.7 зуба из-за кариеса корня и разъединения корней по бифуркации;

- снятие объединённых пластмассовых коронок 2.4-2.5 зубов;

- консультация и лечение у врача-пародонтолога.

- ревизия каналов и лечение хронического периодонтита 1.7, 2.4, 2.5, 4.5 зубов.  
Депульпирование 1.4, 1.5, 4.4, 4.8 зубов в связи с глубоким кариозным процессом. Восстановление всех депульпированных зубов с помощью штифтовых конструкций (штифт + пломба, штифтово-культевая вкладка);

- в случае планирования имплантации (проведение хирургического вмешательства с целью установки имплантатов в области отсутствующих 1.6, 2.6, 4.6 зубов после проведения ортодонтического лечения).

3. План ортопедического лечения с использованием коронок и мостовидных протезов:

- изготовление коронок и мостовидных протезов (с учётом высоты нижнего отдела лица) с опорами на зубы 1.7 – ф -1.5, 1.4; 1.3; 1.2; 1.1; 2.1; 2.2; 2.3; 2.4, 2.5 –Ф - 2.7; 4.4, 4.5 – Ф – Ф - 4.8 (материал оговаривается с пациенткой);

- провести избирательное пришлифовывание зубов на нижней челюсти с целью оптимизации окклюзии.

4. Контрольные осмотры через 1, 4, 6 месяцев и далее 1 раз в 6 месяцев для оценки множественного фиссурно-бугоркового контакта и краевого прилегания несъёмных протезов, перебазировки съёмного протеза, гигиенического состояния полости рта.

5. Показания к изготовлению штифтовой культевой вкладки:

- зубы со значительным разрушением коронковой части - более 50%, резцы, клыки, премоляры и моляры;

- зубы, корневые каналы которых имеют овальную, листовидную, треугольную и другую отличную от круглой форму в плоскости поперечного среза;

- зубы со значительным разрушением коронковой части, где наблюдается отклонение центральной оси коронковой части от корневой не более 30 градусов;

- зубы фронтальной группы, требующие армирования и восстановления коронковой части, при глубоком рецессивном перекрытии (глубокий прикус).

### **СИТУАЦИОННАЯ ЗАДАЧА 119 [K003586]**

1. Частичное вторичное отсутствие зубов, верхняя челюсть III класс по Кеннеди, нижняя челюсть II класс по Кеннеди, осложненное генерализованным пародонтитом средней степени тяжести, атрофия костной ткани от  $\frac{1}{3}$  до  $\frac{1}{2}$  длины корней зубов. Макродентия 1.1, 2.1 зубов. Зубоальвеолярная деформация 1.7 зуба вертикальной формы. Аномалия положения зубов. Хронический периодонтит 1.6, 2.1, 2.5, 3.2, 3.3, 3.4, 4.8 зубов. Снижение высоты нижнего отдела лица на 4 мм.

2. Манипуляции в подготовительном этапе:

- профессиональная гигиена полости рта и её контроль;

- консультация у врача-пародонтолога;

- снять все штампованно-паяные протезы, в связи с рецессией десны в области опорных зубов и неудовлетворительной эстетикой;

- перелечить 1.6, 2.1, 2.5, 3.2, 3.3, 3.4 зубы, в связи с неполным их пломбированием;

- удалить 4.8 зуб, в связи с кариесом и разъединением корней по бифуркации;

- восстановить с помощью штифтовых конструкций 1.6, 1.2, 2.1, 2.2, 2.4, 2.5, 3.2, 3.3, 3.4, 4.2, 4.3, 4.4 зубы;

- изготовить временные пластмассовые коронки и мостовидные протезы на все присутствующие зубы с учётом высоты нижнего отдела лица.

3. План ортопедического лечения:

- изготовить коронки и мостовидные протезы на все присутствующие зубы с учётом высоты нижнего отдела лица;

- изготовить бюгельный протез или частичный съёмный пластиночный протез на

нижней челюсти.

#### 4. Реабилитационно-профилактический этап.

Контрольные осмотры через 1, 4, 6 месяцев и далее 1 раз в 6 месяцев для оценки множественного фиссурно-бугоркового контакта и краевого прилегания несъёмных протезов, перебазировки бюгельного или частичного съёмного протеза, гигиенического состояния полости рта.

5. Предъявляемые требования к корню для изготовления цельнолитой культевой штифтовой вкладки:

- корень должен быть устойчив и иметь длину не менее 16 мм;
- соотношение будущей культевой части вкладки к длине корня должно быть не менее 1:1,5;
- стенки корня не должны быть разрушены кариозным процессом и иметь толщину не менее 1,5 мм;
- корень зуба должен быть прямым;
- апикальная часть корня на 3-5 мм должна быть тщательно obturирована;
- отсутствие резорбции альвеолярной костной ткани, здоровый пародонт или отсутствие острого течения воспалительного процесса пародонта.

### **СИТУАЦИОННАЯ ЗАДАЧА 120 [K003587]**

1. Предварительный диагноз «Частичное вторичное отсутствие зубов на верхней и нижней челюсти. (Верхняя челюсть 3 класс, 1 подкласс по Кеннеди; нижняя челюсть 3 класс 2 подкласс по Кеннеди). Хронический генерализованный пародонтит лёгкой-средней степени тяжести. Ретинированный 3.8 зуб. Генерализованная патологическая стираемость декомпенсированной формы II –III степени. Снижение нижнего отдела лица на 7 мм. Деформирующий артроз левого ВНЧС».

2. Дополнительные методы обследования:

- диагностика гипсовых моделей в артикуляторе;
- регистрация центрального соотношения челюстей и высоты нижнего отдела лица;
- аксиография;
- МРТ ВНЧС.

3. План хирургического лечения без учёта имплантации:

- консультация врача-хирурга по поводу 3.7 зуба;
- консультация врача-хирурга по поводу ретинированного 3.8 зуба.

4. План ортопедического лечения без учёта имплантации:

- изготовить окклюзионную шину для восстановления утраченной высоты нижней трети лица и нормализации окклюзионных взаимоотношений;
- лечение окклюзионной шиной и наблюдение 3 месяца;
- восстановить все депульпированные зубы за счёт штифтовых культевых вкладок.
- изготовить временные пластмассовые коронки и мостовидные протезы: 13-12-11-21-22-23; 45-44-43; 42-41-31-32; 33-34; 37 - ?
- изготовить коронки и мостовидные протезы: 13-12-11-21-22-23; 45-44-43; 42-41-31-32; 33-34; 37 - ?
- изготовить бюгельный протез на нижнюю челюсть.

5. Контрольные осмотры через 1, 4, 6 месяцев и далее 1 раз в 6 месяцев для оценки множественного фиссурно-бугоркового контакта и краевого прилегания несъёмных протезов, перебазировки бюгельного протеза или изучение состояния коронок на имплантатах (в случае проведенной имплантации), гигиенического состояния полости рта.

#### **СИТУАЦИОННАЯ ЗАДАЧА 121 [K003588]**

1. Частичное вторичное отсутствие зубов на верхней челюсти – II класс II подкласс, на нижней челюсти - II класс III подкласс по Кеннеди. Декомпенсированное генерализованное повышенное стирание средней степени тяжести смешанной формы. 2.2 зуба – Radix, хронический гранулирующий периодонтит. Хронический генерализованный пародонтит лёгкой степени тяжести в стадии ремиссии. Снижение ВНОЛ на 4 мм. Вертикальная деформация альвеолярных частей верхней челюсти и нижней челюсти в области 1.6-1.7 и 4.4 зубов.

2. План хирургического лечения без учёта имплантации: удалить 2.2 зуб.

3. План ортопедического лечения с помощью коронок, мостовидных протезов и бюгельного протеза с кламмерной системой фиксацией:

- восстановить коронковые части 1.7, 1.6, 1.2, 1.1, 2.1, 2.3, 2.5, 3.1, 3.3, 3.5, 3.7, 4.1, 4.2, 4.3, 4.4, 4.5 зубов штифтово-культевыми вкладками;

- восстановить ВНОЛ и миотатический рефлекс при помощи временных коронок 1.7-1.6, 3.7 зубов и мостовидных протезов 1.2-1.1-2.1-2.3-2.5, 3.5-3.3-3.1-4.1-4.2-4.3-4.4-4.5 зубов;

- изготовить металлокерамические коронки 1.7-1.6, 3.7 зубов и мостовидные протезы 1.2-1.1-2.1-2.3-2.5, 3.5-3.3-3.1-4.1-4.2-4.3-4.4-4.5 зубов (коронки 1.7, 1.6, 1.2, 1.1, 2.4, 2.5, 3.5, 3.7, 4.4 и 4.5 зубов подготовить под опорно-удерживающие кламмера бюгельных протезов);

- изготовить бюгельные протезы на верхней челюсти и нижней челюсти с опорно-удерживающими кламмерами.

4. Контрольные осмотры 1 раз в 6 месяцев для оценки множественного фиссурно-бугоркового контакта и краевого прилегания несъёмных протезов, перебазировки бюгельных протезов, гигиенического состояния полости рта.

5. Стадии схватывания (затвердевания) пластмассы:

- первая стадия – насыщения;
- вторая стадия – песочная;
- третья стадия – тянущихся нитей;
- четвертая стадия – тестообразная;
- пятая стадия – резиноподобная.

### **СИТУАЦИОННАЯ ЗАДАЧА 122 [K003589]**

1. Полное вторичное отсутствие зубов на верхней челюсти и нижней челюсти. На верхней челюсти 2 тип по Шредеру, на нижней челюсти 3 тип по Келлеру. Снижение высоты нижнего отдела лица. Несостоятельность зубных протезов.

2. Изготовить новые полные съёмные пластиночные протезы: на нижней челюсти с мягкой подкладкой с соблюдением высоты нижнего отдела лица.

3. Фазы адаптации к полным съёмным протезам:

- первая фаза – фаза раздражения - наблюдается в день сдачи протеза;
- вторая фаза – фаза частичного торможения - наступает в период от первого до пятого дня после получения протеза;
- третья фаза – фаза полного торможения - наступает в период от 5 до 33 дня после получения протеза.

4. Функциональные пробы для оценки устойчивости пластиночного протеза при полном отсутствии зубов на нижней челюсти:

1 ПРОБА: Глотание.

2 ПРОБА: Открывание рта.

3 ПРОБА: Широкое открывание рта.

4 ПРОБА: Провести языком по красной кайме верхней губы.

5 ПРОБА: Касание кончиком языка щек при полураскрытом рте.

6 ПРОБА: Вытягивание языка по направлению кончика носа.

7 ПРОБА: Коррекция вестибулярного края ложки в боковом отделе.

5. Реабилитационно - профилактический этап:

- контрольные осмотры 1 раз в 6 месяцев с целью оценки гигиенического состояния, фиксации и стабилизации зубных протезов.

### **СИТУАЦИОННАЯ ЗАДАЧА 123 [K003590]**

1. Частичное вторичное отсутствие зубов на верхней челюсти и нижней челюсти (1 класс 2 подкласс по Кеннеди). Кариес 3.4, 3.5 зубов. Полный дефект коронки 1.6 зуба. Хронический генерализованный пародонтит тяжелой степени тяжести. Деформации окклюзионной плоскости и формы зубных рядов. Снижение высоты нижнего отдела лица на 4 мм.

2. План хирургического лечения:

- удалить все присутствующие зубы в связи с подвижностью 3 степени и атрофией костной ткани на  $\frac{2}{3}$  длины корня зуба и более.

3. План ортопедического лечения:

- изготовить полные съёмные пластиночные протезы с мягкой подкладкой с соблюдением высоты нижнего отдела лица.

4. Фазы адаптации к полным съёмным протезам:

- первая фаза – фаза раздражения - наблюдается в день сдачи протеза;
- вторая фаза – фаза частичного торможения - наступает в период от первого до пятого дня после получения протеза;
- третья фаза – фаза полного торможения - наступает в период от 5 до 33 дня после получения протеза.

5. Стадии схватывания (затвердевания) пластмассы:

- первая стадия – насыщения;
- вторая стадия – песочная;
- третья стадия – тянущихся нитей;
- четвертая стадия – тестообразная;
- пятая стадия – резиноподобная.

### **СИТУАЦИОННАЯ ЗАДАЧА 124 [K003591]**

1. Частичное отсутствие зубов на верхней челюсти III класс I подкласс.

Кариес 1.3, 2.2, 2.3 зубов.

Разрушение коронковой части 1.2, 2.4, 3.6, 4.7 зубов более 90% по ИРОПЗ, а 1.1, 2.1, 4.6 зубов - 40%, 3.7 зуба – 75%.

Хронический пульпит 1.1, 2.1 зубов.

Хронический периодонтит 1.2, 3.6, 3.7, 4.6 зубов.

Перелом корня 3.7 зуба.

Корни 3.6, 4.7 зубов разъединены по бифуркации, корень 2.4 зуба разрушен на 5 мм под десну.

Генерализованный пародонтит лёгкой-средней степени тяжести.

Локализованный пародонтит тяжёлой степени в области 3.7 зуба.

Скученность фронтальной группы зубов на нижней челюсти.

Тортоаномалии 2.2, 3.3, 4.3 зубов.

Зубочелюстная деформация вертикальной формы II степени 1.7, 2.7 зубов и 3.4, 3.5, 4.5, 4.6 зубов - I степени, а также 3.7 зуба горизонтальной формы II степени.

Сужение нижнего зубного ряда в боковых отделах.

Снижение высоты нижнего отдела лица на 2 мм.

2. План хирургического и терапевтического лечения:

- профессиональная гигиена полости рта и её контроль;
- удалить 2.4, 3.6, 3.7, 4.7 зубы;
- вылечить пульпит 1.1, 2.1 зубов и периодонтит 1.2, 4.6 зубов;
- депульпировать 2.2 зуб в связи с его неправильным положением, а также 1.3, 2.3 зубы (в связи с глубоким кариесом);
- восстановить 1.1, 1.2, 1.3, 2.1, 2.2, 2.3, 4.6 зубы с помощью анкерных штифтов и композитного материала.

3. План ортопедического лечения:

- изготовить металлокерамические коронки с опорами на 1.7, 2.7 зубы, а также на 1.3, 1.2, 1.1, 2.1, 2.2, 2.3 зубы с замковыми креплениями, и на 3.4, 3.5, 4.5, 4.6 зубы для опоры кламмеров бюгельного протеза (с обязательным изготовлением временных коронок);
- изготовить бюгельный протез на верхнюю челюсть с замковой системой фиксации;
- изготовить бюгельный протез на нижнюю челюсть с кламмерной системой фиксации.

4. Реабилитационно-профилактический этап:

- профилактический осмотр полости рта 1 год каждые 3 месяца, в последующем 1 раз в полгода;



- профессиональная гигиена полости рта 1 раз в полгода;
  - при необходимости перебазировка бюгельных протезов.
5. Клинические этапы изготовления металлокерамических зубных протезов:
- обследование пациента;
  - проведение обезболивания с помощью анестезии;
  - препарирование зубов под м/к коронки;
  - снятие силиконовых оттисков;
  - фиксация центральной окклюзии;
  - припасовка цельнолитого каркаса в полости рта;
  - определение цвета керамической облицовки с помощью расцветки;
  - припасовка металлокерамических зубных протезов в полости рта;
  - фиксация готового протеза с помощью цемента.

### СИТУАЦИОННАЯ ЗАДАЧА 125 [K003592]

1. Заполненная одонтопародонтограмма по Курляндскому:

	(11,5)						(7,5)						(11,5)					
Более 3/4	0	0	0	0	0	0	0	0	0	0	0	0	0	0	0	0	Сумма	
¼-75%	0,5	0,75	0,75	0,45	0,45	0,4	0,25	0,3	0,3	0,25	0,4	0,45	0,45	0,75	0,75	0,5	16,4	
½-50%	1,0	1,5	1,5	0,9	0,9	0,75	0,5	0,6	0,6	0,5	0,75	0,9	0,9	1,5	1,5	1,0		
¾-25%	1,5	2,25	2,25	1,3	1,3	1,1	0,75	0,9	0,9	0,75	1,1	1,3	1,3	2,25	2,25	1,5		
N	2,0	3,0	3,0	1,75	1,75	1,5	1,0	1,25	1,25	1,0	1,5	1,75	1,75	3,0	3,0	2,0		
	8	7	6	5	4	3	2	1	1	2	3	4	5	6	7	8		
N	2,0	3,0	3,0	1,75	1,75	1,5	1,0	1,25	1,25	1,0	1,5	1,75	1,75	3,0	3,0	2,0	Сумма	
¼-25%	1,5	2,25	2,25	1,3	1,3	1,1	0,75	0,9	0,9	0,75	1,1	1,3	1,3	2,25	2,25	1,5	20,0	
½-50%	1,0	1,5	1,5	0,9	0,9	0,75	0,5	0,6	0,6	0,5	0,75	0,9	0,9	1,5	1,5	1,0		
¾-75%	0,5	0,75	0,75	0,45	0,45	0,4	0,25	0,3	0,3	0,25	0,4	0,45	0,45	0,75	0,75	0,5		
Более 3/4	0	0	0	0	0	0	0	0	0	0	0	0	0	0	0	0		
	(11,5)						(7,0)						(11,5)					

2. В области однокорневых зубов зондирование проводится в 4 точках (вестибулярная, оральная, медиальная и дистальная поверхности). В области многокорневых зубов зондирование проводится в 6 точках (2 – на вестибулярной, 2 – на оральной, 1 – на медиальной и 1 – на дистальных поверхностях).

3. Частичное вторичное отсутствие зубов на верхней челюсти III класс, I подкласс (по Кеннеди). Частичное вторичное отсутствие зубов на нижней челюсти II класс (по Кеннеди) (K00.00).

Деформация зубных рядов вследствие зубоальвеолярного удлинения в области 1.7 и 2.8 зубов (K07.31).

Обратная резцовая дизокклюзия (K07.25).

Скученность нижних резцов (K07.30).

Снижение высоты нижнего отдела лица на 2-3 мм.

Кариес 2.8 зуба (K02.1), кариес корня 2.2 зуба (K02.2).

Хронический периодонтит 3.6 зуба (K04.5).

Хронический генерализованный пародонтит лёгкой степени тяжести, в стадии ремиссии (K05.31).

Несостоятельность ранее изготовленных протезов на нижней и верхней челюстях.

4. Вариант комплексного лечения без учёта имплантации.

Подготовительный этап:

- профессиональная гигиена и обучение гигиене полости рта;
- совместная консультация с врачом-ортодонтом о возможности устранения обратного резцового перекрытия;
- после достижения положительного результата и снятия ортодонтической конструкции, равно как и в случае неудачного ортодонтического лечения: снятие несостоятельных коронок и мостовидных протезов, ревизия опорных зубов и при необходимости их депульпация;
- изготовление временных капп с выравниванием окклюзионной плоскости и поднятием высоты нижнего отдела лица на 2-3 мм;
- удаление 2.2 зуба (кариес корня);
- лечение кариеса 2.8 зуба, эндодонтическое лечение 1.7, 2.8 зубов; ревизия каналов 3.6 и 3.7 зубов.

Основной этап:

- изготовить одиночные металлокерамические коронки и мостовидные протезы с

опорой на 1.7, 1.6, 1.3, 1.2, 1.1, 2.1, 2.3, 2.4, 2.7, 2.8, 3.7, 3.6 и 4.6 зубы, с выравниванием окклюзионной плоскости;

- реабилитационно-профилактический этап;
- рентгенологический контроль состояния тканей пародонта опорных зубов;
- профилактический контроль гигиены полости рта и состоятельности ортопедических конструкций раз в 1, 3 и 6 месяцев.

5. Проведение профилактического осмотра пациента проводится раз в 6 месяцев.

### СИТУАЦИОННАЯ ЗАДАЧА 126 [K003593]

1. Заполненная одонтопародонтограмма по Курляндскому:

ОДОНТОПАРОДОНТОГРАММА (по В.Ю.Курляндскому)																											
	1,5				(11,5)				5,5				(7,5)				2,55				(11,5)						
более $\frac{3}{4}$	0	0	0	0	0	0	0	0	0	0	0	0	0	0	0	0	0	0	0	0	0	0	0	0	0	0	сумма
$\frac{3}{4}$ -75%	0,5	0,75	0,75	0,45	0,45	0,4	0,25	0,3	0,3	0,25	0,4	0,45	0,45	0,75	0,75	0,5											
$\frac{1}{2}$ -50%	1,0	1,5	1,5	0,9	0,9	0,75	0,5	0,6	0,6	0,5	0,75	0,9	0,9	1,5	1,5	1,0	9,55										
$\frac{1}{4}$ -25%	1,5	2,25	2,25	1,3	1,3	1,1	0,75	0,9	0,9	0,75	1,1	1,3	1,3	2,25	2,25	1,5											
N	2,0	3,0	3,0	1,75	1,75	1,5	1,0	1,25	1,25	1,0	1,5	1,75	1,75	3,0	3,0	2,0	(30,5)										
	8	7	6	5	4	3	2	1	1	2	3	4	5	6	7	8											
N	2,0	3,0	3,0	1,75	1,75	1,5	1,0	1,0	1,0	1,0	1,5	1,75	1,75	3,0	3,0	2,0	(30)										
$\frac{1}{4}$ -25%	1,5	2,25	2,25	1,3	1,3	1,1	0,75	0,75	0,75	0,75	1,1	1,3	1,3	2,25	2,25	1,5											
$\frac{1}{2}$ -50%	1,0	1,5	1,5	0,9	0,9	0,75	0,5	0,5	0,5	0,5	0,75	0,9	0,9	1,5	1,5	1,0	9,7										
$\frac{3}{4}$ -75%	0,5	0,75	0,25	0,45	0,45	0,4	0,25	0,25	0,25	0,25	0,4	0,45	0,45	0,75	0,75	0,5											
более $\frac{3}{4}$	0	0	0	0	0	0	0	0	0	0	0	0	0	0	0	0	сумма										
	4,2				(11,5)				4,2				(7,0)				1,3				(11,5)						

2. Частичное вторичное отсутствие зубов, I класс 1 подкласс по Кеннеди на верхней челюсти, III класс 2 подкласс по Кеннеди на нижней челюсти. Несостоятельность ранее изготовленных протезов на верхней и нижней челюсти. Снижение высоты нижнего отдела лица на 2 мм. Деформация окклюзионной поверхности в области 2.5, 2.6 зубов – феномен Попова-Годона 2 степени. Дефект коронковых частей 2.1, 2.2 зубов (полное разрушение). Кариес 1.6, 2.1, 2.2, 2.3, 2.4, 2.5, 2.6, 4.3, 4.5, 4.7 зубов. Хронический

генерализованный пародонтит средней степени. Хронический верхушечный периодонтит 2.4, 2.5, 2.6, 4.2, 4.3, 4.5 зубов.

3. План лечения на подготовительном этапе без учёта имплантации:

- снять все присутствующие в полости рта коронки и мостовидные протезы;
- профессиональная гигиена и обучение гигиене полости рта;
- удалить 2.5, 4.5 зубы (кариес корня, глубокое поддесневое разрушение, хронический гранулирующий периодонтит) и удалить 2.4, 4.2 зубы (кариес корня, хронический гранулирующий периодонтит, подвижность 2 степени, атрофия костной ткани более  $\frac{1}{2}$ );
- изменить конструкцию временного мостовидного протеза и объединённых коронок на (1.3, 1.2, 1.1, 2.1, 2.2, 2.3); (3.4, 3.3, 3.2, 3.1, Ф, Ф, 4.3, 4.4) зубы;
- терапевтическое лечение 1.6, 2.1, 2.2, 2.3, 4.3, 4.7 зубов;
- изготовить штифтовые конструкции на 1.2, 1.6, 2.1, 2.2, 2.3, 4.3, 4.7 зубы;
- изготовить временные съёмные протезы на верхнюю и нижнюю челюсть;
- протезирование проводить с восстановлением высоты нижнего отдела лица на 2 мм.

4. План ортопедического лечения без учёта имплантации:

- изготовить одиночные коронки на 1.6, 4.7 зубы и металлокерамические мостовидные протезы и объединённые коронки на (1.3, 1.2, 1.1, 2.1, 2.2, 2.3); (3.4, 3.3, 3.2, 3.1, Ф, Ф, 4.3, 4.4) зубы;
- изготовить частичные съёмные пластиночные протезы на верхнюю и нижнюю челюсти.

5. Проведение профилактического осмотра проводится один раз в 6 месяцев.

### **СИТУАЦИОННАЯ ЗАДАЧА 127 [K003594]**

1. В области однокорневых зубов зондирование проводится в 4 точках (вестибулярная, оральная, медиальная и дистальная поверхности).

В области многокорневых зубов зондирование проводится в 6 точках: 2 – на вестибулярной поверхности, 2 – на оральной поверхности и по 1 – на медиальной, дистальной поверхностях.

2. Частичное вторичное отсутствие зубов на верхней челюсти – III класс; на нижней челюсти – II класс 1 подкласс по Кеннеди (дефекты зубных рядов замещены мостовидными протезами).

3. Нарушение краевого прилегания искусственных коронок, дефект керамического покрытия.

4. Профессиональная гигиена полости рта. Обучение индивидуальной гигиене полости рта и её контроль.

5. Маргинальная десна гиперемирована и отёчна. В области зубов имеются наддесневые зубные отложения и поддесневые зубные отложения.

### **СИТУАЦИОННАЯ ЗАДАЧА 128 [K003595]**

1. На снижение высоты нижнего отдела лица указывают выраженные носогубные и подбородочная складки, опущенные углы рта.

2. I типу классификации Шредера соответствуют: выраженные альвеолярный отросток и бугры верхней челюсти, высокий свод нёба, высоко расположенные точки прикрепления мышц и складок слизистой оболочки, не препятствующие фиксации протеза.

3. III типу классификации Келлера соответствует: альвеолярная часть нижней челюсти хорошо выражена в области передних зубов и резко атрофирована в области жевательных.

4. I классу классификации Суппле соответствует следующее состояние слизистой оболочки протезного ложа:

- на обеих челюстях имеются хорошо выраженные альвеолярные гребни, покрытые слегка податливой слизистой оболочкой. Нёбо покрыто равномерным слоем слизистой оболочки, умеренно податливой в задней его трети. Естественные складки слизистой оболочки (уздечки губ, языка, щечные тяжи) достаточно удалены от вершины альвеолярного гребня.

5. Срок годности съёмных протезов составляет 3-5 лет, пациентка пользуется протезами 8 лет. Неудовлетворительная фиксация и стабилизация протезов в полости рта. Нарушение речи. Затруднённый приём пищи Неудовлетворительное гигиеническое состояние протезов. Базисы протезов и искусственные зубы изменены в цвете (эстетическая недостаточность). Оклюзионные поверхности искусственных зубов значительно стёрты.

### **СИТУАЦИОННАЯ ЗАДАЧА 129 [K003596]**

1. Частичное отсутствие зубов на верхней челюсти III класс I подкласс.

Кариес 1.3, 2.2, 2.3 зубов.

Разрушение коронковой части 1.2, 2.4, 3.6, 4.7 зубов более 90% по ИРОПЗ, а 1.1, 2.1, 4.6 зубов - 40%, 3.7 зуба – 75%.

Хронический периодонтит 1.2, 3.6, 3.7, 4.6 зуба.

Перелом корня 3.7 зуба.

Генерализованный пародонтит лёгкой-средней степени тяжести.

Скученность фронтальной группы зубов на нижней челюсти.

Зубочелюстная деформация вертикальной формы II степени 1.7, 2.7 зубов и зубов 3.4, 3.5, 4.5, 4.6 - I степени, а также 3.7 зуба горизонтальной формы II степени.

Снижение высоты нижнего отдела лица на 2 мм.

2. План лечения на подготовительном этапе (без имплантации):

- профессиональная гигиена полости рта и её контроль;
- удалить 2.4, 3.6, 3.7, 4.7 зубы;
- вылечить пульпит 1.1, 2.1 зубов и периодонтит 1.2, 4.6 зубов;
- депульпировать 2.2 зуб в связи с его неправильным положением, а также 1.3, 2.3 зубы (в связи с глубоким кариесом);
- восстановить 1.1, 1.2, 1.3, 2.1, 2.2, 2.3, 4.6 зубы с помощью анкерных штифтов и композитного материала.

3. План ортопедического лечения:

- изготовить металлокерамические коронки с опорами на 1.7, 2.7 зубы, а также на 1.3, 1.2, 1.1, 2.1, 2.2, 2.3 зубы с замковыми креплениями, и на 3.4, 3.5, 4.5, 4.6 зубы для опоры кламмеров бюгельного протеза (с обязательным изготовлением временных коронок);
- изготовить бюгельный протез на верхнюю челюсть с замковой системой фиксации;
- изготовить бюгельный протез на нижнюю челюсть с кламмерной системой фиксации.

4. Зондирования зубодесневых карманов в области однокорневых и многокорневых зубов.

В области однокорневых зубов зондирование проводится в 4 точках (вестибулярная, оральная, медиальная и дистальная поверхности).

В области многокорневых зубов зондирование проводится в 6 точках (2 – на вестибулярной, 2 – на оральной и по 1 – на медиальной, дистальной поверхностях).

5. Стадии схватывания (затвердевания) пластмассы:

- первая стадия – насыщения;
- вторая стадия – песочная;
- третья стадия – тянущихся нитей;
- четвертая стадия – тестообразная;

- пятая стадия – резиноподобная, стадия затвердевания.

### **СИТУАЦИОННАЯ ЗАДАЧА 130 [K003597]**

1. Частичное вторичное отсутствие зубов на верхней челюсти и нижней челюсти (II класс верхней челюсти, III класс 1 подкласс нижней челюсти по Кеннеди).

Кариес корня 3.6, 4.6 зубов.

Хронический апикальный периодонтит 1.5, 2.4, 2.3 зубов.

Хронический генерализованный пародонтит средней степени тяжести.

Скученность 3.1, 3.2, 4.1, 4.2 зубов.

Металлокерамические коронки 1.1-2.1, 2.4-2.5 зубов. Состояние имеющихся конструкций неудовлетворительное, нарушение краевого прилегания коронок, неудовлетворительная эстетика.

Повышенное стирание фронтальной группы зубов нижней челюсти компенсированной формы I степени.

2. Подготовительный этап:

- профессиональная гигиена полости рта и её контроль;
- удаление 3.6 и 4.6 зубов, из-за кариеса корня и 3.8, 4.8 зубов (аномалия положения);
- снятие объединенных металлокерамических коронок 1.1-2.1, 2.4-2.5;
- консультация и лечение у врача-пародонтолога;
- ревизия каналов и лечение хронического периодонтита 1.1, 1.2, 1.4, 1.5, 2.2, 2.3, 2.4, 2.5 зубов и восстановление культей зубов штифтово культевыми вкладками.

3. План ортопедического лечения:

- изготовление объединенных коронок на 1.1, 1.2, 1.3, 1.4, 1.5, 1.6, 2.1, 2.2, 2.3, 2.4, 2.5, 2.6, 2.7, 4.1, 4.2, 4.3, 4.4, 3.1, 3.2, 3.3, 3.4, 3.5 зубы и одиночной коронки на 3.7 зуб;
- изготовление бюгельного протеза на нижней челюсти.

4. Контрольные осмотры через 1, 4, 6 месяцев и далее 1 раз в 6 месяцев для оценки множественного фиссурно-бугоркового контакта и краевого прилегания несъёмных протезов, перебазировки съёмного протеза, гигиенического состояния полости рта. Рекомендации по использованию ирригатора. Объяснение методов и правил по уходу за съёмным протезом.

5. Показания к изготовлению виниров:

- несовершенный амело и дентиногенез;

- неудовлетворенность формой зубов;
- флюороз;
- сколы эмали зубов;
- клиновидные дефекты;
- дисколорит (после применения резарцина);
- кариес вестибулярной поверхности зуба;
- стираемость зубов 1 и 2 степени.

### **СИТУАЦИОННАЯ ЗАДАЧА 131 [K003598]**

1. Частичное вторичное отсутствие зубов на верхней челюсти и нижней челюсти (III класс 1 подкласс по Кеннеди). Кариес дентина 1.7; 1.6; 1.2; 2.1; 2.5; 2.7; 3.7 зубов. Клиновидные дефекты 1.3; 3.4; 4.4 зубов. Хронический апикальный периодонтит 1.2; 2.6, 4.6; 4.7 зубов. Хронический генерализованный пародонтит лёгкой-средней степени тяжести. Снижение высоты нижнего отдела лица на 2 мм.

2. Подготовительный этап (без учёта имплантации):

- профессиональная гигиена полости рта. Обучение индивидуальной гигиене полости рта и её контроль;
- консультация и лечение у врача-пародонтолога;
- терапевтическое лечение кариеса 1.7; 1.6; 2.1; 2.5; 2.7; 3.7 зубов;
- ревизия каналов и лечение хронического периодонтита 1.2; 2.6; 4.6, 4.7 зубов;
- изготовление культевых штифтовых вкладок на 2.3; 2.6; 4.6; 4.7 зубы.

3. План ортопедического лечения (без учёта имплантации).

Изготовление коронок и мостовидных протезов (с учётом высоты нижнего отдела лица) с опорами на зубы: 1.2, 1.3-ф-ф-1.6; 2.3-ф-2.5, 2.6; 3.4-ф-ф-3.7, 3.8; 4.4-ф-4.6, 4.7 (материал оговаривается с пациенткой).

4. Реабилитационно-профилактический этап.

Диспансерное наблюдение 1 раз в полгода для контроля:

- гигиены полости рта;
- динамической окклюзии (выявление и устранение при необходимости преждевременных окклюзионных контактов).

5. Показания к изготовлению штифтовой культевой вкладки:

- зубы со значительным разрушением коронковой части - более 50%, резцы, клыки,



премоляры и моляры.

- зубы, корневые каналы которых имеют овальную, листовидную, треугольную и другую отличную от круглой форму в плоскости поперечного среза.

- зубы со значительным разрушением коронковой части, где наблюдается отклонение центральной оси коронковой части от корневой более 5 градусов, но не более 15 градусов.

- зубы фронтальной группы, требующие армирования и восстановления коронковой части, при глубоком резцовом перекрытии (глубокий прикус).

### **СИТУАЦИОННАЯ ЗАДАЧА 132 [K003599]**

1. Частичное вторичное отсутствие зубов на верхней челюсти (I класс II подкласс по Кеннеди), нижней челюсти (II класс 1 подкласс по Кеннеди) (K00.00 Частичная адентия).

Кариес дентина 1.1, 3.1, 4.1 зубов. (K02.1 Кариес дентина).

Кариес корня 3.5 зуба.

Хронический генерализованный пародонтит лёгкой-средней степени тяжести.

(K05.31 Хронический пародонтит генерализованный).

Аномалия положения 4.8 зуба (K01.0 Ретинированный зуб).

Дентоальвеолярная деформация горизонтальной формы 4.7 зуба (по Пономаревой).

Нарушение краевого прилегания в области всех штампованных коронок.

Снижение высоты нижнего отдела лица.

2. Подготовительный этап (без учёта имплантации):

- профессиональная гигиена полости рта. Обучение индивидуальной гигиене полости рта и её контроль;

- снятие оттисков с верхней и нижней челюсти для изготовления временных коронок;

- снятие всех штампованно-паянных мостовидных протезов;

- изготовление временных коронок в области 1.3-2.3, 2.6, 3.4, 4.5- 4.7 зубов.

- прицельная рентгенограмма 4.7 зуба;

- удаление 3.5, 4.7(?), 4.8 зуба;

- консультация у врача-пародонтолога;

- лечение кариеса 3.1, 4.1 зубов.

- ревизия каналов 2.1, 2.2.,2.3, 3.4, 4.3, 4.4,4.7 (?)зубов.
- восстановление 2.1, 2.2, 3.4, 4.3, 4.4 зубов с помощью штифтовых конструкций (штифт + пломба, штифтово-культевая вкладка).

### 3. План ортопедического лечения (без учёта имплантации):

- изготовление мостовидного протеза с опорой на 1.3-ф-1.1, 2.1, 2.2, 2.3 зубы, искусственных коронок на 2.6, 3.4, 4.3, 4.4, 4.5, 4.7 зубы.
- изготовление бюгельных протезов на верхнюю и нижнюю челюсть или частичных съёмных пластиночных протезов.

### 4. Реабилитационно - профилактический этап.

Контрольные осмотры через 1, 4, 6 месяцев и далее 1 раз в 6 месяцев для оценки множественного фиссурно-бугоркового контакта и краевого прилегания несъёмных протезов, перебазировки съёмных протезов, гигиенического состояния полости рта.

### 5. Показания к изготовлению штифтовой культевой вкладки:

- зубы со значительным разрушением коронковой части - более 50%, резцы, клыки, премоляры и моляры;
- зубы, корневые каналы которых имеют овальную, листовидную, треугольную и другую отличную от круглой форму в плоскости поперечного среза;
- зубы со значительным разрушением коронковой части, где наблюдается отклонение центральной оси коронковой части от корневой более 5 градусов, но не более 15 градусов;
- зубы фронтальной группы, требующие армирования и восстановления коронковой части, при глубоком резцовом перекрытии (глубокий прикус).

## **СИТУАЦИОННАЯ ЗАДАЧА 133 [K003615]**

### 1. Степени атрофии костной ткани при пародонтите и их характеристика.

Лёгкая степень тяжести (пародонтальные карманы глубиной до 3,5 мм, убыль костной ткани до  $\frac{1}{3}$  высоты межзубных перегородок).

Средняя степень тяжести (пародонтальные карманы глубиной до 5,0 мм, убыль костной ткани до  $\frac{1}{2}$  высоты межзубных перегородок).

Тяжёлая степень тяжести (пародонтальные карманы глубиной более 5,0 мм, убыль костной ткани более  $\frac{1}{2}$  высоты межзубных перегородок).

### 2. Формы повышенного стирания зубов:

- вертикальная;
- горизонтальная;

- смешанная.

3. Диагноз «Частичное вторичное отсутствие зубов верхней челюсти (K08.1) (1 класс 1 подкласс по Кеннеди) и нижней челюсти (2 класс 1 подкласс по Кеннеди). Локализованное повышенное стирание (K03.0) 3.2, 3.1, 4.1, 4.2 зубов компенсированной формы, I степени.

Кариес (K02.1) 3.2, 3.1, 4.1, 4.2 зубов.

Хронический гранулематозный периодонтит 1.2 зуба (гранулема диаметром 2 мм). Деструкция костной ткани в области бифуркации 1.6, 4.8 зубов.

Кариес корня 1.5 зуба.

Хронический генерализованный пародонтит лёгкой – средней степени тяжести. (K05.3)

Несостоятельность штампованных протезов на верхней и нижней челюстях.

4. Вариант лечения с использованием металлокерамических коронок, мостовидных протезов и бюгельных протезов.

Подготовительный этап:

- профессиональная гигиена полости рта. Обучение индивидуальной гигиене полости рта и её контроль;

- изготовить временные коронки на 1.4, 1.3, 1.2, 1.1, 2.1, 2.2, 2.5, 3.4, 3.3, 3.2, 3.1, 4.1, 4.3 зубы;

- снятие мостовидных протезов с зубов верхней и нижней челюстей;

- консультация врача-пародонтолога;

- удаление 1.5, 1.6, 4.1, 4.8 зубов;

- депульпация 3.4, 3.3, 3.2, 3.1, 4.2, 4.3 зубов (риск травматического пульпита);

- восстановление коронковых частей 3.4, 3.3, 3.2, 3.1, 4.2, 4.3 зубов с помощью анкерных штифтов и композитного материала или культевыми штифтовыми вкладками.

Основной этап:

- изготовление металлокерамических мостовидных протезов с опорами на 1.4; 1.3; 1.2; 1.1; 2.1; 2.2; 2.5; 3.4; 3.3; 3.2; 3.1; 4.1; 4.3 зубы;

- изготовление бюгельных протезов с кламмерной системой фиксации на верхнюю и нижнюю челюсти.

Реабилитационно-профилактический этап:

- контрольные осмотры через 6 месяцев для оценки множественного фиссурно-бугоркового контакта и краевого прилегания несъёмных протезов, перебазировки

бюгельных протезов, гигиенического состояния полости рта.

5. Профилактический осмотр пациента проводится один раз в 6 месяцев.

### **СИТУАЦИОННАЯ ЗАДАЧА 134 [K003617]**

1. Первичное отсутствие 1.5; 2.5 зубов. Частичное отсутствие зубов на нижней челюсти (III класс по Кеннеди) (K 00.00). Повышенное локализованное стирание зубов верхней челюсти и нижней челюсти, смешанная декомпенсированная форма 2-3 степени (K 03.00), осложнённое снижением высоты нижнего отдела лица на 6 мм. 4.7 зуб - хронический гранулематозный периодонтит.

2. Этиологические факторы повышенного стирания:

- недостаточность (функциональная несостоятельность) твёрдых тканей зубов;
- чрезмерное абразивное воздействие на твёрдые ткани зубов;
- функциональная перегрузка зубов.

3. Протокол обследования пациента с повышенным стиранием включает в себя следующие этапы:

- опрос больного;
- внешний осмотр;
- осмотр органов полости рта;
- пальпация жевательных мышц, ВНЧС;
- аускультация ВНЧС;
- дополнительные методы обследований.

4. Томография ВНЧС.

МРТ обследование.

Изучение диагностических моделей в артикуляторе.

Электроодонтодиагностика.

Прицельная рентгенография отдельных зубов.

Панорамная рентгенография зубов и челюстей.

Электромиография и электромиотонометрия жевательных мышц.

Рентгенокинематография височно-нижнечелюстного сустава.

5. Лечение повышенного стирания зубов, осложнённого снижением высоты нижнего отдела лица (декомпенсированная форма).

Восстановление высоты нижнего отдела лица и нормального положения нижней челюсти.

Восстановление анатомической формы и функции зубов.

Нормализацию движений нижней челюсти, функции мышц и ВНЧС.

Восстановление внешнего вида.

Предупреждение дальнейшего стирания.

### **СИТУАЦИОННАЯ ЗАДАЧА 135 [K003618]**

1. Одонтопародонтограмма – схема-чертёж, в которую заносят данные о каждом зубе и его опорном аппарате в виде условных обозначений, полученных в результате клинических обследований и дополнительных методов исследования (рентгенологических исследований, периотестометрии и гнатодинамометрии).

2. Точки зондирования зубодесневых карманов у однокорневых и многокорневых зубов. У однокорневых и многокорневых зубов зондирование проводится в 6 точках (вестибулярная и оральная стороны: медиальная, срединная и дистальная поверхности).

3. Частичное отсутствие зубов верхней челюсти (3 класс 1 подкласс по Кеннеди) и нижней челюсти (3 класс 1 подкласс по Кеннеди). Локализованное повышенное стирание зубов горизонтальной формы 1 степени. Хронический генерализованный пародонтит среднетяжёлой степени тяжести. Радикулярная киста 3.5 зуба. Хронический гранулирующий периодонтит 1.6 зуба.

4. Подготовительный этап:

- профессиональная гигиена полости рта. Обучение индивидуальной гигиене полости рта и её контроль;

- консультация и лечение у врача-хирурга по поводу удаления 1.6, 2.6 зубов, радикулярной кисты 3.5 зуба;

- консультация и лечение в пародонтологическом отделении по поводу хронического генерализованного пародонтита;

- консультация и лечение в терапевтическом отделении по поводу кариеса 1.8, 1.5, 2.4, 2.7, 2.8 зубов и ревизии корневого канала 3.4 зуба;

- в случае планирования имплантации - проведение хирургического вмешательства с целью установки имплантатов в области отсутствующих зубов;

- снятие мостовидных протезов с опорами на 3.5Ф3.8, 4.5Ф4.7 зубы;

- изготовление временных коронок на 3.5, 3.8, 4.5, 4.7 зубы.

5. Сроки проведения реабилитационно-профилактических осмотров пациентов.

Реабилитационно-профилактические осмотры пациентов проводятся регулярно

один раз в 6 месяцев.

### **СИТУАЦИОННАЯ ЗАДАЧА 136 [K003622]**

1. Диагноз «Частичное вторичное отсутствие зубов на верхней челюсти (III класс по Кеннеди) и нижней челюсти (II класс 3 подкласс по Кеннеди). Кариес корня 4.7 зуба (разъединение корней по бифуркации). Хронический апикальный периодонтит 1.2, 1.5, 1.7, 2.1, 2.2, 2.3, 2.6, 2.7, 3.2, 4.7 зубов. Хронический генерализованный пародонтит среднетяжёлой степени тяжести».

На верхней челюсти металлокерамические коронки на 1.1, 1.2, 1.3, 1.4, 1.5, 1.6, 1.7, 2.1, 2.2, 2.3, 2.6, 2.7 зубов, объединённые между собой. На нижней челюсти на 3.2, 4.3 зубах первичные телескопические коронки, покрытые сочетанной конструкцией на вторичных телескопических коронках. Состояние имеющихся в полости рта конструкций неудовлетворительное, нарушение краевого прилегания коронок в области опорных зубов, рецессия десны 1.1, 1.2, 1.3, 1.4, 1.5, 1.6, 1.7, 2.1, 2.2, 2.3, 2.6, 2.7, 3.2, 4.3, 4.5 зубов, неудовлетворительная эстетика.

2. План комплексного лечения без учёта имплантации.

I. Подготовительный этап:

- профессиональная гигиена полости рта. Обучение индивидуальной гигиене полости рта и её контроль;

- ознакомление и обучение методике по уходу при пользовании протезами;

- изготовление имедиат – протезов на верхнюю и нижнюю челюсти; в день наложения протезов:

  - а). снятие всех искусственных коронок на верхней и нижней челюстях;

  - б). удаление всех имеющихся зубов и корней зубов на верхней и нижней челюстях.

II. Второй этап – постоянное протезирование:

- изготовление съёмных пластиночных протезов на обе челюсти с учётом восстановления высоты нижнего отдела лица (не ранее двух-трех месяцев после удаления зубов).

III. Третий этап (реабилитационно-профилактический):

- контрольный осмотр раз в 6 месяцев за состоянием гигиены полости рта, зубными протезами, окклюзионным взаимоотношением зубных рядов.

3. Подготовка гипсовых моделей верхней и нижней челюстей для изготовления имедиат – протезов.

Во фронтальном участке альвеолярному отростку придается овальная форма - на верхней челюсти гипс снимают только с вестибулярной стороны; на модели нижней

челюсти снимают равномерно слой гипса с вестибулярной и оральной сторон по вершине альвеолярной части. В области жевательных зубов альвеолярному отростку придается трапециевидная форма, при этом слой снимаемого гипса не превышает 1-1,5 мм.

#### 4. Реабилитационно-профилактический этап:

- тщательный уход за протезами с использованием современных методов очистки протезов (контейнеры для протезов, таблетки для чистки и дезинфекции);

- регулярный контроль каждые полгода с целью определения эффективности проведенного лечения: фиксации и стабилизации зубных протезов на обеих челюстях, нормализация речи, гармонизации окклюзионных взаимоотношений.

#### 5. Виды стабилизации при пародонтитах:

- фронтальная;
- сагиттальная;
- фронтосагиттальная;
- парасагиттальная;
- стабилизация по дуге.

### **СИТУАЦИОННАЯ ЗАДАЧА 137 [K003624]**

1. Диагноз «Частичное вторичное отсутствие зубов на верхней челюсти и нижней челюсти: на верхней челюсти (I класс 1 подкласс по Кеннеди), на нижней челюсти (I класс по Кеннеди). Клиновидные дефекты 1.2, 1.3, 1.5, 2.3, 4.4, 4.5 зубов. Хронический генерализованный пародонтит лёгкой-средней степени тяжести. Рецессия десны в области 3.3, 3.4, 1.3, 1.5 зубов. Аномалии положения зубов (диастема между 1.1 и 2.1 зубами). Зубо-альвеолярная деформация зубных рядов в области 1.3 зуба. Генерализованное повышенное стирание зубов смешанной формы I степени (начальная стадия)».

#### 2. Подготовительный этап:

- профессиональная гигиена полости рта. Обучение индивидуальной гигиене полости рта и её контроль;

- провести ревизию канала 1.1 зуба;

- депульпировать 1.3, 2.1 зубы;

- восстановить депульпированные зубы на верхней челюсти с помощью штифтовых конструкций;

- изготовить временные пластмассовые коронки с опорами на 1.5, 1.3, 1.2, 1.1, 2.1, 2.2, 2.3, 3.4, 3.5, 4.4, 4.5 зубы.

#### 3. План ортопедического лечения:

- изготовить м/к мостовидный протез и коронки с опорами на 1.5, 1.3, 1.2, 1.1, 2.1, 2.2, 2.3, 3.4, 3.5, 4.4, 4.5 зубы (материал оговаривается с пациенткой);

- изготовить бюгельный протез на верхней челюсти и нижней челюсти.

#### 4. Реабилитационно-профилактический этап.

Контрольные осмотры через 1, 4, 6 месяцев и далее 1 раз в 6 месяцев для оценки множественного фиссурно-бугоркового контакта и краевого прилегания несъёмных протезов, перебазировки съёмных бюгельных протезов, гигиенического состояния полости рта.

#### 5. Классификация повышенного стирания.

##### А) 1. Локализованная.

2. Генерализованная (ни одной пары антагонистов без повышенной стертости твёрдых тканей зубов).

##### В) 1. Горизонтальная форма.

2. Вертикальная форма.

3. Смешанная форма.

##### С) 1. I степень (начальная стадия) стертость до дентина.

2. II степень (развившаяся стадия) до  $\frac{1}{2}$  высоты коронки.

3. III степень (конечная стадия) более  $\frac{1}{2}$  высоты коронки и до уровня десны.

##### Д) 1. Компенсированная форма (без снижения ВНОЛ).

2. Декомпенсированная форма (со снижением ВНОЛ).

### **СИТУАЦИОННАЯ ЗАДАЧА 138 [K003676]**

1. Частичное вторичное отсутствие зубов на верхней челюсти II класс 1 подкласс по Кеннеди, нижней челюсти III класс 1 подкласс по Кеннеди, осложнённое дефектом твёрдых тканей зубов. Кариес 1.1, 1.2, 3.1, 4.1 зубов. Клиновидные дефекты зубов 1.3, 2.4, 2.3 зубов. Rx – 2.2, 4.4 зубов. Хронический периодонтит з 4.4 зуба.

2. Виды штифтовых конструкций для восстановления 4.7, 4.4, 2.2, 2.6, 2.7, 3.7 зубов.

Для восстановления 4.7, 4.4, 2.2, 2.6, 2.7, 3.7 зубов показано изготовление штифтовокультевых вкладок (материал по выбору пациента), так как ИРОПЗ этих зубов составляет более 50%.

#### 3. План ортопедического лечения без учёта имплантации:

- изготовить металлокерамические коронки на зубы 1.3, 1.2, 1.1, 2.1, 2.2, 2.3, 3.5, 3.7, 4.4, 4.7 зубы;



- изготовить бюгельные протезы на верхнюю и нижнюю челюсть.

#### 4. Реабилитационно-профилактический этап.

Контрольные осмотры через 1, 4, 6 месяцев и далее 1 раз в 6 месяцев для оценки множественного фиссурно-бугоркового контакта и краевого прилегания несъёмных протезов, перебазировки съёмных протезов, гигиенического состояния полости рта.

#### 5. Показания к изготовлению штифтовой культевой вкладки:

- зубы со значительным разрушением коронковой части - более 50%, резцы, клыки, премоляры и моляры;

- зубы, корневые каналы которых имеют овальную, листовидную, треугольную и другую отличную от круглой форму в плоскости поперечного среза;

- зубы со значительным разрушением коронковой части, где наблюдается отклонение центральной оси коронковой части от корневой более 5 градусов, но не более 15 градусов;

- зубы фронтальной группы, требующие армирования и восстановления коронковой части, при глубоком резцовом перекрытии (глубокий прикус).

### **СИТУАЦИОННАЯ ЗАДАЧА 139 [K003677]**

1. Заполненная одонтопародотограмма по Курляндскому:

**ОДОНТОПАРАДОНТОГРАММА (по В.Ю. Курляндскому)**

	1,4 (11,5)					2,05 (7,5)					3,25 (11,5)				
Болезнь 3/4	0	0	0	0	0	0	0	0	0	0	0	0	0	0	0
3/4-0,75%	0,5	0,75	0,75	0,45	0,45	0,4	0,25	0,3	0,3	0,25	0,4	0,45	0,45	0,75	0,75
1/2-0,5%	1,0	1,5	1,5	0,9	0,9	0,75	0,5	0,6	0,6	0,5	0,75	0,9	0,9	1,5	1,5
1/4-0,25%	1,5	2,25	2,25	1,3	1,3	1,1	0,75	0,9	0,9	0,75	1,1	1,3	1,3	2,25	2,25
N	2,0	3,0	3,0	1,75	1,75	1,5	1,0	1,25	1,25	1,0	1,5	1,75	1,75	3,0	3,0
	8	7	6	5	4	3	2	1	1	2	3	4	5	6	7
N	2,0	3,0	3,0	1,75	1,75	1,5	1,0	1,0	1,0	1,0	1,5	1,75	1,75	3,0	3,0
1/4-0,25%	1,5	2,25	2,25	1,3	1,3	1,1	0,75	0,75	0,75	0,75	1,1	1,3	1,3	2,25	2,25
1/2-0,5%	1,0	1,5	1,5	0,9	0,9	0,75	0,5	0,5	0,5	0,5	0,75	0,9	0,9	1,5	1,5
3/4-0,75%	0,5	0,75	0,25	0,45	0,45	0,4	0,25	0,2	0,25	0,25	0,4	0,45	0,45	0,75	0,75
Болезнь 3/4	0	0	0	0	0	0	0	0	0	0	0	0	0	0	0
	3,8 (11,5)					0,5 (7,0)					1,8 (11,5)				

2. Зондирование зубодесневых карманов в области однокорневых и многокорневых зубов. В области однокорневых зубов зондирование проводится в 4 точках (вестибулярная, оральная, медиальная и дистальная поверхности). В области многокорневых зубов зондирование проводится в 6 точках (2 - на вестибулярной, 2 - на оральной и по 1 - на медиальной и дистальной поверхностях).

3. Частичное вторичное отсутствие зубов на верхней челюсти (III класс 2 подкласс по Кеннеди) и нижней челюсти (II класс по Кеннеди). Кариес дентина 3.5, 4.5, 4.6, 4.7, 4.8 зубов (множественные дефекты твёрдых тканей зубов). Хронический генерализованный пародонтит среднетяжёлой степени. Деформации верхнего и нижнего зубных рядов (зубное удлинение в области 2.6, 3.4, 3.5, 4.6 зубов II форма по Пономаревой). Множественные отложения на зубах».

4. Фазы адаптации к полным съёмным протезам.

Первая фаза - фаза раздражения - наблюдается в день сдачи протеза.

Вторая фаза - фаза частичного торможения - наступает в период от первого до пятого дня после получения протеза.

Третья фаза - фаза полного торможения - наступает в период от 5 до 33 дня после получения протеза.

5. Сроки и цели проведения профилактических осмотров пациента.

Проведение профилактического осмотра пациента проводится один раз в 6 месяцев

для контроля: гигиены полости рта и ухода за протезами; динамической окклюзии (выявление и устранение преждевременных окклюзионных контактов); конгруэнтности базисов протезов протезному ложу (при необходимости перебазировки протезов).

### СИТУАЦИОННАЯ ЗАДАЧА 140 [K003678]

1. Заполненная одонтопарадодотограмма по Курляндскому:

**ОДОНТОПАРАДОНОГРАММА (по В.Ю. Курляндскому)**

	(11,5)					(7,5)					(11,5)					
пои 1/4	0	0	0	0	0	0	0	0	0	0	0	0	0	0	0	
0,75%	0,5	0,75	0,75	0,45	0,45	0,4	0,25	0,3	0,3	0,25	0,4	0,45	0,45	0,75	0,75	0,5
0,5%	1,0	1,5	1,5	0,9	0,9	0,75	0,5	0,6	0,6	0,5	0,75	0,9	0,9	1,5	1,5	1,0
0,25%	1,5	2,25	2,25	1,3	1,3	1,1	0,75	0,9	0,9	0,75	1,1	1,3	1,3	2,25	2,25	1,5
N	2,0	3,0	3,0	1,75	1,75	1,5	1,0	1,25	1,25	1,0	1,5	1,75	1,75	3,0	3,0	2,0
	8	7	6	5	4	3	2	1	1	2	3	4	5	6	7	8
N	2,0	3,0	3,0	1,75	1,75	1,5	1,0	1,0	1,0	1,0	1,5	1,75	1,75	3,0	3,0	2,0
0,25%	1,5	2,25	2,25	1,3	1,3	1,1	0,75	0,75	0,75	0,75	1,1	1,3	1,3	2,25	2,25	1,5
0,5%	1,0	1,5	1,5	0,9	0,9	0,75	0,5	0,5	0,5	0,5	0,75	0,9	0,9	1,5	1,5	1,0
0,75%	0,5	0,75	0,75	0,45	0,45	0,4	0,25	0,25	0,25	0,25	0,4	0,45	0,45	0,75	0,75	0,5
"	0	0	0	0	0	0	0	0	0	0	0	0	0	0	0	0
	<b>2,1</b> (11,5)					<b>1,5</b> (7,0)					<b>1,95</b> (11,5)					

2. Зондирование зубодесневых карманов в области однокорневых и многокорневых зубах.

В области однокорневых зубов зондирование проводится в 4 точках (вестибулярная, оральная, медиальная и дистальная поверхности).

В области многокорневых зубов зондирование проводится в 6 точках (2 - на вестибулярной, 2 - на оральной и по 1 - на медиальной и дистальной поверхностях).

3. Полное отсутствие зубов на верхней челюсти. Частичное отсутствие зубов на

нижней челюсти (I класс 2 подкласс по Кеннеди). Radix 3.6 зуба. Хронический генерализованный пародонтит тяжёлой степени тяжести. Хронический периодонтит 3.6 зуба. Слизистая оболочка по Суппле - 1 класс. Ангулярный хейлит. Множественные отложения на зубах. Несостоятельность имеющихся конструкций (нарушение краевого прилегания коронок в области всех опорных зубов).

4. Вариант лечения с применением телескопической системой фиксации.

I. Подготовительный этап.

Снять имеющиеся коронки 4.5-4.6 зубов и мостовидный протез 3.4-3.3-Ф-Ф-Ф-Ф-4.3-4.4 в силу их несостоятельности (нарушение краевого прилегания коронок в области всех опорных зубов, подвижность имеющихся конструкций II степени). Удалить 3.6, 3.4, 4.5, 4.6 зубы (атрофия костной ткани  $\frac{3}{4}$ ). Терапевтическое лечение (при необходимости ревизия корневых каналов 3.3, 4.3, 4.4 зубов).

II. Основной этап (непосредственное протезирование).

3.3, 4.3, 4.4 зубы изготовить первичные телескопические коронки (атрофия костной ткани на  $\frac{1}{2}$ ). Изготовить полный съёмный протез на верхнюю челюсть и покрывной протез с телескопической системой фиксацией на нижнюю челюсть.

III. Реабилитационно-профилактический этап.

Диспансерное наблюдение один раз в 6 месяцев для контроля: гигиены полости рта и ухода за протезами; динамической окклюзии (выявление и устранение преждевременных окклюзионных контактов); конгруэнтности базисов протезов протезному ложу (при необходимости перебазируются протезов).

5. Сроки и цели проведения профилактических осмотров пациента.

Проведение профилактического осмотра пациента проводится один раз в 6 месяцев для контроля: гигиены полости рта и ухода за протезами; динамической окклюзии (выявление и устранение преждевременных окклюзионных контактов); конгруэнтности базисов протезов протезному ложу (при необходимости перебазируются протезов).

## **СИТУАЦИОННАЯ ЗАДАЧА 141 [К003679]**

1. Старческий возраст.

2. Частичное отсутствие зубов верхней челюсти (I класс 1 подкласс по Кеннеди), полное отсутствие зубов нижней челюсти, скол коронковой части 1.1 зуба, рецессия десны в области фронтальной группы зубов верхней челюсти, соотношение челюстей по прогеническому типу.

3. Фазы адаптации к полным съёмным протезам.

Первая фаза - фаза раздражения - наблюдается в день сдачи протеза.

Вторая фаза - фаза частичного торможения - наступает в период от первого до пятого дня после получения протеза.

Третья фаза - фаза полного торможения - наступает в период от 5 до 33 дня после получения протеза.

4. Функциональные пробы для оценки устойчивости пластиночного протеза при полном отсутствии зубов на нижней челюсти:

1 ПРОБА: Глотание.

2 ПРОБА: Открывание рта.

3 ПРОБА: Широкое открывание рта.

4 ПРОБА: Провести языком по красной кайме верхней губы.

5 ПРОБА: Касание кончиком языка щек при полураскрытом рте.

6 ПРОБА: Вытягивание языка по направлению кончика носа.

7 ПРОБА: Коррекция вестибулярного края ложки в боковом отделе.

5. Пациенты в возрастной группе «старческий возраст», диспансерное наблюдение 1 раз в 6 месяцев.

#### **СИТУАЦИОННАЯ ЗАДАЧА 142 [K003680]**

1. Частичное вторичное отсутствие зубов верхней челюсти - I класс (по Кеннеди), нижняя челюсть - III класс I подкласс (по Кеннеди). Генерализованный пародонтит тяжёлой степени тяжести. Атрофия костной ткани обеих челюстей на  $\frac{2}{3}$ . Подвижность зубов III степени. Несостоятельность зубных протезов. Кариес корня 1.3, 4.6, 4.7 зубов.

2. План комплексного лечения.

Удаление всех имеющихся зубов на верхней и нижней челюстях с одномоментным наложением имедиат-протезов. Через 7-14 дней перебазировка имедиат-протезов.

3. Необходимость удаления зубов.

Подвижность зубов III степени; атрофия костной ткани на  $\frac{2}{3}$  длины корня зуба. Кариес корня 1.3, 4.6, 4.7 зубов.

4. Клинические и лабораторные этапы изготовления съёмных имедиат-протезов.

Снятие альгинатных оттисков и изготовление моделей в исходном состоянии.

Определение центральной окклюзии (центральное соотношение челюстей).

Загипсовка моделей в артикулятор (окклюдатор). Удаление запланированных зубов на гипсовой модели, обработка альвеолярного отростка.

Наложение съёмного протеза в первые 72 часа после удаления зубов. Перебазировка протеза через 7-14 дней после удаления зубов и далее по необходимости.

5. Рекомендации для пациента после проведенного лечения с использованием

иммедиат-протезов.

Проведение коррекции протеза на следующий день. Полоскать рот после еды и промывать протез на ночь. Не снимать протез на ночь первые 10-12 дней после удаления зубов. Вначале принимать мягкую пищу небольшими порциями, а затем более твёрдую и большими порциями. Для быстрого восстановления речи читать вслух.

### **СИТУАЦИОННАЯ ЗАДАЧА 143 [K003681]**

1. Хронический рецидивирующий герпетический стоматит. Фиброма (твёрдая) языка.

2. Пациенту необходимо провести цитологическое исследование, при котором будут выявлены гигантские многоядерные клетки. ПЦР диагностика (мазок), серологическое исследование крови для выявления IgM, IgG к простому герпесу первого типа. Исследование общего состояния организма. Фиброма языка подтверждается после гистологического исследования.

3. Дифференциальная диагностика проводится с острым герпетическим стоматитом.

4. План лечения: после стихания явлений герпетического стоматита консультация врача-терапевта, врача-эндокринолога, врача-иммунолога для выявления причин рецидивирующего процесса, удаление фибромы.

5. Группы препаратов для общего лечения: противовирусные препараты, жаропонижающие, антигистаминные средства, дезинтоксикация.

Местно: обезболивание, антисептическая обработка, аппликации противовирусными мазями, кератопластиками.

Для профилактики вирусных заболеваний необходимо назначить пациенту противогерпетическую вакцинацию, избегать контакта с больными герпесом, избегать провоцирующих факторов.

### **СИТУАЦИОННАЯ ЗАДАЧА 144 [K003682]**

1. Хронический генерализованный пародонтит тяжёлой степени в стадии обострения на фоне сахарного диабета. Гальваноз. Апикальная гранулема 4.5 зуба.

2. Дополнительные методы исследования: необходимо определение величины микротоков, исследование микрофлоры полости рта с посевом на грибы рода Candida (определение чувствительности к антибиотикам).

3. Дифференциальная диагностика проводится с хроническим атрофическим кандидозом.

4. План лечения: замена ортопедических конструкций (снятие конструкций), удаление корня 4.5 зуба, коррекция индивидуальной гигиены, профессиональная гигиена полости рта, кюретаж пародонтальных карманов, протезирование с подбором материалов.

5. Местная и общая антибактериальная терапия. Местные противовоспалительные препараты. Пациенту обязательно показана консультация врача-терапевта. Наблюдение и лечение у врача-эндокринолога для коррекции АД и содержания сахара в крови. Назначение сбалансированной диеты.

### СИТУАЦИОННАЯ ЗАДАЧА 145 [К003683]

1. Диагноз «К04.8 Корневая киста. Стадия обострения».

2. Дифференциальная диагностика проводится с:

- острым апикальным периодонтитом пульпарного происхождения К04.4 (Обострением хронического гранулематозного периодонтита);

- генпериапикальным абсцессом без полости К04.7;

- периапикальным абсцессом с полостью. К04.6.

Диагноз обоснован клинической картиной и дополнительными методами обследования.

3. Медицинская карта.

Жалобы: на наличие болезненной припухлости верхней губы слева.

Объективно: припухлость верхней губы слева. Подчелюстные лимфоузлы слева увеличены, при пальпации болезненны. Переходная складка в области 2.1, 2.2 зубов сглажена, пальпация по переходной складке болезненна. Слизистая отёчна, гиперемирована.

Зубная формула:

	п	п	п	п		п	п	п	п				п	п	о
8	7	6	5	4	3	2	1	1	2	3	4	5	6	7	8
о	п	о	п	п							п	п	п	п	о

4. Внутриротовая прицельная рентгенография.

5. План лечения.

А. 1) Эндодонтическое лечение корневого канала 2.2 зуба. (Снятие пломбы, механическая медикаментозная обработка канала. Взвесь гидроксида кальция внутри канально (7-10 дней)). Временная пломба.

2) Вскрытие оболочки кисты, дренирование.

3) По показаниям противовоспалительная терапия.

Б. После стихания острого воспаления постоянная obturation корневых каналов с

операцией цистэктомии с резекцией верхушки корня.

В. Планирование ортопедического лечения.

Включенный дефект зубного ряда III класс по Кеннеди.

Возможные варианты протезирования:

- имплантация 4.6 зуба;
- коронка металлокерамическая на имплантате;
- мостовидный протез с опорой на 4.7, 4.5 зубы.

### СИТУАЦИОННАЯ ЗАДАЧА 146 [K003687]

1. Диагноз «периапикальный абсцесс без свища K04.7 (Обострение хронического гранулематозного периодонтита)».

Дифференциальная диагностика с острым апикальным периодонтитом пульпарного происхождения K-04.4, периапикальным абсцессом со свищем K-04.6, корневой кистой неуточнённой K-04.89.

2. Дифференциальная диагностика с острым апикальным периодонтитом пульпарного происхождения K- 04.4, периапикальным абсцессом со свищем K-04.6, корневой кистой неуточнённой K-04.89.

3. Жалобы на боли при надкусывании на 3.6 зуб. Со слов пациента, 2 года назад зуб лечен эндодонтически.

Объективно: в 3.6 зубе пломба, перкуссия резко болезненна, термометрия безболезненна. Глубина пародонтальных карманов в области 3.6, 4.7, 4.8 зубов - 3-5 мм. Пальпация по переходной складке в области 3.6 зуба болезненна.

		п	о			п	п	п	п				п	п	п
8	7	6	5	4	3	2	1	1	2	3	4	5	6	7	8
		о					imp	imp					п		о

4. Дополнительные методы лечения: ортопантограмма (ОПТГ), прицельная внутри ротовая рентгенография.

5. План лечения.

1) Лечение 3.6 зуба: снятие пломбы, распломбирование корневых каналов; механическая и медикаментозная обработка каналов; взвесь гидроксида кальция внутри канально на 7-14 дней. Постоянная obturation каналов, постоянная реставрация, коронка.

2) Лечение локализованного пародонтита нижней челюсти в области 4.8, 4.7 и 3.6



зубов.

### СИТУАЦИОННАЯ ЗАДАЧА 147 [K003688]

1. Диагноз «кариес дентина К-02.1. (Средний кариес)».
2. Дифференциальная диагностика с глубоким кариесом, К-02.1. Хроническим апикальным периодонтитом К-04.5.
3. Жалобы: на наличие полости в 2.7 зубе, периодически возникающие боли от сладкого.

Объективно: лицо симметрично, подчелюстные лимфоузлы не увеличены. В 2.7 зубе кариозная полость в пределах плащевого дентина. Зондирование по эмалево-дентинной границе болезненно, термометрия слабо болезненна. Перкуссия безболезненна.

о	п											о	о	с	о
8	7	6	5	4	3	2	1	1	2	3	4	5	6	7	8
о													о	о	о

4. Дополнительные методы исследования: ЭОД. Причина артефактов на рентгенограмме – серёжка в ухе пациента.

5. План лечения:

- 1) Лечение кариеса 2.7 зуба.
- 2) Лечение кариеса 4.5 зуба.
- 3) Коррекция реставрации 1.7 зуба, возможно эндодонтическое лечение 1.7 зуба (необходима прицельная рентгенограмма).
- 4) Рациональное протезирование включенного дефекта верхней челюсти слева:
  - а) имплантация после операции синуслифтинга и создания объёма костной ткани;
  - б) мостовидный протез с опорой на 2.5 и 2.7 зубы, рациональное протезирование концевых дефектов нижней челюсти слева;
  - в) имплантация на месте удалённых 3.6, 3.7 зубов;
  - г) бюгельный протез.

### СИТУАЦИОННАЯ ЗАДАЧА 148 [K003689]

1. Изменение цвета зуба уточнённое К 03.78 (после эндодонтического лечения). Дифференциальная диагностика проводится с изменениями цвета зубов после

прорезывания, группа диагнозов К 03.70.

Киста гайморовой пазухи неуточнённая J-34.1 (Выявлена на рентгенограмме).

2. Дифференциальная диагностика проводится с изменениями цвета зубов после прорезывания, группа диагнозов К 03.70.

Киста гайморовой пазухи неуточнённая J-34.1 (Выявлена на рентгенограмме).

3. Жалобы: на изменение цвета 2.1 зуба.

Объективно: лицо симметрично, подчелюстные лимфоузлы не пальпируются. Прикус ортогнатический. 1.1, 2.1, 2.2 зубы со старыми реставрациями, изменёнными в цвете. 2.1 зуб изменён в цвете – имеет серовато-жёлтый оттенок. Перкуссия безболезненна. Термометрия безболезненна.

о	п	п					п	п	п		п	п	п	п	
8	7	6	5	4	3	2	1	1	2	3	4	5	6	7	8
о	о	п	п	п									о		о

4. Прицельная рентгенограмма. Для уточнения диагноза Киста гайморовой пазухи необходимо провести компьютерную томографию.

5. План лечения.

Ревизия корневого канала 2.1 зуба (снятие пломбы, удаление пломбировочного материала из устья канала (если корневая пломба не сохранена – перепломбирование канала).

Внутреннее отбеливание коронки 2.1 зуба.

Постоянная реставрация 2.1 зуба (штифтование стекловолоконным штифтом, коронка цельнокерамическая).

Замена реставраций 1.1, 2.1 зуба.

Консультация врача-оториноларинголога с целью дифференциальной диагностики кисты гайморовой пазухи. При одонтогенной кисте: ревизия корневых каналов 2.4 зуба, ЭОД 2.6 зуба, и при необходимости эндодонтическое лечение.

Восстановление дефекта зубного ряда нижней челюсти слева (рентгенологические признаки функциональной перегрузки 3.7 зуба).

### **СИТУАЦИОННАЯ ЗАДАЧА 149 [К003751]**

1. Предварительный диагноз «хронический локальный пародонтит средней степени тяжести в области 1.3, 1.2, 2.1, 2.2, 2.3 зубов и тяжёлой степени в области 1.1 зуба».

## 2. План обследования и дополнительного исследования:

- консультация врача-терапевта-стоматолога о возможности проведения пародонтального индекса (ПИ по Расселу) и лечения хронического пародонтита;
- консультация врача-хирурга-стоматолога о хирургической санации;
- консультация врача-ортопеда-стоматолога о возможности лечения несъёмными конструкциями;
- дополнительно для уточнения диагноза необходимо провести: лучевое исследование - внутриконтактную рентгенографию 1.3, 1.2, 1.1, 2.1, 2.2, 2.3 зубов, ортопантомографию; общий клинический анализ крови, биохимический анализ крови на содержание глюкозы, анализ крови на ВИЧ-инфекцию;
- заключение врача-терапевта общего профиля о перенесённых и сопутствующих заболеваниях.

3. Дифференцировать пародонтит средней степени тяжести необходимо со следующими заболеваниями: гингивитом, пародонтитом лёгкой и тяжёлой степени, пародонтозом, пародонтолизом.

## 4. Клинический диагноз и его обоснование:

- хронический локальный пародонтит средней степени тяжести в области 1.3, 1.2, 2.1, 2.2, 2.3 зубов и тяжёлой степени 1.1 зуба. Заболевание имеет хроническое течение, так как пациентка болеет в течение 3 лет, локализованный связано с тем, что только в области определенной группы зубов, средняя степень - это наличие карманов от 3-5 мм и подвижность I степени и тяжелая степень 1.1 зуба это подвижность III степени.

## 5. План лечения и обоснование:

- коррекция и контроль гигиены рта (чтобы правильно чистить зубы, не допустить образования зубного налёта и травмы десны, использование индивидуальных средств гигиены способствовало профилактике воспалительных заболеваний);
- местная противовоспалительная терапия, шинирование 1.3, 1.2, 2.1, 2.2, 2.3 зубов, избирательное пришлифовывание зубов верхней и нижней челюстей (проводится перед открытым кюретажем, чтобы снять воспаление, скорректировать акклюзионные контакты, нормализовать нагрузку на периодонт);
- операция - открытый кюретаж в области 1.3, 1.2, 2.1, 2.2, 2.3 зубов, динамическое наблюдение 1 раз в полгода (удаление патологических изменений, грануляций);
- удаление 1.1 зуба по поводу тяжёлой степени хронического периодонтита (зуб имеет подвижность 3 степени, что является показанием к удалению);
- рациональное протезирование в области отсутствующего 1.1 зуба несъёмной конструкцией (эстетически значимая зона лица, молодой возраст пациентки).

## **СИТУАЦИОННАЯ ЗАДАЧА 150 [K003752]**

1. Предварительный диагноз «радикулярная киста верхней челюсти в области 1.1, 1.2, 1.3 зубов».

2. План лечения и дополнительного обследования:

- консультация врача-стоматолога-терапевта о возможности перелечивания 1.1, 1.2 зубов по поводу хронического периодонтита;

- консультация врача-ортопеда-стоматолога о снятии мостовидного протеза и изготовления новой конструкции на время лечения временной, затем постоянной;

- с целью определения точной локализации, размеров кисты и отношения к важным анатомическим структурам верхней челюсти необходимо провести лучевое исследование с помощью КЛКТ (конусно-томография), или МСКТ (мультиспиральная компьютерная томография).

3. Дифференцировать радикулярную кисту необходимо со следующими заболеваниями: хроническим периодонтитом, зубосодержащей кистой, кератокистой, амелобластомой.

4. Клинический диагноз и его обоснование: радикулярная киста верхней челюсти в области 1.1, 1.2 зубов (об этом свидетельствует припухлость в области передней группы зубов на верхней челюсти, а также лечение 1.1, 1.2, 1.3 зубов 10 лет назад, по данным лучевых методов определяется очаг разряжения костной ткани, с чёткими контурами диаметром 2 см, в полость разряжения костной ткани обращены корни 1.1, 1.2 зубов, каналы 1.1, 1.2 зубов запломбированы неоднородно).

5. План лечения и обоснование:

- в случае отсутствия сообщения с анатомическими образованиями верхней челюсти (полость носа, верхнечелюстная пазуха) возможен вариант цистэктомии;

- в случае прорыва кисты в полость носа необходимо провести операцию цистотомия;

- перед лечением необходимо провести повторное эндодонтическое лечение 1.1, 1.2 зубов, перед лечением необходимо провести снятие ортопедических конструкций, изготовить временные ортопедические конструкции и после завершения хирургического лечения заменить их на постоянные;

- через полгода провести рентгенологический контроль проведенного лечения.

## **СИТУАЦИОННАЯ ЗАДАЧА 151 [K003753]**

1. Предварительный диагноз «хронический травматический апикальный периодонтит 4.7 зуба».

2. План обследования и дополнительного исследования:

- консультация врача-стоматолога-терапевта о возможности сохранения дистального корня и проведения зубосохраняющей операции гемисекции и при невозможности удаления 4.7 зуба;

- консультация врача-стоматолога-ортопеда о рациональном протезировании;

- дополнительно ортопантомография для уточнения расположения нижнечелюстного канала в случае планирования имплантации.

3. Хронический травматический апикальный периодонтит 4.7 зуба. Данные, на основании которых поставлен диагноз: это боль при накусывании, причиной которой послужил сломанный в переднем корне эндодонтический инструмент, а также установка металлокерамической коронки, а это нагрузка на зуб, антибиотикотерапия также не решила проблему, так как причина осталась, и положительная перкуссия зуба. Рентгенография точно указала причину - это отломок инструмента и разряжение костной ткани в области выхода инструмента, также свидетельствует о воспалительном процессе тканей периодонта.

4. В случае удаления 4.7 зуба или гемисекции необходимо назначение антисептических ротовых ванночек 3 раза в день, анальгетиков при болях. После заживления лунки удалённого 4.7 зуба или медиального корня необходимо принять решение о восстановлении дефекта зубного ряда с помощью рационального протезирования, оценить состояние костной ткани в области отсутствующего зуба или корня и при наличии достаточного количества костной ткани и условий для установки имплантата установить имплантат и провести на нем несъёмное протезирование.

5. Для проведения оперативного вмешательства в полости рта с целью установки удаления или гемисекции 4.7 зуба необходимо местное обезболивание проводниковая (мандибулярная) анестезия, так как оперативное вмешательство является непродолжительным и малотравматичным.

#### **СИТУАЦИОННАЯ ЗАДАЧА 152 [K003754]**

1. Предварительный диагноз «частичная вторичная потеря зубов на верхней челюсти, дефект и деформация альвеолярного гребня верхней челюсти в боковых отделах».

2. План лечения и дополнительного обследования:

- консультация врача-ортопеда-стоматолога о возможности ортопедического лечения с использованием протеза с опорой на дентальные имплантаты;

- дополнительно для уточнения диагноза необходимо провести: внутриконтактную рентгенографию 1.3, 1.2, 1.1, 2.1, 2.2, 2.3 зубов, ортопантомографию;

- лабораторные исследования: общий клинический анализ крови, биохимический анализ крови на содержание глюкозы, анализ крови на ВИЧ-инфекцию;

- заключение врача-терапевта общего профиля о перенесённых и сопутствующих заболеваниях;

консультация врача-терапевта-стоматолога о проведении профессиональной гигиены и обучению ухода за ортопедическими конструкциями на имплантатах.

### 3. Клинический диагноз и его обоснование:

а) частичная вторичная потеря зубов на верхней челюсти (об этом свидетельствует отсутствие 1.8 -1.1 2.1 - 2.8 зубов);

б) дефект и деформация альвеолярного гребня верхней челюсти в боковых отделах (при осмотре отмечался дефект и деформация боковых отделов альвеолярного гребня верхней челюсти, западение верхней губы).

### 4. План лечения и обоснование:

а) изготовление съёмного протеза на балке с опорой на дентальные имплантаты, установленные в передний отдел верхней челюсти (это позволит обеспечить полноценную фиксацию протеза и уменьшить его базис так как у пациента выраженный рвотный рефлекс);

б) коррекция и контроль гигиены рта (чтобы правильно чистить ортопедические конструкции, не допустить образования зубного налёта на конструкциях, использование индивидуальных средств гигиены способствовало бы профилактике воспалительных заболеваний).

5. Для проведения оперативного вмешательства в полости рта с целью установки дентальных имплантатов необходимо местное обезболивание - инфильтрационная анестезия, так как оперативное вмешательство является непродолжительным и малотравматичным.

## **СИТУАЦИОННАЯ ЗАДАЧА 153 [K003755]**

1. Предварительный диагноз «невралгия II-III ветвей тройничного нерва слева».

2. План обследования и дополнительного исследования:

- консультация врача-терапевта-стоматолога о возможности проведения профессиональной гигиены;

- консультация врача-ортопеда-стоматолога о сглаживании острых краёв металлокерамических коронок, после купирования приступов проведение рационального протезирования;

ортопаномография для исключения патологии со стороны зубочелюстной системы;

дополнительно консультация у врача-невролога, врача-оториноларинголога и врача-терапевта.

3. Дифференцировать невралгию II-III ветвей тройничного нерва необходимо со следующими заболеваниями: острым пульпитом, невралгией тройничного нерва, дисфункции ВНЧС, миофасциальных болей.

#### 4. Клинический диагноз и его обоснование:

невралгия II-III ветвей тройничного нерва слева (об этом свидетельствуют жалобы больного на приступообразные жгучие боли, возникающие при прикосновении, вероятно, к «курковым» зонам на коже лица слева, начало заболевания (после перенесенного ОРВИ) и данные анамнеза свидетельствуют о невралгии II-III ветвей тройничного нерва, а также есть раздражающий фактор - острые края коронок в результате скола керамики).

#### 5. План лечения и обоснование:

- при выявлении органической патологии лечение должно быть комплексным;
- для лечения невралгии назначаются противоэпилептические средства (Тигретол, Суксилен, Финлепсин, Ривотрил, Морфолен, Триметин, Клоноцепам), витамины группы «В», биогенные стимуляторы, антигистаминные препараты, блокады анестетиком, физиотерапевтическое лечение;
- необходимо провести профессиональную гигиену полости рта и обучить пациента более эффективно пользоваться индивидуальными средствами гигиены;
- провести сглаживание острых краёв на коронках 1.4, 1.5, 1.6 зубов и после купирования приступов невралгии провести рациональное протезирование – заменить металлокерамические коронки на новые.

### **СИТУАЦИОННАЯ ЗАДАЧА 154 [K003756]**

1. Предварительный диагноз «альвеолит лунки 4.6 зуба, хронический периодонтит 4.7 зуба».

#### 2. План обследования и дополнительного исследования:

- а) для уточнения диагноза необходимо провести: внутриконтактную рентгенографию 4.6, 4.7 зубов, ортопантомографию;
- б) лечение альвеолита лунки (кюретаж лунки, в случае наличия остаточных корней удаление корней);
- в) консультация врача-терапевта-стоматолога о лечении 4.7 зуба;
- г) консультация врача-ортопеда-стоматолога о возможности проведения ортопедического лечения в области 4.7 зуба, отсутствующего 4.6 зуба.

3. Для постановки точного диагноза врачу стоматологической клиники необходимо было провести ортопантомографию или визиографию, так как из описания клинической картины осталось не ясным состояние лунки удалённого зуба, наличия остаточных корней в лунке в результате травматического удаления 4.6 зуба и состояния окружающих тканей на момент последнего осмотра. И если в лунке нет остаточных корней, то необходимо было провести эвакуацию распавшего сгустка из лунки с помощью кюретажной ложки и только потом провести антисептическую обработку лунки. В лунку вводят лекарственные вещества, прикрытые иодоформным тампоном.

#### 4. Клинический диагноз и его обоснование:

а) альвеолит лунки 4.6 зуба (учитывая сложное удаление 4.6 зуба, также ноющую боль в области лунки, которая постепенно нарастала, серые массы в лунке, которые говорят о распавшемся сгустке и неприятный запах из лунки, а также 5 дней после удаления говорят о воспалительном процессе лунки зуба, остается неясным вопрос об остаточных корнях 4.6 зуба, которые также могут являться причиной боли и воспаления);

б) хронический периодонтит 4.7 зуба (об этом свидетельствует изменение цвета коронковой части зуба и наличие пломбы).

5. План лечения и обоснование: после постановки точного диагноза, рекомендована санация лунки удалённого 4.6 зуба - проведение повторного кюретажа лунки, введение в лунку йодоформного тампона с Левомеколем, назначение противобактериальной, противовоспалительной терапии, при необходимости физиотерапии. Для 4.7 зуба необходимо провести рентгенографию после чего решить вопрос о лечении зуба терапевтическим путём – заменив пломбу на новую или ортопедическую конструкцию.

#### **СИТУАЦИОННАЯ ЗАДАЧА 155 [K003757]**

##### 1. Предварительный диагноз поставлен правильно:

- частичная вторичная потеря зубов верхней челюсти;
- посттравматический дефект альвеолярного отростка верхней челюсти в области отсутствующих 1.2, 1.1, 2.1 зубов;
- хронический периодонтит 4.1, 3.1 зубов.

##### 2. План обследования и дополнительного исследования:

а) консультация врача-терапевта-стоматолога о возможности лечения 4.1, 3.1 зубов;

б) консультация врача-ортопеда-стоматолога о возможности лечения несъёмными конструкциями на имплантатах;

в) дополнительно: для уточнения диагноза, для уточнения степени атрофии костной ткани, а также для планирования лечения необходимо провести КЛКТ (конусно-лучевая компьютерная томография), или МСКТ (мультиспиральная компьютерная томография). Для уточнения деструктивных процессов в области корней 4.1, 3.1 зубов внутриконтрастную прицельную рентгенографию или визиографию 4.1, 3.1 зубов.

##### 3. Клинический диагноз и его обоснование:

а) частичная вторичная потеря зубов верхней челюсти (в виду отсутствия 1.2, 1.1, 2.1 зубов);

б) посттравматический дефект альвеолярного отростка верхней челюсти в области отсутствующих зубов 1.2, 1.1, 2.1 (так как альвеолярный отросток верхней челюсти в



области отсутствующих зубов истончен из-за недостатка костной ткани с вестибулярной стороны, десна в указанной зоне не изменена и при снятии протеза отмечается сильное западение верхней губы);

в) хронический гранулирующий периодонтит 4.1, 3.1 (из-за изменений цвета коронок зубов и деструктивных изменений с чёткими контурами в области верхушек корней зубов в виде языков пламени).

#### 4. Лечение и его обоснование.

а) Восстановление дефекта верхней челюсти методами костной пластики или направленной тканевой регенерации (из-за истончения и недостатка костной ткани с вестибулярной стороны в области отсутствующих зубов, что подтверждено данными МСКТ, возраст пациентки 27 лет, значит рост челюсти закончен, что позволяет проводить реконструктивные методы лечения на челюсти, а также эстетически значимая зона лица).

б) Последующая или одномоментная дентальная имплантация 3 дентальных имплантатов в области 1.2, 1.1, 2.1 зубов (протяженность дефекта позволяет поставить три имплантата, минимальное расстояние между двумя имплантатами 3 мм соблюдено).

в) Несъёмное протезирование на имплантатах (желание заменить имеющуюся съёмную конструкцию на несъёмную, а также ортопедическая конструкция должна фиксироваться неподвижно и выглядеть эстетично, обеспечивая оптимальную внешность, фонетику, жевательную функцию и возможность проведения гигиены полости рта).

г) Эндодонтическое лечение 4.1, 3.1 зубов по поводу хронического гранулирующего периодонтита (цель эндодонтического лечения – это сохранение зубов и профилактика осложнений, связанных с воспалительными явлениями в области 4.1, 3.1 зубов, что может привести к потере зубов).

5. Для проведения операции в полости рта с целью установки имплантатов и проведения операции костной пластики необходимо местное обезболивание инфильтрационная и проводниковая анестезия, так как хирургическое вмешательство является непродолжительным и малотравматичным, в случае психосоматической патологии совместно с применением премедикации.

### **СИТУАЦИОННАЯ ЗАДАЧА 156 [K003758]**

1. Предварительный диагноз «ретенционная киста малой слюнной железы нижней губы справа, хронический периодонтит 1.1 зуба».

2. План обследования и дополнительного исследования:

а) консультация врача-стоматолога-терапевта- о возможности лечения 1.1 зуба и устранения острых краёв зуба;

б) ЭОД 1.1 зуба;

в) необходимо провести внутриконтрастную рентгенографию для уточнения изменений в области корня 1.1 зуба;

г) цитологическое исследование для уточнения диагноза ретенционная киста.

3. Клинический диагноз и его обоснование: ретенционная киста малой слюнной железы нижней губы справа.

Клинические данные подтверждающие диагноз - это наличие травмы верхней губы, наличие округлого образования, возвышающегося над слизистой оболочкой, через истонченную оболочку просвечивается жидкость голубоватого цвета. А также, за данный диагноз, говорит еще клиническое проявление как опорожнение образования с выделением тягучей жидкости во время травмирования. За хронический периодонтит говорит травма – удар верхней губы о велосипед, а также зуба, что подтверждено сколом коронки зуба и изменением цвета зуба.

4. План лечения и его обоснование:

после проведения рентгенологического исследования будет решен вопрос о методе лечения 1.1 зуба терапевтическим путём (эндодонтическое лечение с восстановлением коронковой части зуба с помощью композиционных материалов или ортопедическим путём с изготовлением винира на 1.1 зуб).

Хирургическое лечение - под местной анестезией удаление ретенционной кисты с помощью скальпеля или хирургического лазера с последующим патогистологическим исследованием.

5. Для проведения оперативного вмешательства в полости рта с целью удаления образования со слизистой нижней губы необходимо местное обезболивание инфильтрационная анестезия, так как оперативное вмешательство является непродолжительным и малотравматичным.

### **СИТУАЦИОННАЯ ЗАДАЧА 157 [K003759]**

1. Дефект зубного ряда верхней челюсти 1 класс по Кеннеди. Дефект зубного ряда нижней челюсти 1 класс по Кеннеди. Генерализованный пародонтит.

2. Задачи ортопедического лечения:

- восстановить целостность зубного ряда верхней челюсти с помощью пластиночного протеза;

- восстановить целостность зубного ряда нижней челюсти с помощью пластиночного протеза;

- обеспечить максимально эффективную фиксацию пластиночного протеза на верхней и нижней челюстях;

- нормализовать высоту нижнего отдела лица в состоянии центрального соотношения;

- нормализовать мезио-дистальное положение нижней челюсти;

- обеспечить защиту от функциональной перегрузки, оставшихся зубов.

### 3. План ортопедического лечения:

- провести шинирование оставшихся зубов с помощью волоконно-композитных технологий;
- изготовить съёмный пластиночный протез с гнутыми кламмерами на верхнюю челюсть;
- изготовить съёмный пластиночный протез с гнутыми кламмерами на нижнюю челюсть.

### 4. План терапевтического лечения:

- санировать полость рта.
- провести лечение пародонта, сохранившихся зубов.
- оздоровить слизистую оболочку протезного ложа перед ортопедическим лечением.

5. Анатомо-физиологический. Определение высоты нижнего отдела лица в состоянии физиологического покоя и определение высоты нижнего отдела лица в состоянии центральной окклюзии или центрального соотношения методом вычитания средней статистической разницы в 2-4 мм.

## **СИТУАЦИОННАЯ ЗАДАЧА 158 [К003760]**

1. Дефект коронок 1.4, 1.5 зубов. Дефект зубного ряда верхней челюсти 3 класс по Кеннеди. Полное отсутствие зубов на нижней челюсти, второй класс по Келлеру.

### 2. Задачи ортопедического лечения:

- обеспечить эффективное укрепление искусственных коронок 1.4, 1.5 зубов;
- восстановить анатомическую форму 1.4, 1.5 зубов;
- восстановить зубной ряд нижней челюсти с помощью пластиночного протеза;
- обеспечить максимально эффективную фиксацию пластиночного протеза;
- нормализовать высоту нижнего отдела лица в состоянии центрального соотношения.

### 3. План ортопедического лечения:

- восстановить 1.4, 1.5 зубы культевыми вкладками со штифтом.
- изготовить на 1.4, 1.5 зубы металлокерамические коронки.
- изготовить новый пластиночный протез на нижнюю челюсть.

### 4. Удалить корни 2.8 зуба.

5. Проба втягивания щёк. Проба движения языка. Проба проглатывания слюны. Проба открывания рта.

### **СИТУАЦИОННАЯ ЗАДАЧА 159 [K003761]**

1. Хронический травматический гингивит в области 1.2, 1.1, 2.1, 2.2 зубов.
2. Задачи ортопедического лечения:
  - обеспечить эффективное безтравматичное соотношение искусственных коронок 1.2, 1.1, 2.1, 2.2 зубов и десневого края, десневых сосочков;
  - восстановить анатомическую форму 1.2, 1.1, 2.1, 2.2 зубов.
3. План ортопедического лечения:
  - снять металлокерамические коронки;
  - изготовить временные коронки 1.2, 1.1, 2.1, 2.2 зубов;
  - изготовить металлокерамические коронки или цельно-керамические 1.2, 1.1, 2.1, 2.2 зубов.
4. План терапевтического лечения:
  - провести эндодонтическое лечение 1.1, 1.2 и 2.1, 2.2 зубов;
  - провести лечебные мероприятия по оздоровлению десневого края коронок опорных зубов.
5. Клинический этап - обследование пациента, обезболивание, припасовка опорных зубов, снятие слепков, фиксация центральной окклюзии. Клинический этап - припасовка металлического каркаса протеза. Клинический этап - припасовка и фиксация готового протеза.

### **СИТУАЦИОННАЯ ЗАДАЧА 160 [K003762]**

1. Дефект коронки 1.5 зуба. Дефект зубного ряда нижней челюсти 3 класс по Кеннеди.
2. Восстановить анатомическую форму 1.5 зуба. Восстановить целостность зубного ряда нижней челюстей. Нормализовать окклюзионные взаимоотношения. Обеспечить защиту опорных зубов мостовидного протеза нижней челюсти от функциональной перегрузки.
3. Направить на удаление корней 4.6 зуба.  
Восстановить культю 1.5 зуба культевой штифтовой вкладкой.  
Восстановить анатомическую форму 1.5 зуба - цельно-керамической или металлокерамической коронкой.
- Направить на эндодонтическую подготовку опоры 4.7 и 4.5 зубов под мостовидный

протез.

Изготовить мостовидный протез с опорами на 4.7 и 4.5 зубы.

Обоснование выбора конструкции протеза. На основании коэффициентов одонтопародонтограммы (В.Ю. Курляндского).

Провести математическое обоснование возможности использования мостовидного протеза для обеспечения защиты пародонта опорных зубов от функциональной нагрузки.

4. Провести эндодонтическое лечение, подготовить опоры 4.7 и 4.5 зубов под мостовидный протез.

5. Удалить корни 4.6 зуба.

### **СИТУАЦИОННАЯ ЗАДАЧА 161 [K003763]**

1. Дефект зубного ряда верхней челюсти 1 класс по Кеннеди. Дефект зубного ряда нижней челюсти 1 класс по Кеннеди.

2. Задачи лечения:

- восстановить целостность зубных рядов верхней и нижней челюстей.
- нормализовать окклюзионные взаимоотношения.
- нормализовать высоту нижнего отдела лица в состоянии центрального соотношения.
- оптимизировать фиксацию протеза верхней челюсти.
- оптимизировать фиксацию протеза нижней челюсти.

3. Снять все коронки, изготовить телескопическую систему фиксации, изготовить индивидуальные ложки на верхнюю и нижнюю челюсти, снять функциональные слепки.

Изготовить пластиночные протезы на верхнюю и нижнюю челюсти на телескопических коронках. Обоснование выбора конструкции протеза:

- целесообразность выбора данной конструкции заключается в том, что границы протеза будут построены как при полном отсутствии зубов, что будет способствовать возникновению функциональной присасываемости и улучшению фиксации протезов, а в случае удаления одиночных коронок протезы будут продолжать работать также как при полном отсутствии зубов.

4. Депульпировать 1.4, 1.3, 2.1, 2.3, 2.4, 4.5, 4.4 опорные зубы.

5. Оптимальные границы протеза пластиночного будут уточняться под контролем функциональных проб как при полном отсутствии зубов, с помощью индивидуальных ложек будут сниматься функциональные оттиски.

### **СИТУАЦИОННАЯ ЗАДАЧА 162 [K003764]**

1. Дефект зубного ряда верхней челюсти 3 класс по Кеннеди. Дефект зубного ряда нижней челюсти 3 класс по Кеннеди. Дефекты коронок зубов. Повышенная стираемость фронтальной группы зубов нижней челюсти. Генерализованный пародонтит на верхней челюсти.

2. Задачи ортопедического лечения.

Восстановить целостность зубного ряда верхней челюсти.

Восстановить целостность зубного ряда нижней челюсти.

Восстановить анатомическую форму фронтальных зубов на нижней челюсти.

Нормализовать окклюзионные соотношения зубов верхней и нижней челюстей.

Нормализовать высоту нижнего отдела лица в состоянии центральной окклюзии.

Обеспечить защиту от функциональной перегрузки, опорных зубов.

Обеспечить неподвижность зубам верхней и нижней челюсти.

3. План ортопедического лечения.

Мостовидный протез на нижней челюсти с опорами 33++36.37.

Мостовидный протез на верхней челюсти 1.4+1.6,1.7 зубов.

Шинировать фронтальную группу зубов на верхней челюсти с помощью волоконно-композитных технологий.

Восстановить анатомическую форму передних зубов на нижней челюсти с помощью реставрационных технологий или керамическими винирами.

Восстановить 2.6, 4.6 зубы искусственными коронками.

4. План терапевтического лечения:

Санировать полость рта.

Провести эндодонтическое лечение всех зубов, планируемых под искусственные коронки.

5. С помощью таблицы одонтопародонтограммы В.Ю. Курляндского, привлекая коэффициенты, можно математически обосновать выбор количества опорных зубов в конструкции мостовидного протеза.

### **СИТУАЦИОННАЯ ЗАДАЧА 163 [K003765]**

1. Дефект зубного ряда верхней челюсти 3 класс по Кеннеди. Дефект зубного ряда нижней челюсти 3 класс по Кеннеди. Дефекты коронок зубов. Повышенная стираемость фронтальной группы зубов нижней челюсти. Генерализованный пародонтит на верхней челюсти.

## 2. Задачи лечения.

Восстановить целостность зубного ряда верхней челюсти.

Восстановить целостность зубного ряда нижней челюсти.

Восстановить анатомическую форму фронтальных зубов на нижней челюсти.

Нормализовать окклюзионные соотношения зубов верхней и нижней челюстей.

Нормализовать высоту нижнего отдела лица в состоянии центральной окклюзии.

Обеспечить защиту от функциональной перегрузки, опорных зубов.

Обеспечить неподвижность зубам верхней и нижней челюсти.

## 3. План ортопедического лечения.

Мостовидный протез на нижней челюсти с опорами 4.5+4.7.

Мостовидный протез верхней челюсти 16.15+.

Металлокерамические или цельнокерамические искусственные коронки 2.5, 2.6, 2.7, 3.4, 3.5, 3.6, 3.7 зубов.

## 4. План терапевтического лечения.

Санировать полость рта.

Провести эндодонтическое лечение всех зубов под опору искусственными коронками 1.6, 1.5, 2.5, 2.6, 2.7, 3.4, 3.5, 3.6, 3.7, 4.5, 4.7 зубов.

5. Удалить корни 4.6 зуба.

## **СИТУАЦИОННАЯ ЗАДАЧА 164 [К003766]**

1. Дефект зубного ряда верхней челюсти 3 класс по Кеннеди. Дефект зубного ряда нижней челюсти 2 класс по Кеннеди. Дефекты коронок всех зубов. Генерализованный пародонтит на верхней челюсти.

## 2. Задачи лечения:

- восстановить целостность зубного ряда верхней челюсти;
- восстановить целостность зубного ряда нижней челюсти;
- нормализовать окклюзионные соотношения зубов верхней и нижней челюстей;
- нормализовать высоту нижнего отдела лица в состоянии центральной окклюзии;
- обеспечить эффективную фиксацию протезов верхней и нижней челюсти.

## 3. План ортопедического лечения:

- санация удаление подвижных 4.1, 4.2, 3.1, 3.2 зубов;
- изготовить пластиночный протез с телескопической системой фиксации на нижней челюсти с опорами на 4.3, 3.3, 3.5, 3.7 зубы;
- изготовить мостовидный протез по дуге с опорами на 1.7, 1.3, 1.2, 1.1, 2.1, 2.3, 2.7, 2.8 зубы на верхней челюсти.

4. Удаление подвижных 4.1, 4.2, 3.1, 3.2 зубов.

5. Наличие запаса резервных сил пародонта доказана рядом исследований - гнатодинамометрией, фагодинамометрией, анатомо-физиологическими исследованиями. Клинические предпосылки - наличие включённых дефектов при частичном отсутствии зубов. Коэффициенты одонтопародонтограммы В.Ю. Курляндского помогают врачу в выборе количества опорных зубов при планировании конструкции мостовидного протеза.

#### **СИТУАЦИОННАЯ ЗАДАЧА 165 [K003767]**

1. С флюорозом и кариесом дентина.
2. Местная гипоплазия 2.4 зуба, осложнённая кариесом. K00.4.6. Зуб Тернера.
3. Пломбирование 2.4 зуба стеклоиономерным цементом.
4. Вовлечение зачатка 2.4 зуба в воспалительный процесс от корней 6.4 зуба.
5. Стеклоиономерный цемент, компомеры.

#### **СИТУАЦИОННАЯ ЗАДАЧА 166 [K003768]**

1. S 02.52 Перелом коронки с повреждением пульпы (перелом коронки центральных резцов в пределах эмали и дентина с обнажением пульпы).
2. С вколоченным вывихом.
3. Электроодонтодиагностика и рентгенологическое обследование.
4. Эндодонтические методы лечения.
5. Прогноз при эффективном лечении благоприятный.

#### **СИТУАЦИОННАЯ ЗАДАЧА 167 [K003769]**

1. K04.62 Периапикальный абсцесс со свищом (хронический гранулирующий периодонтит) 1.1, 2.1 зуба.
2. С гангренозным пульпитом и хроническим фиброзным периодонтитом.
3. Применение композитных пломбировочных материалов в сочетании с протравливанием твёрдых тканей ортофосфорной кислотой, возможно привело к возникновению осложнений в данном случае.
4. Рентгенологический метод поможет оценить степень формирования корня и



распространенность воспалительного процесса.

5. Показано эндодонтическое лечение с использованием кальцийсодержащих препаратов, после появления признаков апексификации – постоянное пломбирование корневого канала и замена реставрации.

### **СИТУАЦИОННАЯ ЗАДАЧА 168 [K003770]**

1. Внутриротовая прицельная рентгенограмма 7.5 зуба: глубокая кариозная полость на жевательной и дистальной поверхности сообщается с полостью зуба. Корни сформированы, признаков резорбции не выявлено, рисунок костной ткани у бифуркации корней сохранён. Зачаток 3.5 зуба без видимых патологических изменений.

2. С глубоким кариесом, хроническим фиброзным пульпитом, хроническими формами периодонтита.

3. Хронический фиброзный пульпит 7.5 зуба K04.03 Пульпит хронический.

4. Рекомендуется провести витальную пульпотомию под местной инфильтрационной или проводниковой анестезией, включающую гемостаз и антисептическую обработку гелем Вискостат (20% сульфат железа), промывание дистиллированной водой. На корневую пульпу накладывают цинкоэвгенольный цемент или цинк-эвгеноловую пасту. Коронку зуба восстанавливают пломбирочным материалом или стандартной защитной коронкой.

5. При эффективном лечении резорбция корней будет проходить в средние физиологические сроки, при неэффективном – возникнет хронический гранулирующий периодонтит с патологической резорбцией корней.

### **СИТУАЦИОННАЯ ЗАДАЧА 169 [K003771]**

1. Многоформная экссудативная эритема, L51.01 X Эритема многоформная.

2. С острым герпетическим стоматитом, медикаментозным стоматитом.

3. Папулы розового цвета на коже тыльной поверхности рук.

4. Общее лечение: гипосенсибилизирующая, противовоспалительная терапия, иммуномодуляторы. Местное лечение: обезболивающие препараты, ферменты, антибактериальные и кератопластические средства.

5. Консультация врача-педиатра, врача-иммунолога-аллерголога.

### **СИТУАЦИОННАЯ ЗАДАЧА 170 [K003772]**

1. Дентальная компьютерная томограмма нижней челюсти в боковой проекции справа (центральный крупный рисунок); справа сверху – послойное изображение в саггитальной плоскости; справа посередине – послойное изображение в аксиальной плоскости; справа внизу – 3D-реконструкция.

2. Корень 4.5 зуба находится в стадии несформированной верхушки.

3. Корень 4.6 зуба – в стадии незакрытой верхушки, определяется очаг деструкции у верхушки медиального корня с чёткими границами.

4. Корень 4.7 зуба – в стадии несформированной верхушки.

5. Зачаток 4.8 зуба в стадии формирования коронки.

#### **СИТУАЦИОННАЯ ЗАДАЧА 171 [K003773]**

1. Синдром Папийона-Лефевра. Пародонтолиз. K.05.2 Острый пародонтит.

2. Нейтропения, эозинофильная гранулема, сахарный диабет.

3. Симптоматическое лечение у врача-терапевта-стоматолога, врача-хирурга, врача-ортодонта.

4. Консультация врача-генетика, врача-дерматолога, врача-эндокринолога, врача-гастроэнтеролога.

5. Прогноз для зубов неблагоприятный, полная утрата к подростковому возрасту.

#### **СИТУАЦИОННАЯ ЗАДАЧА 172 [K003774]**

1. K00.40 Гипоплазия эмали (бороздчатая форма системной гипоплазии).

2. Электроодонтодиагностика, витальное окрашивание.

3. С местной гипоплазией, кариесом эмали, флюорозом.

4. Болезни ребёнка в первые годы жизни.

5. Закрытие дефектов стеклоиономерными цементами, покрытие зубов стандартными защитными коронками. По окончании формирования корней – реставрация композитными пломбировочными материалами.

#### **СИТУАЦИОННАЯ ЗАДАЧА 173 [K003781]**

1. Альвеолит лунки удалённого 4.7 зуба.

2. Ограниченный остеомиелит лунки. Острый край лунки.

3. Лечение альвеолита лунки 4.7 зуба. Назначение антибактериальной и противовоспалительной терапии.

4. Анестезия, антисептическая обработка лунки, щадящий кюретаж (не вызвать кровотечение), повторная антисептическая обработка лунки, внесение в лунку смеси порошка анестезина и метронидозола. Рыхлое наложение йодоформной турунды в лунку. Применяют блокады анестетика 0,5% Лидокаина или Новокаина с Линкомицином или введение раствора «Траумель» по типу инфильтрационной анестезии. При сохранении боли и воспаления блокаду повторяют через 48 часов. Местное воздействие на воспалительный очаг проводят ежедневно или через день до полного прекращения боли (обработку альвеолы антисептиками, внесение лекарственных средств в лунку, блокады,

смена повязки). Через 5-7 дней стенки альвеолы покрываются молодой грануляционной тканью (Т.Г. Робустова, 2010. С.156).

5. Периостит, остеомиелит, абсцесс, флегмона, лимфаденит.

#### **СИТУАЦИОННАЯ ЗАДАЧА 174 [K003782]**

1. Периостит верхней челюсти в области 1.6 зуба.

2. Остеомиелит, абсцесс, обострение хронического периодонтита.

3. Консультация врача-стоматолога-ортопеда, врача-стоматолога-терапевта для решения вопроса о возможности лечения и сохранения 1.6 зуба. Вскрытие поднадкостничного очага, при необходимости удаление 1.6 зуба.

4. Анестезия. С целью вскрытия гнойного очага проводится разрез слизистой оболочки параллельно переходной складке на всю длину инфильтрата до кости, на протяжении 2-3 зубов. Рану дренируют резиновой полоской. В случае невозможности сохранения 1.6 зуба - удаление зуба. Удаление зуба позволяет улучшить опорожнение гнойного очага и способствует более быстрой ликвидации воспалительных явлений.

Проводятся ежедневные перевязки и лечение гнойной раны с использованием антисептических растворов Хлоргексидина.

5. Остеомиелит. Абсцесс. Флегмона. Лимфаденит.

#### **СИТУАЦИОННАЯ ЗАДАЧА 175 [K003783]**

1. Периостит нижней челюсти в области 4.7 зуба.

2. Остеомиелит, абсцесс, обострение хронического периодонтита.

3. Консультация врача-стоматолога-ортопеда, врача-стоматолога-терапевта для решения вопроса о возможности лечения и восстановления 4.7 зуба. Вскрытие поднадкостничного очага, при необходимости удаление 4.7 зуба.

4. Анестезия. Вскрытие поднадкостничного очага, антисептическая обработка, дренирование.

5. Остеомиелит. Абсцесс. Флегмона. Лимфаденит.

#### **СИТУАЦИОННАЯ ЗАДАЧА 176 [K003784]**

1. Хронически гранулирующий периодонтит 3.5 зуба. K04.5 Хронический апикальный периодонтит. K04.62 Периапикальный абсцесс со свищом, имеющий сообщение с полостью рта.

2. Хронический фиброзный периодонтит, хронический гранулематозный периодонтит, хронический остеомиелит, свищи лица и шеи, актиномикоз.

3. Консультация врача-стоматолога-ортопеда и врача-стоматолога-терапевта для решения вопроса о возможности консервативного лечения 3.5 зуба. На первом этапе

необходимо провести ревизию и перепломбирование канала 3.5 зуба. В случае успешного эндодонтического лечения - динамическое наблюдение в течение 6-8 месяцев (Т.Г. Робустова, 2010. С.175) Если околоверхушечный гранулирующий или гранулематозный очаг не ликвидируется или эндодонтическое лечение невозможно, выполняют оперативное вмешательство на корнях. Проведение зубосохраняющей операции (резекции верхушки корня).

Операция резекции верхушки корня 3.5 зуба может быть затруднена в связи с близким расположением верхушки корня к ментальному отверстию. Противопоказание к резекции верхушки корня - расположение корней зубов вблизи подбородочного отверстия (0,3-0,5 см). (Робустова Т.Г., 2010, с.176).

При невозможности и безуспешности консервативного лечения - удаление 3.5 зуба.

4. Операция удаления зуба 3.5: анестезия, сепарация, наложение клювовидных щипцов без шипов, продвижение щипцов, фиксация щипцов, люксация, тракция, кюретаж. В случае разрушения зуба до уровня кости и ниже использование элеваторов или бормашины.

5. Периостит. Остеомиелит. Абсцесс. Флегмона

#### **СИТУАЦИОННАЯ ЗАДАЧА 177 [K003785]**

1. Ретенционная киста малой слюнной железы нижней губы слева.
2. Новообразования мягких тканей полости рта: папиллома, фиброма, лимфангиома.
3. Лечение только хирургическое. Удаление ретенционной кисты в плановом порядке. Гистологическое исследование полученного материала.
4. Анестезия. Выполнение двух полуовальных сходящихся разрезов, окаймляющих кисту, выделение кисты по оболочке (частично острым, частично тупым путём при помощи зажима, аккуратно, чтобы не повредить оболочку). Ушивание раны.
5. Деформация нижней губы. Хроническая травма образования.

#### **СИТУАЦИОННАЯ ЗАДАЧА 178 [K003786]**

1. Ретенционная киста малой слюнной железы нижней губы справа.
2. Новообразования мягких тканей полости рта.
3. Лечение только хирургическое. Удаление ретенционной кисты в плановом порядке. Гистологическое исследование полученного материала.
4. Анестезия. Выполнение двух полуовальных сходящихся разрезов, окаймляющих кисту, выделение кисты по оболочке (частично острым, частично тупым путём при помощи зажима, аккуратно, чтобы не повредить оболочку). Ушивание раны наглухо.
5. Нагноение кисты. Деформация нижней губы.

### **СИТУАЦИОННАЯ ЗАДАЧА 179 [K003787]**

1. Слюннокаменная болезнь левой поднижнечелюстной слюнной железы.
2. Воспалительные заболевания слюнных желёз, опухоли и опухолеподобные поражения слюнных желёз, ранула, опухоли мягких тканей дна полости рта, эпидермоидные и дермоидные кисты, флеболиты.
3. Удаление камня поднижнечелюстной слюнной железы в плановом порядке. Бужирование протока в послеоперационном периоде.
4. Анестезия. Выполнение линейного разреза в проекции протока, выделение протока тупым путём, рассечение протока, извлечение камня, дренирование (дренаж должен быть подшит к краям раны). Рану можно наглухо не ушивать.
5. Повторное образование камня. Сиаладенит. Абсцесс. Флегмона.

### **СИТУАЦИОННАЯ ЗАДАЧА 180 [K003788]**

1. Обострение слюннокаменной болезни правой поднижнечелюстной слюнной железы.
2. Воспалительные заболевания слюнных желёз, опухоли и опухолеподобные поражения слюнных желёз, ранула, опухоли мягких тканей дна полости рта, эпидермоидные и дермоидные кисты.
3. Проведение разреза, вскрытие абсцесса подъязычной области с возможным одновременным рассечением протока и удалением камня. Назначение антибактериальной и противовоспалительной терапии. Бужирование протока в послеоперационном периоде.
4. Анестезия. Проведение разреза слизистой оболочки по медиальному скату подъязычного валика в проекции протока, отступя от устья протока не менее 1 мм, выделение протока тупым путём, рассечение протока, извлечение камня, дренирование (дренаж должен быть подшит к краям раны), наложение швов.
5. Повторное образование камня. Сиаладенит. Абсцесс. Флегмона.

### **СИТУАЦИОННАЯ ЗАДАЧА 181 [K003789]**

1. Острый гнойный перикоронит в области 4.8 зуба.
2. Ретромолярный периостит, невралгия 3 ветви тройничного нерва, абсцесс крыловидно-нижнечелюстного, окологлоточного пространств.
3. Прежде всего необходимо ликвидировать острые воспалительные явления. Третий моляр удаляют только после стихания воспалительных явлений. Рекомендуется через 2-3 недели после острого перикоронита. После стихания острых воспалительных явлений решение вопроса о необходимости удаления 4.8 зуба. Если места в альвеолярной части достаточно, а положение зуба правильное, то при своевременном лечении

воспалительные явления быстро купируются. После чего может быть иссечен капюшон. В случае, когда места в позадимолярной ямке мало или зуб смещён в какую-либо сторону, воспаление может рецидивировать, ставится вопрос об удалении зуба.

4. При гнойной форме перикоронорита проводят рассечение капюшона, под местной анестезией. Под рассечённый капюшон вводят небольшую тонкую полоску йодоформной марли, проводится антисептическая обработка (Т.Г. Робустова, 2010. С.295). Ежедневные перевязки в течение 5 дней. Назначение внутрь противовоспалительных, антибактериальных, антигистаминных препаратов.

5. Ретромолярный периостит, абсцесс, флегмона, воспалительная контрактура.

### **СИТУАЦИОННАЯ ЗАДАЧА 182 [K003790]**

1. Острый край лунки в области удалённых 4.5; 4.6 зубов.

2. Альвеолит, верхнечелюстной синусит, ограниченный остеомиелит лунки, незавершённое удаление зуба.

3. Удаление острого края лунки в области 4.5 и 4.6 зубов. Рациональное протезирование.

4. Анестезия. Проведение дугообразного разреза. Отслаивание слизисто-надкостничного лоскута. Удаление острого края. Сглаживание неровностей кости фрезой. Наложение швов.

5. Хроническая травма слизистой оболочки.

### **СИТУАЦИОННАЯ ЗАДАЧА 183 [K003791]**

1. Хронический гранулирующий периодонтита 2.2 зуба. K04.62 Периапикальный абсцесс со свищом, имеющий сообщение с полостью рта.

2. Хронический фиброзный периодонтит, хронический гранулематозный периодонтит, хронический остеомиелит, свищи лица и шеи, актиномикоз.

3. Консультация врача-стоматолога-ортопеда и врача-стоматолога-терапевта для решения вопроса о возможности лечения и восстановления 2.2 зуба. На первом этапе необходимо провести ревизию и перепломбирование канала 2.2 зуба. В случае успешного эндодонтического лечения - динамическое наблюдение в течение 6-8 месяцев (Т.Г. Робустова, 2010. С.175). Если околоверхушечный гранулирующий или гранулематозный очаг не ликвидируется, выполняют оперативное вмешательство на корнях. Проведение зубосохраняющей операции (резекции верхушки корня) при невозможности консервативного лечения с ретроградным пломбированием канала.

4. Анестезия. Проведение полуовального, трапецевидного или углообразного разреза, отслаивание слизисто-надкостничного лоскута, формирование трепанационного окна, резекция верхушки корня, удаление патологической грануляционной ткани. Ретроградное пломбирование канала 2.2 зуба, ушивание раны.

Операция удаления зуба: анестезия, сепарация, наложение щипцов, продвижение щипцов, фиксация щипцов, люксация, тракция, кюретаж.

5. Периостит. Остеомиелит. Абсцесс. Флегмона.

#### **СИТУАЦИОННАЯ ЗАДАЧА 184 [K003792]**

1. Подкожная одонтогенная гранулема щёчной области справа. Хронический гранулирующий периодонтит 4.6 зуба.

2. Абсцесс. Флегмона. Периостит. Новообразования мягких тканей полости рта. Хронический остеомиелит.

3. Удаление 4.6 зуба. Рассечение тяжа. Удаление грануляционной ткани из-под слизистой оболочки, надкостницы, подкожной клетчатки.

4. Операция удаления 4.6 зуба: анестезия, сепарация, наложение щипцов, продвижение щипцов, фиксация щипцов, люксация, тракция, кюретаж.

Рассечение тяжа, удаление грануляционной ткани из-под слизистой оболочки, надкостницы, подкожной клетчатки. После рассечения тяжа у свода преддверия рта рану в течение 3-4 недель заполняют марлевым тампоном, пропитанным йодоформной жидкостью. Если этого не сделать, то рубцевание вдоль свода преддверия рта может привести к втянутости кожи и припаиванию к надкостнице, следствием чего могут быть эстетический дефект и деформация переходной складки.

5. Периостит. Остеомиелит. Абсцесс. Флегмона.

#### **СИТУАЦИОННАЯ ЗАДАЧА 185 [K003793]**

1. Острый гнойный одонтогенный периостит правой верхней челюсти.

2. Остеомиелит, абсцесс, обострение хронического периодонтита, флегмона.

3. Вскрытие поднадкостничного очага. Удаление 1.6 зуба.

4. Анестезия. Удаление 1.6 зуба. Удаление зуба позволяет улучшить опорожнение гнойного очага и способствует более быстрой ликвидации воспалительных явлений.

С целью вскрытия гнойного очага проводится разрез слизистой оболочки параллельно переходной складке на всю длину инфильтрата до кости, на протяжении 2-3 зубов. Рану дренируют резиновой полоской.

Проводятся ежедневные перевязки и лечение гнойной раны с использованием антисептических растворов Хлоргексидина.

5. Остеомиелит. Абсцесс. Флегмона. Лимфаденит.

#### **СИТУАЦИОННАЯ ЗАДАЧА 186 [K003795]**

1. Острый одонтогенный остеомиелит нижней челюсти слева.

2. Острый периодонтит. Острый гнойный периостит челюсти. Опухоль Юинга. Абсцесс. Флегмона.

3. Лечение в стационаре. Удаление 3.6 зуба. Вскрытие гнойных очагов. Дренирование. После полного излечения консультация у врача-стоматолога-ортопеда о восстановлении целостности зубных рядов.

4. Удаление причинного 3.6 зуба, вскрытие гнойных очагов в кости, перфорация кости для улучшения оттока и микроциркуляции, антибактериальная терапия, противовоспалительная терапия. Шинирование соседних с причинным подвижных 3.4, 3.5, 3.7 зубов.

5. Абсцесс, флегмона.

### **СИТУАЦИОННАЯ ЗАДАЧА 187 [K003796]**

1. Острый одонтогенный остеомиелит нижней челюсти справа.

2. Острый периодонтит. Острый гнойный периостит челюсти. Опухоль Юинга. Абсцесс. Флегмона.

3. Лечение в стационаре. Удаление 4.7 зуба. Вскрытие гнойных очагов. Дренирование ран. После полного излечения консультация у врача-стоматолога-ортопеда о восстановлении целостности зубных рядов.

4. Удаление причинного 4.7 зуба, вскрытие гнойных очагов в кости, перфорация кости для улучшения оттока и микроциркуляции, антибактериальная терапия, противовоспалительная терапия. Шинирование 4.5, 4.6, 4.8 зубов.

5. Абсцессы и флегмоны прилежащих клетчаточных пространств ЧЛО, СИРС.

### **СИТУАЦИОННАЯ ЗАДАЧА 188 [K003797]**

1. Хронический одонтогенный остеомиелит нижней челюсти слева.

2. Опухоли, опухолеподобные состояния, актиномикоз, туберкулёз, сифилис.

3. Лечение в стационаре, операция секвестрэктомия, первичная хирургическая обработка окологлазничных воспалительных очагов, дренирование, иссечение свищевого хода, общеукрепляющая терапия, десенсебилизирующая терапия, антибактериальная терапия, противовоспалительная терапия, физиотерапевтическое лечение.

4. Анестезия, проведение внеротового или внутривнечелюстного разреза, создание ходов в секвестральную полость, удаление секвестра, щадящий кюретаж, иссечение свищевого хода, дренирование, наложение швов.

5. Абсцессы и флегмоны прилежащих клетчаточных пространств ЧЛО, патологический перелом, ложный сустав.

### **СИТУАЦИОННАЯ ЗАДАЧА 189 [K003799]**



1. Хронический гранулирующий периодонтит 2.3 зуба, подслизистая гранулема в области зуба 2.3.

2. Хронический фиброзный периодонтит, хронический гранулематозный периодонтит, периостит, радикулярная киста.

3. Консультация врача-стоматолога-ортопеда, врача-стоматолога-терапевта для решения вопроса о возможности консервативного лечения 2.3 зуба или удаления 2.3 зуба с последующим восстановлением зубного ряда.

4. Предварительное эндодонтическое лечение 2.3 зуба, ревизия канала. Операция резекции верхушки корня: анестезия, проведение полуовального разреза, отслаивание слизисто-надкостничного лоскута, формирование трепанационного окна, резекция верхушки корня, удаление гранулёмы, при необходимости ретроградное пломбирование канала 2.3 зуба, ушивание раны. Удаление грануляционной ткани из-под слизистой оболочки, надкостницы, подкожной клетчатки.

5. Периостит, остеомиелит, абсцесс, флегмона.

#### **СИТУАЦИОННАЯ ЗАДАЧА 190 [K003800]**

1. Альвеолит лунки удалённого 3.6 зуба.

2. Ограниченный остеомиелит лунки.

3. Лечение альвеолита лунки 3.6 зуба. Консультация врача-стоматолога-ортопеда на предмет восстановления дефекта зубного ряда.

4. Анестезия, антисептическая обработка лунки, щадящий кюретаж (не вызвать кровотечение), повторная антисептическая обработка лунки, внесение в лунку смеси порошка анестезина и Метронидозола. Рыхлое наложение йодоформной турунды в лунку. Применяют блокады анестетика 0,5% Лидокаина или Новокаина с Линкомицином или введение раствора «Траумель» по типу инфильтрационной анестезии. При сохранении боли и воспаления блокаду повторяют через 48 часов. Местное воздействие на воспалительный очаг проводят ежедневно или через день до полного прекращения боли (обработку альвеолы антисептиками, внесение лекарственных средств в лунку, блокады, смена повязки). Через 5-7 дней стенки альвеолы покрываются молодой грануляционной тканью (Т.Г. Робустова, 2010, с.156).

5. Периостит, остеомиелит, абсцесс, флегмона, лимфаденит.

#### **СИТУАЦИОННАЯ ЗАДАЧА 191 [K003821]**

1. Лицо асимметричное (подбородок слегка смещён вправо), профиль вогнутый, подбородок выступает впереди, увеличена нижняя треть лица, сглажена подбородочная складка. В полости рта: нёбное положение 1.5 зуба, супра- и вестибулопрорезывание 1.3 зуба дефицит места в зубном ряду на 100%, мезиальный сдвиг 1.4-1.6 зубов, смещение всех фронтальных зубов верхней челюсти вправо, тортоаномалия 1.2 зуба, тортоаномалия и вестибулоположение 2.2 зуба, тортоаномалия 2.4 зуба, ретрузия верхних резцов, вторичная адентия 3.4, 4.4 зубов, незначительная скученность нижних резцов, их

ретрузия. Форма зубных рядов не изменена. Сужение укорочение верхнего и нижнего зубных рядов. Смыкание первых моляров по III классу Энгля. Мезиальная окклюзия, обратная резцовая окклюзия, дизокклюзия по вертикали в области премоляров, перекрестная окклюзия в боковом отделе справа, прямая окклюзия по трансверзали в области 2.4, 2.5/3.5, 3.6 зубов. Смещение центральной линии на верхнем зубном ряду вправо.

2. Индекс Тонна=32/24=1,33-резцы пропорциональны. Согласно измерениям по Пону - резкое сужение верхнего и нижнего зубных рядов. По измерениям длины переднего отрезка по Коркхаузу - укорочение переднего отрезка верхнего и нижнего зубных рядов.

3. На ОПТГ присутствуют зачатки 1.8, 2.8, 3.8, 4.8 зубов, отсутствуют 3.4, 4.4 зубы. Корни всех зубов сформированы соответственно возрасту.

Анализ ТРГ:

- гнатическая форма мезиальной окклюзии (угол ANB= -6°);
- вертикальный тип роста, увеличена нижняя треть лица (Spp/MP=35°);
- верхние резцы находятся в незначительной ретрузии (Spp/верхний резец=112°);
- нижние резцы находятся в резкой ретрузии (MP/нижний резец=78°).

4. По МКБ-10: K07.2 – Аномалии соотношений зубных дуг, K07.3 – Аномалии положения зубов.

Вестибуло- и супрапрорезывание 1.3 зуба, полное отсутствие места в зубном ряду, вторичная адентия 3.4 и 4.4 зубов.

Сужение и укорочение зубных рядов, мезиальная окклюзия, обратная резцовая окклюзия, смещение центра на верхней челюсти вправо, перекрестная окклюзия в боковом отделе справа, прямая окклюзия по трансверзали слева.

5. План лечения.

1. Форсированное расширение верхнего зубного ряда с помощью аппарата Дерихсвайлера.

2. Нормализация формы и размера верхнего зубного ряда с помощью последовательной смены дуг на полной несъемной технике (брекет-системе).

3. Освобождение места для 1.3 зуба с помощью раскрывающей пружины между 1.2-1.4 зубами.

4. Постановка 1.3 зуба в зубной ряд.

5. Нормализация формы и размера нижнего зубного ряда (его удлинение) и устранение скученности во фронтальном отделе с помощью последовательной смены дуг на полной несъемной технике (брекет-системе).

6. Нормализация окклюзии по сагиттали с помощью межчелюстной тяги по III классу.

7. Юстировка.

8. Ретенционный период (ретенционная капа на верхний зубной ряд, несъемный ретейнер 3.3-4.3 зубов).

9. Динамическое наблюдение за ростом нижней челюсти: при продолжении ее активного роста и эстетических жалобах пациентки на профиль, по достижении 18-летнего возраста провести повторное ортодонтическое лечение в сочетании с ортогнатической хирургией.

### **СИТУАЦИОННАЯ ЗАДАЧА 192 [K003822]**

1. Лицо симметричное, профиль слегка выпуклый, увеличена нижняя треть лица, губы в покое не сомкнуты, сглаженность носогубных подбородочных складок.

В полости рта: 1.7 зуб - отсутствует (задержка прорезывания), вестибуло и супраположение 1.3 и 2.3 зубов, скученность фронтальных зубов нижнего зубного ряда. Верхний зубной ряд V-образной формы, нижний - трапецевидной формы. Сужение верхнего зубного ряда, укорочение нижнего зубного ряда. Первые моляры смыкаются по III классу Энгля, легкая палатиноокклюзия в области 1.6/4.6 зубов, прямая окклюзия по трансверзали в области 2.6/3.6 зубов. Дизокклюзия по вертикали в области клыков справа и слева.

2. Резцы не пропорциональны, так как индекс Тона =  $32:27=1,18$  (в норме 1,33), следовательно, в пропорциональном отношении верхние резцы мельче нижних. Согласно измерениям по Пону, есть сужение верхнего зубного ряда в области премоляров и моляров (около 3 миллиметров), измерения длины переднего отрезка по Корхаузу показали незначительное укорочение взр, укорочение нзр.

3. На ОПТГ: ретенция 1.7 зуба, адентия 1.8, 2.8, 3.8 зубов.

По результатам анализа ТРГ в боковой проекции: мезиальная окклюзия ( $ANB= -1^\circ$ ), вертикальный тип роста, увеличение нижней и средней трети лица, так как увеличены все вертикальные параметры ( $NSL/MP = 37^\circ$ ,  $NSL/Spp = 10^\circ$ ,  $Spp/MP = 27^\circ$ ), незначительная ретрузия нижних резцов.

4. По МКБ-10: K07.2 – Аномалии соотношений зубных дуг, K07.3 – Аномалии положения зубов. Вестибуло- и супраположение 1.3 и 2.3 зубов. Сужение верхнего зубного ряда, укорочение нижнего зубного ряда, мезиальная окклюзия, вертикальный тип роста гнатического комплекса.

5. План лечения.

1. Миогимнастика для укрепления тонуса круговой мышцы рта (упражнение с «бутылкой», надувание шариков, удержание шпателя).

2. Нормализация формы и размера верхнего зубного ряда (его расширению и

незначительное удлинение) с последующей постановкой 1.3, 2.3 зубов в зубной ряд с помощью последовательной смены дуг на полной несъёмной технике (брекет-системе).

3. Нормализация формы и размера нижнего зубного ряда (его удлинение) и устранение скученности во фронтальном отделе с помощью последовательной смены дуг на полной несъёмной технике (брекет-системе).

4. Нормализация окклюзии по сагиттали с помощью межчелюстной тяги по III классу.

5. Юстировка.

6. Ретенционный период (ретенционная капа на верхний зубной ряд, несъёмный ретейнер 33-43).

### **СИТУАЦИОННАЯ ЗАДАЧА 193 [K003823]**

1. Наличие ЗЧА. Неудовлетворительная гигиена полости рта.

2. Лечение кариеса временных зубов. Герметизация фиссур постоянных моляров. Коррекция гигиены полости рта. Консультация врача-ортодонта по лечению ЗЧА и целесообразности пластики уздечки верхней губы. Френулопластика уздечки языка.

3. Инвазивная герметизация проводится при закрытых фиссурах, когда визуальный осмотр фиссуры на её протяжении невозможен. В остальных случаях проводится неинвазивная герметизация.

При возможности адекватной изоляции рабочего поля предпочтение отдают композитным герметикам, в случае неполного прорезывания моляров или низкой кооперативности ребёнка – стеклоиономерные герметики.

4. Контроль исходного уровня гигиены, визуализация зубного налёта с помощью индикаторов.

Индивидуальный подбор средств гигиены (зубная щётка, зубная паста, флоссы, ополаскиватели).

Обучение правильной методике чистки зубов.

Рекомендации родителям по контролю за чисткой зубов.

На повторном визите – контроль уровня гигиены, коррекция гигиенических навыков.

5. Местная анестезия (апликационная и инфльтрационная).

Предпочтительно для инфльтрационной анестезии использовать препараты артикаинового ряда с вазоконстриктором.

Изоляция рабочего поля – использование коффердама.

Препарирование – некрэктомия, формирование полости, обработка края эмали.

Обоснование выбора материала для прямой реставрации, предпочтение к использованию композитов.

Финишная обработка реставрации.

### **СИТУАЦИОННАЯ ЗАДАЧА 194 [K003824]**

1. К 04.4 острый апикальный периодонтит.

Дифференциальная диагностика К 02.1 Кариес дентина (средний кариес); К 04.04 Хронический язвенный пульпит (хронический гангренозный пульпит); К 04.5 хронический апикальный периодонтит.

2. Жалобы на боль в области нижней челюсти справа.

Со слов мамы, зуб ранее лечен в поликлинике.

Объективно: общее состояние удовлетворительное. Температура тела 37,0°C.

Местно: на жевательной поверхности 8.5 зуба определяется глубокая кариозная полость, дно полости заполнено размягчённым дентином, слизистая оболочка десны гиперемирована, отёчна. Пальпация по переходной складке в области 8.5 зуба слабо-болезненна. На ОПТГ: разрежение костной ткани между областью бифуркации корней 8.5 зуба и фолликулом 4.5 зуба.

3. План лечения.

Местная анестезия.

Удаление 8.5 зуба.

Консультация врача-ортодонта для определения целесообразности установки удерживателя пространства.

Составление индивидуальной программы профилактики.

4. Рекомендации после проведённого лечения.

Жаропонижающие, обезболивающие (Ибупрофен 20 мг/кг массы тела в сутки, Парацетамол 60 мг/кг массы тела в сутки в течение 3 дней).

Ротовые ванночки с раствором Хлоргексидина 0,2% после приёма пищи 1-3 дня.

Щадящая диета – избегать употребления горячей, острой пищи, не пить газированные напитки в течение 3 дней.

Избегать физических нагрузок до нормализации общего состояния.

5. Рекомендации по гигиене: зубная паста с содержанием фторида не менее 1000 ppm. Использование флоссов для очистки межзубных промежутков.

Домашние курсы ремотерапии: нанесение кальцийсодержащих препаратов (Tooth MOUSSE, РОКС, Сплат) на зубы после вечерней чистки ежедневно.

Диспансерное наблюдение: осмотр у врача-стоматолога 1 раз в 6 месяцев.

Покрытие зубов Фторлаком 1 раз в 6 месяцев.

### **СИТУАЦИОННАЯ ЗАДАЧА 195 [K003825]**

1. Фурункул подбородочной области в стадии абсцедирования.
2. Карбункул/абсцесс мягких тканей.
3. Комплексная антибактериальная противовоспалительная терапия. Вскрытие абсцесса, некрэктомия. Ежедневные перевязки.
4. Чаще - не требуется. Редко - УЗИ мягких тканей.
5. Менингит, менингоэнцефалит, абсцесс головного мозга, тромбоз синусов твёрдой мозговой оболочки.

### **СИТУАЦИОННАЯ ЗАДАЧА 196 [K003826]**

1. Перелом верхней челюсти по типу Le Fort III.
2. Провести тест двойного пятна.
3. Многопрофильный стационар с отделениями челюстно-лицевой хирургии и нейрохирургии.
4. Рентгенологическое обследование (прямая проекция, полуаксиальна), КТ средней зоны лицевого черепа + головного мозга.

Консультация врача-невролога/нейрохирурга, врача-оториноларинголога, врача-офтальмолога.

Остеосинтез верхней челюсти.

5. Бинокулярная диплопия за счёт гипофтальма, экзофтальм, энофтальм.

### **СИТУАЦИОННАЯ ЗАДАЧА 197 [K003827]**

1. Амелобластома нижней челюсти слева (кистозная форма).
2. Медленный рост опухоли, отсутствие реакции со стороны регионарных лимфатических узлов.
3. Радикулярная киста больших размеров, фолликулярная киста, кератокиста, остеобластокластома.
4. Пункционная биопсия, КТ нижней челюсти.
5. Комплексное обследование.

Резекция нижней челюсти в пределах здоровых тканей.

Устранение дефекта нижней челюсти с помощью эндопротеза или костного аутооттранспантата.

### **СИТУАЦИОННАЯ ЗАДАЧА 198 [K003828]**

1. Гнилостно-некротическая флегмона дна полости рта справа, крыловидно-нижнечелюстного пространства справа, медиастинит.

2. Флегмона поднижнечелюстной области, аденофлегмона.

3. Комплексная антибактериальная противовоспалительная терапия. Вскрытие флегмоны дна полости рта, медиастинотомия. Ежедневные перевязки.

4. КТ грудной полости, консультация врача-торакального хирурга.

5. Дальнейшее распространение воспалительного процесса, полиорганная недостаточность, летальный исход.

### **СИТУАЦИОННАЯ ЗАДАЧА 199 [K003829]**

1. Профессиональные вредности, курение, несанированная полость рта.

2. Плоская, эрозивно-язвенная, веррукозная, лейкоплакия курильщиков.

3. Красный плоский лишай, красная волчанка, хронический гиперпластический кандидоз, вторичный сифилис, ороговевающий плоскоклеточный рак.

4. Санация полости рта. Отказ от курения. Применение кератопластических препаратов местно. Регулярные профилактические осмотры у врача-стоматолога.

5. Малигнизация очага поражения слизистой.

### **СИТУАЦИОННАЯ ЗАДАЧА 200 [K003830]**

1. Дефект мягких тканей щёчной области слева.

2. Введение противостолбнячного анатоксина. ПХО раны щёчной области. Пластика местными тканями (перемещение встречных треугольников по Лимбергу, скользящий лоскут, лоскут на ножке).

3. Повреждение щёчной ветви лицевого нерва, околоушной слюнной железы.

4. Не является.

5. Развитие воспалительного процесса. Рубцовая деформация кожи лица.

### **СИТУАЦИОННАЯ ЗАДАЧА 201 [K003831]**

1. Перелом нижней челюсти в области угла / тела / мышечкового отростка слева со

смещением фрагментов.

2. Ушиб мягких тканей / вывих нижней челюсти / перелом альвеолярного отростка челюсти.

3. Врача-невролога.

4. Рентгенологическое обследование. Бимаксиллярная фиксация с помощью назубных шин Тигерштедта. Решение вопроса о хирургическом лечении (остеосинтез НЧ).

5. С повреждением нижнего альвеолярного нерва вследствие смещения фрагментов НЧ.

### **СИТУАЦИОННАЯ ЗАДАЧА 202 [K003832]**

1. Предварительный диагноз «Эрозивная форма лейкоплакии. Хронический периодонтит 2.8 зуба».

2. Дифференциальную диагностику эрозивной формы лейкоплакии проводят с эрозивно-язвенной формой красной волчанки, красным плоским лишаем, с вторичным сифилисом и кандидозом.

3. Дополнительные методы исследования: гистологическое исследование, рентгенологическое исследование.

4. План лечения:

- терапия эрозивной формы лейкоплакии заключается в применении кортикостероидных мазей, протеолитических ферментов, средств, ускоряющих заживление (Солкосерил, масло облепихи, витамин А и Е);

- замена ортопедических конструкций, санация полости рта.

Общее лечение включает приём витаминов различных групп – А, В, С. При наличии болевых ощущений — местные обезболивающие препараты (Лидокаин, Тримекаин, Пиромекаин). Если эрозии или язвы под влиянием медикаментозного лечения не эпителизируются в течение 2 недель, то необходимо проводить иссечение очага со срочным гистологическим исследованием (онкологическая настороженность).

5. Рекомендации: правильная индивидуальная гигиена полости рта, отказ от курения и приёма горячей и острой пищи.

### **СИТУАЦИОННАЯ ЗАДАЧА 203 [K003833]**

1. Диагноз «Хронический генерализованный пародонтит тяжёлой степени в стадии обострения на фоне сахарного диабета. Гальваноз».

2. Необходимо определение величины микротоков, исследование микрофлоры полости рта с посевом на грибы рода *Candida* (определение чувствительности к антибиотикам).



3. Дифференциальная диагностика проводится с хроническим атрофическим кандидозом.

4. План лечения:

Замена ортопедических конструкций (снятие конструкций).

Коррекция индивидуальной гигиены.

Профессиональная гигиена полости рта.

Кюретаж пародонтальных карманов.

Протезирование с подбором материалов.

5. Местная и общая антибактериальная терапия. Местные противовоспалительные препараты. Пациенту обязательно показана консультация терапевта для коррекции АД. Наблюдение и лечение у врача-эндокринолога и контроль содержания сахара в крови. Назначение сбалансированной диеты.

#### **СИТУАЦИОННАЯ ЗАДАЧА 204 [К003834]**

1. Диагноз «гальваноз». Необходимо также исключить диагноз «хронический атрофический кандидоз».

2. Лечение заключается в замене пломб из амальгамы и мостовидных протезов из разнородных металлов, применении антисептических средств (Хлоргексидин, Мирамистин) и местных нестероидных противовоспалительных препаратов (ОКИ, Тантум верде). Кроме того, необходимо нормализовать гигиеническое состояние полости рта. В случае подтверждения кандидоза назначается местная и общая противогрибковая терапия, щелочные полоскания и тщательный уход за съёмными протезами.

3. Для уточнения диагноза необходимо выяснить, как давно изготовлены ортопедические конструкции (съёмные и несъёмные) и связывает ли пациент появление жалоб с их фиксацией, как меняются субъективные ощущения в течение дня (при гальванозе они будут выражены сильнее с утра). Для постановки окончательного диагноза необходимо провести определение разницы потенциалов разноименных металлов. Для исключения кандидоза – исследование для выявления грибов рода *Candida*.

4. Исключение использования в полости рта разнородных металлов, нормализация гигиенического состояния полости рта.

5. Обучение правильной гигиене полости рта, контроль качества чистки зубов, снятие зубных отложений, антисептическая обработка полости рта.

#### **СИТУАЦИОННАЯ ЗАДАЧА 205 [К003835]**

1. Диагноз «хроническая рецидивирующая трещина нижней губы (срединная трещина нижней губы)». Диагноз ставится на основании анамнеза и данных объективного обследования.

2. Дополнительные методы исследования для выявления хронической инфекции рекомендуется бактериологическое исследование, для выявления возможной малигнизации – морфологическое исследование (выявление атипичных клеток).

3. Причины и факторы риска развития заболевания: индивидуальное анатомическое строение губы - глубокая складка в её центре, сухость губ, хроническая травма зубами, метеорологические факторы, курение, неврогенный фон и вредные привычки (облизывание, кусание), гиповитаминозы А и группы В, сахарный диабет.

4. План лечения:

- аппликации протеолитических ферментов (0,1% раствор Трипсина),
- аппликации стероидных противовоспалительных препаратов (Лоринден-С, Флуцинар), антибактериальных и противогрибковых препаратов (Синтомициновая эмульсия, мазь Клотримазол),
- аппликации кератопластических средств (мазь Солкосерил, мазь Актовегин, масляный раствор ретинола ацетата).

При отсутствии признаков эпителизации в течение 2 недель показано хирургическое иссечение с обязательным проведением морфологического исследования, лазерная абляция или криодеструкция.

После заживления следует рекомендовать пациенту использование бальзамов для губ в холодное время и средств, содержащих ультрафиолетовый фильтр в тёплое время года.

5. Возможные исходы заболевания: благоприятный исход – полная эпителизация дефекта, отсутствие рецидивов заболевания; однако при наличии факторов риска после эпителизации дефекта в результате консервативной терапии возможен рецидив заболевания; после хирургического вмешательства прогноз благоприятный; при отсутствии лечения велик риск малигнизации.

Признаками малигнизации дефекта являются: безболезненность очага, уплотнение основания и краёв дефекта, увеличение регионарных лимфатических узлов, отсутствие эффекта от консервативной терапии.

Пациенту необходимо в качестве профилактической меры применять гигиенические средства защиты красной каймы губ при нахождении на улице, особенно в холодное время года.

## **СИТУАЦИОННАЯ ЗАДАЧА 206 [K003836]**

1. Дифференциальную диагностику проводят со следующими заболеваниями и состояниями:

С «ложным чёрным языком», когда окрашивание связано с влиянием пищевых пигментов и таких препаратов, как Хлоргексидин, ряд антибиотиков. При ложном чёрном языке отсутствует гиперплазия нитевидных сосочков, окрашена вся спинка языка. После

отмены лекарственного препарата в течение 5-7 дней цвет языка нормализуется.

Гиперпигментация языка может возникнуть при пигментно-папиллярной дистрофии и болезни Аддисона, однако в этом случае коричневый гипермеланоз носит генерализованный характер и поражает кожные покровы, а пациенты страдают от системных проявлений основного заболевания.

С «волосатой лейкоплакией», которая возникает исключительно на боковых поверхностях языка и часто встречается у пациентов с ВИЧ-инфекцией или у пациентов, принимающих иммуносупрессивные препараты.

2. Диагноз «Черный волосатый язык. Хронический апикальный периодонтит 4.8 зуба».

3. Местное лечение: необходимо провести профессиональную гигиену и санацию полости рта, устранить все травмирующие факторы (острые углы зубов, кламмера и т.д.). Для местного воздействия на гиперплазированные сосочки применяют кератолитические средства – 5% салициловый спирт для смазывания спинки языка 2 раза в день. Возможно проведение криодеструкции.

Общее лечение: консультация врача-гастроэнтеролога, назначение диеты, исключающей раздражающей пищи (горячей, острой).

4. Рекомендована чистка языка скребком для языка, так как в толще гиперплазированного эпителия присутствуют лептотрихии.

5. Необходимо удаление 4.8 зуба по поводу хронического апикального периодонтита. Пациенту рекомендован отказ от курения. Формирование навыков здорового образа жизни.

### **СИТУАЦИОННАЯ ЗАДАЧА 207 [K003837]**

1. Предварительный диагноз «Многоформная экссудативная эритема. Папиллома языка».

2. План обследования включает основные методы обследования - расспрос, осмотр, пальпация.

Необходимые дополнительные исследования:

- анализ крови для определения количества лейкоциты, СОЭ, количества глобулинов;

- цитологический метод на препаратах для определения количества нейтрофилов;

- кожно-аллергическая проба;

- гистологическое исследование.

3. Дифференцируют МЭЭ от вульгарной и неакантолитической пузырчатки, герпетического стоматита, вторичного сифилиса, буллезной формы красного плоского

лишая.

4. Диагноз «Многоформная экссудативная эритема. Папиллома языка».

Диагностическим критерием являются клинические проявления и результаты лабораторных исследований.

5. Лечение состоит из местного и общего лечения. Местное лечение заключается в обработке полости рта антисептическими и обезболивающими растворами, назначении кортикостероидной мази, ферментов. Эпителизирующая терапия проводится после устранения инфекционного фактора - масляный раствор витамина А, Солкосерил.

Показано назначение физиотерапевтических процедур (КУФ, лазеротерапия) Общее лечение состоит в назначении антибиотиков широкого спектра действия, антигистаминных препаратов, дезинтоксикационной терапии и витаминотерапия.

После лечения основного заболевания в плановом порядке необходимо удаление папиломы с последующим патогистологическим исследованием.

В качестве профилактических мер показано назначение средств, повышающих иммунитет, санация организма для выявления и лечения очагов хронической инфекции и назначение витаминотерапии.

**СИТУАЦИОННАЯ ЗАДАЧА 208 [K003858]**

1. Диагноз «K04.0 Пульпит (обострение хронического фиброзного пульпита)».

2. Дифференциальная диагностика с другими формами пульпита (K 04.1 Некроз пульпы, K 04.2 Дегенерация пульпы).

3. Жалобы: на боли в 3.6 зубе самопроизвольные, приступообразные.

Объективно: лицо симметрично, подчелюстные лимфоузлы увеличены, безболезненны при пальпации. В 3.6 зубе пломба, цвет зуба изменён, перкуссия безболезненна, термометрия болезненна с последствием.

Зубная формула:

о			о		о									о	
8	7	6	5	4	3	2	1	1	2	3	4	5	6	7	8
о	о	п	о									о	п	о	

4. Дополнительные методы исследования: ЭОД. Возможные причины ложных показаний ЭОД: многокорневой зуб (различная степень изменений в пульпе в разных корнях), большая пломба.

5. Ортодонтическое лечение.

### **СИТУАЦИОННАЯ ЗАДАЧА 209 [K003909]**

1. К 05.32 перикоронит 7.1 зуба (затруднённое прорезывание);

В00.2X герпетический гингивостоматит (острый герпетический стоматит среднетяжёлой степени);

В00.2X герпетический гингивостоматит (острый герпетический стоматит среднетяжёлой степени).

2. Группа В00.2X герпетический гингивостоматит (острый герпетический стоматит среднетяжёлой степени). Заболевание относится к вирусной инфекции (вирус простого герпеса 1 типа).

3. Жалобы: со слов родителей, ребёнок беспокойный, плохо спит, отказывается от приёма пищи, отмечается обильное слюнотечение. Из анамнеза – ухудшение состояния отметили 3 дня назад, поднялась температура тела, появилась кровоточивость дёсен.

Объективно: ребёнок бледный, температура тела 38,6°C. Симметрия лица не нарушена. Регионарные лимфоузлы слегка увеличены. Внутриротовой осмотр – слизистая оболочка преддверия полости рта, щёк и нёба гиперемирована, болезненна. Имеются одиночные афты, сливающиеся в эрозии (крупных эрозий 2-3, окружающих их одиночных афт 10-20). Десневой край верхней и нижней челюсти гиперемирован, отёчен, легко кровоточит.

4. План лечения:

Местное лечение: 3-4 раза в день обработка полости рта по схеме:

Аппликационное обезболивание (10% Лидокаина, Бензокаина, Анестезина) в виде гелей, мазей.

Антисептическая обработка всей полости рта (0,02% р-р Хлоргексидином, 1% р-р Перекиси водорода и т.д.).

Обработка эрозий, пузырьков, десневого края противовирусными препаратами в виде мазей (Ацикловир, Герпинос, Зовиракс и т.д.).

Эпителизирующие препараты на эрозивные элементы (Сокосерил, Витаон, витамин А в масле и т.д.).

Иммунокорректирующее лечение (жевательные таблетки «Иммудон», Лизобакт, мазь «Вефирон»).

Общее лечение:

Постельный режим, щадящая диета.

Противовоспалительное, жаропонижающее, обезболивающее (на основе

Парацетомола, Ибупрофена) 2.5 мл – 4 раза в сутки.

Противовирусные препараты (Ацикловир) 0,025 в сутки 7 дней.

Антигистаминные препараты (Фенистил) по 3-5 капель 3 раза в день.

Общеукрепляющее (витамиотерапия).

5. Возможно присоединение вторичной инфекции, в виде: кандидоза, язвенно-некротического стоматита, пиодермии, вирусного конъюнктивита, при неадекватном лечении может осложниться острым герпетическим стоматитом тяжёлой степени.

### **СИТУАЦИОННАЯ ЗАДАЧА 210 [K003910]**

1. Жалобы (со слов родителей) на боль при пережёвывании пищи на правой стороне.

Объективно: на жевательных поверхностях 8.4, 8.5 зубов пломбы, краевое прилегание нарушено. 8.4 зуб – кариозная полость с контактно-дистальной поверхности, 8.5 зуб – кариозная полость с контактно-медиальной поверхности, заполненная пигментированным дентином.

Рентгенография:

8.4 зуб – обширная кариозная полость с контактно-дистальной поверхности сообщается с полостью зуба, в периапикальных тканях изменений нет. Корни не резорбируются.

8.5 зуб – кариозная полость с контактно-медиальной поверхности не сообщается с полостью зуба, в периапикальных тканях изменений нет. Корни не резорбируются.

Зачатки 4.4, 4.5 зубов на стадии формирования.

2. Предварительные диагнозы:

8.4 зуб - K04.03 хронический пульпит.

8.5 зуб - K02.1 кариес дентина.

3. План лечения:

1) проведение аппликационной и проводниковой анестезии;

2) 8.5 зуб - снятие пломбы, проведение механической и медикаментозной обработки, формирование полости по 1 и 2 классам Блек. Восстановление коронковой части зуба пломбировочными материалами;

3) 8.4 зуб - снятие пломбы, обнаружен вскрытый рог пульпы. Проведение трепанации полости зуба, ампутация пульпы. Контроль пассивного гемостаза (менее 3 минут). На устья накладывается тампон с формокрезолом или сульфатом железа. На устья цинкоксидэвгеноловый цемент. Либо на устья каналов МТА. Восстановление коронковой части композитным материалом или коронкой.

4. Стеклоиономерные цементы химического или двойного отверждения – в случае если поведение ребёнка не позволяет провести полноценную изоляцию рабочего поля.

Компомеры.

Композиты – материал выбора.

5. Рекомендации по гигиене:

- зубная паста с содержанием фторида не менее 500 ppm;
- использование флоссов для очистки межзубных промежутков.

Домашние курсы ремотерапии: нанесение кальцийсодержащих препаратов (Tooth MOUSSE, РОКС, Сплат) на зубы после вечерней чистки ежедневно.

Диспансерное наблюдение: осмотр у врача-стоматолога 1 раз в 6 месяцев.  
Покрытие зубов фторлаком 1 раз в 6 месяцев.

### **СИТУАЦИОННАЯ ЗАДАЧА 211 [K003950]**

1. На вестибулярных поверхностях верхних центральных резцов имеются пятна белого и бледно-коричневого цвета, очаги деминерализации, целостность эмали не нарушена. Блеск эмали отсутствует.

2. Кариес эмали K02.0 (начальный кариес в стадии пятна).

3. Необходимо провести окрашивание эмаль 2% водным раствором метиленового синего, для определения площади поражения эмали. Это поможет определить эффект реминерализующей терапии.

4. Обучение рациональной гигиене полости рта ребёнка с мамой, провести курс реминерализующей терапии: нанесение геля ROCS minerals дома 2 раза в день, после чистки зубов. В условиях поликлиники каппы с APF-гелем или покрытие фтористыми лаками с содержанием фторидов не менее 5000 ppm. Использовать зубную пасту, содержащую не менее 1500 ppm F 2 раза в день.

5. После проведенной санации осмотр через 3, 6, 12 месяцев. При увеличении дефекта или появлении рецидива провести лечение. Повторять курсы реминерализующей терапии.

### **СИТУАЦИОННАЯ ЗАДАЧА 212 [K003951]**

1. Аплазия и гипоплазия эмали K00.43 (резцово-молярный синдром).

2. Нарушение минерализации эмали на фоне токсикоза мамы и анемии ребёнка, так как минерализация названных зубов происходит в данный период.

3. Период первичной минерализации эмали зубов, сразу после рождения ребёнка.

4. Флюороз, несовершенный амелогенез, кариес эмали.

5. Обучение рациональной гигиене полости рта ребенка с мамой, провести курс реминерализующей терапии: нанесение геля ROCS minerals дома 2 раза в день, после чистки зубов. В условиях поликлиники каппы с APF-гелем или покрытие фтористыми лаками с содержанием фторидов не менее 5000 ppm. Использовать зубную пасту, содержащую не менее 1500 ppm F 2 раза в день.

#### **СИТУАЦИОННАЯ ЗАДАЧА 213 [K003952]**

1. Рентгенологическое исследование, измерить ЭОД, применить эндодонтическое лечение 5.1 зуба.

2. Вывих зуба S03.2 (ушиб).

3. Измерить ЭОД.

4. Хронический апикальный периодонтит K04.5.

5. Провести под инфльтрационной анестезией препарирование зуба, медикаментозную и инструментальную обработку канала. Запломбировать канал пастой на масляной основе. Осмотр через 3, 6, 12 месяцев с проведением рентгенографии.

#### **СИТУАЦИОННАЯ ЗАДАЧА 214 [K003953]**

1. Провести сравнительные перкуссии, термопроба, измерить ЭОД.

2. Хронический пульпит, K04.03 4.7 зуба.

3. На прицельной внутриротовой рентгенограмме 4.7 зуба видны очаги деминерализации дентина и сообщение кариозной полости с полостью зуба, корни зуба в стадии незакрытой верхушки, так как стенки каналов идут параллельно.

4. Хронический пульпит, K04.03 4.7 зуба (хронический фиброзный пульпит).

5. Провести под торусальной или интралигаментарной анестезией препарирование зуба, медикаментозную обработку полости зуба. В первое посещение наложить противовоспалительную пасту. Во второе посещение – лечебная кальцийсодержащая подкладка (Триоксидент, Проорут, Биодентин), изолирующую подкладку, пломбу.

Осмотр через 3, 6, 12 месяцев с проведением рентгенографии, до периода формирования корня.

#### **СИТУАЦИОННАЯ ЗАДАЧА 215 [K003954]**

1. Провести сравнительные перкуссии, термопроба, измерить ЭОД.

2. Хронический апикальный периодонтит, K04.5 3.6 зуба.

3. На прицельной внутриротовой рентгенограмме 3.6 зуба глубокая кариозная полость, сообщающаяся с полостью зуба. Формирование корней закончено апексофикацией (остановлен рост на этапе воспаления), корни зуба в стадии незакрытой



верхушки, так как стенки канала идут параллельно. В области фуркации и у верхушек корней очаги разряжения костной ткани, с чёткими границами.

4. Хронический апикальный периодонтит, К04.5 3.6 зуба (хронический гранулематозный периодонтит).

5. Провести препарирование зуба, медикаментозную и инструментальную обработку каналов.

В первое посещение ввести в каналы противовоспалительную пасту (метапекс) на 3 недели.

Во второе посещение – медикаментозную и инструментальную обработку каналов, пломбирование каналов, обязателен контроль рентгена, наложение временной пломбы.

В третье посещение – восстановление зуба пломбировочными материалами.

Осмотр через 3, 6, 12, 24 месяцев с проведением рентгенографии, до периода восстановления кости.

Терапевтическое лечение позволяет сохранить собственный зуб, однако риск возникновения осложнений весьма высок, учитывая размер разряжения костной ткани. Поэтому вполне возможно и хирургическое лечение - удаление зуба с последующей имплантацией.

#### **СИТУАЦИОННАЯ ЗАДАЧА 216 [К003955]**

1. Рентгенологическое исследование, термопробы, перкуссия.

2. Хронический пульпит К04.03 2.4 зуба.

3. На прицельной внутриротовой рентгенограмме 2.4 зуба глубокая кариозная полость, сообщающаяся с полостью зуба. Формирование корня незакончено, корни зуба в стадии роста, ростковая зона имеет чёткий контур.

4. Хронический пульпит К04.03 2.4 зуба (хронический фиброзный пульпит в стадии обострения).

5. Местная анестезия, изоляция рабочего поля коффердамом, некрэктомия, раскрытие полости зуба бором с неактивной верхушкой, удаление коронковой пульпы твёрдосплавным бором на малых оборотах, контроль пассивного гемостаза устьевой пульпы – гемостаз стерильным ватным шариком – сухим или смоченным в физрастворе - гемостаз кровотечения из устьевой пульпы должен произойти менее чем через 3 минуты, в случае отсутствия пассивного гемостаза – пульпэктомия, наложение на все дно полости зуба МТА, герметичная реставрация композитным материалом.

Наблюдение 1 раз в 6 месяцев.

1) клиническое обследование – сохранность герметичности реставрации, наличие симптомов обострения пульпита и периодонтита;

2) прицельная рентгенография – контроль продолжения формирования корня, наличие признаков жизнеспособности зоны роста.

В первое посещение наложить противовоспалительную пасту.

Во второе посещение – лечебная подкладка (триоксидент, проорут МТА, биодентин), изолирующую подкладку, пломбу. Осмотр через 3, 6, 12 месяцев с проведением рентгенографии, до периода формирования корня.

### **СИТУАЦИОННАЯ ЗАДАЧА 217 [K003956]**

1. Уровень гигиены, согласно значению гигиенического индекса, неудовлетворительный. Уровень интенсивности кариеса по ВОЗ для двенадцатилетних детей очень высокий.

2. Очаговая деминерализация эмали, кариес эмали K02.0

3. Неудовлетворительный уровень гигиены полости рта, нерегулярность данных процедур.

4. С пятнистой формой флюороза, формами гипоплазии эмали.

5. Индивидуальное обучение гигиене, контролируемая гигиена полости рта. Проведение курсов реминерализующей терапии, индивидуальный подбор средств гигиены. Обязательно использовать зубную пасту с содержанием фторидов не менее 1450 ppm F.

Окрашивание растворами 2% водным раствором метиленового синего с определением площади окрашивания. Проведение ТЭР и КОСРЭ тестов. Санация полости рта.

Осмотр через 3, 6, 12 месяцев.

### **СИТУАЦИОННАЯ ЗАДАЧА 218 [K003957]**

1. Индекс гигиены Фёдорова-Володкиной (для детей до 3 лет).

2. Хронический пульпит K04.03 5.2, 5.1, 6.1, 6.2 зубов.

3. На прицельной внутриротовой рентгенограмме 5.2, 5.1, 6.1, 6.2 зубов глубокие кариозные полости, сообщающиеся с полостями зубов. Корни молочных зубов в стадии роста. Имеются зачатки постоянных резцов, минерализованы коронки на 1/2. Кортикальные пластинки зачатков постоянных зубов не повреждены.

4. Все формы пульпитов и периодонтитов.

5. Индивидуальное обучение гигиене, отказ от ночного кормления. Лечить все молочные резцы методом витальной ампутации под инфильтрационной анестезией. При невозможности остановки кровотечения – витальной экстирпацией с пломбированием пастой на масляной основе. Провести санацию полости рта. Использовать фторидсодержащие зубные пасты до 500 ppm.

Осмотр через 3, 6, 12 месяцев.

### **СИТУАЦИОННАЯ ЗАДАЧА 219 [K003975]**

1. Местные факторы возникновения воспалительного процесса в тканях пародонта у пациента.

Наличие зубного налёта.

Зубочелюстные аномалии и деформации.

Аномалии прикрепления мягких тканей к костному остову лица.

Изменение физико-химических свойств ротовой жидкости.

Употребление мягкой, тщательно обработанной пищи.

Дефекты протезирования.

Ятрогенные факторы (пломбы, завышающие прикус; попадание мышьяковистой пасты на десневой край; воздействие мономера пломб и протезов).

Парафункции и нарушение окклюзии. Парафункция (например, бруксизм) сами по себе не вызывают гингивит или пародонтит.

Дыхание ртом; нарушение функции глотания, парафункции языка.

Вредные привычки (прокладывание языка между зубами, закусывание щёк, сосание пальца, ручек, карандашей и др.).

Травмы острые и хронические.

Наличие зачатков восьмых зубов, расположенных под различными углами к зубному ряду, находящихся в различной степени прорезывания.

2.

Упрощенный индекс гигиены полости рта  
(в модификации Леуса П. А.) -  
«ИГР - У» (ОНЖ — S, Green, Wermillion, 1964).

$$\text{Формула: ИГР - У} = \frac{\Sigma \text{ЗН}}{n} + \frac{\Sigma \text{ЗК}}{n}$$

Ключ:  $\Sigma$ -сумма значений;

ЗН -зубной налет;

ЗК - зубной камень;

n- количество обследованных зубов (обычно шесть).

Методика: визуально с помощью зубоврачебного зонда определяют зубной налет и зубной камень на губных поверхностях 11 и 31, щечных поверхностях 16 и 26 и язычных поверхностях 36 и 46 зубов.

Оценка значений зубного налета (ЗН) проводится по трехбалльной системе:

0 - ЗН не обнаружен,

1 - мягкий ЗН покрывает 1/3 поверхности зуба

или плотный коричневый налет в любом количестве;

2 - мягкий ЗН покрывает 2/3 поверхности зуба;

3 - мягкий ЗН покрывает более 2/3 поверхности зуба.

$$\text{ИЗН} = \frac{\text{Сумма показателей 6 зубов}}{6}$$

Оценка значений зубного камня (ЗК) проводится также по трехбалльной системе:

0 - ЗК не обнаружен;

1 - наддесневой ЗК покрывает 1/3 поверхности зуба;

2 - наддесневой ЗК покрывает 2/3 поверхности зуба или имеется в наличии поддесневой ЗК в виде отдельных конгломератов;

3 - наддесневой ЗК покрывает более 2/3 поверхности зуба или поддесневой ЗК окружает пришеечную часть зуба.

$$\text{ИЗК} = \frac{\text{Сумма показателей 6 зубов}}{6}$$

Интерпретация индекса Грина-Вермильона проводится по следующей схеме:

Значение ИГР-У	Оценка ИГР-У	Оценка гигиены рта
0—0,6	низкий	хорошая
0,7—1,6	средний	удовлетворительная
1,7—2,5	высокий	неудовлетворительная
>2,6	очень высокий	плохая

Уровень гигиены плохой.

3. Ошибки:

Чистка зубов проводится один раз в день.

Чистка зубов проводится в течение одной минуты.

Чистка зубов проводится щёткой мягкой жёсткости (при состоянии здоровой десны).

Чистка зубов должна осуществляться стандартным методом чистки зубов или методом чистки зубов Г.Н. Пахомова.

4. Зубная щётка с мягкой щетиной с расположением щетинок под разными углами. Метод чистки Bass модифицированный. Зубные пасты, содержащие антисептик и фториды (1000 или 1450 ppm). Зубные нити в случае интактных зубов. Ирригаторы в случае присутствия в полости рта реставраций, особенно расположенных на контактных поверхностях. Бальзамы и тоники для дёсен.

5. Врача-стоматолога-пародонтолога, врача-терапевта, врача-эндокринолога, врача-иммунолога.

### **СИТУАЦИОННАЯ ЗАДАЧА 220 [K004007]**

1. Предварительный диагноз «гальваноз, ретенционная киста малой слюнной железы нижней губы». Необходимо также исключить диагноз «хронический атрофический кандидоз».

2. Причины гальваноза - наличие ортопедических конструкций, пломб из амальгамы, неудовлетворительная гигиена полости рта. Сопутствующие факторы - пожилой возраст пациента, активация грибковой микрофлоры может быть обусловлена изменением pH слюны в кислую сторону.

3. Для уточнения диагноза необходимо выяснить, как давно изготовлены ортопедические конструкции (съёмные и несъёмные) и связывает ли пациент появление

жалоб с их фиксацией, как меняются субъективные ощущения в течение дня (при гальванозе они будут выражены сильнее с утра). Для постановки окончательного диагноза необходимо провести определение разницы потенциалов разноименных металлов. Для исключения кандидоза – цитологическое исследование для выявления грибов рода *Candida*.

4. Врач неправильно поставил диагноз, соответственно предложил неверный план лечения.

5. Лечение заключается в замене пломб из амальгамы и мостовидных протезов из разнородных металлов, применении антисептических средств (хлоргексидин, мирамистин) и местных нестероидных противовоспалительных препаратов (ОКИ, тантум верде). Кроме того, необходимо нормализовать гигиеническое состояние полости рта. Удаление ретенционной кисты малой слюнной железы.

При подтверждении кандидоза назначается местная и общая противогрибковая терапия, щелочные полоскания и тщательный уход за съёмными протезами.

#### **СИТУАЦИОННАЯ ЗАДАЧА 221 [K004008]**

1. Хронический апикальный периодонтит К.04.5; Дисколорит 2.1 зуба.
2. Хронический периодонтит и дисколорит являются результатом механической травмы.
3. Дифференциальную диагностику проводим с кистой носо - нёбного канала, с корневой кистой (на основании гистологического исследования).
4. Эндодонтическое лечение с использованием гидроксида кальция; постоянная obturация канала, коррекция дисколорита методом внутри коронкового отбеливания; динамическое наблюдение.
5. Прогноз данного заболевания – благоприятный, необходимо проведение рентгенологического обследования через 9-12 месяцев и динамическое наблюдение.

#### **СИТУАЦИОННАЯ ЗАДАЧА 222 [K004009]**

1. Периапикальный абсцесс без свища 1.2 зуба.
2. Дифференциальный диагноз проводят с острым периодонтитом, острым пульпитом.
3. Недостаточная медикаментозная обработка и некачественная obturация корневого канала год назад.
4. Снятие коронки, повторное эндодонтическое лечение 1.2 зуба. Пломбирование корневого канала твердеющими пломбировочными материалами. Цистэктомия с резекцией верхушки корня 1.2 зуба.
5. Резекция, ампутация, гемисекция, коронаро-радикулярная сепарация, резекция верхушки корня.

## **СИТУАЦИОННАЯ ЗАДАЧА 223 [K004010]**

1. Предварительный диагноз «Эрозивная форма лейкоплакии. Хронический периодонтит 2.8 зуба».

2. Дифференциальную диагностику эрозивной формы лейкоплакии проводят с эрозивно-язвенной формой красной волчанки, красным плоским лишаем и вторичным сифилисом.

3. Дополнительные методы исследования: гистологическое исследование, рентгенологическое исследование.

4. План лечения:

- терапия эрозивной формы лейкоплакии заключается в применении кортикостероидных мазей, протеолитических ферментов, средств, ускоряющих заживление (Солкосерил, Масло облепихи, витамин А и Е).

- удаление 2.8 зуба по поводу хронического периодонтита;

- замена ортопедических конструкций, санация полости рта;

Общее лечение включает приём витаминов различных групп – А, В, С.

При наличии болевых ощущений — местные обезболивающие препараты (Лидокаин, Тримекаин, Пиромекаин). Если эрозии или язвы под влиянием медикаментозного лечения не эпителизируются в течение 2 недель, то необходимо проводить иссечение очага со срочным гистологическим исследованием (онкологическая настороженность).

5. Рекомендации: отказ от курения и приёма горячей и острой пищи.

## **СИТУАЦИОННАЯ ЗАДАЧА 224 [K005107]**

1. Хронический генерализованный гипертрофический (ювенильный) гингивит.

2. Патогенная микрофлора (*S.gingivalis*), гормональный дисбаланс в пубертатном периоде.

3. Курение влияет на характер слюноотделения (уменьшается скорость саливации, слюна имеет повышенную вязкость), снижается активность протеиназ и лизоцима, снижается количество макрофагов ротовой полости.

4. Нейтрализующее действие слюны и десневой жидкости.

5. Энзимы (гиалуронидазы, коллагеназы, протеазы, хондроитинсульфатазы, просеринэстеразы) выделяются в тканевую среду при гибели микробных клеток и вызывают диссоциацию белковогликозамингликановых комплексов основного вещества, увеличивают инвазию эндотоксинов в ткани, разрушают коллаген.

### **СИТУАЦИОННАЯ ЗАДАЧА 225 [K005108]**

1. Хронический генерализованный гипертрофический гингивит лёгкой степени тяжести. Отёчная форма.

2. Дифференциальную диагностику проводят с пародонтитом по отсутствию пародонтального кармана и деструктивных изменений в межальвеолярной перегородке.

3. Рентгенологический метод обследования.

4. Обучение рациональной гигиене полости рта. Профессиональная гигиена полости рта. Противовоспалительная и склерозирующая терапия. Устранение скученности зубов.

5. На десну наносятся гель «Метрагил дента» и «Солкосерил дентальная паста». После ликвидации воспаления проводят склерозирующую терапию путём введения в каждый гипертрофированный сосочек 0,1-0,2 мл 40% раствора глюкозы. Делают 3-4 введения с перерывом 1-2 дня.

### **СИТУАЦИОННАЯ ЗАДАЧА 226 [K005109]**

1. Острый генерализованный язвенный гингивит.

2. Дифференциальную диагностику проводят с ВИЧ-инфекцией (необходимо исследование крови),

- с заболеваниями крови (требуется развёрнутый анализ крови и заключение врача-гематолога);

- с аллергическими поражениями (данные аллергических проб, заключение врача-аллерголога);

3. Микроскопия налёта позволяет обнаружить фузоспириллярный симбиоз (веретенообразные палочки и спирохеты Венсана).

4. Общее лечение: белковая, не раздражающая пища, лечебные дозы поливитаминов, профилактические дозы витаминов на 2 месяца, антибиотики назначаются только при лимфадените.

Рекомендации: рациональная индивидуальная гигиена полости рта, антисептические ванночки 3-4 раза в день, отказ от курения, алкогольных напитков, острой пищи, ограничить пребывание на солнце, физическую активность, возможен приём анальгетиков.

5. Под инфильтрационной или аппликационной анестезией удалить некротический налёт ватными тампонами, смоченными растворами антисептиков или протеолитических ферментов (Хлоргексидин, Химопсин, Трипсин, Химотрипсин), удаление наддесневых отложений скейлером с тёплым раствором антисептика (поддесневые отложения не удаляют, чтобы не спровоцировать бактеремию).



### **СИТУАЦИОННАЯ ЗАДАЧА 227 [K005111]**

1. Хронический генерализованный пародонтит среднетяжёлой степени.
2. Основные методы исследования: осмотр, пальпация, зондирование, перкуссия.

Клиническая оценка состояния десны: окраска, консистенция, характеристика зубодесневого соединения. Проба Шиллера Писарева. Обратимые и необратимые пародонтальные индексы. Исследование пародонтальных карманов (глубина, характер экссудата).

3. Рентгенологический, микробиологический, лабораторный (цитологический, эмиграция лейкоцитов в ротовую полость, гемограмма, биохимический, иммунологический), функциональный.

4. Определение стойкости капилляров (проба Кулаженко), капилляроскопия, реография, полярография, ЛДФ (лазерная доплеровская флоуметрия).

5. С гингивитом, пародонтозом, с идиопатическими заболеваниями пародонта.

### **СИТУАЦИОННАЯ ЗАДАЧА 228 [K005112]**

1. Хронический генерализованный катаральный гингивит.
2. Индексная оценка состояния пародонта, рентгенологический, функциональный.
3. С пародонтитом, пародонтозом, идиопатическими заболеваниями пародонта

4. Удаление назубных отложений (рациональная индивидуальная и профессиональная гигиена полости рта), санация полости рта, удаление травмирующих десну факторов (нависающие края пломб), избирательное шлифование зубов по Джилькинсону, местная противовоспалительная терапия.

5. Ротовые ванночки с отваром лечебных трав, гидромассаж дёсен, аэризация слизистой оболочки полости рта минеральными водами.

### **СИТУАЦИОННАЯ ЗАДАЧА 229 [K005113]**

1. Острый генерализованный катаральный гингивит средней степени тяжести.
2. Об интенсивно выраженном процессе воспаления в десне.
3. ОГС, аллергический стоматит.
4. Консультация врача-аллерголога.

5. Противовоспалительная, десенсибилизирующая терапия, удаление назубных отложений, санация полости рта.

### **СИТУАЦИОННАЯ ЗАДАЧА 230 [K005114]**

1. Местная гипоплазия, эрозивная форма.

2. С меловидно-крапчатой формой флюороза, с пятнистой формой гипоплазии, с кариесом в стадии пятна, поверхностным кариесом.

3. Нарушение обменных процессов в развивающемся зубе под влиянием различных заболеваний, инфекции, проникающей радиации. Гипоплазия возникает у детей, перенёвших поражение ЦНС, гемолитическую желтуху, рахит, желудочно-кишечные заболевания, эндокринную патологию, при врождённом сифилисе.

4. Курс комплексной реминерализующей терапии. Реставрация дефектов коронок зубов пломбировочными материалами.

5. Композиционные материалы светового отверждения: Харизма, Геркулайт, Венус, Филтек и другие.

### **СИТУАЦИОННАЯ ЗАДАЧА 231 [K005115]**

1. Перелом коронки 2.1 зуба, 3 класс по Эллису.

2. Рентгенография зуба для исключения вывиха, перелома корня.

3. Депульпирование, пломбирование корневого канала, реставрация коронки зуба.

4. Композиты светового отверждения.

5. Реставрация с использованием стекловолоконного штифта и композита, реставрация при помощи вкладки и металлокерамической, керамической коронки.

### **СИТУАЦИОННАЯ ЗАДАЧА 232 [K005117]**

1. Хронический катаральный гингивит.

2. Неудовлетворительная гигиена полости рта, патология прикуса.

3. Рентгенографическое обследование – ортопантомограмма. Для оценки состояния костной ткани и проведения дифференциальной диагностики с хроническим пародонтитом.

4. Обучение гигиене полости рта с подбором средств гигиены, профессиональная гигиена полости рта, проведение местной противовоспалительной терапии, с использованием пародонтальных повязок, ортодонтическое лечение после стихания воспалительных явлений.

5. Антисептики, противовоспалительные антибактериальные мази, готовые десневые повязки. Обучение гигиене полости рта и контролируемая чистка зубов, профессиональная гигиена полости рта не менее 2 раз в год.

### **СИТУАЦИОННАЯ ЗАДАЧА 233 [K005118]**

1. K05.11 Хронический гингивит. Гиперпластический.

Хронический генерализованный гипертрофический гингивит тяжёлой степени (отёчная форма).

2. Рентгенологическое исследование (ортопантомограмма), общий анализ крови, биохимический анализ крови, анализ крови на сахар, анализ крови на ВИЧ-инфекцию, гепатиты В, С, определение концентрации иммуноглобулинов, количества Т- и В-лимфоцитов в сыворотке крови.

3. Неудовлетворительная гигиена полости рта, скученное положение зубов, возможное наличие общесоматической патологии (эндокринологические нарушения, ВИЧ-инфекция).

4. Обучение гигиене полости рта с подбором средств гигиены, профессиональная гигиена полости рта, проведение местной противовоспалительной терапии, с использованием пародонтальных повязок, операция гингивэктомии с чётким соблюдением архитектоники десневого края, ортодонтическое лечение после стихания воспалительных явлений.

5. Врач-терапевт, врач-эндокринолог, врач-ортодонт.

### **СИТУАЦИОННАЯ ЗАДАЧА 234 [К005119]**

1. В.00.2X Герпетический гингивостоматит (острый герпетический стоматит).

2. Вирусное заболевание. Herpes simplex.

3. В.00.2X Герпетический гингивостоматит (острый герпетический стоматит), тяжёлая форма.

4. Присоединение вторичного инфицирования, стрептостафилодермия.

5. Комплексное лечение: местно – аппликации обезболивающих гелей, антисептическая обработка, нанесение противовирусных лекарственных средств с последующим применением противовоспалительных и кератопластических препаратов, применение гелий-неонового лазера, наружно на кожу губ и кожу лица нанесение мазей, содержащих антибактериальный и кортикостероидный компонент;

Общее лечение – обильное питьё, щадящий режим питания, жаропонижающие, антигистаминные, противовирусные и витаминные препараты.

## **КЛЮЧИ ОТВЕТОВ НА ТЕСТОВЫЕ ЗАДАНИЯ**

**для выпускников, завершающих подготовку по образовательной программе высшего медицинского образования в соответствии с федеральным государственным образовательным стандартом по специальности «Стоматология»**

### **1. [T001948] У ДЕТЕЙ ДО 3 ЛЕТ КАРИЕСОМ ЧАЩЕ ПОРАЖАЮТСЯ**

моляры нижней челюсти

моляры верхней челюсти

резцы нижней челюсти

**резцы верхней челюсти**

### **2. [T001949] ПРИ СИСТЕМНОЙ ГИПОПЛАЗИИ ЭМАЛИ ПОРАЖАЮТСЯ**

**зубы одного периода формирования**

зубы-антагонисты

только первые моляры

временные и постоянные резцы

### **3. [T001950] УМЕНЬШЕНИЕ КЛИНИЧЕСКОЙ ВЫСОТЫ КОРОНКИ ЗУБА ХАРАКТЕРНО ДЛЯ**

полного вывиха

ушиба зуба

вывиха зуба без смещения

**вколоченного вывиха**

### **4. [T001951] ВТОРИЧНЫМ ЭЛЕМЕНТОМ ПОРАЖЕНИЯ ПРИ ОСТРОМ ГЕРПЕТИЧЕСКОМ СТОМАТИТЕ ЯВЛЯЕТСЯ**

**эрозия**

пятно

папула

пузырек

**5. [T001952] НАЧАЛЬНЫЙ КАРИЕС (СТАДИЯ МЕЛОВОГО ПЯТНА) ВРЕМЕННЫХ ЗУБОВ ХАРАКТЕРИЗУЕТСЯ**

подповерхностной деминерализацией

нарушением формирования эмали

поверхностной деминерализацией

некрозом эмали

**6. [T001953] ДИФФЕРЕНЦИАЛЬНАЯ ДИАГНОСТИКА ФОЛЛИКУЛЯРНОЙ КИСТЫ ПРОВОДИТСЯ С**

радикулярной кистой

цементомой

одонтомой

репаративной гранулемой

**7. [T001955] К ТРАВМАТИЧЕСКИМ ПОВРЕЖДЕНИЯМ, НАИБОЛЕЕ ХАРАКТЕРНЫМ ДЛЯ РЕБЕНКА РАННЕГО ВОЗРАСТА, ОТНОСЯТ**

вколоченный вывих временного зуба

перелом челюсти

вывих височно-нижнечелюстного сустава

перелом корня зуба

**8. [T001957] ОТВЕРТКООБРАЗНАЯ ИЛИ БОЧКООБРАЗНАЯ ФОРМА КОРОНКИ И ПОЛУЛУННАЯ ВЫЕМКА НА РЕЖУЩЕМ КРАЕ ЦЕНТРАЛЬНЫХ РЕЗЦОВ ХАРАКТЕРНЫ ДЛЯ ЗУБОВ**

Пфлюгера

Фурнье

Тернера

Гетчинсона

## **9. [Т001959] ВОЗБУДИТЕЛЕМ ГЕРПАНГИНЫ ЯВЛЯЕТСЯ**

вирус простого герпеса

**вирус коксаки**

вирус гриппа

цитомегаловирус

## **10. [Т001960] ПРИ ХРОНИЧЕСКИХ ФОРМАХ ПУЛЬПИТА ОБНАРУЖИВАЕТСЯ МИКРОФЛОРА**

**смешанная**

стрептококковая

грибковая

стафилококковая

## **11. [Т001961] ИДИОПАТИЧЕСКОЕ ЗАБОЛЕВАНИЕ С ПРОГРЕССИРУЮЩИМ ЛИЗИСОМ ТКАНЕЙ ПАРОДОНТА ЯВЛЯЕТСЯ СИНДРОМОМ**

**Папийона – Лефевра**

Блоха – Сульцбергера

Аспергера

Стентона – Капдепона

## **12. [Т001962] В РЕЗУЛЬТАТЕ ВОСПАЛЕНИЯ В ПЕРИАПИКАЛЬНЫХ ТКАНЯХ ВРЕМЕННЫХ ЗУБОВ РАЗВИВАЕТСЯ КИСТА**

кератокиста

назоальвеолярная

**фолликулярная**

радикулярная

### **13. [T001963] ПРИШЕЕЧНАЯ ОБЛАСТЬ ВРЕМЕННЫХ РЕЗЦОВ МИНЕРАЛИЗУЕТСЯ У РЕБЕНКА**

сразу после прорезывания зуба

к концу первого года жизни

до рождения

**в первые 3-4 месяца после рождения**

### **14. [T001964] КАРИОЗНЫЕ ПЯТНА ВЫЯВЛЯЮТСЯ НА ПОВЕРХНОСТИ ЗУБОВ**

жевательной

контактной

**вестибулярной**

в области режущего края

### **15. [T001966] ЗАКЛАДКА ЗУБНОЙ ПЛАСТИНКИ ПРОИСХОДИТ В ПЕРИОД ВНУТРИУТРОБНОГО РАЗВИТИЯ ПЛОДА НА НЕДЕЛЕ**

21-30

8-9

**6-7**

10-16

### **16. [T001967] ИЗ ЭПИТЕЛИЯ ЗУБНОГО ЗАЧАТКА ОБРАЗУЕТСЯ**

кость альвеолы

цемент

**эмаль, Насмитова оболочка**

дентин, пульпа

**17. [T001968] ИЗ МЕЗЕНХИМЫ ЗУБНОГО СОСОЧКА ОБРАЗУЕТСЯ**

дентин, пульпа

периодонт

цемент

кость альвеолы

**18. [T001969] ИЗ МЕЗЕНХИМЫ ЗУБНОГО МЕШОЧКА ОБРАЗУЕТСЯ**

пульпа

цемент, периодонт

дентин

Насмитова оболочка

**19. [T001970] ПЕРИОД «ФИЗИОЛОГИЧЕСКОГО ПОКОЯ» ДЛЯ КОРНЕЙ  
ВРЕМЕННЫХ ЗУБОВ ДЛИТСЯ (ЛЕТ)**

4,5-5

3,5-4

1,5-2

2,5-3

**20. [T001971] ИЗМЕНЕНИЕ ОКРАСКИ ТЕТРАЦИКЛИНОВЫХ ЗУБОВ  
ВОЗМОЖНО НА ПОВЕРХНОСТЯХ**

нЕбной и язычной резцов и клыков

вестибулярной моляров

нЕбной и язычной моляров

вестибулярной резцов



## 21. [T001972] НАИБОЛЕЕ ЧАСТОЙ ФОРМОЙ ПЕРИОДОНТИТА У ДЕТЕЙ ЛЮБОГО ВОЗРАСТА ЯВЛЯЕТСЯ ПЕРИОДОНТИТ

хронический в стадии обострения

хронический фиброзный

хронический гранулематозный

**хронический гранулирующий**

## 22. [T001973] ДЛЯ ДИФФЕРЕНЦИАЛЬНОЙ ДИАГНОСТИКИ ОСТРОГО И ОБОСТРЕНИЯ ХРОНИЧЕСКОГО ПЕРИОДОНТИТА ИСПОЛЬЗУЮТ

перкуссии зуба

окрашивание зубов раствором Шиллера - Писарева

электроодонтодиагностику (ЭОД)

**рентгенологический метод**

## 23. [T001974] ОСТРЫЙ ИНФЕКЦИОННЫЙ ПЕРИОДОНТИТ ЯВЛЯЕТСЯ ИСХОДОМ

травмы зуба

передозировки мышьяковистой пасты

**острого диффузного пульпита**

хронического фиброзного пульпита

## 24. [T001975] КОРЕНЬ В СТАДИИ НЕСФОРМИРОВАННОЙ ВЕРХУШКИ НА РЕНТГЕНОГРАММЕ ПРОЕЦИРУЕТСЯ

нормальной длины, с заостренной верхушкой, апикальное отверстие узкое

**короче нормальной длины, корневой канал широкий, расширяющийся у верхушки корня**

нормальной длины, с заостренной верхушкой, апикальное отверстие широкое

нормальной длины, периодонтальная щель у верхушки корня широкая

**25. [Т001976] КОРЕНЬ В СТАДИИ НЕЗАКРЫТОЙ ВЕРХУШКИ НА РЕНТГЕНОГРАММЕ ПРОЕЦИРУЕТСЯ**

короче нормальной длины, корневого канал узкий

**нормальной длины, с заостренной верхушкой, апикальное отверстие широкое**

нормальной длины, с заостренной верхушкой, апикальное отверстие узкое

нормальной длины, апикальное отверстие узкое, периодонтальная щель у верхушки корня широкая

**26. [Т001977] ПРИ ПЛАНОВОЙ САНАЦИИ ПОЛОСТИ РТА У ДЕТЕЙ ВО ВРЕМЕННЫХ ЗУБАХ ПРЕИМУЩЕСТВЕННО ВЫЯВЛЯЕТСЯ ПУЛЬПИТ**

острый диффузный

**хронический фиброзный**

хронический гипертрофический

хронический гангренозный

**27. [Т001978] ФИБРОЗНУЮ ФОРМУ ГИПЕРТРОФИЧЕСКОГО ГИНГИВИТА СЛЕДУЕТ ДИФФЕРЕНЦИРОВАТЬ ОТ**

**фиброматоза десен**

хронического катарального гингивита

пародонтита

атрофического гингивита

**28. [Т001979] ЯЗВЕННО-НЕКРОТИЧЕСКИЙ СТОМАТИТ ХАРАКТЕРЕН ДЛЯ**

синдрома Бехчета

алиментарной анемии

**гингиво-стоматита Венсана**

железодефицитной анемии

## 29. [T001980] К КЛИНИЧЕСКИМ ФОРМАМ ФЛЮОРОЗА ОТНОСЯТ

«гипсовые» зубы

бороздчатую

чашеобразную

**меловидно-крапчатую**

## 30. [T001981] К КЛИНИЧЕСКОЙ ХАРАКТЕРИСТИКЕ ЭМАЛИ ЗУБОВ ПРИ СИСТЕМНОЙ ГИПОПАЗИИ ОТНОСЯТ

хрупкую, слущивающуюся эмаль

меловидные пятна в пришеечной области зубов разного срока минерализации

окрашивание коронок зубов в желтый цвет

**симметричные пятна и дефекты на коронках зубов одного периода минерализации**

## 31. [T001982] КЛИНИЧЕСКОЙ ФОРМОЙ ГИПОПАЗИИ ЭМАЛИ ЯВЛЯЕТСЯ

дисплазия Капдепона

**бороздчатая**

меловидно-крапчатая

«рифленая» эмаль

## 32. [T001983] ПО КЛИНИЧЕСКОМУ ПРОЯВЛЕНИЮ СИСТЕМНОЙ ГИПОПАЗИИ МОЖНО ОПРЕДЕЛИТЬ

**возраст, в котором ребенок перенес причинное заболевание**

заболевания, приведшие к формированию гипоплазии

наследственность

сроки прорезывания пораженной группы зубов

### 33. [Т001984] «ГИПСОВЫЕ» ЗУБЫ ЯВЛЯЮТСЯ ОДНИМ ИЗ СИМПТОМОВ

гипоплазии эмали

флюороза

несовершенного дентиногенеза

**несовершенного амелогенеза**

### 34. [Т001985] ПРЕПАРИРОВАНИЕ ВРЕМЕННЫХ ЗУБОВ ПОКАЗАНО ПРИ КАРИЕСЕ

быстротекущем в стадии пятна

медленнотекущем в стадии пятна

**среднем**

поверхностном

### 35. [Т001986] НА ПЕРВОМ МЕСТЕ ПО ЧАСТОТЕ ПОРАЖЕНИЯ КАРИЕСОМ У ДЕТЕЙ 6 ЛЕТ СТОЯТ

молочные резцы

**молочные моляры**

постоянные клыки

молочные клыки

### 36. [Т001988] ПОКАЗАНИЕМ К ЛЕЧЕНИЮ ПУЛЬПИТА МЕТОДОМ ВИТАЛЬНОЙ АМПУТАЦИИ ЯВЛЯЕТСЯ

любая форма пульпита во временных однокорневых зубах со сформированными корнями

хронический гангренозный пульпит в постоянном несформированном однокорневом зубе

перелом коронки зуба с обнажением пульпы спустя 48 часов после травмы

**перелом коронки зуба с обнажением пульпы в первые 48 часов после травмы**

### **37. [Т001990] ПОКАЗАНИЕМ К ЛЕЧЕНИЮ ПУЛЬПИТА МЕТОДОМ ВЫСОКОЙ АМПУТАЦИИ ЯВЛЯЕТСЯ**

хронический фиброзный пульпит в постоянных несформированных однокорневых зубах

**перелом коронки зуба с обнажением пульпы спустя 48 часов после травмы**

перелом коронки зуба с обнажением пульпы в первые 48 часов после травмы

плоскостная форма среднего или глубокого кариеса молочных зубов, исключая фиксацию пломбы

### **38. [Т001991] ЭТИОЛОГИЯ ОСТРОГО ГЕРПЕТИЧЕСКОГО СТОМАТИТА (ОГС) ХАРАКТЕРИЗУЕТСЯ КАК**

**вирусная**

грибковая

аллергическая

инфекционная

### **39. [Т001992] ХРОНИЧЕСКИЕ ЗАБОЛЕВАНИЯ РАЗЛИЧНЫХ ОРГАНОВ И СИСТЕМ В АНАМНЕЗЕ ХАРАКТЕРНЫ ПРИ**

**хроническом рецидивирующем афтозном стоматите (ХРАС)**

афте Беднара

травматических эрозиях

складчатом языке

### **40. [Т001993] ПРИ АНГУЛЯРНОМ ХЕЙЛИТЕ ГРИБКОВОЙ ЭТИОЛОГИИ В УГЛАХ РТА ОБРАЗУЮТСЯ**

**эрозии с влажным белым налетом**

эрозии с гнойным отделяемым

лихенизация, трещины, мокнутие

«медовые» корки

#### 41. [Т001994] АФТЫ БЕДНАРА ВСТРЕЧАЮТСЯ У ДЕТЕЙ ВОЗРАСТА

ясельного

дошкольного

**первых месяцев жизни**

школьного

#### 42. [Т001995] К КЛИНИЧЕСКИМ ПРОЯВЛЕНИЯМ ТРАВМЫ СЛИЗИСТОЙ ОБОЛОЧКИ ПОЛОСТИ РТА ОТНОСЯТ

эрозии округлой формы, покрытые фибринозным налетом

**эрозии неправильных очертаний**

пустулы, толстые соломенно-желтые корки

творожистый налет на слизистой оболочке губ, языка

#### 43. [Т001997] ОСТРЫЙ ГЕРПЕТИЧЕСКИЙ СТОМАТИТ У ДЕТЕЙ ВОЗНИКАЕТ ПРИ

заболеваниях эндокринной системы

**утрате пассивного иммунитета**

наличии сопутствующих заболеваний

аллергизации организма

#### 44. [Т001998] К КЛИНИЧЕСКИМ ПРОЯВЛЕНИЯМ ГЕОГРАФИЧЕСКОГО ЯЗЫКА ОТНОСЯТ

нитевидные сосочки спинки языка белого цвета, резко увеличенные в размере

**неравномерную десквамацию эпителия на спинке языка**

эрозию округлой формы на спинке языка, покрытую фибринозным налетом

глубокие борозды, выстланные нормальным эпителием

#### **45. [T001999] К КЛИНИЧЕСКИМ ПРОЯВЛЕНИЯМ СКЛАДЧАТОГО ЯЗЫКА ОТНОСЯТ**

нитевидные сосочки спинки языка тёмного цвета, резко увеличенные в размере

**глубокие борозды, выстланные нормальным эпителием**

налёт на спинке языка

неравномерную десквамацию эпителия на спинке языка

#### **46. [T002000] ДЛЯ ПЕРВОГО ГОДА ЖИЗНИ РЕБЕНКА НАИБОЛЕЕ ТИПИЧНО ЗАБОЛЕВАНИЕ**

**молочница**

медикаментозный стоматит

хронический гингивит

хейлит

#### **47. [T002001] К КЛИНИЧЕСКОЙ КАРТИНЕ ПРИ ПОЛНОМ ВЫВИХЕ ВРЕМЕННОГО ИЛИ ПОСТОЯННОГО ЗУБА ОТНОСИТСЯ**

смещение коронки в сторону

увеличение видимой части коронки

**пустая лунка зуба**

укорочение видимой части коронки

#### **48. [T002003] К КЛИНИЧЕСКИМ ПРОЯВЛЕНИЯМ ФЛЮОРОЗА ОТНОСЯТ**

**белые пятна и крапинки на поверхности эмали зубов разного периода минерализации**

меловидные пятна в пришеечной области зубов разного срока минерализации

пигментированное пятно и углубление в эмали одного зуба

слущивание эмали с обнажением дентина на всех зубах

**49. [T002004] ДЛЯ ПОСТАНОВКИ ДИАГНОЗА «НЕСОВЕРШЕННЫЙ ДЕНТИНОГЕНЕЗ» ДОСТАТОЧНО НАЛИЧИЯ**

меловидных пятен в пришеечной области

стираемости эмали и обнажения дентина водянистого цвета

**изменений на рентгенограмме**

вертикальных борозд от режущего края до шеек зубов

**50. [T002005] ЧАЩЕ ПОРАЖАЮТСЯ СИСТЕМНОЙ ГИПОПЛАЗИЕЙ ЭМАЛИ ГРУППЫ ЗУБОВ**

**постоянные резцы, клыки и первые моляры**

молочные резцы

постоянные премоляры

молочные моляры

**51. [T002006] БОЛЕЗНЕННОСТЬ ПРИ ПРЕПАРИРОВАНИИ СРЕДНЕГО КАРИЕСА**

выражена по стенкам кариозной полости и всему дну

**выражена по стенкам кариозной полости**

выражена на дне кариозной полости в одной точке

не выражена

**52. [T002008] ХРОНИЧЕСКИЙ ГИПЕРТРОФИЧЕСКИЙ ПУЛЬПИТ ЯВЛЯЕТСЯ СЛЕДСТВИЕМ ПУЛЬПИТА**

острого диффузного

острого очагового

хронического гангренозного

**хронического фиброзного**



**53. [T002009] БОЛЕЗНЕННАЯ ПЕРКУССИЯ, ПРИПУХЛОСТЬ И БОЛЕЗНЕННОСТЬ РЕГИОНАРНЫХ ЛИМФОУЗЛОВ, ГИПЕРЕМИЯ И ОТЕК ПО ПЕРЕХОДНОЙ СКЛАДКЕ ВОЗМОЖНЫ ПРИ ПУЛЬПИТЕ**

фиброзном

гипертрофическом

остром очаговом

**хроническом в стадии обострения**

**54. [T002010] ЧАСТОЙ ПРИЧИНОЙ ПУЛЬПИТА ВО ВРЕМЕННЫХ ЗУБАХ ЯВЛЯЕТСЯ**

ретроградное инфицирование пульпы

**нелеченый кариес**

термическая травма пульпы

механическая травма пульпы

**55. [T002011] ПРИ ГЛУБОКОМ КАРИЕСЕ ЗОНДИРОВАНИЕ БОЛЕЗНЕННО**

в одной точке дна кариозной полости, боль от холодного проходит медленно

в одной точке дна кариозной полости, боль от холодного проходит быстро

**по всему дну кариозной полости, боль от холодного проходит быстро**

по всему дну кариозной полости, боль от холодного проходит медленно

**56. [T002012] ОБЩЕЕ СОСТОЯНИЕ И САМОЧУВСТВИЕ БОЛЬНОГО МНОГОФОРМНОЙ ЭКССУДАТИВНОЙ ЭРИТЕМОЙ ХАРАКТЕРИЗУЕТСЯ**

нормальной температурой тела, безболезненным приемом пищи

головной болью, субфебрильной температурой тела

нормальной температурой тела, головной болью, болью в мышцах, суставах

**повышенной температурой тела, болезненным приемом пищи, головной болью, болью в мышцах, суставах**

**57. [T002013] ПРИ КАНДИДОЗЕ НА СЛИЗИСТОЙ ОБОЛОЧКЕ РТА ВЫЯВЛЯЮТ**

фибринозный налёт

«пятна» Филатова - Коплика

**белый творожистый налёт**

папулы

**58. [T002014] К ПРОЯВЛЕНИЯМ ВРОЖДЕННОГО СИФИЛИСА В ПОЛОСТИ РТА ОТНОСЯТ**

гнойные корки на губах

**папулы округлой или овальной формы**

афты, сливающиеся эрозии

разлитую эритему

**59. [T002015] ДЛЯ ХРОНИЧЕСКОГО РЕЦИДИВИРУЮЩЕГО АФТОЗНОГО СТОМАТИТА (ХРАС) ХАРАКТЕРНЫ**

множественные пузырьковые высыпания, в том числе на красной кайме губ

разлитая эритема, уртикарная сыпь

**единичные эрозии округлой или овальной формы, покрытые фибринозным налётом**

пузыри на разных участках слизистой оболочки рта

**60. [T002016] СИМПТОМ НИКОЛЬСКОГО ПОЛОЖИТЕЛЕН ПРИ**

**пузырчатке**

многоформной эритеме

сифилисе

пиодермии

**61. [Т002017] ДЛЯ СУХОЙ ФОРМЫ ЭКСФОЛИАТИВНОГО ХЕЙЛИТА ХАРАКТЕРНЫ**

эрозии

трещины на губах, покрытые влажным белым налетом

**чешуйки, плотно фиксированные в центре и приподнятые по краям**

массивные гнойные корки

**62. [Т002019] ЭКССУДАТИВНЫЙ ДИАТЕЗ В АНАМНЕЗЕ ХАРАКТЕРЕН ПРИ**

**атопическом (экзематозном) хейлите**

сифилисе

афтах Беднара

инфекционном хейлите

**63. [Т002020] ПЕРВИЧНЫМ ЭЛЕМЕНТОМ ПОРАЖЕНИЯ СЛИЗИСТОЙ ОБОЛОЧКИ РТА ЯВЛЯЕТСЯ**

**пятно**

эрозия

рубец

язва

**64. [Т002021] К ХАРАКТЕРНЫМ ИЗМЕНЕНИЯМ ПРИ ТРАВМЕ СЛИЗИСТОЙ ОБОЛОЧКИ ПОЛОСТИ РТА ОТНОСЯТ**

единичные эрозии округлой или овальной формы, резко болезненные

**единичные эрозии неправильных очертаний, слабо болезненные или безболезненные**

белый творожистый налет на слизистой оболочке полости рта

пузыри на разных участках слизистой оболочки полости рта

**65. [T002022] К КЛИНИЧЕСКИМ ПРОЯВЛЕНИЯМ ЛЕГКОГО ТЕЧЕНИЯ ОСТРОГО ГЕРПЕТИЧЕСКОГО СТОМАТИТА ОТНОСЯТ**

эрозии неправильных очертаний

**явления катарального гингивита, единичные афты, покрытые налетом фибрина**

пустулы, толстые соломенно-желтые корки

творожистый налет на слизистой оболочке губ, языка

**66. [T002023] К КЛИНИЧЕСКИМ ПРИЗНАКАМ НЕПОЛНОГО ВЫВИХА ВРЕМЕННОГО И ПОСТОЯННОГО ЗУБА В ПЕРВЫЕ ДНИ ПОСЛЕ ТРАВМЫ ОТНОСЯТ**

укорочение видимой части коронки, отсутствие подвижности

**смещение коронки в различных направлениях, подвижность зуба II-III степени**

погружение зуба в лунку до десны

неизменная видимая часть коронки, незначительная подвижность

**67. [T002024] ПЕРЕЛОМ КОРОНКИ В ПРЕДЕЛАХ ЭМАЛИ СОПРОВОЖДАЕТСЯ**

подвижностью II-III степени

**жалобами на косметический дефект**

болью при зондировании по линии перелома

самопроизвольными болями с иррадиацией по ходу ветвей тройничного нерва

**68. [T002025] ЗАТРУДНЕННОЕ, УЧАЩЕННОЕ ДЫХАНИЕ С ЭКСПИРАТОРНОЙ ОДЫШКОЙ У РЕБЕНКА ХАРАКТЕРНО ДЛЯ**

болевого шока

обморока

**анафилактического шока**

сердечно-сосудистого коллапса

**69. [T002026] РЕДКИЙ, СЛАБОГО НАПОЛНЕНИЯ ПУЛЬС У РЕБЕНКА ХАРАКТЕРЕН ДЛЯ**

болевого шока

**обморока**

анафилактического шока

сердечно-сосудистого коллапса

**70. [T002027] ХАРАКТЕРНЫМ ВИДОМ ТРАВМЫ ВРЕМЕННЫХ ЗУБОВ ЯВЛЯЕТСЯ**

**вывих зуба**

отлом коронки

перелом корня

ушиб зуба

**71. [T002028] ОСТРЫЙ ГЕРПЕТИЧЕСКИЙ СТОМАТИТ, КАК ПРИЧИНА ОСТРОГО ЛИМФАДЕНИТА, НАБЛЮДАЕТСЯ У ДЕТЕЙ В ВОЗРАСТЕ**

4-5 лет

6-7 лет

**1-3 лет**

1 месяца

**72. [T002029] НАИБОЛЕЕ ЧАСТОЙ ПРИЧИНОЙ ОСТРЫХ ЛИМФАДЕНИТОВ ЧЕЛЮСТНО-ЛИЦЕВОЙ ОБЛАСТИ У ДЕТЕЙ 6-8 ЛЕТ ЯВЛЯЕТСЯ ИНФЕКЦИЯ**

стоматогенная

**одонтогенная**

риногенная

отогенная

**73. [T002030] НАИБОЛЕЕ ЧАСТЫМИ ИСТОЧНИКАМИ ИНФЕКЦИИ ПРИ ОДОНТОГЕННЫХ ЛИМФАДЕНИТАХ ЧЕЛЮСТНО-ЛИЦЕВОЙ ОБЛАСТИ У ДЕТЕЙ 6-7 ЛЕТ ЯВЛЯЮТСЯ ЗУБЫ**

5.5, 5.4, 6.4, 6.5

4.2, 4.1, 3.1, 3.2

**8.5, 8.4, 7.4, 7.5**

1.2, 1.1, 2.1, 2.2

**74. [T002031] ДЛЯ ХРОНИЧЕСКОГО РЕЦИДИВИРУЮЩЕГО ПАРЕНХИМАТОЗНОГО ПАРОТИТА СИММЕТРИЧНОЕ ПОРАЖЕНИЕ ОБЕИХ СЛЮННЫХ ЖЕЛЕЗ ЯВЛЯЕТСЯ ПРИЗНАКОМ**

**необязательным**

обязательным только для детей с патологией ЛОР-органов

обязательным

обязательным только для детей с патологией ЖКТ

**75. [T002032] ОРХИТ, КАК ОСЛОЖНЕНИЕ, НАБЛЮДАЕТСЯ У МАЛЬЧИКОВ ПРИ**

калькулезном сиалоадените

аденокарциноме

хроническом паренхиматозном паротите

**остром эпидемическом паротите**

**76. [T002033] СИММЕТРИЧНОЕ ПОРАЖЕНИЕ ОБЕИХ ОКОЛОУШНЫХ СЛЮННЫХ ЖЕЛЕЗ У ДЕТЕЙ БОЛЕЕ ХАРАКТЕРНО ДЛЯ ПАРОТИТА**

**острого эпидемического**

хронического рецидивирующего паренхиматозного

новорожденных

калькулезного

**77. [T002034] ДЛЯ ОСТРОГО ЭПИДЕМИЧЕСКОГО ПАРОТИТА СИММЕТРИЧНОЕ ПОРАЖЕНИЕ ОБЕИХ ЖЕЛЕЗ**

не характерно

**характерно**

обязательно только для детей с патологией ЛОР-органов

обязательно только для детей с патологией ЖКТ

**78. [T002035] ВЫДЕЛЕНИЕ ГНОЙНОГО СЕКРЕТА ИЗ УСТЬЯ ВЫВОДНОГО ПРОТОКА ОКОЛОУШНОЙ СЛЮННОЙ ЖЕЛЕЗЫ ХАРАКТЕРНО ДЛЯ ПАРОТИТА**

острого эпидемического

хронического рецидивирующего паренхиматозного в стадии ремиссии

калькулезного хронического в стадии ремиссии

**хронического рецидивирующего паренхиматозного в стадии обострения**

**79. [T002036] АБСОЛЮТНЫМ ПОКАЗАНИЕМ К УДАЛЕНИЮ ПРИЧИННОГО ВРЕМЕННОГО ЗУБА ЯВЛЯЕТСЯ**

кариес дентина

кариес эмали

хронический пульпит

**хронический остеомиелит**

**80. [T002037] К КЛИНИЧЕСКИМ ХАРАКТЕРИСТИКАМ ЭМАЛИ ЗУБОВ ПРИ НАСЛЕДСТВЕННОМ НЕСОВЕРШЕННОМ АМЕЛОГЕНЕЗЕ ОТНОСЯТ**

стирание эмали, обнаженный дентин водянистого цвета

горизонтальные борозды, параллельные режущему краю на группе зубов одного периода минерализации

меловидные пятна в пришеечной области зубов разного срока минерализации

**вертикальные борозды от режущего края до шеек зубов**

**81. [T002038] ДОЗА ФТОРА В ПИТЬЕВОЙ ВОДЕ, ПРИ КОТОРОЙ РАЗВИВАЕТСЯ ДЕСТРУКТИВНАЯ ФОРМА ФЛЮОРОЗА, СОСТАВЛЯЕТ (МГ/Л)**

1

7-9 и выше

0,5

2-3

**82. [T002039] ПРИЧИНОЙ ОСТРОГО ТРАВМАТИЧЕСКОГО ПЕРИОДОНТИТА ЯВЛЯЕТСЯ**

обработка корневого канала Хлорофиллиптом

**ушиб зуба**

обработка корневого канала Йодиолом

передозировка мышьяковистой пасты

**83. [T002043] У ДЕТЕЙ В ВОСПАЛИТЕЛЬНЫЙ ПРОЦЕСС МОГУТ ВОВЛЕКАТЬСЯ ОКРУЖАЮЩИЕ ЗУБ ТКАНИ (ПЕРИОДОНТ, КОСТЬ, НАДКОСТНИЦА), РЕГИОНАЛЬНЫЕ ЛИМФОУЗЛЫ И МЯГКИЕ ТКАНИ ЛИЦА ПРИ ПУЛЬПИТЕ**

хроническом гипертрофическом

остром очаговом

хроническом гангренозном вне стадии обострения

**остром диффузном**

**84. [T002044] К КЛИНИЧЕСКИМ ПРИЗНАКАМ ХРОНИЧЕСКОГО ПЕРИОДОНТИТА В ЛЮБОМ ВОЗРАСТЕ ОТНОСИТСЯ**

**пульпа некротизированная в коронковой и корневой части полости зуба**

боль при накусывании на зуб

пульпа болезненная только в устьях корневых каналов

кариозная полость на контактной поверхности молочного моляра, безболезненное



препарирование

**85. [T002046] ПРИ АТОПИЧЕСКОМ ХЕЙЛИТЕ В УГЛАХ РТА ОБРАЗУЮТСЯ**

эрозии с влажным белым налетом

**лихенизация, трещины, мокнутие**

«медовые» корки

эрозии с гнойным отделяемым

**86. [T002047] К КЛИНИЧЕСКИМ ПРОЯВЛЕНИЯМ ХРОНИЧЕСКОГО РЕЦИДИВИРУЮЩЕГО АФТОЗНОГО СТОМАТИТА (ХРАС) ОТНОСЯТ**

папулы

**эрозии округлой формы, покрытые фибринозным налетом**

пустулы, толстые соломенно-желтые корки

творожистый налет на слизистой оболочке губ, языка

**87. [T002048] К КЛИНИЧЕСКИМ ПРОЯВЛЕНИЯМ МОЛОЧНИЦЫ ОТНОСЯТ**

**творожистый налет на слизистой оболочке губ, языка**

эрозии округлой формы, покрытые фибринозным налетом

эрозии неправильных очертаний

пустулы, толстые соломенно-желтые корки

**88. [T002049] К КЛИНИЧЕСКИМ ПРОЯВЛЕНИЯМ ПИОДЕРМИИ ОТНОСЯТ**

**пустулы, толстые соломенно-желтые корки**

эрозии неправильных очертаний

эрозии округлой формы, покрытые фибринозным налетом

творожистый налет на слизистой оболочке губ, языка

## **89. [Т002050] ПЕРЕЛОМ В СРЕДНЕЙ ЧАСТИ КОРНЯ ЗУБА СОПРОВОЖДАЕТСЯ**

самопроизвольной болью и болью от температурных раздражителей

самопроизвольной болью и подвижностью зуба

болью от температурных раздражителей и подвижностью зуба

**болью при накусывании и при перкуссии, подвижностью зуба**

## **90. [Т002051] К КЛИНИЧЕСКИМ ПРИЗНАКАМ ВКОЛОЧЕННОГО (ВНЕДРЕННОГО) ВЫВИХА ВРЕМЕННОГО ИЛИ ПОСТОЯННОГО ЗУБА ОТНОСЯТ**

подвижность зуба II-III степени, удлинение видимой части коронки зуба

**укорочение видимой части коронки, отсутствие подвижности зуба**

отсутствие подвижности зуба и изменений видимой части коронки

удлинение видимой части коронки, отсутствие подвижности зуба

## **91. [Т002052] ОТЛОМ КОРОНКИ В ПРЕДЕЛАХ ЭМАЛИ И ДЕНТИНА БЕЗ ОБНАЖЕНИЯ ПУЛЬПЫ ЗУБА СОПРОВОЖДАЕТСЯ БОЛЬЮ**

самопроизвольной

**от температурных раздражителей и при зондировании линии перелома**

от химических раздражителей

при накусывании на зуб

## **92. [Т002053] ПЕРЕЛОМ КОРОНКИ С ОБНАЖЕНИЕМ ПУЛЬПЫ ЗУБА СОПРОВОЖДАЕТСЯ**

подвижностью зуба III степени

изменением цвета коронки зуба

**болью от всех раздражителей**

самопроизвольной болью в ночное время с иррадиацией по ветвям тройничного нерва

**93. [T002054] К КЛИНИЧЕСКИМ ПРИЗНАКАМ УШИБА ПОСТОЯННОГО ИЛИ ВРЕМЕННОГО ЗУБА В ПЕРВЫЕ 2-3 ДНЯ ПОСЛЕ ТРАВМЫ ОТНОСЯТ**

смещение коронки в различных направлениях

болезненную перкуссию, зуб короче симметричного

**болезненную перкуссию, незначительную подвижность зуба или ее отсутствие**

болезненную перкуссию, зуб длиннее симметричного

**94. [T002055] ТРАВМА ЗАЧАТКА ПОСТОЯННОГО ЗУБА ПРЕИМУЩЕСТВЕННО НАБЛЮДАЕТСЯ ПРИ ТРАВМЕ ВРЕМЕННОГО ЗУБА В ВИДЕ**

перелома корня

неполного вывиха

**внедренного (вколоченного) вывиха**

ушиба

**95. [T002056] ПРЕДРАСПОЛАГАЮЩИМ ФАКТОРОМ ВЫВИХА РЕЗЦОВ ВЕРХНЕЙ ЧЕЛЮСТИ У ДЕТЕЙ ЯВЛЯЕТСЯ**

**глубокий прогнатический прикус**

мелкое преддверие рта

мезиальная окклюзия

множественный кариес этих зубов и его осложнения

**96. [T002057] ДЛЯ ДЕТЕЙ В ВОЗРАСТЕ ЧЕТЫРЕХ-ПЯТИ ЛЕТ НАИБОЛЕЕ ХАРАКТЕРНЫМ ВИДОМ ТРАВМЫ ЯВЛЯЕТСЯ**

перелом челюсти

вывих височно-нижнечелюстного сустава

**вывих зуба**

перелом зуба

**97. [T002058] ВЫВИХ ЗУБА У ДЕТЕЙ ПРЕОБЛАДАЕТ В ПРИКУСЕ**

прогеническом

**временном**

постоянном

ортогнатическом

**98. [T002059] ОДОНТОГЕННАЯ ИНФЕКЦИЯ КАК ПРИЧИНА ОСТРЫХ ЛИМФАДЕНИТОВ ЧЕЛЮСТНО-ЛИЦЕВОЙ ОБЛАСТИ ПРЕОБЛАДАЕТ У ДЕТЕЙ В ВОЗРАСТЕ (ЛЕТ)**

3

1

**6**

2

**99. [T002061] НАИБОЛЕЕ ЧАСТЫМИ ИСТОЧНИКАМИ ИНФЕКЦИИ ПРИ ОДОНТОГЕННЫХ ЛИМФАДЕНИТАХ ЧЕЛЮСТНО-ЛИЦЕВОЙ ОБЛАСТИ У ДЕТЕЙ 10-14 ЛЕТ ЯВЛЯЮТСЯ ЗУБЫ**

1.5, 1.4, 2.4, 2.5

1.6, 2.6

**4.6, 3.6**

4.5, 4.4, 3.4, 3.5

**100. [T002062] РОЗОВОЕ ОКРАШИВАНИЕ КОРОНКИ СРАЗУ ПОСЛЕ УШИБА ИЛИ В ПЕРВЫЕ 2-3 ДНЯ ЧАЩЕ ПРОИСХОДИТ В ЗУБАХ**

**сформированных однокорневых**

несформированных многокорневых

несформированных однокорневых

сформированных многокорневых

**101. [Т002063] ПРИ НЕСОВЕРШЕННОМ ДЕНТИНОГЕНЕЗЕ НА РЕНТГЕНОГРАММЕ ВЫЯВЛЯЮТСЯ ИЗМЕНЕНИЯ**

расширение полости зуба и просвета каналов зуба

расширение периодонтальной щели

короткие корни, широкие каналы

**облитерация полости зуба и корневых каналов**

**102. [Т002064] МЕТОД ВИТАЛЬНОЙ ОКРАСКИ ВЫЯВЛЯЕТ ОЧАГОВУЮ ДЕМИНЕРАЛИЗАЦИЮ ПРИ**

кариозном пигментированном пятне

пятнистой форме гипоплазии

**белом кариозном пятне**

эрозии эмали

**103. [Т002065] ИНТЕНСИВНОСТЬ ПОРАЖЕНИЯ КАРИЕСОМ В ПЕРИОД СМЕННОГО ПРИКУСА ОПРЕДЕЛЯЕТСЯ ИНДЕКСОМ**

**КПУ + кп**

СРТИН

ГИ

КПУ

**104. [Т002066] РЕНТГЕНОЛОГИЧЕСКИ ПРИ ХРОНИЧЕСКИХ ФОРМАХ ПУЛЬПИТА В МЕЖКОРНЕВОМ ПРОСТРАНСТВЕ У ВРЕМЕННЫХ МОЛЯРОВ ЧАЩЕ ВЫЯВЛЯЕТСЯ**

**остеопороз**

остеосклероз

расширение периодонтальной щели

гиперцементоз

**105. [T002067] ПРИ ХРОНИЧЕСКОМ ГРАНУЛИРУЮЩЕМ ПЕРИОДОНТИТЕ НА РЕНТГЕНОГРАММЕ ВЫЯВЛЯЕТСЯ**

очаг разрежения костной ткани округлой или овальной формы с четкими границами, размером до 5 мм в диаметре

**очаг разрежения костной ткани разных размеров без четких границ**

очаг разрежения костной ткани округлой или овальной формы с четкими границами, размером свыше 1 см в диаметре

расширение периодонтальной щели у верхушки корня зуба

**106. [T002068] ХРОНИЧЕСКИЙ ГРАНУЛЕМАТОЗНЫЙ ПЕРИОДОНТИТ НА РЕНТГЕНОГРАММЕ ОПРЕДЕЛЯЕТСЯ В ВИДЕ**

расширения периодонтальной щели на всем протяжении

разрежение костной ткани с нечеткими контурами

расширения периодонтальной щели на ограниченном участке

**разрежения костной ткани округлой формы с четкими контурами до 5 мм в диаметре**

**107. [T002069] РАСШИРЕНИЕ ПЕРИОДОНТАЛЬНОЙ ЩЕЛИ В ОБЛАСТИ ВЕРХУШКИ КОРНЯ ХАРАКТЕРНО ДЛЯ ПЕРИОДОНТИТА**

хронического гранулематозного

хронического гранулирующего

всех форм

**хронического фиброзного**

**108. [T002070] ПРИ РЕНТГЕНОДИАГНОСТИКЕ ОСТРОГО ПЕРИОДОНТИТА ВЫЯВЛЯЕТСЯ**

**отсутствие изменений на рентгенограмме**

расширение периодонтальной щели у верхушки корня

исчезновение периодонтальной щели у верхушки корня

очаг разрежения костной ткани с четким контуром

**109. [T002072] ИЗМЕНЕНИЯ КОСТНОЙ ТКАНИ МЕЖЗУБНЫХ ПЕРЕГОРОДОК НА РЕНТГЕНОГРАММАХ ВЫЯВЛЯЮТСЯ ПРИ**

генерализованном гингивите  
атрофическом гингивите  
локальном и генерализованном гингивите  
**локальном пародонтите**

**110. [T002073] ФОРМАЛИНОВАЯ ПРОБА ПОЛОЖИТЕЛЬНА ПРИ**

атрофическом гингивите  
гипертрофическом гингивите  
катаральном гингивите  
**пародонтите**

**111. [T002074] КЛИНИЧЕСКИЙ АНАЛИЗ КРОВИ СЛЕДУЕТ ПРОВЕСТИ ПРИ**

кандидозе  
**язвенно-некротическом стоматите неясной этиологии**  
хроническом рецидивирующем афтозном стоматите (ХРАС)  
остром герпетическом стоматите (ОГС)

**112. [T002075] ПОВЕРХНОСТНЫЕ ГРИБКОВЫЕ ПОРАЖЕНИЯ СЛИЗИСТОЙ ОБОЛОЧКИ ПОЛОСТИ РТА ВЫЗЫВАЮТ**

трихофиты  
эпидермофиты  
актиномицеты  
**грибы Candida**

**113. [T002076] ВОЗБУДИТЕЛЕМ ОСТРОГО ПСЕВДОМЕМБРАНОЗНОГО КАНДИДОЗА ЯВЛЯЮТСЯ**

грибы *Candida*

спирохеты

актиномицеты

фузобактерии

**114. [T002077] ЭТИОЛОГИЯ ПИОДЕРМИИ ХАРАКТЕРИЗУЕТСЯ КАК**

инфекционно-аллергическая

вирусная

грибковая

**инфекционная**

**115. [T002078] ЭТИОЛОГИЯ ХРОНИЧЕСКОГО РЕЦИДИВИРУЮЩЕГО АФТОЗНОГО СТОМАТИТА (ХРАС) ХАРАКТЕРИЗУЕТСЯ КАК**

инфекционная

паразитарная

**инфекционно-аллергическая**

вирусная

**116. [T002079] ЭТИОЛОГИЯ ГЕРПАНГИНЫ ХАРАКТЕРИЗУЕТСЯ КАК**

грибковая

инфекционная

**вирусная**

аллергическая



**117. [T002080] ЭТИОЛОГИЯ ОСТРОГО ПСЕВДОМЕМБРАНОЗНОГО КАНДИДОЗА ХАРАКТЕРИЗУЕТСЯ КАК**

вирусная

инфекционная

аллергическая

**грибковая**

**118. [T002081] ЭТИОЛОГИЯ МНОГОФОРМНОЙ ЭКССУДАТИВНОЙ ЭРИТЕМЫ (МЭЭ) ХАРАКТЕРИЗУЕТСЯ КАК**

вирусная

**инфекционно-аллергическая**

инфекционная

наследственная

**119. [T002082] ВОЗБУДИТЕЛЕМ ГЕРПАНГИНЫ ЯВЛЯЕТСЯ ВИРУС**

**Коксаки и ЕСНО**

простого герпеса

иммунодефицита

ветряной оспы

**120. [T002083] ДИФТЕРИЙНЫЕ ПЛЕНКИ СОДЕРЖАТ**

**фибрин и клетки возбудителя заболевания**

нити псевдомицелия

почкующиеся клетки гриба

обрывки эпителия и остатки пищи

**121. [T002084] ПРИ ОСТРОМ ГЕРПЕТИЧЕСКОМ СТОМАТИТЕ В МАЗКАХ СОДЕРЖИМОГО ПУЗЫРЬКОВ И СОСКОБОВ С ПОВЕРХНОСТИ АФТ В ПЕРВЫЕ 2-4 ДНЯ ЗАБОЛЕВАНИЯ ОБНАРУЖИВАЮТ**

фузобактерии

**гигантские многоядерные клетки**

почкующиеся клетки

большое количество мицелия гриба

**122. [T002085] ВОЗБУДИТЕЛЕМ ДИФТЕРИИ ЯВЛЯЕТСЯ**

гемолитический стрептококк

актиномицеты

**палочка Леффлера**

вирус Коксаки

**123. [T002086] ПРИ КАНДИДОЗЕ В СОСКОБАХ ОБНАРУЖИВАЮТСЯ**

**почкующиеся клетки грибов Candida**

многоядерные клетки

скопления кокков

гигантские эпителиальные клетки

**124. [T002087] ВОЗБУДИТЕЛЕМ ОСТРОГО ГЕРПЕТИЧЕСКОГО СТОМАТИТА ЯВЛЯЕТСЯ**

вирусная Мiх инфекция

**вирус простого герпеса**

микрофлора полости рта

вирус Коксаки

**125. [T002088] РЕНТГЕНОЛОГИЧЕСКИМ ПРИЗНАКОМ УШИБА ВРЕМЕННОГО ИЛИ ПОСТОЯННОГО ЗУБА В ПЕРВЫЕ 2-3 ДНЯ ПОСЛЕ ТРАВМЫ ЯВЛЯЕТСЯ**

равномерное расширение периодонтальной щели

расширение периодонтальной щели у верхушки зуба

**отсутствие изменений на рентгенограмме**

отсутствие периодонтальной щели у верхушки зуба

**126. [T002089] РЕНТГЕНОЛОГИЧЕСКИМ ПРИЗНАКОМ ВКОЛОЧЕННОГО ВЫВИХА ПОСТОЯННОГО СФОРМИРОВАННОГО ЗУБА ЯВЛЯЕТСЯ**

**отсутствие периодонтальной щели у верхушки корня**

отсутствие изменений на рентгенограмме

расширение периодонтальной щели у верхушки корня

отсутствие периодонтальной щели в боковом отделе с одной стороны

**127. [T002090] РЕНТГЕНОЛОГИЧЕСКИМ ПРИЗНАКОМ НЕПОЛНОГО ВЫВИХА ВРЕМЕННОГО И ПОСТОЯННОГО ЗУБА СО СМЕЩЕНИЕМ В СТОРОНУ СОСЕДНЕГО ЗУБА ЯВЛЯЕТСЯ**

**расширение периодонтальной щели с одной стороны корня и отсутствие на другой**

отсутствие периодонтальной щели у верхушки корня

резкое расширение периодонтальной щели у верхушки корня

равномерное расширение периодонтальной щели

**128. [T002091] РЕНТГЕНОЛОГИЧЕСКИМ ПРИЗНАКОМ УШИБА ЗУБА ЯВЛЯЕТСЯ**

неравномерное расширение периодонтальной щели

неравномерное сужение периодонтальной щели

равномерное расширение периодонтальной щели

**отсутствие изменений на рентгенограмме**

**129. [T002092] СПЕЦИФИЧЕСКИМ ЛИМФАДЕНИТОМ НАЗЫВАЕТСЯ ЛИМФАДЕНИТ, ВЫЗВАННЫЙ**

кишечной палочкой в сочетании со стафилококком

стрептококком

стрептококком в сочетании со стафилококком

**палочкой Коха**

**130. [T002093] СПЕЦИФИЧЕСКИМ ЛИМФАДЕНИТОМ НАЗЫВАЕТСЯ ЛИМФАДЕНИТ, ВЫЗВАННЫЙ**

стрептококком

стафилококком

стафилококком в сочетании со стрептококком

**лучистым грибом**

**131. [T002094] СПЕЦИФИЧЕСКИМ ЛИМФАДЕНИТОМ НАЗЫВАЕТСЯ ЛИМФАДЕНИТ, ВЫЗВАННЫЙ**

**бледной трепонемой**

золотистым стрептококком

анаэробной флорой

кишечной палочкой в сочетании со стафилококком

**132. [T002095] СПЕЦИФИЧЕСКИМ ЛИМФАДЕНИТОМ НАЗЫВАЕТСЯ ЛИМФАДЕНИТ, ВЫЗВАННЫЙ**

кишечной палочкой в сочетании со стафилококком

стафилококками

**микобактериями туберкулеза**

стрептококком

**133. [T002096] ПАТОГНОМОНИЧНЫМ РЕНТГЕНОЛОГИЧЕСКИМ СИМПТОМОМ ХРОНИЧЕСКОГО НЕСПЕЦИФИЧЕСКОГО ПАРЕНХИМАТОЗНОГО ПАРОТИТА ЯВЛЯЕТСЯ**

тень конкремента в области выводного протока

сужение всех протоков

сужение основного выводного протока

**наличие округлых полостей вместо протоков III-IV порядка**

**134. [T002098] ДЛЯ ПОВЕРХНОСТНОГО КАРИЕСА ХАРАКТЕРНО ЗОНДИРОВАНИЕ**

**безболезненное**

болезненное стенок кариозной полости

болезненное по дну кариозной полости в одной точке

болезненное по всему дну кариозной полости

**135. [T002099] БОЛЕВЫЕ ОЩУЩЕНИЯ ПРИ ЗОНДИРОВАНИИ ПО ЭМАЛЕВО- ДЕНТИННОЙ ГРАНИЦЕ ХАРАКТЕРНЫ ДЛЯ**

глубокого кариеса

**среднего кариеса**

хронического пульпита

кариеса в стадии пятна

**136. [T002100] ПРИ КАРИЕСЕ В СТАДИИ ПЯТНА ЭМАЛЬ**

шероховатая, зондирование безболезненно

**гладкая, зондирование безболезненно**

шероховатая, зондирование болезненно

легко удаляется экскаватором

### **137. [T002101] ПРИ ПОВЕРХНОСТНОМ КАРИЕСЕ ЭМАЛЬ**

поражена кариозной полостью в пределах эмали и наружных слоев дентина

**шероховатая, зондирование безболезненно**

шероховатая, зондирование болезненно

гладкая, зондирование безболезненно

### **138. [T002102] БОЛЕВЫЕ ОЩУЩЕНИЯ ПРИ ЗОНДИРОВАНИИ ДНА КАРИОЗНОЙ ПОЛОСТИ В ОДНОЙ ТОЧКЕ ХАРАКТЕРНЫ ДЛЯ**

хронического гангренозного пульпита

среднего кариеса

хронического периодонтита

**хронического фиброзного пульпита**

### **139. [T002103] ПОВЕРХНОСТНОЕ ЗОНДИРОВАНИЕ ПУЛЬПЫ БЕЗБОЛЕЗНЕННО ПРИ ПУЛЬПИТЕ ХРОНИЧЕСКОМ**

фиброзном

в стадии обострения

**гангренозном**

гипертрофическом

### **140. [T002105] ЗОНДИРОВАНИЕ ПУЛЬПЫ В ГЛУБИНЕ ПОЛОСТИ ЗУБА ИЛИ В УСТЬЯХ КАНАЛОВ БОЛЕЗНЕННО ПРИ ПУЛЬПИТЕ ХРОНИЧЕСКОМ**

**гангренозном**

фиброзном в стадии обострения

фиброзном

гипертрофическом

**141. [T002106] К КЛИНИЧЕСКИМ ПРОЯВЛЕНИЯМ ОСТРОГО ПЕРИОДОНТИТА ОТНОСЯТ**

боль от температурных раздражителей

длительные приступообразные боли с короткими светлыми промежутками

**боль при накусывании на зуб, отек десны**

свищ на десне с гнойным отделяемым

**142. [T002107] ВЕДУЩИМ МЕТОДОМ ДЛЯ ОПРЕДЕЛЕНИЯ ФОРМЫ ХРОНИЧЕСКОГО ПЕРИОДОНТИТА ЯВЛЯЕТСЯ**

**рентгенологический**

определение индекса РМА

трансиллюминационный

электроодонтодиагностика (ЭОД)

**143. [T002108] БОЛЕЗНЕННОЕ ЗОНДИРОВАНИЕ В ГЛУБИНЕ ПОЛОСТИ ЗУБА ХАРАКТЕРНО ДЛЯ ПУЛЬПИТА**

хронического гипертрофического

хронического фиброзного

**хронического гангренозного**

острого очагового

**144. [T002109] ДЛЯ СРЕДНЕГО КАРИЕСА ХАРАКТЕРНА БОЛЕЗНЕННОСТЬ ПРИ ЗОНДИРОВАНИИ**

в одной точке дна кариозной полости

в глубине полости зуба

**по эмалево-дентинной границе**

по всему дну кариозной полости

#### 145. [T002110] ДЛЯ ГЛУБОКОГО КАРИЕСА ХАРАКТЕРНО БОЛЕЗНЕННОЕ

зондировании в глубине полости зуба

зондирование в одной точке дна кариозной полости

**зондирование по всему дну кариозной полости**

препарировании стенок кариозной полости

#### 146. [T002111] К ФАКТОРАМ, СПОСОБСТВУЮЩИМ РАЗВИТИЮ ЛОКАЛЬНОГО ХРОНИЧЕСКОГО ГИНГИВИТА, ОТНОСЯТ

заболевания крови

заболевания желудочно-кишечного тракта

**скученность зубов**

экссудативный диатез

#### 147. [T002112] К КЛИНИЧЕСКИМ ПРИЗНАКАМ ХРОНИЧЕСКОГО КАТАРАЛЬНОГО ГИНГИВИТА ОТНОСЯТ

**застойную гиперемию, кровоточивость и отек зубодесневых сосочков**

бледную десну, ретракцию десны 1-3 мм

увеличенную в размерах и деформированную десну

изъязвленный десневой край, серый налет, гнилостный запах

#### 148. [T002113] ПРИ ЛЕГКОЙ СТЕПЕНИ ПАРОДОНТИТА НАБЛЮДАЮТ КАРМАНЫ ГЛУБИНОЙ ДО (ММ)

10

7

6

3



## **149. [T002114] К КЛИНИЧЕСКИМ ПРИЗНАКАМ АТРОФИЧЕСКОГО ГИНГИВИТА ОТНОСЯТ**

кровоточивость и отёк зубодесневых сосочков

увеличенную в размере и деформированную десну

изъязвлённый десневой край, серый налёт, гнилостный запах

**бледную десну, ретракцию десны 1-3 мм**

## **150. [T002115] К КЛИНИЧЕСКИМ ПРИЗНАКАМ ГИПЕРТРОФИЧЕСКОГО ГИНГИВИТА ОТНОСЯТ**

**увеличенную в размерах и деформированную десну**

кровоточивость и отёк зубодесневых сосочков

изъязвлённый десневой край, серый налёт, гнилостный запах

бледную десну, ретракцию десны 1-3 мм

## **151. [T002116] К КЛИНИЧЕСКИМ ПРИЗНАКАМ ЯЗВЕННО-НЕКРОТИЧЕСКОГО ГИНГИВИТА ОТНОСЯТ**

увеличенную в размерах и деформированную десну

гиперемизированную и отёчную десну

**изъязвлённый десневой край, серый налёт, гнилостный запах**

кровоточивость и отёк зубодесневых сосочков

## **152. [T002117] ОБРАЗОВАНИЕ ПУЗЫРЬКОВ НА КОЖЕ ЛИЦА ХАРАКТЕРНО ПРИ**

**остром герпетическом стоматите (ОГС)**

многоформной экссудативной эритеме (МЭЭ)

лейкоплакии

хроническом рецидивирующем афтозном стоматите (ХРАС)

**153. [T002118] К КЛИНИЧЕСКИМ ПРОЯВЛЕНИЯМ ПРИ ЧЕРНОМ ВОЛОСАТОМ ЯЗЫКЕ ОТНОСЯТ**

глубокие борозды, выстланные нормальным эпителием

налёт на спинке языка

**резко увеличенные в размере нитевидные сосочки спинки языка тёмного цвета**

неравномерную десквамацию эпителия на спинке языка

**154. [T002119] К ФАКТОРАМ, ВОЗДЕЙСТВИЕ КОТОРЫХ ИЗМЕНЯЕТ ОКРАСКУ ТЕТРАЦИКЛИНОВЫХ ЗУБОВ, ОТНОСИТСЯ**

**дневной свет**

приём витаминов внутрь

приём препаратов кальция

люминесцентный свет

**155. [T002121] НАИБОЛЕЕ ЧАСТОЙ ПРИЧИНОЙ ОСТРЫХ ЛИМФАДЕНИТОВ ЧЕЛЮСТНО-ЛИЦЕВОЙ ОБЛАСТИ У ДЕТЕЙ 6-8 ЛЕТ ЯВЛЯЕТСЯ ИНФЕКЦИЯ**

**одонтогенная от моляров нижней челюсти**

тонзилогенная

одонтогенная от моляров верхней челюсти

отогенная

**156. [T002122] МИНЕРАЛИЗАЦИЯ ВРЕМЕННЫХ ЗУБОВ НАЧИНАЕТСЯ**

в I половине внутриутробного развития

в I полугодии после рождения

во II полугодии после рождения

**во II половине внутриутробного развития**

**157. [Т002123] МИНЕРАЛИЗАЦИЯ ПОСТОЯННЫХ РЕЗЦОВ И КЛЫКОВ НАЧИНАЕТСЯ**

на 17 неделе внутриутробного развития

в конце внутриутробного периода или в первые недели после рождения

в 2,5-3,5 года

**во II полугодии после рождения**

**158. [Т002124] МИНЕРАЛИЗАЦИЯ ПРЕМОЛЯРОВ НАЧИНАЕТСЯ**

в первые недели после рождения

во II полугодии после рождения

в конце внутриутробного периода

**в 2,5-3,5 года**

**159. [Т002125] МИНЕРАЛИЗАЦИЯ ПЕРВЫХ ПОСТОЯННЫХ МОЛЯРОВ НАЧИНАЕТСЯ**

на 2 году жизни

**в конце внутриутробного периода или в первые недели после рождения**

во II полугодии после рождения

в 4-5 лет

**160. [Т002126] МИНЕРАЛИЗАЦИЯ ВТОРЫХ ПОСТОЯННЫХ МОЛЯРОВ НАЧИНАЕТСЯ**

в 4-5 лет

в конце внутриутробного периода или в первые недели после рождения

во II полугодии после рождения

**в 2,5-3,5 года**

**161. [Т002127] СВЕДЕНИЯ ОБ АНТЕНАТАЛЬНОМ ПЕРИОДЕ РАЗВИТИЯ ОБЯЗАТЕЛЬНО ВЫЯСНЯЮТСЯ ПРИ ОБСЛЕДОВАНИИ ДЕТЕЙ ВОЗРАСТА**

любого

подросткового

**ясельного**

дошкольного

**162. [Т002128] СИСТЕМНАЯ ГИПОПАЗИЯ ЭМАЛИ ЗУБОВ У ДЕТЕЙ В ПОСТОЯННЫХ ЗУБАХ РАЗВИВАЕТСЯ ОТ**

нарушения состава микроэлементов в воде

заболеваний матери во время беременности

травматических повреждений молочных зубов

**болезней ребенка после рождения**

**163. [Т002129] К ФАКТОРАМ, ВЛИЯЮЩИМ НА РАЗВИТИЕ СИСТЕМНОЙ ГИПОПАЗИИ ЭМАЛИ ПОСТОЯННЫХ ЗУБОВ, ОТНОСЯТ**

множественные поражения молочных зубов осложненным кариесом

болезни матери во II половине беременности

**болезни ребенка после рождения, нарушение режима питания ребенка**

болезни матери в I половине беременности

**164. [Т002130] ПРИЧИНАМИ НЕСОВЕРШЕННОГО РАЗВИТИЯ И СТРОЕНИЯ ЭМАЛИ И ДЕНТИНА ЯВЛЯЮТСЯ**

**генетические факторы**

болезни ребенка во II полугодии первого года жизни

болезни матери во II половине беременности

болезни матери в I половине беременности

**165. [T002131] К ПРИЧИНАМ МЕСТНОЙ ГИПОПЛАЗИИ ЭМАЛИ ОТНОСЯТ**

пульпит молочного зуба

вредные привычки матери во время беременности

болезни матери во время беременности

**травматическое повреждение зачатка зуба**

**166. [T002132] К ПРИЧИННЫМ НЕБЛАГОПРИЯТНЫМ ФАКТОРАМ РАЗВИТИЯ СИСТЕМНОЙ ГИПОПЛАЗИИ ЭМАЛИ ПОСТОЯННЫХ ЗУБОВ ОТНОСЯТ**

хронический периодонтит молочного зуба

**заболевания, нарушающие минеральный обмен в период формирования эмали**

интоксикацию фтором

передачу патологии твердых тканей по наследству

**167. [T002133] ПРИЧИНОЙ РАЗВИТИЯ ФЛЮОРОЗА ЯВЛЯЕТСЯ**

**избыточное содержание фтора в воде**

передача патологии по наследству

недостаточное содержание фтора в воде

отсутствие фтора в воде

**168. [T002134] ПРИ ОТЛОМЕ ЧАСТИ КОРОНКИ ЗУБА С ОБНАЖЕНИЕМ ПУЛЬПЫ БОЛЬНЫЕ ЖАЛУЮТСЯ НА БОЛИ**

**от раздражителей**

иррадиирующие по ходу ветвей тройничного нерва

при накусывании на зуб

самопроизвольные

## **169. [T002135] ПРИ ХРОНИЧЕСКОМ ГИПЕРТРОФИЧЕСКОМ ПУЛЬПИТЕ БОЛЬНЫЕ ЖАЛУЮТСЯ НА БОЛИ**

самопроизвольные

**при попадании пищи в сочетании с кровоточивостью**

от температурных раздражителей

постоянные

## **170. [T002136] ДЛЯ ДЕТЕЙ ПЕРВЫХ МЕСЯЦЕВ ЖИЗНИ ХАРАКТЕРНЫМ ЗАБОЛЕВАНИЕМ СЧИТАЮТ**

хронический рецидивирующий афтозный стоматит (ХРАС)

**афты Беднара**

хейлит

многоформную экссудативную эритему (МЭЭ)

## **171. [T002137] ДЛЯ ДЕТЕЙ ЯСЕЛЬНОГО ВОЗРАСТА ХАРАКТЕРНЫМ ЗАБОЛЕВАНИЕМ СЧИТАЮТ**

многоформную экссудативную эритему (МЭЭ)

**острый герпетический стоматит (ОГС)**

афты Беднара

хронический рецидивирующий афтозный стоматит (ХРАС)

## **172. [T002138] ДЛЯ ДЕТЕЙ ПОДРОСТКОВОГО ВОЗРАСТА ХАРАКТЕРНЫМ ЗАБОЛЕВАНИЕМ СЧИТАЮТ**

острый герпетический стоматит (ОГС)

**хронический рецидивирующий афтозный стоматит (ХРАС)**

кожный рог

кандидоз

**173. [T002139] К ПРИЧИНАМ СИСТЕМНОЙ ГИПОПЛАЗИИ ЭМАЛИ ПОСТОЯННЫХ ЗУБОВ ОТНОСЯТ**

заболевания ребенка на первом году жизни

множественный кариес молочных зубов

наследственный фактор

заболевания матери в период беременности

**174. [T002140] НЕКАРИОЗНЫЕ ПОРАЖЕНИЯ ТВЕРДЫХ ТКАНЕЙ ЗУБА, ВОЗНИКАЮЩИЕ ПОСЛЕ ЕГО ПРОРЕЗЫВАНИЯ, ПРЕДСТАВЛЕНЫ**

отломом коронки в результате травмы

тетрациклиновым окрашиванием

несовершенным амелогенезом

гипоплазией эмали

**175. [T002141] К ПРИЧИНАМ ВОЗНИКНОВЕНИЯ ГИПОПЛАЗИИ ТВЕРДЫХ ТКАНЕЙ ВРЕМЕННЫХ ЗУБОВ ОТНОСЯТ**

пониженное содержание фтора в питьевой воде

кариесогенные факторы

замедленное прорезывание зубов

нарушение внутриутробного развития зубочелюстной системы

**176. [T002142] ВОЗРАСТОМ ДЕТЕЙ, ПРЕИМУЩЕСТВЕННО БОЛЕЮЩИХ ОСТРЫМ ГЕРПЕТИЧЕСКИМ СТОМАТИТОМ, ЯВЛЯЕТСЯ**

старший школьный

дошкольный

младший школьный

ясельный

**177. [T002143] ВЕДУЩУЮ РОЛЬ В ПАТОГЕНЕЗЕ ОСТРОГО ГЕРПЕТИЧЕСКОГО СТОМАТИТА (ОГС) ИГРАЕТ**

снижение уровня иммунитета

возраст ребенка

недавно перенесенное ОРЗ

контакт с больным

**178. [T002144] ПРОТИВОПОКАЗАНИЕМ К ПРОВЕДЕНИЮ ОПЕРАЦИИ У РЕБЕНКА В ПОЛИКЛИНИКЕ ПОД НАРКОЗОМ ЯВЛЯЕТСЯ**

лекарственная аллергия на местные анестетики

эпилепсия в анамнезе

заболевание центральной нервной системы (ЦНС)

**острая респираторно-вирусная инфекция (ОРВИ)**

**179. [T002145] К КОНЦУ ПЕРВОГО ГОДА У ЗДОРОВОГО РЕБЕНКА ДОЛЖНО ПРОРЕЗАТЬСЯ ЗУБОВ НЕ МЕНЕЕ**

4

8

6

10

**180. [T002148] КОРНИ ВРЕМЕННЫХ РЕЗЦОВ ЗАКАНЧИВАЮТ ФОРМИРОВАНИЕ К (ГОДАМ)**

4

2

5

3



**181. [T002149] КОРНИ ВРЕМЕННЫХ КЛЫКОВ ФОРМИРУЮТСЯ К (ГОДАМ)**

7

2

5

3

**182. [T002150] КОРНИ ВРЕМЕННЫХ МОЛЯРОВ ФОРМИРУЮТСЯ К (ГОДАМ)**

6

2

5

4

**183. [T002151] ПАТОЛОГИЧЕСКАЯ РЕЗОРБЦИЯ КОРНЕЙ НАБЛЮДАЕТСЯ**

при хроническом фиброзном пульпите

**при хроническом периодонтите**

при хроническом гангренозном пульпите

в интактных зубах с живой пульпой

**184. [T002152] ФИЗИОЛОГИЧЕСКАЯ РЕЗОРБЦИЯ КОРНЕЙ ВРЕМЕННЫХ ЗУБОВ НАЧИНАЕТСЯ В СРЕДНЕМ ЧЕРЕЗ**

1 год после прорезывания зубов

2 года после прорезывания зубов

**3 года после окончания формирования корней зубов**

3 года после прорезывания зубов

**185. [T002154] КОРНИ ПОСТОЯННЫХ РЕЗЦОВ И ПЕРВЫХ МОЛЯРОВ ЗАКАНЧИВАЮТ СВОЕ ФОРМИРОВАНИЕ К (ЛЕТ)**

11

13

**10**

12

**186. [T002155] КОРНИ ПРЕМОЛЯРОВ ЗАКАНЧИВАЮТ СВОЕ ФОРМИРОВАНИЕ К (ЛЕТ)**

15

10

**12**

11

**187. [T002156] ТОЛЩИНА ЭМАЛИ ПОСЛЕ ПРОРЕЗЫВАНИЯ ЗУБА С УВЕЛИЧЕНИЕМ ВОЗРАСТА РЕБЕНКА**

**уменьшается в результате физиологического стирания**

увеличивается в результате проведения реминерализующей терапии

увеличивается в результате функционирования энамелобластов

не изменяется, так как энамелобласты после формирования коронки отсутствуют

**188. [T002157] ТОЛЩИНА ДЕНТИНА ПОСЛЕ ПРОРЕЗЫВАНИЯ ЗУБА С УВЕЛИЧЕНИЕМ ВОЗРАСТА РЕБЕНКА**

не изменяется, так как одонтобласты после формирования коронки отсутствуют

**увеличивается в результате функционирования одонтобластов**

увеличивается в результате проведения реминерализующей терапии

увеличивается в результате функционирования энамелобластов

**189. [Т002158] ВОЗМОЖНЫЕ ИЗМЕНЕНИЯ ПРИ МЕСТНОЙ ГИПОПЛАЗИИ ЭМАЛИ ПРЕДСТАВЛЕНЫ**

облитерацией полости зуба

поражением эмали всех моляров и фронтальных зубов

«рифленными» зубами

**пигментированным пятном на эмали**

**190. [Т002159] КОРНИ ПОСТОЯННЫХ ВТОРЫХ МОЛЯРОВ ЗАКАНЧИВАЮТ СВОЕ ФОРМИРОВАНИЕ К (ЛЕТ)**

15

10

12

13

**191. [Т002160] К НЕКАРИОЗНЫМ ЗАБОЛЕВАНИЯМ ТВЕРДЫХ ТКАНЕЙ ЗУБОВ ОТНОСИТСЯ**

**несовершенное развитие дентина**

пародонтит

периодонтит

пародонтолиз

**192. [Т002161] ЗАБОЛЕВАНИЕМ, ПРИ КОТОРОМ ПРОРЕЗЫВАЕТСЯ ОДИН ЗУБ ИЗМЕНЕННОЙ ФОРМЫ, ЯВЛЯЕТСЯ**

**местная гипоплазия**

системная гипоплазия

флюороз

синдром Стентона - Капдепона

**193. [T002162] ПРИ НЕСОВЕРШЕННОМ АМЕЛОГЕНЕЗЕ ИМЕЮТСЯ НАРУШЕНИЯ В СТРОЕНИИ**

цемента

**эмали**

пульпы

дентина

**194. [T002163] К НАСЛЕДСТВЕННЫМ ЗАБОЛЕВАНИЯМ ТВЕРДЫХ ТКАНЕЙ ЗУБА ОТНОСЯТ**

тетрациклиновые зубы

**несовершенное строение эмали и дентина**

местную гипоплазию эмали

системную гипоплазию эмали

**195. [T002164] ПРИ НЕСОВЕРШЕННОМ ОДОНТОГЕНЕЗЕ (ДИСПЛАЗИИ КАПДЕПОНА) ПОРАЖЕНЫ**

**все молочные и постоянные зубы**

только постоянные зубы

молочные и постоянные моляры

молочные и постоянные резцы

**196. [T002165] К КЛИНИЧЕСКИМ ПРИЗНАКАМ, ХАРАКТЕРНЫМ ДЛЯ ДИСПЛАЗИИ КАПДЕПОНА, ОТНОСЯТ**

«гипсовые» зубы

наличие ночных болей

**стираемость твердых тканей зуба без обнажения пульпы**

«рифленные» зубы

### **197. [Т002166] ПАРОДОНТОЛИЗ НАБЛЮДАЕТСЯ ПРИ**

функциональной перегрузке зубов

**синдроме Папийона - Лефевра**

заболевании желудочно-кишечного тракта

эндемическом зобе

### **198. [Т002167] ИЗМЕНЕНИЯ КОЖИ ПОДОШВ И ЛАДОНЕЙ В СОЧЕТАНИИ С ТЯЖЕЛЫМ ПОРАЖЕНИЕМ ПАРОДОНТА ИМЕЮТСЯ ПРИ**

гипофизарном нанизме

**синдроме Папийона - Лефевра**

циклической нейтропении

болезни Иценко - Кушинга

### **199. [Т002169] ДЛЯ ОПРЕДЕЛЕНИЯ КАЧЕСТВА ПРЕПАРИРОВАНИЯ КАРИОЗНОЙ ПОЛОСТИ ИСПОЛЬЗУЮТСЯ СТОМАТОЛОГИЧЕСКИЕ ИНСТРУМЕНТЫ**

зонд, зеркало

пинцет, зеркало

штопфер, зонд

гладилка, зонд

### **200. [Т002170] СТЕРИЛИЗАЦИЯ ИНСТРУМЕНТОВ В СУХОЖАРОВОМ ШКАФУ ПРОВОДИТСЯ ПРИ ТЕМПЕРАТУРЕ \_\_\_\_\_ °С \_\_\_\_\_ МИНУТ**

80; 60

125; 45

**180; 45**

160; 40

**201. [T002171] МЕТОДОМ ХИМИЧЕСКОЙ (ХОЛОДНОЙ) СТЕРИЛИЗАЦИИ СТЕРИЛИЗУЮТ**

наконечники

боры

одноразовые шприцы

**зеркала, изделия из стекла**

**202. [T002172] В СУХОЖАРОВОМ ШКАФУ СТЕРИЛИЗУЮТ**

шприц

зеркало

зонд

**пинцет**

**203. [T002173] АВТОКЛАВИРОВАНИЕМ СТЕРИЛИЗУЮТСЯ**

пластмассовые шпатели

одноразовые шприцы

**марлевые тампоны, наконечники**

слюноотсосы, зеркала

**204. [T002174] ТЕМПЕРАТУРНЫЙ РЕЖИМ, ПОДДЕРЖИВАЕМЫЙ В СТОМАТОЛОГИЧЕСКОМ КАБИНЕТЕ В ХОЛОДНОЕ ВРЕМЯ ГОДА, СОСТАВЛЯЕТ (ГРАДУСЫ)**

23-28

**18-23**

17-18

15-16

**205. [T002175] ЦЕЛЮ ИСПОЛЬЗОВАНИЯ АППАРАТА «АССИСТИНА» ЯВЛЯЕТСЯ**

**предстерилизационная очистка и смазывание наконечников**

дезинфекция эндодонтического инструментария

стерилизация наконечников

дезинфекция боров

**206. [T002176] СУХОЖАРОВАЯ СТЕРИЛИЗАЦИЯ ПРЕДНАЗНАЧЕНА ДЛЯ**

ватных валиков

белья

**цельнометаллических инструментов**

перевязочного материала

**207. [T002177] СРЕДСТВОМ, ИСПОЛЬЗУЕМЫМ ДЛЯ ХОЛОДНОЙ СТЕРИЛИЗАЦИИ СТОМАТОЛОГИЧЕСКИХ ЗЕРКАЛ, ЯВЛЯЕТСЯ**

75% метиловый спирт

1% раствор перекиси водорода

0,5% раствор хлорамина

**6% раствор перекиси водорода**

**208. [T002178] ПОСЛЕ ИСПОЛЬЗОВАНИЯ БОРЫ ПОМЕЩАЮТ В**

«Терминатор»

гласперленовый стерилизатор

**дезинфицирующий раствор**

сухожаровой шкаф

**209. [T002179] С ПОМОЩЬЮ АМИДОПИРИНОВОЙ ПРОБЫ ОПРЕДЕЛЯЮТ**

**остатки крови на инструментах**

наличие жира

стерильность инструментов

остатки моющих средств

**210. [T002180] СТОМАТОЛОГИЧЕСКИЕ ЗЕРКАЛА СТЕРИЛИЗУЮТСЯ МЕТОДОМ ХИМИЧЕСКОЙ СТЕРИЛИЗАЦИИ ПО ВРЕМЕНИ (ЧАС)**

4-5

3

2-3

1-2

**211. [T002181] В ГЛАСПЕРЛЕНОВОМ СТЕРИЛИЗАТОРЕ СТЕРИЛИЗУЮТ**

**боры, эндодонтический инструментарий**

оттиски

стоматологические зеркала

вату, бельЕ

**212. [T002182] В ГЛАСПЕРЛЕНОВОМ СТЕРИЛИЗАТОРЕ СТЕРИЛИЗАЦИЯ ИНСТРУМЕНТОВ ПРОВОДИТСЯ**

**нагретыми стерильными шариками**

горячим паром

раствором глутаральдегида

облучением



**213. [T002184] ПОВЕРХНОСТЬ СТОМАТОЛОГИЧЕСКОЙ УСТАНОВКИ ОБРАБАТЫВАЕТСЯ ДЕЗИНФИЦИРУЮЩИМ РАСТВОРОМ**

2 раза в день

**после приема каждого пациента**

3 раза в день

1 раз в день

**214. [T002186] ПЛОЩАДЬ ОПЕРАЦИОННОЙ НА ДВЕ СТОМАТОЛОГИЧЕСКИЕ УСТАНОВКИ ДОЛЖНА БЫТЬ НЕ МЕНЕЕ (КВ. М)**

30

20

25

40

**215. [T002187] В СТОМАТОЛОГИЧЕСКОМ КАБИНЕТЕ СТЕРИЛИЗАЦИОННАЯ ПЛОЩАДЬ ДОЛЖНА БЫТЬ НЕ МЕНЕЕ (КВ. М)**

8

20

25

10

**216. [T002188] КВАРЦЕВАНИЕ СТОМАТОЛОГИЧЕСКОГО КАБИНЕТА СЛЕДУЕТ ПРОВОДИТЬ В ДЕНЬ (КОЛИЧЕСТВО РАЗ)**

4

1

2

3

**217. [Т002189] РАССТОЯНИЕ МЕЖДУ КРЕСЛАМИ В СТОМАТОЛОГИЧЕСКОМ КАБИНЕТЕ ДОЛЖНО БЫТЬ НЕ МЕНЕЕ (М)**

2,0

1,0

1,2

**1,5**

**218. [Т002192] ПЛОЩАДЬ СТОМАТОЛОГИЧЕСКОГО КАБИНЕТА ДОЛЖНА СОСТАВЛЯТЬ НЕ МЕНЕЕ (КВ. М)**

10

12

7

**14**

**219. [Т002193] НА КАЖДОЕ ДОПОЛНИТЕЛЬНОЕ КРЕСЛО С УНИВЕРСАЛЬНОЙ СТОМАТОЛОГИЧЕСКОЙ УСТАНОВКОЙ В СТОМАТОЛОГИЧЕСКОМ КАБИНЕТЕ ВЫДЕЛЯЕТСЯ ПЛОЩАДЬ (КВ. М)**

**10**

15

5

14

**220. [Т002195] ОКНА СТОМАТОЛОГИЧЕСКОГО КАБИНЕТА ДОЛЖНЫ БЫТЬ ОРИЕНТИРОВАНЫ НА НАПРАВЛЕНИЕ**

восточное

**северное**

западное

южное

**221. [T002197] РАСПОЛОЖЕНИЕ ПАЦИЕНТА В СТОМАТОЛОГИЧЕСКОМ КРЕСЛЕ ДОЛЖНО БЫТЬ ОРИЕНТИРОВАНО НА**

врача

стену

двери

**окно**

**222. [T002198] АЗОПИРАМОВАЯ ПРОБА ПРОВОДИТСЯ ПОСЛЕ**

дезинфекции

стерилизации

каждого этапа дезинфекции

**предстерилизационной очистки**

**223. [T002199] ДЛЯ ОЦЕНКИ КАЧЕСТВА ПРЕДСТЕРИЛИЗАЦИОННОЙ ОБРАБОТКИ ИНСТРУМЕНТОВ НА НАЛИЧИЕ КРОВИ И БЕЛКОВЫХ ЗАГРЯЗНЕНИЙ ИСПОЛЬЗУЕТСЯ ПРОБА**

**амидопириновая**

бензидиновая

йодиоловая

фенолфталеиновая

**224. [T002200] ПОСЛЕ ИСПОЛЬЗОВАНИЯ СЛЮНООТСОСЫ**

стерилизуют

дезинфицируют

**утилизируют**

промывают

**225. [T002201] ПОСЛЕ РАБОЧЕГО ДНЯ, В ТЕЧЕНИЕ КОТОРОГО ИМЕЛ МЕСТО КОНТАКТ РУК С ХЛОРНЫМИ ПРЕПАРАТАМИ, КОЖУ ОБРАБАТЫВАЮТ ВАТНЫМ ТАМПОНОМ, СМОЧЕННЫМ РАСТВОРОМ**

0,05% хлоргексидина

**1% гипосульфита натрия**

2% перекиси водорода

70% медицинского спирта

**226. [T002202] РАБОТНИКАМ, ЗАНЯТЫМ ПРИГОТОВЛЕНИЕМ И ПРИМЕНЕНИЕМ АМАЛЬГАМЫ, ДОЛЖНЫ ВЫДАВАТЬСЯ**

одноразовые медицинские шапочки

**хирургические халаты без карманов**

хирургические халаты с карманами

медицинские халаты без воротников

**227. [T002203] РЕНТГЕНОВСКИЙ АППАРАТ МОЖЕТ БЫТЬ УСТАНОВЛЕН В ОТДЕЛЬНОМ ПОМЕЩЕНИИ, ПЛОЩАДЬ КОТОРОГО ДОЛЖНА БЫТЬ НЕ МЕНЕЕ (КВ. М)**

8

11

9

6

**228. [T002206] ЭЛЕКТРОФОРЕЗ ЙОДА ПОКАЗАН ПРИ**

остром периодонтите

хроническом фиброзном пульпите

**медикаментозном (мышьяковистом) периодонтите**

любой форме хронического периодонтита с непроходимыми корневыми каналами

**229. [T002207] ФЛЮКТУОРИЗАЦИЮ ЦЕЛЕСООБРАЗНО НАЗНАЧАТЬ ПРИ**

хроническом пульпите

**остром периодонтите**

кариесе зубов

хроническом периодонтите

**230. [T002208] ФИЗИОТЕРАПИЯ НЕ ПОКАЗАНА ПРИ**

**идиопатическом заболевании с прогрессирующим лизисом тканей пародонта**

пародонтозе

хроническом пародонтите

гипертрофическом гингивите

**231. [T002209] ПЕРВЫМ ЭТАПОМ ЛЕЧЕНИЯ ОБОСТРЕНИЯ ХРОНИЧЕСКОГО КАТАРАЛЬНОГО ГИНГИВИТА ЯВЛЯЕТСЯ**

кюретаж

общая антибиотикотерапия

**профессиональная гигиена**

гингивэктомия

**232. [T002210] ДЛЯ УМЕНЬШЕНИЯ ЧУВСТВИТЕЛЬНОСТИ ЗУБОВ РЕКОМЕНДОВАНО**

системное использование препаратов фтора

окклюзионное регулирование

уменьшение частоты индивидуальной гигиены

**проведение реминерализующей терапии**

**233. [T002211] ПЕРВЫМ ЭТАПОМ ЛЕЧЕНИЯ ПАРОДОНТИТА ЯВЛЯЕТСЯ**

ортопедическое лечение

хирургическое лечение

**профессиональная гигиена полости рта**

медикаментозное противовоспалительное лечение

**234. [T002212] ПРОДОЛЖИТЕЛЬНОСТЬ ОСТРОГО АПИКАЛЬНОГО ПЕРИОДОНТИТА СОСТАВЛЯЕТ (ДНИ)**

15-18

20-24

26-30

**2-14**

**235. [T002214] УСПЕХ ЛЕЧЕНИЯ ТРАВМАТИЧЕСКИХ ЭРОЗИЙ И ДЕКУБИТАЛЬНЫХ ЯЗВ ОПРЕДЕЛЯЕТ**

применение кератопластических средств

выбор местнообезболивающих средств

**устранение травмирующего слизистую оболочку фактора**

применение антибактериальных препаратов

**236. [T002215] ТАКТИКА ЛЕЧЕНИЯ ПРИ ОСТРОМ ТОКСИЧЕСКОМ ПЕРИОДОНТИТЕ**

**удалить повязку, коронковую и корневую пульпу, ввести в каналы обезболивающий препарат под повязку**

удалить повязку, коронковую и корневую пульпу, канал запломбировать пастой на масляной основе

удалить повязку, коронковую и корневую пульпу, зуб оставить открытым, назначить теплые содовые полоскания

удалить повязку, коронковую пульпу, зуб оставить открытым, назначить теплые содовые полоскания

### **237. [T002216] ЛЕЧЕНИЕ ЯЗВЕННО-НЕКРОТИЧЕСКОГО ГИНГИВИТА ПРЕДУСМАТРИВАЕТ**

гигиену полости рта, удаление зубных отложений, использование склерозирующих средств, физиотерапию

**обезболивание, снятие зубных отложений, аппликации протеолитическими ферментами, использование антибактериальных средств**

устранение местных факторов (коррекция уздечек, пластика преддверия полости рта и др.), электрофорез витаминами, все виды массажа

гигиену полости рта, удаление зубных отложений, наложение лечебных повязок

### **238. [T002217] С ЦЕЛЬЮ ПРОФИЛАКТИКИ ОБОСТРЕНИЙ ПРИ ЧАСТЫХ РЕЦИДИВАХ ГЕРПЕТИЧЕСКОГО СТОМАТИТА ПРИМЕНЯЕТСЯ**

**культуральная инактивированная герпетическая вакцина**

интерферон лейкоцитарный

гистаглобулин

кислота аскорбиновая

### **239. [T002218] С ЦЕЛЬЮ УДЛИНЕНИЯ ПЕРИОДА РЕМИССИИ ПРИ РЕЦИДИВИРУЮЩЕМ ГЕРПЕСЕ РЕКОМЕНДУЕТСЯ**

седативное воздействие на центральную нервную систему (ЦНС)

прием антигистаминных препаратов

блокада Н-холинорецепторов

**стимуляция выработки эндогенного интерферона**

### **240. [T002219] КРИТЕРИЕМ ОКОНЧАТЕЛЬНОГО ПРЕПАРИРОВАНИЯ КАРИОЗНОЙ ПОЛОСТИ ЯВЛЯЕТСЯ НАЛИЧИЕ**

светлого плотного дентина на дне и стенках кариозной полости, окрашивающегося детектором кариеса

**светлого плотного дентина на дне и стенках кариозной полости без окрашивания детектором кариеса**

плотного пигментированного дентина на дне и стенках кариозной полости

размягченного дентина на дне и стенках кариозной полости

#### **241. [T002220] ПРИ ДЕПУЛЬПИРОВАНИИ РЕЗЦОВ НИЖНЕЙ ЧЕЛЮСТИ ИСПОЛЬЗУЮТ АНЕСТЕЗИЮ**

палатинальную

инфраорбитальную

**инфильтрационную с вестибулярной стороны**

инфильтрационную с язычной стороны

#### **242. [T002221] КОРНЕВОЙ КАНАЛ ПРИ ВОСПАЛЕНИИ ПУЛЬПЫ ПЛОМБИРУЮТ**

на 2/3 длины канала

до анатомической верхушки

**до физиологической верхушки**

не доходя 2 мм до апикального отверстия

#### **243. [T002222] ОБТУРАЦИЯ КОРНЕВЫХ КАНАЛОВ СИСТЕМОЙ «ТЕРМОФИЛ» ПРЕДПОЛАГАЕТ ВВЕДЕНИЕ В КАНАЛ**

нескольких гуттаперчевых штифтов с последующим боковым уплотнением

**разогретой гуттаперчи на металлической или полимерной основе**

пломбировочного материала пастообразной консистенции

одного центрального штифта

#### **244. [T002224] ПРИ ЛЕЧЕНИИ ПЕРИОДОНТИТОВ В ЗУБАХ, «НЕ ВЫДЕРЖАВШИХ ГЕРМЕТИЗМА», С ЧАСТИЧНО ИЛИ ПОЛНОСТЬЮ НЕПРОХОДИМЫМИ КАНАЛАМИ ЛУЧШЕ ВСЕГО НАЗНАЧИТЬ**

резорцин-формалиновый метод

**трансканальный электрофорез**

гормональную терапию



антибиотики

**245. [T002225] ПРИ ЛЕЧЕНИИ ОБОСТРЕНИЯ ХРОНИЧЕСКОГО ПУЛЬПИТА МЕТОДОМ ВЫБОРА ЯВЛЯЕТСЯ**

витальная экстирпация

биологический метод

девитальная ампутация

витальная ампутация

**246. [T002226] КОАГУЛЯЦИЮ КОРНЕВОЙ ПУЛЬПЫ ПРОВОДЯТ В ТЕЧЕНИЕ (СЕК)**

8-10

6-8

3-4

4-6

**247. [T002227] ДЛЯ РАСШИРЕНИЯ УСТЬЕВ КОРНЕВЫХ КАНАЛОВ ИСПОЛЬЗУЮТ**

пиковидный бор

**Gates-glidden**

фиссурный бор

H-file

**248. [T002228] ПРИ МЕХАНИЧЕСКОЙ ОБРАБОТКЕ КОРНЕВЫХ КАНАЛОВ ВЕРХНЕГО ПЕРВОГО МОЛЯРА НАИБОЛЬШИЕ ТРУДНОСТИ ПРЕДСТАВЛЯЕТ КАНАЛ**

дистальный щЕчный

мезиальный нЕбный

**мезиальный щЕчный**

дистальный небный

**249. [T002229] ПРИ ЛЕЧЕНИИ ХРОНИЧЕСКОГО ПЕРИОДОНТИТА С ПЛОХО ПРОХОДИМЫМИ КАНАЛАМИ НАИБОЛЕЕ ЦЕЛЕСООБРАЗЕН МЕТОД**

диатермокоагуляции

**депофореза гидроксида меди-кальция**

резорцин-формалиновый

ультрафонофореза йодида калия

**250. [T002230] КРОНОРАДИКУЛЯРНУЮ СЕПАРАЦИЮ ПРОВОДЯТ В СЛУЧАЕ**

наличия трещины или перелома одного из корней многокорневых зубов

**локализации патологического очага в области бифуркации или трифуркации корней многокорневых зубов**

кариеса корня одного из корней многокорневых зубов

локализации патологического очага в области верхушки одного из корней первого верхнего премоляра или верхних моляров

**251. [T002231] ПРИ ЛЕЧЕНИИ ХРОНИЧЕСКОГО ПЕРИОДОНТИТА НАИБОЛЕЕ ЦЕЛЕСООБРАЗНЫМ ЯВЛЯЕТСЯ**

выведение зуба из окклюзии

применение одного из импрегнационных методов

**механическая и медикаментозная обработка канала с последующим пломбированием**

резекция верхушки корня зуба

**252. [T002232] ПРИ ПЛОМБИРОВАНИИ КАРИОЗНЫХ ПОЛОСТЕЙ МЕТОДОМ «ЗАКРЫТОГО СЭНДВИЧА» ПРОКЛАДКА**

не перекрывается композитом

**перекрывается композитом**

накладывается на края полости

накладывается на стенки полости

### **253. [T002233] К МИНИМАЛЬНОМУ НАГРЕВУ ПУЛЬПЫ ВЕДЕТ ПРЕПАРИРОВАНИЕ**

прерывистое без охлаждения

непрерывное без охлаждения

**прерывистое с охлаждением**

непрерывное с охлаждением

### **254. [T002234] ПРИ ПЛОМБИРОВАНИИ КОМПОЗИЦИОННЫМИ МАТЕРИАЛАМИ СКОС ЭМАЛИ ФОРМИРУЮТ С ЦЕЛЬЮ**

улучшения полирования композита

**увеличения площади сцепления**

химической связи композиционного материала с эмалью

равномерного распределения нагрузки на ткани зуба

### **255. [T002235] ПРИ ПРИМЕНЕНИИ ОДНО- И ДВУХКОМПОНЕНТНЫХ АДГЕЗИВНЫХ СИСТЕМ НЕОБХОДИМО ПРОТРАВЛИВАТЬ**

эмаль и дентин 15 секунд

эмаль 30-60 секунд

эмаль и дентин 30-60 секунд

**эмаль 30 секунд, а дентин - 15 секунд**

### **256. [T002237] СРОКИ РЕГЕНЕРАЦИИ ТКАНЕЙ ПЕРИОДОНТА СОКРАЩАЮТСЯ ПРИ ПРИМЕНЕНИИ**

ферментов

**пиримидиновых оснований**

кортикостероидных гормонов

антибиотиков

**257. [T002238] ПРИ СОХРАНЕНИИ ПОСТПЛОМБИРОВОЧНОЙ ЧУВСТВИТЕЛЬНОСТИ БОЛЕЕ 2 НЕДЕЛЬ НЕОБХОДИМО**

перепломбировать зуб, используя прокладку из стеклоиономерных цементов (СИЦ)

тщательно отполировать пломбу

депульпировать зуб

обработать реставрацию фторсодержащим препаратом

**258. [T002239] НАИБОЛЬШИЕ ТРУДНОСТИ ДЛЯ ДОСТИЖЕНИЯ ВЕРХУШЕЧНОГО ОТВЕРСТИЯ И ПОДГОТОВКИ К ПЛОМБИРОВАНИЮ 16 ИЛИ 26 ЗУБА ПРЕДСТАВЛЯЕТ КАНАЛ**

дистальный нЕбный

**медиальный щЕчный**

дистальный щЕчный

нЕбный

**259. [T002240] К АНТИСЕПТИКАМ, СОДЕРЖАЩИМ ХЛОРГЕКСИДИН, ОТНОСЯТ**

**Элюдрил и Корсодил**

Эльгидиум и Диоксиколь

Пародиум и Сангвиритрин

Имудон и Элюгель

**260. [T002241] ОСНОВНЫМ ДЕЙСТВУЮЩИМ ВЕЩЕСТВОМ ПРЕПАРАТОВ ДЛЯ ХИМИЧЕСКОГО РАСШИРЕНИЯ КАНАЛОВ ЯВЛЯЕТСЯ**

раствор Перекиси водорода

Оксиэтилендифосфоновая кислота (Ксидифон)

**Этилендиаминтетрауксусная кислота (ЭДТА)**

3% раствор Гипохлорита натрия

## **261. [T002242] ПРИ ПРОВЕДЕНИИ ПУЛЬПОТОМИИ ПРИМЕНЯЮТ**

**Гидроксид кальция и слой стеклоиономерного цемента (СИЦ)**

Гидроксид кальция и цинк-оксид-эвгеноловый цемент

цинк-оксид-эвгеноловую прокладку и слой лака

Гидроксид кальция и слой цинк-фосфатного цемента

## **262. [T002243] ДЛЯ ОСТАНОВКИ КРОВОТЕЧЕНИЯ В КОРНЕВОМ КАНАЛЕ МОЖНО ИСПОЛЬЗОВАТЬ**

Крезофен

**Каталюгем**

Химотрипсин

Этилендиаминтетрауксусную кислоту (ЭДТА)

## **263. [T002244] К ПРЕПАРАТАМ, ОБЛАДАЮЩИМ ОДОНТОТРОПНЫМ ДЕЙСТВИЕМ, ОТНОСЯТ**

кортикостероидные

эвгенолсодержащие

**содержащие гидроокись кальция**

сульфаниламидные

## **264. [T002245] МАТЕРИАЛЫ ДЛЯ ЛЕЧЕБНЫХ ПРОКЛАДОК ДОЛЖНЫ ОБЕСПЕЧИВАТЬ**

прочную связь подлежащего дентина и пломбировочного материала

эстетику реставрации

кондиционирование дентина

**противовоспалительное, противомикробное, одонтотропное действие**

**265. [T002246] ДЛЯ МЕДЛЕННОЙ ДЕВИТАЛИЗАЦИИ ПУЛЬПЫ ИСПОЛЬЗУЮТ ПАСТУ**

резорцинформалиновую

**параформальдегидную**

мышьяковистую

цинкоксидэвгеноловую

**266. [T002247] В КАЧЕСТВЕ ПРОТИВОВОСПАЛИТЕЛЬНОГО КОМПОНЕНТА В СОСТАВ ОПОЛАСКИВАТЕЛЕЙ ДЛЯ ПОЛОСТИ РТА ВВОДЯТ**

**ферменты и экстракты лечебных трав**

Хлоргексидин и Гипохлорид

этиловый спирт и вкусовые добавки

антибиотики

**267. [T002248] СРЕДСТВОМ МЕСТНОГО ЛЕЧЕНИЯ ЯЗВЕННО-НЕКРОТИЧЕСКОГО СТОМАТИТА ВЕНСАНА ЯВЛЯЕТСЯ**

20% раствор Натрия бората в глицерине

5% Бутадионовая мазь

Индометациновая мазь

**раствор 0,05% Хлоргексидина**

**268. [T002249] ДЛЯ ПОВЫШЕНИЯ ПРОЦЕССОВ РЕМИНЕРАЛИЗАЦИИ ЭМАЛИ ПОКАЗАНЫ**

препараты, содержащие декстраназу

витамины

**препараты фтора**

гормоны

**269. [T002250] РЕМИНЕРАЛИЗИРУЮЩАЯ ТЕРАПИЯ ПРЕДСТАВЛЯЕТ СОБОЙ МЕТОДИКУ**

реставрации

устранения смазанного слоя

искусственного насыщения эмали органическими компонентами

**искусственного насыщения эмали минерализующими компонентами**

**270. [T002251] ОСНОВНЫМИ КОМПОНЕНТАМИ РЕМИНЕРАЛИЗУЮЩЕЙ ТЕРАПИИ ЯВЛЯЮТСЯ**

**кальций, фтор**

йод, бром

натрий, магний

железо, стронций

**271. [T002252] ОБ ЭФФЕКТИВНОСТИ РЕМИНЕРАЛИЗАЦИИ МОЖНО СУДИТЬ ПО**

уменьшению воспаления тканей десны

появлению новых белых кариозных пятен

**стабилизации или исчезновению белых пятен эмали, снижению прироста кариеса**

увеличению прироста кариеса

**272. [T002253] ПРИ ЛЕЧЕНИИ ПУЛЬПИТА 1.6 ЗУБА МЕТОДОМ ВИТАЛЬНОЙ ЭКСТИРПАЦИИ НЕОБХОДИМО ПРОВЕСТИ АНЕСТЕЗИЮ**

**по переходной складке с вестибулярной стороны**

с небной стороны

в области резцового отверстия

в области подглазничного отверстия

**273. [T002254] ПРОВЕДЕНИЕ БИОЛОГИЧЕСКОГО МЕТОДА ЛЕЧЕНИЯ ВОЗМОЖНО ПРИ**

остром пульпите у пациента 16 лет с хроническим пиелонефритом

остром пульпите многокорневого зуба у пациента 47 лет

случайном вскрытии полости зуба у пациента 23 лет с диабетом I типа

**случайном вскрытии полости зуба при лечении кариеса дентина у пациентки 27 лет**

**274. [T002255] МЕТОД ТОННЕЛЬНОГО ПРЕПАРИРОВАНИЯ ПРИМЕНЯЕТСЯ ДЛЯ ЛЕЧЕНИЯ КАРИОЗНЫХ ПОЛОСТЕЙ (КЛАСС ПО БЛЭКУ)**

2

3

1

4

**275. [T002256] ИЗ ПРЕДЛОЖЕННЫХ МЕТОДОВ ЛЕЧЕНИЯ НАИБОЛЕЕ РАЦИОНАЛЬНО ПРИМЕНЯТЬ ПРИ ОСТРОМ (ОЧАГОВОМ) ПУЛЬПИТЕ**

витальную ампутацию

девитализацию пульпы

**сохранение жизнеспособности всей пульпы**

витальную экстирпацию

**276. [T002257] ИЗ ПРЕДЛОЖЕННЫХ МЕТОДОВ ЛЕЧЕНИЯ НАИБОЛЕЕ РАЦИОНАЛЬНО ПРИМЕНЯТЬ ПРИ ОСТРОМ (ОБЩЕМ) ПУЛЬПИТЕ**

девитализацию пульпы

**витальную экстирпацию**

сохранение жизнеспособности всей пульпы

витальную ампутацию



**277. [T002258] ПРИ ХРОНИЧЕСКОМ ФИБРОЗНОМ ПУЛЬПИТЕ ЛУЧШЕ ВСЕГО ПРИМЕНИТЬ МЕТОД**

**витальной экстирпации**

девитализации

витальной ампутации

сохранения жизнеспособности всей пульпы зуба

**278. [T002259] НАИМЕНЬШИЙ КОЭФФИЦИЕНТ ПЕРИАПЕКАЛЬНОГО РАССАСЫВАНИЯ ДАЕТ МЕТОД ПЛОМБИРОВАНИЯ КОРНЕВЫХ КАНАЛОВ**

**с использованием системы «Термофил»**

центральным штифтом

с использованием серебряных штифтов

пастой

**279. [T002260] ДЛЯ ЛЕЧЕНИЯ МОЛОЧНИЦЫ ПРИМЕНЯЮТ МАЗИ**

Зовиракс, Ацикловир

Неомициновую, Тетрациклиновую

**Клотримазол, Нистатиновую**

Тebroфеновую, Оксолиновую

**280. [T002261] СРЕДСТВОМ МЕСТНОГО ЛЕЧЕНИЯ КАНДИДОЗА ЯВЛЯЕТСЯ МАЗЬ**

Флореналовая

Солкосерил

Оксолиновая

**Канестен**

**281. [T002262] К РЕМИССИИ ИСТИННОЙ ПУЗЫРЧАТКИ ПРИВОДИТ ЛЕЧЕНИЕ**

транквилизаторами

антибиотиками

**кортикостероидами**

противогрибковыми

**282. [T002263] ДЛЯ ОБРАБОТКИ ПОЛОСТИ РТА ПРИ КАНДИДОЗЕ НЕОБХОДИМО**

провести антисептическую обработку, затем смазать Неомициновой, Синтомициновой мазями

обезболить слизистую оболочку, провести антисептическую обработку и аппликацию маслом шиповника

обезболить слизистую оболочку, смазать мазью Ацикловир

удалить верхний рыхлый слой налета, обработать 1-2% раствором Гидрокарбоната натрия, а затем Канестеном или Клотримазолом

**283. [T002264] К ПРЕПАРАТАМ ДЛЯ ПЕРОРАЛЬНОГО ВВЕДЕНИЯ ПРИ ОСТРОМ ГЕРПЕТИЧЕСКОМ СТОМАТИТЕ В ПЕРИОД ВЫСЫПАНИЙ ОТНОСЯТ**

Сульфадиметоксин

Тетрациклин

**Ацикловир**

Нистатин

**284. [T002265] ПРИ КАНДИДОЗЕ ДЛЯ ОБРАБОТКИ ПОЛОСТИ РТА ИСПОЛЬЗУЮТ РАСТВОР ГИДРОКАРБОНАТА НАТРИЯ (%)**

4-5

7-9

1-2

**285. [T002266] ЭТИОТРОПНЫМ СРЕДСТВОМ ЛЕЧЕНИЯ ОСТРОГО ГЕРПЕТИЧЕСКОГО СТОМАТИТА ЯВЛЯЕТСЯ**

жаропонижающее

**противовирусное**

кератопластическое

антисептическое

**286. [T002269] ПРИ ОПОЯСЫВАЮЩЕМ ЛИШАЕ ЛЕЧЕБНЫЕ МЕРОПРИЯТИЯ НАПРАВЛЕННЫ НА**

укрепление сосудистой сети

**блокаду вируса**

эпителизацию

выявление и устранение очагов хронической инфекции

**287. [T002270] ЦЕЛЬЮ ЛЕЧЕНИЯ КАНДИДОЗА ЯВЛЯЕТСЯ**

устранение очага инфекции

устранение воспаления

**восстановление нормальной микрофлоры**

десенсибилизация организма

**288. [T002271] ТАКТИКА ВРАЧА-СТОМАТОЛОГА В ОТНОШЕНИИ БОЛЬНОГО ВУЛЬГАРНОЙ ПУЗЫРЧАТКОЙ (В ПЕРИОД РЕМИССИИ) СОСТОИТ В**

назначении антибиотиков

применении антисептиков

воздержании от лечения зубов

**проведении санации полости рта**

**289. [T002272] ТАКТИКА ВРАЧА-СТОМАТОЛОГА В ОТНОШЕНИИ БОЛЬНОГО ВУЛЬГАРНОЙ ПУЗЫРЧАТКОЙ (ОСТРЫЙ ПЕРИОД) СОСТОИТ В**

направлении к врачу-венерологу

назначении кортикостероидных гормонов

**направлении к врачу-дерматологу**

назначении антибиотиков

**290. [T002274] ДЛЯ МЕСТНОГО ЛЕЧЕНИЯ КАНДИДОЗА СЛИЗИСТОЙ ОБОЛОЧКИ ПОЛОСТИ РТА НАЗНАЧАЮТ**

Солкосерил

Лоринден С

**20% раствор Тетрабората натрия в глицерине**

Флуцинар

**291. [T002275] ИНТЕНСИВНОСТЬ КАРИЕСА ЗУБОВ ВЫРАЖАЕТСЯ**

отношением суммы кариозных и запломбированных зубов к возрасту пациента

**суммой кариозных, запломбированных и удаленных зубов у одного индивидуума**

суммой запломбированных и удаленных зубов у одного индивидуума

суммой кариозных и запломбированных зубов у одного индивидуума

**292. [T002276] ПРОЦЕНТНОЕ СООТНОШЕНИЕ ЛИЦ, ИМЕЮЩИХ СТОМАТОЛОГИЧЕСКОЕ ЗАБОЛЕВАНИЕ, К ОБЩЕМУ ЧИСЛУ ОБСЛЕДОВАННЫХ НАЗЫВАЕТСЯ**

интенсивностью стоматологического заболевания

уровнем стоматологической помощи населению

стоматологической заболеваемостью населения

**распространенностью стоматологического заболевания**

**293. [T002277] ДЛЯ ОЦЕНКИ СОСТОЯНИЯ ПОЛОСТИ РТА У ВЗРОСЛЫХ НАИБОЛЕЕ ИНФОРМАТИВНОЙ ЯВЛЯЕТСЯ ВОЗРАСТНАЯ ГРУППА (ЛЕТ)**

35-44

12-14

18-20

25-35

**294. [T002278] ЗАБОЛЕВАЕМОСТЬЮ КАРИЕСОМ НАЗЫВАЮТ**

**число впервые выявленных случаев заболевания за определенный промежуток времени**

число людей, имеющих заболевание на момент обследования

среднее количество кариозных, удаленных и запломбированных зубов в группе населения

число кариозных, запломбированных и удаленных зубов у одного обследуемого

**295. [T002279] УПРОЩЕННЫЙ ИНДЕКС ГИГИЕНЫ ОНІ-S ПО ГРИНУ-ВЕРМИЛЛИОНУ ОПРЕДЕЛЯЮТ НА ПОВЕРХНОСТИ ВЕСТИБУЛЯРНОЙ ЗУБОВ \_\_\_\_\_ И ОРАЛЬНОЙ ЗУБОВ \_\_\_\_\_**

16, 26, 36, 46; 11, 21

36, 46; 16, 11, 26, 31

**16, 11, 26, 31; 36, 46**

11, 21; 16, 26, 36, 46

**296. [T002280] ПРИ ОПРЕДЕЛЕНИИ ГИГИЕНИЧЕСКОГО СОСТОЯНИЯ ПОЛОСТИ РТА ДЛЯ ОКРАШИВАНИЯ ЗУБНОГО НАЛЕТА ИСПОЛЬЗУЮТ РАСТВОРЫ**

1% раствор Иодиола

**Шиллера-Писарева**

5% спиртовой раствор Йода

Метиленового синего

**297. [T002282] ОСНОВНЫМ МЕТОДОМ ПРОФИЛАКТИКИ КАТАРАЛЬНОГО ГИНГИВИТА ЯВЛЯЕТСЯ**

санация полости рта

полоскание полости рта растворами фторидов

**рациональная гигиена полости рта**

сбалансированное питание

**298. [T002283] ОСНОВНЫМ МИНЕРАЛИЗУЮЩИМ ЗАЩИТНЫМ ФАКТОРОМ РОТОВОЙ ЖИДКОСТИ ЯВЛЯЕТСЯ**

повышенная вязкость ротовой жидкости

пелликула

**слюна, пересыщенная ионами кальция и фосфора**

бикарбонатный буфер в слюне

**299. [T002284] ПЕЛЛИКУЛА ЗУБА ОБРАЗУЕТСЯ ИЗ**

энамелабластов

эмалевого органа

**гликопротеидов слюны**

муцина

**300. [T002285] ИСТОЧНИКОМ МИНЕРАЛИЗАЦИИ ПОДДЕСНЕВОГО ЗУБНОГО КАМНЯ ЯВЛЯЕТСЯ**

**десневая жидкость**

слюна

пища

ротовая жидкость

**301. [T002286] ТАКТИКОЙ ВРАЧА ПРИ НАЛИЧИИ СВИЩЕВОГО ХОДА ПРИ ДИАГНОЗЕ 'ПЕРИОДОНТАЛЬНЫЙ АБСЦЕСС' ЯВЛЯЕТСЯ**

проведение временного пломбирования корневых каналов

применение девитализирующей пасты, проведение эндодонтического лечения

**проведение под обезболиванием инструментальной и медикаментозной обработки и пломбировка канала**

оставление зуба открытым

**302. [T002287] СОГЛАСНО ОБЩЕМУ ПЛАНУ ЛЕЧЕНИЯ, ЛЕЧЕБНЫЕ МЕРОПРИЯТИЯ (КРОМЕ НЕОТЛОЖНЫХ СЛУЧАЕВ) НУЖНО НАЧИНАТЬ С**

**профессиональной гигиены полости рта**

выявления кариеса

лечения заболеваний пародонта

эндодонтического лечения

**303. [T002289] ЧТОБЫ СНИЗИТЬ РИСК ВОЗМОЖНОСТИ ПЕРФОРАЦИИ ИСКРИВЛЕННОГО КАНАЛА, НЕОБХОДИМО**

отказаться от расширения канала

выбрать инструмент соответственно толщине канала

воспользоваться только химическими средствами расширения канала

**заранее согнуть кончик инструмента перед введением в канал**

**304. [T002291] БИОЛОГИЧЕСКИЙ МЕТОД ЛЕЧЕНИЯ ВОЗМОЖЕН ПРИ**

остром гнойном пульпите многокорневого зуба у пациента 43 лет

**гиперемии пульпы у пациента 18 лет**

хроническом пульпите у пациента 23 лет

остром начальном пульпите у пациента 20 лет с бронхиальной астмой

**305. [Т002293] ПОЛНОЕ СОХРАНЕНИЕ ПУЛЬПЫ ИСПОЛЬЗУЮТ ПРИ**

остром периодонтите

остром гнойном пульпите

хроническом пульпите

**гиперемии пульпы (глубоком кариесе)**

**306. [Т002294] МЕТОД ВИТАЛЬНОЙ АМПУТАЦИИ ПРИМЕНЯЮТ В**

премолярах

клыках

**молярах**

резцах

**307. [Т002295] МЕТОД ВИТАЛЬНОЙ АМПУТАЦИИ ПРОТИВОПОКАЗАН ПРИ**

неэффективности биологического метода

**остром гнойном пульпите**

остром очаговом пульпите

случайном вскрытии пульпы зуба

**308. [Т002296] ТАКТИКА ВРАЧА ПРИ ДИФФУЗИИ МЫШЬЯКОВИСТОЙ КИСЛОТЫ В ОКРУЖАЮЩИЕ ТКАНИ СОСТОИТ В**

обработке некротизированного участка антисептиками и антибиотиками

обработке некротизированного участка обезболивающими средствами

**удалении некротизированного участка, обработке антитодом**

удалении некротизированного участка



**309. [T002298] ИЗ ПРЕДЛОЖЕННЫХ МЕТОДОВ ЛЕЧЕНИЯ НАИБОЛЕЕ РАЦИОНАЛЬНО ПРИМЕНЯТЬ ПРИ ОСТРОМ ГНОЙНОМ ПУЛЬПИТЕ**

девитализацию пульпы

**витальную экстирпацию**

витальную ампутацию

сохранение жизнеспособности всей пульпы

**310. [T002299] ПРИ ХРОНИЧЕСКОМ ПУЛЬПИТЕ ЛУЧШЕ ВСЕГО ПРИМЕНИТЬ**

сохранение жизнеспособности всей пульпы

**витальную экстирпацию**

девитализацию

витальную ампутацию

**311. [T002300] ЕСЛИ ПРОИЗОШЛА ПОЛОМКА ИНСТРУМЕНТА ПРИ ОБРАБОТКЕ КАНАЛА, В ПЕРВУЮ ОЧЕРЕДЬ НЕОБХОДИМО**

измерить оставшуюся в руках часть инструмента

информировать об этом пациента

немедленно попытаться извлечь инструмент

**сделать рентгенографию зуба**

**312. [T002301] АБСОЛЮТНЫМ ПРОТИВОПОКАЗАНИЕМ К ЭНДОДОНТИЧЕСКОМУ ЛЕЧЕНИЮ ЯВЛЯЕТСЯ**

недостаточность функции надпочечников

лучевая терапия

сахарный диабет

**недавно перенесенный инфаркт миокарда**

**313. [T002302] ТАКТИКА ЛЕЧЕНИЯ В ПЕРВОЕ ПОСЕЩЕНИЕ ПОСТОЯННОГО ОДНОКОРНЕВОГО ЗУБА, СТАВШЕГО ПРИЧИНОЙ ОСТРОГО ГНОЙНОГО ПЕРИОСТИТА, ВКЛЮЧАЕТ**

удаление зуба

пломбирование канала и разрез по переходной складке

**раскрытие полости зуба, обеспечение оттока экссудата**

назначение курса противовоспалительной терапии

**314. [T002303] ДЛЯ ЛЕЧЕНИЯ ГИПЕРЕСТЕЗИИ ИСПОЛЬЗУЮТ**

**реминерализующее лечение**

изготовление искусственных коронок

депульпирование зубов

удаление зубов

**315. [T002304] К ВНЕШНИМ ФАКТОРАМ, ВЛИЯЮЩИМ НА ИЗМЕНЕНИЕ ЦВЕТА ЗУБОВ, ОТНОСЯТ**

**пищевые продукты и лекарственные средства для полоскания полости рта**

гибель пульпы

эндодонтическое лечение

кровоизлияния в пульпу

**316. [T002305] К МЕСТНЫМ ПРОТИВОПОКАЗАНИЯМ К ОТБЕЛИВАНИЮ ЗУБОВ ОТНОСЯТ**

беременность и кормление грудью

аллергию на перекись водорода

**убыль эмали, обнажение корней зубов**

загрязнение поверхности зубов

### **317. [T002306] К ОБЩИМ ПРОТИВОПОКАЗАНИЯМ К ОТБЕЛИВАНИЮ ЗУБОВ ОТНОСЯТ**

обширную реставрацию

**аллергию на перекись водорода, беременность, кормление грудью**

выраженное воспаление пародонта

большую пульпарную полость

### **318. [T002308] ЦЕЛЮ НЕКРОЭКТОМИИ ПРИ ПРЕПАРИРОВАНИИ КАРИОЗНОЙ ПОЛОСТИ ЯВЛЯЕТСЯ**

**исключение рецидива кариеса**

восстановление формы зуба

создание контактного пункта

финирирование полости

### **319. [T002309] ЦЕЛЮ ФОРМИРОВАНИЯ КАРИОЗНОЙ ПОЛОСТИ ЯВЛЯЕТСЯ**

восстановление анатомической формы зуба

восстановление функции зуба

создание контактного пункта

**создание условий для фиксации пломбы**

### **320. [T002311] НАИБОЛЕЕ ПРЕДПОЧТИТЕЛЬНЫМ МЕТОДОМ ЛЕЧЕНИЯ НАЧАЛЬНОЙ ФОРМЫ КАРИЕСА ЗУБОВ ЯВЛЯЕТСЯ**

иссечение поражённой эмали с последующим пломбированием

микроабразия

**восстановление минерального состава эмали**

сошлифование поражённой эмали дисками

**321. [Т002312] ДЛЯ ПРОХОЖДЕНИЯ КОРНЕВОГО КАНАЛА ПО ДЛИНЕ ПРИМЕНЯЮТ**

пульпоэкстрактор

Н-файл

К-файл

**К-ример**

**322. [Т002313] ПРИ ДЕВИТАЛЬНОЙ ЭКСТИРПАЦИИ ПУЛЬПЫ В ПЕРВОЕ ПОСЕЩЕНИЕ ПАЦИЕНТА ВЫПОЛНЯЮТ**

**наложение мышьяковистой пасты**

инструментальную обработку каналов

ампутацию пульпы

раскрытие полости зуба

**323. [Т002314] ИНФИЦИРОВАННЫЙ ПРЕДЕНТИН СО СТЕНОК КАНАЛА ЗУБА РЕКОМЕНДУЮТ УДАЛЯТЬ**

корневой иглой

пульпэкстрактором

**К-файлом**

К-римером

**324. [Т002315] ДЛЯ УДАЛЕНИЯ КОРНЕВОЙ ПУЛЬПЫ (ЭКСТИРПАЦИЯ) В ХОРОШО ПРОХОДИМЫХ КОРНЕВЫХ КАНАЛАХ ИСПОЛЬЗУЮТ**

**пульпэкстрактор**

иглу Миллера

К-ример

К-файл

### **325. [Т002316] МЕТОДИКА ПЛОМБИРОВАНИЯ КОРНЕВОГО КАНАЛА ПАСТАМИ ВКЛЮЧАЕТ**

введение разогретой гуттаперчи на металлической или полимерной основе

введение в канал одного центрального штифта

введение в канал нескольких гуттаперчевых штифтов с последующим боковым уплотнением

**последовательное заполнение канала пломбировочным материалом пастообразной консистенции**

### **326. [Т002317] СПОСОБ ПЛОМБИРОВАНИЯ КАНАЛОВ МЕТОДОМ ХОЛОДНОЙ ЛАТЕРАЛЬНОЙ КОНДЕНСАЦИИ ГУТТАПЕРЧИ ПРЕДПОЛАГАЕТ**

последовательное заполнение канала пломбировочным материалом пастообразной консистенции

введение разогретой гуттаперчи на металлической или полимерной основе

**введение в канал нескольких гуттаперчевых штифтов с последующим боковым уплотнением**

введение в канал одного центрального штифта

### **327. [Т002318] К ЭНДОДОНТИЧЕСКИМ ИНСТРУМЕНТАМ ДЛЯ РАСШИРЕНИЯ КОРНЕВОГО КАНАЛА ОТНОСЯТ**

каналонаполнитель

**К-файл и Н-файл**

пульпэкстрактор

К-ример

### **328. [Т002319] КАНАЛОНАПОЛНИТЕЛЬ ПРЕДНАЗНАЧЕН ДЛЯ**

**пломбирования каналов**

удаления пульпы

определения глубины корневого канала

распломбирования каналов

**329. [Т002320] ПОЛОСТЬ ЗУБА ВСКРЫВАЮТ**

**шаровидным бором №1**

карборундовой головкой

фиссурным бором

финиром

**330. [Т002321] РАБОЧУЮ ДЛИНУ ЗУБА ОПРЕДЕЛЯЮТ**

электроодонтодиагностикой (ЭОД)

термодиагностикой

субъективными ощущениями

**рентгенографией**

**331. [Т002323] ПРИ ПЛОМБИРОВАНИИ КОРНЕВЫХ КАНАЛОВ МЕТОДОМ ЛАТЕРАЛЬНОЙ КОНДЕНСАЦИИ ГУТТАПЕРЧИ ПРИМЕНЯЮТ**

пульпэкстракторы

**спредеры**

плагеры

Н-файлы

**332. [Т002324] КОРОНКОВУЮ ЧАСТЬ ПУЛЬПЫ (АМПУТАЦИЯ) УДАЛЯЮТ**

зондом

штопфером

колесовидным бором

**экскаватором**

**333. [Т002325] ПРИ ПЛОМБИРОВАНИИ КОРНЕВОГО КАНАЛА ПО МЕТОДУ ЛАТЕРАЛЬНОЙ КОНДЕНСАЦИИ ИСПОЛЬЗУЮТ**

Н-файл

развЕртку

**спредер**

пульпэкстрактор

**334. [Т002326] МЫШЬЯКОВИСТУЮ ПАСТУ КЛАССИЧЕСКОЙ ПРОПИСИ В ЗУБ 3.7 НАКЛАДЫВАЮТ НА (СУТ.)**

3

2

5

1

**335. [Т002327] ДЛЯ ОПРЕДЕЛЕНИЯ КАЧЕСТВА РАСКРЫТИЯ ПОЛОСТИ ЗУБА ИСПОЛЬЗУЮТ**

зеркало, зонд

штопфер, зонд

пинцет, зеркало

гладилку, пинцет

**336. [Т002328] ПОЛОСТЬ ЗУБА В ПРЕМОЛЯРАХ ВЕРХНЕЙ ЧЕЛЮСТИ РАСКРЫВАЮТ БОРОМ В НАПРАВЛЕНИИ**

**щЕчно-нЕбном**

щЕчно-заднем

по оси зуба

переднезаднем

### **337. [Т002329] ПОЛОСТЬ ЗУБА В МОЛЯРАХ НИЖНЕЙ ЧЕЛЮСТИ РАСКРЫВАЮТ БОРОМ В НАПРАВЛЕНИИ**

щЕчно-язычном

заднеязычном

**переднезаднем**

по оси зуба

### **338. [Т002331] К ПРИЧИНАМ ИЗБЫТОЧНОГО ВЫХОДА ПЛОМБИРОВОЧНОГО МАТЕРИАЛА ЗА ВЕРХУШЕЧНОЕ ОТВЕРСТИЕ ОТНОСЯТ**

перфорацию стенки корневого канала

**избыточное расширение апикального отверстия**

недостаточную медикаментозную обработку канала

отлом стержневого инструмента в канале

### **339. [Т002332] БЛАГОПРИЯТНЫЙ ИСХОД ОСТРОГО ПЕРИОДОНТИТА СОСТОИТ В**

развитии периостита

**восстановлении периодонта до нормального физиологического состояния**

переходе в хронический периодонтит

клиническом выздоровлении

### **340. [Т002333] КОНСЕРВАТИВНОЕ ЛЕЧЕНИЕ ХРОНИЧЕСКОГО ПЕРИОДОНТИТА УСПЕШНО, ЕСЛИ**

канал запломбирован не полностью

зуб испытывает повышенную функциональную нагрузку

периапикальный очаг сообщается с пародонтальным карманом

**канал запломбирован полностью**



**341. [T002334] ЦЕЛЬЮ ЛЕЧЕНИЯ ХРОНИЧЕСКИХ ФОРМ ПЕРИОДОНТИТА ЯВЛЯЕТСЯ**

- прохождение корневого канала
- сохранение зуба
- воздействие на микрофлору корневого канала
- устранение очага одонтогенной инфекции**

**342. [T002335] ИЗМЕНЕНИЕ КОНФИГУРАЦИИ ЛИЦА НАБЛЮДАЮТ ПРИ**

- хроническом пульпите
- хроническом язвенном пульпите
- периостите, подслизистом абсцессе**
- остром периодонтите пульпарного происхождения

**343. [T002336] БЛАГОПРИЯТНЫЙ ИСХОД ЛЕЧЕНИЯ ХРОНИЧЕСКОГО АПИКАЛЬНОГО ПЕРИОДОНТИТА СОСТОИТ В**

- удалении зуба
- хроническом пульпите
- переходе в кистогранулему
- клиническом выздоровлении**

**344. [T002337] ПРИ ОТСУТСТВИИ ЛЕЧЕНИЯ ПЕРИАПИКАЛЬНОГО АБСЦЕССА СО СВИЩЕМ ВОЗМОЖЕН ПЕРЕХОД**

- в корневую кисту или гранулему**
- к физиологическому восстановлению
- к клиническому излечению
- в фиброзную форму

**345. [T002338] ПОВЫСИТЬ ЭФФЕКТИВНОСТЬ ОТБЕЛИВАНИЯ МОЖНО**

удалением поверхностного слоя эмали

уменьшением экспозиции отбеливателя

**применением лазерной технологии**

предварительным депульпированием зуба

**346. [T002339] ДЛЯ ДОМАШНЕГО ОТБЕЛИВАНИЯ ИСПОЛЬЗУЮТ ПЕРЕКИСЬ КАРБАМИДА В КОНЦЕНТРАЦИИ (%)**

5-7

35-40

25-35

**10-12**

**347. [T002340] КОНЦЕНТРАЦИЯ ПЕРЕКИСИ КАРБАМИДА ДЛЯ КЛИНИЧЕСКОГО («ОФИСНОГО») ОТБЕЛИВАНИЯ (%)**

5-7

10-12

**25-30**

35-40

**348. [T002341] ДЛЯ ЛЕЧЕНИЯ ПЯТНИСТОЙ ГИПОПЛАЗИИ (БЕЛОЕ ПЯТНО) ВЫПОЛНЯЮТ**

отбеливание

**микроабразию**

реминерализацию

пломбирование

**349. [T002342] РЕМИНЕРАЛИЗИРУЮЩАЯ ТЕРАПИЯ НАИБОЛЕЕ ЭФФЕКТИВНА ПРИ**

кариесе дентина

пятнистой форме флюороза

**кариесе в стадии белого пятна**

кариесе в стадии пигментированного пятна

**350. [T002343] ПРИ ВВЕДЕНИИ БОЛЬШИХ ДОЗ ТЕТРАЦИКЛИНА В ОРГАНИЗМ РЕБЕНКА МЕНЯЕТСЯ**

форма зуба

**цвет эмали зубов**

блеск эмали зубов

структура (недоразвитие эмали) зуба

**351. [T002344] НАИБОЛЬШЕЕ ВЛИЯНИЕ НА СОЗРЕВАНИЕ ЭМАЛИ ОКАЗЫВАЕТ**

стронций

**кальций**

фтор

молибден

**352. [T002345] КРОНО-РАДИКУЛЯРНАЯ СЕПАРАЦИЯ ПРЕДСТАВЛЯЕТ СОБОЙ**

отсечение верхушки корня и удаление патологически измененных тканей

удаление всего корня до места его отхождения без удаления коронковой части

удаление корня вместе с прилегающей к нему коронковой частью зуба

**рассечение моляров нижней челюсти на две части по бифуркации**

### **353. [T002346] ГЕМИСЕКЦИЯ ПРЕДСТАВЛЯЕТ СОБОЙ**

рассечение моляров нижней челюсти на две части по бифуркации

удаление всего корня до места его отхождения без удаления коронковой части

отсечение верхушки корня и удаление патологически измененных тканей

**удаление корня вместе с прилежащей к нему коронковой частью зуба**

### **354. [T002347] ПОВЫШЕНИЕ ЭФФЕКТИВНОСТИ ПЛОМБИРОВАНИЯ ЭРОЗИИ ТРЕБУЕТ**

более длительного протравливания поверхности эрозии ,чем при кариесе

использования пломбировочных материалов без предварительного протравливания

пломбирования стеклоиономерными цементами (СИЦ)

**проведения реминерализирующей терапии**

### **355. [T002349] УСТРАНИТЬ ДИСКOLORIT ДЕВИТАЛЬНЫХ ЗУБОВ, РАЗВИВШИЙСЯ В РЕЗУЛЬТАТЕ ПРИМЕНЕНИЯ ТЕТРАЦИКЛИНА В ДЕТСТВЕ, МОЖНО МЕТОДОМ**

внешнего отбеливания

резекции дентина

микроабразии

**внутрикоронкового отбеливания**

### **356. [T002350] ПРЕПАРИРОВАНИЕ КАРИОЗНОЙ ПОЛОСТИ II КЛАССА БЕЗ ВЫВЕДЕНИЯ НА ЖЕВАТЕЛЬНУЮ ПОВЕРХНОСТЬ ПРОВОДЯТ ПРИ РАСПОЛОЖЕНИИ ЕЕ**

ниже экватора зуба при отсутствии доступа

**ниже экватора зуба при хорошем доступе**

выше экватора зуба при отсутствии доступа

выше экватора зуба при хорошем доступе

### **357. [T002351] ТОННЕЛЬНЫЙ СПОСОБ ПРЕПАРИРОВАНИЯ КАРИОЗНОЙ ПОЛОСТИ II КЛАССА ПОЗВОЛЯЕТ**

сохранить жевательную поверхность

сохранить биологию пульпы

формировать контактный пункт

**сохранить существующий естественный контактный пункт**

### **358. [T002352] ЛЕЧЕНИЕ ГИПЕРЕМИИ ПУЛЬПЫ ВКЛЮЧАЕТ**

препарирование кариозной полости

наложение постоянной пломбы

**наложение лечебной прокладки**

медикаментозную обработку

### **359. [T002353] ОСНОВНЫМИ КОМПОНЕНТАМИ РЕМИНЕРАЛИЗИРУЮЩЕГО ЛЕЧЕНИЯ ЯВЛЯЮТСЯ**

натрий, магний

железо, стронций

**кальций, фтор**

йод, бром

### **360. [T002354] ФОРМА ПРЕПАРИРОВАНИЯ КАРИОЗНОЙ ПОЛОСТИ I КЛАССА ОПРЕДЕЛЯЕТСЯ**

медикаментозной обработкой

формой бора для препарирования

**материалом для постоянной пломбы**

особенностями естественных углублений, в которых развивается кариес

### **361. [T002355] СКОС ЭМАЛИ В 45° СОЗДАЮТ ДЛЯ**

устранения смазанного слоя

**увеличения адгезии и линии маскировки**

обезболивания

уменьшения токсичности материала

### **362. [T002356] ЦВЕТОМ МАРКИРОВКИ НАИБОЛЕЕ ГРУБЫХ БОРОВ ЯВЛЯЕТСЯ**

**чЕрный**

синий

красный

зелЕный

### **363. [T002358] ПРЕИМУЩЕСТВОМ ИСКУССТВЕННОГО ДЕНТИНА ДЛЯ ВРЕМЕННОЙ ПЛОМБЫ ЯВЛЯЕТСЯ**

**простота использования**

цветостойкость

недостаточная прочность к механическому воздействию

короткое рабочее время

### **364. [T002359] ПРЕПАРИРОВАНИЕ КАРИОЗНОЙ ПОЛОСТИ I КЛАССА ПРЕДПОЛАГАЕТ**

**полное раскрытие фиссуры**

максимальное сохранение эмали на жевательной поверхности без подлежащего дентина

максимальное расширение кариозной полости (трапеция широким основанием к эмали)

частичное раскрытие фиссуры

### **365. [Т002361] ДЛЯ ТОЧНОГО ПОДБОРА ЦВЕТА РЕСТАВРАЦИОННОГО МАТЕРИАЛА ПРОВОДЯТ**

удаление налета с поверхности зуба

предварительное протравливание

избирательное пришлифовывание

обезболивание

### **366. [Т002362] НЕДОСТАТОЧНОЕ УДАЛЕНИЕ НЕКРОТИЗИРОВАННОГО ДЕНТИНА СО ДНА И СТенок КАРИОЗНОЙ ПОЛОСТИ ПРИВОДИТ К**

случайному вскрытию полости зуба

некрозу пульпы

облому стенки кариозной полости

**рецидиву кариеса**

### **367. [Т002363] ПРЕПАРИРОВАНИЕ КАРИОЗНОЙ ПОЛОСТИ ВКЛЮЧАЕТ**

**раскрытие кариозной полости, некрэктомия, формирование дна и стенок кариозной полости, финирирование**

расширение кариозной полости, некрэктомия, финирирование

обезболивание, расширение кариозной полости, некрэктомия

обезболивание, некрэктомия, финирирование

### **368. [Т002364] ПЛОМБИРОВАНИЕ КАРИОЗНОЙ ПОЛОСТИ ВОЗМОЖНО**

коронально-апикальным методом (crowndown)

**сэндвич-техникой**

туннельным методом

апикально-корональным методом (stepback)

### **369. [T002365] К ОСНОВНЫМ НАПРАВЛЕНИЯМ В ТЕРАПИИ НАЧАЛЬНОГО КАРИЕСА ОТНОСЯТ**

гигиенический и диетический режимы

назначение препаратов фтора внутрь

**реминерализующую терапию (минерализующие растворы)**

местное применение препаратов фтора

### **370. [T002366] ЭФФЕКТ МЕСТНОЙ ФЛЮОРИЗАЦИИ ОСНОВАН НА**

бактерицидном действии фтора

**активности процессов реминерализации, уменьшении растворимости и проницаемости эмали, образовании фторопатита**

улучшении трофики зуба

укреплении белковой матрицы эмали

### **371. [T002367] ПРИ ОТВЕРЖДЕНИИ ХИМИЧЕСКОГО КОМПОЗИТА ПОЛИМЕРИЗАЦИОННАЯ УСАДКА ПРОИСХОДИТ В НАПРАВЛЕНИИ**

протравленной эмали

источника света

**центра**

периферии

### **372. [T002368] ПРИ ЛЕЧЕНИИ ОСТРОГО ПЕРИОДОНТИТА В СТАДИИ ВЫРАЖЕННОЙ ЭКССУДАЦИИ В ПЕРВОЕ ПОСЕЩЕНИЕ**

пломбируют канал постоянными пломбировочными материалами

**создают условия для оттока экссудата и оставляют зуб открытым**

производят разрез по переходной складке

герметично закрывают зуб после медикаментозной обработки



**373. [T002369] ПОЯВЛЕНИЕ СВИЩА ПРИ ОБОСТРЕНИИ ХРОНИЧЕСКОГО ПЕРИОДОНТИТА (ПЕРИАПИКАЛЬНОГО АБСЦЕССА) СПОСОБСТВУЕТ**

усилению боли при накусывании

переходу в кисту

**переходу в другую форму хронического периодонтита**

стиханию воспаления

**374. [T002370] ДЛЯ ЛЕЧЕНИЯ ОСТРОГО МЫШЬЯКОВИСТОГО ПЕРИОДОНТИТА НЕОБХОДИМЫ**

хлорсодержащие препараты

ферменты

антибиотики

**антидоты**

**375. [T002371] ДЛЯ ВЕСТИБУЛЯРНОЙ И ОРАЛЬНОЙ ПОВЕРХНОСТЕЙ МОЛЯРОВ И ТРУДНОДОСТУПНЫХ УЧАСТКОВ ПОВЕРХНОСТЕЙ КОРНЕЙ ИСПОЛЬЗУЕТСЯ КЮРЕТА ГРЕЙСИ**

13/14

3/4

11/12

7/8

**376. [T002372] ДЛЯ РАБОТЫ В ОБЛАСТИ ФУРКАЦИИ КОРНЕЙ ПРИМЕНЯЮТ КЮРЕТЫ**

Грейси

Лангера

**фуркационные**

Vision

### **377. [Т002373] КЮРЕТЫ ДЕЛЯТСЯ НА**

серповидные

**универсальные, зоноспецифические**

изогнутые, прямые

зоноспецифические, изогнутые

### **378. [Т002374] СКЕЙЛЕРОМ (СЕРПОВИДНЫМ) НАЗЫВАЮТ ИНСТРУМЕНТ**

для работы в пародонтальных карманах глубиной до 4 мм

с закругленным кончиком рабочей части

**с агрессивным кончиком рабочей части**

с алмазным покрытием рабочей части

### **379. [Т002376] ПРИ ПРОВЕДЕНИИ ПРОФЕССИОНАЛЬНОЙ ГИГИЕНЫ ГЛАДКИЕ ПОВЕРХНОСТИ ЗУБОВ ЦЕЛЕСООБРАЗНЕЕ ОЧИЩАТЬ ОТ НАЛЕТА С ПОМОЩЬЮ**

**резиновых колпачков и полировочных паст**

флоссов

щеточек и полировочных паст

зубной щетки и пасты

### **380. [Т002377] ПРИ УДАЛЕНИИ ЗУБНЫХ ОТЛОЖЕНИЙ С ПОВЕРХНОСТИ ИМПЛАНТАТОВ ИСПОЛЬЗУЮТ ИНСТРУМЕНТЫ**

стальные

стеклянные

титаносплавные

**пластиковые**

**381. [T002378] ОПРЕДЕЛЕНИЕ ГИГИЕНИЧЕСКОГО СОСТОЯНИЯ ПОЛОСТИ РТА, ОБУЧЕНИЕ ПАЦИЕНТА ПРАВИЛЬНОЙ МЕТОДИКЕ ЧИСТКИ ЗУБОВ И САМОСТОЯТЕЛЬНАЯ ЧИСТКА ЗУБОВ ПАЦИЕНТОМ ПОД КОНТРОЛЕМ ВРАЧА НАЗЫВАЕТСЯ**

**контролируемая чистка зубов**

индивидуальная гигиена полости рта

профессиональная чистка зубов

профессиональная гигиена полости рта

**382. [T002379] КОНТРОЛИРУЕМАЯ ЧИСТКА ЗУБОВ, ПРОФЕССИОНАЛЬНОЕ УДАЛЕНИЕ ЗУБНЫХ ОТЛОЖЕНИЙ, УСТРАНЕНИЕ ФАКТОРОВ, СПОСОБСТВУЮЩИХ НАКОПЛЕНИЮ ЗУБНЫХ ОТЛОЖЕНИЙ, ОБУЧЕНИЕ ПРАВИЛАМ УХОДА ЗА ПОЛОСТЬЮ РТА И ИНДИВИДУАЛЬНЫЙ ПОДБОР СРЕДСТВ ГИГИЕНЫ НАЗЫВАЕТСЯ**

профилактика стоматологических заболеваний

стоматологическое просвещение

индивидуальная гигиена полости рта

**профессиональная гигиена полости рта**

**383. [T002380] ПОКАЗАНИЕМ К ПЛАСТИКЕ ПРЕДДВЕРИЯ РТА ЯВЛЯЕТСЯ**

**увеличение площади прикрепленной десны**

устранение пародонтального кармана

частичное восстановление утраченных структур пародонта

прекращение воспаления в пародонте

**384. [T002382] ПОКАЗАНИЕМ К ПРОВЕДЕНИЮ МУКО-ГИНГИВАЛЬНОЙ ПЛАСТИКИ НЕ ЯВЛЯЕТСЯ**

**фуркационный дефект третьего класса**

наличие рецессии десны

узкая зона прикрепленной десны

короткая уздечка нижней губы

### **385. [T002383] ПОД ВЕСТИБУЛОПЛАСТИКОЙ ПОНИМАЕТСЯ**

аутотрансплантация дермы

трансплантация соединительно-тканного лоскута с бугра верхней челюсти или твердого неба

пластика уздечки языка

**пластика преддверия полости рта**

### **386. [T002384] ШВЫ ПОСЛЕ ГИНГИВОТОМИИ**

**не накладывают**

снимают на 3 день

снимают через неделю

накладывают непосредственно после операции

### **387. [T002385] ПРИ ГИНГИВЭКТОМИИ**

рассекают десну для получения гнойного экссудата

наносит Т-образный разрез на десну

отслаивают слизисто-надкостничный лоскут

**удаляют гипертрофированную десну или часть кармана**

### **388. [T002386] К НЕСТЕРОИДНЫМ ПРОТИВОВОСПАЛИТЕЛЬНЫМ ПРЕПАРАТАМ (НПВС), ПРЕИМУЩЕСТВЕННО ИНГИБИРУЮЩИМ ЦОГ-2, ОТНОСЯТ**

Напроксен

Ибупрофен

**Мовалис**

Кетонал

**389. [T002387] ДЛЯ ВАНТОВОГО ШИНИРОВАНИЯ ИСПОЛЬЗУЕТСЯ**

лигатурная проволока

Ribbon

Fiber-splint

**арамидная нить**

**390. [T002388] К МЕСТНЫМ АНТИСЕПТИКАМ, СОДЕРЖАЩИМ ХЛОРГЕКСИДИН, ОТНОСЯТ**

Эльгидиум и Диоксиколь

Пародиум и Сангвиритрин

Корсодил и Катамин

**Элюдрил и Корсодил**

**391. [T002389] ДЛЯ СКЛЕРОЗИРУЮЩЕЙ ТЕРАПИИ ПРИМЕНЯЕТСЯ**

Банеоцин

**Ваготил**

Левомеколь

раствор Бриллиантового зеленого

**392. [T002390] ПАРОДОНТАЛЬНУЮ ПОВЯЗКУ ПРИМЕНЯЮТ ДЛЯ**

заполнения кармана во время гингивэктомии

шинирования зубов перед операцией

шинирования зубов после операции

**защиты кровяного сгустка от внешних воздействий после кюретажа**

**393. [T002391] К АНТИБИОТИКАМ, ОБЛАДАЮЩИМ ТРОПНОСТЬЮ К КОСТНОЙ ТКАНИ, ОТНОСЯТ**

Клиндамицин

Азитромицин

Доксициклин

Амоксиклав

**394. [T002392] К ПРЕПАРАТАМ ДЛЯ МЕСТНОГО ЛЕЧЕНИЯ ПАРОДОНТИТА, СОДЕРЖАЩИМ МЕТРАНИДОЗОЛ, ОТНОСЯТ**

Солкосерил

Банеоцин

**Метрогил-дента**

Левомеколь

**395. [T002393] ОДНИМ ИЗ ПОКАЗАНИЙ К ОТКРЫТОМУ КЮРЕТАЖУ ПАРОДОНТАЛЬНОГО КАРМАНА ЯВЛЯЕТСЯ КАРМАН**

более 5 мм

ложный

**5 мм**

3-4 мм

**396. [T002394] К КРИТЕРИЯМ ВЫБОРА МЕТОДА ХИРУРГИЧЕСКОГО ЛЕЧЕНИЯ ПАРОДОНТИТА ОТНОСИТСЯ**

кровоточивость десны при чистке зубов

степень подвижности зубов

длительность заболевания

**глубина пародонтального кармана**

**397. [T002396] АНТИБАКТЕРИАЛЬНЫМ ПРЕПАРАТОМ, ПРИМЕНЯЕМЫМ ПРИ МЕСТНОМ ЛЕЧЕНИИ ГИПЕРТРОФИЧЕСКОГО ГИНГИВИТА, ЯВЛЯЕТСЯ**

раствор Перекиси водорода 6%

масло Шиповника

**раствор Хлоргексидина**

Йодиол

**398. [T002397] ПРИ КЮРЕТАЖЕ ПАРОДОНТАЛЬНОГО КАРМАНА**

**разрезы не применяют**

наносят разрезы по краю десны

иссекают пародонтальный карман

отслаивают десневой лоскут

**399. [T002398] ПОСЛЕ ЗАВЕРШЕНИЯ КЮРЕТАЖА ПАРОДОНТАЛЬНОГО КАРМАНА НАКЛАДЫВАЮТ**

**изолирующую повязку**

шов

лечебную повязку

изолирующую мембрану

**400. [T002399] ПОКАЗАНИЯМИ К ПРОВЕДЕНИЮ ОСТЕОГИНГИВОПЛАСТИКИ ЯВЛЯЕТСЯ**

**тяжелая и средняя форма пародонтита**

хронический периодонтит

острый гингивит

гипертрофический гингивит

**401. [T002404] КЮРЕТА «MINI FIVE» ПРЕДНАЗНАЧЕНА ДЛЯ**

манипуляций в пародонтальных карманах глубиной более 5 мм

манипуляций в пародонтальных карманах глубиной более 3 мм

удобного проникновения в карман и минимального травмирования мягких тканей пародонта

**манипуляций в узких глубоких карманах**

**402. [T002405] КЮРЕТА ГРЕЙСИ 1/2 ПРЕДНАЗНАЧЕНА ДЛЯ ОБРАБОТКИ**

боковых зубов (вестибулярная и оральная поверхности)

фронтальных зубов и премоляров (все поверхности)

боковых зубов (все поверхности)

**фронтальных зубов (все поверхности)**

**403. [T002406] ДЛЯ ОБРАБОТКИ МОЛЯРОВ (ДИСТАЛЬНЫХ ПОВЕРХНОСТЕЙ) ИСПОЛЬЗУЮТ КЮРЕТУ ГРЕЙСИ**

13/14

1/2

9/10

15/16

**404. [T002407] ПРИ ПАЛЬПАЦИИ ПОДНИЖНЕЧЕЛЮСТНЫХ ЛИМФАТИЧЕСКИХ УЗЛОВ ГОЛОВА ПАЦИЕНТА ДОЛЖНА БЫТЬ НАКЛОНЕНА**

назад

влево

**вперед**

вправо



**405. [Т002409] К ОПУХОЛЕПОДОБНЫМ ПОРАЖЕНИЯМ  
ОДОНТОГЕННОГО ПРОИСХОЖДЕНИЯ ОТНОСИТСЯ**

фиброма

келоид

**кератокиста**

папиллома

**406. [Т002411] ПРИ ДИФФУЗНОЙ ФОРМЕ ОСТРОГО ОСТЕОМИЕЛИТА  
ВЕРХНЕЙ ЧЕЛЮСТИ ВОСПАЛИТЕЛЬНЫЙ ПРОЦЕСС МОЖЕТ  
РАСПРОСТРАНЯТЬСЯ НА ОБЛАСТЬ**

глазницы

**верхнечелюстной пазухи**

дна полости рта

жирового тела щеки

**407. [Т002412] ПРИЧИНОЙ ОДОНТОГЕННОГО ВЕРХНЕЧЕЛЮСТНОГО  
СИНУСИТА МОЖЕТ БЫТЬ ПАТОЛОГИЧЕСКИЙ ПРОЦЕСС ОТ ЗУБА**

1.1

1.3

1.6

2.2

**408. [Т002413] ПРИ БОЛЕЗНЕННОЙ ПАЛЬПАЦИИ ЖЕВАТЕЛЬНЫХ  
МЫШЦ И ОТСУТСТВИИ РЕНТГЕНОЛОГИЧЕСКИХ ИЗМЕНЕНИЙ В  
ВИСОЧНО- НИЖНЕЧЕЛЮСТНОМ СУСТАВЕ ВОЗМОЖЕН ДИАГНОЗ**

**мышечно-суставная дисфункция**

артрит

остеома суставного отростка нижней челюсти

артроз

**409. [T002414] ДОПОЛНИТЕЛЬНЫМ МЕТОДОМ ИССЛЕДОВАНИЯ ДЛЯ УТОЧНЕНИЯ ХАРАКТЕРА ОПУХОЛИ ЯВЛЯЕТСЯ**

рентгенологический

**цитологический**

иммунологический

серологический

**410. [T002415] МЕТОДОМ ДИАГНОСТИКИ, ПОЗВОЛЯЮЩИМ ДИФФЕРЕНЦИРОВАТЬ ХРОНИЧЕСКИЙ ЛИМФАДЕНИТ ОТ ДЕРМОИДНЫХ И ЭПИДЕРМОИДНЫХ КИСТ, ЯВЛЯЕТСЯ**

сиалография

ангиография

сцинтиграфия

**пункция**

**411. [T002416] ДЛЯ ИССЛЕДОВАНИЯ СОСТОЯНИЯ МЯГКИХ ТКАНЕЙ СУСТАВА ИСПОЛЬЗУЮТ**

сцинтиграфию

рентгенографию

артрографию

**магниторезонансную томографию**

**412. [T002417] ДЛЯ ДИАГНОСТИКИ КОНКРЕМЕНТА В ПРОТОКЕ ПОДНИЖНЕЧЕЛЮСТНОЙ СЛЮННОЙ ЖЕЛЕЗЫ ВЫПОЛНЯЮТ**

пальпацию

**рентгенографию**

зондирование

перкуссию

**413. [Т002420] РЕНТГЕНОДИАГНОСТИЧЕСКИМ МЕТОДОМ, НАИБОЛЕЕ ЧАСТО ПРИМЕНЯЕМЫМ В ЧЕЛЮСТНО-ЛИЦЕВОЙ ХИРУРГИИ ДЛЯ ДИАГНОСТИКИ ОНКОЗАБОЛЕВАНИЙ ЧЕЛЮСТЕЙ, ЯВЛЯЕТСЯ**

сиалография

**экстраоральная рентгенография**

ангиография

артрография

**414. [Т002421] РЕНТГЕНОГРАФИЧЕСКИМ МЕТОДОМ, ПРИМЕНЯЕМЫМ ДЛЯ ДИАГНОСТИКИ ОНКОЗАБОЛЕВАНИЙ СЛЮННЫХ ЖЕЛЕЗ, ЯВЛЯЕТСЯ**

телерентгенография

ортопантомография

лимфография

**сиалография**

**415. [Т002423] УКЛАДКА ГОЛОВЫ ДЛЯ РЕНТГЕНОГРАФИИ СКУЛОВОЙ КОСТИ ХАРАКТЕРИЗУЕТСЯ КАК**

задняя полуаксиальная

прямая нижней челюсти

боковая нижней челюсти

**носоподбородочная**

**416. [Т002425] ДЛЯ РЕНТГЕНОГРАФИИ ЗАБОЛЕВАНИЙ ВЕРХНЕЧЕЛЮСТНОЙ ПАЗУХИ ПРИМЕНЯЮТ ПРОЕКЦИЮ**

прямую

подбородочно-верхнечелюстную

**подбородочно-носовую**

боковую

**417. [T002426] ПРОЕКЦИЯ, ПРИ КОТОРОЙ ВЫЯВЛЯЮТСЯ ПЕРЕДНИЕ И ЗАДНИЕ СТЕНКИ ВЕРХНЕЧЕЛЮСТНОЙ ПАЗУХИ, ХАРАКТЕРИЗУЕТСЯ КАК**

носоподбородочная

прямая обзорная

**носолобная**

боковая

**418. [T002427] РЕНТГЕНОКОНТРАСТНОЕ ИССЛЕДОВАНИЕ ОКОЛОУШНОЙ СЛЮННОЙ ЖЕЛЕЗЫ ПРОВОДИТСЯ В ПРОЕКЦИЯХ**

передней, задней

**боковой, прямой**

носолобной

носоподбородочной

**419. [T002428] ДЛЯ РЕНТГЕНОКОНТРАСТНОГО ИССЛЕДОВАНИЯ ПОДНИЖНЕЧЕЛЮСТНОЙ ЖЕЛЕЗЫ ПРИМЕНЯЕТСЯ ПРОЕКЦИЯ**

косая

передняя

**боковая**

аксиальная

**420. [T002429] ДЛЯ СИАЛОГРАФИИ ИСПОЛЬЗУЕТСЯ ВОДОНЕРАСТВОРИМОЕ ВЕЩЕСТВО**

Верографин

Кардиотраст

**Йодолипол**

Уротраст

**421. [Т002430] ПРИ НОРМАЛЬНО ФУНКЦИОНИРУЮЩЕЙ ЖЕЛЕЗЕ ПОСЛЕДНЯЯ ОСВОБОЖДАЕТСЯ ОТ ВОДОРАСТВОРИМОГО РЕНТГЕНОКОНТРАСТНОГО ВЕЩЕСТВА ЧЕРЕЗ**

2-3 часа

10-20 минут

2-3 дня

**3-5 минут**

**422. [Т002432] В ФУНКЦИОНАЛЬНОМ ОТНОШЕНИИ ДЛЯ СИАЛОГРАФИИ БОЛЕЕ ЩАДЯЩИМИ ЯВЛЯЮТСЯ РЕНТГЕНОКОНТРАСТНЫЕ ВЕЩЕСТВА**

масляные

**водорастворимые**

спиртовые

щелочные

**423. [Т002433] НАИБОЛЕЕ ИНФОРМАТИВНЫМ МЕТОДОМ РЕНТГЕНОДИАГНОСТИКИ ПРИ ВЫЯВЛЕНИИ МОРФОЛОГИИ ЭЛЕМЕНТОВ ВИСОЧНО-НИЖНЕЧЕЛЮСТНОГО СУСТАВА ЯВЛЯЕТСЯ**

панорамная рентгенография

ортопантомография

**томография височно-нижнечелюстных суставов**

рентгенокинематография

**424. [Т002434] ДЛЯ ДИАГНОСТИКИ ЗАБОЛЕВАНИЯ ВИСОЧНО-НИЖНЕЧЕЛЮСТНОГО СУСТАВА ПРИМЕНЯЮТ МЕТОД**

электромиографического исследования

анализа функциональной окклюзии

**рентгенологического исследования**

измерения высоты нижнего отдела лица

**425. [T002435] РЕОГРАФИЯ ОБЛАСТИ ВИСОЧНО-НИЖНЕЧЕЛЮСТНОГО СУСТАВА ИСПОЛЬЗУЕТСЯ ДЛЯ ОПРЕДЕЛЕНИЯ**

движения головок нижней челюсти

размеров элементов височно-нижнечелюстного сустава

сократительной способности мышц челюстно-лицевой области

**гемодинамики**

**426. [T002436] ПАРОТИТОМ ГЕРЦЕНБЕРГА НАЗЫВАЮТ СИАЛОДЕНИТ**

бактериальный

контактный

вызванный вирусом герпеса

**лимфогенный**

**427. [T002437] СОГЛАСНО КЛАССИФИКАЦИИ ЭПУЛИС МОЖЕТ БЫТЬ**

эпителиальным

плоскоклеточным

кавернозным

**ангиоматозным**

**428. [T002438] АНКИЛОЗУ СВОЙСТВЕННА ФОРМА**

**костная**

катаральная

серозная

гнойная

**429. [T002439] РАЛУЛОЙ НАЗЫВАЕТСЯ КИСТА СЛЮННОЙ ЖЕЛЕЗЫ**

поднижнечелюстной

околоушной

**подъязычной**

малой

**430. [Т002440] ВОСПАЛЕНИЕ СЛИЗИСТОЙ ОБОЛОЧКИ ВЕРХНЕЧЕЛЮСТНОЙ ПАЗУХИ, ВОЗНИКАЮЩЕЕ ОТ ОЧАГА ИНФЕКЦИИ, НАХОДЯЩЕГОСЯ В ПОЛОСТИ РТА, НАЗЫВАЮТ**

риногенный синусит

**одонтогенный синусит**

менингит

лимфаденит

**431. [Т002441] ИСТИННОЙ КИСТОЙ СЛИЗИСТОЙ ОБОЛОЧКИ ВЕРХНЕЧЕЛЮСТНОЙ ПАЗУХИ ЯВЛЯЕТСЯ**

радикулярная

**ретенционная**

резидуальная

лимфангиэктатическая

**432. [Т002442] ИНФЕКЦИОННОЕ ГНОЙНО-НЕКРОТИЧЕСКОЕ ПОРАЖЕНИЕ ОДНОГО ВОЛОСЯНОГО ФОЛЛИКУЛА ИЛИ САЛЬНОЙ ЖЕЛЕЗЫ, РАСПРОСТРАНЯЮЩЕЕСЯ НА ОКРУЖАЮЩУЮ ПОДКОЖНО-ЖИРОВУЮ КЛЕТЧАТКУ, НАЗЫВАЮТ**

карбункулом

лимфаденитом

фурункулезом

**фурункулом**

**433. [Т002443] ИНФЕКЦИОННОЕ ГНОЙНО-НЕКРОТИЧЕСКОЕ ПОРАЖЕНИЕ НЕСКОЛЬКИХ ВОЛОСЯНЫХ ФОЛЛИКУЛОВ ИЛИ САЛЬНЫХ ЖЕЛЕЗ, РАСПОЛОЖЕННЫХ ПО СОСЕДСТВУ ДРУГ С ДРУГОМ, НАЗЫВАЮТ**

лимфаденитом

**карбункулом**

фурункулом

фурункулезом

**434. [T002444] ГНОЙНОЕ РАСПЛАВЛЕНИЕ ЛИМФОУЗЛА С ПОСЛЕДУЮЩИМ РАСПРОСТРАНЕНИЕМ ВОСПАЛИТЕЛЬНОГО ПРОЦЕССА НА КЛЕТЧАТКУ СООТВЕТСТВУЮЩЕЙ АНАТОМИЧЕСКОЙ ОБЛАСТИ НАЗЫВАЮТ**

**аденофлегмоной**

фурункулом

лимфангитом

абсцессом

**435. [T002446] УСИЛЕНИЕ ПРОНИЦАЕМОСТИ И ЭКССУДАЦИИ, КЛЕТОЧНОЙ ИНФИЛЬТРАЦИИ В СТЕНКЕ ЛИМФАТИЧЕСКОГО СОСУДА ХАРАКТЕРНО ДЛЯ**

лимфаденита

**лимфангита**

аденофлегмоны

абсцесса

**436. [T002448] ФОРМИРОВАНИЕ БОЛЕЗНЕННОЙ ПУСТУЛЫ С ГНОЙНЫМ СОДЕРЖИМЫМ В ОБЛАСТИ УСТЬЯ ВОЛОСЯНОГО ФОЛЛИКУЛА НА НАЧАЛЬНОЙ СТАДИИ ХАРАКТЕРНО ДЛЯ**

карбункула

лимфаденита

эпидермальной кисты

**фурункула**



**437. [T002449] ДИФФЕРЕНЦИАЛЬНУЮ ДИАГНОСТИКУ ФУРУНКУЛА ПРОВОДЯТ С**

нагноением эпидермальной кисты

рожистым воспалением

флегмоной

гемангиомой

**438. [T002450] ВОСПАЛИТЕЛЬНОЕ ЗАБОЛЕВАНИЕ, ВЫЗВАННОЕ ЛУЧИСТЫМИ ГРИБАМИ-АКТИНОМИЦЕТАМИ, НАЗЫВАЮТ**

рожей

туберкулёзом

**актиномикозом**

сифилисом

**439. [T002451] ХРОНИЧЕСКОЕ, СПЕЦИФИЧЕСКОЕ ИНФЕКЦИОННОЕ ЗАБОЛЕВАНИЕ, ВЫЗЫВАЕМОЕ БЛЕДНОЙ ТРЕПОНЕМОЙ, НАЗЫВАЮТ**

актиномикозом

**сифилисом**

трихоэпителиозом

туберкулёзом

**440. [T002452] ОСТРЫЙ АРТРИТ ВИСОЧНО-НИЖНЕЧЕЛЮСТНОГО СУСТАВА (ВНЧС) НЕОБХОДИМО ДИФФЕРЕНЦИРОВАТЬ С**

переломом верхней челюсти

**острым отитом**

околоушным гипергидрозом

острым синуситом

**441. [T002453] ВЕДУЩИМ СИМПТОМОМ ПРИ КОНТРАКТУРАХ НИЖНЕЙ ЧЕЛЮСТИ ЯВЛЯЕТСЯ**

укорочение ветвей нижней челюсти

**ограничение открывания рта**

верхняя макрогнатия

снижение высоты прикуса

**442. [T002454] КОНТРАКТУРА НИЖНЕЙ ЧЕЛЮСТИ БЫВАЕТ**

множественная

линейная

герпетическая

**воспалительная**

**443. [T002455] ХАРАКТЕРНЫМ ПРИЗНАКОМ РЕВМАТОИДНОГО АРТРИТА ЯВЛЯЕТСЯ**

прогения

стойкая контрактура

**прогрессирующее разрушение головок височно-нижнечелюстного сустава (ВНЧС)**

бессимптомное течение заболевания

**444. [T002456] ПРИ ХРОНИЧЕСКИХ АРТРИТАХ ПРОИСХОДИТ ИЗМЕНЕНИЕ В СУСТАВЕ**

растяжение капсулы

**некроз хряща**

набухание диска

увеличение синовиальной жидкости

**445. [T002457] СИФИЛИТИЧЕСКИЙ АРТРИТ ИМЕЕТ ТЕЧЕНИЕ ВОСПАЛИТЕЛЬНОГО ПРОЦЕССА**

острое

прогрессирующее

**вялое**

быстрое

**446. [T002458] ВЕДУЩИМ СИМПТОМОМ ВЫВИХА НИЖНЕЙ ЧЕЛЮСТИ ЯВЛЯЕТСЯ**

заложенность в ухе

снижение высоты прикуса

**невозможность сомкнуть зубы**

слезотечение

**447. [T002459] РАЗВИТИЕ КЛИНИЧЕСКОГО СИМПТОМА «ПТИЧЬЕ ЛИЦО» ХАРАКТЕРНО ДЛЯ**

рубцовой контрактуры

острого артрита

**анкилоза**

хронического артрита

**448. [T002460] ПРИЧИНОЙ ВОСПАЛИТЕЛЬНОЙ КОНТРАКТУРЫ НИЖНЕЙ ЧЕЛЮСТИ ЯВЛЯЕТСЯ**

флебит угловой вены

**абсцессы челюстно-лицевой области**

артроз височно-нижнечелюстного сустава (ВНЧС)

артрит височно-нижнечелюстного сустава (ВНЧС)

**449. [T002461] ВЫПАДЕНИЕ ЗУБА ИЗ ЕГО ЛУНКИ НАЗЫВАЮТ**

**ПОЛНЫМ ВЫВИХОМ**

НЕПОЛНЫМ ВЫВИХОМ

ВКОЛОЧЕННЫМ ВЫВИХОМ

переломом корня

**450. [T002462] КЛИНИЧЕСКИМ ПРИЗНАКОМ ПЕРИОСТИТА ЧЕЛЮСТИ ЯВЛЯЕТСЯ**

**отёк переходной складки**

выбухание подъязычных валиков

гиперемия лица

гематома лица

**451. [T002463] ПРИ НЕВРАЛГИИ I ВЕТВИ ТРОЙНИЧНОГО НЕРВА БОЛЬ ЛОКАЛИЗУЕТСЯ**

**в верхней трети лица**

на боковой поверхности шеи

в нижней трети лица

в носогубной складке

**452. [T002464] ПРИ НЕВРАЛГИИ II ВЕТВИ ТРОЙНИЧНОГО НЕРВА БОЛЬ ЛОКАЛИЗУЕТСЯ**

**в средней трети лица**

на боковой поверхности шеи

по всему лицу

в верхней трети лица

**453. [T002465] ПРИ НЕВРАЛГИИ III ВЕТВИ ТРОЙНИЧНОГО НЕРВА БОЛЬ ЛОКАЛИЗУЕТСЯ**

в нижней трети лица

по всему лицу

на боковой поверхности шеи

в верхней трети лица

**454. [T002466] ПЕРВИЧНЫЙ ПЕРИОД СИФИЛИСА ХАРАКТЕРИЗУЕТСЯ ПОЯВЛЕНИЕМ НА СЛИЗИСТОЙ ОБОЛОЧКЕ**

папул

**твёрдого шанкра**

афт

розеольных элементов

**455. [T002467] ТРЕТИЧНЫЙ ПЕРИОД СИФИЛИСА РАЗВИВАЕТСЯ ЧЕРЕЗ**

1 месяц

**3-6 лет**

6 месяцев

1 год

**456. [T002468] ТРЕТИЧНЫЙ ПЕРИОД СИФИЛИСА ХАРАКТЕРИЗУЕТСЯ ПОЯВЛЕНИЕМ**

эрозивных сифилид

твёрдого шанкра

розеольных элементов

**гуммы**

**457. [T002469] ПРИ СИНДРОМЕ ШЕГРЕНА ВЕДУЩИМ СИМПТОМОМ ЯВЛЯЕТСЯ**

боль

гиперсаливация

отЕк

**ксеростомия**

**458. [T002470] ПОСТОЯННАЯ ГИПОСАЛИВАЦИЯ НАБЛЮДАЕТСЯ ПРИ**

**болезни Шегрена**

гипотиреозе

гепатите А

актиномикозе

**459. [T002471] ПРИ БОЛЕЗНИ МИКУЛИЧА СЛЮННЫЕ ЖЕЛЕЗЫ**

мягкие и болезненные

не изменены

плотные и болезненные

**плотные и безболезненные**

**460. [T002472] СИМПТОМ «СЛЮННОЙ КОЛИКИ» ПОЯВЛЯЕТСЯ ПРИ ПАРОТИТЕ**

**калькулезном**

паренхиматозном

эпидемическом

лимфогенном

**461. [T002473] ПРИ ХРОНИЧЕСКОМ ГРАНУЛИРУЮЩЕМ ПЕРИОДОНТИТЕ НА РЕНТГЕНОГРАММЕ ОЧАГ ДЕСТРУКЦИИ КОСТИ У ВЕРХУШКИ КОРНЯ ИМЕЕТ**

вид «таящего сахара»

вид неизмененного периодонта

**нечеткие контуры**

четкие контуры

**462. [T002474] ДАННЫЕ ЭЛЕКТРООДОНТОДИАГНОСТИКИ (ЭОД) ПРИ ОСТРОМ ПЕРИОДОНТИТЕ СООТВЕТСТВУЮТ ВЕЛИЧИНАМ (МА)**

40-60

60-80

**80-100**

10-20

**463. [T002475] ДИФФЕРЕНЦИАЛЬНУЮ ДИАГНОСТИКУ ПЕРИОСТИТА С ОСТЕОМИЕЛИТОМ (В ХРОНИЧЕСКОЙ СТАДИИ), КИСТОЙ И ОСТЕОМОЙ ПРОВОДЯТ НА ОСНОВАНИИ**

инцизионной биопсии

анамнестических данных

**клинико-рентгенологических данных**

цитологических данных

**464. [T002478] ПРИЗНАКОМ ЛОЖНОГО ПАРОТИТА ГЕРЦЕНБЕРГА НА СИАЛОГРАММЕ ЯВЛЯЕТСЯ**

сужение протоков в паренхиме

**отсутствие изменений**

сужение выводного протока

скопление контрастной массы в паренхиме

**465. [Т002479] СИАЛОГРАФИЧЕСКИЙ ПРИЗНАК ЛИМФОГЕННОГО ПАРОТИТА ХАРАКТЕРИЗУЕТСЯ СКОПЛЕНИЕМ РЕНТГЕНОКОНТРАСТНОЙ МАССЫ В ПАРЕНХИМЕ ЖЕЛЕЗЫ В ВИДЕ**

сужения протоков паренхимы

**«чернильного пятна»**

сужения устья протока слюнной железы

«гроздьев винограда»

**466. [Т002480] ПРИ ОСТЕОАРТРОЗЕ ВИСОЧНО-НИЖНЕЧЕЛЮСТНОГО СУСТАВА (ВНЧС) РЕНТГЕНОЛОГИЧЕСКИ ОПРЕДЕЛЯЕТСЯ**

расширение суставной щели

**деформация головки мыщелкового отростка**

смещение суставной головки

отсутствие суставной щели

**467. [Т002481] СРЕДНЯЯ ШИРИНА ПЕРИОДОНТАЛЬНОЙ ЩЕЛИ ЗУБОВ НА НИЖНЕЙ ЧЕЛЮСТИ СОСТАВЛЯЕТ (ММ)**

0,1-0,15

**0,15-0,22**

0,25-0,35

0,07-0,1

**468. [Т002482] СРЕДНЯЯ ШИРИНА ПЕРИОДОНТАЛЬНОЙ ЩЕЛИ ЗУБОВ НА ВЕРХНЕЙ ЧЕЛЮСТИ СОСТАВЛЯЕТ (ММ)**

0,35-0,4

0,25-0,35

0,15-0,2

**0,2-0,25**



#### **469. [T002483] К КЛИНИЧЕСКИМ ПРОЯВЛЕНИЯМ ОСТРОГО СЕРОЗНОГО ПЕРИОДОНТИТА ОТНОСЯТ**

сглаженность переходной складки

**нерезкие, тупые ноющие боли в причинном зубе**

подвижность причинного зуба и соседних с ним

гиперемиию кожи, невозможность собрать еЕ в складку

#### **470. [T002484] ПРИ ОСТРОМ ВЕРХУШЕЧНОМ ПЕРИОДОНТИТЕ БОЛЬ В ЗУБЕ ЯВЛЯЕТСЯ СЛЕДСТВИЕМ**

**отЕка и инфильтрации периодонта**

гибели пульпы

отЕка пародонта

некроза костных балок лунки

#### **471. [T002485] ПРИ ПЕРИОСТИТЕ ЧЕЛЮСТИ ПАЦИЕНТ В ОСНОВНОМ ЖАЛУЕТСЯ НА БОЛЬ В**

**челюсти и припухлость лица**

челюсти при смыкании зубов

в нескольких зубах при жевании

причинном зубе и при глотании

#### **472. [T002486] ОТЕК ВЕРХНЕЙ ГУБЫ ВОЗНИКАЕТ ПРИ ЛОКАЛИЗАЦИИ ПЕРИОСТИТА ВЕРХНЕЙ ЧЕЛЮСТИ В ОБЛАСТИ**

первого и второго моляров

премоляров

**центральных и боковых резцов**

третьего моляра

**473. [T002487] ОТЕК ПОДГЛАЗНИЧНОЙ ОБЛАСТИ ВОЗНИКАЕТ ПРИ ЛОКАЛИЗАЦИИ ПЕРИОСТИТА ВЕРХНЕЙ ЧЕЛЮСТИ В ОБЛАСТИ**

**клыка и премоляра**

второго и третьего моляров

бокового резца и первого премоляра

первого и второго моляров

**474. [T002488] ОТЕК ЩЕЧНОЙ И СКУЛОВОЙ ОБЛАСТИ ВОЗНИКАЕТ ПРИ ЛОКАЛИЗАЦИИ ПЕРИОСТИТА ВЕРХНЕЙ ЧЕЛЮСТИ В ОБЛАСТИ**

премоляров

резцов и клыка

**моляров**

клыка и премоляров

**475. [T002489] БОЛЕЗНЕННОЕ ГЛОТАНИЕ ВОЗНИКАЕТ ПРИ ЛОКАЛИЗАЦИИ ПЕРИОСТИТА ЧЕЛЮСТИ В ОБЛАСТИ**

**моляров нижней челюсти с язычной стороны**

премоляров верхней челюсти с вестибулярной стороны

премоляров верхней челюсти с небной стороны

премоляров нижней челюсти с язычной стороны

**476. [T002490] ПРИ ВОЗНИКНОВЕНИИ ОТЕКА МЯГКИХ ТКАНЕЙ ЛИЦА ПРИ ПЕРИОСТИТЕ БОЛЬ В ЗУБЕ**

становится более локализованной

не меняет интенсивности

**уменьшается**

усиливается

**477. [T002491] ВЕРХНЕЙ СТЕНКОЙ ВЕРХНЕЧЕЛЮСТНОЙ ПАЗУХИ ЯВЛЯЕТСЯ \_\_\_\_\_ ВЕРХНЕЙ ЧЕЛЮСТИ**

глазничная поверхность

альвеолярный отросток

носовая поверхность

подвисочная поверхность

**478. [T002492] НИЖНЕЙ СТЕНКОЙ ВЕРХНЕЧЕЛЮСТНОЙ ПАЗУХИ ЯВЛЯЕТСЯ \_\_\_\_\_ ВЕРХНЕЙ ЧЕЛЮСТИ**

глазничная поверхность

**альвеолярный отросток**

подвисочная поверхность

носовая поверхность

**479. [T002493] ВНУТРЕННЕЙ СТЕНКОЙ ВЕРХНЕЧЕЛЮСТНОЙ ПАЗУХИ ЯВЛЯЕТСЯ \_\_\_\_\_ ВЕРХНЕЙ ЧЕЛЮСТИ**

глазничная поверхность

подвисочная поверхность

альвеолярный отросток

**носовая поверхность**

**480. [T002494] ТОЛЬКО ПРИ ПАЛЬПАТОРНОМ ИССЛЕДОВАНИИ ТКАНЕЙ ЧЕЛЮСТНО-ЛИЦЕВОЙ ОБЛАСТИ МОЖНО ОПРЕДЕЛИТЬ**

глубину пародонтальных карманов

цитологическую картину патологического процесса

характер внутрикостных изменений патологического очага

**консистенцию тканей**

**481. [T002495] КОЛИЧЕСТВО ЛИМФАТИЧЕСКИХ УЗЛОВ В ПОДПОДБОРОДОЧНОЙ ОБЛАСТИ СОСТАВЛЯЕТ**

1-4

10-15

5-8

8-10

**482. [T002496] ПОДНИЖНЕЧЕЛЮСТНЫЕ ЛИМФАТИЧЕСКИЕ УЗЛЫ РАСПОЛАГАЮТСЯ В**

поднижнечелюстном треугольнике

позадичелюстной области

подъязычной области

подподбородочном треугольнике

**483. [T002497] ЛИМФА ОТ НИЖНИХ РЕЗЦОВ И КЛЫКА ВПАДАЕТ В ЛИМФАТИЧЕСКИЕ УЗЛЫ**

поднижнечелюстные

лицевые

**подбородочные**

заглоточные

**484. [T002498] ЛИМФА ОТ ЩЕКИ И ВЕРХНЕЙ ГУБЫ ОТТЕКАЕТ В ГРУППУ ЛИМФАТИЧЕСКИХ УЗЛОВ**

**поднижнечелюстную**

околоушную

подбородочную

щЕчную

**485. [T002499] ВЫРАЖЕННАЯ ИНТОКСИКАЦИЯ ОРГАНИЗМА СОПРОВОЖДАЕТ**

острый периодонтит

хронический периодонтит

хронический остеомиелит

**острый остеомиелит**

**486. [T002500] СИМПТОМ ВЕНСАНА ВОЗНИКАЕТ ПРИ**

периостите в области нижних моляров

**остром остеомиелите в области нижних моляров**

остром периодонтите нижних моляров

радикулярной кисте в области нижних резцов

**487. [T002501] ПОДВИЖНОСТЬ ПРИЧИННОГО ЗУБА, А ТАКЖЕ СОСЕДНИХ ЗУБОВ ХАРАКТЕРНА ДЛЯ**

острого периостита

**острого остеомиелита**

хронического периодонтита

хронического периостита

**488. [T002502] ПРИЧИНОЙ ПАТОЛОГИЧЕСКОЙ ПОДВИЖНОСТИ ЗУБОВ ПРИ ХРОНИЧЕСКОМ ОСТЕОМИЕЛИТЕ ЯВЛЯЕТСЯ**

гибель пульпы зуба

**расположение зубов в зоне секвестрации**

несвоевременное удаление 'причинного зуба'

разрушение круговой связки зуба

**489. [T002503] ВЕРХНЕЧЕЛЮСТНАЯ ПАЗУХА СООБЩАЕТСЯ С ПОЛОСТЬЮ НОСА ЧЕРЕЗ**

средний носовой ход

верхний носовой ход

нижний носовой ход

верхнюю глазничную щель

**490. [T002504] ВОСПАЛИТЕЛЬНАЯ КОНТРАКТУРА II СТЕПЕНИ ХАРАКТЕРИЗУЕТСЯ ТЕМ, ЧТО**

расстояние между центральными резцами не превышает 1 см

расстояние между центральными резцами не превышает 0,5 см

челюсти плотно сведены, самостоятельное открывание рта невозможно

расстояние между центральными резцами не превышает 2 см

**491. [T002505] ПОСТОЯННАЯ БОЛЬ В ЗУБЕ, УСИЛИВАЮЩАЯСЯ ПРИ НАГРУЗКЕ, ХАРАКТЕРНА ДЛЯ ОСТРОГО**

периодонтита

периостита

пульпита

остеомиелита

**492. [T002506] ПЛОТНЫЙ БОЛЕЗНЕННЫЙ ИНФИЛЬТРАТ С ВЕСТИБУЛЯРНОЙ СТОРОНЫ В ОБЛАСТИ РАЗРУШЕННОГО ЗУБА 3.6 ХАРАКТЕРЕН ДЛЯ**

острого периодонтита

**острого гнойного периостита нижней челюсти**

обострения хронического остеомиелита нижней челюсти

острого остеомиелита нижней челюсти

**493. [Т002508] ПРЕИМУЩЕСТВЕННОЙ ЛОКАЛИЗАЦИЕЙ ОСТРОГО ГНОЙНОГО ПЕРИОСТИТА ЧЕЛЮСТИ ЯВЛЯЕТСЯ**

вестибулярная

нёбная

ретромолярная

язычная

**494. [Т002509] ФОКУС ВОСПАЛЕНИЯ ПРИ ОСТРОМ ОСТЕОМИЕЛИТЕ ЛОКАЛИЗУЕТСЯ В**

надкостнице

**кости**

периодонте

мягких тканях

**495. [Т002512] КОНФИГУРАЦИЯ ЛИЦА ПРИ ОСТРОМ СЕРОЗНОМ ПЕРИОДОНТИТЕ**

изменена за счёт инфильтрата

изменена за счёт выраженной деформации

изменена за счёт отека мягких тканей

**не изменена**

**496. [Т002513] ПЕРКУССИЯ ЗУБОВ В ОСТРОЙ СТАДИИ ОСТЕОМИЕЛИТА ЧЕЛЮСТИ ПРИЧИННОГО ЗУБА**

**и соседних зубов болезненна**

безболезненна

безболезненна, соседних зубов болезненна

болезненна

**497. [T002514] РЕГИОНАРНЫЕ ЛИМФАТИЧЕСКИЕ УЗЛЫ В ОСТРОЙ СТАДИИ ОСТЕОМИЕЛИТА ЧЕЛЮСТИ**

не пальпируются

**увеличены, болезненны**

увеличены, безболезненны

не увеличены, безболезненны

**498. [T002516] ОТЕК МЯГКИХ ТКАНЕЙ ПРИ ПЕРИКРОНИТЕ ДИСТАЛЬНОЕ НИЖНИХ ВОСЬМЫХ ЗУБОВ ЛОКАЛИЗУЕТСЯ В ОБЛАСТИ**

подглазничной

скуловой

**поднижнечелюстной**

околоушно-жевательной

**499. [T002517] «КАПЮШОН» НАД РЕТЕНИРОВАННЫМ И ДИСТОПИРОВАННЫМ ЗУБОМ СОДЕРЖИТ**

только слизистую оболочку

**слизистую оболочку, подслизистый слой, надкостницу и мышечные волокна**

слизистую оболочку, подслизистый слой

слизистую оболочку, подслизистый слой, надкостницу

**500. [T002518] В НОРМЕ ПРИ АУСКУЛЬТАЦИИ ВИСОЧНО-НИЖНЕЧЕЛЮСТНОГО СУСТАВА (ВНЧС) ОПРЕДЕЛЯЕТСЯ**

крепитация

**отсутствие каких-либо звуковых явлений**

щелканье

хруст



**501. [T002519] ХРОНИЧЕСКИЙ ВОСПАЛИТЕЛЬНЫЙ ПРОЦЕСС В ПЕРИАПИКАЛЬНЫХ ТКАНЯХ ЗУБА ПРИВОДИТ К ФОРМИРОВАНИЮ**

фолликулярной кисты

**радикулярной кисты**

амелобластомы

кератокисты

**502. [T002520] ПРЕДРАСПОЛАГАЮЩИМ ФАКТОРОМ ОДОНТОГЕННОГО ВЕРХНЕЧЕЛЮСТНОГО СИНУСИТА ЯВЛЯЕТСЯ**

глубокое преддверие рта в области боковой группы зубов

окклюзионная травма моляров верхней челюсти

**близость верхушек корней моляров и премоляров верхней челюсти к нижней стенке верхнечелюстной пазухи**

склеротический тип строения верхнечелюстной пазухи

**503. [T002521] ПРОДУКТИВНАЯ ФОРМА ХРОНИЧЕСКОГО ОСТЕОМИЕЛИТА ХАРАКТЕРИЗУЕТСЯ**

**значительным периостальным и эндостальным новообразованием кости**

наличием свищевых ходов

двусторонним поднадкостничным абсцессом

выбуханием челюсти в проекции причинного зуба

**504. [T002522] СРОКИ ФОРМИРОВАНИЯ СЕКВЕСТРОВ НА ВЕРХНЕЙ ЧЕЛЮСТИ СОСТАВЛЯЮТ**

7-10 дней

**3-4 недели**

2-3 года

3-4 дня

## **505. [T002523] СРОКИ ФОРМИРОВАНИЯ СЕКВЕСТРОВ НА НИЖНЕЙ ЧЕЛЮСТИ СОСТАВЛЯЮТ**

2-3 года

**6-14 недель**

7-10 дней

3-4 недели

## **506. [T002524] ПРИ СБОРЕ АНАМНЕЗА У ПАЦИЕНТА С НАЛИЧИЕМ СВИЩЕВОГО ХОДА ВЕРХНЕЧЕЛЮСТНОГО СИНУСА БЫЛО ВЫЯСНЕНО, ЧТО**

нос заложен с одной стороны

заболеванию предшествовала боль с иррадиацией в висок

**несколько месяцев назад был удален зуб на верхней челюсти**

нос заложен с двух сторон

## **507. [T002526] ДЛЯ ДИФФЕРЕНЦИАЛЬНОЙ ДИАГНОСТИКИ ХРОНИЧЕСКОГО ЛИМФАДЕНИТА ОТ МЕТАСТАЗА ЗЛОКАЧЕСТВЕННОЙ ОПУХОЛИ ИСПОЛЬЗУЕТСЯ**

сиалометрия по методу Андреевой

**цитологическое исследование пунктата**

длиннофокусная рентгенография

электроодонтодиагностика (ЭОД)

## **508. [T002527] ЭЛЕКТРООДОНТОДИАГНОСТИКА (ЭОД) ИСПОЛЬЗУЕТСЯ ДЛЯ ДИФФЕРЕНЦИАЛЬНОЙ ДИАГНОСТИКИ ЗАБОЛЕВАНИЙ**

периодонтита и периостита

**пульпита и периодонтита**

остеомиелита и флегмоны

периостита и остеомиелита

**509. [T002528] ДИФФЕРЕНЦИРОВАТЬ ОСТЕОМИЕЛИТ В ОСТРОЙ СТАДИИ ОТ ПЕРИОСТИТА НИЖНЕЙ ЧЕЛЮСТИ ПОЗВОЛЯЕТ СИМПТОМ**

Пастернацкого

**Венсана**

Герке

Воскресенского

**510. [T002529] ФОЛЛИКУЛЯРНУЮ КИСТУ НЕОБХОДИМО ДИФФЕРЕНЦИРОВАТЬ С**

**амелобластомой**

твёрдой одонтомой

одонтомой

цементомой

**511. [T002530] КИСТА ЧЕЛЮСТИ ПРЕДСТАВЛЯЕТ СОБОЙ**

соединительнотканную опухоль

стадию развития инфильтрата

эпителиальную опухоль

**опухолеподобное образование**

**512. [T002531] ОДОНТОГЕННЫМ ГАЙМОРИТОМ НАЗЫВАЕТСЯ ВОСПАЛЕНИЕ**

лобной пазухи

основной пазухи

лобной, основной, верхнечелюстной пазух

**верхнечелюстного синуса**

**513. [T002533] ВОСПАЛЕНИЕ МЯГКИХ ТКАНЕЙ, ОКРУЖАЮЩИХ КОРОНКУ ПРОРЕЗЫВАЮЩЕГОСЯ ЗУБА, НАЗЫВАЕТСЯ**

остеомиелит

периостит

периодонтит

**перикоронит**

**514. [T002534] ЗАДЕРЖКА ПРОРЕЗЫВАНИЯ ЗУБА ЧЕРЕЗ КОМПАКТНУЮ ПЛАСТИНКУ ЧЕЛЮСТНОЙ КОСТИ НАЗЫВАЕТСЯ**

перикоронит

дистопия зуба

**ретенция зуба**

альвеолит

**515. [T002535] НЕПРАВИЛЬНОЕ ПОЛОЖЕНИЕ ЗУБА НАЗЫВАЕТСЯ**

перикоронит

**дистопия зуба**

альвеолит

ретенция зуба

**516. [T002536] ВОСПАЛИТЕЛЬНЫЙ ПРОЦЕСС В ЛУНКЕ, РАЗВИВАЮЩИЙСЯ ПОСЛЕ УДАЛЕНИЯ ЗУБА, НАЗЫВАЕТСЯ**

**альвеолит**

периостит

периодонтит

перикоронит

**517. [T002537] ИНФЕКЦИОННЫЙ ГНОЙНО-НЕКРОТИЧЕСКИЙ ПРОЦЕСС В ЧЕЛЮСТИ НАЗЫВАЕТСЯ**

периодонтит

периостит

альвеолит

**остеомиелит**

**518. [T002538] РЕНТГЕНОЛОГИЧЕСКИЙ ПРИЗНАК ХРОНИЧЕСКОГО ПЕРИКРОНИТА ХАРАКТЕРИЗУЕТСЯ КАК ОЧАГ РАЗРЕЖЕНИЯ КОСТНОЙ ТКАНИ В ОБЛАСТИ**

апикальной с нечеткими контурами

бифуркации корней

апикальной с четкими контурами

**коронки зуба полулунной формы**

**519. [T002539] В СРЕДНЕМ ДИАМЕТР ОЧАГА РЕЗОРБЦИИ КОСТИ НА РЕНТГЕНОГРАММЕ ПРИ ХРОНИЧЕСКОМ ГРАНУЛЕМАТОЗНОМ ПЕРИОДОНТИТЕ (СМ)**

1,3-1,5

1,0-1,2

**0,5-0,7**

0,8-1,0

**520. [T002540] НА РЕНТГЕНОГРАММЕ ПРИ ОСТРОМ ГНОЙНОМ ПЕРИОДОНТИТЕ ОПРЕДЕЛЯЕТСЯ**

**расширение периодонтальной щели или норма**

тень секвестра

разрежение костной ткани с нечеткими контурами

очаг деструкции костной ткани с четкими контурами

**521. [T002541] ПЕРИОДОНТАЛЬНАЯ ЩЕЛЬ КОРНЯ ПРИЧИННОГО ЗУБА, ОБРАЩЕННОГО В ПОЛОСТЬ РАДИКУЛЯРНОЙ КИСТЫ**

четко контурируется

сужена

расширена

**не прослеживается**

**522. [T002542] ДЛЯ РЕНТГЕНОЛОГИЧЕСКОЙ КАРТИНЫ ФОЛЛИКУЛЯРНОЙ КИСТЫ ХАРАКТЕРНА ДЕСТРУКЦИЯ КОСТНОЙ ТКАНИ В ВИДЕ**

полости с нечеткими границами

очага с четкими контурами в области верхушек или нескольких зубов

**очага с четкими границами и тенью зуба в полости**

«тающего сахара»

**523. [T002543] НА РЕНТГЕНОГРАММЕ СЕКВЕСТРАЛЬНАЯ КОРОБКА (УПЛОТНЕННЫЙ СЛОЙ КОСТНОГО ВЕЩЕСТВА, ОТГРАНИЧИВАЮЩИЙ ЗДОРОВУЮ ТКАНЬ ОТ РАССАСЫВАЮЩЕГОСЯ СЕКВЕСТРА) ПРЕДСТАВЛЯЕТ СОБОЙ**

участки резорбции костной ткани с нечеткими границами

отделившиеся секвестры

**новообразованную костную ткань вокруг секвестра**

участки резорбции костной ткани с четкими границами

**524. [T002545] ПРИ СЕКВЕСТРИРУЮЩЕЙ ФОРМЕ ОСТЕОМИЕЛИТА НА РЕНТГЕНОГРАММЕ ОПРЕДЕЛЯЕТСЯ**

очаг деструкции кости с множеством мелких секвестров

эндостальное и периостальное новообразование кости

оссификация утолщенного периоста

**один или несколько очагов резорбции с тенью секвестра в центре**

**525. [T002546] ПРИ ХРОНИЧЕСКОМ ФИБРОЗНОМ ПЕРИОДОНТИТЕ НА РЕНТГЕНОГРАММЕ ОПРЕДЕЛЯЕТСЯ**

разрежение кости в области верхушки корня зуба округлой формы более 1 см

**равномерное расширение периодонтальной щели**

разрежение кости в области верхушки корня зуба с нечеткими контурами

разрежение кости в области верхушки корня зуба с четкими контурами

**526. [T002547] РЕНТГЕНОЛОГИЧЕСКИМ ПРИЗНАКОМ ГРАНУЛИРУЮЩЕГО ПЕРИОДОНТИТА ЯВЛЯЕТСЯ**

очаг резорбции костной ткани с четкими контурами

очаг резорбции костной ткани с мелкими секвестрами

раширение периодонтальной щели

**очаг резорбции костной ткани с нечеткими контурами**

**527. [T002548] РАДИКУЛЯРНАЯ КИСТА НИЖНЕЙ ЧЕЛЮСТИ МОЖЕТ ОТТЕСНЯТЬ**

клыковую ямку

ярЕмную вырезку

**стенку нижнечелюстного канала**

подбородочный симфиз

**528. [T002549] ПОСЛЕ ОПЕРАЦИИ ЦИСТЭКТОМИИ ПРОВОДЯТ**

пломбирование канала причинного зуба

клинический анализ крови

**гистологическое исследование оболочки**

цитологическое исследование

**529. [T002550] ИНДЕКС РАЗРУШЕНИЯ ОККЛЮЗИОННОЙ ПОВЕРХНОСТИ ЗУБА, РАВНЫЙ 0,9, ЯВЛЯЕТСЯ ПОКАЗАНИЕМ К ИЗГОТОВЛЕНИЮ**

полукоронки

экваторной коронки

вкладки

**штифтовой конструкции**

**530. [T002551] ПОКАЗАНИЕМ К ИЗГОТОВЛЕНИЮ МОСТОВИДНОГО ПРОТЕЗА ЯВЛЯЕТСЯ**

пародонтит тяжелой степени

повышенное стирание зубов

**включенный дефект зубного ряда**

дефект естественной коронки зуба

**531. [T002553] ИНДЕКС РАЗРУШЕНИЯ ОККЛЮЗИОННОЙ ПОВЕРХНОСТИ ЗУБА, РАВНЫЙ 0,45, ЯВЛЯЕТСЯ ПОКАЗАНИЕМ К ИЗГОТОВЛЕНИЮ**

полукоронки

штифтового зуба

**вкладки**

экваторной коронки

**532. [T002554] ПОКАЗАНИЕМ К ИЗГОТОВЛЕНИЮ ШТИФТОВОЙ КОНСТРУКЦИИ ЯВЛЯЕТСЯ**

разрушение корня зуба на 1/3

**разрушение коронковой части зуба на уровне десенного края**

кариозная полость I класса по Блэку

отлом угла режущего края зуба



**533. [T002555] ПОКАЗАНИЕМ К ИЗГОТОВЛЕНИЮ ИММЕДИАТ-ПРОТЕЗА ЯВЛЯЕТСЯ**

деформация зубных рядов

множественный кариес

артроз височно-нижнечелюстного сустава

**отсутствие зубов по причине травмы или пародонтита**

**534. [T002558] ПРОМЕЖУТОЧНАЯ ЧАСТЬ МОСТОВИДНОГО ПРОТЕЗА В ОБЛАСТИ БОКОВЫХ ЗУБОВ ПО ОТНОШЕНИЮ К ДЕСНЕ**

касается в двух точках

касается в одной точке

**не касается**

касается по всей поверхности

**535. [T002559] К ФОРМАМ ПРОМЕЖУТОЧНОЙ ЧАСТИ МОСТОВИДНОГО ПРОТЕЗА ОТНОСЯТСЯ**

промывная, цельнолитая, диаторическая

**седловидная, промывная, касательная**

касательная, перекрестная, с гирляндой

седловидная, промывная, с гирляндой

**536. [T002560] НЕСЪЕМНЫЕ МОСТОВИДНЫЕ ПРОТЕЗЫ ПО СПОСОБУ ПЕРЕДАЧИ ЖЕВАТЕЛЬНОГО ДАВЛЕНИЯ ОТНОСЯТСЯ К**

нефизиологическим

полуфизиологическим

анатомо-физиологичным

**физиологическим**

**537. [T002561] БЮГЕЛЬНЫЙ ПРОТЕЗ ПЕРЕДАЕТ ЖЕВАТЕЛЬНОЕ ДАВЛЕНИЕ НА**

слизистую оболочку полости рта, мышцы

естественные зубы

височно-нижнечелюстной сустав

**слизистую оболочку протезного ложа и естественные зубы**

**538. [T002562] ДЛЯ ПРИПАСОВКИ ЦЕЛЬНОЛИТОЙ КОРОНКИ В КЛИНИКЕ ВРАЧ ПОЛУЧАЕТ ИЗ ЛАБОРАТОРИИ КОРОНКУ НА**

металлическом штампе

гипсовом столбике

гипсовой модели

**разборной гипсовой модели**

**539. [T002563] МИКРОПРОТЕЗ, ВОССТАНАВЛИВАЮЩИЙ АНАТОМИЧЕСКУЮ ФОРМУ ЗУБА И РАСПОЛОЖЕННЫЙ НА ЖЕВАТЕЛЬНОЙ ПОВЕРХНОСТИ БЕЗ ПЕРЕКРЫТИЯ БУГОРКОВ, НАЗЫВАЕТСЯ**

onlay

overlay

pinlay

**inlay**

**540. [T002564] ПЕРЕД ФИКСАЦИЕЙ КЕРАМИЧЕСКОЙ ВКЛАДКИ ПОЛОСТЬ ЗУБА ОБРАБАТЫВАЮТ ФОСФОРНОЙ КИСЛОТОЙ В ТЕЧЕНИЕ (СЕК)**

5

50

40

15

**541. [T002565] ПРИ ИЗГОТОВЛЕНИИ ШТАМПОВАННОЙ КОРОНКИ  
МОДЕЛИРОВКА ВОСКОМ ПРОИЗВОДИТСЯ НА**

огнеупорной модели

гипсовом штампе

разборной модели

**гипсовой модели**

**542. [T002566] ДЛЯ ПОСТОЯННОЙ ФИКСАЦИИ  
ЦЕЛЬНОМЕТАЛЛИЧЕСКОЙ КОРОНКИ ПРИМЕНЯЮТ**

акриловые пластмассы

масляный дентин

**цементы**

репин

**543. [T002567] ПРИ ИЗГОТОВЛЕНИИ МЕТАЛЛОКЕРАМИЧЕСКОЙ  
КОРОНКИ КЕРАМИЧЕСКУЮ МАССУ НАНОСЯТ НА**

штампованный колпачок

штампик из огнеупорного материала

**литой колпачок**

платиновый колпачок

**544. [T002569] ЭФФЕКТ «ШИРОКОЙ» ЛИТОЙ КОРОНКИ ВОЗНИКАЕТ  
ПРИ**

препарировании зуба без создания уступа

уточнении пришеечной области воском при моделировании каркаса

получении оттиска без проведения ретракции десны

**нанесении чрезмерного слоя компенсационного лака**

**545. [T002570] РАЗБОРНАЯ ГИПСОВАЯ МОДЕЛЬ ОТЛИВАЕТСЯ ПРИ ИЗГОТОВЛЕНИИ**

бюгельного протеза

пластиночного протеза

штампованной коронки

**цельнолитой коронки**

**546. [T002571] ПЕРВЫМ КЛИНИЧЕСКИМ ЭТАПОМ ПРИ ИЗГОТОВЛЕНИИ МЕТАЛЛОКЕРАМИЧЕСКОЙ КОРОНКИ ЯВЛЯЕТСЯ**

**препарирование зуба**

изготовление временной пластмассовой коронки

определение цвета керамической облицовки

определение центральной окклюзии

**547. [T002572] ПРЕПАРИРОВАНИЕ ЗУБА ПОД КОРОНКУ ПРОВОДЯТ**

металлическими фрезами

карборундовыми фрезами

твёрдосплавными борами

**алмазными борами**

**548. [T002573] КОЛИЧЕСТВО УДАЛЯЕМЫХ ТВЕРДЫХ ТКАНЕЙ ЗУБА ПО ОККЛЮЗИОННОЙ ПОВЕРХНОСТИ ПОД ИСКУССТВЕННУЮ КОРОНКУ ЗАВИСИТ ОТ**

фиксирующего материала

**конструкции коронки**

анатомической формы зуба

возраста пациента

**549. [T002575] ПРИ ПРЕПАРИРОВАНИИ ЗУБОВ ПОД ШТАМПОВАННЫЕ КОРОНКИ КУЛЬТЯ ЗУБА СОЗДАЕТСЯ**

**в форме цилиндра**

в виде обратного конуса

с сохраненным экватором зуба

в виде куба

**550. [T002576] МОДЕЛИРОВАНИЕ ВКЛАДКИ ПРЯМЫМ МЕТОДОМ ПРОВОДИТСЯ**

на модели в окклюдаторе

на компьютере

**непосредственно в отпрепарированной полости зуба**

на модели в артикуляторе

**551. [T002577] ПОСЛЕДНИМ КЛИНИЧЕСКИМ ЭТАПОМ ПРИ ИЗГОТОВЛЕНИИ ЦЕЛЬНОЛИТОЙ КОРОНКИ ЯВЛЯЕТСЯ**

коррекция контактных пунктов

коррекция окклюзионных контактов коронки с зубами-антагонистами

**фиксация**

проверка плотности прилегания внутренней поверхности коронки к культе зуба

**552. [T002578] МОДЕЛИРОВАНИЕ ВКЛАДКИ НЕПРЯМЫМ МЕТОДОМ ПРОВОДИТСЯ**

в полости рта

на бумаге

на оттиске

**на разборной гипсовой модели**

**553. [T002580] ДЛЯ ВОССТАНОВЛЕНИЯ АНАТОМИЧЕСКОЙ ФОРМЫ ЗУБА НА ГИПСОВОЙ МОДЕЛИ ПРИМЕНЯЮТ ВОСК**

моделировочный для мостовидных протезов

лавакс

липкий

базисный

**554. [T002583] ПРИ ИЗГОТОВЛЕНИИ ШТИФТОВОЙ КОНСТРУКЦИИ ОПТИМАЛЬНАЯ ДЛИНА ШТИФТА ОТНОСИТЕЛЬНО ДЛИНЫ КОРНЯ СОСТАВЛЯЕТ**

1/3

2/3

1/2

всю длину корня

**555. [T002584] ЗАДНИЙ КРАЙ ПРОТЕЗА ВЕРХНЕЙ ЧЕЛЮСТИ ПРИ ПОЛНОЙ АДЕНТИИ**

должен заканчиваться на линии «А»

должен перекрывать линию «А» на 3-4 мм

должен перекрывать линию «А» на 1-2 мм

не должен доходить до линии «А» на 5 мм

**556. [T002585] ПО КЛАССИФИКАЦИИ ОКСМАНА ЗНАЧИТЕЛЬНАЯ РАВНОМЕРНАЯ АТРОФИЯ АЛЬВЕОЛЯРНОГО ГРЕБНЯ БЕЗЗУБОЙ ЧЕЛЮСТИ ОТНОСИТСЯ К ТИПУ**

3

1

2

4

**557. [T002586] НАИБОЛЕЕ ПОДАТЛИВОЙ СЧИТАЕТСЯ ЗОНА СЛИЗИСТОЙ ОБОЛОЧКИ ПОЛОСТИ РТА**

область сагиттального шва

**задняя треть твердого неба**

область поперечных складок

альвеолярный отросток

**558. [T002587] СРОК ПОЛЬЗОВАНИЯ ПЛАСТИНОЧНЫМИ ПРОТЕЗАМИ СОСТАВЛЯЕТ**

**3-4 года**

не более 2 лет

10 лет

не менее 5 лет

**559. [T002588] ГАЗОВАЯ ПОРИСТОСТЬ БАЗИСА ПЛАСТИНОЧНОГО ПРОТЕЗА ВОЗНИКАЕТ ПО ПРИЧИНЕ**

нарушения пропорций полимера и мономера

недостаточного сжатия пластмассы

быстрого охлаждения кюветы

**быстрого нагрева кюветы**

**560. [T002589] ОПТИМАЛЬНЫМ РАСПОЛОЖЕНИЕМ КЛАММЕРНОЙ ЛИНИИ НА ВЕРХНЕЙ ЧЕЛЮСТИ ЯВЛЯЕТСЯ**

**диагональное**

сагиттальное

вестибуло-оральное

поперечное

**561. [T002590] ОПТИМАЛЬНЫМ РАСПОЛОЖЕНИЕМ КЛАММЕРНОЙ ЛИНИИ НА НИЖНЕЙ ЧЕЛЮСТИ ЯВЛЯЕТСЯ**

сагиттальное

диагональное

вестибуло-оральное

**поперечное**

**562. [T002591] ФАЗА РАЗДРАЖЕНИЯ ПО В.Ю. КУРЛЯНДСКОМУ ПРИ АДАПТАЦИИ К СЪЕМНОМУ ПЛАСТИНОЧНОМУ ПРОТЕЗУ ДЛИТСЯ В СРЕДНЕМ (ЧАС)**

48

**24**

72

12

**563. [T002592] ПОКАЗАНИЕМ К ИЗГОТОВЛЕНИЮ СЪЕМНОГО ПЛАСТИНОЧНОГО ПРОТЕЗА ЯВЛЯЕТСЯ ДЕФЕКТ ЗУБНОГО РЯДА ПРОТЯЖЕННОСТЬЮ (ПО КОЛИЧЕСТВУ ОТСУТСТВУЮЩИХ ЗУБОВ)**

от 3 до 5

**от 1 до 16**

от 5 до 10

от 6 до 14

**564. [T002593] ПАКОВКА ПЛАСТМАССЫ В КЮВЕТУ ПРОВОДИТСЯ НА СТАДИИ**

**тестообразной**

песочной

тянущихся нитей

резиноподобной



**565. [T002594] ПРИ ИЗГОТОВЛЕНИИ СЪЕМНОГО ПЛАСТИНОЧНОГО ПРОТЕЗА ПЛОТНОСТЬ ФИССУРНО-БУГОРКОВОГО КОНТАКТА МЕЖДУ ИСКУССТВЕННЫМИ ЗУБАМИ И ЗУБАМИ-АНТАГОНИСТАМИ ПРОВЕРЯЕТСЯ НА ЭТАПЕ**

определения центрального соотношения челюстей

припасовки индивидуальной ложки

определения центральной окклюзии

**проверки конструкции съёмного протеза**

**566. [T002596] ДЛЯ ПОЧИНКИ СЪЕМНОГО ПРОТЕЗА НА НИЖНЕЙ ЧЕЛЮСТИ ПРИ ОТЛОМЕ УДЕРЖИВАЮЩЕГО КЛАММЕРА СНИМАЮТ ОТТИСК С ЧЕЛЮСТИ**

верхней без протеза

нижней без протеза

верхней с протезом

**нижней с протезом**

**567. [T002597] ТЕЛЕСКОПИЧЕСКАЯ КОРОНКА ИСПОЛЬЗУЕТСЯ ДЛЯ ФИКСАЦИИ ПРОТЕЗА**

пластиночного при полном отсутствии зубов

**пластиночного при частичном отсутствии зубов**

консольного при частичном отсутствии зубов

несъёмного мостовидного протеза

**568. [T002598] СЪЕМНЫЕ ПЛАСТИНОЧНЫЕ ПРОТЕЗЫ ПРИ ЧАСТИЧНОМ ДЕФЕКТЕ ЗУБНОГО РЯДА ПО СПОСОБУ ПЕРЕДАЧИ ЖЕВАТЕЛЬНОГО ДАВЛЕНИЯ ОТНОСЯТСЯ К**

**нефизиологичным**

полуфизиологичным

физиологичным

анатомо-физиологичным

**569. [T002599] ОРИЕНТИРОМ ДЛЯ ПОСТАНОВКИ ЦЕНТРАЛЬНЫХ РЕЗЦОВ НА ВЕРХНЕЙ ЧЕЛЮСТИ СЛУЖИТ РАСПОЛОЖЕНИЕ**

линии эстетического центра лица

крыльев носа

носо-губных складок

фильтрума верхней губы

**570. [T002600] ОКОНЧАТЕЛЬНАЯ ПРИПАСОВКА СЪЕМНОГО ПРОТЕЗА ПРОВОДИТСЯ**

врачом на модели

зубным техником на модели, затем врачом в полости рта

**врачом в полости рта**

зубным техником на модели

**571. [T002601] В ОБЛАСТИ ПЕРЕДНИХ ЗУБОВ НИЖНЕЙ ЧЕЛЮСТИ С ЯЗЫЧНОЙ СТОРОНЫ ГРАНИЦА БАЗИСА СЪЕМНОГО ПЛАСТИНОЧНОГО ПРОТЕЗА**

доходит до экватора сохранившихся зубов

проходит в пришеечной области (до зубных бугорков)

доходит почти до окклюзионной поверхности зубов

**перекрывает зубные бугорки резцов и клыков**

**572. [T002602] ПРИ НАНЕСЕНИИ ОРИЕНТИРОВ ДЛЯ ПОСТАНОВКИ ИСКУССТВЕННЫХ ЗУБОВ ЛИНИЯ, ОПУЩЕННАЯ ОТ КРЫЛА НОСА, СООТВЕТСТВУЕТ**

дистальной поверхности клыка

**середине клыка**

медиальной поверхности клыка

середине первого премоляра

**573. [T002608] ПРИ ПРЕПАРИРОВАНИИ ЗУБА ПОД ФАРФОРОВУЮ КОРОНУ СОЗДАЮТ УСТУП ПОД УГЛОМ**

135° только с вестибулярной стороны

**90° круговой**

90° только с вестибулярной стороны

135° круговой

**574. [T002609] ПРИ ПРЕПАРИРОВАНИИ ЗУБА ПОД ШТАМПОВАННУЮ КОРОНКУ КУЛЬТЕ ЗУБА ПРИДАЮТ ФОРМУ**

**цилиндра с параллельными стенками**

в виде обратного конуса

с сохранением экватора с вестибулярной стороны зуба

в виде конуса

**575. [T002610] ДЛЯ ИЗГОТОВЛЕНИЯ КОРОНОК МЕТОДОМ НАРУЖНОЙ ШТАМПОВКИ ПРИМЕНЯЮТ ШТАМПЫ, ОТЛИТЫЕ ИЗ**

хромо-кобальтового сплава

серебряно-палладиевого сплава

нержавеющей стали

**легкоплавкого сплава**

**576. [T002611] СОЗДАНИЕ ЧРЕЗМЕРНОЙ КОНУСНОСТИ КУЛЬТИ ЗУБА ПРИ ПРЕПАРИРОВАНИИ ПОД МЕТАЛЛОКЕРАМИЧЕСКУЮ КОРОНКУ ПРИВОДИТ К**

травме пародонта

**ослаблению фиксации коронки**

затрудненному положению коронки

эстетическому дефекту в области шейки зуба

**577. [T002612] ПРИПАСОВКА ОПОРНЫХ КОРОНОК ЯВЛЯЕТСЯ ОТДЕЛЬНЫМ КЛИНИЧЕСКИМ ЭТАПОМ ПРИ ИЗГОТОВЛЕНИИ МОСТОВИДНОГО ПРОТЕЗА**

**штамповано-паяного**

цельнолитого

металлокерамического

любого

**578. [T002614] ПЕРЕД СНЯТИЕМ ДВУХСЛОЙНОГО ОТТИСКА РЕТРАКЦИЯ ДЕСНЫ НЕОБХОДИМА, ЧТОБЫ**

получить точный отпечаток наддесневой части зуба

обезболить десневой край

**получить точный отпечаток поддесневой части зуба**

остановить кровотечение

**579. [T002616] ИЗУЧЕНИЕ РАБОЧЕЙ МОДЕЛИ В ПАРАЛЛЕЛОМЕТРЕ НЕОБХОДИМО ДЛЯ**

**выбора пути введения бюгельного протеза**

выбора модели

определения методики дублирования модели

определения центральной окклюзии

**580. [T002617] ПРИ НЕПОСРЕДСТВЕННОМ ПРОТЕЗИРОВАНИИ ИММЕДИАТ ПРОТЕЗЫ ИЗГОТАВЛИВАЮТ**

через 2 недели после удаления зубов

через 5-7 дней после удаления зубов

через 3 дня после удаления зубов

до оперативного вмешательства

**581. [Т002618] ФОРМОЙ ПРОМЕЖУТОЧНОЙ ЧАСТИ МОСТОВИДНОГО ПРОТЕЗА В ОБЛАСТИ ПЕРЕДНИХ ЗУБОВ ЯВЛЯЕТСЯ**

диаторическая

**касательная**

седловидная

промывная

**582. [Т002619] ИММЕДИАТ-ПРОТЕЗ НАКЛАДЫВАЕТСЯ В ПОЛОСТЬ РТА**

**в первые 2-4 часа после удаления зуба**

на 2-12 сутки

через 1-2 месяца

в первые 24 часа после удаления зуба

**583. [Т002620] ПРИ ПЛАНИРОВАНИИ ИЗГОТОВЛЕНИЯ НЕСЪЕМНОЙ КОНСТРУКЦИИ НЕДОСТАТОЧНОЕ КОЛИЧЕСТВО ОПОРНЫХ ЗУБОВ МОЖЕТ ПРИВЕСТИ К**

повышенному стиранию зубов-антагонистов

**функциональной перегрузке пародонта опорных зубов**

флюорозу эмали

множественному кариесу

**584. [Т002622] ФУНКЦИОНАЛЬНОЕ НАЗНАЧЕНИЕ ТЕЛА КЛАММЕРА СОСТОИТ В**

опорной и удерживающей функциях

соединении кламмера с металлическим каркасом

**соединении всех элементов кламмера и стабилизирующей функции**

фиксирующей функции

**585. [T002623] ФУНКЦИОНАЛЬНОЕ НАЗНАЧЕНИЕ ОККЛЮЗИОННОЙ НАКЛАДКИ СОСТОИТ В**

ретенции протеза

**передаче жевательного давления на пародонт опорных зубов**

опорной и удерживающей функциях

фиксации протеза

**586. [T002624] МЕСТО РАСПОЛОЖЕНИЯ ОККЛЮЗИОННОЙ НАКЛАДКИ КЛАММЕРА ДОЛЖНО ИМЕТЬ ФОРМУ**

квадрата

ласточкина хвоста

**ложечкообразную**

плоскую

**587. [T002625] ОККЛЮЗИОННАЯ НАКЛАДКА ОПОРНО-УДЕРЖИВАЮЩЕГО КЛАММЕРА ВЫПОЛНЯЕТ ФУНКЦИЮ**

**опорную**

стабилизирующую

соединения самого кламмера с металлическим каркасом бюгельного протеза

ретенционную

**588. [T002626] ОККЛЮЗИОННАЯ НАКЛАДКА РАСПОЛАГАЕТСЯ**

на дентальном бугре клыков

на режущем крае зуба

в области шейки зуба

**на межбугорковой бороздке премоляров и моляров**

**589. [T002627] ЗОНОЙ РАСПОЛОЖЕНИЯ РЕТЕНЦИОННОЙ ЧАСТИ ПЛЕЧА КЛАММЕРА ЯВЛЯЕТСЯ**

гингивальная

окклюзионная

экватор

жевательная поверхность

**590. [T002628] ФУНКЦИЯ РЕТЕНЦИОННОЙ ЧАСТИ ПЛЕЧА КЛАММЕРА СОСТОИТ В**

шинировании зуба

фиксации протеза

перераспределении жевательной нагрузки

опоре

**591. [T002629] ЧАСТЬ ОПОРНО-УДЕРЖИВАЮЩЕГО КЛАММЕРА, ОБЕСПЕЧИВАЮЩАЯ СТАБИЛЬНОСТЬ БЮГЕЛЬНОГО ПРОТЕЗА ОТ ВЕРТИКАЛЬНЫХ СМЕЩЕНИЙ, РАСПОЛАГАЕТСЯ В ЗОНЕ**

ретенционной

окклюзионной

поднутрения

безопасности

**592. [T002630] ПРЕДНАЗНАЧЕНИЕ ЛИЦЕВОЙ ДУГИ СОСТОИТ В**

записи суставных углов

установке модели верхней челюсти в артикулятор

записи движений нижней челюсти

записи резцового пути

**593. [Т002632] ЗУБНЫМ ПРОТЕЗОМ, ВОССТАНАВЛИВАЮЩИМ АНАТОМИЧЕСКУЮ ФОРМУ ЗУБА, ЯВЛЯЕТСЯ**

искусственная коронка

каркас металлокерамической коронки

каркас металлопластмассовой коронки

культевая вкладка

**594. [Т002634] МЕТАЛЛИЧЕСКАЯ ШТАМПОВАННАЯ КОРОНКА СВОИМ КРАЕМ ПОГРУЖАЕТСЯ В ЗУБОДЕСНЕВОЙ ЖЕЛОБОК НЕ БОЛЕЕ, ЧЕМ НА(ММ)**

0,5-1,0

**0,3**

1,0-1,5

1,5-2,0

**595. [Т002635] К КОРОНКАМ ЖАКЕТА ОТНОСИТСЯ**

**фарфоровая**

штампованная

металлокерамическая

литая

**596. [Т002636] К ЦЕЛЬНОМЕТАЛЛИЧЕСКИМ КОРОНКАМ ОТНОСЯТСЯ**

металлокерамические

**штампованные, литые**

металлоакриловые

пластмассовые



**597. [Т002637] К КОМБИНИРОВАННЫМ КОРОНКАМ ОТНОСИТСЯ**

литая

пластмассовая

фарфоровая

**металлокерамическая**

**598. [Т002638] К НЕМЕТАЛЛИЧЕСКИМ КОРОНКАМ МОЖНО ОТНЕСТИ**

металлокерамические

**фарфоровые, пластмассовые**

металлоакриловые

цельнолитые

**599. [Т002640] ПО МАТЕРИАЛУ КОРОНКИ РАЗЛИЧАЮТ**

штампованные

литые, штампованные

**металлические, неметаллические, комбинированные**

полимеризованные

**600. [Т002641] ПО НАЗНАЧЕНИЮ КОРОНКИ БЫВАЮТ**

литые, полимеризованные

металлокерамические, металлопластмассовые

**опорные, шинирующие, восстановительные**

пластмассовые, композитные

**601. [Т002642] ПО МЕТОДУ ИЗГОТОВЛЕНИЯ КОРОНКИ БЫВАЮТ**

пластмассовые, фарфоровые

опорные, металлокерамические

восстановительные, опорные

штампованные, полимеризованные, литые,

**602. [T002644] ПРИ ИНДЕКСЕ РАЗРУШЕНИЯ ОККЛЮЗИОННОЙ ПОВЕРХНОСТИ ЗУБА ПО В.Ю. МИЛИКЕВИЧУ (ИРОПЗ) = 0,6 ПОКАЗАНО ЛЕЧЕНИЕ**

**искусственной коронкой**

штифтовой конструкцией

вкладкой

пломбой

**603. [T002645] ПРИ ИНДЕКСЕ РАЗРУШЕНИЯ ОККЛЮЗИОННОЙ ПОВЕРХНОСТИ ЗУБА ПО В.Ю. МИЛИКЕВИЧУ (ИРОПЗ) = 0,8 ПОКАЗАНО ЛЕЧЕНИЕ**

пломбой

вкладкой

искусственной коронкой

**штифтовой конструкцией**

**604. [T002647] ПЛАСТМАССОВАЯ КОРОНКА ИЗГОТАВЛИВАЕТСЯ ИЗ**

термопластических масс

силиконовых масс

альгинатных масс

**акриловых пластмасс**

**605. [T002648] ТЕЛЕСКОПИЧЕСКАЯ КОРОНКА ПРЕДСТАВЛЯЕТ СОБОЙ КОЛПАЧОК \_\_\_\_\_, СВЕРХУ ПОКРЫВАЮЩИЙСЯ \_\_\_\_\_ КОРОНКОЙ**

**металлический; металлической**

пластмассовый; металлической

фарфоровый; фарфоровой

пластмассовый; пластмассовой

### **606. [T002650] ПРИ ОТЛОМЕ КОРОНКОВОЙ ЧАСТИ ЗУБА НА УРОВНЕ ДЕСНЫ ЗУБ ВОССТАНАВЛИВАЮТ**

съёмным протезом

полукоронкой

экваторной коронкой

**штифтовой конструкцией**

### **607. [T002651] ПОЛУКОРОНКИ ПРИМЕНЯЮТ НА ГРУППЫ ЗУБОВ**

только премоляры

**фронтальные и премоляры**

моляры верхней челюсти

моляры нижней челюсти

### **608. [T002652] ПРИ ОПРЕДЕЛЕНИИ ЦЕНТРАЛЬНОЙ ОККЛЮЗИИ И ЦЕНТРАЛЬНОГО СООТНОШЕНИЯ ЧЕЛЮСТЕЙ АНТРОПОМЕТРИЧЕСКИЙ МЕТОД ОПРЕДЕЛЕНИЯ ВЫСОТЫ НИЖНЕГО ОТДЕЛА ЛИЦА ОСНОВЫВАЕТСЯ НА**

**пропорциональности верхнего, среднего и нижнего отделов лица**

определении высоты относительного физиологического покоя нижней челюсти и наличии свободного межокклюзионного промежутка

восстановлении правильной конфигурации лица по внешнему виду пациента и является описательным

наличии свободного межокклюзионного промежутка

### **609. [T002653] ПРИ ИЗГОТОВЛЕНИИ ПРОТЕЗОВ ВОСКОВЫЕ БАЗИСЫ С ОККЛЮЗИОННЫМИ ВАЛИКАМИ ИСПОЛЬЗУЮТСЯ ДЛЯ ОПРЕДЕЛЕНИЯ**

высоты относительного физиологического покоя

**центральной окклюзии и центрального соотношения челюстей**

высоты нижнего отдела лица

жевательной эффективности

**610. [T002655] ПРИ ПРЕПАРИРОВАНИИ ЗУБА ПО КЛАССИЧЕСКОЙ ОДНОПОЛОСТНОЙ МЕТОДИКЕ ПОД ЛИТУЮ КОРОНКУ СОЗДАЮТ КОНУСНОСТЬ СТЕНОК, КОТОРАЯ СОСТАВЛЯЕТ (ГРАДУСЫ)**

10-15

15-20

**6-8**

20-25

**611. [T002657] ЖЕВАТЕЛЬНУЮ ПОВЕРХНОСТЬ ДЛЯ ИЗГОТОВЛЕНИЯ ШТАМПОВАННОЙ СТАЛЬНОЙ КОРОНКИ СОШЛИФОВЫВАЮТ НА (ММ)**

**0,2-0,3**

0,9-1,0

0,5-0,6

0,7-0,8

**612. [T002658] ПРИ ИЗГОТОВЛЕНИИ ФАРФОРОВОЙ КОРОНКИ НА ФРОНТАЛЬНУЮ ГРУППУ ЗУБОВ ВЕРХНЕЙ ЧЕЛЮСТИ ФОРМИРУЮТ УСТУП**

**по всему периметру зуба**

только с апроксимальных сторон

только на небной поверхности зуба

на вестибулярной и апроксимальных сторонах

**613. [T002659] ПРИ ОДНОПЛОСКОСТНОМ ПРЕПАРИРОВАНИИ ЗУБА ПОД ФАРФОРОВУЮ КОРОНКУ СОЗДАЮТ КОНУСНОСТЬ СТЕНОК, КОТОРАЯ СОСТАВЛЯЕТ (ГРАДУСЫ)**

6-8

20 - 25

10-15

15-20

**614. [T002660] УСТУП ПРИ ПРЕПАРИРОВАНИИ ЗУБА ПОД ФАРФОРОВУЮ КОРОНКУ ФОРМИРУЮТ ПОД УГЛОМ (ГРАДУСЫ)**

135

120

130

**90**

**615. [T002661] ТОЛЩИНА ФАРФОРОВОЙ КОРОНКИ ДОЛЖНА БЫТЬ НЕ МЕНЕЕ (ММ)**

0,1-0,2

0,5-0,9

**1,0-1,5**

0,3-0,5

**616. [T002662] ТОЛЩИНА КАРКАСА МЕТАЛЛОКЕРАМИЧЕСКОЙ КОРОНКИ ДОЛЖНА БЫТЬ НЕ МЕНЕЕ (ММ)**

0,8

0,2

0,1

**0,3**

## **617. [T002663] ПРИ ИЗГОТОВЛЕНИИ МЕТАЛЛОКЕРАМИЧЕСКОЙ КОРОНКИ ФОРМИРОВАНИЕ УСТУПА НЕОБХОДИМО ДЛЯ**

уменьшения травмы десны и улучшения эстетики

лучшей фиксации коронки

уменьшения риска расцементировки коронки

повышения устойчивости зуба

## **618. [T002664] ПРИ ПРЕПАРИРОВАНИИ ЗУБА ПОД ШТАМПОВАННУЮ КОРОНКУ БОКОВЫМ СТЕНКАМ ПРИДАЮТ**

конусность 6-8°

конусность 10-15°

конусность 15-20°

**параллельность**

## **619. [T002665] ПРИ ИЗГОТОВЛЕНИИ ЦЕЛЬНОЛИТЫХ КОРОНОК ДЛЯ ПОЛУЧЕНИЯ РАБОЧЕГО ОТТИСКА ИСПОЛЬЗУЮТСЯ ОТТИСКНЫЕ МАССЫ**

твердокристаллические

альгинатные

термопластические

**силиконовые**

## **620. [T002666] ДВОЙНОЙ ОТТИСК ПОЛУЧАЮТ МАССОЙ**

**силиконовой**

термопластической

гипсовой

альгинатной

**621. [Т002667] ДЛЯ ЗАМЕШИВАНИЯ АЛЬГИНАТНОЙ МАССЫ ИСПОЛЬЗУЮТ**

воду с добавлением соды

катализатор

**воду комнатной температуры**

воду с добавлением соли

**622. [Т002668] ПРИ ИЗГОТОВЛЕНИИ МОСТОВИДНОГО ПРОТЕЗА ДЕПУЛЬПИРОВАНИЕ ЗУБА ИЛИ ГРУППЫ ЗУБОВ ПРОВОДИТСЯ**

у пожилых пациентов

**при значительной конвергенции зубов**

по желанию пациента

при отсутствии конвергенции

**623. [Т002669] ДЛЯ СНЯТИЯ ОТТИСКА С ЧЕЛЮСТИ ДЛЯ ИЗГОТОВЛЕНИЯ ЛИТЫХ КОРОНОК ИСПОЛЬЗУЮТ ЛОЖКИ**

восковые индивидуальные

**стандартные металлические перфорированные**

пластмассовые индивидуальные

стандартные пластмассовые для беззубых челюстей

**624. [Т002671] ПОКАЗАНИЕМ К ДЕПУЛЬПИРОВАНИЮ ЗУБА ИЛИ ГРУППЫ ЗУБОВ ЯВЛЯЕТСЯ**

**необходимость значительного укорочения при препарировании**

старческий возраст пациентов

изготовление штампованных коронок

наличие интактных зубов

**625. [T002672] ТОЛЩИНА ПЛАСТМАССОВОЙ КОРОНКИ ДОЛЖНА БЫТЬ НЕ МЕНЕЕ (ММ)**

3,5-3,8

**1,0-1,5**

2,8-3,0

0,5-0,7

**626. [T002673] АЛЬГИНАТНАЯ МАССА ИСПОЛЬЗУЕТСЯ ДЛЯ ПОЛУЧЕНИЯ РАБОЧИХ ОТТИСКОВ ПРИ ИЗГОТОВЛЕНИИ КОРОНКИ**

металлокерамической

литой

**штампованной**

металлопластмассовой

**627. [T002674] ПРИ ПРЕПАРИРОВАНИИ ЗУБА ДЛЯ ИЗГОТОВЛЕНИЯ ШТАМПОВАННОЙ КОРОНКИ С БОКОВЫХ ПОВЕРХНОСТЕЙ ОСУЩЕСТВЛЯЮТ СОШЛИФОВКУ**

формируя конус 9-10°

на толщину материала коронки

**соответственно периметру шейки зуба, формируя цилиндр**

только экватора

**628. [T002675] ПРИ ПРЕПАРИРОВАНИИ ЗУБОВ ПОД ФАРФОРОВУЮ КОРОНКУ АПРОКСИМАЛЬНЫЕ СТЕНКИ ДОЛЖНЫ**

слегка дивергировать

быть строго параллельны

конвергировать под углом 10-15°

**конвергировать под углом 6-8°**



**629. [T002676] ТОЛЩИНА МЕТАЛЛОКЕРАМИЧЕСКОЙ КОРОНКИ ДОЛЖНА БЫТЬ НЕ МЕНЕЕ (ММ)**

1,8-2,0

1,0-1,2

0,2-0,4

0,5-0,9

**630. [T002677] ДЛЯ УСКОРЕНИЯ КРИСТАЛЛИЗАЦИИ МЕДИЦИНСКОГО ГИПСА ПРИ ЕГО ЗАМЕШИВАНИИ ДОБАВЛЯЕТСЯ**

сахар

**поваренная соль**

спирт

тетраборат натрия (бура)

**631. [T002678] АЛЬГИНАТНУЮ ОТТИСКНУЮ МАССУ ЗАМЕШИВАЮТ НА**

прилагаемом к материалу катализаторе

воде с добавлением соли

**воде**

тЕплой воде

**632. [T002679] СИЛИКОНОВАЯ МАССА ИСПОЛЬЗУЕТСЯ ДЛЯ ПОЛУЧЕНИЯ РАБОЧИХ ОТТИСКОВ ПРИ ИЗГОТОВЛЕНИИ КОРОНКИ**

штампованной стальной

**металлопластмассовой**

штампованной с облицовкой

штампованной золотой

**633. [T002680] ПРИ ИЗГОТОВЛЕНИИ ЦЕЛЬНОЛИТОЙ КОРОНКИ ДЛЯ РАБОЧЕГО ОТТИСКА ИСПОЛЬЗУЮТ ОТТИСКНУЮ МАССУ**

силиконовую

цинкооксиэвгеноловую

гипсовую

альгинатную

**634. [T002681] ПРИ ИЗГОТОВЛЕНИИ МЕТАЛЛОКЕРАМИЧЕСКОЙ КОРОНКИ ДЛЯ РАБОЧЕГО ОТТИСКА ИСПОЛЬЗУЮТ ОТТИСКНУЮ МАССУ**

Стенс

силиконовую

цинкооксиэвгеноловую

альгинатную

**635. [T002682] ПРИ ИЗГОТОВЛЕНИИ ЦЕЛЬНОЛИТОЙ ИЛИ МЕТАЛЛОКЕРАМИЧЕСКОЙ КОРОНКИ РАБОЧИЙ ОТТИСК ПОЛУЧАЮТ МАССОЙ**

Стенсом

гипсовой

альгинатной

силиконовой

**636. [T002683] КЛИНИЧЕСКИМ ЭТАПОМ ИЗГОТОВЛЕНИЯ ЛИТОЙ МЕТАЛЛИЧЕСКОЙ КОРОНКИ ЯВЛЯЕТСЯ**

моделирование литой коронки

изготовление восковых базисов с окклюзионными валиками

**определение центральной окклюзии или центрального соотношения челюстей**

полировка коронки

### **637. [T002684] ЛАБОРАТОРНЫМ ЭТАПОМ ИЗГОТОВЛЕНИЯ ЛИТОЙ МЕТАЛЛИЧЕСКОЙ КОРОНКИ ЯВЛЯЕТСЯ**

определение центральной окклюзии или центрального соотношения челюстей

**моделирование литой коронки**

припасовка литой коронки в полости рта

препарирование зуба под литую металлическую коронку

### **638. [T002685] КЛИНИЧЕСКИМ ЭТАПОМ ИЗГОТОВЛЕНИЯ МЕТАЛЛОПЛАСТМАССОВОЙ КОРОНКИ ЯВЛЯЕТСЯ**

моделирование каркаса металлопластмассовой коронки

полировка металлопластмассовой коронки

**припасовка каркаса металлопластмассовой коронки в полости рта**

изготовление разборной комбинированной модели

### **639. [T002686] КЛИНИЧЕСКИМ ЭТАПОМ ИЗГОТОВЛЕНИЯ МЕТАЛЛОКЕРАМИЧЕСКОЙ КОРОНКИ ЯВЛЯЕТСЯ**

**припасовка металлокерамической коронки в полости рта**

изготовление разборной комбинированной модели

моделирование каркаса металлокерамической коронки

глазурирование металлокерамической коронки

### **640. [T002687] ЛАБОРАТОРНЫМ ЭТАПОМ ИЗГОТОВЛЕНИЯ МЕТАЛЛОПЛАСТМАССОВОЙ КОРОНКИ ЯВЛЯЕТСЯ**

определение центральной окклюзии или центрального соотношения челюстей

припасовка каркаса металлопластмассовой коронки в полости рта.

**полировка металлопластмассовой коронки**

препарирование зуба под металлопластмассовую коронку

**641. [T002688] ЛАБОРАТОРНЫМ ЭТАПОМ ИЗГОТОВЛЕНИЯ МЕТАЛЛОКЕРАМИЧЕСКОЙ КОРОНКИ ЯВЛЯЕТСЯ**

припасовка каркаса металлокерамической коронки в полости рта

определение центральной окклюзии или центрального соотношения челюстей

припасовка металлокерамической коронки в полости рта

**глазурование металлокерамической коронки**

**642. [T002689] ДЛЯ ФОРМИРОВАНИЯ УСТУПА-СКОСА ПОД УГЛОМ 135° ГРАДУСОВ ПРИ ПРЕПАРИРОВАНИИ ПОД ЦЕЛЬНОЛИТНЫЕ КОРОНКИ С ОБЛИЦОВКОЙ НЕОБХОДИМЫ БОРЫ**

торпедовидные

шаровидные

цилиндрические

пикообразные

**643. [T002690] ДЛЯ УМЕНЬШЕНИЯ РВОТНОГО РЕФЛЕКСА ПРИ ПОЛУЧЕНИИ ОТТИСКОВ ПАЦИЕНТУ РЕКОМЕНДУЕТСЯ ПРОПОЛОСКАТЬ РОТ**

тЕплой водой

содовым раствором

**концентрированным раствором поваренной соли**

раствором перманганата калия

**644. [T002691] ЭТАП ПОЛУЧЕНИЯ АНАТОМИЧЕСКОГО ОТТИСКА ВКЛЮЧАЕТ**

перфорирование индивидуальной ложки в области болтающегося гребня

**подбор стандартной оттискной ложки**

изготовление индивидуальной ложки

подбор оттискной ложки при помощи функциональных проб

**645. [T002692] УДЕРЖАНИЕ АЛЬГИНАТНОЙ ОТТИСКНОЙ МАССЫ НА НЕПЕРФОРИРОВАННОЙ ЛОЖКЕ ОСУЩЕСТВЛЯЮТ С ПОМОЩЬЮ**

лейкопластыря и адгезива

обработки краЕв ложки перекисью водорода

обработки краЕв ложки изоколом

обработки краЕв ложки спиртом

**646. [T002693] У АЛЬГИНАТНЫХ ОТТИСКНЫХ МАТЕРИАЛОВ ГЛАВНЫМ НЕДОСТАТКОМ ЯВЛЯЕТСЯ СПОСОБНОСТЬ**

давать большую усадку, возникающую через 20 минут после получения оттиска

замешиваться на воде

сохранять целостность при выведении из полости рта

не растворяться в дезинфицирующем растворе

**647. [T002694] РАБОЧАЯ ГИПСОВАЯ МОДЕЛЬ ПО ОТТИСКУ ИЗ АЛЬГИНАТНОГО МАТЕРИАЛА ДОЛЖНА БЫТЬ ОТЛИТА НЕ ПОЗДНЕЕ**

15 минут

45 минут

24 часов

60 минут

**648. [T002695] УСЛОВИЕМ, ПРИ КОТОРОМ НЕ ОПРЕДЕЛЯЮТ ЦЕНТРАЛЬНУЮ ОККЛЮЗИЮ, ЯВЛЯЕТСЯ**

патологическая генерализованная горизонтальная стЕртость со снижением высоты нижнего отдела лица

наличие зубов-антагонистов в 2 функционально-ориентированных группах зубов

**наличие зубов-антагонистов в 3 функционально-ориентированных группах зубов**

наличие зубов-антагонистов в 1 функционально-ориентированной группе зубов

**649. [T002696] КОНСТРУКЦИЮ ДЛЯ ОПРЕДЕЛЕНИЯ ЦЕНТРАЛЬНОЙ ОККЛЮЗИИ ИЗГОТАВЛИВАЮТ ИЗ ВОСКА**

моделировочного

**базисного**

липкого

бюгельного

**650. [T002697] ПОСЛЕДОВАТЕЛЬНОСТЬ ПОДГОТОВКИ КАРКАСА МЕТАЛЛОКЕРАМИЧЕСКОЙ КОРОНКИ ПЕРЕД НАНЕСЕНИЕМ И ОБЖИГОМ КЕРАМИКИ ВКЛЮЧАЕТ**

пескоструйную обработку; формирование окисной плЕнки (обжиг); обезжиривание

**пескоструйную обработку, обезжиривание каркаса; формирование окисной плЕнки (обжиг)**

обезжиривание каркаса; пескоструйную обработку; формирование окисной плЕнки (обжиг)

формирование окисной плЕнки (обжиг); пескоструйную обработку, обезжиривание

**651. [T002698] РАБОЧИЙ ОТТИСК ПРИ ИЗГОТОВЛЕНИИ ЦЕЛЬНОЛИТОЙ КОРОНКИ ПОЛУЧАЮТ МАТЕРИАЛОМ**

термопластическим

**силиконовым**

альгинатным

твЕрдокристаллическим

**652. [T002699] РАБОЧИЙ ОТТИСК ПРИ ИЗГОТОВЛЕНИИ МЕТАЛЛОКЕРАМИЧЕСКОЙ КОРОНКИ ПОЛУЧАЮТ**

Упином

**Спидексом**

гипсом

Репином

**653. [Т002700] СВЯЗЬ КЕРАМИКИ С КАРКАСОМ МЕТАЛЛОКЕРАМИЧЕСКОЙ КОРОНКИ ХАРАКТЕРИЗУЕТСЯ КАК**

биологическая

механическая

**химическая**

гальваническая

**654. [Т002701] СВЯЗЬ ПЛАСТМАССЫ С КАРКАСОМ МЕТАЛЛОПЛАСТМАССОВОЙ КОРОНКИ ХАРАКТЕРИЗУЕТСЯ КАК**

**механическая**

химическая

биологическая

гальваническая

**655. [Т002702] ПРИ ИЗГОТОВЛЕНИИ МЕТАЛЛОКЕРАМИЧЕСКИХ КОРОНОК ПРИМЕНЯЮТСЯ КЕРАМИЧЕСКИЕ МАССЫ С ТЕМПЕРАТУРОЙ ОБЖИГА (°С)**

560-775

775-865

**850-900**

350-560

**656. [Т002703] ГЛАВНЫМ НЕДОСТАТКОМ КЕРАМИЧЕСКИХ МАСС, ИСПОЛЬЗУЕМЫХ ПРИ ИЗГОТОВЛЕНИИ МЕТАЛЛОКЕРАМИЧЕСКОЙ КОРОНКИ, ЯВЛЯЕТСЯ**

раздражающее действие на слизистую оболочку

**хрупкость**

повышенная стираемость

изменение цвета

**657. [T002704] ПРИ ИЗГОТОВЛЕНИИ МЕТАЛЛОПЛАСТМАССОВЫХ КОРОНОК ПРИМЕНЯЮТСЯ ВЫСОКОПРОЧНЫЕ ПЛАСТМАССЫ**

Дентафоль

Дентол

**Пиропласт**

Стенс

**658. [T002705] ПРИ ИЗГОТОВЛЕНИИ ОБЛИЦОВКИ ПЕРВЫМ СЛОЕМ КЕРАМИЧЕСКОЙ МАССЫ, НАНОСИМЫМ НА КАРКАС МЕТАЛЛОКЕРАМИЧЕСКОЙ КОРОНКИ, ЯВЛЯЕТСЯ**

глазурь

эмалевый

дентинный

**грунтовый (опаковый)**

**659. [T002706] ДЛЯ СНЯТИЯ С ЗУБА ЛИТОЙ МЕТАЛЛИЧЕСКОЙ КОРОНКИ В ПОЛОСТИ РТА ИСПОЛЬЗУЕТСЯ БОР**

**твЕрдосплавный турбинный**

карборундовый

колесовидный

односторонний алмазный диск

**660. [T002707] ТОЛЩИНУ КАРКАСА МЕТАЛЛОКЕРАМИЧЕСКОЙ КОРОНКИ ОПРЕДЕЛЯЮТ**

эстезиометром

гнатодинаметром

**микрометром**

электромиографом



**661. [T002708] СОЗДАНИЕ БОЛЬШОЙ КОНУСНОСТИ ЗУБА ПРИ ПРЕПАРИРОВАНИИ ПРИВЕДЕТ К**

повреждению десневого края опорного зуба

повреждению пародонта опорного зуба

отколу керамической массы

**расцементировке коронки**

**662. [T002709] ОТНОСИТЕЛЬНЫМ ПРОТИВОПОКАЗАНИЕМ К ПРИМЕНЕНИЮ МЕТАЛЛОКЕРАМИЧЕСКИХ КОРОНОК ЯВЛЯЕТСЯ**

прогенический прикус

**парафункция жевательных мышц (бруксизм)**

ортогнатический прикус

бипрогнатический прикус

**663. [T002710] ПРИ МОДЕЛИРОВКЕ КАРКАСА ЦЕЛЬНОЛИТОЙ КОРОНКИ ДЛЯ УМЕНЬШЕНИЯ УСАДКИ СПЛАВА ПРИ ЛИТЬЕ ИСПОЛЬЗУЕТСЯ**

легкоплавкий сплав

золотая фольга

**компенсационный лак**

платиновая фольга

**664. [T002711] ДЛЯ ПРОЧНОГО СОЕДИНЕНИЯ КЕРАМИЧЕСКОЙ МАССЫ С МЕТАЛЛОМ НА КАРКАС МЕТАЛЛОКЕРАМИЧЕСКОЙ КОРОНКИ НАНОСЯТ**

зацепные петли

**окисную пленку**

компенсационный лак

перлы

**665. [T002712] ДЛЯ ПРОЧНОГО СОЕДИНЕНИЯ ПЛАСТМАССЫ С МЕТАЛЛОМ НА КАРКАС МЕТАЛЛОПЛАСТМАССОВОЙ КОРОНКИ НАНОСЯТ**

перлы

адаптовый колпачок

компенсационный лак

окисную пленку

**666. [T002713] ОТНОСИТЕЛЬНЫМ ПРОТИВОПОКАЗАНИЕМ К ПРИМЕНЕНИЮ МЕТАЛЛОКЕРАМИЧЕСКИХ КОРОНОК ЯВЛЯЕТСЯ**

плоская форма естественных зубов

наличие депульпированных зубов

**недостаточная высота коронок естественных зубов**

чрезмерная выраженность экваторов естественных зубов

**667. [T002714] ЕСЛИ НА ЭТАПЕ ПРИПАСОВКИ КАРКАСА МЕТАЛЛОКЕРАМИЧЕСКОЙ КОРОНКИ ОБНАРУЖЕНО НЕПЛОТНОЕ ПРИЛЕГАНИЕ КРАЯ КОРОНКИ К ШЕЙКЕ ЗУБА, НЕОБХОДИМО**

**вернуть в лабораторию для переделки коронки**

провести коррекцию края коронки крампонными щипцами

укоротить каркас коронки

провести коррекцию края коронки с помощью молоточка и наковальни

**668. [T002715] ПОКАЗАНИЕМ К ИЗГОТОВЛЕНИЮ КУЛЬТЕВОЙ ШТИФТОВОЙ ВКЛАДКИ ЯВЛЯЕТСЯ**

**разрушение твердых тканей зуба на уровне десны**

разрушение твердых тканей зуба ниже уровня десневого края до 1/2 длины корня

подвижность корня II-III степени

атрофия костной ткани стенок альвеол III и IV степени

**669. [Т002716] ТРЕБОВАНИЯ, ПРЕДЪЯВЛЯЕМЫЕ К МЕТАЛЛОКЕРАМИЧЕСКОМУ МОСТОВИДНОМУ ПРОТЕЗУ, ВКЛЮЧАЮТ**

плотный контакт промежуточной части мостовидного протеза и слизистой оболочки

**восстановление анатомической формы зубов и целостности зубных рядов, соответствие цвета керамической облицовки цвету естественных зубов**

исправления аномалий развития зубочелюстной системы

погружение коронок опорных зубов на 3-4 мм под десну

**670. [Т002718] НА ЭТАПЕ ОПРЕДЕЛЕНИЯ ЦЕНТРАЛЬНОЙ ОККЛЮЗИИ ИЛИ ЦЕНТРАЛЬНОГО СООТНОШЕНИЯ ЧЕЛЮСТЕЙ ПРИ ИЗГОТОВЛЕНИИ КОНСОЛЬНОГО МОСТОВИДНОГО ПРОТЕЗА ИЗ ЛАБОРАТОРИИ ВРАЧ ПОЛУЧАЕТ**

металлический каркас консольного протеза

консольный протез с облицовкой

**гипсовые модели и восковые базисы с окклюзионными валиками**

гипсовые модели, загипсованные в артикулятор

**671. [Т002719] КОНСТРУКЦИОННЫМ МАТЕРИАЛОМ ПРИ ИЗГОТОВЛЕНИИ НЕСЪЕМНОГО МОСТОВИДНОГО МЕТАЛЛОКЕРАМИЧЕСКОГО ПРОТЕЗА ЯВЛЯЕТСЯ**

гипс

воск

**керамическая масса**

слепочная масса

**672. [Т002720] К ПРОТИВОПОКАЗАНИЯМ К ИЗГОТОВЛЕНИЮ КОНСОЛЬНОГО МОСТОВИДНОГО ПРОТЕЗА ОТНОСИТСЯ**

перекрестный прикус

**большая протяженность дефекта зубного ряда**

прогенический прикус

прямой прикус

**673. [T002721] ОККЛЮДАТОРЫ ВОСПРОИЗВОДЯТ ДВИЖЕНИЯ НИЖНЕЙ ЧЕЛЮСТИ**

только сагиттальные

сагиттальные, боковые и вертикальные

**только вертикальные**

сагиттальные и боковые

**674. [T002722] АРТИКУЛЯТОРЫ ВОСПРОИЗВОДЯТ ДВИЖЕНИЯ НИЖНЕЙ ЧЕЛЮСТИ**

сагиттальные и вертикальные

только боковые движения

только вертикальные

**сагиттальные, боковые и вертикальные**

**675. [T002723] К ТВЕРДОКРИСТАЛЛИЗУЮЩИМСЯ ОТТИСКНЫМ МАТЕРИАЛАМ ОТНОСЯТСЯ**

**гипсы**

А-силиконы

тиоколовые

С-силиконы

**676. [T002724] К ТЕРМОПЛАСТИЧЕСКИМ ОТТИСКНЫМ МАТЕРИАЛАМ ОТНОСИТСЯ**

Репин

Спидекс

гипс

**Стенс**

**677. [Т002725] К АЛЬГИНАТНЫМ ОТТИСКНЫМ МАССАМ ОТНОСИТСЯ**

**Ипин**

Сиэласт

Тиодент

Спидекс

**678. [Т002726] К СИЛИКОНОВЫМ ОТТИСКНЫМ МАССАМ ОТНОСИТСЯ**

Стомальгин

**Спидекс**

гипс

масса Керра

**679. [Т002727] К ЛАБОРАТОРНЫМ ЭТАПАМ ИЗГОТОВЛЕНИЯ СЪЕМНОГО ПЛАСТИНОЧНОГО ПРОТЕЗА ПРИ ЧАСТИЧНОМ ОТСУТСТВИИ ЗУБОВ ОТНОСИТСЯ**

проверка конструкции протеза

коррекция протеза

получение оттисков

**постановка искусственных зубов, замена воска на пластмассу**

**680. [Т002728] К КЛИНИЧЕСКИМ ЭТАПАМ ИЗГОТОВЛЕНИЯ СЪЕМНОГО ПЛАСТИНОЧНОГО ПРОТЕЗА ПРИ ЧАСТИЧНОМ ОТСУТСТВИИ ЗУБОВ ОТНОСИТСЯ**

шлифовка и полировка готового протеза

постановка искусственных зубов

**проверка конструкции протеза, коррекция протеза**

замена воска на пластмассу,

**681. [T002729] ПОСЛЕ ПРОВЕДЕНИЯ КЛИНИЧЕСКОГО ЭТАПА ПРОВЕРКИ КОНСТРУКЦИИ СЪЕМНОГО ПЛАСТИНОЧНОГО ПРОТЕЗА СЛЕДУЕТ ЛАБОРАТОРНЫЙ ЭТАП**

постановки искусственных зубов

**замены воска на пластмассу**

изготовления восковых базисов с окклюзионными валиками

определения центральной окклюзии

**682. [T002730] ПОСЛЕ ПРОВЕДЕНИЯ КЛИНИЧЕСКОГО ЭТАПА ОПРЕДЕЛЕНИЯ ЦЕНТРАЛЬНОЙ ОККЛЮЗИИ СЛЕДУЕТ ЛАБОРАТОРНЫЙ ЭТАП**

**постановки искусственных зубов**

замены воска на пластмассу

изготовления восковых базисов с окклюзионными валиками

отделки протеза

**683. [T002731] ПОСЛЕ ЛАБОРАТОРНОГО ЭТАПА ПОСТАНОВКИ ИСКУССТВЕННЫХ ЗУБОВ СЛЕДУЕТ КЛИНИЧЕСКИЙ ЭТАП**

определения центральной окклюзии

коррекции протеза

**проверки конструкции протеза**

получения оттисков

**684. [T002732] ОТРОСТОК УДЕРЖИВАЮЩЕГО КЛАММЕРА ДОЛЖЕН РАСПОЛАГАТЬСЯ**

на вестибулярной поверхности зуба

между экватором и окклюзионной поверхностью

между экватором и десной

**по центру альвеолярного гребня в базисе под искусственными зубами**

**685. [T002733] УДЕРЖИВАЮЩИЙ КЛАММЕР СОСТОИТ ИЗ**

окклюзионной накладки, ответвления

ответвления, тела, окклюзионной накладки

отростка, окклюзионной накладки

**плеча, тела, отростка**

**686. [T002734] ЧАСТЬ ГНУТОГО ПРОВОЛОЧНОГО КЛАММЕРА, НАХОДЯЩАЯСЯ В КОНТАКТЕ С ЕСТЕСТВЕННЫМ ЗУБОМ, НАЗЫВАЕТСЯ**

**плечо**

окклюзионная накладка

тело

отросток

**687. [T002735] ЧАСТЬ ГНУТОГО ПРОВОЛОЧНОГО КЛАММЕРА, НАХОДЯЩАЯСЯ В БАЗИСЕ ПРОТЕЗА, НАЗЫВАЕТСЯ**

дуга

плечо

**отросток**

тело

**688. [T002736] ЧАСТИЧНЫЙ СЪЕМНЫЙ ПЛАСТИНОЧНЫЙ ПРОТЕЗ УДЕРЖИВАЕТСЯ НА ЧЕЛЮСТИ С ПОМОЩЬЮ**

фарфоровых зубов

базиса

пластмассовых зубов

**кламмеров**

**689. [T002737] С ПОМОЩЬЮ КРАМПОНОВ В БАЗИСЕ ПРОТЕЗА УДЕРЖИВАЮТСЯ ИСКУССТВЕННЫЕ ЗУБЫ**

фарфоровые

композитные

пластмассовые

литые

**690. [T002738] ПРОТЕЗНЫМ ЛОЖЕМ ДЛЯ БАЗИСА ПРОТЕЗА НА ВЕРХНЕЙ ЧЕЛЮСТИ ЯВЛЯЕТСЯ СЛИЗИСТАЯ ОБОЛОЧКА**

альвеолярного отростка

альвеолярного отростка, твердого нЕба, частично нЕбная поверхность сохранившихся зубов

альвеолярного отростка, твердого и мягкого нЕба

альвеолярного отростка и мягкого нЕба

**691. [T002739] НАРУЖНЫЙ КРАЙ БАЗИСА СЪЕМНОГО ПЛАСТИНОЧНОГО ПРОТЕЗА НА ВЕРХНЕЙ ЧЕЛЮСТИ ПРОХОДИТ**

по переходной складке с вестибулярной стороны, обходя уздечку и тяжи, перекрывая альвеолярные бугры

с небной стороны, перекрывая боковые зубы на 2/3

по альвеолярным буграм верхней челюсти

с небной стороны, перекрывая боковые зубы на 1/3

**692. [T002740] ГРАНИЦЫ БАЗИСА СЪЕМНОГО ПЛАСТИНОЧНОГО ПРОТЕЗА ПРИ ОРТОГНАТИЧЕСКОМ ПРИКУСЕ В ПЕРЕДНЕМ ОТДЕЛЕ ВЕРХНЕЙ ЧЕЛЮСТИ ПЕРЕКРЫВАЮТ ЕСТЕСТВЕННЫЕ ЗУБЫ С НЕБНОЙ СТОРОНЫ НА**

2/3

1/2

3/4



**693. [T002741] ГРАНИЦА БАЗИСА СЪЕМНОГО ПЛАСТИНОЧНОГО ПРОТЕЗА НА НИЖНЕЙ ЧЕЛЮСТИ ПРОХОДИТ ПО ОТНОШЕНИЮ К ЕСТЕСТВЕННЫМ ЗУБАМ**

по середине коронки зубов

не касаясь зубов

**перекрывая коронки зубов на 2/3**

перекрывая коронки зубов на 1/3

**694. [T002742] ГРАНИЦА БАЗИСА СЪЕМНОГО ПЛАСТИНОЧНОГО ПРОТЕЗА НА ВЕРХНЕЙ ЧЕЛЮСТИ С НЕБНОЙ СТОРОНЫ ПРОХОДИТ В ОБЛАСТИ ЕСТЕСТВЕННЫХ БОКОВЫХ ЗУБОВ**

не касаясь зубов

в пришеечной области зубов

**перекрывая коронковую часть зубов на**

перекрывая коронковую часть зубов на

**695. [T002743] ЭЛАСТИЧНЫЕ АКРИЛОВЫЕ МАТЕРИАЛЫ ДЛЯ ДВУХСЛОЙНЫХ БАЗИСОВ ОБЛАДАЮТ**

**химическим соединением с жестким акриловым базисом протеза**

длительным сохранением эластичности

повышенной степенью твердости

незначительной степенью усадки

**696. [T002744] ЭЛАСТИЧНЫЕ АКРИЛОВЫЕ МАТЕРИАЛЫ ДЛЯ ДВУХСЛОЙНЫХ БАЗИСОВ ОБЛАДАЮТ**

длительным сохранением эластичности

незначительной степенью усадки

повышенной степенью твердости

**потерей эластичности вследствие вымывания пластификатора**

**697. [T002745] ПРОМЫШЛЕННЫЙ ВЫПУСК АКРИЛОВЫХ ПОДКЛАДОЧНЫХ МАТЕРИАЛОВ ДЛЯ БАЗИСОВ СЪЕМНЫХ ПРОТЕЗОВ ОСУЩЕСТВЛЯЕТСЯ В ВИДЕ**

пластин, армированных металлическими сетками

**полимера, мономера**

пасты, катализатора и подслоя (праймера)

основной и катализаторной масс

**698. [T002746] ВСПОМОГАТЕЛЬНЫМИ МАТЕРИАЛАМИ В ОРТОПЕДИЧЕСКОЙ СТОМАТОЛОГИИ ЯВЛЯЮТСЯ**

металлические сплавы благородных металлов

пластмассы

керамические массы

**термопластические массы**

**699. [T002747] ПАРАЛЛЕЛОМЕТРОМ НАЗЫВАЮТ АППАРАТ ДЛЯ ОПРЕДЕЛЕНИЯ**

подвижности слизистой оболочки

болевой чувствительности

податливости слизистой оболочки

**пути введения и выведения протеза, линии обзора, наклона модели**

**700. [T002748] ПОЛУЧЕНИЕ РАБОЧИХ ОТТИСКОВ ПРИ ПОЗДНЕМ (ОТСРОЧЕННОМ) ПРОТЕЗИРОВАНИИ ПРОИСХОДИТ**

через 1-5 дней после удаления зубов

до удаления зубов

в день удаления зубов, сразу после операции

через 4 и более недель после удаления зубов

**701. [T002749] ПОЛУЧЕНИЕ РАБОЧИХ ОТТИСКОВ ПРИ НЕПОСРЕДСТВЕННОМ ПРОТЕЗИРОВАНИИ ПРОИСХОДИТ**

через 1-5 дней после удаления зубов

в день удаления зубов

через 4 и более недель после удаления зубов

**до удаления зубов**

**702. [T002750] ОРИЕНТИРОМ ДЛЯ РАССТАНОВКИ ЦЕНТРАЛЬНЫХ РЕЗЦОВ ВЕРХНЕЙ ЧЕЛЮСТИ ЯВЛЯЕТСЯ**

уздечка языка

уздечка нижней губы

уздечка верхней губы

**центр лица**

**703. [T002751] ОККЛЮЗИОННУЮ ПОВЕРХНОСТЬ ВОСКОВОГО ВАЛИКА ВО ФРОНТАЛЬНОМ УЧАСТКЕ ПРИ ОПРЕДЕЛЕНИИ ЦЕНТРАЛЬНОГО СООТНОШЕНИЯ ЧЕЛЮСТЕЙ ФОРМИРУЮТ ПАРАЛЛЕЛЬНО ЛИНИИ**

**зрачковой**

носовой

ушной

зубной

**704. [T002752] ОККЛЮЗИОННУЮ ПОВЕРХНОСТЬ ВОСКОВОГО ВАЛИКА В БОКОВОМ УЧАСТКЕ ПРИ ОПРЕДЕЛЕНИИ ЦЕНТРАЛЬНОГО СООТНОШЕНИЯ ЧЕЛЮСТЕЙ ФОРМИРУЮТ ПАРАЛЛЕЛЬНО ЛИНИИ**

**носо-ушной**

смыкания губ

нижних зубов

волосистой части головы

**705. [Т002753] ЛИНИЯ УЛЫБКИ ПРИ ОТСУТСТВИИ ФРОНТАЛЬНЫХ ЗУБОВ ВЕРХНЕЙ ЧЕЛЮСТИ ПРОВОДИТСЯ ПО ВОСКОВОМУ ВАЛИКУ НА УРОВНЕ**

красной каймы нижней губы при улыбке

**красной каймы верхней губы при улыбке**

середины альвеолярного отростка верхней челюсти

по линии смыкания губ

**706. [Т002754] ЛИНИЯ ЭСТЕТИЧЕСКОГО ЦЕНТРА СООТВЕТСТВУЕТ**

строго середине кончика носа

**линии между центральными резцами**

уздечке верхней губы

носо-ушной линии

**707. [Т002755] ЛИНИЯ КЛЫКОВ НА ВОСКОВОМ БАЗИСЕ С ОККЛЮЗИОННЫМ ВАЛИКОМ ПРОВОДИТСЯ В ВИДЕ ПЕРПЕНДИКУЛЯРА, ОПУЩЕННОГО ОТ**

**наружного края крыла носа**

наружного угла глаза

внутреннего угла глаза

зрачка глаза

**708. [Т002756] РАССТОЯНИЕ МЕЖДУ ЛИНИЕЙ УЛЫБКИ И КРАЕМ ОККЛЮЗИОННОГО ВАЛИКА ОПРЕДЕЛЯЕТ**

**высоту центральных резцов верхней челюсти**

положение верхней губы

ширину центральных резцов верхней челюсти

высоту нижнего отдела лица

**709. [Т002757] ОККЛЮЗИОННЫЙ ВАЛИК ВОСКОВОГО БАЗИСА ДОЛЖЕН БЫТЬ**

равен ширине естественных зубов

**шире естественных зубов на 1-2 мм**

уже естественных зубов

шире естественных зубов на 5-6 мм

**710. [Т002758] ВЫСОТА ОККЛЮЗИОННОГО ВАЛИКА ВОСКОВОГО БАЗИСА ПО ОТНОШЕНИЮ К ОККЛЮЗИОННОЙ ПОВЕРХНОСТИ СОХРАНИВШИХСЯ ЗУБОВ МОЖЕТ БЫТЬ**

выше уровня на 3-4 мм

ниже уровня на 3-4 мм

ниже уровня на 1-2 мм

**выше уровня на 1-2 мм**

**711. [Т002759] ВОСКОВЫЕ БАЗИСЫ С ОККЛЮЗИОННЫМИ ВАЛИКАМИ ПРИМЕНЯЮТСЯ ПРИ ОРТОПЕДИЧЕСКОМ ЛЕЧЕНИИ ДЛЯ ПРОВЕДЕНИЯ ЭТАПА**

припасовки и наложения протеза

**определения центральной окклюзии и центрального соотношения челюстей**

проверки конструкции протеза

постановки зубов

**712. [Т002760] ДЛЯ ОПРЕДЕЛЕНИЯ ЦЕНТРАЛЬНОЙ ОККЛЮЗИИ В КЛИНИКУ ПОСТУПАЮТ ГИПСОВЫЕ МОДЕЛИ**

зафиксированные в артикуляторе

с восковыми базисами и искусственными зубами

**с восковыми базисами и окклюзионными валиками**

зафиксированные в окклюдаторе

**713. [Т002761] ВОСКОВОЙ БАЗИС С ОККЛЮЗИОННЫМИ ВАЛИКАМИ ПЕРЕД ФИКСАЦИЕЙ ЦЕНТРАЛЬНОГО СООТНОШЕНИЯ ЧЕЛЮСТЕЙ ДОЛЖЕН**

плотно прилегать к протезному ложу, с расположением окклюзионного валика ниже естественных зубов

**плотно прилегать к протезному ложу, соответствовать границам базиса протеза с учетом высоты и ширины зубов**

соответствовать границам базиса протеза, с расположением окклюзионного валика на уровне естественных зубов

иметь окклюзионный валик ниже и уже естественных зубов

**714. [Т002762] ЦЕНТРАЛЬНУЮ ОККЛЮЗИЮ ПРИ СМЫКАНИИ ЗУБОВ В ДВУХ ФУНКЦИОНАЛЬНО-ОРИЕНТИРОВАННЫХ ГРУППАХ, ОПРЕДЕЛЯЮТ С ПОМОЩЬЮ**

лицевой дуги

**восковых базисов с окклюзионными валиками**

периодонтометра

окклюзиометра

**715. [Т002763] ПРИ ОТСУТСТВИИ ЗУБОВ-АНТОГОНИСТОВ ОПРЕДЕЛЯЮТ**

**центральное соотношение челюстей**

переднюю окклюзию

боковую окклюзию правую

центральную окклюзию

**716. [Т002764] ОРИЕНТИРОМ РАСПОЛОЖЕНИЯ ПРИШЕЕЧНОЙ ЧАСТИ ФРОНТАЛЬНОЙ ГРУППЫ ИСКУССТВЕННЫХ ЗУБОВ В СЪЕМНОМ ПЛАСТИНОЧНОМ ПРОТЕЗЕ ЯВЛЯЕТСЯ**

перегородка носа

линия улыбки

фильтрум верхней губы

уздечка верхней губы

**717. [Т002765] КЛИНИЧЕСКИМ ОРИЕНТИРОМ ДЛЯ ПОДБОРА ФРОНТАЛЬНЫХ ИСКУССТВЕННЫХ ЗУБОВ ПО ШИРИНЕ В СЪЕМНОМ ПЛАСТИНОЧНОМ ПРОТЕЗЕ ЯВЛЯЕТСЯ**

уздечка верхней губы

углы рта

центральная линия и линия, проходящая через наружный край крыла носа

линия улыбки

**718. [Т002766] БОЛЬШАЯ УСТОЙЧИВОСТЬ СЪЕМНОГО ПРОТЕЗА НА ВЕРХНЕЙ ЧЕЛЮСТИ ОБЕСПЕЧИВАЕТСЯ РАСПОЛОЖЕНИЕМ КЛАММЕРНОЙ ЛИНИИ**

трансверзально

парасагиттально

диагонально

сагиттально

**719. [Т002767] ПРИ ФИКСАЦИИ ЦЕНТРАЛЬНОГО СООТНОШЕНИЯ ЧЕЛЮСТЕЙ ИЛИ ЦЕНТРАЛЬНОЙ ОККЛЮЗИИ НА ОККЛЮЗИОННЫЕ ВАЛИКИ ВОСКОВЫХ БАЗИСОВ НАНОСЯТ**

размягченный воск и насечки

гипс

альгинатную массу

копировальную бумагу

**720. [Т002768] КЛАММЕРНАЯ ФИКСАЦИЯ СЪЕМНОГО ПРОТЕЗА ЯВЛЯЕТСЯ РАЗНОВИДНОСТЬЮ**

**механической фиксации**

анатомической ретенции

биологической фиксации

биофизической фиксации

## **721. [Т002769] МЕХАНИЧЕСКАЯ ФИКСАЦИЯ СЪЕМНОГО ПРОТЕЗА ОБЕСПЕЧИВАЕТСЯ**

**телескопическими коронками**

анатомической ретенцией

адгезией

когезией

## **722. [Т002770] К АНАТОМИЧЕСКОЙ РЕТЕНЦИИ ОТНОСЯТ**

**выраженность альвеолярных бугорков, свода нёба, высоту альвеолярного отростка**

когезию

телескопическую фиксацию

адгезию

## **723. [Т002771] ПО ФУНКЦИИ КЛАММЕРА ДЕЛЯТСЯ НА**

зубо-десневые, надесневые, назубные

круглые, полукруглые

гнутые, литые

**удерживающие, опорно-удерживающие**

## **724. [Т002772] ПО СТЕПЕНИ ОХВАТА ЗУБА КЛАММЕРА ДЕЛЯТСЯ НА**

удерживающие, опорно-удерживающие

**одноплечие, двухплечие**



круглые, полукруглые

гнутые, литые

**725. [Т002773] ПО РАСПОЛОЖЕНИЮ КЛАММЕРА ДЕЛЯТСЯ НА**

**зубо-десневые, надесневые, назубные**

удерживающие, опорно-удерживающие

круглые, полукруглые

гнутые, литые

**726. [Т002774] ПО МЕТОДУ ИЗГОТОВЛЕНИЯ КЛАММЕРА ДЕЛЯТСЯ НА**

назубные, надесневые, зубо-десневые

удерживающие, опорно-удерживающие

круглые, полукруглые

**гнутые, литые, полимеризованные, комбинированные**

**727. [Т002775] ПО ПРОФИЛЮ СЕЧЕНИЯ КЛАММЕРА ДЕЛЯТСЯ НА**

назубные, надесневые

удерживающие, опорно-удерживающие

**круглые, полукруглые, ленточные**

гнутые, литые

**728. [Т002776] ДИАМЕТР УДЕРЖИВАЮЩЕГО КЛАММЕРА СЪЕМНОГО ПРОТЕЗА СОСТАВЛЯЕТ ОТ (ММ)**

**0,8-1,2**

0,1-0,5

1,4-1,9

2-2,5

**729. [T002777] ПЛЕЧО УДЕРЖИВАЮЩЕГО КЛАММЕРА СЪЕМНОГО ПРОТЕЗА РАВНОМЕРНО КАСАЕТСЯ ЗУБА И РАСПОЛАГАЕТСЯ**

между окклюзионной поверхностью зуба и экватором

на экваторе

на окклюзионной поверхности зуба

**между экватором и пришеечной частью зуба**

**730. [T002778] ДИАГОНАЛЬНОЕ РАСПОЛОЖЕНИЕ КЛАММЕРНОЙ ЛИНИИ БЛАГОПРИЯТНО ДЛЯ ФИКСАЦИИ СЪЕМНОГО ПРОТЕЗА**

на нижней челюсти

на верхней и нижней челюстях

**на верхней челюсти**

при 1 классе дефекта зубного ряда (по Кеннеди)

**731. [T002779] ТРАНСВЕРЗАЛЬНОЕ РАСПОЛОЖЕНИЕ КЛАММЕРНОЙ ЛИНИИ БЛАГОПРИЯТНО ДЛЯ ФИКСАЦИИ СЪЕМНОГО ПРОТЕЗА**

**на нижней челюсти**

при 1 классе дефекта зубного ряда (по Кеннеди) на верхней челюсти

на верхней челюсти

на верхней и нижней челюстях

**732. [T002780] САГИТТАЛЬНОЕ РАСПОЛОЖЕНИЕ КЛАММЕРНОЙ ЛИНИИ НЕБЛАГОПРИЯТНО ДЛЯ ФИКСАЦИИ СЪЕМНОГО ПРОТЕЗА**

только на нижней челюсти

только на верхней челюсти

при «болтающемся гребне» на верхней челюсти

**на верхней и нижней челюстях**

**733. [T002781] ТОЧЕЧНАЯ ФИКСАЦИЯ СЪЕМНОГО ПЛАСТИНОЧНОГО ПРОТЕЗА ИМЕЕТСЯ ПРИ НАЛИЧИИ КЛАММЕРОВ В КОЛИЧЕСТВЕ**

- 1
- 3
- 2
- 4

**734. [T002782] ЛИНЕЙНАЯ ФИКСАЦИЯ СЪЕМНОГО ПЛАСТИНОЧНОГО ПРОТЕЗА ИМЕЕТСЯ ПРИ НАЛИЧИИ КЛАММЕРОВ В КОЛИЧЕСТВЕ**

- 2
- 4
- 3
- 1

**735. [T002784] КЛАММЕРНАЯ ЛИНИЯ ПРЕДСТАВЛЯЕТ СОБОЙ ВООБРАЖАЕМУЮ ЛИНИЮ, ПРОХОДЯЩУЮ**

по альвеолярной части нижней челюсти и альвеолярного отростка верхней челюсти

по средней линии лица

**между зубами, на которых расположены кламмера протеза**

между резцовой точкой и вершиной дистального щечного бугра 7 зуба на нижней челюсти

**736. [T002785] СДВОЕННЫЙ КЛАММЕР АККЕРА НАЗЫВАЕТСЯ**

круговым

обратного действия

Роуча

**Бонвиля**

**737. [Т002786] ИЗГОТОВЛЕНИЕ УДЕРЖИВАЮЩИХ КЛАММЕРОВ СЪЕМНОГО ПЛАСТИНОЧНОГО ПРОТЕЗА ПРОВОДИТСЯ ЗУБНЫМ ТЕХНИКОМ НА ЭТАПЕ**

шлифовки и полировки

**моделирования воскового базиса и постановки искусственных зубов**

замены воска на пластмассу

отливки гипсовых моделей

**738. [Т002787] ЗАМКОВОЕ КРЕПЛЕНИЕ СЪЕМНОГО ПРОТЕЗА ПРЕДСТАВЛЯЕТ СОБОЙ РАЗНОВИДНОСТЬ**

биофизическая фиксация

биомеханической фиксации

анатомической ретенции

**механической фиксации**

**739. [Т002788] БАЛОЧНАЯ ФИКСАЦИЯ СЪЕМНОГО ПРОТЕЗА ПРЕДСТАВЛЯЕТ СОБОЙ РАЗНОВИДНОСТЬ**

**механической фиксации**

биомеханической фиксации

анатомической ретенции

биофизической фиксации

**740. [Т002789] ПРИМЕНЕНИЕ ЗАМКОВЫХ КРЕПЛЕНИЙ ДЛЯ ФИКСАЦИИ СЪЕМНОГО ПРОТЕЗА ДАЕТ ВОЗМОЖНОСТЬ**

улучшить гигиену полости рта

улучшить дикцию

уменьшить рвотный рефлекс

**повысить эстетику**

**741. [T002790] ДЛЯ БОЛЕЕ БЛАГОПРИЯТНОГО РАСПРЕДЕЛЕНИЯ ДАВЛЕНИЯ НА ОПОРНЫЙ ЗУБ ПРИ КОНЦЕВОМ ДЕФЕКТЕ ЗУБНОГО РЯДА ОККЛЮЗИОННАЯ НАКЛАДКА РАСПОЛАГАЕТСЯ НА ЖЕВАТЕЛЬНОЙ ПОВЕРХНОСТИ СО СТОРОНЫ**

вестибулярной

**медиальной**

дистальной

оральной

**742. [T002791] ПЛЕЧИ ЛИТОГО КЛАММЕРА АККЕРА В БЮГЕЛЬНОМ ПРОТЕЗЕ ВЫПОЛНЯЮТ ФУНКЦИЮ**

направляющую

удерживающую

**удерживающую, опорную и стабилизирующую**

опорную

**743. [T002792] ИЗОЛЯЦИЯ ТОРУСА ПРИ ИЗГОТОВЛЕНИИ СЪЕМНОГО ПЛАСТИНОЧНОГО ПРОТЕЗА ПРОВОДИТСЯ С ПОМОЩЬЮ ПЛАСТИНКИ ИЗ**

меди

**свинца**

олова

платины

**744. [T002793] ИЗОЛЯЦИЯ ЭКЗОСТОЗОВ ПРИ ИЗГОТОВЛЕНИИ СЪЕМНОГО ПЛАСТИНОЧНОГО ПРОТЕЗА ПРОВОДИТСЯ С ПОМОЩЬЮ**

пластмассы

воска

**свинцовой пластины**

гипса

**745. [T002794] ИЗОЛЯЦИЯ ТОРУСА ПРИ ИЗГОТОВЛЕНИИ СЪЕМНОГО ПЛАСТИНОЧНОГО ПРОТЕЗА ПРОВОДИТСЯ ЗУБНЫМ ТЕХНИКОМ НА ЭТАПЕ**

отделки, шлифовки и полировки

**моделирования воскового базиса, постановки искусственных зубов**

изготовления восковых базисов с окклюзионными валиками

отливки гипсовых моделей

**746. [T002795] ИЗОЛЯЦИЯ КОСТНЫХ ВЫСТУПОВ ПРИ ИЗГОТОВЛЕНИИ СЪЕМНОГО ПЛАСТИНОЧНОГО ПРОТЕЗА ПРОВОДИТСЯ ЗУБНЫМ ТЕХНИКОМ НА ЭТАПЕ**

отделки, шлифовки и полировки

изготовления восковых базисов с окклюзионными валиками

отливки гипсовых моделей

**изготовления кламмеров, моделирования воскового базиса, постановки искусственных зубов**

**747. [T002796] ПОКАЗАНИЕМ К ПОСТАНОВКЕ ИСКУССТВЕННЫХ ЗУБОВ НА «ПРИТОЧКЕ» В СЪЕМНОМ ПЛАСТИНОЧНОМ ПРОТЕЗЕ ЯВЛЯЕТСЯ**

выраженная уздечка нижней губы

чрезмерная выраженность торуса

**«короткая» верхняя губа**

чрезмерная выраженность альвеолярной части нижней челюсти

**748. [T002797] ПРИ ПОСТАНОВКЕ ЗУБОВ В АРТИКУЛЯТОРЕ ВЫВЕРЯЮТСЯ ОККЛЮЗИИ**

**центральная, передние, боковые**

только центральная

только передние и центральная

только боковые левые и правые

**749. [T002798] ПРИ ПОСТАНОВКЕ ЗУБОВ В ОККЛЮДАТОРЕ ВЫВЕРЯЮТСЯ ОККЛЮЗИИ**

боковые левые

боковые правые

**центральная**

передние и центральная

**750. [T002801] ПРИ ВНЕРОТОВОМ ЭТАПЕ ПРОВЕРКИ КОНСТРУКЦИИ ПЛАСТИНОЧНЫХ ПРОТЕЗОВ НЕЛЬЗЯ ОПРЕДЕЛИТЬ ПРАВИЛЬНОСТЬ (ИЛИ ТОЧНОСТЬ ВЫПОЛНЕНИЯ)**

постановки искусственных зубов

положения кламмеров

**соответствия цвета зубов**

границ протезов

**751. [T002802] ПОСТАНОВКА ИСКУССТВЕННЫХ БОКОВЫХ ЗУБОВ В ПРЯМОМ КОНТАКТЕ ЩЕЧНЫХ БУТОРКОВ ВЕРХНЕЙ И НИЖНЕЙ ЧЕЛЮСТЕЙ МОЖЕТ ПРИВЕСТИ К**

нарушению дикции

повышенному рвотному рефлексу

ощущению инородного тела

**прикусыванию щЕк**

**752. [T002803] ОТСУТСТВИЕ ИЗОЛЯЦИИ ТОРУСА МОЖЕТ ПРИВЕСТИ К**

прикусыванию щЕк

нарушению эстетики

**балансу протеза**

чрезмерному выделению слюны

**753. [T002804] ОТСУТСТВИЕ ИЗОЛЯЦИИ ЭКЗОСТОЗОВ МОЖЕТ ПРИВЕСТИ К**

нарушению дикции

нарушению эстетики

**травматическому повреждению слизистой оболочки**

прикусыванию щЕк

**754. [T002805] УДЛИНЕНИЕ ГРАНИЦЫ БАЗИСА ПРОТЕЗА ПО ЛИНИИ «А» МОЖЕТ ПРИВЕСТИ**

нарушению дикции

**рвотному рефлексу и ощущению инородного тела**

нарушению эстетики

прикусыванию щЕк

**755. [T002806] БЫСТРОЕ ОХЛАЖДЕНИЕ КЮВЕТЫ НА ОКОНЧАТЕЛЬНОМ ЭТАПЕ ЗАМЕНЫ ВОСКА НА БАЗИСНУЮ ПЛАСТМАССУ МОЖЕТ ПРИВЕСТИ К ОБРАЗОВАНИЮ В БАЗИСЕ ПРОТЕЗА**

газовой пористости

пористости сжатия

**внутреннего напряжения**

гранулярной пористости

**756. [T002807] БЫСТРЫЙ ПОДЪЕМ ТЕМПЕРАТУРЫ ПРИ ПОЛИМЕРИЗАЦИИ БАЗИСНОЙ ПЛАСТМАССЫ СПОСОБСТВУЕТ ОБРАЗОВАНИЮ В БАЗИСЕ ПРОТЕЗА**

внутреннего напряжения



гранулярной пористости

**газовой пористости**

пористости сжатия

**757. [T002810] ПРИ ПОЧИНКЕ ПЕРЕЛОМА БАЗИСА ПЛАСТИНОЧНОГО ПРОТЕЗА ИСПОЛЬЗУЕТСЯ МЕТОД ГИПСОВКИ В КЮВЕТУ**

индивидуальный

**прямой**

обратный

косвенный

**758. [T002811] ПРИЧИНОЙ ОБРАЗОВАНИЯ ГРАНУЛЯРНОЙ ПОРИСТОСТИ В БАЗИСЕ ПЛАСТИНОЧНОГО ПРОТЕЗА ЯВЛЯЕТСЯ**

избыток мономера

быстрое охлаждение кюветы

быстрый нагрев кюветы

**недостаток мономера**

**759. [T002812] ПРИЧИНОЙ ОБРАЗОВАНИЯ В БАЗИСЕ ПЛАСТИНОЧНОГО ПРОТЕЗА ВНУТРЕННЕГО НАПРЯЖЕНИЯ ЯВЛЯЕТСЯ**

быстрый нагрев кюветы

недостаток мономера

избыток мономера

**быстрое охлаждение кюветы**

**760. [T002813] К БАЗИСНЫМ ПЛАСТМАССАМ ОТНОСИТСЯ**

Редонт

Ортосил

**Фторакс**

Карбодент

**761. [T002814] МОДЕЛЬ С БЮГЕЛЬНЫМ ПРОТЕЗОМ ПРИ ЗАМЕНЕ ВОСКА НА БАЗИСНУЮ ПЛАСТМАССУ ГИПСУЮТ В КЮВЕТУ МЕТОДОМ**

**обратным**

комбинированным

прямым

косвенным

**762. [T002815] ИЗЛИШКИ ПЛАСТМАССЫ В ОБЛАСТИ ПРИЛЕГАНИЯ К ЕСТЕСТВЕННЫМ ЗУБАМ ПРИ ПРИПАСОВКЕ ПРОТЕЗА МОЖНО ОБНАРУЖИТЬ ПРИ ПОМОЩИ**

изокола

воска

**копировальной бумаги**

химического карандаша

**763. [T002816] СЪЕМНЫЙ ПЛАСТИНОЧНЫЙ ПРОТЕЗ НУЖДАЕТСЯ В ПРИПАСОВКЕ В ПОЛОСТИ РТА ИЗ-ЗА НАЛИЧИЯ**

**поднутрений у естественных зубов и их наклона**

врачебных ошибок

нарушения технологии

некачественной полировки протеза

**764. [T002817] ДЛЯ ОТОБРАЖЕНИЯ НА БАЗИСЕ СЪЕМНОГО ПЛАСТИНОЧНОГО ПРОТЕЗА ОБЛАСТИ ТРАВМИРОВАННОЙ СЛИЗИСТОЙ ОБОЛОЧКИ ИСПОЛЬЗУЮТ**

спирт

копировальную бумагу

**водный дентин или корректор**

воск

**765. [Т002818] ФАЗАМИ АДАПТАЦИИ К СЪЕМНОМУ ПЛАСТИНОЧНОМУ ПРОТЕЗУ (ПО В.Ю. КУРЛЯНДСКОМУ) ЯВЛЯЮТСЯ**

медленная, быстрая, очень быстрая

ближайшая, быстрая, отделенная

успокоение, привыкание, адаптация

**раздражение, частичное торможение, полное торможение**

**766. [Т002819] ФАЗА РАЗДРАЖЕНИЯ К СЪЕМНОМУ ПЛАСТИНОЧНОМУ ПРОТЕЗУ (ПО В.Ю. КУРЛЯНДСКОМУ) ДЛИТСЯ (ДНИ)**

1

2

3

4

**767. [Т002820] ФАЗА ЧАСТИЧНОГО ТОРМОЖЕНИЯ К СЪЕМНОМУ ПЛАСТИНОЧНОМУ ПРОТЕЗУ (ПО В.Ю. КУРЛЯНДСКОМУ) ДЛИТСЯ (ДНИ)**

2-4

10-20

7-10

20-30

**768. [Т002821] ФАЗА ПОЛНОГО ТОРМОЖЕНИЯ К СЪЕМНОМУ ПЛАСТИНОЧНОМУ ПРОТЕЗУ (ПО В.Ю. КУРЛЯНДСКОМУ) ДЛИТСЯ (ДНИ)**

с 5 по 33

с 3 по 7

со 2 по 15

с 4 по 21

**769. [Т002822] КОРРЕКЦИЮ СЪЕМНОГО ПЛАСТИНОЧНОГО ПРОТЕЗА ВРАЧ ПРОВОДИТ С ПОМОЩЬЮ**

**фрез**

вулканитовых дисков

алмазных турбинных боров

твердосплавных турбинных боров

**770. [Т002823] ДЛЯ ДОБАВЛЕНИЯ ИСКУССТВЕННОГО ЗУБА ПРИ ПОЧИНКЕ ПРОТЕЗА ПОЛУЧАЮТ ОТТИСК МАССОЙ**

цинкоксиэвгеноловой

гидроколлоидной

термопластической

**альгинатной**

**771. [Т002824] ДЛЯ ПОЧИНКИ СЪЕМНОГО ПРОТЕЗА НА НИЖНЕЙ ЧЕЛЮСТИ ПРИ ОТЛОМЕ УДЕРЖИВАЮЩЕГО КЛАММЕРА НЕОБХОДИМО ПОЛУЧИТЬ ОТТИСК С ЧЕЛЮСТИ**

нижней без протеза

верхней и нижней без протеза

**нижней с протезом**

нижней без протеза, верхней с протезом

**772. [Т002825] ПРИ ПОЧИНКЕ СЪЕМНОГО ПРОТЕЗА НА НИЖНЕЙ ЧЕЛЮСТИ В СВЯЗИ С ПОТЕРЕЙ ЕСТЕСТВЕННОГО ЗУБА НЕОБХОДИМО ПОЛУЧИТЬ ОТТИСК С ЧЕЛЮСТИ**

нижней без протеза

**нижней с протезом и верхней**

нижней с протезом

верхней и нижней без протеза

**773. [T002826] ПОСЛЕ НАЛОЖЕНИЯ СЪЕМНОГО ПЛАСТИНОЧНОГО ПРОТЕЗА В ПОЛОСТЬ РТА ПАЦИЕНТА НАЗНАЧАЮТ КОРРЕКЦИЮ**

на следующий день после наложения протеза

через 3 дня

при появлении неприятных ощущений

через неделю

**774. [T002827] ОПТИМАЛЬНЫЕ СРОКИ ПОЛЬЗОВАНИЯ СЪЕМНЫМИ ПЛАСТИНОЧНЫМИ ПРОТЕЗАМИ СОСТАВЛЯЮТ (ЛЕТ)**

7

10

3

6

**775. [T002828] ПОЛНАЯ АДАПТАЦИЯ (ПО В.Ю. КУРЛЯНДСКОМУ) К СЪЕМНОМУ ПРОТЕЗУ ПРОИСХОДИТ ЧЕРЕЗ (ДНИ)**

15

10

33

19

**776. [T002829] ПРИ ПОЯВЛЕНИИ БОЛИ ПОСЛЕ НАЛОЖЕНИЯ СЪЕМНОГО ПЛАСТИНОЧНОГО ПРОТЕЗА ПАЦИЕНТУ РЕКОМЕНДУЕТСЯ ПЕРЕД ВИЗИТОМ К ВРАЧУ ДЛЯ КОРРЕКЦИИ ПРОТЕЗ**

не снимать на ночь

снять

**снять и надеть его за 3 часа перед коррекцией**

не снимать в течении недели

**777. [T002830] ПОСЛЕ ПРИПАСОВКИ И НАЛОЖЕНИЯ СЪЕМНОГО ПЛАСТИНОЧНОГО ПРОТЕЗА ОБИЛЬНОЕ СЛЮНООТДЕЛЕНИЕ ЯВЛЯЕТСЯ ПРИЗНАКОМ ФАЗЫ АДАПТАЦИИ**

быстрого торможения

полного раздражения

**раздражения**

частичного торможения

**778. [T002832] ПРИ НАЛИЧИИ СИЛЬНЫХ БОЛЕЙ ПОСЛЕ НАЛОЖЕНИЯ ПРОТЕЗА ПАЦИЕНТУ РЕКОМЕНДУЕТСЯ СЪЕМНЫЙ ПЛАСТИНОЧНЫЙ ПРОТЕЗ**

не снимать до посещения врача

снять и после исчезновения болевых ощущений прийти к врачу

снять и надеть, когда пройдут болевые ощущения

**снять и надеть за 2-4 часа перед посещением врача**

**779. [T002833] ПОСЛЕ ПРОВЕДЕНИЯ ПОСЛЕДНЕЙ КОРРЕКЦИИ СЪЕМНОГО ПРОТЕЗА ПАЦИЕНТУ НЕОБХОДИМО РЕКОМЕНДОВАТЬ ЯВИТЬСЯ В КЛИНИКУ ДЛЯ ДИСПАНСЕРНОГО ОСМОТРА**

**1 раз в полгода**

1 раз в год

1 раз в месяц

по желанию пациента

**780. [T002834] ПРИЧИНЫ ПОЛОМОК БАЗИСОВ СЪЕМНЫХ ПЛАСТИНОЧНЫХ ПРОТЕЗОВ, СВЯЗАННЫЕ С ТЕХНИЧЕСКИМИ ОШИБКАМИ, ЗАКЛЮЧАЮТСЯ В**

неправильном выборе цвета и формы зубов

**нарушении правил изоляции экзостозов, нарушении режима полимеризации, нарушении правил постановки зубов**

неправильном выборе цвета базисной пластмассы

неправильном изготовлении восковых базисов с окклюзионными валиками

**781. [T002835] ПРИЧИНЫ ПОЛОМКИ БАЗИСА СЪЕМНОГО ПЛАСТИНОЧНОГО ПРОТЕЗА, СВЯЗАННЫЕ С НЕБРЕЖНЫМ ОТНОШЕНИЕМ ПАЦИЕНТА К СВОЕМУ ПРОТЕЗУ, ЗАКЛЮЧАЮТСЯ В**

неправильном выборе зубной пасты для чистки протезов

**плохом уходе, плохом хранении, откусывании твЕрдой пищи**

снятии протезов на ночь и хранении их в дистиллированной воде

неправильном выборе зубной щЕтки для чистки протезов

**782. [T002837] ПРИЧИНЫ, ПРИВОДЯЩИЕ К ПОЛОМКЕ БАЗИСА СЪЕМНОГО ПЛАСТИНОЧНОГО ПРОТЕЗА, ЗАКЛЮЧАЮТСЯ В**

**быстром охлаждении кюветы после полимеризации**

получении оттиска силиконовой массой

толстом базисе протеза

получении оттиска альгинатной массой

**783. [T002838] ОБУЧЕНИЕ ПАЦИЕНТОВ ПОЛЬЗОВАНИЮ БЮГЕЛЬНЫМИ ПРОТЕЗАМИ ОСУЩЕСТВЛЯЕТСЯ ПОСЛЕ \_\_\_\_\_ ПРОТЕЗА**

консультации и выбора конструкции

**припасовки и наложения**

припасовки каркаса

проверки конструкции

## **784. [T002839] КОРРЕКЦИЮ БЮГЕЛЬНОГО ПРОТЕЗА НАЧИНАЮТ С**

**выявления жалоб пациента и осмотра слизистой оболочки полости рта**

выявления окклюзионных взаимоотношений артикуляционной бумагой

осмотра слизистой оболочки

выявления причин травмы

## **785. [T002840] К ПРИЧИНАМ, ПРИВОДЯЩИМ К РАЗРУШЕНИЮ ФАРФОРОВОЙ КОРОНКИ, ОТНОСЯТ**

**невыверенные окклюзионные контакты**

чрезмерную конусность культи зуба

слишком большую толщину коронки

чрезмерное укорочение зуба

## **786. [T002841] К НЕСПЕЦИФИЧЕСКИМ ФАКТОРАМ, СПОСОБСТВУЮЩИМ РАЗВИТИЮ АЛЛЕРГИЧЕСКОЙ РЕАКЦИИ ПРИ ИСПОЛЬЗОВАНИИ МЕТАЛЛИЧЕСКОЙ ВКЛАДКИ, ОТНОСЯТ**

олигодинамическое действие

**коррозионные процессы сплавов**

кариозные процессы

тепловой эффект

## **787. [T002844] МЕТАЛЛОКЕРАМИЧЕСКИЕ МОСТОВИДНЫЕ ПРОТЕЗЫ В СРАВНЕНИИ С МЕТАЛЛОПЛАСТМАССОВЫМИ ОБЛАДАЮТ СВОЙСТВАМИ**

выше стираемость, выше цветостойкость

ниже стираемость, ниже цветостойкость

**ниже стираемость, выше цветостойкость**

выше стираемость, ниже цветостойкость



**788. [T002845] МЕТАЛЛОКЕРАМИЧЕСКИЕ МОСТОВИДНЫЕ ПРОТЕЗЫ ПО СРАВНЕНИЮ С ПЯЯННЫМИ МОСТОВИДНЫМИ ПРОТЕЗАМИ С ПЛАСТМАССОВОЙ ОБЛИЦОВКОЙ ОБЛАДАЮТ СВОЙСТВАМИ**

ниже эстетика, выше прочность

ниже эстетика, ниже прочность

выше эстетика, ниже прочность

**выше эстетика, выше прочность**

**789. [T002846] ПРИЧИНОЙ ГИНГИВИТА В ОБЛАСТИ ИСКУССТВЕННЫХ КОРОНОК НА ОПОРНЫХ ЗУБАХ В МОСТОВИДНОМ ПРОТЕЗЕ МОЖЕТ БЫТЬ**

наличие контактного пункта

плотный хват в области шейки зуба

**отсутствие экватора**

хорошо выраженный экватор

**790. [T002847] К СПЛАВАМ, ОБЛАДАЮЩИМ ЛУЧШЕЙ БИОЛОГИЧЕСКОЙ СОВМЕСТИМОСТЬЮ С ТКАНЯМИ ПОЛОСТИ РТА, ОТНОСЯТ**

**содержащие золото**

хромо-никелевые

хромо-кобальтовые

нержавеющую сталь

**791. [T002848] К ВОЗМОЖНЫМ ОСЛОЖНЕНИЯМ ПРИ ПОЛЬЗОВАНИИ МЕТАЛЛОАКРИЛОВЫМИ ЛИТЫМИ МОСТОВИДНЫМИ ПРОТЕЗАМИ ОТНОСЯТ**

повышенное истирание зубов-антагонистов

неприятный запах изо рта

**быстрое истирание облицовки протеза**

появление подвижности зубов-антагонистов

**792. [T002849] К ПРИЧИНАМ СКОЛА КЕРАМИЧЕСКОГО ПОКРЫТИЯ С МЕТАЛЛОКЕРАМИЧЕСКИХ ПРОТЕЗОВ В ПОЛОСТИ РТА ОТНОСЯТ**

неудовлетворительную гигиену полости рта

**невыверенные окклюзионные контакты**

выраженную конусность культи зуба

обширные пломбы на зубах-антагонистах

**793. [T002850] К ВОЗМОЖНЫМ ОСЛОЖНЕНИЯМ ПРИ ПОЛЬЗОВАНИИ МЕТАЛЛОКЕРАМИЧЕСКИМИ МОСТОВИДНЫМИ ПРОТЕЗАМИ ОТНОСЯТ**

**повышенное истирание зубов-антагонистов**

возникновение микротоков в полости рта

быстрое истирание облицовки

изменение цвета облицовки

**794. [T002851] К ВОЗМОЖНЫМ НЕДОСТАТКАМ МОСТОВИДНОГО ПРОТЕЗА ИЗ НЕРЖАВЕЮЩЕЙ СТАЛИ ОТНОСЯТ**

быстрое стирание зубов-антагонистов

низкую жевательную эффективность

появление подвижности зубов-антагонистов

**привкус металла в полости рта**

**795. [T002852] ПРИЧИНОЙ СКОЛА КЕРАМИЧЕСКОЙ ОБЛИЦОВКИ МЕТАЛЛОКЕРАМИЧЕСКОГО МОСТОВИДНОГО ПРОТЕЗА В ПОЛОСТИ РТА МОЖЕТ БЫТЬ**

выраженная конусность культи зуба

**ошибка при обжиге и охлаждении керамической облицовки**

неудовлетворительная гигиена полости рта

наличие искусственных коронок на зубах-антагонистах

**796. [T002853] К ОСЛОЖНЕНИЮ ПРИ ПОЛЬЗОВАНИИ  
МОСТОВИДНЫМИ ПРОТЕЗАМИ ОТНОСИТСЯ**

появление клиновидного дефекта у рядом стоящих зубов

увеличение болевой чувствительности слизистой оболочки протезного ложа

**прикусывание слизистой оболочки щеки в области боковых зубов**

повышение устойчивости пародонта зубов к вертикальной нагрузке

**797. [T002854] К ОСЛОЖНЕНИЮ ПРИ ПОЛЬЗОВАНИИ  
МОСТОВИДНЫМИ ПРОТЕЗАМИ ОТНОСИТСЯ**

**травма слизистой оболочки в области тела мостовидного протеза**

уменьшение болевой чувствительности слизистой оболочки протезного ложа

конвергенция рядом стоящих зубов

повышение устойчивости пародонта зубов к вертикальной нагрузке

**798. [T002855] ПРИЧИНОЙ РАСЦЕМЕНТИРОВКИ  
МЕТАЛЛОКЕРАМИЧЕСКИХ МОСТОВИДНЫХ ПРОТЕЗОВ МОЖЕТ  
БЫТЬ**

некачественное литье

**чрезмерная конусность культей зубов**

наличие съёмного протеза в полости рта

чрезмерное количество обжигов

**799. [T002856] ПЕРВИЧНЫМ ЛЕЧЕБНЫМ МЕРОПРИЯТИЕМ ПРИ  
КРОВОТЕЧЕНИЯХ ЯВЛЯЕТСЯ**

восполнение кровопотери

**остановка кровотечения**

оценка кровопотери

усиление коагулирующих свойств крови

**800. [T002858] ПРЕДПОЧИТАЕМЫМ МЕТОДОМ ЛЕЧЕНИЯ ПРИ ПЕРЕЛОМЕ КОРОНКИ ЗУБА СО ВСКРЫТИЕМ ПОЛОСТИ ЗУБА ПРИ НЕСФОРМИРОВАННОМ КОРНЕ ЯВЛЯЕТСЯ**

непрямое покрытие пульпы

**частичная пульпотомия**

пульпэктомия

девитальная ампутация

**801. [T002862] ДЛЯ ЛЕЧЕНИЯ ОСТРОГО ГЕРПЕТИЧЕСКОГО СТОМАТИТА В ПЕРВЫЕ ДНИ НАЗНАЧАЮТ**

Метронидазол

Флюкостат

**Ацикловир**

масло Шиповника

**802. [T002863] ТЕРАПИЯ КАНДИДОЗНЫХ ПОРАЖЕНИЙ СЛИЗИСТОЙ ОБОЛОЧКИ ПОЛОСТИ РТА ПРЕДУСМАТРИВАЕТ ПРИМЕНЕНИЕ ПРЕПАРАТА**

**Клотримазол**

Индометацин

Валцикловир

Тетрациклин

**803. [T002865] ДЛЯ НЕПРЯМОГО ПОКРЫТИЯ ПУЛЬПЫ У ДЕТЕЙ НЕ ИСПОЛЬЗУЮТ**

твердеющие пасты

композиты световой полимеризации

**нетвердеющие пасты**

стеклоиономерные цементы (СИЦ)

**804. [T002867] ПОСТОЯННАЯ ОБТУРАЦИЯ КОРНЕВОГО КАНАЛА ВО ВРЕМЕННОМ ЗУБЕ НЕ ПРОВОДИТСЯ**

цинкоксидаэвгенольной пастой

кальцийсодержащей пастой

**гуттаперчивыми штифтами**

йодоформной пастой

**805. [T002868] К РЕСТАВРАЦИОННЫМ СТЕКЛОИОНОМЕРНЫМ ЦЕМЕНТАМ (СИЦ) ОТНОСИТСЯ**

**Fiji 9**

Cavalite

Vitrebond

Ultrablend

**806. [T002869] ДЛЯ ЛЕЧЕНИЯ НАЧАЛЬНЫХ ФОРМ КАРИЕСА ВРЕМЕННЫХ ЗУБОВ ПРИМЕНЯЮТ**

**фтористое и азотнокислое серебро**

гемостатики

биологически активные вещества

антисептики

**807. [T002870] ОПТИМАЛЬНАЯ КРАТНОСТЬ ПРОВЕДЕНИЯ АППЛИКАЦИЙ ПРЕПАРАТОВ КАЛЬЦИЯ ДЛЯ РЕМОТЕРАПИИ**

1 раз в год

3-4 раза в год

**не реже 1 раза в день в течение 2-4 недель**

однократно при лечении кариеса

**808. [T002871] МЕТОД ЛЕЧЕНИЯ ПУЛЬПИТА, ПРИ КОТОРОМ УДАЛЯЮТ КОРОНКОВУЮ ПУЛЬПУ С СОХРАНЕНИЕМ КОРНЕВОЙ, НАЗЫВАЕТСЯ**

пульпотомия

прямое покрытие пульпы

непрямое покрытие пульпы

пульпэктомия

**809. [T002872] ПРИ ЗАТРУДНЕННОЙ ИЗОЛЯЦИИ РАБОЧЕГО ПОЛЯ ГЕРМЕТИЗАЦИЯ ФИССУР ПРОВОДИТСЯ**

компомерными герметиками

масляным дентином

композитными герметиками

**стеклоиномерными цементами (СИЦ)**

**810. [T002873] ЛЕЧЕНИЕ КАРИЕСА У ДЕТЕЙ РАННЕГО ВОЗРАСТА СЛЕДУЕТ НАЧИНАТЬ**

после физиологической смены зубов

в возрасте 5 лет

**с момента возникновения**

в возрасте 3 лет

**811. [T002874] ДЛЯ ПРОВЕДЕНИЯ МЕТОДА ИНФИЛЬТРАЦИИ НАЧАЛЬНЫХ ФОРМ КАРИЕСА ПРИМЕНЯЕТСЯ ПРЕПАРАТ**

G-coat

**Icon**

Gaenial bond

Opalustre

**812. [T002875] У ДЕТЕЙ НАИБОЛЕЕ ЭФФЕКТИВНЫМ ДЛЯ ЛЕЧЕНИЯ ВОСПАЛЕНИЯ ПУЛЬПЫ ПОСТОЯННЫХ ОДНОКОРНЕВЫХ ЗУБОВ С НЕПОЛНОСТЬЮ СФОРМИРОВАННОЙ ВЕРХУШКОЙ КОРНЯ ЯВЛЯЕТСЯ МЕТОД**

диатермокоагуляции

глубокой ампутации

прижизненной ампутации коронковой пульпы

девитальной ампутации

**813. [T002876] ТАКТИКА ПРИ СЛУЧАЙНОЙ ПЕРФОРАЦИИ ДНА КАРИОЗНОЙ ПОЛОСТИ ВРЕМЕННОГО МОЛЯРА У РЕБЕНКА 5 ЛЕТ, ИМЕЮЩЕГО НИЗКИЙ УРОВЕНЬ ИНТЕНСИВНОСТИ КАРИЕСА, СОСТОИТ В**

лечении биологическим методом

лечении методом девитальной ампутации

отсроченном пломбировании

лечении методом витальной ампутации

**814. [T002877] МЕТОДОМ ЛЕЧЕНИЯ МОЛЯРОВ, ПРЕДПОЧТИТЕЛЬНЫМ ПРИ ХРОНИЧЕСКОМ ПУЛЬПИТЕ В СТАДИИ ОБОСТРЕНИЯ У РЕБЕНКА 5 ЛЕТ, ЯВЛЯЕТСЯ**

девитальная экстирпация

витальная ампутация коронковой пульпы

биологический

девитальная ампутация

**815. [T002878] НАИБОЛЕЕ ЭФФЕКТИВНОЙ ПРИ ЛЕЧЕНИИ ХРОНИЧЕСКИХ ПЕРИОДОНТИТОВ ПОСТОЯННЫХ ЗУБОВ С НЕЗАКОНЧЕННЫМ РОСТОМ КОРНЕЙ И СОХРАНЕНИЕМ ЗОНЫ РОСТА У ДЕТЕЙ ЯВЛЯЕТСЯ ПАСТА**

эвгеноловая

резорцин-формалиновая

кальцийсодержащая

эндометазоновая

**816. [T002879] ЛУЧШИМ МЕТОДОМ ЛЕЧЕНИЯ ЗУБОСОДЕРЖАЩИХ КИСТ У ДЕТЕЙ ЯВЛЯЕТСЯ**

цистомия с удалением постоянных зубов из полости кисты

**цистомия без удаления постоянных зубов из полости кисты**

пломбирование за верхушку «причинных» зубов

пломбирование зуба с резекцией верхушек корня

**817. [T002880] ВРАЧЕБНАЯ ТАКТИКА ПРИ ПОЛНОМ ВЫВИХЕ ВРЕМЕННОГО ЗУБА**

зуб не реплантируется, если до его смены остаЕтся менее одного года

зуб обязательно должен быть реплантирован

зуб реплантируется, если до его смены остаЕтся более двух лет

**зуб реплантации не подлежит**

**818. [T002881] ЦЕЛЕСООБРАЗНОЕ ЛЕЧЕНИЕ ПОЛНОГО ВЫВИХА ПОСТОЯННОГО РЕЗЦА СО СФОРМИРОВАННЫМ КОРНЕМ ЗАКЛЮЧАЕТСЯ В**

реплантации зуба с предварительным его пломбированием

возмещении дефекта съЕмным протезом

реплантации зуба без пломбирования

имплантации

**819. [T002882] ПРИ ЛЕЧЕНИИ ОСТРОГО ГЕРПЕТИЧЕСКОГО СТОМАТИТА ПРИМЕНЯЮТ АЦИКЛОВИР В ДОЗИРОВКЕ (МГ/КГ МАССЫ ТЕЛА)**

500

200



**820. [T002884] ДЛЯ МЕСТНОГО ПРИМЕНЕНИЯ ПРИ ЛЕЧЕНИИ КАНДИДОЗА ПРИМЕНЯЮТ**

1-2% раствор питьевой соды

инстилляции Интерферона

10-20% раствор питьевой соды

противомикробные мази

**821. [T002885] МЕСТНАЯ ТЕРАПИЯ ЭКЗЕМАТОЗНОГО ХЕЙЛИТА ПРЕДУСМАТРИВАЕТ ПРИМЕНЕНИЕ**

мази Клотримазол

мази Ацикловир

гигиенической губной помады

мази Оксикорт

**822. [T002886] ОСНОВНЫМ МЕТОДОМ ОБЕЗБОЛИВАНИЯ ПРИ УДАЛЕНИИ ВРЕМЕННЫХ ЗУБОВ ВЕРХНЕЙ ЧЕЛЮСТИ ЯВЛЯЕТСЯ АНЕСТЕЗИЯ**

внутрикостная

**инфильтрационная**

инфраорбитальная

туберальная

**823. [T002887] НАИЛУЧШИЙ ЭФФЕКТ ОБЕЗБОЛИВАНИЯ ПРИ УДАЛЕНИИ ПОСТОЯННЫХ МОЛЯРОВ НИЖНЕЙ ЧЕЛЮСТИ У ДЕТЕЙ ДОСТИГАЕТСЯ АНЕСТЕЗИЕЙ**

аппликационной + инфильтрационной

аппликационной + туберальной

**аппликационной + торусальной**

аппликационной + интралигаментарной + друк-анестезией

**824. [Т002888] ЭЛЕКТРООДОНТОДИАГНОСТИКА (ЭОД) ПРИ ХРОНИЧЕСКИХ ПУЛЬПИТАХ ПОСТОЯННЫХ ЗУБОВ СОСТАВЛЯЕТ (МКА)**

20-60

10-20

8-10

2-6

**825. [Т002889] ПРОНИЦАЕМОСТЬ ЭМАЛИ ПОВЫШАЕТСЯ ПОД ДЕЙСТВИЕМ**

ультрафиолетового света

фторидсодержащих зубных паст

глюконата кальция

**углеводистой пищи**

**826. [Т002890] ДЛЯ ЛЕЧЕБНОЙ ПРОКЛАДКИ ПРИ ГЛУБОКОМ КАРИЕСЕ ПРИМЕНЯЮТ**

пасты с антибиотиками

пасты с гормональными препаратами

Форфенан

**прокладки на основе гидроокиси кальция**

**827. [Т002891] ОСНОВОЙ ЛЕЧЕБНЫХ ПРОКЛАДОК ДИКАЛ, КАЛЬЦИ-ПУЛЬП, КАЛЬМЕЦИН ЯВЛЯЕТСЯ**

**гидроокись кальция**

антисептик

Интерферон

антибиотик

**828. [Т002894] ПЛОМБИРОВАНИЕ КАНАЛОВ ВРЕМЕННЫХ РЕЗЦОВ С РАЗРУШЕННОЙ КОРОНКОЙ ЗУБА ПРОИЗВОДЯТ**

пастой из Окиси цинка на масляной основе

серебряным штифтом

фосфат-цементом

Резорцин-формалиновой пастой

**829. [Т002895] МЕДИКАМЕНТОЗНЫМ СРЕДСТВОМ ДЛЯ АНТИСЕПТИЧЕСКОЙ ОБРАБОТКИ КАНАЛОВ У ДЕТЕЙ СТАРШЕ 3 ЛЕТ ЯВЛЯЕТСЯ**

физиологический раствор

раствор Шиллера - Писарева

**Йодиол**

спирт

**830. [Т002896] КАНАЛЫ ВРЕМЕННЫХ СФОРМИРОВАННЫХ РЕЗЦОВ ПРЕДПОЧТИТЕЛЬНЕЕ ПЛОМБИРОВАТЬ**

пастой Каласепт

пастой из Окиси цинка на масляной основе

фосфат-цементом

Резорцин-формалиновой пастой

**831. [Т002897] ГИПОХЛОРИТ НАТРИЯ ДЛЯ ОБРАБОТКИ КАНАЛА ЦЕЛЕСООБРАЗНО ИСПОЛЬЗОВАТЬ В КОНЦЕНТРАЦИИ (%)**

20

0,5-1

10-15

2,5-3

**832. [T002898] ДЛЯ МЕДИКАМЕНТОЗНОЙ ОБРАБОТКИ КОРНЕВОГО КАНАЛА ИСПОЛЬЗУЮТ**

физиологический раствор

**Хлоргексидин**

спирт

Лизетол

**833. [T002901] ПРИ ПОДСЧЕТЕ ИНДЕКСА РМА ДЕСНУ ОКРАШИВАЮТ**

Бриллиантовым зеленым

**раствором Шиллера - Писарева**

Метиленовым синим

Эритрозином

**834. [T002902] РАСТВОРОМ, ПРИМЕНЯЕМЫМ ПРИ ГИПЕРТРОФИЧЕСКОМ ГИНГИВИТЕ ДЛЯ СКЛЕРОЗИРУЮЩЕЙ ТЕРАПИИ, ЯВЛЯЕТСЯ**

3% H<sub>2</sub>O<sub>2</sub>

Йодинол

40% Формалина

**30% Трихлоруксусной кислоты**

**835. [T002903] ДЛЯ ПРОВЕДЕНИЯ ФОРМАЛИНОВОЙ ПРОБЫ ПРИМЕНЯЮТ РАСТВОР (%)**

10

0,5

3

**836. [Т002904] ДЛЯ ОБРАБОТКИ ПАРОДОНТАЛЬНЫХ КАРМАНОВ ПРИ РАЗВИВШЕЙСЯ СТАДИИ ПАРОДОНТИТА ИСПОЛЬЗУЮТ РАСТВОР**

2,5% Йода

40% Формалина

**0,06% Хлоргексидина**

Бриллиантовый зеленый

**837. [Т002905] ПРИ ХРОНИЧЕСКОМ КАТАРАЛЬНОМ ГИНГИВИТЕ ДЛЯ ЛЕЧЕБНЫХ ПОВЯЗОК ПРИМЕНЯЮТ МАЗЬ**

**5% Бутадионовую**

2% Неомициновую

5% Синтомициновую

0,25% Оксолиновую

**838. [Т002906] ДЛЯ ЛЕЧЕНИЯ ПИОДЕРМИИ ПРИМЕНЯЮТ МАЗЬ**

Бутадионовую

Гепариновую

Клотримазол (Канестен)

**Банеоцин**

**839. [Т002907] К ЛЕКАРСТВЕННЫМ СРЕДСТВАМ, НАЗНАЧАЕМЫМ ПРИ ГЕРПАНГИНЕ В ПЕРВЫЕ 2-3 ДНЯ ЗАБОЛЕВАНИЯ, ОТНОСЯТ**

кератопластики

**противовирусные препараты**

антисептики

антибиотики

**840. [T002908] ПРЕПАРАТОМ ДЛЯ ПЕРОРАЛЬНОГО ВВЕДЕНИЯ ПРИ ОСТРОМ ГЕРПЕТИЧЕСКОМ СТОМАТИТЕ ПРИ СРЕДНЕТЯЖЕЛОЙ И ТЯЖЕЛОЙ ФОРМАХ ЗАБОЛЕВАНИЯ В ПЕРИОД ВЫСЫПАНИЙ ЯВЛЯЕТСЯ**

Нистатин

**Ацикловир**

Сульфадиметоксин

Тетрациклин

**841. [T002909] ДЛЯ ЭТИОЛОГИЧЕСКОГО ЛЕЧЕНИЯ ПРИ ОСТРОМ ГЕРПЕТИЧЕСКОМ СТОМАТИТЕ ПРИМЕНЯЮТ**

антисептики

обезболивающие средства

**противовирусные препараты**

протеолитические ферменты

**842. [T002911] ПРИ ЛЕЧЕНИИ ПИОДЕРМИИ ВНУТРЬ НАЗНАЧАЮТ ДЕСЕНСИБИЛИЗИРУЮЩИЕ ПРЕПАРАТЫ, ПОЛИВИТАМИНЫ И**

**сульфаниламиды**

кортикостероиды

противовирусные

противогрибковые

**843. [T002912] ДЛЯ ЛЕЧЕНИЯ КАНДИДОЗА ИСПОЛЬЗУЮТ МАЗЬ**

Гепариновую

**Канестен (Клотримазол)**

Солкосерил

Бонафтоновую

**844. [T002913] К КЕРАТОПЛАСТИЧЕСКИМ СРЕДСТВАМ ОТНОСЯТ**

Неомициновая мазь

Клотримазол

Теброфеновая мазь

**Актовегин, Солкосерил**

**845. [T002914] К ЛЕКАРСТВЕННЫМ СРЕДСТВАМ, ВЫЗЫВАЮЩИМ ХИМИЧЕСКИЕ ОЖОГИ СЛИЗИСТОЙ ОБОЛОЧКИ ПОЛОСТИ РТА, ОТНОСЯТ**

Витаон

**Формалин**

Лизоцим

Каротолин

**846. [T002917] СПОСОБСТВУЕТ ГИПОСЕНСИБИЛИЗАЦИИ И БЫСТРО УЛУЧШАЕТ САМОЧУВСТВИЕ БОЛЬНОГО МНОГОФОРМНОЙ ЭКССУДАТИВНОЙ ЭРИТЕМОЙ**

раствор Натрия салицилата в возрастной дозировке

**внутривенное введение Тиосульфата натрия**

приЕм противовирусных препаратов внутрь и местно

курс антибиотиков широкого спектра действия

**847. [T002918] ПРИ ПИОДЕРМИИ НА КРАСНОЙ КАЙМЕ ГУБ ГНОЙНЫЕ КОРКИ РАЗМЯГЧАЮТ РАСТВОРОМ ПЕРЕКИСИ ВОДОРОДА (%)**

10

3

1

5

**848. [T002919] НЕЙТРАЛИЗАЦИЮ ХИМИЧЕСКИХ КИСЛОТНЫХ ОЖОГОВ ПРОВОДЯТ РАСТВОРОМ НАТРИЯ ГИДРОКАРБОНАТА (%)**

5-10

1-2

20-30

0,5

**849. [T002921] ДЛЯ ОБРАБОТКИ ПОЛОСТИ РТА ПРИ КАНДИДОЗЕ НЕОБХОДИМО**

обезболить, обработать 1–2% р-ром гидрокарбоната натрия, затем кератопластическими средствами

обезболить слизистую оболочку, провести антисептическую обработку и аппликацию маслом шиповника

**удалить верхний рыхлый слой налета, обработать 1–2% раствором гидрокарбоната натрия и затем канестеном или клотримазолом**

обезболить, смазать мазью ацикловир

**850. [T002922] К ЛЕКАРСТВЕННЫМ СРЕДСТВАМ, ВЫЗЫВАЮЩИМ ХИМИЧЕСКИЕ ОЖОГИ, ОТНОСЯТ**

Витаон

Метиленовый синий

Винилин

**Резорцин-формалиновая смесь**

**851. [T002925] ДЛЯ УСКОРЕНИЯ ЗАЖИВЛЕНИЯ ЭЛЕМЕНТОВ ХРОНИЧЕСКОГО РЕЦИДИВИРУЮЩЕГО АФТОЗНОГО СТОМАТИТА ПРИМЕНЯЮТ**

Клотримазол мазь

**Солкосерил дентальную адгезивную пасту**

Тebroфеновую мазь



Флореналевую мазь

**852. [T002926] ДЛЯ ЛЕЧЕНИЯ ОСТРОГО ГЕРПЕТИЧЕСКОГО СТОМАТИТА (ОГС) ПРИМЕНЯЮТ МАЗЬ**

Ацикловир

Бутадионовую

Канестен

Неомициновую

**853. [T002928] ПРИ КАНДИДОЗЕ ВНУТРЬ НАЗНАЧАЮТ ПРЕПАРАТЫ**

гормональные

противовирусные

**противогрибковые**

антибактериальные

**854. [T002929] ДЛЯ АНТИСЕПТИЧЕСКИХ ПОЛОСКАНИЙ ПРИ ХРОНИЧЕСКОМ РЕЦИДИВИРУЮЩЕМ АФТОЗНОМ СТОМАТИТЕ (ХРАС) РЕКОМЕНДУЮТ**

раствор Борной кислоты

растворы антибиотиков

**настои и отвары трав**

раствор Аскорбиновой кислоты

**855. [T002930] ЭТИОТРОПНЫМ СРЕДСТВОМ ЛЕЧЕНИЯ ОСТРОГО ГЕРПЕТИЧЕСКОГО СТОМАТИТА (ОГС) В ПЕРИОД ВЫСЫПАНИЯ ЯВЛЯЮТСЯ СРЕДСТВА**

кератопластические

обезболивающие

жаропонижающие

противовирусные

**856. [T002932] ПРЕПАРАТОМ, ИСПОЛЬЗУЕМЫМ ДЛЯ АППЛИКАЦИОННОЙ АНЕСТЕЗИИ У ДЕТЕЙ, ЯВЛЯЕТСЯ**

Артикаин-форте

Прокаин (Новокаин)

**Лидокаин**

Мепивакаин

**857. [T002934] ЭПИНЕФРИН (АДРЕНАЛИН) В РАСТВОРЕ АНЕСТЕТИКА НЕ РЕКОМЕНДУЕТСЯ ДОБАВЛЯТЬ ПРИ ПРОВЕДЕНИИ АНЕСТЕЗИИ ДЕТЯМ ДО (ЛЕТ)**

5

3

10

7

**858. [T002935] ВЫБОР МЕТОДА ЛЕЧЕНИЯ ПУЛЬПИТА У ДЕТЕЙ ЗАВИСИТ ОТ**

возраста ребенка, наличия сопутствующей соматической патологии

только групповой принадлежности зубов

диагноза заболевания, групповой принадлежности зубов, стадии их развития

стадии развития зубов и их групповой принадлежности

**859. [T002936] ПРИ ВЫБОРЕ ТАКТИКИ ЛЕЧЕНИЯ ВКОЛОЧЕННОГО ВЫВИХА ВРЕМЕННЫХ ЦЕНТРАЛЬНЫХ РЕЗЦОВ НАИБОЛЕЕ ВАЖНЫМ КРИТЕРИЕМ ЯВЛЯЕТСЯ**

результат электроодонтодиагностики (ЭОД)

состояние остальных зубов (распространенность кариеса)

результат рентгенологического исследования

возраст ребенка

**860. [T002937] ПРИ НЕПОЛНОМ ВЫВИХЕ ЗУБОВ 5.1, 6.1 У РЕБЕНКА ШЕСТИ ЛЕТ РЕКОМЕНДУЕТСЯ**

выдвижение в зубной ряд ортодонтическими методами

динамическое наблюдение

проведение репозиции и шинирования

**их удаление**

**861. [T002939] УСТРАНЕНИЕ ДЕЙСТВУЮЩЕЙ ПРИЧИНЫ ПРИ ЛОКАЛЬНОМ ПАРОДОНТИТЕ**

не влияет на течение заболевания

приводит к выздоровлению

приводит к переходу в следующую фазу заболевания

**приводит к стабилизации процесса**

**862. [T002940] ЛЕЧЕНИЕ ХРОНИЧЕСКОГО КАТАРАЛЬНОГО ГИНГИВИТА ВКЛЮЧАЕТ**

обезболивание, снятие зубных отложений, аппликации протеолитическими ферментами, антибактериальные средства

обезболивание, массаж, смазывание десен кератопластическими

**гигиену полости рта, удаление зубных отложений, наложение лечебных повязок**

гигиену полости рта, устранение местных факторов (коррекция уздечек, пластика преддверия полости рта и др.), электрофорез витаминами, все виды массажа

**863. [T002941] ЛЕЧЕНИЕ ГИПЕРТРОФИЧЕСКОГО ГИНГИВИТА ВКЛЮЧАЕТ**

обезболивание, антибактериальные средства, физиотерапию

**гигиену полости рта, удаление зубных отложений, склерозирующие средства, физиотерапию**

гигиену полости рта, устранение местных факторов (коррекция уздечек, пластика преддверия полости рта и др.), электрофорез витаминами, все виды массажа

гигиену полости рта, удаление зубных отложений, наложение лечебных повязок

#### **864. [Т002942] ЛЕЧЕНИЕ АТРОФИЧЕСКОГО ГИНГИВИТА ВКЛЮЧАЕТ**

гигиену полости рта, удаление зубных отложений, наложение лечебных повязок

обезболивание, снятие зубных отложений, аппликации протеолитическими ферментами, антибактериальные средства

гигиену полости рта, удаление зубных отложений, склерозирующие средства, физиотерапию

**гигиену полости рта, устранение местных факторов (коррекция уздечек, пластика преддверия полости рта и др.), электрофорез витаминами, все виды массажа**

#### **865. [Т002943] ЛЕЧЕНИЕ ЯЗВЕННО-НЕКРОТИЧЕСКОГО ГИНГИВИТА ВКЛЮЧАЕТ**

**обезболивание, снятие зубных отложений, аппликации протеолитическими ферментами, антибактериальные средства**

гигиену полости рта, удаление зубных отложений, наложение лечебных повязок

гигиену полости рта, устранение местных факторов (коррекция уздечек, пластика преддверия полости рта и др.), электрофорез витаминами, все виды массажа

гигиену полости рта, обезболивание, массаж

#### **866. [Т002944] В БЛИЖАЙШИЕ ЧАСЫ ПОСЛЕ РАНЕНИЙ ЯЗЫКА, МЯГКОГО НЕБА, ТКАНЕЙ ДНА РТА ОПАСНОСТЬ ДЛЯ ЖИЗНИ РЕБЕНКА ПРЕДСТАВЛЯЕТ**

развитие гнойно-некротического процесса

нарушение приема пищи

**асфиксия**

нарушение речи

**867. [T002945] СРОК, В ТЕЧЕНИЕ КОТОРОГО ПРОИСХОДИТ ПОЛНАЯ КОСТНАЯ РЕГЕНЕРАЦИЯ В ЛУНКЕ ПОСЛЕ УДАЛЕНИЯ ПОСТОЯННОГО ЗУБА У ДЕТЕЙ, СОСТАВЛЯЕТ**

6-8 недель

2-4 недели

4-6 недель

**3-6 месяцев**

**868. [T002946] ЭПИТЕЛИЗАЦИЯ ЭЛЕМЕНТОВ ПРИ ГЕРПАНГИНЕ ПРОИСХОДИТ ЧЕРЕЗ (ДНИ)**

10-12

3-4

1-2

5-6

**869. [T002947] ДЛЯ ЛЕЧЕНИЯ ОСТРОГО ГЕРПЕТИЧЕСКОГО СТОМАТИТА В ПЕРВЫЕ 3 ДНЯ НАЗНАЧАЮТ ПРЕПАРАТЫ**

**противовирусные и обезболивающие**

противогрибковые

антибактериальные

кератопластические

**870. [T002948] НАСИЛЬСТВЕННОЕ ОТТОРЖЕНИЕ НАЛЕТА ПРИ ТЯЖЕЛОЙ ФОРМЕ КАНДИДОЗА МОЖЕТ ПРИВЕСТИ К**

**развитию генерализованной формы**

более быстрому выздоровлению

летальному исходу

отсутствию изменений

### **871. [T002949] ПРИ ПИОДЕРМИИ НА КРАСНОЙ КАЙМЕ И КОЖЕ ГУБ ВЫЯВЛЯЮТ**

уртикарную сыпь, разлитую гиперемию  
прозрачные корочки, фиксированные в центре  
**пустулы, толстые соломенно-желтые корки**  
эрозии, покрытые фибринозным налетом

### **872. [T002950] ТРАВМАТИЧЕСКУЮ ЭРОЗИЮ СЛИЗИСТОЙ НИЖНЕЙ ПОВЕРХНОСТИ КОНЧИКА ЯЗЫКА У ДЕТЕЙ 1-2 МЕСЯЦЕВ ЖИЗНИ ЧАЩЕ ВСЕГО ВЫЗЫВАЮТ**

соски, резиновые рожки на бутылочках  
**преждевременно прорезавшиеся зубы**  
средства гигиены полости рта новорожденных  
кольца для прорезывания зубов

### **873. [T002951] ПРИ АТОПИЧЕСКОМ (ЭКЗЕМАТОЗНОМ) ХЕЙЛИТЕ ЦЕЛЕСООБРАЗНО РЕКОМЕНДОВАТЬ**

**десенсибилизирующую терапию**  
противовирусную терапию  
антибактериальную терапию  
антисептическую обработку

### **874. [T002952] ПРЕКРАТИТЬ РЕЦИДИВЫ ХРОНИЧЕСКОГО РЕЦИДИВИРУЮЩЕГО АФТОЗНОГО СТОМАТИТА И МНОГОФОРМНОЙ ЭКССУДАТИВНОЙ ЭРИТЕМЫ ИЛИ ЗНАЧИТЕЛЬНО СОКРАТИТЬ ЧАСТОТУ РЕЦИДИВОВ И (ИЛИ) ТЯЖЕСТЬ ПОМОГАЕТ**

**устранение хронических очагов инфекции в организме ребенка**  
антисептическое полоскание рта в период между рецидивами  
систематическое применение противовирусных мазей на слизистую оболочку рта  
курсовое лечение поливитаминами 1-2 раза в год

**875. [T002954] ОБРАБОТКА ПОЛОСТИ РТА ПРИ ОСТРОМ ГЕРПЕТИЧЕСКОМ СТОМАТИТЕ НЕОБХОДИМА**

перед едой

**после каждого приема пищи**

каждый час

только перед сном

**876. [T002955] ОБРАБОТКА ПОЛОСТИ РТА ПРИ МОЛОЧНИЦЕ НЕОБХОДИМА**

каждый час

перед едой

**сразу после каждого приема пищи**

только перед сном

**877. [T002957] ОБРАБОТКА ПОЛОСТИ РТА ПРИ ХРОНИЧЕСКОМ РЕЦИДИВИРУЮЩЕМ АФТОЗНОМ СТОМАТИТЕ НЕОБХОДИМА**

каждый час

только перед сном

**после каждого приема пищи**

через день

**878. [T002958] ОБРАБОТКА ПОЛОСТИ РТА ПРИ МНОГОФОРМНОЙ ЭКССУДАТИВНОЙ ЭРИТЕМЕ НЕОБХОДИМА**

только перед сном

через день

**после каждого приема пищи**

перед едой

## **879. [T002959] ПОЛИМОРФИЗМ ВЫСЫПАНИЙ ХАРАКТЕРЕН ДЛЯ**

хронического рецидивирующего афтозного стоматита (ХРАС)

молочницы

острого герпетического стоматита (ОГС)

**многоформной экссудативной эритемы (МЭЭ)**

## **880. [T002960] КЕРАТОПЛАСТИЧЕСКИЕ СРЕДСТВА ПРИ ЛЕЧЕНИИ ОСТРОГО ГЕРПЕТИЧЕСКОГО СТОМАТИТА ЦЕЛЕСООБРАЗНО НАЗНАЧАТЬ В ПЕРИОД**

катаральный

латентный

**угасания**

продромальный

## **881. [T002961] ПАТОГЕНЕТИЧЕСКОЕ ЛЕЧЕНИЕ ГЕРПАНГИНЫ ЯВЛЯЕТСЯ**

**противовирусным**

физиотерапевтическим

кератопластическим

антибактериальным

## **882. [T002962] ПРИ ЛЕЧЕНИИ УШИБА ОДНОКОРНЕВОГО ПОСТОЯННОГО ЗУБА НЕОБХОДИМО**

ограничение жевательной нагрузки

удаление травмированного зуба

**разобщение прикуса в переднем отделе с помощью ортодонтического аппарата, щадящая диета**

шинирование проволочно-композитной шиной на 2-4 недели



### **883. [T002963] ОСТРЫЙ ТОКСИЧЕСКИЙ ПЕРИОДОНТИТ РАЗВИВАЕТСЯ**

при медикаментозной обработке канала 3% Гипохлоритом натрия

при выведении за верхушку пломбировочного материала

**при передозировке и при несвоевременном удалении пульпы после наложения мышьяковистой пасты**

после проведения резорцин-формалинового метода

### **884. [T002964] ПРИ МЕДИКАМЕНТОЗНОМ СТОМАТИТЕ ВОЗМОЖНО ПОЯВЛЕНИЕ НА КОЖЕ ТЕЛА**

пигментных пятен

**уртикарной сыпи**

мелких пузырьковых высыпаний

синюшно-красных пятен округлой формы, с пузырьком или папулой в центре

### **885. [T002966] ОСНОВНЫМ МЕТОДОМ ЛЕЧЕНИЯ ЗУБОВ ПРИ НЕСОВЕРШЕННОМ ДЕНТИНОГЕНЕЗЕ ЯВЛЯЕТСЯ**

пломбирование кариозных полостей

шинирование зубов

восстановление анатомической формы коронки зуба с помощью композитов

**профилактическое, эндодонтическое лечение после завершения формирования корня зуба по показаниям**

### **886. [T002967] МЕТОДИКА ЛЕЧЕНИЯ КАРИЕСА В СТАДИИ МЕЛОВИДНОГО ПЯТНА ПОСТОЯННЫХ ЗУБОВ ЗАКЛЮЧАЕТСЯ В**

импрегнации 30% раствором Нитрата серебра

**аппликации реминерализирующих препаратов**

аппликации раствора Гидрокарбоната натрия

препарировании с последующим пломбированием

**887. [Т002968] ПЛОМБИРОВАНИЕ ПОСТОЯННЫХ РЕЗЦОВ КОМПОЗИЦИОННЫМИ МАТЕРИАЛАМИ ПРИ ГИПОПЛАЗИИ ЗУБОВ МОЖНО ПРОВОДИТЬ РЕБЕНКУ**

старше 12 лет

7-8 лет

сразу после их прорезывания

8-9 лет

**888. [Т002969] ДЛЯ ЛЕЧЕНИЯ НАЧАЛЬНЫХ ФОРМ КАРИЕСА ПОСТОЯННЫХ ЗУБОВ У ДЕТЕЙ ПРИМЕНЯЕТСЯ**

Гипохлорит натрия

раствор Нитрата серебра 30%

раствор Шиллера - Писарева

**Кальций-фосфатный гель**

**889. [Т002970] ДЛЯ ЛЕЧЕБНОЙ ПРОКЛАДКИ ПРИ ГЛУБОКОМ КАРИЕСЕ ПРИМЕНЯЮТ**

пасту с гормональными препаратами

**препараты на основе гидроокиси кальция**

пасту с антибиотиками

резорцин-формалиновая пасту

**890. [Т002971] ПРИ ЛЕЧЕНИИ СРЕДНЕГО КАРИЕСА ВРЕМЕННЫХ МОЛЯРОВ МОЖНО БЕЗ ПРОКЛАДКИ ПРИМЕНЯТЬ**

**стеклоиономерный цемент (СИЦ)**

Силидонт

Силицин

композитные материалы

**891. [T002972] К ПЛОМБИРОВОЧНЫМ МАТЕРИАЛАМ, ПРИМЕНЯЕМЫМ БЕЗ ПРОКЛАДКИ ДЛЯ ЛЕЧЕНИЯ СРЕДНЕГО КАРИЕСА ПОСТОЯННЫХ РЕЗЦОВ С НЕСФОРМИРОВАННЫМИ КОРНЯМИ, ОТНОСЯТ**

амальгаму

композитные материалы

Силицин

**компомеры**

**892. [T002973] ДЛЯ УДАЛЕНИЯ ЗУБА 7.5 РЕКОМЕНДУЕТСЯ ВЗЯТЬ ЩИПЦЫ**

байонетные

**клювовидные несходящиеся**

клювовидные сходящиеся

прямые

**893. [T002974] УДАЛЕНИЕ ВРЕМЕННЫХ ЦЕНТРАЛЬНЫХ РЕЗЦОВ ВЕРХНЕЙ ЧЕЛЮСТИ РЕКОМЕНДУЕТСЯ ПРОИЗВОДИТЬ ЩИПЦАМИ**

клювовидными со сходящимися щечками

**прямыми**

S-образно изогнутыми

штыковидными

**894. [T002975] ДЛЯ УДАЛЕНИЯ ВРЕМЕННЫХ КЛЫКОВ ВЕРХНЕЙ ЧЕЛЮСТИ РЕКОМЕНДУЮТСЯ ЩИПЦЫ**

клювовидные со сходящимися щечками

байонетные

**прямые**

S-образно изогнутые

**895. [T002976] УДАЛЕНИЕ СВЕРХКОМПЛЕКТНОГО ЗУБА, РАСПОЛАГАЮЩЕГОСЯ В ОБЛАСТИ ЗУБОВ 1.1, 2.1 И ОБУСЛОВЛИВАЮЩЕГО НАЛИЧИЕ ДИАСТЕМЫ, СЛЕДУЕТ ПРОИЗВОДИТЬ РЕБЕНКА В ВОЗРАСТЕ (ЛЕТ)**

8-9

5-7

7-8

9-10

**896. [T002977] ДЛЯ УДАЛЕНИЯ ВРЕМЕННОГО ВТОРОГО МОЛЯРА НИЖНЕЙ ЧЕЛЮСТИ РЕКОМЕНДУЮТСЯ ЩИПЦЫ КЛЮВОВИДНЫЕ**

**несходящиеся**

в зависимости от стороны челюсти

изогнутые по плоскости

в зависимости от степени резорбции корней

**897. [T002978] КЮРЕТАЖ ЛУНКИ ПРИ УДАЛЕНИИ ВРЕМЕННОГО ЗУБА**

проводится при наличии воспаления в периапикальных тканях

проводится при удалении по поводу вколоченного вывиха

проводится

**не проводится**

**898. [T002979] ДЛЯ УДАЛЕНИЯ ВРЕМЕННЫХ ЗУБОВ СПЕЦИАЛЬНЫЕ НАБОРЫ ЩИПЦОВ**

**существуют**

существуют только для нижней челюсти

не существуют

существуют только для верхней челюсти

## **899. [T002980] ПРАВИЛА НАЛОЖЕНИЯ ЩИПЦОВ ПРИ УДАЛЕНИИ ВРЕМЕННЫХ И ПОСТОЯННЫХ ЗУБОВ**

**отличаются**

отличаются при удалении на верхней челюсти; не отличаются - на нижней

отличаются при удалении на нижней челюсти; не отличаются - на верхней

не отличаются

## **900. [T002982] ЭТАПЫ УДАЛЕНИЯ ВРЕМЕННОГО ЗУБА И ПОСТОЯННОГО**

различны только на верхней челюсти

одинаковы

**различны**

различны только на нижней челюсти

## **901. [T002983] ПРИ НАЛИЧИИ СВИЩА НА ДЕСНЕ ПРИ ХРОНИЧЕСКОМ ГРАНУЛИРУЮЩЕМ ПЕРИОДОНТИТЕ ПО ОТНОШЕНИЮ К ПРИЧИННОМУ ВРЕМЕННОМУ ЗУБУ ПОКАЗАНО**

эндодонтическое лечение без выведения материала за верхушку с последующей пластикой свищевого хода

эндодонтическое лечение с выведением материала за верхушку

**удаление зуба**

эндодонтическое лечение без выведения материала за верхушку

## **902. [T002984] ПРЯМЫЕ ЩИПЦЫ ИСПОЛЬЗУЮТ ДЛЯ УДАЛЕНИЯ**

временных моляров нижней челюсти

временных моляров верхней челюсти

**клыков верхней челюсти**

постоянных моляров верхней челюсти

**903. [T002985] КЛЮВОВИДНЫЕ ЩИПЦЫ ИСПОЛЬЗУЮТ ДЛЯ УДАЛЕНИЯ**

**боковых временных резцов нижней челюсти**

центральных временных резцов верхней челюсти

клыков верхней челюсти

временных моляров верхней челюсти

**904. [T002986] ЗУБЫ 5.1, 6.1 ПРИ ПОЛНОМ ВКОЛОЧЕННОМ ВЫВИХЕ У РЕБЕНКА ТРЕХ ЛЕТ РЕКОМЕНДУЕТСЯ**

оставить под наблюдением

провести эндодонтическое лечение

провести репозицию

**удалить**

**905. [T002987] ЗУБ 6.1 У РЕБЕНКА ПЯТИ ЛЕТ ПРИ ПЕРЕЛОМЕ КОРНЯ РЕКОМЕНДУЕТСЯ**

провести эндодонтическое лечение

оставить под наблюдением

сохранить, используя штифт

**удалить**

**906. [T002988] ПРИ МНОЖЕСТВЕННОМ ВЫВИХЕ ВРЕМЕННЫХ ЗУБОВ С ПЕРЕЛОМОМ АЛЬВЕОЛЯРНОГО ОТРОСТКА РЕКОМЕНДУЕТСЯ ИСПОЛЬЗОВАТЬ ШИНУ**

проволочную с зацепными петлями

гладкую шину-скобу

пластмассовую назубную

**пластмассовую зубнаддесневую**

**907. [T002989] ПРИ ОСТРОМ ГНОЙНОМ ПЕРИОСТИТЕ ПРИЧИННЫЙ  
ВРЕМЕННЫЙ МНОГОКОРНЕВОЙ ЗУБ СЛЕДУЕТ**

удалить

удалить по показаниям

трепанировать и пломбировать

пломбировать и произвести резекцию верхушки корня

**908. [T002990] ПРИ ОСТРОМ ГНОЙНОМ ПЕРИОСТИТЕ ПРИЧИННЫЙ  
ВРЕМЕННЫЙ ОДНОКОРНЕВОЙ ЗУБ СЛЕДУЕТ**

трепанировать и пломбировать

удалить по показаниям

удалить

пломбировать и произвести резекцию верхушки корня

**909. [T002992] СТЕКЛОИОНОМЕРНЫЕ ЦЕМЕНТЫ ИСПОЛЬЗУЮТ ПРИ  
ЛЕЧЕНИИ СРЕДНЕГО КАРИЕСА ЗУБОВ**

только постоянных несформированных

**всех молочных и постоянных**

только молочных несформированных

только молочных сформированных

**910. [T002993] ПРИ ЛЕЧЕНИИ СРЕДНЕГО КАРИЕСА ВРЕМЕННЫХ  
РЕЗЦОВ И КЛЫКОВ МОЖНО БЕЗ ПРОКЛАДКИ ПРИМЕНЯТЬ**

**стеклоиономерные цементы**

композитные материалы

Силицин

амальгаму

### **911. [Т002994] ЗУБ 5.1 У РЕБЕНКА ТРЕХ ЛЕТ ПРИ ПЕРЕЛОМЕ НА УРОВНЕ ШЕЙКИ ЗУБА РЕКОМЕНДУЕТСЯ**

сохранить, используя культевую штифтовую вкладку

удалить

оставить под наблюдением

**сохранить, проведя эндодонтическое лечение**

### **912. [Т002995] ПОКАЗАНИЕМ К МЕТОДУ ДЕВИТАЛЬНОЙ АМПУТАЦИИ ЯВЛЯЮТСЯ ВСЕ ФОРМЫ ПУЛЬПИТА В МОЛЯРАХ**

**временных независимо от стадии развития и в несформированных постоянных**

несформированных постоянных

временных независимо от стадии развития корня

сформированных постоянных

### **913. [Т002996] ПОКАЗАНИЕМ К ЛЕЧЕНИЮ ПУЛЬПИТА МЕТОДОМ ВИТАЛЬНОЙ АМПУТАЦИИ ЯВЛЯЕТСЯ**

пульпит во временных молярах независимо от стадии формирования корня

перелом коронки зуба с обнажением пульпы спустя 48 часов после травмы

**перелом коронки зуба с обнажением пульпы в первые 48 часов после травмы**

хронический гангренозный пульпит в постоянном однокорневом зубе с несформированным корнем

### **914. [Т002998] МЕТОДОМ ВЫСОКОЙ АМПУТАЦИИ ПРОВОДЯТ ЛЕЧЕНИЕ**

всех форм пульпита во временных молярах независимо от стадии формирования корня

хронического фиброзного пульпита в постоянных несформированных однокорневых зубах

**при переломе коронки с обнажением пульпы в постоянных несформированных резцах спустя 48 часов после травмы**

всех форм пульпита в несформированных постоянных молярах



**915. [Т003000] КАНАЛЫ ВРЕМЕННЫХ СФОРМИРОВАННЫХ  
ОДНОКОРНЕВЫХ ЗУБОВ ПРИ ПУЛЬПИТЕ ПРЕДПОЧТИТЕЛЬНЕЕ  
ПЛОМБИРОВАТЬ**

гуттаперчевыми штифтами

фосфат-цементом

**пастой из окиси цинка на масляной основе**

серебряными штифтами

**916. [Т003002] ПРИ ХРОНИЧЕСКОМ ГРАНУЛИРУЮЩЕМ  
ПЕРИОДОНТИТЕ СФОРМИРОВАННОГО ОДНОКОРНЕВОГО ЗУБА СО  
СВИЩЕМ В ПЕРВОЕ ПОСЕЩЕНИЕ ПОСЛЕ ЭНДОДОНТИЧЕСКОЙ  
ОБРАБОТКИ СЛЕДУЕТ**

направить на физиотерапию

наложить временную пломбу (повязку)

**запломбировать канал**

оставить зуб открытым

**917. [Т003003] ПРИ ХРОНИЧЕСКОМ ГРАНУЛИРУЮЩЕМ  
ПЕРИОДОНТИТЕ ПОСТОЯННОГО ОДНОКОРНЕВОГО  
НЕСФОРМИРОВАННОГО ЗУБА ПОСЛЕ УДАЛЕНИЯ ГРАНУЛЯЦИИ В  
ЭТО ЖЕ ПОСЕЩЕНИЕ ПРОВОДЯТ**

**пломбирование канала пастой**

противовоспалительную терапию

удаление зуба

физиотерапевтические процедуры

**918. [Т003004] РАЦИОНАЛЬНАЯ ТАКТИКА ПРИ ХРОНИЧЕСКОМ  
ПЕРИОДОНТИТЕ ВРЕМЕННЫХ ЗУБОВ У РЕБЕНКА, СТРАДАЮЩЕГО  
ПИЕЛОНЕФРИТОМ, ВКЛЮЧАЕТ**

пломбирование каналов пастой на основе гидроокиси кальция

пломбирование каналов резорцин-формалиновой пастой

пломбирование каналов пастой на масляной основе

удаление зуба

**919. [T003005] ПРИ ЛЕЧЕНИИ ХРОНИЧЕСКОГО ПЕРИОДОНТИТА ПОСТОЯННОГО ОДНОКОРНЕВОГО ЗУБА СО СФОРМИРОВАННЫМ КОРНЕМ ВНЕ ОБОСТРЕНИЯ РЕКОМЕНДУЕТСЯ**

удалить распад из канала, оставить турунду с антисептиком

в первое посещение обработать настойкой йода переходную складку и соседние зубы, обработать кариозную полость, раскрыть полость зуба, оставить зуб открытым

раскрыть полость зуба, удалить распад из канала, назначить теплые ротовые ванночки

**вскрыть полость зуба, раскрыть ее, удалить распавшуюся коронковую и корневую пульпу, промыть антисептиками канал, раскрыть верхушку корня, запломбировать канал**

**920. [T003006] ПРИ ЛЕЧЕНИИ ВКОЛОЧЕННОГО ВЫВИХА ПОСТОЯННЫХ СФОРМИРОВАННЫХ РЕЗЦОВ НЕОБХОДИМО ПРОВЕСТИ**

вытяжение зуба с помощью ортодонтических аппаратов

репозицию

**репозицию и ширинование зуба на 3-4 недели**

только динамическое наблюдение

**921. [T003007] ПРИ ПЕРЕЛОМЕ КОРОНКИ НЕСФОРМИРОВАННОГО ЗУБА С ОБНАЖЕНИЕМ ПУЛЬПЫ В ПЕРВЫЕ 6 ЧАСОВ РЕКОМЕНДУЮТ**

витальную ампутацию

высокую ампутацию

закрытие линии перелома фтор-цементом

**биологический метод лечения пульпита с одновременной защитой зуба ортодонтической коронкой**

**922. [T003008] ПРИ ПЕРЕЛОМЕ КОРОНКИ С ОБНАЖЕНИЕМ ПУЛЬПЫ ПОСТОЯННОГО СФОРМИРОВАННОГО ЗУБА В ПЕРВЫЕ 6 ЧАСОВ НЕОБХОДИМО ПРОВЕСТИ**

витальную ампутацию

высокую ампутацию пульпы

биологический метод с одновременной защитой зуба ортодонтической коронкой

**экстирпацию пульпы**

**923. [T003009] ПРИ ЛЕЧЕНИИ ВКОЛОЧЕННОГО ВЫВИХА ПОСТОЯННЫХ НЕСФОРМИРОВАННЫХ РЕЗЦОВ В ПЕРВЫЕ 2 ДНЯ ПОСЛЕ ТРАВМЫ НЕОБХОДИМО РЕКОМЕНДОВАТЬ**

**щадящий режим питания, противовоспалительную терапию, динамическое наблюдение**

вытяжение зуба с помощью ортодонтических аппаратов

репозицию зуба и шинирование на 3-4 недели

эндодонтическое лечение

**924. [T003010] ПРИ ПОЛНОМ ВЫВИХЕ ЗУБА 1.1 В РЕЗУЛЬТАТЕ УЛИЧНОЙ ТРАВМЫ У РЕБЕНКА 10 ЛЕТ РЕКОМЕНДУЕТСЯ**

**реплантация зуба с предварительной его трепанацией, депульпированием и пломбированием**

реплантация зуба без пломбирования

устранение дефекта съёмным протезом

устранение дефекта имплантатом

**925. [T003011] ЗУБ 6.1 У РЕБЕНКА ТРЕХ ЛЕТ ПРИ ПЕРЕЛОМЕ КОРОНКИ СО ВСКРЫТИЕМ ПОЛОСТИ ЗУБА РЕКОМЕНДУЕТСЯ**

сохранить, используя штифт

удалить

**сохранить, проведя эндодонтическое лечение**

сохранить, восстановив коронку культевой вкладкой

**926. [Т003012] РАЦИОНАЛЬНЫМ МЕТОДОМ ЛЕЧЕНИЯ ГИПОПЛАЗИИ ТВЕРДЫХ ТКАНЕЙ ПОСТОЯННЫХ ФРОНТАЛЬНЫХ ЗУБОВ У РЕБЕНКА 8 ЛЕТ НАЗЫВАЮТ**

пломбирование композитными материалами

**пломбирование стеклоиономерными цементами с последующим восстановлением стандартными защитными коронками**

динамическое наблюдение

протезирование фарфоровыми коронками

**927. [Т003014] МЕТОД «СЕРЕБРЕНИЯ» ПРИМЕНЯЮТ ПРИ ЛЕЧЕНИИ**

хронического фиброзного пульпита

начальных форм кариеса постоянных зубов

**начальных форм кариеса временных зубов**

хронического гранулирующего периодонтита

**928. [Т003016] ЧАСТОТА РЕЦИДИВОВ ВЫСЫПАНИЙ ПРИ РЕЦИДИВИРУЮЩЕМ ГЕРПЕТИЧЕСКОМ СТОМАТИТЕ ОБЪЯСНЯЕТСЯ**

возрастом ребенка

конституцией ребенка

**снижением иммунитета**

временем года

**929. [Т003017] НЕКРОЗЫ СЛИЗИСТОЙ ОБОЛОЧКИ ПОЛОСТИ РТА НАБЛЮДАЮТСЯ ПРИ СИСТЕМНЫХ ЗАБОЛЕВАНИЯХ**

центральной нервной системы

почек

**крови и кроветворных органов**

хронических заболеваниях желудочно-кишечного тракта

### **930. [Т003018] К ОСЛОЖНЕНИЯМ ПОСЛЕ ОПЕРАЦИИ УДАЛЕНИЯ ЗУБА У ДЕТЕЙ ОТНОСИТСЯ**

травма зачатка

**альвеолит**

перелом корня зуба

вывих височно-нижнечелюстного сустава

### **931. [Т003019] НАИБОЛЕЕ ЧАСТЫМ ИСТОЧНИКОМ ИНФЕКЦИИ ПРИ ОСТРОМ ПЕРИОСТИТЕ ЧЕЛЮСТНЫХ КОСТЕЙ У ДЕТЕЙ ЯВЛЯЮТСЯ ЗУБЫ**

1.2, 1.1, 2.1, 2.2

4.1, 4.2, 3.1, 3.2

**4.6, 8.5, 8.4, 7.4, 7.5, 3.6**

1.6, 5.5, 5.4, 6.4, 6.5, 2.6

### **932. [Т003020] У ДЕТЕЙ 2-3 ЛЕТ СРЕДИ УКАЗАННЫХ ПРИЧИН ОСТРЫХ ЛИМФАДЕНИТОВ ЧЕЛЮСТНО-ЛИЦЕВОЙ ОБЛАСТИ ПРЕОБЛАДАЕТ ИНФЕКЦИЯ**

одонтогенная

посттравматическая

**стоматогенная**

специфическая

### **933. [Т003021] НАИБОЛЕЕ ЧАСТЫМ ИСТОЧНИКОМ ИНФЕКЦИИ ПРИ ОСТРОМ ПЕРИОСТИТЕ ЧЕЛЮСТНЫХ КОСТЕЙ В ДЕТСКОМ ВОЗРАСТЕ ЯВЛЯЮТСЯ**

ОРВИ и детские инфекционные заболевания

ЛОР-органы

**зубы 4.6, 8.5, 8.4, 7.4, 7.5, 3.6**

зубы 1.6, 5.5, 5.4, 6.4, 6.5, 2.6

**934. [T003022] НАИБОЛЕЕ ЧАСТЫМИ ИСТОЧНИКАМИ ИНФЕКЦИИ ПРИ ОСТРОМ ОДОНТОГЕННОМ ПЕРИОСТИТЕ ЧЕЛЮСТНЫХ КОСТЕЙ У ДЕТЕЙ ЯВЛЯЮТСЯ ЗУБЫ**

1.2, 1.1, 2.1, 2.2

4.2, 4.1, 3.1, 3.2

1.6, 5.5, 5.4, 6.4, 6.5, 2.6

4.6, 8.5, 8.4, 7.4, 7.5, 3.6

**935. [T003023] ВО ВРЕМЕННОМ ПРИКУСЕ ПРИ ЛЕЧЕНИИ ВЫВИХОВ ЗУБОВ РЕКОМЕНДУЕТСЯ ИСПОЛЬЗОВАТЬ ШИНУ ПЛАСТМАССОВУЮ**

Вебера

назубную

зубонаддесневую

Ванкевич

**936. [T003024] КОРРЕКЦИЮ РУБЦОВЫХ ДЕФОРМАЦИЙ МЯГКИХ ТКАНЕЙ, ВЫЗЫВАЮЩИХ ФУНКЦИОНАЛЬНЫЕ НАРУШЕНИЯ, ОСУЩЕСТВЛЯЮТ**

через 8-10 месяцев после заживления раны

после окончания формирования и роста тканей

сразу после обнаружения

через 5 лет после травмы

**937. [T003025] КРИТЕРИЕМ ЭФФЕКТИВНОСТИ ЛЕЧЕНИЯ ПУЛЬПИТА В ПОСТОЯННЫХ НЕСФОРМИРОВАННЫХ ЗУБАХ ЯВЛЯЕТСЯ**

трехмерная obturation корневого канала

апексификация

апексогенез

формирование дентинного мостика

**938. [T003026] ОКОНЧАНИЕ ФОРМИРОВАНИЯ КОРНЯ ПОСЛЕ ЛЕЧЕНИЯ ПУЛЬПИТА МЕТОДОМ ВИТАЛЬНОЙ АМПУТАЦИИ ПО СРАВНЕНИЮ С СИММЕТРИЧНЫМ ЗУБОМ**

будет проходить быстрее

будет проходить медленнее

прекратится

будет проходить одновременно со здоровым симметричным зубом

**939. [T003027] ЭФФЕКТИВНОСТЬ ЛЕЧЕНИЯ ПУЛЬПИТА НЕСФОРМИРОВАННЫХ ЗУБОВ АМПУТАЦИОННЫМ МЕТОДОМ КОНТРОЛИРУЮТ РЕНТГЕНОЛОГИЧЕСКИ**

через 3-6 месяцев, а затем не реже 1 раза в год до завершения формирования корня

однократно после завершения лечения

через 3 недели, а затем не реже 1 раза в год до завершения формирования корня

однократно через 1 год после лечения

**940. [T003028] ПРИ ХРОНИЧЕСКОМ ПЕРИОДОНТИТЕ ВРЕМЕННОГО ЗУБА В ПОСТОЯННЫХ ЗУБАХ МОЖЕТ ВОЗНИКНУТЬ**

местная гипоплазия эмали

системная гипоплазия эмали

несовершенный амелогенез

несовершенный одонтогенез

**941. [T003029] ОСНОВНЫМ КРИТЕРИЕМ ЭФФЕКТИВНОСТИ ЛЕЧЕНИЯ ПЕРИОДОНТИТА ПОСТОЯННЫХ ЗУБОВ ЯВЛЯЕТСЯ**

восстановление структуры костной ткани на рентгенограмме (апексофикация)

отсутствие рецидивов воспаления

отсутствие свища на десне

отсутствие боли при накусывании

**942. [Т003030] ПРИ ЛЕЧЕНИИ ВКОЛОЧЕННОГО ВЫВИХА ВРЕМЕННЫХ НЕСФОРМИРОВАННЫХ РЕЗЦОВ НЕОБХОДИМО РЕКОМЕНДОВАТЬ**

репозицию

удаление зуба

вытяжение зуба с помощью ортодонтических аппаратов

**щадящую диету, противовоспалительное лечение, динамическое наблюдение, удаление при нарастании воспаления**

**943. [Т003031] ПРИ ЛЕЧЕНИИ УШИБА ОДНОКОРНЕВОГО ВРЕМЕННОГО ЗУБА НЕОБХОДИМО РЕКОМЕНДОВАТЬ**

удаление травмированного зуба

**сошлифовывание зубов-антагонистов, щадящую диету**

эндодонтическое лечение

шинирование зуба

**944. [Т003032] ТАКТИКА ВРАЧА ПРИ НЕПОЛНОМ ВЫВИХЕ ВРЕМЕННОГО ЗУБА СО СМЕЩЕНИЕМ ВКЛЮЧАЕТ**

репозицию

**удаление зуба**

эндодонтическое лечение

динамическое наблюдение за зубом

**945. [Т003034] ДИСПАНСЕРНАЯ ГРУППА ДЕТЕЙ РАННЕГО ВОЗРАСТА ВКЛЮЧАЕТ ДЕТЕЙ (ЛЕТ)**

**до 3**

с 6 до 8

с 3 до 5

до 5



## **946. [T003035] ВТОРАЯ ДИСПАНСЕРНАЯ ГРУППА ДЕТЕЙ ВКЛЮЧАЕТ ДЕТЕЙ**

не нуждающиеся в стоматологической помощи

**практически здоровых, имеющих хроническое заболевание, не сказывающееся на функции жизненно важных органов**

с хроническими заболеваниями

здоровых

## **947. [T003036] ПЕРВЫЙ УРОВЕНЬ УЧАСТИЯ МЕДИЦИНСКИХ УЧРЕЖДЕНИЙ В ДИСПАНСЕРИЗАЦИИ ВКЛЮЧАЕТ**

отделения челюстно-лицевой хирургии

детские стоматологические поликлиники

стоматологические отделения лечебно-профилактических учреждений

**стоматологические кабинеты школ**

## **948. [T003037] ТРЕТЬЯ ДИСПАНСЕРНАЯ ГРУППА ДЕТЕЙ ВКЛЮЧАЕТ ДЕТЕЙ**

инвалидов

**с хроническими заболеваниями**

практически здоровых, имеющих хроническое заболевание, не сказывающееся на функции жизненно важных органов

здоровых

## **949. [T003038] ЗАДАЧА ВРАЧА ПРИ ДИСПАНСЕРИЗАЦИИ ДЕТЕЙ ДО 1 ГОДА В I ДИСПАНСЕРНОЙ ГРУППЕ СОСТОИТ В**

**предупреждении возникновения факторов риска**

повышении уровня здоровья

назначении коррегирующих (лечебных) мероприятий

устранении факторов риска

**950. [Т003039] ЭНДОГЕННУЮ ПРОФИЛАКТИКУ КАРИЕСА ВРЕМЕННЫХ ЗУБОВ НАИБОЛЕЕ ЦЕЛЕСООБРАЗНО ПРОВОДИТЬ В**

первое полугодие первого года жизни

второе полугодие первого года жизни

третий год жизни

**антенатальный период**

**951. [Т003040] ДЛЯ ПРОФИЛАКТИКИ КАНДИДОЗА НИСТАТИН НАЗНАЧАЮТ ПРИ ЛЕЧЕНИИ**

анальгетиками

антигистаминными препаратами

противовирусными препаратами

**антибиотиками**

**952. [Т003042] РЕБЕНКУ С III СТЕПЕНЬЮ АКТИВНОСТИ КАРИЕСА В ГИГИЕНИЧЕСКИХ ЦЕЛЯХ НАЗНАЧАЮТСЯ**

лечебно-профилактические зубные пасты, содержащие экстракты лечебных трав

гигиенические зубные пасты и эликсиры

гигиенические зубные эликсиры

**лечебно-профилактические зубные пасты, содержащие соединения фтора**

**953. [Т003045] В ЦЕЛЯХ ПРОФИЛАКТИКИ КАРИЕСА У ДЕТЕЙ СЛЕДУЕТ ОГРАНИЧИТЬ В РАЦИОНЕ ПИТАНИЯ**

кисломолочные продукты

сыры

зелень, овощи

**мясные консервы**

**954. [Т003046] В ЦЕЛЯХ ПРОФИЛАКТИКИ КАРИЕСА У ДЕТЕЙ СЛЕДУЕТ ОГРАНИЧИТЬ В РАЦИОНЕ ПИТАНИЯ**

мясо

овощи

**конфеты**

творог

**955. [Т003047] ГИГИЕНИЧЕСКОЕ ОБУЧЕНИЕ РЕБЕНКА НЕОБХОДИМО НАЧИНАТЬ**

**с 1 года**

в период прорезывания первых временных зубов

у первоклассников

в период прорезывания первых постоянных зубов

**956. [Т003049] ПРОНИЦАЕМОСТЬ ЭМАЛИ ПОНИЖАЕТСЯ ПОД ДЕЙСТВИЕМ**

углеводистой пищи

ультрафиолетового облучения

цитрусовых

**глюконата кальция**

**957. [Т003050] ДЛЯ ПРОФИЛАКТИЧЕСКОЙ ОБРАБОТКИ ЭМАЛИ ПРОРЕЗАВШИХСЯ ПОСТОЯННЫХ ЗУБОВ У КАРИЕСОВОСПРИИМЧИВЫХ ДЕТЕЙ ПРИМЕНЯЮТ**

2% раствор Пищевой соды

**гель GC Tooth Mousse**

Йодид калия

30% раствор Нитрата серебра

**958. [T003052] ЧАЩЕ ПОРАЖАЮТСЯ СИСТЕМНОЙ ГИПОПЛАЗИЕЙ ЭМАЛИ**

первые моляры и фронтальные зубы

фронтальные зубы

все группы зубов

резцы и вторые моляры

**959. [T003053] К КЛИНИЧЕСКИМ ПРОЯВЛЕНИЯМ ФЛЮОРОЗА ОТНОСЯТ**

слущивание эмали с обнажением дентина на всех зубах

меловидные пятна в пришеечной области зубов разного срока минерализации

**белые пятна и крапинки на поверхности эмали на зубах разного периода минерализации**

борозды, параллельные режущему краю

**960. [T003054] ПРИ МЕСТНОЙ ГИПОПЛАЗИИ ЭМАЛИ БОЛЬНОЙ ЖАЛУЕТСЯ НА**

подвижность зубов

**косметический недостаток**

боли от горячего раздражителя

ночные боли

**961. [T003055] К КЛИНИЧЕСКОЙ ХАРАКТЕРИСТИКЕ ЭМАЛИ ЗУБОВ ПРИ НАСЛЕДСТВЕННОМ НЕСОВЕРШЕННОМ АМЕЛОГЕНЕЗЕ ОТНОСЯТ**

меловидные пятна в пришеечной области зубов разного срока минерализации

**слущивание эмали с обнажением дентина на всех зубах**

пигментированное пятно и углубление в эмали одного зуба

стирание твердых тканей до шейки без вскрытия полости зуба

## **962. [Т003056] К КЛИНИЧЕСКИМ ХАРАКТЕРИСТИКАМ ЭМАЛИ ЗУБОВ ПРИ МЕСТНОЙ ГИПОПЛАЗИИ ОТНОСЯТ**

**пигментированное пятно и углубление в эмали одного зуба**

слущивание эмали с обнажением дентина на всех зубах

белые пятна и крапинки на поверхности эмали на зубах разного периода минерализации

стирание твердых тканей до шейки без вскрытия полости зуба

## **963. [Т003057] К КЛИНИЧЕСКИМ ХАРАКТЕРИСТИКАМ ЭМАЛИ ЗУБОВ ПРИ ПЯТНИСТОЙ ФОРМЕ ФЛЮОРОЗА ОТНОСЯТ**

меловидные пятна в пришеечной области зубов разного срока минерализации

симметричные пятна и дефекты на коронках зубов одного периода минерализации

окрашивание коронок зубов в желтый цвет

**изменения цвета эмали зубов разного периода минерализации в различных участках коронки зуба**

## **964. [Т003058] К КЛИНИЧЕСКИМ ХАРАКТЕРИСТИКАМ ЭМАЛИ ПРИ ТЕТРАЦИКЛИНОВЫХ ЗУБАХ ОТНОСЯТ**

стирание твердых тканей до шейки без вскрытия полости зуба

симметричные пятна и дефекты на коронках зубов одного периода минерализации

меловидные пятна в пришеечной области зубов разного срока минерализации

**окрашивание коронок зубов в желтый цвет**

## **965. [Т003059] НА РЕНТГЕНОГРАММЕ ПРИ НЕСОВЕРШЕННОМ ДЕНТИНОГЕНЕЗЕ ВЫЯВЛЯЮТ**

**облитерацию корневых каналов и полости зубов вскоре после прорезывания зуба**

корни зубов нормальной длины

широкий просвет корневого канала

расширение периодонтальной щели у верхушки корня

**966. [T003060] К ПРИЧИННЫМ НЕБЛАГОПРИЯТНЫМ ФАКТОРАМ РАЗВИТИЯ НЕСОВЕРШЕННОГО ОДОНТОГЕНЕЗА (ДИСПЛАЗИИ КАПДЕПОНА) ОТНОСЯТ**

вколоченный вывих молочных зубов

хронический периодонтит молочного зуба

заболевания, нарушающие минеральный обмен в период формирования эмали

**передачу патологии твердых тканей по наследству**

**967. [T003061] К ПРИЧИННЫМ НЕБЛАГОПРИЯТНЫМ ФАКТОРАМ РАЗВИТИЯ ФЛЮОРОЗА ОТНОСЯТ**

передачу патологии твердых тканей по наследству

заболевания, нарушающие минеральный обмен в период формирования эмали

**интоксикацию фтором**

хронический периодонтит молочного зуба

**968. [T003063] К ЗАБОЛЕВАНИЯМ, ЯВЛЯЮЩИМСЯ НАСЛЕДСТВЕННЫМИ, ОТНОСЯТ**

системную гипоплазию

местную гипоплазию

**несовершенный амелогенез**

тетрациклиновые зубы

**969. [T003064] БАЗАЛЬНАЯ ДУГА ПРЕДСТАВЛЯЕТ СОБОЙ КРИВУЮ, ПРОХОДЯЩУЮ ПО**

**проекции вершечек корней зубов**

режущему краю фронтальных зубов

жевательной поверхности зубов

ребню альвеолярных отростков

**970. [T003065] ОСНОВНЫМ МЕТОДОМ ОБСЛЕДОВАНИЯ БОЛЬНОГО В ОРТОПЕДИЧЕСКОЙ СТОМАТОЛОГИИ ЯВЛЯЕТСЯ**

клинический

географический

рентгенологический

биометрический

**971. [T003066] В ЦЕНТРАЛЬНОЙ ОККЛЮЗИИ СУСТАВНАЯ ГОЛОВКА НАХОДИТСЯ ПО ОТНОШЕНИЮ К СКАТУ СУСТАВНОГО БУГОРКА**

на вершине

**у основания**

на середине

на любом участке

**972. [T003067] ПРИ МАКСИМАЛЬНОМ ОТКРЫВАНИИ РТА СУСТАВНЫЕ ГОЛОВКИ НИЖНЕЙ ЧЕЛЮСТИ УСТАНАВЛИВАЮТСЯ ОТНОСИТЕЛЬНО СКАТА СУСТАВНОГО БУГОРКА**

в нижней трети

у основания

на середине

**у вершины**

**973. [T003068] ВИД СООТНОШЕНИЯ ЗУБОВ ВЕРХНЕЙ И НИЖНЕЙ ЧЕЛЮСТЕЙ В ЦЕНТРАЛЬНОЙ ОККЛЮЗИИ ПРЕДСТАВЛЯЕТ СОБОЙ**

артикуляцию

окклюзию

межальвеолярную высоту

**прикус**

**974. [Т003069] КЛАССИФИКАЦИЯ ДЕФЕКТОВ ЗУБНЫХ РЯДОВ ПО Е.И. ГАВРИЛОВУ ВКЛЮЧАЕТ КЛАССОВ**

3

4

2

6

**975. [Т003070] В СОСТОЯНИИ ОТНОСИТЕЛЬНОГО ФИЗИОЛОГИЧЕСКОГО ПОКОЯ ЗУБНЫЕ РЯДЫ В НОРМЕ**

разобщены на 2-4 мм

сомкнуты

разобщены на 5-7 мм

разобщены на 0,5-1 мм

**976. [Т003071] НАИБОЛЕЕ ОБЪЕКТИВНЫМ МЕТОДОМ ОПРЕДЕЛЕНИЯ ВЫСОТЫ НИЖНЕГО ОТДЕЛА ЛИЦА ЯВЛЯЕТСЯ**

анатоμο-физиологический

гнатологический

антропометрический

анатомический

**977. [Т003072] ЦЕНТРАЛЬНАЯ ОККЛЮЗИЯ ОПРЕДЕЛЯЕТСЯ ПРИЗНАКАМИ**

лицевым, глотательным, зубным

лицевым, суставным, мышечным

**зубным, суставным, мышечным**

язычным, мышечным, глотательным



**978. [T003073] ДЛЯ ПРЕДОТВРАЩЕНИЯ ДЕФОРМАЦИИ ВОСКОВОГО БАЗИСА С ОККЛЮЗИОННЫМИ ВАЛИКАМИ ЕГО УКРЕПЛЯЮТ**

быстродействующей пластмассой

**металлической проволокой**

увеличением толщины базиса

гипсовым блоком

**979. [T003074] ВОСКОВУЮ КОНСТРУКЦИЮ ДЛЯ ОПРЕДЕЛЕНИЯ ЦЕНТРАЛЬНОЙ ОККЛЮЗИИ ИЗГОТАВЛИВАЮТ ИЗ ВОСКА**

моделировочного

липкого

бюгельного

**базисного**

**980. [T003075] ПРИ НАЛИЧИИ ТРЕХ ПАР ЗУБОВ-АНТАГОНИСТОВ В КАЖДОЙ ФУНКЦИОНАЛЬНО-ОРИЕНТИРОВАННОЙ ГРУППЕ (ПРИ ОТСУТСТВИИ СНИЖЕНИЯ ВЫСОТЫ НИЖНЕГО ОТДЕЛА ЛИЦА) ОПРЕДЕЛЯЮТ**

высоту нижнего отдела лица

**центральную окклюзию**

центральное соотношение челюстей

межальвеолярное расстояние

**981. [T003076] ДЛЯ ДИФФЕРЕНЦИАЦИИ КОМПЕНСИРОВАННОЙ ФОРМЫ ПАТОЛОГИЧЕСКОЙ СТИРАЕМОСТИ ТВЕРДЫХ ТКАНЕЙ ЗУБОВ ОТ ДЕКОМПЕНСИРОВАННОЙ НЕОБХОДИМО**

**измерить разницу между верхним и нижним отделом лица при физиологическом покое и в центральной окклюзии**

провести рентгенологическое исследование зубов

провести реопарадонтотографию

**982. [T003077] В БОКОВЫХ ОККЛЮЗИЯХ НА РАБОЧЕЙ СТОРОНЕ В НОРМЕ МОЖЕТ БЫТЬ КОНТАКТ**

щЕчных бугров жевательных зубов (и) или контакт клыков

резцов и щЕчных бугров премоляров

резцов

дистальных бугров вторых моляров

**983. [T003078] УГОЛ ТРАНСВЕРЗАЛЬНОГО СУСТАВНОГО ПУТИ (УГОЛ БЕННЕТТА) В СРЕДНЕМ РАВЕН (В ГРАДУСАХ)**

26

17

60

33

**984. [T003079] УГОЛ ТРАНСВЕРЗАЛЬНОГО РЕЗЦОВОГО ПУТИ (ГОТИЧЕСКИЙ УГОЛ) РАВЕН (В ГРАДУСАХ)**

40-60

80-90

17-33

100-110

**985. [T003080] НАИБОЛЕЕ ИНФОРМАТИВНЫМ МЕТОДОМ РЕНТГЕНОЛОГИЧЕСКОГО ОБСЛЕДОВАНИЯ ДЛЯ ОЦЕНКИ СОСТОЯНИЯ ПЕРИАПИКАЛЬНЫХ ТКАНЕЙ ЗУБОВ ВЕРХНЕЙ И НИЖНЕЙ ЧЕЛЮСТИ ЯВЛЯЕТСЯ**

дентальная рентгенография

телерентгенография

**ортопантомография**

панорамная рентгенография

**986. [Т003081] НАИБОЛЕЕ ИНФОРМАТИВНЫМ МЕТОДОМ РЕНТГЕНОЛОГИЧЕСКОГО ОБСЛЕДОВАНИЯ ДЛЯ ОЦЕНКИ КАЧЕСТВА ПЛОМБИРОВАНИЯ КОРНЕВЫХ КАНАЛОВ ЗУБОВ ВЕРХНЕЙ И НИЖНЕЙ ЧЕЛЮСТИ ЯВЛЯЕТСЯ**

телерентгенография

дентальная рентгенография

панорамная рентгенография

ортопантомография

**987. [Т003082] ОККЛЮЗИОГРАММА ПРИМЕНЯЕТСЯ ДЛЯ ОПРЕДЕЛЕНИЯ**

степени подвижности зубов

**ОККЛЮЗИОННЫХ КОНТАКТОВ**

выносливости тканей пародонта

окклюзионной высоты

**988. [Т003083] КЛАССИФИКАЦИЯ ДЕФЕКТОВ ЗУБНЫХ РЯДОВ ПО КЕННЕДИ ВКЛЮЧАЕТ КЛАССОВ**

3

4

5

2

**989. [Т003084] ВТОРОЙ ТИП БЕЗЗУБОЙ ВЕРХНЕЙ ЧЕЛЮСТИ ПО КЛАССИФИКАЦИИ ШРЕДЕРА ХАРАКТЕРИЗУЕТСЯ**

хорошо выраженной альвеолярной частью в переднем отделе и резко атрофичной в боковом отделе

**средней степенью атрофии альвеолярного отростка, средней глубиной нЕба**

высоким альвеолярным отростком, хорошо выраженными альвеолярными буграми, глубоким нЕбом

полным отсутствием альвеолярного отростка, резким уменьшением размеров тела челюсти и альвеолярных бугров, плоским нЕбом

### **990. [Т003085] ТРЕТИЙ ТИП БЕЗЗУБОЙ НИЖНЕЙ ЧЕЛЮСТИ ПО КЛАССИФИКАЦИИ КЕЛЛЕРА ХАРАКТЕРИЗУЕТСЯ**

незначительной равномерной атрофией альвеолярной части

полной атрофией альвеолярной части

**хорошо выраженной альвеолярной частью в переднем отделе и резко атрофированной в боковом отделе**

резко атрофированной альвеолярной частью в переднем отделе и хорошо выраженной в боковом отделе

### **991. [Т003087] КЛАССИФИКАЦИЯ СУПЛИ ПРЕДЛОЖЕНА ДЛЯ**

форм скатов альвеолярных гребней

типов слизистой оболочки

функциональных оттисков

слепочных материалов

### **992. [Т003088] ОККЛЮЗИЯ ПРЕДСТАВЛЯЕТ СОБОЙ ЧАСТНЫЙ СЛУЧАЙ АРТИКУЛЯЦИИ, ХАРАКТЕРИЗУЮЩИЙСЯ**

широким открыванием рта

**смыканием зубов**

всеми перемещениями нижней челюсти

разобщением зубных рядов

### **993. [Т003089] ПРИ ВНЕШНЕМ ОСМОТРЕ БОЛЬНЫХ С ДЕКОМПЕНСИРОВАННОЙ ФОРМОЙ ПОВЫШЕННОЙ СТЕРТОСТИ ЗУБОВ ВЫЯВЛЯЕТСЯ**

«птичье» лицо

гиперемия кожных покровов

углубление носогубных складок, старческое выражение лица

асимметрия лица

**994. [T003090] ДЛЯ ВЫЯВЛЕНИЯ СУПЕРКОНТАКТОВ В ЗАДНЕМ КОНТАКТНОМ ПОЛОЖЕНИИ НИЖНЮЮ ЧЕЛЮСТЬ СМЕЩАЮТ**

в переднюю окклюзию

в левую боковую окклюзию

**дистально**

в правую боковую окклюзию

**995. [T003091] ОТСУТСТВИЕ СНИЖЕНИЯ ВЫСОТЫ НИЖНЕЙ ТРЕТИ ЛИЦА ПРИ КОМПЕНСИРОВАННОЙ ФОРМЕ ПАТОЛОГИЧЕСКОЙ СТИРАЕМОСТИ ЗУБОВ ОБУСЛОВЛЕНО**

смещением нижней челюсти

**гипертрофией альвеолярного отростка челюстей**

изменением взаимоотношений элементов височно-нижнечелюстного сустава

выдвижением зубов

**996. [T003092] ПРИ ПРЯМОМ ВИДЕ ПРИКУСА ВСТРЕЧАЕТСЯ ФОРМА ПАТОЛОГИЧЕСКОЙ СТИРАЕМОСТИ**

**горизонтальная**

смешанная

вертикальная

компенсированная

**997. [T003093] ФОРМОЙ ПАТОЛОГИЧЕСКОЙ СТИРАЕМОСТИ ТВЕРДЫХ ТКАНЕЙ ЗУБОВ, ПРИ КОТОРОЙ ПОРАЖЕНЫ ВЕСТИБУЛЯРНАЯ И/ИЛИ ОРАЛЬНАЯ ПОВЕРХНОСТИ ЗУБОВ, ЯВЛЯЕТСЯ**

горизонтальная

декомпенсированная

компенсированная

**вертикальная**

**998. [Т003094] ФОРМОЙ ПОВЫШЕННОЙ СТИРАЕМОСТИ ТВЕРДЫХ ТКАНЕЙ ЗУБОВ, КОТОРАЯ ХАРАКТЕРИЗУЕТСЯ ОТСУТСТВИЕМ СНИЖЕНИЯ ВЫСОТЫ НИЖНЕЙ ТРЕТИ ЛИЦА, ЯВЛЯЕТСЯ**

вертикальная

горизонтальная

**компенсированная**

чрезмерная

**999. [Т003096] В.А. ПОНОМАРЕВА ВЫДЕЛЯЕТ КОЛИЧЕСТВО ФОРМ ЗУБОЧЕЛЮСТНЫХ ДЕФОРМАЦИЙ**

2

4

5

3

**1000. [Т003097] ОТНОШЕНИЕ МЕЖДУ ЭКСТРА- И ИНТРААЛЬВЕОЛЯРНОЙ ЧАСТЯМИ ЗУБА ОСТАЕТСЯ НЕИЗМЕННЫМ ПРИ ФОРМЕ \_\_\_\_\_ ФЕНОМЕНА ПОПОВА**

I

III

II, 1 группа

II, 2 группа

**1001. [Т003098] НАЛИЧИЕ РАЗНОРОДНЫХ МЕТАЛЛИЧЕСКИХ СПЛАВОВ В ПОЛОСТИ РТА ЯВЛЯЕТСЯ ПРИЧИНОЙ**

пародонтоза

артрита височно-нижнечелюстного сустава (ВНЧС)

пародонтита

**гальванизма**

**1002. [Т003099] ДЕФЕКТ ЗУБНОГО РЯДА В ОБЛАСТИ ПЕРЕДНЕЙ ГРУППЫ ЗУБОВ ОПРЕДЕЛЯЮТ КАК**

IV класс по классификации Кеннеди

III тип по классификации Шредера

I класс по классификации Келлера

III класс по классификации Кеннеди

**1003. [Т003100] НОРМАЛЬНЫЕ ПОКАЗАТЕЛИ МИКРОТОКОВ ПОЛОСТИ РТА СОСТАВЛЯЮТ (МКА)**

1-3

3-7

2-6

2-5

**1004. [Т003101] ПРИ ОСМОТРЕ СЛИЗИСТОЙ ОБОЛОЧКИ ПРОТЕЗНОГО ЛОЖА ОЧАГОВАЯ ГИПЕРЕМИЯ СВИДЕТЕЛЬСТВУЕТ О ГЕНЕЗЕ**

соматическом

**механическом**

токсическом

аллергическом

**1005. [Т003102] НАИБОЛЕЕ БЛАГОПРИЯТНОЙ ФОРМОЙ ВЕСТИБУЛЯРНОГО СКАТА АЛЬВЕОЛЯРНОГО ОТРОСТКА НА ВЕРХНЕЙ ЧЕЛЮСТИ ЯВЛЯЕТСЯ**

**отвесная**

отлогая

умеренно выраженная

грибовидная

**1006. [T003103] СРЕДНЕЕ ЗНАЧЕНИЕ МЕЖДУ ВЫСОТОЙ НИЖНЕГО ОТДЕЛА ЛИЦА В ЦЕНТРАЛЬНОЙ ОККЛЮЗИИ И В ПОЛОЖЕНИИ ОТНОСИТЕЛЬНО ФИЗИОЛОГИЧЕСКОГО ПОКОЯ ПРИ ОРТОГНАТИЧЕСКОМ ПРИКУСЕ СОСТАВЛЯЕТ (ММ)**

5-6

2-4

1

10

**1007. [T003104] К ФУНКЦИОНАЛЬНЫМ ИЗМЕНЕНИЯ ВИСОЧНО-НИЖНЕЧЕЛЮСТНОГО СУСТАВА ПОСЛЕ ПОЛНОЙ УТРАТЫ ЗУБОВ ОТНОСЯТ**

атрофию суставного бугорка

**смещение суставной головки нижней челюсти кзади и вверх**

истончение внутрисуставного диска

уплощение суставной ямки

**1008. [T003105] МЕТОДОМ РЕНТГЕНОДИАГНОСТИКИ ДЛЯ ВЫЯВЛЕНИЯ ПОЛОЖЕНИЯ ВЕРХНЕЙ ЧЕЛЮСТИ ПО ОТНОШЕНИЮ К ОСНОВАНИЮ ЧЕРЕПА ЯВЛЯЕТСЯ**

ортопантомография

**телерентгенография**

панорамная рентгенография

дентальная рентгенография



**1009. [T003106] МЕТОД ИЗМЕРЕНИЯ ВЫНОСЛИВОСТИ ПАРОДОНТА К НАГРУЗКЕ НАЗЫВАЕТСЯ**

электромиография

миотонометрия

**гнатодинамометрия**

реопародонтография

**1010. [T003107] МЕТОД ИЗМЕРЕНИЯ ТОНУСА ЖЕВАТЕЛЬНЫХ МЫШЦ НАЗЫВАЕТСЯ**

реопародонтография

электромиография

гнатодинамометрия

**миотонометрия**

**1011. [T003108] ГРАФИЧЕСКИЙ МЕТОД РЕГИСТРАЦИИ ЖЕВАТЕЛЬНЫХ ДВИЖЕНИЙ НИЖНЕЙ ЧЕЛЮСТИ НАЗЫВАЕТСЯ**

**мастикациография**

миотонометрия

одонтопародонтограмма

реопародонтография

**1012. [T003109] ПОКАЗАТЕЛИ РАЗНОСТИ ЭЛЕКТРОХИМИЧЕСКИХ ПОТЕНЦИАЛОВ В ПОЛОСТИ РТА В НОРМЕ СОСТАВЛЯЮТ (МВ)**

110-120

130-150

90-100

**до 60**

### **1013. [Т003110] ГНАТОДИНАМОМЕТРИЯ ИССЛЕДУЕТ**

**силу жевательного давления и выносливость пародонта к нагрузке**

движения нижней челюсти

выносливость пародонта к нагрузке

биопотенциалы жевательных мышц

### **1014. [Т003111] КОЭФФИЦИЕНТЫ ВЫНОСЛИВОСТИ ПАРОДОНТА ЗУБОВ, ПРЕДЛОЖЕННЫЕ В.Ю. КУРЛЯНДСКИМ, ПОЛУЧЕНЫ НА ОСНОВАНИИ ДАННЫХ ИССЛЕДОВАНИЙ**

**гнатодинамометрии**

жевательных проб

анатомических особенностей строения зубов

подвижности зубов

### **1015. [Т003112] АППАРАТ, ВОСПРОИЗВОДЯЩИЙ ДВИЖЕНИЯ НИЖНЕЙ ЧЕЛЮСТИ, ПРЕДСТАВЛЯЕТ СОБОЙ**

миограф

**артикулятор**

параллеломер

гнатодинамометр

### **1016. [Т003113] ГАЛЬВАНОЗ ВОЗНИКАЕТ ПРИ ОРТОПЕДИЧЕСКОМ ЛЕЧЕНИИ С ИСПОЛЬЗОВАНИЕМ СПЛАВОВ**

**разнородных**

серебряно-палладиевых

на основе золота

кобальт-хромовых

**1017. [T003114] ОДОНТОПАРОДОНТОГРАММА СОДЕРЖИТ  
ИНФОРМАЦИЮ О СОСТОЯНИИ**

жевательных мышц

слизистой оболочки полости рта

капилляров десны

**костной ткани пародонта**

**1018. [T003115] ОДНОСТОРОННИЙ ДИСТАЛЬНО НЕОГРАНИЧЕННЫЙ  
(КОНЦЕВОЙ) ДЕФЕКТ ЗУБНОГО РЯДА ПО КЛАССИФИКАЦИИ  
КЕННЕДИ ОТНОСИТСЯ К КЛАССУ**

4

1

3

2

**1019. [T003116] ТОПОГРАФИЯ СЛИЗИСТОЙ ОБОЛОЧКИ  
ПЕРИФЕРИЧЕСКОЙ ФИБРОЗНОЙ ЗОНЫ ПОДАТЛИВОСТИ ПО ЛЮНДУ**

дистальная треть твердого нЕба

срединная часть твердого нЕба

переходная складка

**альвеолярный отросток**

**1020. [T003117] ПРИ ПОТЕРЕ БОКОВЫХ ЗУБОВ ВО ФРОНТАЛЬНОМ  
ОТДЕЛЕ МОЖЕТ ВОЗНИКАТЬ**

отсутствие всяких изменений

атрофический блок

**отражЕнный травматический узел**

прямой травматический узел

**1021. [T003119] АЛЛЕРГИЧЕСКИЕ РЕАКЦИИ В ИСТОРИИ БОЛЕЗНИ  
УКАЗЫВАЮТСЯ В ГРАФЕ**

перенесенные и сопутствующие заболевания

жалобы больного

внешний осмотр

развитие настоящего заболевания

**1022. [T003120] ВРЕМЯ И ПРИЧИНЫ ПОТЕРИ ИЛИ ОТСУТСТВИЯ ЗУБОВ  
В ИСТОРИИ БОЛЕЗНИ УКАЗЫВАЕТСЯ В ГРАФЕ**

перенесенные и сопутствующие заболевания

жалобы больного

внешний осмотр

развитие настоящего заболевания

**1023. [T003121] ЛОКАЛИЗАЦИЮ АССИМЕТРИИ ЛИЦА В ИСТОРИИ  
БОЛЕЗНИ УКАЗЫВАЮТ В ГРАФЕ**

**внешний осмотр**

жалобы больного

развитие настоящего заболевания

перенесенные и сопутствующие заболевания

**1024. [T003122] К ПАТОЛОГИЧЕСКОМУ ВИДУ ПРИКУСА ОТНОСИТСЯ**

ортогнатический

бипрогнатический

**глубокий**

прямой

**1025. [T003123] ДОПОЛНИТЕЛЬНЫМ МЕТОДОМ ИССЛЕДОВАНИЯ В КЛИНИКЕ ОРТОПЕДИЧЕСКОЙ СТОМАТОЛОГИИ ЯВЛЯЕТСЯ**

осмотр

пальпация

опрос

**рентгенография**

**1026. [T003124] ЛАТИНСКОЕ НАЗВАНИЕ ЩЕЧНОЙ МЫШЦЫ**

orbicularis oris

**buccalis**

temporalis

masseter

**1027. [T003125] ЛАТИНСКОЕ НАЗВАНИЕ КРУГОВОЙ МЫШЦЫ РТА**

**orbicularis oris**

masseter

temporalis

buccalis

**1028. [T003126] ЛАТИНСКОЕ НАЗВАНИЕ СОБСТВЕННО ЖЕВАТЕЛЬНОЙ МЫШЦЫ**

buccalis

orbicularis oris

temporalis

**masseter**

**1029. [T003127] ЛАТИНСКОЕ НАЗВАНИЕ ВИСОЧНОЙ МЫШЦЫ**

**temporalis**

buccalis

orbicularis oris

masseter

**1030. [T003128] ЛАТИНСКОЕ НАЗВАНИЕ НАРУЖНОЙ КРЫЛОВИДНОЙ МЫШЦЫ**

**pterygoideus lateralis**

masseter

pterygoideus medialis

temporalis

**1031. [T003129] СМЕЩЕНИЕ НИЖНЕЙ ЧЕЛЮСТИ В СТОРОНУ ОСУЩЕСТВЛЯЕТСЯ МЫШЦЕЙ**

челюстно-подъязычной

подбородочно-подъязычной

височной

**латеральной крыловидной**

**1032. [T003130] В ПОДНЯТИИ НИЖНЕЙ ЧЕЛЮСТИ УЧАСТВУЕТ МЫШЦА**

подбородочно-подъязычная

челюстно-подъязычная

**собственно жевательная**

латеральная крыловидная

**1033. [T003131] В ОПУСКАНИИ НИЖНЕЙ ЧЕЛЮСТИ УЧАСТВУЕТ МЫШЦА**

**подбородочно-подъязычная**

латеральная крыловидная

медиальная крыловидная

височная

**1034. [T003132] ЗУБНАЯ ФОРМУЛА ЗУБА 3.7 ОБОЗНАЧАЕТ**

**второй моляр нижней челюсти слева**

первый моляр верхней челюсти справа

центральный резец нижней челюсти слева

клык нижней челюсти справа

**1035. [T003133] ЗУБНАЯ ФОРМУЛА ЗУБА 1.1 ОБОЗНАЧАЕТ**

**центральный резец верхней челюсти справа**

центральный резец нижней челюсти слева

первый моляр верхней челюсти справа

первый премоляр нижней челюсти справа

**1036. [T003134] ЗУБНАЯ ФОРМУЛА ЗУБА 2.3 ОБОЗНАЧАЕТ**

**клык верхней челюсти слева**

первый премоляр нижней челюсти слева

центральный резец верхней челюсти слева

клык нижней челюсти справа

**1037. [T003135] ЗУБНАЯ ФОРМУЛА ЗУБА 4.3 ОБОЗНАЧАЕТ**

первый моляр нижней челюсти справа

второй моляр нижней челюсти слева

клык нижней челюсти слева

**клык нижней челюсти справа**

**1038. [T003136] ПРОМЕЖУТОК МЕЖДУ ЦЕНТРАЛЬНЫМИ РЕЗЦАМИ НАЗЫВАЕТСЯ**

трема

щелевидный промежуток

**диастема**

межзубное пространство

**1039. [T003137] ПРОМЕЖУТОК МЕЖДУ ЗУБАМИ, КРОМЕ ЦЕНТРАЛЬНЫХ РЕЗЦОВ НАЗЫВАЕТСЯ**

диастема

щелевидный промежуток

межзубное пространство

**трема**

**1040. [T003138] ЕСЛИ ВО ВРЕМЯ ОСМОТРА ПОЛОСТИ РТА ПАЦИЕНТА ВОЗНИКЛО ПОДОЗРЕНИЕ НА НАЛИЧИЕ У НЕГО ВИЧ-ИНФЕКЦИИ, ВРАЧ ДОЛЖЕН**

**закончить осмотр, направить пациента на анализ крови**

отказать больному в оказании стоматологической помощи

сказать больному о своем подозрении

продолжить осмотр и начать лечение стоматологического заболевания

**1041. [T003139] ЛАТИНСКОЕ НАЗВАНИЕ ВНУТРЕННЕЙ КРЫЛОВИДНОЙ МЫШЦЫ**

**pterygoideus medialis**



masseter

pterygoideus lateralis

temporalis

**1042. [T003140] ЛАТИНСКОЕ НАЗВАНИЕ ДВУБРЮШНОЙ МЫШЦЫ**

temporalis

**digastricus**

pterygoideus lateralis

pterygoideus medialis

**1043. [T003141] ЛАТИНСКОЕ НАЗВАНИЕ ЧЕЛЮСТНО-ПОДЪЯЗЫЧНОЙ МЫШЦЫ**

geniohyoideus

digastricus

**mylohyoideus**

genioglossus

**1044. [T003142] ЗУБНАЯ ФОРМУЛА ЗУБА 2.1 ОБОЗНАЧАЕТ ЦЕНТРАЛЬНЫЙ РЕЗЕЦ ЧЕЛЮСТИ**

верхней справа

**верхней слева**

нижней слева

нижней справа

**1045. [T003143] ЗУБНАЯ ФОРМУЛА ЗУБА 1.6 ОБОЗНАЧАЕТ**

**первый моляр верхней челюсти справа**

второй моляр нижней челюсти слева

центральный резец верхней челюсти слева

первый премоляр нижней челюсти справа

**1046. [Т003144] ЗУБНАЯ ФОРМУЛА ЗУБА 3.5 ОБОЗНАЧАЕТ**

**второй премоляр нижней челюсти слева**

второй моляр нижней челюсти слева

первый премоляр нижней челюсти справа

центральный резец верхней челюсти справа

**1047. [Т003145] ОБСЛЕДОВАНИЕ ЗУБОВ В ПОЛОСТИ РТА НАЧИНАЮТ С  
МОЛЯРОВ \_\_\_\_\_ И ЗАКАНЧИВАЮТ МОЛЯРАМИ**

---

**правых верхних; нижними правыми**

левых нижних; левыми верхними

правых нижних; правыми верхними

левых верхних; нижними левыми

**1048. [Т003146] СТЕПЕНЬ АТРОФИИ КОСТНОЙ ТКАНИ ЛУНКИ ЗУБА  
ОПРЕДЕЛЯЮТ**

пинцетом

пальпаторно

**пародонтальным зондом**

шпателем

**1049. [Т003149] ИЗМЕРЕНИЕ ВЫНОСЛИВОСТИ ПАРОДОНТА К  
ВЕРТИКАЛЬНОЙ НАГРУЗКЕ НАЗЫВАЕТСЯ**

**гнатодинамометрия**

миотонометрия

реопародонтография

электромиография

**1050. [T003150] ИЗМЕРЕНИЕ ТОНУСА ЖЕВАТЕЛЬНЫХ МЫШЦ (В ГРАММАХ) НАЗЫВАЕТСЯ**

реопародонтография

электромиография

мастикациография

**миотонометрия**

**1051. [T003151] МЕТОД ФУНКЦИОНАЛЬНОГО ИССЛЕДОВАНИЯ МЫШЕЧНОЙ СИСТЕМЫ НА ОСНОВЕ ГРАФИЧЕСКОЙ РЕГИСТРАЦИИ БИОПОТЕНЦИАЛОВ МЫШЦ НАЗЫВАЕТСЯ**

**электромиография**

реопародонтография

миотонометрия

мастикациография

**1052. [T003152] ЗАПИСЬ ЖЕВАТЕЛЬНЫХ ДВИЖЕНИЙ НИЖНЕЙ ЧЕЛЮСТИ ПРИ РАЗЖЕВЫВАНИИ ЛЕСНОГО ОРЕХА МАССОЙ 0,8 Г НАЗЫВАЕТСЯ**

реопародонтография

электромиография

**мастикациография**

миотонометрия

**1053. [T003153] ИССЛЕДОВАНИЕ КРОВООБРАЩЕНИЯ В ПУЛЬПЕ ЗУБЕ НАЗЫВАЕТСЯ**

**реодонтография**

реоартрография

реопародонтография

миотонометрия

**1054. [Т003154] РЕАКЦИЯ ЗУБА НА ТЕМПЕРАТУРНЫЕ РАЗДРАЖИТЕЛИ  
НАЗЫВАЕТСЯ**

реодонтография

**термодиагностика**

реопародонтография

электроодонтодиагностика

**1055. [Т003155] ОПРЕДЕЛЕНИЕ ФУНКЦИОНАЛЬНОГО СОСТОЯНИЯ  
ПУЛЬПЫ ЗУБА НАЗЫВАЕТСЯ**

термодиагностика

реопародонтография

реодонтография

**электроодонтодиагностика**

**1056. [Т003156] ПЕРВАЯ СТЕПЕНЬ ПОДВИЖНОСТИ ЗУБА ПО ЭНТИНУ  
ОПРЕДЕЛЯЕТСЯ В НАПРАВЛЕНИИ**

вертикальном

мезио-дистальном

круговом

**вестибуло-оральном**

**1057. [Т003157] ВТОРАЯ СТЕПЕНЬ ПОДВИЖНОСТИ ЗУБА ПО ЭНТИНУ  
ОПРЕДЕЛЯЕТСЯ В НАПРАВЛЕНИИ**

вестибуло-оральном

вертикальном

**вестибуло-оральном и мезио-дистальном**

круговом

**1058. [Т003158] СХЕМА, ОТОБРАЖАЮЩАЯ СОСТОЯНИЕ ОПОРНО-УДЕРЖИВАЮЩЕГО АППАРАТА ЗУБОВ ВЕРХНЕЙ И НИЖНЕЙ ЧЕЛЮСТЕЙ, НАЗЫВАЕТСЯ**

одонтопародонтограмма

гнатодинамометрия

мастикациография

реопародонтограмма

**1059. [Т003159] ДВИЖЕНИЯ ГОЛОВОК НИЖНЕЙ ЧЕЛЮСТИ ИЗУЧАЮТ С ПОМОЩЬЮ**

томограммы ВНЧС

**рентгенокинематографии**

реопародонтографии

реоартрографии

**1060. [Т003160] ВВЕДЕНИЕ КОНТРАСТНОГО ВЕЩЕСТВА В СУСТАВНУЮ ЩЕЛЬ С ПОСЛЕДУЮЩЕЙ РЕНТГЕНОГРАФИЕЙ НАЗЫВАЕТСЯ**

реодонтография

**артрография**

рентгенокинематография

реопародонтографии

**1061. [Т003161] МЕТОД ОПРЕДЕЛЕНИЯ ЭЛЕКТРИЧЕСКОГО ТОКА В ПОЛОСТИ РТА НАЗЫВАЕТСЯ**

электроодонтометрия

**гальванометрия**

реодентография

артрография

**1062. [Т003162] ПО ДАННЫМ ЭЛЕКТРООДОНТОМЕТРИИ ПОРОГ ВОЗБУЖДЕНИЯ ИНТАКТНЫХ ЗУБОВ РАВЕН (МКА)**

20-40

60-90

**2-6**

40-60

**1063. [Т003163] ПО ДАННЫМ ЭЛЕКТРООДОНТОМЕТРИИ ПОРОГ ВОЗБУЖДЕНИЯ ПРИ ФИБРОЗНОМ ВОСПАЛЕНИИ ПУЛЬПЫ РАВЕН (МКА)**

**20-40**

2-6

40-60

60-90

**1064. [Т003164] ПОДВИЖНОСТЬ ЗУБА ОПРЕДЕЛЯЮТ**

гладилкой

**пинцетом**

экскаватором

элеватором

**1065. [Т003165] СЛЕДСТВИЕМ КАРИЕСА ТВЕРДЫХ ТКАНЕЙ ЗУБОВ ЯВЛЯЕТСЯ**

флюороз

**частичное разрушение коронки зуба**

гипоплазия эмали

клиновидный дефект

**1066. [T003166] СЛЕДСТВИЕМ КАРИЕСА ТВЕРДЫХ ТКАНЕЙ ЗУБОВ ЯВЛЯЕТСЯ**

аномалия развития и прорезывания зубов

**полное разрушение коронки зуба**

гиперплазия эмали

эрозия твердых тканей зуба

**1067. [T003168] ФОРМА ПАТОЛОГИЧЕСКОЙ СТИРАЕМОСТИ ТВЕРДЫХ ТКАНЕЙ ЗУБОВ, КОТОРАЯ ХАРАКТЕРИЗУЕТСЯ ОТСУТСТВИЕМ СНИЖЕНИЯ ВЫСОТЫ НИЖНЕГО ОТДЕЛА ЛИЦА, НАЗЫВАЕТСЯ**

вертикальной

**компенсированной**

декомпенсированной

горизонтальной

**1068. [T003169] В ПОЛОЖЕНИИ ЦЕНТРАЛЬНОЙ ОККЛЮЗИИ СУСТАВНАЯ ГОЛОВКА НИЖНЕЙ ЧЕЛЮСТИ НАХОДИТСЯ**

в центре суставной ямки

на середине ската суставного бугорка

**у основания ската суставного бугорка**

на вершине суставного бугорка

**1069. [T003170] КЛЮЧОМ ОККЛЮЗИИ (ПО ЭНГЛЮ), ХАРАКТЕРИЗУЮЩИМ ПРИЗНАК ПРИКУСА, ЯВЛЯЕТСЯ СООТНОШЕНИЕ**

первых премоляров

центральных резцов

клыков

**первых моляров**

**1070. [Т003172] РАЗНИЦА ВЕЛИЧИН ВЫСОТЫ НИЖНЕГО ОТДЕЛА ЛИЦА В СОСТОЯНИИ ОТНОСИТЕЛЬНОГО ФИЗИОЛОГИЧЕСКОГО ПОКОЯ И В ЦЕНТРАЛЬНОЙ ОККЛЮЗИИ СОСТАВЛЯЕТ В СРЕДНЕМ (ММ)**

7-9

10-12

2-4

5-7

**1071. [Т003174] МЕТОД СУБЪЕКТИВНОГО ОБСЛЕДОВАНИЯ БОЛЬНОГО В КЛИНИКЕ ОРТОПЕДИЧЕСКОЙ СТОМАТОЛОГИИ ВКЛЮЧАЕТ**

**опрос**

осмотр

пальпацию

зондирование

**1072. [Т003176] КЛИНИЧЕСКИМ МЕТОДОМ ОБСЛЕДОВАНИЯ ПАЦИЕНТОВ ЯВЛЯЕТСЯ**

электроодонтодиагностика

мастикациография

**перкуссия**

томография

**1073. [Т003177] КЛИНИЧЕСКИМ МЕТОДОМ ОБСЛЕДОВАНИЯ ПАЦИЕНТОВ ЯВЛЯЕТСЯ**

электроодонтодиагностика

прицельная рентгенография

**пальпация**

электромиография



**1074. [Т003178] ПАТОЛОГИЧЕСКУЮ ПОДВИЖНОСТЬ ЗУБОВ ЭНТИН ПОДРАЗДЕЛЯЛ НА СТЕПЕНИ**

4

5

2

3

**1075. [Т003179] ПОДВИЖНОСТЬ ЗУБА I СТЕПЕНИ ПО ЭНТИНУ ХАРАКТЕРИЗУЕТСЯ**

перемещением зуба в вестибулооральном, медиодистальном, вертикальном направлениях

перемещением зуба в вестибулооральном и медиодистальном направлении

**перемещением зуба в вестибулооральном направлении**

вращением зуба в лунке во всех направлениях вокруг своей оси

**1076. [Т003180] К КЛИНИЧЕСКИМ МЕТОДАМ ОБСЛЕДОВАНИЯ ПАЦИЕНТА ОТНОСИТСЯ**

электроодонтодиагностика

**зондирование**

томография

мастикациография

**1077. [Т003181] ВО ВРЕМЯ ПРОВЕДЕНИЯ КЛИНИЧЕСКОГО МЕТОДА ОБСЛЕДОВАНИЯ ПАЛЬПАЦИЕЙ ВОЗМОЖНО ОПРЕДЕЛИТЬ**

глубину зубодесневого кармана

глубину кариозной полости

глубину погружения края штампованной коронки на опорном зубе

**податливость слизистой оболочки рта**

**1078. [Т003182] ГРАНИЦА МЕЖДУ ЭМАЛЬЮ КОРОНКИ И ЦЕМЕНТОМ КОРНЯ ЗУБА НАЗЫВАЕТСЯ**

анатомическая шейка зуба

экватор зуба

граница над- и поддесневой частей зуба

клиническая шейка зуба

**1079. [Т003183] ОСНОВНЫМ ДОКУМЕНТОМ ВРАЧЕБНОГО ПОЛИКЛИНИЧЕСКОГО ПРИЕМА ДЛЯ МЕДИЦИНСКИХ ОРГАНИЗАЦИЙ ЯВЛЯЕТСЯ**

история болезни

талон назначения больного к врачу

заказ-наряд

бланк направления

**1080. [Т003189] ОДОНТОПАРОДОНТОГРАММА ПРЕДЛОЖЕНА**

Рубиновым С.И.

Агаповым Н.И.

**Курляндским В.Ю.**

Гельманом С.Е.

**1081. [Т003190] СТЕПЕНЬ ИЗМЕЛЬЧЕНИЯ ПИЩИ В ЕДИНИЦУ ВРЕМЕНИ ОПРЕДЕЛЯЕТ**

абсолютную силу жевательных мышц

**жевательную эффективность**

выносливость зубочелюстной системы

выносливость пародонта

**1082. [Т003191] 1/4 СТЕПЕНЬ АТРОФИИ ЛУНКИ ЗУБА СООТВЕТСТВУЕТ  
ВЫСОТЫ АНАТОМИЧЕСКОЙ КОРОНКИ ЗУБА**

---

двум размерам

**половине размера**

1,5 размерам

одному размеру

**1083. [Т003192] 1/2 СТЕПЕНЬ АТРОФИИ ЛУНКИ ЗУБА СООТВЕТСТВУЕТ  
ВЫСОТЫ АНАТОМИЧЕСКОЙ КОРОНКИ ЗУБА**

---

половине размера

двум размерам

**одному размеру**

1,5 размерам

**1084. [Т003193]**

одному размеру

**1,5 размерам**

половине размера

двум размерам

**1085. [Т003194] В НОРМЕ СООТНОШЕНИЕ ДЛИНЫ КОРОНКИ И КОРНЯ  
ЗУБА ОДИН К**

1

2

3

4

## **1086. [T003196] АРТИКУЛЯЦИЯ ПРЕДСТАВЛЯЕТ СОБОЙ**

выдвижение нижней челюсти только вперед

движение нижней челюсти только вправо и влево

смещение нижней челюсти дистально

**всевозможные движения и положения нижней челюсти относительно верхней**

## **1087. [T003197] ПРИКУС ПРЕДСТАВЛЯЕТ СОБОЙ**

любое смыкание зубных рядов

смыкание зубных рядов при выдвижении нижней челюсти вперед

вид окклюзии зубов

**вид смыкания зубных рядов в центральной окклюзии**

## **1088. [T003198] ТРАНСВЕРЗАЛЬНАЯ ОККЛЮЗИОННАЯ КРИВАЯ ПО ИМЕНИ АВТОРА НАЗЫВАЕТСЯ КРИВАЯ**

Шпее

Уилсона

Беннетта

Хантера

## **1089. [T003199] ПРИ ПРЯМОМ ПРИКУСЕ В ПЕРЕДНЕМ ОТДЕЛЕ ЗУБНЫХ РЯДОВ В ЦЕНТРАЛЬНОЙ ОККЛЮЗИИ**

**режущие края верхних резцов контактируют с режущими краями нижних резцов встык**

верхние резцы перекрывают нижние на 1 мм

верхние резцы перекрывают нижние на 2-4 мм

нижние резцы перекрывают верхние на 2-4 мм

## **1090. [T003200] ПРИ ОРТОГНАТИЧЕСКОМ ПРИКУСЕ В ПЕРЕДНЕМ ОТДЕЛЕ ЗУБНЫХ РЯДОВ В ЦЕНТРАЛЬНОЙ ОККЛЮЗИИ**

центральные резцы обеих челюстей наклонены вперед, контакт между ними и глубина перекрытия сохранены

режущие края верхних резцов контактируют с нижними резцами встык

нижние резцы перекрывают верхние на 2-4 мм

**при плотном режуще-бугорковом контакте верхние резцы перекрывают нижние не более 1/3 высоты коронки**

## **1091. [T003201] В СОСТОЯНИИ ОТНОСИТЕЛЬНОГО ФИЗИОЛОГИЧЕСКОГО ПОКОЯ**

жевательные мышцы напряжены максимально

жевательные мышцы находятся в состоянии слабого напряжения

**напряжение мышц, опускающих и поднимающих нижнюю челюсть, равнозначно, окклюзионные поверхности зубов разобщены в среднем на 2-4 мм**

жевательные мышцы напряжены умеренно

## **1092. [T003202] ЦИКЛ ЖЕВАТЕЛЬНЫХ ДВИЖЕНИЙ НИЖНЕЙ ЧЕЛЮСТИ ЗАКАНЧИВАЕТСЯ**

**возвращением в положение центральной окклюзии**

смещением в сторону

опусканием и выдвиганием вперед из положения центральной окклюзии

возвращением в переднюю окклюзию

## **1093. [T003203] ПРИ ЦЕНТРАЛЬНОЙ ОККЛЮЗИИ В ПЕРЕДНЕМ ОТДЕЛЕ В БИПРОГНАТИЧЕСКОМ ПРИКУСЕ**

центральные резцы обеих челюстей наклонены вперед, контакт между ними и глубина перекрытия сохранены

режущие края верхних резцов контактируют с нижними резцами встык

нижние резцы перекрывают верхние на 2-4 мм

верхние резцы перекрывают нижние на 1 мм

**1094. [T003204] ДЕСНЕВОЙ ФИЗИОЛОГИЧЕСКИЙ ЖЕЛОБОК ИМЕЕТ ГЛУБИНУ НЕ БОЛЕЕ (ММ)**

2-3

4-5

**0,5-1**

6-7

**1095. [T003205] К ПЕРВОМУ КЛАССУ ДЕФЕКТОВ ЗУБНЫХ РЯДОВ, ПО КЛАССИФИКАЦИИ КЕННЕДИ ОТНОСИТСЯ ДЕФЕКТ**

односторонний концевой

**двусторонний концевой**

включенный в боковом отделе

включенный в переднем отделе

**1096. [T003206] ЗУБНЫЕ РЯДЫ С ОДНОСТОРОННИМИ КОНЦЕВЫМИ ДЕФЕКТАМИ ПО КЛАССИФИКАЦИИ КЕННЕДИ ОТНОСЯТСЯ К КЛАССУ**

2

4

3

1

**1097. [T003207] ЗОНА ПОДАТЛИВОСТИ СЛИЗИСТОЙ ОБОЛОЧКИ ПРОТЕЗНОГО ЛОЖА, ОБУСЛОВЛЕННАЯ СОСУДИСТЫМИ ПОЛЯМИ, ПО Е.И. ГАВРИЛОВУ, НАЗЫВАЕТСЯ**

фиброзной

**буферной**

клапанной

железистой

**1098. [T003208] СПОСОБНОСТЬ СЛИЗИСТОЙ ОБОЛОЧКИ СЖИМАТЬСЯ ПОД ДЕЙСТВИЕМ ВЕРТИКАЛЬНОГО ДАВЛЕНИЯ НАЗЫВАЕТСЯ**

ретенция

адгезия

когезия

**податливость**

**1099. [T003209] СТЕПЕНЬ АТРОФИИ АЛЬВЕОЛЯРНОГО ОТРОСТКА (АЛЬВЕОЛЯРНОЙ ЧАСТИ) ОПРЕДЕЛЯЕТСЯ УРОВНЕМ РАСПОЛОЖЕНИЯ ВЕРШИНЫ ГРЕБНЯ ПО ОТНОШЕНИЮ К**

зубам-антагонистам

окклюзионной поверхности естественных зубов

шейкам естественных зубов

**переходной складке**

**1100. [T003210] ЭСТЕЗИОМЕТР ЯВЛЯЕТСЯ АППАРАТОМ ДЛЯ ОПРЕДЕЛЕНИЯ**

подвижности естественных зубов

**болевой чувствительности слизистой оболочки**

податливости слизистой оболочки

выносливости пародонта к нагрузке

**1101. [T003211] ЗОНУ СЛИЗИСТОЙ ОБОЛОЧКИ С НАИМЕНЕЕ ВЫРАЖЕННОЙ ПОДАТЛИВОСТЬЮ (ПО ЛЮНДУ) НАЗЫВАЮТ**

железистой

жировой

**центральной фиброзной**

переходной складкой

**1102. [Т003212] ЦЕНТРАЛЬНАЯ ФИБРОЗНАЯ ЗОНА ПОДАТЛИВОСТИ СЛИЗИСТОЙ ОБОЛОЧКИ ПО ЛЮНДУ РАСПОЛАГАЕТСЯ В**

дистальной трети твёрдого нёба

альвеолярном отростке

**срединном костном шве твёрдого нёба**

области нёбных складок

**1103. [Т003213] ЖИРОВАЯ ЗОНА ПОДАТЛИВОСТИ СЛИЗИСТОЙ ОБОЛОЧКИ (ПО ЛЮНДУ) РАСПОЛАГАЕТСЯ В**

срединной части твёрдого нёба

**передней трети твёрдого нёба**

дистальной трети твёрдого нёба

альвеолярном отростке

**1104. [Т003214] ЖЕЛЕЗИСТАЯ ЗОНА ПОДАТЛИВОСТИ СЛИЗИСТОЙ ОБОЛОЧКИ (ПО ЛЮНДУ) РАСПОЛАГАЕТСЯ В**

срединной части твёрдого нёба

альвеолярном отростке

**дистальной трети твёрдого нёба**

области нёбных складок

**1105. [Т003215] БОЛЕВАЯ ЧУВСТВИТЕЛЬНОСТЬ СЛИЗИСТОЙ ОБОЛОЧКИ ПРОТЕЗНОГО ЛОЖА ОПРЕДЕЛЯЕТСЯ**

электронно-вакуумным аппаратом

гнатодинамометром

**эстезиометром**

реографом



## **1106. [Т003216] ПЕРИФЕРИЧЕСКАЯ ФИБРОЗНАЯ ЗОНА ПОДАТЛИВОСТИ СЛИЗИСТОЙ ОБОЛОЧКИ (ПО ЛЮНДУ) РАСПОЛАГАЕТСЯ В**

альвеолярном отростке

дистальной трети твердого нЕба

срединной части твердого нЕба

области нЕбных складок

## **1107. [Т003217] ТРЕТЬЯ СТЕПЕНЬ ПАТОЛОГИЧЕСКОЙ ПОДВИЖНОСТИ ЗУБОВ ПО ЭНТИНУ ХАРАКТЕРИЗУЕТСЯ СМЕЩЕНИЕМ ЗУБА В НАПРАВЛЕНИИ**

вестибуло-оральном

медио-дистальном

**вестибуло-оральном, медио-дистальном и в вертикальном**

вестибуло-оральном и медио-дистальном

## **1108. [Т003218] СЛИЗИСТАЯ ОБОЛОЧКА ПЕРВОГО КЛАССА ПО СУПЛИ ХАРАКТЕРИЗУЕТСЯ КАК**

избыточно податливая, разрыхлЕнная, слюна густой консистенции

тонкая, малоподатливая, болезненная при пальпации, слюна жидкой консистенции

складчатая, с «болтающимся» гребнем

**умеренно-увлажнЕнная и податливая (с нормальным порогом болевой чувствительности), бледно-розового цвета**

## **1109. [Т003219] СЛИЗИСТАЯ ОБОЛОЧКА ВТОРОГО КЛАССА ПО СУПЛИ ХАРАКТЕРИЗУЕТСЯ КАК**

**тонкая, малоподатливая, болезненная при пальпации, слюна жидкой консистенции**

избыточно податливая, разрыхлЕнная, слюна густой консистенции

складчатая, с «болтающимся» гребнем

умеренно увлажнЕнная и податливая (с нормальным порогом болевой чувствительности), бледно-розового цвета

**1110. [T003220] СЛИЗИСТАЯ ОБОЛОЧКА ТРЕТЬЕГО КЛАССА ПО СУПЛИ ХАРАКТЕРИЗУЕТСЯ КАК**

складчатая, с «болтающимся» гребнем

**избыточно податливая, разрыхленная, слюна густой консистенции**

умеренно увлажненная и податливая (с нормальным порогом болевой чувствительности), бледно-розового цвета

тонкая, малоподатливая, болезненная при пальпации, слюна жидкой консистенции

**1111. [T003221] СЛИЗИСТАЯ ОБОЛОЧКА ЧЕТВЕРТОГО КЛАССА ПО СУПЛИ ХАРАКТЕРИЗУЕТСЯ КАК**

тонкая, малоподатливая, болезненная при пальпации, слюна жидкой консистенции

избыточно податливая, разрыхленная, слюна густой консистенции

**складчатая, с «болтающимся» гребнем**

умеренно увлажненная и податливая (с нормальным порогом болевой чувствительности), бледно-розового цвета

**1112. [T003222] ПРИКУС ПРЕДСТАВЛЯЕТ СОБОЙ ВИД СМЫКАНИЯ ЗУБНЫХ РЯДОВ В ПОЛОЖЕНИИ ОККЛЮЗИИ**

боковой левой

боковой правой

**центральной**

передней

**1113. [T003223] СУСТАВНЫМ ПРИЗНАКОМ ЦЕНТРАЛЬНОЙ ОККЛЮЗИИ ЯВЛЯЕТСЯ НАХОЖДЕНИЕ СУСТАВНОЙ ГОЛОВКИ \_\_\_\_\_ СУСТАВНОГО БУГОРКА**

впереди

**у основания ската**

на вершине ската

на скате

**1114. [T003224] ПРИБОР, МОДЕЛИРУЮЩИЙ ТОЛЬКО ВЕРТИКАЛЬНЫЕ ДВИЖЕНИЯ ЧЕЛЮСТИ, НАЗЫВАЕТСЯ**

окклюдатор

артикулятор

параллеломер

гнатодинамометр

**1115. [T003225] ПРИБОР, МОДЕЛИРУЮЩИЙ ВСЕ ДВИЖЕНИЯ НИЖНЕЙ ЧЕЛЮСТИ, НАЗЫВАЕТСЯ**

окклюдатор

аппарат «T-scan»

**артикулятор**

эстезиометр

**1116. [T003226] ЛАТИНСКОЕ НАЗВАНИЕ МЫШЦЫ, ПОДНИМАЮЩЕЙ НИЖНЮЮ ЧЕЛЮСТЬ**

m. digastricus

m. platysma

**m. masseter**

m. pterygoideuslateralise

**1117. [T003227] ЛАТИНСКОЕ НАЗВАНИЕ МЫШЦЫ, ОПУСКАЮЩЕЙ НИЖНЮЮ ЧЕЛЮСТЬ**

**m. digastricus**

m. pterygoideus medialise

m. masseter

m. pterygoideus lateralise

**1118. [Т003228] К МАЛЫМ ДЕФЕКТАМ ЗУБНЫХ РЯДОВ ОТНОСЯТ  
ОТСУТСТВИЕ ЗУБОВ**

более 8

от 4 до 6

более 6

**не более 3**

**1119. [Т003229] К СРЕДНИМ ДЕФЕКТАМ ЗУБНЫХ РЯДОВ ОТНОСЯТ  
ОТСУТСТВИЕ ЗУБОВ**

не более 3

более 8

**от 4 до 6**

более 6

**1120. [Т003230] К БОЛЬШИМ ДЕФЕКТАМ ЗУБНЫХ РЯДОВ ОТНОСЯТ  
ОТСУТСТВИЕ ЗУБОВ**

от 1 до 2

не более 3

**более 6**

от 4 до 6

**1121. [Т003231] ДЕФЕКТЫ ЗУБНЫХ РЯДОВ ПО КЛАССИФИКАЦИИ  
КЕННЕДИ ДЕЛЯТСЯ НА КЛАССЫ**

пять

два

три

**четыре**

**1122. [Т003232] СОГЛАСНО КЛАССИФИКАЦИИ ДЕФЕКТОВ ЗУБНЫХ РЯДОВ ПО Е.И. ГАВРИЛОВУ ВСЕ ЗУБНЫЕ РЯДЫ С ДЕФЕКТАМИ ДЕЛЯТСЯ НА ГРУППЫ**

3

2

4

5

**1123. [Т003233] ПО КЛАССИФИКАЦИИ ДЕФЕКТОВ ЗУБНЫХ РЯДОВ КЕННЕДИ К ПЕРВОМУ КЛАССУ ОТНОСЯТСЯ**

**зубные ряды с двусторонними концевыми дефектами**

включенные дефекты переднего отдела зубной дуги

зубные ряды с односторонними концевыми дефектам

зубные ряды с включенными дефектами в боковом отделе

**1124. [Т003234] ПО КЛАССИФИКАЦИИ ДЕФЕКТОВ ЗУБНЫХ РЯДОВ КЕННЕДИ КО ВТОРОМУ КЛАССУ ОТНОСЯТСЯ**

зубные ряды с двусторонними концевыми дефектами

зубные ряды с включенными дефектами в боковом отделе

включенные дефекты переднего отдела зубной дуги

**зубные ряды с односторонними концевыми дефектами**

**1125. [Т003235] ПО КЛАССИФИКАЦИИ ДЕФЕКТОВ ЗУБНЫХ РЯДОВ КЕННЕДИ К ТРЕТЬЕМУ КЛАССУ ОТНОСЯТСЯ**

зубные ряды с односторонними концевыми дефектами

**зубные ряды с включенными дефектами в боковом отделе**

включенные дефекты переднего отдела зубной дуги

зубные ряды с двусторонними концевыми дефектами

**1126. [Т003236] ПО КЛАССИФИКАЦИИ ДЕФЕКТОВ ЗУБНЫХ РЯДОВ КЕННЕДИ К ЧЕТВЕРТОМУ КЛАССУ ОТНОСЯТСЯ**

включенные дефекты переднего отдела зубного ряда

зубные ряды с односторонними концевыми дефектами

зубные ряды с включенными дефектами в боковом отделе

зубные ряды с двусторонними концевыми дефектами

**1127. [Т003237] СОГЛАСНО КЛАССИФИКАЦИИ ДЕФЕКТОВ ЗУБНЫХ РЯДОВ Е.И. ГАВРИЛОВА К ПЕРВОЙ ГРУППЕ ОТНОСЯТСЯ ДЕФЕКТЫ**

включенные боковые (односторонние и двусторонние) и передние

комбинированные

**концевые односторонние и двусторонние**

коронок всех зубов

**1128. [Т003238] СОГЛАСНО КЛАССИФИКАЦИИ ДЕФЕКТОВ ЗУБНЫХ РЯДОВ ГАВРИЛОВА Е.И. К ТРЕТЬЕЙ ГРУППЕ ОТНОСЯТСЯ ДЕФЕКТЫ**

одиночно сохранившиеся зубы на одной челюсти

включенные боковые (односторонние и двусторонние) и передние

**комбинированные**

концевые односторонние и двусторонние

**1129. [Т003239] СОГЛАСНО КЛАССИФИКАЦИИ ДЕФЕКТОВ ЗУБНЫХ РЯДОВ ГАВРИЛОВА Е.И. КО ВТОРОЙ ГРУППЕ ДЕФЕКТОВ ЗУБНЫХ РЯДОВ ОТНОСЯТСЯ ДЕФЕКТЫ**

комбинированные

одиночно сохранившиеся зубы на челюстях

**включенные боковые (односторонние и двусторонние) и передние**

концевые односторонние и двусторонние

**1130. [Т003240] ОБЕЗБОЛИВАНИЕ ПУЛЬПЫ ПРИ ИНТРАЛИГАМЕНТАРНОЙ АНЕСТЕЗИИ ДЛИТСЯ (МИН)**

20-30

40-60

10-15

более 60

**1131. [Т003241] ОБЕЗБОЛИВАНИЕ ПУЛЬПЫ ПРИ ВНУТРИКОСТНОЙ АНЕСТЕЗИИ СОСТАВЛЯЕТ (МИН)**

20-30

10-15

более 90

**40-60**

**1132. [Т003242] ПОКАЗАНИЕМ ДЛЯ ПРОВЕДЕНИЯ ИНТРАЛИГАМЕНТАРНОЙ АНЕСТЕЗИИ ЯВЛЯЕТСЯ**

гингивит

пародонтит

открытый кюретаж

**кариес, пульпит**

**1133. [Т003243] ПРОТИВОПОКАЗАНИЕМ ДЛЯ ПРОВЕДЕНИЯ ИНТРАЛИГАМЕНТАРНОЙ АНЕСТЕЗИИ ЯВЛЯЕТСЯ**

эндодонтическое лечение зубов при хроническом пульпите

препарирование твердых тканей зуба под коронку

лечение зубов по поводу кариеса

**воспалительное заболевание тканей пародонта**

**1134. [Т003244] ПРОТИВОПОКАЗАНИЕМ ДЛЯ ПРОВЕДЕНИЯ ИНТРАЛИГАМЕНТАРНОЙ АНЕСТЕЗИИ ЯВЛЯЕТСЯ**

лечение и удаление временных зубов

лечение зубов при хроническом пульпите

препарирование твердых тканей зуба под коронку

**наличие эндокардита в анамнезе**

**1135. [Т003245] МЕСТОМ ВКОЛА ИГЛЫ ДЛЯ ИНТРАЛИГАМЕНТАРНОЙ АНЕСТЕЗИИ ЯВЛЯЕТСЯ**

межзубная перегородка

основание резцового сосочка

основание межзубного десневого сосочка

**десневая бороздка**

**1136. [Т003246] МЕСТОМ ВКОЛА ИГЛЫ ДЛЯ ИНТРАСЕПТАЛЬНОЙ АНЕСТЕЗИИ ЯВЛЯЕТСЯ**

верхушка корня

середина расстояния между двумя десневыми сосочками

**основание межзубного десневого сосочка**

межзубная перегородка

**1137. [Т003247] УГОЛ ВВЕДЕНИЯ ИГЛЫ ПРИ ИНТРАЛИГАМЕНТАРНОЙ АНЕСТЕЗИИ СОСТАВЛЯЕТ (ГРАДУСЫ)**

90

45

10

**30**



**1138. [Т003248] УГОЛ ВВЕДЕНИЯ ИГЛЫ ПРИ ИНТРАСЕПТАЛЬНОЙ АНЕСТЕЗИИ СОСТАВЛЯЕТ (ГРАДУСЫ)**

10

**90**

125

30

**1139. [Т003249] ПРИ ИНТРАЛИГАМЕНТАРНОЙ АНЕСТЕЗИИ ДЕПО АНЕСТЕТИКА СОЗДАЕТСЯ В ОБЛАСТИ**

десневой бороздки

межзубной перегородки

основания межзубного десневого сосочка

**периодонтальной щели**

**1140. [Т003250] ПРИ ИНТРАСЕПТАЛЬНОЙ АНЕСТЕЗИИ ДЕПО АНЕСТЕТИКА СОЗДАЕТСЯ В ОБЛАСТИ**

периодонтальной щели

основания межзубного десневого сосочка

**межзубной перегородки**

верхушки корня

**1141. [Т003251] КОЛИЧЕСТВО «ТОЧЕК ВКОЛА» ПРИ ИНТРАЛИГАМЕНТАРНОЙ АНЕСТЕЗИИ ДВУХКОРНЕВОГО ЗУБА СОСТАВЛЯЕТ**

**2-3**

5-8

3-5

4-6

**1142. [T003252] МЕХАНИЗМ ПАРОДОНТАЛЬНЫХ СПОСОБОВ АНЕСТЕЗИИ ОСНОВАН НА РАСПРОСТРАНЕНИИ МЕСТНОАНЕСТЕЗИРУЮЩЕГО РАСТВОРА**

поднадкостнично

**в костномозговые пространства**

под слизистую оболочку

в периодонтальную щель

**1143. [T003253] ЛАТЕНТНЫЙ ПЕРИОД ИНТРАЛИГАМЕНТАРНОЙ АНЕСТЕЗИИ СОСТАВЛЯЕТ (МИН)**

не менее 5

не менее 20

не менее 10

**менее 1**

**1144. [T003254] МАКСИМАЛЬНЫЙ ЭФФЕКТ ИНТРАСЕПТАЛЬНОЙ АНЕСТЕЗИИ РАЗВИВАЕТСЯ ЧЕРЕЗ (МИН)**

7

20

30-40

**2-3**

**1145. [T003255] ИНТРАЛИГАМЕНТАРНАЯ АНЕСТЕЗИЯ ОБЕСПЕЧИВАЕТ ОБЕЗБОЛИВАНИЕ**

всех зубов нижней челюсти с одной стороны

трех зубов

**одного зуба**

фронтальной группы зубов верхней челюсти от клыка до клыка

**1146. [T003256] МАКСИМАЛЬНО БЕЗОПАСНОЕ ПРОВЕДЕНИЕ ИНТРАЛИГАМЕНТАРНОЙ АНЕСТЕЗИИ ОБЕСПЕЧИВАЕТСЯ ПРИМЕНЕНИЕМ**

**автоматизированного инъектора системы STA**

инъектора для интралигаментарной анестезии

автоматизированной системы Quick-Sleeper

карпульного инъектора

**1147. [T003257] СОЗДАНИЕ И ПОДДЕРЖАНИЕ ВЫСОКОГО ДАВЛЕНИЯ ПРИ ИНТРАЛИГАМЕНТАРНОЙ АНЕСТЕЗИИ ДОСТИГАЕТСЯ С ПОМОЩЬЮ**

поршня

рукоятки шприца

угловой насадки

**редуктора**

**1148. [T003258] ПОКАЗАНИЕМ ДЛЯ ПРОВЕДЕНИЯ АППЛИКАЦИОННОЙ АНЕСТЕЗИИ ЯВЛЯЕТСЯ**

удаление постоянного зуба

**обезболивание места вкола перед инъекцией**

препарирование твердых тканей зуба под коронку

депульпирование зуба

**1149. [T003259] БЕЗОПАСНОСТЬ АППЛИКАЦИОННОЙ АНЕСТЕЗИИ ДОСТИГАЕТСЯ**

применением водорастворимых аппликационных средств

**удалением излишков анестетика после окончания времени его экспозиции**

использованием аэрозольных форм выпуска анестетика

применением анестетика высокой концентрации

**1150. [T003260] ЭКСПОЗИЦИЯ МЕСТНОГО АНЕСТЕТИКА ПРИ АППЛИКАЦИОННОЙ АНЕСТЕЗИИ СОСТАВЛЯЕТ (МИН)**

10

40

15

2-3

**1151. [T003261] ПРЕИМУЩЕСТВО ДИПЛЕН-ПЛЕНКИ ПРИ АППЛИКАЦИОННОЙ АНЕСТЕЗИИ ЗАКЛЮЧАЕТСЯ В ТОМ, ЧТО**

**обладает обезболивающим и антибактериальным действиями**

анестетик проникает на глубину более 5 мм

эффект обезболивания продолжается около 60 минут

эффект обезболивания наступает сразу после адгезии пленки

**1152. [T003262] ДЕЙСТВИЕ МЕСТНЫХ АНЕСТЕТИКОВ ПРИ ВОСПАЛЕНИИ**

**уменьшается**

не изменяется

удлинняется

увеличивается

**1153. [T003263] ЛИДОКАИН ХАРАКТЕРИЗУЕТСЯ ТЕМ, ЧТО**

относится к группе сложных эфиров

**используется для всех видов анестезии**

по активности уступает Прокаину (Новокаину)

суживает сосуды

**1154. [T003264] АРТИКАИН ИСПОЛЬЗУЕТСЯ У ДЕТЕЙ С (ЛЕТ)**

2

4

1

3

**1155. [T003265] ПРЕПАРАТОМ, ИСПОЛЬЗУЕМЫМ ДЛЯ ВСЕХ ВИДОВ МЕСТНОЙ АНЕСТЕЗИИ, ЯВЛЯЕТСЯ**

Лидокаин

Прокаин (Новокаин)

Бензокаин (Анестезин)

Артикаин

**1156. [T003266] ПРЕПАРАТОМ, ИСПОЛЬЗУЕМЫМ ДЛЯ ПОВЕРХНОСТНОЙ АНЕСТЕЗИИ, ЯВЛЯЕТСЯ**

Мепивакаин

**Бензокаин (Анестезин)**

Артикаин

Прокаин (Новокаин)

**1157. [T003267] ЛИДОКАИН ХАРАКТЕРИЗУЕТСЯ ТЕМ, ЧТО**

разрушается псевдохоллинэстеразой

действует дольше **Прокаина (Новокаина)**

используется только для поверхностной анестезии

по активности уступает Прокаину (Новокаину)

**1158. [T003268] АРТИКАИН ХАРАКТЕРИЗУЕТСЯ ТЕМ, ЧТО**

действует через 10-15 минут

применяется для поверхностной анестезии

**обладает высокой диффузионной способностью**

суживает сосуды

**1159. [T003269] МЕПИВАКАИН ХАРАКТЕРИЗУЕТСЯ ТЕМ, ЧТО**

действует 20-30 минут

используется для всех видов анестезии

**не вызывает расширения сосудов**

по активности уступает Прокаину (Новокаину)

**1160. [T003270] МЕСТНЫМ АНЕСТЕТИКОМ, ВЫПУСКАЕМЫМ В КАРПУЛАХ, ЯВЛЯЕТСЯ**

Тримекаин

Прокаин (Новокаин)

**Артикаин**

Бензокаин (Анестезин)

**1161. [T003271] МАКСИМАЛЬНО ДОПУСТИМАЯ ДОЗА АРТИКАИНА ДЛЯ ВЗРОСЛЫХ СОСТАВЛЯЕТ (МГ/КГ)**

1,5

5

4,4

7

**1162. [T003272] МАКСИМАЛЬНО ДОПУСТИМАЯ ДОЗА ЛИДОКАИНА БЕЗ ЭПИНЕФРИНА (АДРЕНАЛИНА) СОСТАВЛЯЕТ (МГ/КГ)**

0,5

1,5

7

4,4

**1163. [T003273] МАКСИМАЛЬНО ДОПУСТИМАЯ ДОЗА МЕПИВАКАИНА БЕЗ ЭПИНЕФРИНА (АДРЕНАЛИНА) СОСТАВЛЯЕТ (МГ/КГ)**

1,5

4,4

7

0,5

**1164. [T003274] КОНЦЕНТРАЦИЯ РАСТВОРА МЕПИВАКАИНА БЕЗ ЭПИНЕФРИНА (АДРЕНАЛИНА) СОСТАВЛЯЕТ (%)**

1

4

2

3

**1165. [T003275] МЕНЬШЕ ПРОНИКАЕТ ЧЕРЕЗ ГИСТОГЕМАТИЧЕСКИЕ БАРЬЕРЫ**

Бупивакаин (Маркаин)

Мепивакаин

**Артикаин**

Лидокаин

**1166. [T003276] МЕСТНЫМ АНЕСТЕТИКОМ, ВЫПУСКАЕМЫМ ДЛЯ ПОВЕРХНОСТНОЙ АНЕСТЕЗИИ В ВИДЕ СПРЕЯ, ЯВЛЯЕТСЯ**

Мепивакаин

Прокаин (Новокаин)

Артикаин

Лидокаин

**1167. [T003277] МЕСТНЫМ АНЕСТЕТИКОМ, ВЫПУСКАЕМЫМ В КАРПУЛАХ В ВИДЕ 3% РАСТВОРА БЕЗ ВАЗОКОНСТРИКТОРА, ЯВЛЯЕТСЯ**

Мепивакаин

Артикаин

Прокаин (Новокаин)

Лидокаин

**1168. [T003278] КОНЦЕНТРАЦИЯ РАСТВОРА ЛИДОКАИНА, ВЫПУСКАЕМОГО В ВИДЕ СПРЕЯ, СОСТАВЛЯЕТ (%)**

2

4

10

5

**1169. [T003279] КОНЦЕНТРАЦИЯ МЕПИВАКАИНА В МЕСТНОАНСТЕЗИРУЮЩЕМ РАСТВОРЕ, СОДЕРЖАЩЕМ ЭПИНЕФРИН (АДРЕНАЛИН), СОСТАВЛЯЕТ (%)**

3

4

2

5



**1170. [T003280] КОНЦЕНТРАЦИЯ РАСТВОРА АРТИКАИНА ДЛЯ МЕСТНОЙ АНЕСТЕЗИИ В СТОМАТОЛОГИИ СОСТАВЛЯЕТ (%)**

3

2

4

1

**1171. [T003281] КОНЦЕНТРАЦИЯ РАСТВОРА ПРОКАИНА (НОВОКАИНА), ПРИМЕНЯЕМАЯ ПРИ ПРОВЕДЕНИИ БЛОКАД, СОСТАВЛЯЕТ (%)**

2

0,5

3

1

**1172. [T003282] МЕСТНЫМ АНЕСТЕТИКОМ, ПОЗВОЛЯЮЩИМ ПРОВОДИТЬ ПОД ИНФИЛЬТРАЦИОННОЙ АНЕСТЕЗИЕЙ СТОМАТОЛОГИЧЕСКИЕ ВМЕШАТЕЛЬСТВА ВО ФРОНТАЛЬНОМ УЧАСТКЕ НИЖНЕЙ ЧЕЛЮСТИ, ЯВЛЯЕТСЯ**

Лидокаин

**Артикаин**

Прокаин (Новокаин)

Мепивакаин

**1173. [T003283] НАИБОЛЕЕ БЫСТРОЕ РАЗВИТИЕ АНЕСТЕЗИРУЮЩЕГО ЭФФЕКТА НАБЛЮДАЕТСЯ ПРИ ИСПОЛЬЗОВАНИИ**

Прокаина (Новокаина)

**Артикаина**

Бупивакаина

Бензокаина

#### **1174. [T003284] МЕСТНЫЕ АНЕСТЕТИКИ ГРУППЫ ЭФИРОВ В ОТЛИЧИЕ ОТ ГРУППЫ АМИДОВ**

разрушаются микросомальными ферментами печени

разрушаются эстеразами плазмы и тканей

действуют короче

хуже диффундируют в ткани

#### **1175. [T003285] КРАТКОВРЕМЕННОСТЬ ДЕЙСТВИЯ МЕСТНЫХ АНЕСТЕТИКОВ ГРУППЫ СЛОЖНЫХ ЭФИРОВ ОБЪЯСНЯЕТСЯ**

быстрым выведением

биотрансформацией в печени

быстрым всасыванием с места введения

**разрушением псевдохолинэстеразой**

#### **1176. [T003286] МЕСТНЫЕ АНЕСТЕТИКИ НАИБОЛЕЕ АКТИВНЫ ПРИ РЕАКЦИИ СРЕДЫ**

кислой

слабокислой

нейтральной

**слабощелочной**

#### **1177. [T003287] К МЕСТНЫМ АНЕСТЕТИКАМ ГРУППЫ СЛОЖНЫХ ЭФИРОВ ОТНОСИТСЯ**

**Прокаин (Новокаин)**

Лидокаин

Мепивакаин

Артикаин

**1178. [T003288] ДОБАВЛЕНИЕ СОСУДОСУЖИВАЮЩИХ СРЕДСТВ В РАСТВОРЫ МЕСТНЫХ АНЕСТЕТИКОВ ПРИВОДИТ К**

миорелаксирующему эффекту

ускорению всасывания местного анестетика

**продлонгации анестезирующего эффекта**

снижению риска общих осложнений

**1179. [T003289] К ГРУППЕ ПРЕПАРАТОВ, ПРОЛОНГИРУЮЩИХ ДЕЙСТВИЕ МЕСТНЫХ АНЕСТЕТИКОВ, ОТНОСЯТСЯ**

**1180. [T003290] МЕСТНЫМ АНЕСТЕТИКОМ ГРУППЫ АМИДОВ ЯВЛЯЕТСЯ**

Тетракаин

**Лидокаин**

Прокаин (Новокаин)

Бензокаин (анестезин)

**1181. [T003291] ПРИ ВОСПАЛЕНИИ В БОЛЬШЕЙ СТЕПЕНИ СНИЖАЕТСЯ АКТИВНОСТЬ**

Лидокаина

Артикаина

**Прокаина (Новокаина)**

Мепивакаина

**1182. [T003292] ПРОКАИН (НОВОКАИН) ХАРАКТЕРИЗУЕТСЯ ТЕМ, ЧТО**

по активности превосходит Мепивакаин

обладает высокой токсичностью

суживает сосуды

действует 20-30 минут

**1183. [T003293] АРТИКАИН ХАРАКТЕРИЗУЕТСЯ ТЕМ, ЧТО**

действует 10-15 минут

плохо диффундирует в ткани

**расширяет сосуды**

применяется для всех видов местной анестезии

**1184. [T003294] АНЕСТЕТИКОМ, БИОТРАНСФОРМАЦИЯ КОТОРОГО ПРОИСХОДИТ В ПЕЧЕНИ, ЯВЛЯЕТСЯ**

Тетракаин (Дикаин)

Бензокаин (Анестезин)

**Мепивакаин**

Прокаин (Новокаин)

**1185. [T003295] АКТИВНЫЕ МЕТАБОЛИТЫ ОБРАЗУЮТСЯ ПРИ БИОТРАНСФОРМАЦИИ**

Мепивакаина

Артикаина

**Лидокаина**

Прокаина (Новокаина)

**1186. [T003296] НАИБОЛЕЕ МЕДЛЕННО РАЗВИВАЕТСЯ АНЕСТЕЗИРУЮЩИЙ ЭФФЕКТ ПРИ ИСПОЛЬЗОВАНИИ**

Артикаина

Лидокаина

**Прокаина (Новокаина)**

Мепивакаина

**1187. [T003297] ДЛЯ ПРОВЕДЕНИЯ МЕСТНОЙ АНЕСТЕЗИИ В СОВРЕМЕННОЙ СТОМАТОЛОГИИ ПРИМЕНЯЕТСЯ ШПРИЦ**

карпульный Кука

инъекционный Фишера

двухкомпонентный Мердока

Жане

**1188. [T003298] СКОРОСТЬ НАСТУПЛЕНИЯ ЭФФЕКТА МЕСТНОГО АНЕСТЕТИКА ЗАВИСИТ ОТ**

гидрофильности

pH раствора

периода полувыведения

**константы диссоциации (pKa)**

**1189. [T003299] ДЛЯ ПРОВОДНИКОВОЙ АНЕСТЕЗИИ РЕКОМЕНДУЕТСЯ ИГЛА ДЛИНОЙ (ММ)**

16

12

**42**

100

**1190. [T003300] МЕСТНЫМ АНЕСТЕТИКОМ, ИСПОЛЬЗУЕМЫМ В КАЧЕСТВЕ ПРОТИВОАРИТМИЧЕСКОГО СРЕДСТВА, ЯВЛЯЕТСЯ**

**Лидокаин**

Мепивакаин

Артикаин

Прокаин (Новокаин)

**1191. [Т003301] НАИБОЛЕЕ ВЫСОКАЯ ДИФФУЗИОННАЯ СПОСОБНОСТЬ  
У**

Бупивакаина

Прокаина (Новокаина)

Мепивакаина

**Артикаина**

**1192. [Т003302] ОСНОВНЫМ ВИДОМ ОБЕЗБОЛИВАНИЯ,  
ПРИМЕНЯЕМЫМ ПРИ ОПЕРАЦИИ УДАЛЕНИЯ ЗУБА, ЯВЛЯЕТСЯ**

акупунктура

**местная анестезия**

наркоз

нейролептанальгезия

**1193. [Т003303] АНЕСТЕТИКИ ГРУППЫ СЛОЖНЫХ ЭФИРОВ  
ГИДРОЛИЗИРУЮТСЯ**

лидазой

трансаминазой

**псевдохолинэстеразой**

гидролазой

**1194. [Т003304] ДЛЯ СНЯТИЯ ПСИХОЭМОЦИОНАЛЬНОГО  
НАПРЯЖЕНИЯ В УСЛОВИЯХ СТОМАТОЛОГИЧЕСКОЙ  
ПОЛИКЛИНИКИ ИСПОЛЬЗУЮТ**

**анксиолитики (транквилизаторы)**

ненаркотические анальгетики

нейролептики

антидепрессанты

**1195. [T003305] ОБОЗНАЧЕНИЕ «Д-С ФОРТЕ» СООТВЕТСТВУЕТ  
КОНЦЕНТРАЦИИ ВАЗОКОНСТРИКТОРА**

1:100000

1:300000

1:400000

1:200000

**1196. [T003306] ДЕТЯМ С 6 МЕСЯЦЕВ ДЛЯ УМЕНЬШЕНИЯ БОЛИ ПРИ  
ПРОРЕЗЫВАНИИ ЗУБОВ МОЖНО ПРИМЕНЯТЬ**

Мелоксикам (Мовалис)

Индометацин (Метиндол)

**Ибупрофен (Бруфен)**

Кеторолак (Кеталгин, Кетанов, Кеторол)

**1197. [T003307] ЦЕЛЕВЫМ ПУНКТОМ АНЕСТЕЗИИ ПО С. МАЛАМЕДУ  
ЯВЛЯЕТСЯ ОТВЕРСТИЕ**

**подбородочное**

круглое

резцовое

нЕбное

**1198. [T003308] ДЛЯ КУРСОВОГО ПРОТИВОВОСПАЛИТЕЛЬНОГО  
ЛЕЧЕНИЯ ПАЦИЕНТУ, ИМЕЮЩЕМУ В АНАМНЕЗЕ ЯЗВЕННУЮ  
БОЛЕЗНЬ ЖЕЛУДКА, СЛЕДУЕТ ВЫБРАТЬ**

Кеторолак (Кеталгин, Кетанов, Кеторол)

**Мелоксикам (Мовалис)**

Кетопрофен (Артрозилен, ОКИ)

Индометацин (Метиндол)

**1199. [T003309] ПРЕПАРАТАМИ ДЛЯ СНЯТИЯ СТРАХА И НАПРЯЖЕНИЯ, КОТОРЫЕ МОГУТ НАЗНАЧАТЬ ВРАЧИ НА СТОМАТОЛОГИЧЕСКОМ ПРИЕМЕ, ЯВЛЯЮТСЯ**

Диазепам (Сибазон, Седуксен), Дроперидол, Нитразепам (Эуноктин)

Гидроксизин (Атаракс), Мидазолам (Дормикум), Феназепам

Мидазолам (Дормикум), Тофизепам (Грандаксин), Хлордиазепоксид (Элениум)

**Фабомотизол (Афобазол), Гидроксизин (Атаракс), Тенотен**

**1200. [T003310] ПРИ ИНФИЛЬТРАЦИОННОЙ АНЕСТЕЗИИ НА ВЕРХНЕЙ ЧЕЛЮСТИ СКОС ИГЛЫ НАПРАВЛЕН**

от кости

**к кости**

в кость

мимо кости

**1201. [T003311] ТРАНКВИЛИЗАТОРОМ, ОБЛАДАЮЩИМ АНКСИОЛИТИЧЕСКИМ, СЕДАТИВНЫМ, ПРОТИВОРВОТНЫМ ДЕЙСТВИЕМ И СНИЖАЮЩИМ САЛИВАЦИЮ, ЯВЛЯЕТСЯ**

Тофизопам (Грандаксин)

**Гидроксизин (Атаракс)**

Фабомотизол (Афобазол)

Тенотен

**1202. [T003312] ОСТРОЕ НАРУШЕНИЕ ДЫХАНИЯ В РЕЗУЛЬТАТЕ МЕХАНИЧЕСКОГО ПРЕПЯТСТВИЯ В ВЕРХНИХ ДЫХАТЕЛЬНЫХ ПУТЯХ НАЗЫВАЕТСЯ**

асистолия

арефлексия

**асфиксия**

афазия



**1203. [T003313] ПАЦИЕНТУ С ТИРЕОТОКСИКОЗОМ ДЛЯ МЕСТНОЙ АНЕСТЕЗИИ СЛЕДУЕТ ВЫБРАТЬ**

2% Мепивакаин с Эпинефрином 1:100000

4% Артикаин с Эпинефрином 1:100000

**3% Мепивакаин, 4% Артикаин с Эпинефрином 1:200000**

2% Лидокаин с Эпинефрином 1:100000

**1204. [T003314] ПРИ АНАФИЛАКТИЧЕСКОМ ШОКЕ, КОТОРЫЙ ОСЛОЖНИЛСЯ ОСТАНОВКОЙ ДЫХАНИЯ, В ОЖИДАНИИ РЕАНИМАЦИОННОЙ БРИГАДЫ «СКОРОЙ ПОМОЩИ» СЛЕДУЕТ**

вести внутривенно Эуфиллин

вести внутривенно Супрастин

вести Сальбутамол через небулайзер

**начать искусственную вентиляцию легких (ИВЛ), массаж сердца**

**1205. [T003315] ПАЦИЕНТУ С ДЕКОМПЕНСИРОВАННОЙ ФОРМОЙ САХАРНОГО ДИАБЕТА СЛЕДУЕТ ВЫБРАТЬ ПРЕПАРАТ ДЛЯ МЕСТНОЙ АНЕСТЕЗИИ**

2% Мепивакаин с Эпинефрином 1:100000

**3% Мепивакаин, 4% Артикаин**

4% Артикаин с Эпинефрином 1:200000

4% Артикаин с Эпинефрином 1:100000

**1206. [T003316] ПРИЕМ ДЛЯ УДАЛЕНИЯ ИНОРОДНЫХ ТЕЛ ИЗ ВЕРХНИХ ДЫХАТЕЛЬНЫХ ПУТЕЙ ПО ИМЕНИ АВТОРА НАЗЫВАЕТСЯ ПРИЕМ**

Труссо

Вайсблата

**Геймлиха**

Кохера

**1207. [T003317] ПАЦИЕНТУ С БРОНХИАЛЬНОЙ АСТМОЙ РЕКОМЕНДУЕТСЯ ДЛЯ МЕСТНОЙ АНЕСТЕЗИИ ИСПОЛЬЗОВАТЬ**

4% Артикаин с Эпинефрином 1:100000

2% Мепивакаин с Эпинефрином 1:100000

**4% Артикаин, 3% Мепивакаин**

4% Артикаин с Эпинефрином 1:200000

**1208. [T003318] ДЛЯ ПРОВЕДЕНИЯ ЗАКРЫТОГО МАССАЖА СЕРДЦА ВЗРОСЛОГО ЧЕЛОВЕКА РАСПОЛАГАТЬ ЛАДОНИ НА ГРУДНОЙ КЛЕТКЕ СЛЕДУЕТ**

на верхней части грудины

на мечевидном отростке грудины

на границе нижней и средней части грудины

**на средней части грудины**

**1209. [T003319] БЕРЕМЕННЫМ И КОРМЯЩИМ ЖЕНЩИНАМ РЕКОМЕНДУЕТСЯ ДЛЯ МЕСТНОЙ АНЕСТЕЗИИ ВЫБИРАТЬ ПРЕПАРАТЫ НА ОСНОВЕ**

**Артикаина**

Прокаина (Новокаина)

Лидокаина

Мепивакаина

**1210. [T003320] ОПТИМАЛЬНЫЙ РИТМ УДАРОВ ПРИ ЗАКРЫТОМ МАССАЖЕ СЕРДЦА В МИНУТУ ДОЛЖЕН СОСТАВЛЯТЬ**

50-70

80-100

110-130

**100-120**

**1211. [Т003321] ПРИ ВЫБОРЕ ДОЗЫ МЕСТНОГО АНЕСТЕТИКА ДЕТЯМ СЛЕДУЕТ УЧИТЫВАТЬ**

фармакокинетику препарата

фармакокинетику препарата, возраст и массу тела ребенка

массу тела ребенка

возраст ребенка

**1212. [Т003322] ПРИ ПРОВЕДЕНИИ РЕАНИМАЦИИ ВДВОЕМ ВЗРОСЛОМУ ЧЕЛОВЕКУ СООТНОШЕНИЕ НЕПРЯМОГО МАССАЖА СЕРДЦА И ИСКУССТВЕННОЙ ВЕНТИЛЯЦИИ ЛЕГКИХ (ИВЛ) СОСТАВЛЯЕТ**

30:2

1:5

5:2

1:4

**1213. [Т003323] ПРИ ЗАБОЛЕВАНИЯХ ПЕЧЕНИ ПРЕПАРАТОМ ВЫБОРА ЯВЛЯЕТСЯ**

Лидокаин

Бупивакаина

**Артикаин**

Мепивакаин

**1214. [Т003324] НИТРОМИНТ-АЭРОЗОЛЬ ЯВЛЯЕТСЯ СРЕДСТВОМ ДЛЯ КУПИРОВАНИЯ**

судорожного припадка

стенотической асфиксии

**приступа стенокардии**

гипертонического криза

**1215. [Т003325] ПАЦИЕНТАМ С ЗАКРЫТОУГОЛЬНОЙ ГЛАУКОМОЙ НЕ РЕКОМЕНДУЕТСЯ ИСПОЛЬЗОВАНИЕ МЕСТНОАНЕСТЕЗИРУЮЩИХ ПРЕПАРАТОВ, СОДЕРЖАЩИХ**

Мепивакаин

Лидокаин

Артикаин

Эпинефрин (Адреналин)

**1216. [Т003326] ПРЕПАРАТАМИ ПЕРВОЙ ПОМОЩИ ПРИ АНАФИЛАКТИЧЕСКОМ ШОКЕ ЯВЛЯЮТСЯ**

глюкокортикоиды, Эпинефрин, антигистамины, Эуфиллин

анаболические гормоны, антибиотики

диуретики, седативные

антиаритмики, сердечные гликозиды

**1217. [Т003328] ПУЛЬС В БЕССОЗНАТЕЛЬНОМ СОСТОЯНИИ ОПРЕДЕЛЯЮТ В ПРОЕКЦИИ АРТЕРИИ**

плечевой

локтевой

лучевой

наружной сонной

**1218. [Т003329] ВКОЛ ИГЛЫ ПРИ ИНФРАОРБИТАЛЬНОЙ АНЕСТЕЗИИ (ВНЕРОТОВОЙ МЕТОД) ПРОВОДИТСЯ**

в нижнюю границу нижнего века

на 1,0 см ниже и кнутри от проекции инфраорбитального отверстия

в нижнюю треть носогубной складки

в основание носа

## **1219. [T003330] ПРИ ОБМОРОКЕ ВАЖНО ОБЕСПЕЧИТЬ ПОЛОЖЕНИЕ ПАЦИЕНТА**

на левом боку

**горизонтальное с приподнятыми ногами**

на правом боку

сидячее

## **1220. [T003331] ВКОЛ ИГЛЫ ПРИ ИНФРАОРБИТАЛЬНОЙ АНЕСТЕЗИИ (ВНУТРИРОТОВОЙ МЕТОД) ПРОВОДИТСЯ В СЛИЗИСТУЮ ОБОЛОЧКУ**

переходной складки в области клыка на верхней челюсти

переходной складки в области премоляров на верхней челюсти

**переходной складки в области между первым и вторым резцом на верхней челюсти**

альвеолярного отростка с вестибулярной стороны в области резцов на верхней челюсти

## **1221. [T003332] ДЛЯ ОБМОРОКА ХАРАКТЕРНЫМ ЯВЛЯЕТСЯ**

гипертония

гипертермия кожи

тахикардия

**снижение тонуса мышц**

## **1222. [T003333] ВКОЛ ИГЛЫ ПРИ ТУБЕРАЛЬНОЙ АНЕСТЕЗИИ ПРОВОДИТСЯ В СЛИЗИСТУЮ ОБОЛОЧКУ**

**переходной складки в области второго моляра верхней челюсти или между вторым и третьим моляром на верхней челюсти**

альвеолярного отростка с вестибулярной стороны в области премоляров на верхней челюсти

переходной складки в области клыка на верхней челюсти

переходной складки в области премоляров на верхней челюсти

### **1223. [Т003334] ДЛЯ КОЛЛАПСА ХАРАКТЕРНЫМ ЯВЛЯЕТСЯ**

суженный зрачок

двигательное беспокойство

**бледность и влажность кожных покровов**

артериальная гипертензия

### **1224. [Т003335] ВКОЛ ИГЛЫ ПРИ ВНЕРОТОВОЙ ТУБЕРАЛЬНОЙ АНЕСТЕЗИИ ПО ЕГОРОВУ ПРОВОДИТСЯ**

через кожные покровы на уровне средней трети носогубной складки

в слизистую оболочку переходной складки в области бугра верхней челюсти

в слизистую оболочку переходной складки в области моляров на верхней челюсти

**через кожные покровы на уровне передненижнего угла скуловой кости**

### **1225. [Т003336] ДЛЯ ТИПИЧНОГО ПРИСТУПА СТЕНОКАРДИИ ХАРАКТЕРЕН СИМПТОМ**

тяжести в области живота

**давящих болей в области сердца с иррадиацией в левую лопатку, левую половину шеи**

длительной боли в области сердца

гипотонии

### **1226. [Т003337] ВКОЛ ИГЛЫ ПРИ ПАЛАТИНАЛЬНОЙ АНЕСТЕЗИИ (БЛОКАДА В ОБЛАСТИ БОЛЬШОГО НЕБНОГО ОТВЕРСТИЯ) ПРОВОДИТСЯ В СЛИЗИСТУЮ ОБОЛОЧКУ**

переходной складки в области премоляров на верхней челюсти

**твЕрдого неба на 1 см кпереди и кнутри от проекции большого нЕбного отверстия на уровне третьего моляра на верхней челюсти**

альвеолярного отростка с нЕбной стороны в области резцов на верхней челюсти

переходной складки в области клыка на верхней челюсти

## 1227. [T003338] ПОТЕРЯ СОЗНАНИЯ ХАРАКТЕРНА ДЛЯ

**обморока**

тиреотоксического криза

приступа стенокардии

инсульта

## 1228. [T003339] ВКОЛ ИГЛЫ ПРИ ВНУТРИРОТОВОЙ РЕЗЦОВОЙ АНЕСТЕЗИИ (БЛОКАДА НОСОНЕБНОГО НЕРВА) ПРОВОДИТСЯ В СЛИЗИСТУЮ ОБОЛОЧКУ

переходной складки в области клыка на верхней челюсти

альвеолярного отростка с нЕбной стороны в области клыка на верхней челюсти

**основания резцового сосочка на верхней челюсти**

альвеолярного отростка с нЕбной стороны в области резцов на верхней челюсти

## 1229. [T003341] ПРИ УДАЛЕНИИ РЕЗЦОВ НА ВЕРХНЕЙ ЧЕЛЮСТИ СЛЕДУЕТ ВЫБРАТЬ ПРОВОДНИКОВУЮ АНЕСТЕЗИЮ

резцовую (блокаду носонЕбного нерва)

**инфраорбитальную, резцовую (блокаду носонЕбного нерва)**

торусальную

туберальную

## 1230. [T003342] ДЛЯ ГИПОГЛИКЕМИИ ХАРАКТЕРНЫМ ЯВЛЯЕТСЯ

общая возбудимость

**чувство голода**

влажность кожных покровов

беспокойство

**1231. [T003343] ПРИ ЛЕЧЕНИИ РЕЗЦОВ НА ВЕРХНЕЙ ЧЕЛЮСТИ СЛЕДУЕТ ВЫБРАТЬ ПРОВОДНИКОВУЮ АНЕСТЕЗИЮ**

туберальную

торусальную

резцовую (блокаду носонЕбного нерва)

**инфраорбитальную**

**1232. [T003344] ПРИ УДАЛЕНИИ МОЛЯРОВ НА ВЕРХНЕЙ ЧЕЛЮСТИ СЛЕДУЕТ ВЫБРАТЬ ПРОВОДНИКОВУЮ АНЕСТЕЗИЮ**

палатинальную (блокаду в области большого нЕбного отверстия)

ментальную (анестезию в области подбородочного отверстия)

палатинальную (блокаду в области большого нЕбного отверстия), инфраорбитальную

**туберальную, палатинальную (блокаду в области большого нЕбного отверстия)**

**1233. [T003345] ВО ВРЕМЯ КОЛЛАПСА КОЖНЫЕ ПОКРОВЫ**

сухие, бледные

сухие, гиперемированные

**влажные, бледные**

влажные, гиперемированные

**1234. [T003346] ПРИ ЛЕЧЕНИИ МОЛЯРОВ НА ВЕРХНЕЙ ЧЕЛЮСТИ СЛЕДУЕТ ВЫБРАТЬ ПРОВОДНИКОВУЮ АНЕСТЕЗИЮ**

торусальную

инфраорбитальную

**туберальную**

палатинальную (блокаду в области большого нЕбного отверстия)



**1235. [T003347] ПРИ ПОТЕРЕ СОЗНАНИЯ В РЕЗУЛЬТАТЕ ПОПАДАНИЯ ИНОРОДНОГО ТЕЛА В ВЕРХНИЕ ДЫХАТЕЛЬНЫЕ ПУТИ ВЫПОЛНЯЮТ**

торакотомию

**коникотомию**

трахеотомию

корнеотомию

**1236. [T003348] ПРИ УДАЛЕНИИ ПРЕМОЛЯРОВ НА ВЕРХНЕЙ ЧЕЛЮСТИ СЛЕДУЕТ ВЫБРАТЬ ПРОВОДНИКОВУЮ АНЕСТЕЗИЮ**

по J.O. Akinosi

туберальную

торусальную

**инфраорбитальную и палатинальную (блокаду в области большого небного отверстия)**

**1237. [T003349] ДОМИНИРУЮЩИМ ПРОЯВЛЕНИЕМ СИСТЕМНОЙ АНАФИЛАКСИИ (АНАФИЛАКТИЧЕСКОГО ШОКА) ЯВЛЯЕТСЯ**

крапивница

кардиогенный шок

**сосудистый коллапс**

приступ удушья

**1238. [T003350] ПРИ ЛЕЧЕНИИ ПРЕМОЛЯРОВ НА ВЕРХНЕЙ ЧЕЛЮСТИ СЛЕДУЕТ ВЫБРАТЬ ПРОВОДНИКОВУЮ АНЕСТЕЗИЮ**

палатинальную (блокаду в области большого небного отверстия)

ментальную (в области подбородочного отверстия)

туберальную

**инфраорбитальную**

**1239. [T003352] ПРИ УДАЛЕНИИ КЛЫКОВ НА ВЕРХНЕЙ ЧЕЛЮСТИ СЛЕДУЕТ ВЫБРАТЬ ПРОВОДНИКОВУЮ АНЕСТЕЗИЮ**

по Гоу-Гейтсу

палатинальную (блокаду в области большого небного отверстия)

**инфраорбитальную, резцовую (блокаду носонёбного нерва) и палатинальную (блокаду в области большого небного отверстия)**

туберальную, палатинальную (блокаду в области большого небного отверстия)

**1240. [T003353] ПРИ ПЕРЕДОЗИРОВКЕ ЭПИНЕФРИНА БОЛЬНОМУ НЕОБХОДИМО ВВЕСТИ ВНУТРИВЕННО 1 МЛ**

Норадреналина

Мезатона

**Атропина**

Дексаметазона

**1241. [T003354] ПРИ ЛЕЧЕНИИ КЛЫКОВ НА ВЕРХНЕЙ ЧЕЛЮСТИ СЛЕДУЕТ ВЫБРАТЬ ПРОВОДНИКОВУЮ АНЕСТЕЗИЮ**

по J.O. Akinosi

туберальную

палатинальную (блокаду в области большого небного отверстия)

**инфраорбитальную**

**1242. [T003355] ВО ВРЕМЯ ПРИСТУПА ГИПЕРВЕНТИЛЯЦИИ ПАЦИЕНТУ НЕОБХОДИМО**

задержать выдох

задержать вдох

увеличить частоту дыхания

**замедлить частоту дыхания**

**1243. [T003356] ПРИ ОПЕРАЦИИ НА СЛИЗИСТОЙ ОБОЛОЧКЕ В ОБЛАСТИ РЕЗЦОВ И КЛЫКА НА ВЕРХНЕЙ ЧЕЛЮСТИ С ВЕСТИБУЛЯРНОЙ СТОРОНЫ СЛЕДУЕТ ВЫБРАТЬ ПРОВОДНИКОВУЮ АНЕСТЕЗИЮ**

туберальную

нЕбную

**инфраорбитальную**

резцовую

**1244. [T003357] ПРИ ГИПЕРТОНИЧЕСКОМ КРИЗЕ ПОЛОЖЕНИЕ ПАЦИЕНТА ДОЛЖНО БЫТЬ**

сидя

лЕжа

**полусидя**

полулЕжа

**1245. [T003358] ПРЕИМУЩЕСТВЕННЫМ СПОСОБОМ МЕСТНОГО ОБЕЗБОЛИВАНИЯ ПРИ ОПЕРАЦИИ НА СЛИЗИСТОЙ ОБОЛОЧКЕ В ОБЛАСТИ ПРЕМОЛЯРОВ НА ВЕРХНЕЙ ЧЕЛЮСТИ ЯВЛЯЕТСЯ АНЕСТЕЗИЯ**

нЕбная

резцовая

туберальная

**инфильтрационная**

**1246. [T003359] ПРИ ПОПАДАНИИ ИНОРОДНОГО ТЕЛА В ДЫХАТЕЛЬНЫЕ ПУТИ ВЗРОСЛОГО ПАЦИЕНТА ВО ВРЕМЯ СТОМАТОЛОГИЧЕСКОГО ЛЕЧЕНИЯ НЕОБХОДИМО ВЫПОЛНИТЬ ПРИЕМ**

Сафара

Тренделенбурга

Геймлиха

Альцгеймера

**1247. [T003360] ПРИ ОПЕРАЦИИ НА СЛИЗИСТОЙ ОБОЛОЧКЕ В ОБЛАСТИ МОЛЯРОВ НА ВЕРХНЕЙ ЧЕЛЮСТИ С ВЕСТИБУЛЯРНОЙ СТОРОНЫ СЛЕДУЕТ ВЫБРАТЬ ПРОВОДНИКОВУЮ АНЕСТЕЗИЮ**

Вазирани-Акинози

туберальную

нЕбную

резцовую

**1248. [T003361] ПРОТИВОПОКАЗАНИЕМ ДЛЯ ПРОВЕДЕНИЯ РЕЗЕКЦИИ ВЕРХУШКИ КОРНЯ ЗУБА ЯВЛЯЕТСЯ**

хронический пародонтит тяжелой степени

хронический гранулЕматозный периодонтит

наличие свищевого хода

хронический гранулирующий периодонтит

**1249. [T003362] ПРИ ОПЕРАЦИИ НА СЛИЗИСТОЙ ОБОЛОЧКЕ С НЕБНОЙ СТОРОНЫ В ОБЛАСТИ ПРЕМОЛЯРОВ И МОЛЯРОВ НА ВЕРХНЕЙ ЧЕЛЮСТИ СЛЕДУЕТ ВЫБРАТЬ ПРОВОДНИКОВУЮ АНЕСТЕЗИЮ**

туберальную

ментальную

нЕбную

резцовую

**1250. [T003363] ПОКАЗАНИЕМ К ГЕМИСЕКЦИИ ЗУБА ЯВЛЯЕТСЯ ПЕРИОДОНТИТ**

острый гнойный

хронический двухкорневого зуба

хронический однокорневого зуба

острый серозный

**1251. [T003364] ПРИ ОПЕРАЦИИ НА СЛИЗИСТОЙ ОБОЛОЧКЕ В ОБЛАСТИ РЕЗЦОВ НА ВЕРХНЕЙ ЧЕЛЮСТИ НЕБНОЙ СТОРОНЫ СЛЕДУЕТ ВЫБРАТЬ ПРОВОДНИКОВУЮ АНЕСТЕЗИЮ**

палатинальную (блокаду в области большого небного отверстия)

инфраорбитальную

по Гоу-Гейтсу

**резцовую (блокаду в области резцового отверстия)**

**1252. [T003365] ПОЛОЖЕНИЕ ВРАЧА И БОЛЬНОГО ПРИ ВЫПОЛНЕНИИ МЕСТНОГО ОБЕЗБОЛИВАНИЯ НА ВЕРХНЕЙ ЧЕЛЮСТИ ХАРАКТЕРИЗУЕТСЯ ТЕМ, ЧТО**

пациент находится в лежачем положении

врач стоит сзади и справа от больного

**врач стоит справа и спереди от больного**

голова больного на уровне локтевого сустава врача

**1253. [T003366] ПОКАЗАНИЕМ К ОПЕРАЦИИ АМПУТАЦИЯ КОРНЯ ЯВЛЯЕТСЯ**

**хронический гранулирующий периодонтит**

хронический одонтогенный гайморит

хронический гангренозный пульпит

острый гнойный пульпит

**1254. [T003367] ПРИ ТУБЕРАЛЬНОЙ АНЕСТЕЗИИ НАСТУПАЕТ БЛОКАДА**

передних верхних альвеолярных ветвей верхнечелюстного зубного сплетения

резцового нерва

средних верхних альвеолярных ветвей верхнечелюстного зубного сплетения

**задних верхних альвеолярных ветвей верхнечелюстного зубного сплетения**

**1255. [Т003368] АБСОЛЮТНЫМ ПОКАЗАНИЕМ К УДАЛЕНИЮ «ПРИЧИННОГО» ЗУБА ЯВЛЯЕТСЯ ХРОНИЧЕСКИЙ**

гранулематозный периодонтит

гранулирующий периодонтит

гангренозный пульпит

**одонтогенный остеомиелит**

**1256. [Т003369] ПРИ ИНФРАОРБИТАЛЬНОЙ АНЕСТЕЗИИ НАСТУПАЕТ БЛОКАДА**

сплетения, периферических ветвей подглазничного нерва

носового (резцового) нерва, задних верхних альвеолярных ветвей верхнечелюстного зубного сплетения

**средних и передних верхних альвеолярных ветвей верхнечелюстного зубного сплетения**

средних верхних альвеолярных ветвей верхнечелюстного зубного сплетения

**1257. [Т003370] ПОКАЗАНИЕМ К СЕКВЕСТРАКТОМИИ СЛУЖИТ**

хронический периостит

анкилоз височно-нижнечелюстного сустава

разрежение костной ткани в очаге поражения

**подвижность секвестра**

**1258. [Т003371] ПРИ АНЕСТЕЗИИ У БОЛЬШОГО НЕБНОГО ОТВЕРСТИЯ (ПАЛАТИНАЛЬНОЙ АНЕСТЕЗИИ) НАСТУПАЕТ БЛОКАДА**

средних верхних альвеолярных ветвей верхнечелюстного зубного сплетения

средних и передних верхних альвеолярных ветвей верхнечелюстного зубного сплетения

**большого небного нерва**

задних верхних альвеолярных ветвей верхнечелюстного зубного сплетения

**1259. [Т003372] ПРИ ОТСУТСТВИИ ПОЛОЖИТЕЛЬНОЙ ДИНАМИКИ КОНСЕРВАТИВНОГО ЛЕЧЕНИЯ ХРОНИЧЕСКОГО ГРАНУЛЕМАТОЗНОГО ПЕРИОДОНТИТА ОДНОКОРНЕВОГО ЗУБА В ОБЛАСТИ ВЕРХУШКИ КОРНЯ ПРОВОДИТСЯ**

ампутация корня

**резекция верхушки корня**

гемисекция

повторное эндодонтическое лечение

**1260. [Т003373] ПОКАЗАНИЕМ К СРОЧНОМУ УДАЛЕНИЮ ЗУБА ЯВЛЯЕТСЯ**

подвижность зуба 3 степени

разрушение коронки зуба

**некупируемое гнойное воспаление в периодонте**

неполный вывих зуба

**1261. [Т003374] КОРОНАРОРАДИКУЛЯРНАЯ СЕПАРАЦИЯ ВОЗМОЖНА В СЛУЧАЕ ЛОКАЛИЗАЦИИ ОЧАГА ДЕСТРУКЦИИ**

у верхушек обеих корней 4.6 зуба

**в области бифуркации 3.6 зуба**

в области верхушки корня 3.1 зуба

у верхушки переднего щечного корня 1.6 зуба

**1262. [Т003375] АБСОЛЮТНЫМ ПРОТИВОПОКАЗАНИЕМ К УДАЛЕНИЮ ЗУБА В УСЛОВИЯХ ПОЛИКЛИНИКИ ЯВЛЯЕТСЯ**

болезнь Дауна

**врожденный порок сердца в стадии декомпенсации**

аллергия к местному анестетику

хронический пиелонефрит

**1263. [Т003376] НАИБОЛЕЕ ЭФФЕКТИВНЫМ МЕТОДОМ ЛЕЧЕНИЯ РЕТЕНЦИОННЫХ КИСТ ПОДЪЯЗЫЧНЫХ СЛЮННЫХ ЖЕЛЕЗ ЯВЛЯЕТСЯ**

склерозирование

криотерапия

**цистаденэктомия**

цистотомия

**1264. [Т003377] К МЕСТНЫМ ПРОТИВОПОКАЗАНИЯМ ДЛЯ ПРОВЕДЕНИЯ ОПЕРАТИВНОГО ВМЕШАТЕЛЬСТВА НА ТКАНЯХ ПАРОДОНТА ЯВЛЯЕТСЯ**

сахарный диабет

активная форма туберкулеза

тиреотоксикоз

**острый герпетический стоматит**

**1265. [Т003378] МЕСТНЫМ ПРОТИВОПОКАЗАНИЕМ К ПРОВЕДЕНИЮ ИНТРАЛИГАМЕНТАРНОЙ АНЕСТЕЗИИ ЯВЛЯЕТСЯ**

гипоплазия эмали

некроз пульпы

кариес дентина

**обострение хронического пародонтита**

**1266. [Т003379] К ОСЛОЖНЕНИЯМ МЕСТНОГО ХАРАКТЕРА ПРИ ПРОВЕДЕНИИ МЕСТНОЙ АНЕСТЕЗИИ ОТНОСЯТ**

отек Квинке

гипертонический криз



анафилактический шок

**тризм**

**1267. [T003380] К ОСЛОЖНЕНИЯМ ОБЩЕГО ХАРАКТЕРА ПРИ ПРОВЕДЕНИИ МЕСТНОЙ АНЕСТЕЗИИ ОТНОСЯТ**

парез лицевого нерва

дентальную плексалгию

гематому

**гипертонический криз**

**1268. [T003382] НОСОВОЕ КРОВОТЕЧЕНИЕ ЯВЛЯЕТСЯ МЕСТНЫМ ОСЛОЖНЕНИЕМ ПРИ ПРОВЕДЕНИИ ВНУТРИРОТОВОЙ АНЕСТЕЗИИ НЕРВА**

подглазничного

**носонЕбного**

большого нЕбного

подбородочного

**1269. [T003383] ОБЩИМ ОСЛОЖНЕНИЕМ, ВОЗНИКАЮЩИМ ПРИ ПЕРЕДОЗИРОВКЕ АНЕСТЕТИКА, ЯВЛЯЕТСЯ**

**интоксикация**

гипертонический криз

приступ бронхиальной астмы

анафилактический шок

**1270. [T003384] ПРИЗНАКОМ ПЕРФОРАЦИИ ДНА ВЕРХНЕЧЕЛЮСТНОЙ ПАЗУХИ ЯВЛЯЕТСЯ**

носовое кровотечение

кровотечение из лунки

**положительная носо-ротовая проба**

положительный симптом нагрузки

**1271. [T003385] К ОСЛОЖНЕНИЯМ, ВОЗНИКАЮЩИМ ВО ВРЕМЯ ОПЕРАЦИИ УДАЛЕНИЯ ЗУБА, ОТНОСИТСЯ**

альвеолит

артрит височно-нижнечелюстного сустава

невралгия тройничного нерва

**луночковое кровотечение**

**1272. [T003386] ОБЩЕСОМАТИЧЕСКИМ ОСЛОЖНЕНИЕМ ФУРУНКУЛА ЛИЦА ЯВЛЯЕТСЯ**

гипертонический криз

рожистое воспаление

**гнойный менингит**

верхнечелюстной синусит

**1273. [T003387] ДЛЯ ЛЕЧЕНИЯ АЛЬВЕОЛИТА ПРИМЕНЯЮТ**

викрил

**йодоформный тампон с Левомеколем**

кетгут

гемостатическую губку

**1274. [T003388] К БИОРЕЗОРБИРУЕМЫМ МАТЕРИАЛАМ ОТНОСИТСЯ**

**коллаген**

политетрафторэтилен

полипропилен

тефлон

## **1275. [Т003389] ДЛЯ ЛЕЧЕНИЯ АЛЬВЕОЛИТА ПРИМЕНЯЮТ**

**альвожил**

статины

остеопластический материал

кетгут

## **1276. [Т003390] ДЛЯ УДАЛЕНИЯ ПРЕМОЛЯРОВ НИЖНЕЙ ЧЕЛЮСТИ ИСПОЛЬЗУЮТ ЩИПЦЫ**

штыковидные со сходящимися щечками

клювовидные сходящиеся

S-образные с шипом

**клювовидные несходящиеся**

## **1277. [Т003392] ПРИ СЛОЖНОМ (ОСЛОЖНЕННОМ ПЕРЕЛОМОМ КОРНЯ ЗУБА) УДАЛЕНИИ ЗУБА ВОЗМОЖНО ИСПОЛЬЗОВАНИЕ**

элеватора Волкова

**бормашины**

элеватора Карапетяна

крючка Лимберга

## **1278. [Т003394] ШТЫКОВИДНЫМ ЭЛЕВАТОРОМ (ЭЛЕВАТОРОМ ЛЕКЛЮЗА) УДАЛЯЮТ ЗУБЫ НИЖНЕЙ ЧЕЛЮСТИ**

**третьи моляры**

первые моляры

резцы

премоляры

**1279. [Т003396] ВЫСОКОКВАЛИФИЦИРОВАННАЯ СПЕЦИАЛИЗИРОВАННАЯ НЕОТЛОЖНАЯ ХИРУРГИЧЕСКАЯ ПОМОЩЬ СТОМАТОЛОГИЧЕСКИМ БОЛЬНЫМ ОКАЗЫВАЕТСЯ В**

научно-исследовательском институте

клинико-диагностическом центре

**челюстно-лицевом стационаре**

районной поликлинике

**1280. [Т003397] ЛЕЧЕНИЕ ФУРУНКУЛА ЧЕЛЮСТНО-ЛИЦЕВОЙ ОБЛАСТИ В СТАДИИ АБСЦЕДИРОВАНИЯ ПРОВОДИТСЯ В УСЛОВИЯХ**

амбулатории

клинического центра

**стационара**

поликлиники

**1281. [Т003398] ДИАГНОСТИКА И ЛЕЧЕНИЕ АКТИНОМИКОЗА ДОЛЖНА ОСУЩЕСТВЛЯТЬСЯ В**

клиническом центре

**специализированном учреждении**

поликлинике

челюстно-лицевом стационаре

**1282. [Т003399] ВОСПАЛИТЕЛЬНЫЙ ПРОЦЕСС ИЗ ВЕРХНЕЧЕЛЮСТНОГО СИНУСА МОЖЕТ РАСПРОСТРАНЯТЬСЯ В**

**крылонЕбную ямку**

заглочное пространство

крыловидно-нижнечелюстное пространство

подбородочную область

**1283. [T003400] ОТ ПРЕМОЛЯРОВ ВЕРХНЕЙ ЧЕЛЮСТИ ЛИМФА ОТТЕКАЕТ В ЛИМФАТИЧЕСКИЕ УЗЛЫ**

заглочочные

сосцевидные

**поднижнечелюстные**

околоушные

**1284. [T003401] В ОКОЛОУШНЫЕ ЛИМФАТИЧЕСКИЕ УЗЛЫ ОТТЕКАЕТ ЛИМФА ОТ**

полости носа

нижней губы

**наружного слухового прохода**

дна полости рта

**1285. [T003402] ДЛЯ ПРОВЕДЕНИЯ ОПЕРАЦИИ ДЕНТАЛЬНОЙ ИМПЛАНТАЦИИ ИСПОЛЬЗУЮТ**

**направляющую фрезу**

отвЕртку

элеватор Леклюза

фиссурный бор

**1286. [T003403] ДЛЯ ПРОВЕДЕНИЯ ОПЕРАЦИИ ДЕНТАЛЬНОЙ ИМПЛАНТАЦИИ ИСПОЛЬЗУЮТ**

крючок Лимберга

развЕртку

серповидную гладилку

**глубиномер**

**1287. [Т003404] К ХИРУРГИЧЕСКИМ МЕТОДАМ ЛЕЧЕНИЯ ДОБРОКАЧЕСТВЕННЫХ ОБРАЗОВАНИЙ ЧЕЛЮСТНО-ЛИЦЕВОЙ ОБЛАСТИ ОТНОСЯТ**

криодеструкцию

лучевую терапию

химиотерапию

фотодинамическую терапию

**1288. [Т003405] ДЛЯ УСТРАНЕНИЯ СООБЩЕНИЯ ВЕРХНЕЧЕЛЮСТНОЙ ПАЗУХИ С ПОЛОСТЬЮ РТА ИСПОЛЬЗУЮТСЯ ТКАНИ**

филатовского стебля

слизистой оболочки щеки

слизистой оболочки верхней губы

**слизистой оболочки вестибулярной поверхности альвеолярного отростка и щеки**

**1289. [Т003406] УДАЛЕНИЕ ПОЛОВИНЫ КОРОНКИ ЗУБА С ОДНИМ ИЗ КОРНЕЙ В ОБЛАСТИ ЛОКАЛИЗАЦИИ ХРОНИЧЕСКОГО ОЧАГА ВОСПАЛЕНИЯ НАЗЫВАЕТСЯ**

реплантация

имплантация

ампутация

**гемисекция**

**1290. [Т003407] УДАЛЕНИЕ ОДНОГО ИЗ КОРНЕЙ У ПЕРВОГО ИЛИ ВТОРОГО МОЛЯРОВ ВЕРХНЕЙ ЧЕЛЮСТИ, ГДЕ ЛОКАЛИЗУЕТСЯ ОЧАГ ХРОНИЧЕСКОГО ОКОЛОВЕРХУШЕЧНОГО ПЕРИОДОНТИТА, НАЗЫВАЕТСЯ**

имплантация

реплантация

**ампутация**

гемисекция

**1291. [Т003408] ДЛЯ УДЛИНЕНИЯ КЛИНИЧЕСКОЙ КОРОНКИ ЗУБА ПЕРЕД ОРТОПЕДИЧЕСКИМ ЛЕЧЕНИЕМ ПРОВОДИТСЯ**

направленная тканевая регенерация

**гингивэктомия**

кюретаж пародонтальных карманов

лоскутная операция

**1292. [Т003409] К ХИРУРГИЧЕСКИМ МЕТОДАМ ЛЕЧЕНИЯ ПАРОДОНТАЛЬНОГО КАРМАНА ОТНОСЯТ**

френулэктомию

френулотомия

**закрытый кюретаж**

иссечение щечных тяжей

**1293. [Т003410] ОПЕРАТИВНОЕ ВМЕШАТЕЛЬСТВО НА УЗДЕЧКЕ, ПРИ КОТОРОМ ПРОИЗВОДИТСЯ ПЕРЕМЕЩЕНИЕ ТРЕУГОЛЬНЫХ ЛОСКУТОВ ПО ЛИМБЕРГУ, НАЗЫВАЕТСЯ**

гингивэктомия

**френулопластика**

френулотомия

аперкулэктомия

**1294. [Т003411] МЕТОДИКА ВЕСТИБУЛОПЛАСТИКИ, ПРИ КОТОРОЙ РАЗРЕЗ ПРОВОДИТСЯ НА ГРАНИЦЕ ПРИКРЕПЛЕННОЙ ДЕСНЫ И ПОДВИЖНОЙ ЧАСТИ СЛИЗИСТОЙ ОБОЛОЧКИ АЛЬВЕОЛЯРНОГО ОТРОСТКА С ФОРМИРОВАНИЕМ ЛОСКУТА, ОБРАЩЕННОГО ОСНОВАНИЕМ К ГУБЕ, НАЗЫВАЕТСЯ МЕТОДИКОЙ**

туннельной

**по Кларку**

по Эдлану - Мейхеру

по Лимбергу

**1295. [T003412] ПРИ ПРОВЕДЕНИИ ОПЕРАЦИИ РАДИКАЛЬНОЙ СИНУСОТОМИИ СЛИЗИСТУЮ ОБОЛОЧКУ ВЕРХНЕЧЕЛЮСТНОГО СИНУСА УДАЛЯЮТ**

частично

частично измененную

**только измененную**

полностью

**1296. [T003413] ПРИ РАЗРЫВЕ ДЕСНЫ ВО ВРЕМЯ ОПЕРАЦИИ УДАЛЕНИЯ ЗУБА ПОКАЗАНО**

диатермокоагуляция

обработка раневой поверхности 1% раствором йода

**наложение швов на десну**

тампонирование раны

**1297. [T003414] ПУНКЦИЯ ВЕРХНЕЧЕЛЮСТНОЙ ПАЗУХИ ПРОВОДИТСЯ ЧЕРЕЗ**

верхний носовой ход

нижний носовой ход

**средний носовой ход**

искусственное сообщение в полости рта

**1298. [T003415] ПРИ ПЕРФОРАЦИИ ДНА ВЕРХНЕЧЕЛЮСТНОЙ ПАЗУХИ ДОПОЛНИТЕЛЬНО НАЗНАЧАЮТ**

антидипресанты

психотропные препараты



сосудосуживающие препараты

сульфаниламиды

**1299. [T003416] ПРИ ЛЕЧЕНИИ ХРОНИЧЕСКОГО ОСТЕОМИЕЛИТА ЧЕЛЮСТИ НЕОБХОДИМО ПРОВЕСТИ**

периостотомию

цистотомию

**секвестрэктомию**

цистэктомию

**1300. [T003417] В КОМПЛЕКСНОЕ ЛЕЧЕНИЕ ВОСПАЛИТЕЛЬНЫХ ПРОЦЕССОВ ЧЕЛЮСТНО-ЛИЦЕВОЙ ОБЛАСТИ ВХОДИТ ТЕРАПИЯ**

лучевая

фотодинамическая

**антибактериальная**

мануальная

**1301. [T003418] ПРИ АБСЦЕДИРОВАНИИ ФУРУНКУЛА ПАЦИЕНТУ ПРОВОДЯТ**

физиотерапию

**вскрытие абсцесса**

обработку кожи 70% этиловым спиртом

блокаду 0,25% раствором Лидокаина

**1302. [T003419] В ДЕНЬ ОБРАЩЕНИЯ ПРИ АБСЦЕССЕ ЧЕЛЮСТНО-ЯЗЫЧНОГО ЖЕЛОБКА НЕОБХОДИМО**

начать иглорефлексотерапию

**вскрыть гнойный очаг**

назначить физиотерапевтическое лечение

сделать новокаиновую блокаду

### **1303. [Т003420] К ИНСТРУМЕНТАМ ДЛЯ УДАЛЕНИЯ ЗУБОВ ОТНОСЯТ**

зеркало, пинцет

зеркало, зонд

**щипцы, элеваторы**

шпатель, серповидную гладилку

### **1304. [Т003422] ПОКАЗАНИЕМ К УДАЛЕНИЮ ЗУБА ЯВЛЯЕТСЯ**

причинный зуб при остром гнойном периостите

**зуб в линии перелома челюсти**

острый пульпит

разрушенность коронковой части зуба на 1/2

### **1305. [Т003423] ПОКАЗАНИЕМ К УДАЛЕНИЮ ЗУБА ЯВЛЯЕТСЯ**

**продольный перелом корня зуба**

ретенция зуба

подвижность II степени

острый периодонтит

### **1306. [Т003424] НЕОТЛОЖНЫМ ПОКАЗАНИЕМ К УДАЛЕНИЮ ЗУБА ЯВЛЯЕТСЯ**

хронический гранулематозный периодонтит

ретенция и дистопия зуба

сверхкомплектный зуб

**причинный зуб при остром остеомиелите челюсти**

### **1307. [T003425] УДАЛЕНИЕ ЗУБА ПРОВОДЯТ ПРИ**

отломе коронки зуба на 1/2

кариозной полости

хроническом фиброзном периодонтите

**патологической подвижности III степени**

### **1308. [T003426] ОТСЛАИВАНИЕ ДЕСНЫ ПРИ УДАЛЕНИИ ЗУБА ПРОВОДИТСЯ**

экскаватором

элеватором

**серповидной гладилкой**

стоматологическим зондом

### **1309. [T003427] ДЛЯ УДАЛЕНИЯ МАЛЫХ КОРЕННЫХ ЗУБОВ ВЕРХНЕЙ ЧЕЛЮСТИ С СОХРАНИВШЕЙСЯ КОРОНКОЙ ИСПОЛЬЗУЮТ ЩИПЦЫ**

**S-образные с несходящимися щечками**

S-образные со сходящимися щечками

байонетные

прямые с несходящимися щечками

### **1310. [T003428] ПЕРВОЕ ВЫВИХИВАЮЩЕЕ ДВИЖЕНИЕ В ОРАЛЬНУЮ СТОРОНУ ЦЕЛЕСООБРАЗНО ПРОВОДИТЬ ПРИ УДАЛЕНИИ**

**моляров нижней челюсти**

клыков верхней челюсти

резцов нижней челюсти

премоляров верхней челюсти

**1311. [T003429] ЭТАП УДАЛЕНИЯ ЗУБА, ПРИ КОТОРОМ ОСУЩЕСТВЛЯЕТСЯ РАСКАЧИВАНИЕ ЗУБА В ВЕСТИБУЛЯРНОМ И ОРАЛЬНОМ НАПРАВЛЕНИИ, НАЗЫВАЕТСЯ**

ротация

фиксация

иммобилизация

**люксация**

**1312. [T003430] УДАЛЕНИЕ ЗУБА, ПРИ КОТОРОМ ОСУЩЕСТВЛЯЕТСЯ ЕГО ВРАЩЕНИЕ ВОКРУГ СВОЕЙ ОСИ НА 20-25% ВНАЧАЛЕ В ОДНУ, ПОТОМ В ДРУГУЮ СТОРОНУ, НАЗЫВАЕТСЯ**

люксация

сепарация

тракция

**ротация**

**1313. [T003431] РОТАЦИЯ ЗУБА НЕ ПРОВОДИТСЯ ПРИ УДАЛЕНИИ**

**многокорневых зубов верхней и нижней челюсти с неразъединенными корнями**

премоляров нижней челюсти

зубов, удаляемых по ортодонтическим показаниям

любых зубов при наличии гнойного процесса в периодонте

**1314. [T003432] ПРИ УДАЛЕНИИ ЗУБА 4.6 ВРАЧ ЗАНИМАЕТ ПРАВИЛЬНОЕ ПОЛОЖЕНИЕ ОТНОСИТЕЛЬНО ПАЦИЕНТА**

справа и несколько впереди

справа и спереди

слева и сзади

**справа и сзади**

**1315. [Т003433] ДЛЯ УДАЛЕНИЯ КОРНЕЙ МОЛЯРОВ ВЕРХНЕЙ ЧЕЛЮСТИ ИСПОЛЬЗУЮТ**

угловой элеватор

S-образные щипцы с шипом слева

**штыковидные щипцы со сходящимися щечками**

прямые щипцы с несходящимися щечками

**1316. [Т003434] ДЛЯ УДАЛЕНИЯ КОРНЕЙ РЕЗЦОВ ВЕРХНЕЙ ЧЕЛЮСТИ ИСПОЛЬЗУЮТ**

прямые щипцы с несходящимися щечками

S-образные щипцы с шипом слева

угловой элеватор

**прямые щипцы со сходящимися щечками**

**1317. [Т003435] ДЛЯ УДАЛЕНИЯ КОРНЕЙ ЗУБОВ НИЖНЕЙ ЧЕЛЮСТИ ИСПОЛЬЗУЮТ**

S-образные щипцы

серповидную гладилку

клювовидные щипцы, изогнутые по плоскости

**клювовидные щипцы со сходящимися щечками**

**1318. [Т003436] ДЛЯ УДАЛЕНИЯ ЗУБА 4.8 С СОХРАНЕННОЙ КОРОНКОВОЙ ЧАСТЬЮ ИСПОЛЬЗУЮТ**

элеватор Карапетяна

угловой элеватор

прямые щипцы

**прямой элеватор**

### **1319. [T003437] ДЛЯ УДАЛЕНИЯ ГРАНУЛЯЦИОННОЙ ТКАНИ ИЗ АЛЬВЕОЛЫ ПРИМЕНЯЮТ**

распатор

**кюретажную ложку**

крючок Фарабефа

серповидную гладилку

### **1320. [T003439] ЗУБ ВЕРХНЕЙ ЧЕЛЮСТИ ЛЮБОЙ ГРУППОВОЙ ПРИНАДЛЕЖНОСТИ МОЖНО УДАЛИТЬ С ПОМОЩЬЮ ЩИПЦОВ**

**байонетных**

прямых

клювовидных

S-образных

### **1321. [T003440] ПРИ УДАЛЕНИИ МОЛЯРА ВЕРХНЕЙ ЧЕЛЮСТИ С ПОЛНОСТЬЮ РАЗРУШЕННОЙ КОРОНКОВОЙ ЧАСТЬЮ НЕОБХОДИМО**

провести разрез по переходной складке

**разделить корни по области фуркации с помощью бора**

наложить щечки щипцов на альвеолярный отросток

провести альвеолотомию

### **1322. [T003441] СБЛИЖЕНИЕ КРАЕВ ДЕСНЫ ПОСЛЕ УДАЛЕНИЯ ЗУБА ПРОВОДИТСЯ С ЦЕЛЬЮ**

улучшения биотипа десны

**уменьшения степени зияния лунки, более надежного удержания кровяного сгустка в ране**

перестройки костной ткани в области лунки

увеличения зоны кератинизированной десны

### **1323. [T003442] ПРИ РАЗРЫВЕ СЛИЗИСТОЙ ОБОЛОЧКИ ПОСЛЕ УДАЛЕНИЯ ЗУБА НЕОБХОДИМО**

**наложить швы**

коагулировать края раны

отсечь подвижную слизистую

провести тампонаду лунки

### **1324. [T003443] ПРИ ОТЛОМЕ СТЕНКИ АЛЬВЕОЛЫ ПОСЛЕ УДАЛЕНИЯ ЗУБА НЕОБХОДИМО**

зафиксировать подвижную костную стенку швами

провести остеосинтез

использовать остеопластический материал

**удалить подвижную костную стенку**

### **1325. [T003444] ХРОМИРОВАННЫЙ КЕТГУТ ОТ НЕХРОМИРОВАННОГО ОТЛИЧАЕТСЯ**

более гладким прохождением иглы через ткани

**продолжительным периодом рассасывания шовного материала**

более выраженными антисептическими свойствами

способностью надёжно удерживать фрагменты костной ткани

### **1326. [T003445] В АМБУЛАТОРНЫХ УСЛОВИЯХ ВЫПОЛНЯЕТСЯ ВСКРЫТИЕ**

абсцессов мягких тканей лица и шеи

**поднадкостничного абсцесса**

фурункула челюстно-лицевой области

флегмон мягких тканей лица и шеи

**1327. [T003446] РАЗРЕЗ ПРИ ВСКРЫТИИ ПОДНАДКОСТНИЧНОГО АБСЦЕССА, РАСПОЛОЖЕННОГО В ОБЛАСТИ ПРЕДДВЕРИЯ РТА, ПРОВОДЯТ**

по слизистой оболочке на уровне десневого края

параллельно переходной складке

в области околочелюстных мягких тканей

**в месте наибольшего выбухания инфильтрата**

**1328. [T003447] ОТТОК ГНОЯ ПРИ ЛОКАЛИЗАЦИИ ПЕРИОСТИТА С НЕБНОЙ СТОРОНЫ ОБЕСПЕЧИВАЕТСЯ**

последовательным рассечением тканей с последующим ушиванием раны

дренированием воспалительного очага резиновым катетером

**иссечением участка слизистой оболочки над инфильтратом треугольной формы**

линейным разрезом на всю длину инфильтрата

**1329. [T003449] ЛУНКА УДАЛЕННОГО ЗУБА ЗАЖИВАЕТ**

через стадию образования келоида

третичным натяжением

первичным натяжением

**вторичным натяжением**

**1330. [T003450] ПРОБОДЕНИЕ ДНА ВЕРХНЕЧЕЛЮСТНОЙ ПАЗУХИ ПРОИСХОДИТ ЧАЩЕ ПРИ УДАЛЕНИИ**

моляров нижней челюсти

**моляров верхней челюсти**

премоляров верхней челюсти

клыков верхней челюсти



**1331. [T003451] МЕСТНЫМ ОСЛОЖНЕНИЕМ ВО ВРЕМЯ ОПЕРАЦИИ УДАЛЕНИЯ ЗУБА ЯВЛЯЕТСЯ**

обморок

альвеолит лунки удаленного зуба

**перелом нижней челюсти**

невралгия

**1332. [T003452] ОСЛОЖНЕНИЕМ, ВОЗНИКАЮЩИМ ВО ВРЕМЯ ОПЕРАЦИИ УДАЛЕНИЯ ТРЕТЬЕГО МОЛЯРА НИЖНЕЙ ЧЕЛЮСТИ, ЯВЛЯЕТСЯ**

остеомиелит

**перелом нижней челюсти**

периостит

синусит

**1333. [T003453] К ПОЗДНИМ ОСЛОЖНЕНИЯМ ПОСЛЕ ОПЕРАЦИИ УДАЛЕНИЯ ЗУБА ОТНОСЯТ**

вывих височно-нижнечелюстного сустава (ВНЧС)

**альвеолит**

обморок

перелом челюсти

**1334. [T003455] МЕСТНЫМ РАННИМ ОСЛОЖНЕНИЕМ ПОСЛЕ ОПЕРАЦИИ УДАЛЕНИЯ ЗУБА ЯВЛЯЕТСЯ**

перфорация дна верхнечелюстного синуса

вывих нижней челюсти

перелом нижней челюсти

**альвеолит**

### **1335. [T003456] ЦЕЛЬЮ ОПЕРАЦИИ АЛЬВЕОЛЭКТОМИИ ЯВЛЯЕТСЯ**

удаление распавшегося кровяного сгустка из лунки при еЕ воспалении

удаление секвестра

ушивание мягких тканей в области удалЕнного зуба

**удаление острых краЕв лунки**

### **1336. [T003457] ПРИ ВСКРЫТИИ ПОДНАДКОСТНИЧНОГО АБСЦЕССА ВОЗМОЖНО РАНЕНИЕ**

слизистой оболочки щеки

языка

околоушной слюнной железы

**подбородочного нерва и артерии**

### **1337. [T003458] ПРИЗНАКОМ ПЕРФОРАЦИИ ДНА ВЕРХНЕЧЕЛЮСТНОЙ ПАЗУХИ ЯВЛЯЕТСЯ**

**выделение из лунки удалЕнного зуба крови с пузырьками воздуха**

наружная резорбция корня удалЕнного зуба

наличие пристеночных грануляций в лунке удалЕнного зуба

изменение тембра голоса у пациента

### **1338. [T003459] ИНФИЛЬТРАЦИОННАЯ АНЕСТЕЗИЯ НАИБОЛЕЕ ЭФФЕКТИВНА ПРИ УДАЛЕНИИ**

нижнего третьего моляра

**верхних премоляров, моляров, клыка**

нижнего первого премоляра

нижнего первого моляра

**1339. [T003460] ПРИ АНЕСТЕЗИИ У РЕЗЦОВОГО ОТВЕРСТИЯ БЛОКИРУЕТСЯ НЕРВ**

носонЕбный

язычный

большой нЕбный

жевательный

**1340. [T003461] ДЛЯ ПРОВЕДЕНИЯ АППЛИКАЦИОННОЙ АНЕСТЕЗИИ ИСПОЛЬЗУЮТ**

Мепивакаин 2%

Лидокаин 0,5%

**Лидокаин 10%**

Артикаин 4%

**1341. [T003463] АНАТОМИЧЕСКИМ ОРИЕНТИРОМ ДЛЯ ВКОЛА ИГЛЫ ПРИ ПРОВЕДЕНИИ МАНДИБУЛЯРНОЙ АНЕСТЕЗИИ АПОДАКТИЛЬНЫМ МЕТОДОМ ЯВЛЯЕТСЯ**

**крыловидно-нижнечелюстная складка**

переходная складка

наружная косая линия

внутренняя косая линия

**1342. [T003464] НЕВРИТ ПОДГЛАЗНИЧНОГО НЕРВА МОЖЕТ ВОЗНИКНУТЬ ПРИ ПРОВЕДЕНИИ АНЕСТЕЗИИ**

резцовой

**инфраорбитальной**

инфильтрационной

туберальной

**1343. [Т003465] ОБЩИМ ОСЛОЖНЕНИЕМ МЕСТНОЙ АНЕСТЕЗИИ ЯВЛЯЕТСЯ**

анафилактический шок

отлом иглы

гематома

неврит

**1344. [Т003466] ПЛАНОВОЕ УДАЛЕНИЕ ЗУБОВ У ПАЦИЕНТОВ, ПЕРЕНЕСШИХ ИНФАРКТ МИОКАРДА, ВОЗМОЖНО ПОСЛЕ КОНСУЛЬТАЦИИ КАРДИОЛОГА ЧЕРЕЗ (МЕС.)**

10

6

2

1

**1345. [Т003467] ИШЕМИЯ КОЖИ В ПОДГЛАЗНИЧНОЙ ОБЛАСТИ НАБЛЮДАЕТСЯ ПРИ ПРОВЕДЕНИИ АНЕСТЕЗИИ**

у ментального отверстия

**инфраорбитальной**

у резцового отверстия

туберальной

**1346. [Т003468] ПОТЕРЯ СОЗНАНИЯ, БЛЕДНЫЕ КОЖНЫЕ ПОКРОВЫ, НИЗКОЕ АРТЕРИАЛЬНОЕ ДАВЛЕНИЕ ХАРАКТЕРНЫ ДЛЯ**

**обморока**

анафилактического шока

гипертонического криза

коллапса

**1347. [Т003469] ПОСТИНЪЕКЦИОННАЯ КОНТРАКТУРА ПРИ  
ПРОВЕДЕНИИ МАНДИБУЛЯРНОЙ АНЕСТЕЗИИ ОБУСЛОВЛЕНА**

невритом тройничного нерва

травмой медиальной крыловидной мышцы

парезом лицевого нерва

травмой жевательной мышцы

**1348. [Т003470] ПРИ ОГРАНИЧЕННЫХ ФОРМАХ ОСТРОГО  
ОСТЕОМИЕЛИТА ДЛИТЕЛЬНОСТЬ ЛЕЧЕНИЯ  
АНТИБАКТЕРИАЛЬНЫМИ ПРЕПАРАТАМИ СОСТАВЛЯЕТ**

**8-10 дней**

5-7 дней

2-3 недели

3-5 дней

**1349. [Т003471] ПРИ ДИФFUЗНЫХ ФОРМАХ ОСТРОГО ОСТЕОМИЕЛИТА  
ДЛИТЕЛЬНОСТЬ ЛЕЧЕНИЯ АНТИБАКТЕРИАЛЬНЫМИ ПРЕПАРАТАМИ  
СОСТАВЛЯЕТ**

5-7 дней

8-10 дней

**2-3 недели**

3-5 дней

**1350. [Т003472] ПРИМЕНЕНИЕ КОМПРЕССОВ С ДИМЕКСИДОМ ПРИ  
ВОСПАЛИТЕЛЬНЫХ ЗАБОЛЕВАНИЯХ  
ВИСОЧНО-НИЖНЕЧЕЛЮСТНОГО СУСТАВА (ВНЧС) И СЛЮННЫХ  
ЖЕЛЕЗ ОБУСЛОВЛЕНО**

жаропонижающим действием

антибактериальным действием

фибринолитическим действием

высокой проникающей способностью через кожные покровы и противовоспалительным эффектом

**1351. [Т003473] ДЛЯ УМЕНЬШЕНИЯ РИСКА КРОВОТЕЧЕНИЯ ВО ВРЕМЯ ОПЕРАЦИИ СЛОЖНОГО УДАЛЕНИЯ ЗУБА ИСПОЛЬЗУЕТСЯ**

Дексаметазон

Дицинон

Амоксиклав

Найз

**1352. [Т003475] АНТИБАКТЕРИАЛЬНУЮ ТЕРАПИЮ ОСТРОЙ СТАДИИ ОСТЕОМИЕЛИТА ЧЕЛЮСТИ ПРОВОДЯТ**

Фузидином натрия

Эритромицином

Линкомицином

Дексаметазоном

**1353. [Т003476] ПРИ ГЛУБИНЕ ПАРОДОНТАЛЬНОГО КАРМАНА БОЛЕЕ 5 ММ ПРОВОДЯТ**

закрытый кюретаж

открытый кюретаж

вестибулопластику

гемисекцию

**1354. [Т003479] НОВОКАИНОВЫЕ БЛОКАДЫ ПО А.В. ВИШНЕВСКОМУ ПРИ ЛЕЧЕНИИ ВОСПАЛИТЕЛЬНЫХ ПРОЦЕССОВ СЛЮННЫХ ЖЕЛЕЗ НЕ ОБЛАДАЮТ СВОЙСТВОМ**

оказания антибактериального эффекта

купирования воспалительного процесса

влияния на интенсивность клеточных процессов

воздействия на трофическую функцию нервной системы

### **1355. [T003480] ПРИ ОСТРЫХ САЛАДЕНИТАХ В КАЧЕСТВЕ ЛЕЧЕНИЯ ПРОВОДЯТ**

ротовые ванночки раствором Хлоргексидина

тепловые компрессы

**инстилляцию протоков слюнных желЕз раствором Пенициллина**

орошение полости рта Интерфероном

### **1356. [T003481] ОРОШЕНИЕ ПОЛОСТИ РТА ИНТЕРФЕРОНОМ 4-5 РАЗ В ДЕНЬ ПРИМЕНЯЕТСЯ ПРИ ВИДЕ САЛАДЕНИТА**

контактного

**гриппозного**

эпидпаротита

лимфогенного

### **1357. [T003482] ПРИ ЛЕЧЕНИИ ОСТРОГО ПЕРИОДОНТИТА НЕОБХОДИМО**

**создать свободный отток экссудата из периапикальной области**

провести резекцию верхушки корня пораженного зуба

провести ампутацию корня

удалить причинный зуб

### **1358. [T003483] К ОПЕРАТИВНЫМ МЕТОДАМ, СОХРАНЯЮЩИМ КОРОНКУ ЗУБА, ОТНОСИТСЯ**

гемисекция

**ампутация корня**

коронково-радикулярная сепарация

удаление зуба

**1359. [T003484] РЕЗЕКЦИЯ ВЕРХУШКИ КОРНЯ ПРОВОДИТСЯ ПРИ ЛЕЧЕНИИ**

вторых моляров нижней челюсти

**резцов и клыков**

третьих моляров нижней челюсти

третьих моляров верхней челюсти

**1360. [T003485] ПРИ АПИКОТОМИИ НЕ ПРИМЕНЯЮТСЯ РАЗРЕЗЫ**

**фестончатые**

трапециевидные

дугообразные

углообразные

**1361. [T003486] К ОПЕРАТИВНЫМ МЕТОДАМ, НЕ СОХРАНЯЮЩИМ ЗУБ, ОТНОСИТСЯ**

реплантация зуба

**удаление зуба**

цистэктомия

резекция верхушки корня

**1362. [T003487] СЛИЗИСТО-НАДКОСТНИЧНЫЙ ЛОСКУТ ПРИ ЦИСТЭКТОМИИ ХАРАКТЕРИЗУЕТСЯ ТЕМ, ЧТО ОН**

соответствует верхушке причинного зуба

**больше очага деструкции кости**

соответствует очагу деструкции кости

меньше очага деструкции кости



### **1363. [T003490] ПРИЧИННЫЙ ЗУБ ПРИ ЦИСТЭКТОМИИ**

сохраняется при локализации кисты на уровне шейки зуба

**сохраняется при локализации кисты на уровне верхушки корня зуба**

удаляется всегда

удаляется при разрушении костной стенки нЕба

### **1364. [T003491] ПРИ ЦИСТОТОМИИ УДАЛЯЮТ**

всю оболочку кисты с тугой тампонадой раны

всю оболочку кисты с ушиванием раны наглухо

причинный зуб и оболочку кисты через лунку

**переднюю стенку кисты с костной тканью с последующей тампонадой**

### **1365. [T003492] ОСНОВНЫМ ХИРУРГИЧЕСКИМ МЕТОДОМ ЛЕЧЕНИЯ КИСТ ЧЕЛЮСТЕЙ НЕБОЛЬШОГО РАЗМЕРА ЯВЛЯЕТСЯ**

вылущивание оболочки через лунку удаленного зуба

цистотомия

**цистэктомия**

частичная резекция челюсти

### **1366. [T003493] ПРИ ПРОВЕДЕНИИ ЦИСТЭКТОМИИ РАЗМЕР КОСТНОГО «ОКНА» ПО ОТНОШЕНИЮ К РАЗМЕРУ ОЧАГА ДЕСТРУКЦИИ КОСТИ**

на 0,5-1 мм меньше

**соответствует**

на 1-2 мм больше

на 1-2 мм меньше

**1367. [Т003494] ХИРУРГИЧЕСКОЕ ЛЕЧЕНИЕ ХРОНИЧЕСКОГО ОСТЕОМИЕЛИТА НАЗЫВАЕТСЯ**

остеоперфорация

удаление причинного и соседних зубов

**секвестрэктомия**

вскрытие и дренирование гнойных очагов

**1368. [Т003495] ОСТЕОПЕРФОРАЦИЮ ПРИ ХИРУРГИЧЕСКОМ ЛЕЧЕНИИ ОСТРОЙ СТАДИИ ОСТЕОМИЕЛИТА ЧЕЛЮСТИ ПРОВОДЯТ**

дрельбором

желобоватым долотом

**круглым бором**

фрезой

**1369. [Т003497] В СЛУЧАЕ ОТЛОМА СТЕНКИ АЛЬВЕОЛЫ С ЯЗЫЧНОЙ СТОРОНЫ ПРИ УДАЛЕНИИ НИЖНЕГО ТРЕТЬЕГО МОЛЯРА НУЖНО**

оставить еЕ на месте

тампонировать лунку йодоформной турундой для фиксации отломка

наложить швы на слизистую оболочку и ввести дренаж

**аккуратно извлечь, предварительно отделив от неЕ мышечные пучки**

**1370. [Т003498] ПРИ РАДИКАЛЬНОЙ ГАЙМОРОТОМИИ ХИРУРГИЧЕСКИЙ ДОСТУП К ВЕРХНЕЧЕЛЮСТНОМУ СИНУСУ ПРОВОДИТСЯ ЧЕРЕЗ**

альвеолярный отросток

бугор верхней челюсти

**переднюю поверхность тела верхней челюсти**

полость носа

**1371. [Т003500] ПРОВЕДЕНИЕ МИОТЕРАПИИ НАИБОЛЕЕ ЦЕЛЕСООБРАЗНО В ВОЗРАСТНОМ ПЕРИОДЕ (ЛЕТ)**

1-2

10-12

0,5-1

4-7

**1372. [Т003501] УСТРАНИТЬ ПРИВЫЧКУ СОСАНИЯ ЩЕК МОЖНО С ПОМОЩЬЮ**

головной шапочки с подбородочной пращой

несъемных ортодонтических аппаратов

**миофункциональных аппаратов**

миогимнастики

**1373. [Т003502] ПРИ ОДНОСТОРОННЕЙ РАСЩЕЛИНЕ ГУБЫ И НЕБА ИСПОЛЬЗУЕТСЯ СЪЕМНЫЙ ОРТОДОНТИЧЕСКИЙ АППАРАТ**

Дерихсвайлера

**Брюкля**

микроимплант

брекет-система

**1374. [Т003503] ПРИ СКВОЗНОЙ ОДНОСТОРОННЕЙ РАСЩЕЛИНЕ ГУБЫ, АЛЬВЕОЛЯРНОГО ОТРОСТКА И НЕБА В ВОЗРАСТЕ ДО 3 МЕСЯЦЕВ ИСПОЛЬЗУЕТСЯ СЪЕМНЫЙ ОРТОДОНТИЧЕСКИЙ АППАРАТ**

аппарат Брюкля

пластинка с накусочной площадкой

аппарат Френкеля I типа

**пластинка с винтом**

### **1375. [T003504] ФАРИНГОПЛАСТИКА ПРЕДСТАВЛЯЕТ СОБОЙ**

пластику мягкого и твердого отделов нЕба

пластику в пределах мягкого нЕба

операцию, направленную на одновременное вмешательство на структурах мягкого, твердого нЕба и глотки

**операцию, направленную на хирургическое вмешательство на структурах глотки**

### **1376. [T003505] УРАНОСТАФИЛОФАРИНГОПЛАСТИКА ПРЕДСТАВЛЯЕТ СОБОЙ**

операцию, направленную на хирургическое вмешательство на структурах глотки

пластику в пределах мягкого нЕба

пластику мягкого и твердого отдела нЕба

**операцию, направленную на одновременное вмешательство на структурах мягкого, твердого нЕба и глотки**

### **1377. [T003506] ВЕЛОПЛАСТИКА ПРЕДСТАВЛЯЕТ СОБОЙ**

операцию, направленную на одновременное вмешательство на структурах мягкого, твердого нЕба и глотки

**пластику в пределах мягкого нЕба**

пластику мягкого и твердого отделов нЕба

операцию, направленную на хирургическое вмешательство на структурах глотки

### **1378. [T003508] КОМПАКТОСТЕОТОМИЯ ПРОВОДИТСЯ С ЦЕЛЬЮ**

продолжения ортодонтического лечения

улучшения фиксации ортодонтического аппарата

**ускорения ортодонтического лечения**

сохранения результатов ортодонтического лечения

**1379. [T003509] ПО МЕСТУ РАСПОЛОЖЕНИЯ АППАРАТ НОРДА ОТНОСИТСЯ К**

комбинированным

внеротовым

**внутриротовым, одночелюстным**

двучелюстным

**1380. [T003510] АППАРАТ ДЛЯ ВЕРХНЕЙ ЧЕЛЮСТИ С ВИНТОМ И ВЕСТИБУЛЯРНОЙ ДУГОЙ ПОЗВОЛЯЕТ ПРОВЕСТИ**

**расширение и уплощение верхнего зубного ряда**

устранение дизоокклюзии

устранение вредных привычек

уплощение переднего отдела нижнего зубного ряда

**1381. [T003511] КОРОНКА С РАСПОРКОЙ НА ЗУБ 1.6 ПРЕДНАЗНАЧЕНА ДЛЯ**

**сохранения места для 1.5**

ротации 1.6

дистализации 1.6

мезиализации 1.6

**1382. [T003512] ПЛАСТИНКА ДЛЯ ВЕРХНЕЙ ЧЕЛЮСТИ С ВИНТОМ И САГИТТАЛЬНЫМ РАСПИЛОМ ПРИМЕНЯЕТСЯ С ЦЕЛЬЮ**

раскрытия срединного нЕбного шва

одностороннего расширения верхнего зубного ряда

**равномерного расширения верхнего зубного ряда**

удлинения фронтального участка нижнего зубного ряда

### **1383. [T003513] ПЛАСТИНКА ДЛЯ ВЕРХНЕЙ ЧЕЛЮСТИ С ВИНТОМ И СЕКТОРАЛЬНЫМ РАСПИЛОМ ПРИМЕНЯЕТСЯ С ЦЕЛЬЮ**

одностороннего расширения верхнего зубного ряда

раскрытия срединного небного шва

**удлинения верхнего зубного ряда**

равномерного расширения верхнего зубного ряда

### **1384. [T003514] АППАРАТ PENDULUM ПРИМЕНЯЮТ ДЛЯ**

смещения верхнего зубного ряда вперед

**дистализации моляров верхней челюсти**

смещения нижней челюсти вперед

стабилизации положения верхней челюсти

### **1385. [T003515] ЛИЦЕВАЯ МАСКА ДИЛЯРА ПОЗВОЛЯЕТ**

сдерживать рост верхней челюсти

**перемещать вперед верхний зубной ряд**

стимулировать рост нижней челюсти

сдерживать рост обеих челюстей

### **1386. [T003516] ЛИЦЕВАЯ ДУГА ПОЗВОЛЯЕТ**

сдерживать рост обеих челюстей

перемещать вперед верхний зубной ряд и верхнюю челюсть

стимулировать рост нижней челюсти

**сдерживать рост верхней челюсти**

### **1387. [T003517] ГОЛОВНАЯ ШАПОЧКА С ПОДБОРОДОЧНОЙ ПРАЩОЙ ПОЗВОЛЯЕТ**

стимулировать рост нижней челюсти

**сдерживать рост нижней челюсти**

сдерживать рост обеих челюстей

перемещать вперед верхний зубной ряд и верхнюю челюсть

### **1388. [T003518] ПО НАЗНАЧЕНИЮ АППАРАТ НОРДА**

ретенционный

**лечебный**

профилактический

комбинированный

### **1389. [T003519] ПО НАЗНАЧЕНИЮ АППАРАТ АНДРЕЗЕНА-ГОЙПЛЯ**

комбинированный

профилактический

**лечебный**

ретенционный

### **1390. [T003520] ГУБНОЙ БАМПЕР НЕ ИСПОЛЬЗУЮТ ДЛЯ**

дистального смещения первых нижних моляров

удлинения переднего нижнего зубного ряда

удлинения переднего отрезка верхнего зубного ряда

**мезиального смещения нижнего зубного ряда**

### **1391. [T003521] ГУБНОЙ БАМПЕР ИСПОЛЬЗУЮТ ДЛЯ**

мезиального смещения первых моляров

уплощения переднего отрезка верхнего зубного ряда

сужения зубных рядов

удлинения зубных рядов

**1392. [T003522] АППАРАТ НОРДА ИСПОЛЬЗУЕТСЯ ДЛЯ**

ротации первых верхних моляров

**раскрытия небного шва**

удлинения верхнего зубного ряда

расширения верхнего зубного ряда только в переднем отделе

**1393. [T003523] АППАРАТ НАНСА ПРЕДНАЗНАЧЕН ДЛЯ**

выдвижения нижней челюсти

вестибулярного перемещения резцов

стабилизации положения резцов

**стабилизации положения моляров**

**1394. [T003524] АППАРАТ АНДРЕЗЕНА-ГОЙПЛЯ ДЛЯ ЛЕЧЕНИЯ ПЕРЕКРЕСТНОЙ ОККЛЮЗИИ ЯВЛЯЕТСЯ**

одночелюстным, механическим

двучелюстным, функциональным

одночелюстным, функциональным

**двучелюстным, комбинированным**

**1395. [T003526] АППАРАТ БРЮКЛЯ ПРЕДНАЗНАЧЕН ДЛЯ НОРМАЛИЗАЦИИ ПОЛОЖЕНИЯ**

премоляров

клыков

моляров

**резцов**



### **1396. [Т003527] ГУБНЫЕ ПЕЛОТЫ СПОСОБСТВУЮТ**

устранению протрузии резцов

сдерживанию роста апикального базиса челюсти

фиксации аппарата в полости рта

**росту апикального базиса челюсти**

### **1397. [Т003528] ВИД ЭЛАСТИЧНОЙ ТЯГИ ПРИ ЛЕЧЕНИИ МЕЗИАЛЬНОЙ ОККЛЮЗИИ**

межчелюстная по II классу

**межчелюстная по III классу**

одночелюстная

вертикальная

### **1398. [Т003529] ВИД ЭЛАСТИЧНОЙ ТЯГИ ПРИ ЛЕЧЕНИИ ТРАНСВЕРСАЛЬНОЙ РЕЗЦОВОЙ ОККЛЮЗИИ**

межчелюстная по III классу

одночелюстная

межчелюстная по II классу

**перекрестная**

### **1399. [Т003530] ФИКСИРУЮЩИМИ ЭЛЕМЕНТАМИ В АППАРАТЕ КЛАММТА ЯВЛЯЮТСЯ**

**вестибулярная дуга, кламмера Адамса**

только вестибулярная дуга

винт

рукообразные пружины

#### **1400. [Т003531] АППАРАТ АНДРЕЗЕНА-ГОЙПЛЯ ПРЕДНАЗНАЧЕН ДЛЯ**

дистального перемещения боковой группы зубов справа

расширения нижнего зубного ряда

**нормализации окклюзии**

удлинения зубных рядов

#### **1401. [Т003532] ОРТОДОНТИЧЕСКИЙ АППАРАТ С ВИНТОМ И САГИТТАЛЬНЫМ РАСПИЛОМ ПРЕДНАЗНАЧЕН ДЛЯ**

удлинения зубного ряда

сохранения места

**расширения зубного ряда**

коррекции положения первого постоянного моляра

#### **1402. [Т003533] ДЛЯ МЕХАНИЧЕСКИ ДЕЙСТВУЮЩЕГО АППАРАТА ХАРАКТЕРНО НАЛИЧИЕ**

щита

наклонной плоскости

**винта, лигатуры, пружины, дуги, резинового кольца**

накусочной площадки

#### **1403. [Т003534] ВНУТРИРотовая эластичная тяга используется для**

введения дополнительного элемента аппарата: лицевая дуга, подбородочная праща

устранения вредных привычек

**нормализации положения зубов, зубных рядов**

нормализации дыхания

#### 1404. [T003535] БРЕКЕТ-СИСТЕМА ОТНОСИТСЯ К АППАРАТАМ

комбинированного действия

функционального действия

внеротовым

**механического действия**

#### 1405. [T003536] РЕГУЛЯТОР ФУНКЦИИ ФРЕНКЕЛЯ III ТИПА

создаёт условия для роста нижней челюсти

не влияет на рост нижней челюсти

не влияет на рост верхней челюсти

**создаёт условия для роста верхней челюсти**

#### 1406. [T003537] РЕГУЛЯТОР ФУНКЦИИ ФРЕНКЕЛЯ I ТИПА

не влияет на рост нижней челюсти

**создаёт условия для роста нижней челюсти**

создаёт условия для роста верхней челюсти

не влияет на рост верхней челюсти

#### 1407. [T003539] РЕГУЛЯТОР ФУНКЦИИ ФРЕНКЕЛЯ I ТИПА

не расширяет нижний зубной ряд

позволяет расширить только нижний зубной ряд

**позволяет расширить верхний и нижний зубные ряды**

не расширяет верхний зубной ряд

#### 1408. [T003541] АППАРАТ НОРДА ПО СПОСОБУ ФИКСАЦИИ ЯВЛЯЕТСЯ

вестибулярным

съёмным

**несъёмным**

внеротовым

**1409. [Т003542] АППАРАТ НАНСА ПО СПОСОБУ ФИКСАЦИИ ЯВЛЯЕТСЯ**

вестибулярным

внеротовым

съёмным

**несъёмным**

**1410. [Т003543] РУКООБРАЗНЫЕ ПРУЖИНЫ ПЕРЕМЕЩАЮТ ЦЕНТРАЛЬНЫЕ РЕЗЦЫ**

дистально

вертикально

вестибулярно

**медиально, латерально**

**1411. [Т003544] ЛЕЧЕБНЫЕ АППАРАТЫ ИСПОЛЬЗУЮТСЯ ДЛЯ**

**нормализации положения зубов, формы и размера зубных рядов и их соотношения**

устранения вредных привычек

ретенции результатов ортодонтического лечения

нормализации носового дыхания

**1412. [Т003545] К ВНУТРИРОТОВЫМ АППАРАТАМ ОТНОСЯТСЯ**

маска Диляра

подбородочная праща с головной шапочкой

**пластинки для верхней челюсти с винтом**

лицевая дуга

**1413. [T003546] АППАРАТ АНДРЕЗЕНА-ГОЙПЛЯ ДЛЯ ЛЕЧЕНИЯ МЕЗИАЛЬНОЙ ОККЛЮЗИИ ОТНОСИТСЯ К АППАРАТАМ**

механическим

**комбинированным**

функциональным

капповым

**1414. [T003547] РЕГУЛЯТОР ФУНКЦИИ ФРЕНКЕЛЯ III ТИПА ПРИМЕНЯЕТСЯ ДЛЯ ЛЕЧЕНИЯ**

перекрестной окклюзии

дистальной окклюзии с протрузией верхних резцов

**мезиальной окклюзии**

аномалии зубных рядов

**1415. [T003548] БАМПЕР КОРНА ПРЕДНАЗНАЧЕН ДЛЯ**

внедрения резцов нижнего зубного ряда

экструзии зубов

**нормализации и стабилизации положения первых моляров**

внедрения передней группы зубов

**1416. [T003549] В СТОМАТОЛОГИЧЕСКОЙ ПРАКТИКЕ ДЛЯ ПЕРВИЧНОГО ОСМОТРА ИСПОЛЬЗУЮТСЯ ИНСТРУМЕНТЫ**

зеркало, пинцет

зеркало, гладилка

**зеркало, зонд**

пинцет, штопфер

**1417. [T003550] ЛИНИЯ КЛЕЙНА РАЗДЕЛЯЕТ**

красную кайму и пероральную кожу

слизистую оболочку и прикреплённую десну

пероральную кожу и слизистую оболочку

**красную кайму и слизистую оболочку**

**1418. [T003551] К ОСНОВНЫМ МЕТОДАМ ОБСЛЕДОВАНИЯ ОТНОСИТСЯ**

перкуссия

**осмотр**

рентгенография

электроодонтодиагностика (ЭОД)

**1419. [T003552] ОСМОТР ПАЦИЕНТА НАЧИНАЮТ С**

заполнения зубной формулы

**внешнего осмотра**

осмотра зубных рядов

определения прикуса

**1420. [T003553] ОПРОС ПАЦИЕНТА НАЧИНАЕТСЯ С ВЫЯСНЕНИЯ**

**жалоб**

перенесённых заболеваний

анамнеза заболевания

истории жизни

**1421. [T003554] ФУНКЦИОНАЛЬНОЕ ЕДИНОЕ ОБРАЗОВАНИЕ «ЭНДОДОНТ» ПРЕДСТАВЛЯЕТ СОБОЙ КОМПЛЕКС**

**пульпа - дентин**

дентин - цемент

пульпа - периодонт

дентин - эмаль

**1422. [T003555] ПРИ МЕСТНОЙ ГИПОПЛАЗИИ ЭМАЛИ БОЛЬНОЙ ЖАЛУЕТСЯ НА**

**косметический недостаток**

подвижность зубов

боль от горячего раздражителя

боль при перкуссии

**1423. [T003556] ПРИ ОБСЛЕДОВАНИИ ЛИМФАТИЧЕСКИХ УЗЛОВ ПРИМЕНЯЮТ МЕТОД**

**пальпации**

рентгенографии

зондирования

перкуссии

**1424. [T003557] ПРИ ЗОНДИРОВАНИИ КЛИНИЧЕСКОЙ ДЕСНЕВОЙ БОРОЗДЫ ЗОНД ПОГРУЖАЕТСЯ НА ГЛУБИНУ МЕНЕЕ (ММ)**

1,5

2,0

3,0

2,5

**1425. [T003559] К ХАРАКТЕРНЫМ ИЗМЕНЕНИЯМ В ПОЛОСТИ РТА ПРИ ОСТРОМ ЛЕЙКОЗЕ ОТНОСЯТ**

**язвенно-некротические процессы**

эрозии эмали

«лаковый» язык

полиморфную сыпь

**1426. [T003560] ПОДВИЖНОСТЬ ЗУБОВ ОПРЕДЕЛЯЮТ С ПОМОЩЬЮ**

углового зонда

**пинцета**

экскаватора

зеркала

**1427. [T003561] ОСТРОЕ ВОСПАЛЕНИЕ ПУЛЬПЫ ПРОТЕКАЕТ ПО ТИПУ**

**гиперергическому**

нормергическому

анергическому

гипоергическому

**1428. [T003562] ПРИ ВНЕШНЕМ ОСМОТРЕ ЛИЦА ПАЦИЕНТА ВРАЧ ОТМЕЧАЕТ**

тургор кожи, пигментные пятна

наличие изменений

**симметрию лица, носогубных складок, цвет кожи**

форму лица, форму носа

**1429. [T003563] СЕРОЗНЫЙ ЭКССУДАТ ПЕРЕХОДИТ В ГНОЙНЫЙ В ТЕЧЕНИЕ ПЕРВЫХ (ЧАС)**

3-4

20-24

10-12

**6-8**



**1430. [Т003564] ПРИ ОСМОТРЕ ПОЛОСТИ РТА ЗОНДИРОВАНИЕ ЗУБОВ ПРОВОДЯТ**

на контактных поверхностях

в пришеечной области

в фиссурах

**по всем поверхностям**

**1431. [Т003565] ОСНОВНОЙ МЕСТНОЙ ПРИЧИНОЙ РАЗВИТИЯ КАРИЕСА ЗУБОВ ЯВЛЯЕТСЯ**

минерализованный зубной налёт

**зубная бляшка**

мягкий зубной налёт

зубной камень

**1432. [Т003566] СОСТОЯНИЕ КОЖНЫХ ПОКРОВОВ ОЦЕНИВАЮТ МЕТОДОМ**

зондирования

**осмотра**

опроса

рентгенографии

**1433. [Т003567] СПОСОБНОСТЬЮ ПРИКРЕПЛЯТЬСЯ К ГИДРОКСИАПАТИТУ И ПЕЛЛИКУЛЕ ОБЛАДАЮТ**

стрептококки и стафилококки

стафилококки и спирохеты

**актиномицеты и стрептококки**

актиномицеты и спирохеты

**1434. [T003568] ЭЛЕКТРООДОНТОМЕТРИЯ ПРИМЕНЯЕТСЯ ДЛЯ ОПРЕДЕЛЕНИЯ**

возбудимости нервных окончаний пародонта

состояния сосудов

состояния нервных окончаний периодонта

**состояния нервных окончаний пульпы**

**1435. [T003569] ОСНОВНЫМ ИСТОЧНИКОМ ФТОРА ДЛЯ ЧЕЛОВЕКА ЯВЛЯЕТСЯ**

зубной эликсир

**питьевая вода**

зубная паста

фторированная соль

**1436. [T003570] НАИБОЛЬШУЮ ИНФОРМАЦИЮ О СОСТОЯНИИ ПЕРИАПИКАЛЬНЫХ ТКАНЕЙ ЗУБОВ ВЕРХНЕЙ И НИЖНЕЙ ЧЕЛЮСТИ ДАЕТ**

**ортопантомография**

дентальная рентгенография

панорамная рентгенография

телерентгенография

**1437. [T003571] ВНУТРЕННЕЕ ОКРАШИВАНИЕ ЗУБОВ МОЖЕТ БЫТЬ ОБУСЛОВЛЕНО**

курением

наследственностью

возрастными изменениями

**эндодонтическим лечением зубов с применением резорцин-формалинового метода**

**1438. [Т003572] ДЛЯ ВЫЯВЛЕНИЯ ВОЗМОЖНОСТИ ПРОХОЖДЕНИЯ КОРНЕВОГО КАНАЛА ПРАВОГО ВЕРХНЕГО ПЕРВОГО МОЛЯРА ЦЕЛЕСООБРАЗНО ИСПОЛЬЗОВАТЬ**

дентальную рентгенографию

панорамную рентгенографию

ортопантомографию

телерентгенографию

**1439. [Т003573] НАИБОЛЬШЕЙ КАРИЕСОГЕННОСТЬЮ ОБЛАДАЮТ СТРЕПТОКОККИ ГРУППЫ**

S. Pneumococcus

**S. Mutans**

S. Aureus

S. Faecalis

**1440. [Т003574] К ВИДАМ РЕНТГЕНОДИАГНОСТИКИ ОТНОСЯТ**

**внеротовую и внутриротовую**

внутриротовую и внутриполостную

внутриротовую и внутрисосудистую

внеротовую и внечерепную

**1441. [Т003575] ГИПОПЛАЗИЯ ЭМАЛИ МОЛОЧНЫХ ЗУБОВ ОБУСЛОВЛЕНА**

неудовлетворительным гигиеническим состоянием полости рта

употреблением кислой пищи

заболеваниями ребенка в период от 1 года до 2 лет

**заболеваниями матери в период беременности**

**1442. [T003576] К ВНЕРОТОВОМУ МЕТОДУ РЕНТГЕНОЛОГИЧЕСКОГО ИССЛЕДОВАНИЯ ОТНОСИТСЯ**

тепловизиография

ангиограмма

**телерентгенограмма**

ультразвуковое исследование слюнной железы

**1443. [T003578] К ВНУТРИРОТОВОМУ МЕТОДУ РЕНТГЕНОЛОГИЧЕСКОГО ИССЛЕДОВАНИЯ ОТНОСИТСЯ**

**прицельная рентгенография**

электроодонтодиагностика

миография

ортопантомограмма

**1444. [T003579] ЛЕЙКОПЛАКИЕЙ, КАК ПРАВИЛО, ЧЕТКО СВЯЗАННОЙ С ВИЧ-ИНФЕКЦИЕЙ, ЯВЛЯЕТСЯ**

плоская

**волосатая**

веррукозная

эрозивная

**1445. [T003580] К ВНЕРОТОВОМУ МЕТОДУ РЕНТГЕНОЛОГИЧЕСКОГО ИССЛЕДОВАНИЯ ОТНОСИТСЯ**

**ортопантомограмма**

ангиограмма

ультразвуковое исследование слюнной железы

тепловизиография

#### **1446. [T003581] ХАРАКТЕРНОЙ ЛОКАЛИЗАЦИЕЙ ПОРАЖЕНИЯ ЗУБОВ ПРИ ФЛЮОРОЗЕ ЯВЛЯЕТСЯ**

шейка зуба

**вестибулярная поверхность резцов, клыков**

фиссура

окклюзионная поверхность моляров

#### **1447. [T003582] ПРЕДПОЛАГАЕМОЙ ПРИЧИНОЙ ВОЗНИКНОВЕНИЯ КЛИНОВИДНОГО ДЕФЕКТА ЯВЛЯЕТСЯ**

**нарушение структуры тканей зуба в результате повышенной функциональной нагрузки**

дисфункция щитовидной железы

механическое воздействие

употребление в пищу большого количества цитрусовых и их соков

#### **1448. [T003583] ИЗМЕРЕНИЕ ЭЛЕКТРОВОЗБУДИМОСТИ ПУЛЬПЫ ЗУБА ПРОВОДИТСЯ С ПОМОЩЬЮ**

тепловизиографии

телерентгенограммы (ТРГ)

холодовой пробы

**электроодонтодиагностики**

#### **1449. [T003584] КИСЛОТНЫЙ НЕКРОЗ ЭМАЛИ ОТ СИНДРОМА СТЕНТОНА - КАПДЕПОНА ОТЛИЧАЕТСЯ**

частичным или полным отсутствием эмали зубов, пигментированным дентином

**сглаживанием формы зубов, наличием гиперестезии, матовой поверхностью эмали**

наличием участков зубов без эмали с острыми краями

окраской зубов от перламутровой до коричневой

**1450. [T003585] СРЕДНЕСТАТИСТИЧЕСКОЙ НОРМОЙ ЗДОРОВОГО ЗУБА ПРИ ПРОВЕДЕНИИ ЭЛЕКТРООДОНТОДИАГНОСТИКИ (ЭОД) ПРИНЯТО СЧИТАТЬ ИНТЕРВАЛ (МКА)**

1-3

10-14

30-55

2-6

**1451. [T003586] ЭРОЗИВНУЮ ФОРМУ ГИПОПЛАЗИИ ЭМАЛИ ОТ ЭРОЗИЙ ЭМАЛИ ЗУБОВ ОТЛИЧАЕТ**

атипичное расположение эрозий эмали на зубах

чередование участков с эрозиями и пятнами на разных поверхностях зубов

**симметричность формы и расположения участков поражения на одноименных зубах**

наличие выраженной гиперестезии твердых тканей зубов

**1452. [T003587] К НАИБОЛЕЕ ХАРАКТЕРНЫМ СИМПТОМАМ ПРИ КИСЛОТНОМ НЕКРОЗЕ ОТНОСЯТ**

боль от температурных раздражителей

**«слипание зубов»**

чувство «оскомины»

боль от химических раздражителей

**1453. [T003588] ХРОНИЧЕСКИЙ ГИПЕРПЛАСТИЧЕСКИЙ ПУЛЬПИТ ДИФФЕРЕНЦИРУЮТ С**

гипертрофическим гингивитом

хроническим генерализованным пародонтитом

гиперемией пульпы

**разрастанием десневого сосочка и грануляционной ткани из периодонта**

**1454. [T003589] ПРИ ХРОНИЧЕСКОМ ГИПЕРПЛАСТИЧЕСКОМ ПУЛЬПИТЕ БОЛЬНОЙ ПРЕДЪЯВЛЯЕТ ЖАЛОБЫ НА БОЛИ В НАИБОЛЬШЕЙ СТЕПЕНИ**

от химических раздражителей

**от механических раздражителей**

от температурных раздражителей

самопроизвольные

**1455. [T003590] В АНАМНЕЗЕ ПРИ ДИАГНОСТИКЕ ПЕРИАПИКАЛЬНОГО АБСЦЕССА ЧАСТО ВСТРЕЧАЕТСЯ БОЛЬ**

приступообразная от всех видов раздражителей

иррадиирующая по ходу ветвей тройничного нерва

самопроизвольная в ночное время

**острая при накусывании**

**1456. [T003591] СКАРЛАТИНА ПРОЯВЛЯЕТСЯ В ПОЛОСТИ РТА НА ЯЗЫКЕ В ВИДЕ**

резко болезненных эрозий и язв

грязно-серого налета на спинке языка

**блестящей, гладкой поверхности языка ярко-красного цвета**

белого «творожистого», легко снимающегося налета на спинке языка

**1457. [T003592] ИСТОЧНИКОМ ВИЧ-ИНФЕКЦИИ ЯВЛЯЕТСЯ**

кровососущее насекомое

крупный рогатый скот

птица

**человек - носитель ВИЧ**

**1458. [T003593] ХАРАКТЕРНЫМ СИМПТОМОМ ПАРОДОНТИТА ЯВЛЯЕТСЯ НАЛИЧИЕ**

зубного камня

афт слизистой оболочки

**пародонтального кармана**

кариозной полости

**1459. [T003594] НАЛИЧИЕ ПРОГРЕССИРУЮЩЕЙ УБЫЛИ ТКАНЕЙ ДЕСНЫ С ВОСПАЛИТЕЛЬНЫМИ ЯВЛЕНИЯМИ ХАРАКТЕРНО ДЛЯ**

гингивита

пародонтоза

пародонтомы

**пародонтита**

**1460. [T003595] ДЛЯ ПОДТВЕРЖДЕНИЯ ДИАГНОЗА «КАНДИДОЗ» ИСПОЛЬЗУЮТ ДОПОЛНИТЕЛЬНЫЙ МЕТОД ИССЛЕДОВАНИЯ**

рентгенологический

цитологический

**бактериоскопический**

аллергологический

**1461. [T003596] ДОПОЛНИТЕЛЬНЫМ МЕТОДОМ ОБСЛЕДОВАНИЯ СТОМАТОЛОГИЧЕСКОГО БОЛЬНОГО НА ТЕРАПЕВТИЧЕСКОМ ПРИЕМЕ ЯВЛЯЕТСЯ**

перкуссия

**рентгенография**

зондирование

расспрос



**1462. [T003597] ПРИ РЕГИСТРАЦИИ ПАРОДОНТАЛЬНОГО ИНДЕКСА (PI) ПО РАССЕЛУ ИСПОЛЬЗУЕТСЯ ДОПОЛНИТЕЛЬНЫЙ МЕТОД ИССЛЕДОВАНИЯ**

эхоостеометрия

реопародонтография

полярометрия

**рентгенография**

**1463. [T003598] МЕТОД ТЕРМОМЕТРИИ ИСПОЛЬЗУЕТСЯ**

для диагностики периодонтита

при перфорации в области бифуркации

для дифференциальной диагностики периодонтита и невралгии тройничного нерва

**для дифференциальной диагностики кариеса и пульпита**

**1464. [T003599] УРОВЕНЬ НАПРЯЖЕНИЯ КИСЛОРОДА В ТКАНИ ОПРЕДЕЛЯЕТСЯ МЕТОДОМ**

**полярографии**

фотоплетизмографии

биомикроскопии

реопародонтографии

**1465. [T003600] ПОЛЯРОГРАФИЯ ТКАНЕЙ ПАРОДОНТА ПОЗВОЛЯЕТ ОПРЕДЕЛИТЬ**

уровень резорбции альвеолярной кости

регионарную гемодинамику в пародонте

содержимое пародонтальных карманов

**парциальное давление кислорода в тканях**

**1466. [T003601] ДИАГНОЗУ «КАРИЕС ДЕНТИНА» ПО МКБ-10  
СООТВЕТСТВУЕТ КОД**

K02.0

K02.2

K02.9

**K02.1**

**1467. [T003602] ДИАГНОЗУ «КАРИЕС ЭМАЛИ» ПО МКБ-10  
СООТВЕТСТВУЕТ КОД**

K02.1

K02.9

**K02.0**

K02.2

**1468. [T003603] ДИАГНОЗУ «КАРИЕС ЦЕМЕНТА» ПО МКБ-10  
СООТВЕТСТВУЕТ КОД**

K02.1

K02.9

**K02.2**

K02.0

**1469. [T003604] ДИАГНОЗУ «НЕКРОЗ ПУЛЬПЫ» ПО МКБ-10  
СООТВЕТСТВУЕТ КОД**

K04.9

K04.0

**K04.1**

K04.2

**1470. [T003605] ДИАГНОЗУ «ПУЛЬПИТ» ПО МКБ-10 СООТВЕТСТВУЕТ КОД**

**K04.0**

K04.1

K04.9

K04.2

**1471. [T003606] ДИАГНОЗУ «ХРОНИЧЕСКИЙ АПИКАЛЬНЫЙ ПЕРИОДОНТИТ» ПО МКБ-10 СООТВЕТСТВУЕТ КОД**

K04.1

K04.2

**K04.5**

K04.0

**1472. [T003607] ДИАГНОЗУ «КОРНЕВАЯ КИСТА» ПО МКБ-10 СООТВЕТСТВУЕТ КОД**

K04.0

K04.7

**K04.8**

K04.4

**1473. [T003608] ДИАГНОЗУ «ЭРОЗИЯ ЗУБА» ПО МКБ-10 СООТВЕТСТВУЕТ КОД**

**K03.2**

K03.1

K03.0

K03.4

**1474. [T003609] ДИАГНОЗУ «ПОВЫШЕННОЕ СТИРАНИЕ ЗУБОВ» ПО МКБ-10 СООТВЕТСТВУЕТ КОД**

K03.1

K03.2

K03.4

**K03.0**

**1475. [T003610] ДИАГНОЗУ «ГИПЕРЦЕМЕНТОЗ» ПО МКБ-10 СООТВЕТСТВУЕТ КОД**

**K03.4**

K03.1

K03.0

K03.2

**1476. [T003611] ПО МКБ-10 ДИАГНОЗУ «КАРИЕС ЗУБОВ» СООТВЕТСТВУЕТ КОД**

K01

**K02**

K03

K04

**1477. [T003612] ПО МКБ-10 ДИАГНОЗУ «ХРОНИЧЕСКИЙ ПАРОДОНТИТ» СООТВЕТСТВУЕТ КОД**

K03.1

**K05.3**

K04.5

K02.1

**1478. [Т003613] ПО МКБ-10 ДИАГНОЗУ «ХРОНИЧЕСКИЙ ГИНГИВИТ»  
СООТВЕТСТВУЕТ КОД**

К02.1

**К05.1**

К03.1

К04.5

**1479. [Т003614] ПО МКБ-10 ДИАГНОЗУ «РЕЦЕССИЯ ДЕСНЫ»  
СООТВЕТСТВУЕТ КОД**

**К06.0**

К07.1

К05.3

К06.2

**1480. [Т003615] ПО МКБ-10 ДИАГНОЗУ «РЕЦИДИВИРУЮЩИЕ АФТЫ  
ПОЛОСТИ РТА» СООТВЕТСТВУЕТ КОД**

К04.2

К10.0

**К12.0**

К02.3

**1481. [Т003616] К ТЯЖЕЛОЙ ФОРМЕ МНОГОФОРМНОЙ  
ЭКССУДАТИВНОЙ ЭРИТЕМЫ ОТНОСЯТ СИНДРОМ**

Розенталя

Шегрена

Бехчета

**Стивенса - Джонсона**

**1482. [Т003617] ТЕРМИЧЕСКИЙ ОЖОГ СЛИЗИСТОЙ ОБОЛОЧКИ ПОЛОСТИ РТА ОТНОСИТСЯ К ТРАВМЕ**

механической

химической

**физической**

хронической

**1483. [Т003618] КЛАССИФИКАЦИЯ МКБ-10 ВКЛЮЧАЕТ ПЕРИОДОНТИТ**

острый серозный и острый гнойный

хронический фиброзный

хронический гранулематозный

**острый апикальный пульпарного происхождения и периапикальный абсцесс со свищом**

**1484. [Т003619] ХРОНИЧЕСКОМУ ЯЗВЕННОМУ ПУЛЬПИТУ ПО КЛАССИФИКАЦИИ МКБ-10 СООТВЕТСТВУЕТ ПО КЛАССИФИКАЦИИ ММСИ**

хронический гипертрофический пульпит

хронический фиброзный пульпит

обострение хронического пульпита

**хронический гангренозный пульпит**

**1485. [Т003620] СОГЛАСНО МКБ-10 ПОВЕРХНОСТНЫЙ КАРИЕС ЯВЛЯЕТСЯ КАРИЕСОМ**

дентина

**эмали**

неуточненным

приостановившимся

## **1486. [T003621] СИСТЕМНАЯ ГИПОПАЗИЯ ЯВЛЯЕТСЯ СЛЕДСТВИЕМ**

**нарушения обмена вещества при болезнях раннего детского возраста**

инфицирования фолликула при травме

низкого содержания фтора в питьевой воде

несовершенного остеогенеза

## **1487. [T003622] ДИФФЕРЕНЦИАЛЬНЫЙ ДИАГНОЗ 'КАРИЕС В СТАДИИ ПЯТНА' ПРОВОДЯТ С**

острым пульпитом

**флюорозом**

гиперемией пульпы

эрозией эмали

## **1488. [T003623] ДИАГНОЗ 'ХРОНИЧЕСКИЙ ПЕРИОДОНТИТ' СТАВЯТ НА ОСНОВАНИИ**

данных электроодонтодиагностики (ЭОД)

жалоб на боль при надкусывании и положительной перкуссии зуба

**рентгенограммы, на которой обнаруживается деформация периодонтальной щели в виде расширения у верхушки корня**

рентгенограммы, на которой обнаруживается очаг разряжения кости в области верхушки корня с нечеткими границами

## **1489. [T003624] ХРОНИЧЕСКОМУ ГРАНУЛЕМАТОЗНОМУ И ГРАНУЛИРУЮЩЕМУ ПЕРИОДОНТИТУ ПО НОЗОЛОГИЧЕСКОЙ КЛАССИФИКАЦИИ ВОЗ СООТВЕТСТВУЕТ**

**апикальная гранулема**

гангрена пульпы

периапикальный абсцесс со свищом

пульпарный абсцесс

**1490. [T003625] ДИФФЕРЕНЦИАЛЬНЫЙ ДИАГНОЗ 'ГИПЕРЕМИЯ ПУЛЬПЫ' ПРОВОДЯТ С**

хроническим апикальным периодонтитом

деструктивной формой флюороза

**хроническим пульпитом**

кариесом в стадии пятна

**1491. [T003626] ХРОНИЧЕСКИЙ РЕЦИДИВИРУЮЩИЙ АФТОЗНЫЙ СТОМАТИТ ДИФФЕРЕНЦИРУЮТ С**

кандидозом

глоссалгией

**многоформной экссудативной эритемой**

язвенно-некротическим стоматитом

**1492. [T003627] ЗУБЫ ГЕТЧИНСОНА И ФУРНЬЕ ОТНОСЯТ К**

наследственному несовершенному амелогенезу

местной гипоплазии эмали

**системной гипоплазии эмали**

гиперплазии эмали

**1493. [T003628] КАРИОЗНЫЙ ПРОЦЕСС РАЗВИВАЕТСЯ ПРИ**

**преобладании деминерализации**

отсутствии реминерализации

десминерализации

равновесии ре- и деминерализации



**1494. [T003629] ОСТРЫЙ ГЕРПЕТИЧЕСКИЙ СТОМАТИТ ЯВЛЯЕТСЯ ЗАБОЛЕВАНИЕМ**

вирусным

грибковым

бактериальным

аутоиммунным

**1495. [T003630] СИМПТОМ НИКОЛЬСКОГО ПРИ ИСТИННОЙ ПУЗЫРЧАТКЕ**

положительный в зависимости от формы

положительный в зависимости от локализации

**положительный всегда**

отрицательный

**1496. [T003631] ЭТИОЛОГИЧЕСКИМ ФАКТОРОМ ГЕРПЕТИЧЕСКОГО СТОМАТИТА ЯВЛЯЕТСЯ ВИРУС**

**Herpes simplex I типа**

вирус иммунодефицита

Herpes simplex II типа

Herpes zoster

**1497. [T003632] РЕШАЮЩИМ В ДИФФЕРЕНЦИАЛЬНОЙ ДИАГНОСТИКЕ ГЛУБОКОГО КАРИЕСА И ХРОНИЧЕСКОГО ФИБРОЗНОГО ПУЛЬПИТА ЯВЛЯЕТСЯ**

зондирование

электроодонтометрия

**термометрия**

характер болей

**1498. [T003633] ВОСПАЛЕНИЕ ТКАНЕЙ ДЕСНЫ, ПРОТЕКАЮЩЕЕ БЕЗ НАРУШЕНИЯ ЦЕЛОСТНОСТИ ЗУБОДЕСНЕВОГО ПРИКРЕПЛЕНИЯ, НАЗЫВАЕТСЯ**

пародонтит

пародонтома

**гингивит**

пародонтоз

**1499. [T003634] НАИБОЛЕЕ РЕЗИСТЕНТНЫ К КАРИЕСУ УЧАСТКИ ЭМАЛИ В ОБЛАСТИ**

**бугров**

шейки

контактных поверхностей

вестибулярных поверхностей

**1500. [T003635] ПОД ВТОРИЧНЫМ КАРИЕСОМ СЛЕДУЕТ ПОНИМАТЬ**

**возникновение кариозного процесса на неповрежденной эмали рядом с пломбой**

появление мелового участка эмали в области перехода щечной или оральной поверхности в контактную

наличие пигментированного пятна значительных размеров на контактной поверхности

процесс, возникающий там, где он отмечался раньше

**1501. [T003636] ПЯТНА ПРИ БЫСТРОМ РАЗВИТИИ КАРИЕСА ХАРАКТЕРИЗУЮТСЯ КАК \_\_\_\_\_, ЗОНДИРОВАНИЕ \_\_\_\_\_**

блестящие; безболезненно

меловидные; болезненно

пигментированные; болезненно

**меловидные; безболезненно**

## **1502. [Т003637] К КЛИНИЧЕСКИМ ПРИЗНАКАМ ГЕОГРАФИЧЕСКОГО ЯЗЫКА ОТНОСЯТ**

нитевидные сосочки тЕмного цвета, резко увеличенные в размере

плотный тЕмно-коричневый налЕт на спинке языка

**неравномерную десквамацию эпителия на спинке языка**

глубокие борозды, выстланные нормальным эпителием

## **1503. [Т003638] КЛИНИЧЕСКАЯ КАРТИНА ЭРОЗИИ ЗУБА ПРЕДСТАВЛЯЕТ СОБОЙ**

потерю блеска эмали, образование меловидных пятен с последующим образование дефекта

дефект твЕрдых тканей с признаками деминерализации, шероховатым дном и стенками

дефект в форме клина у шеек зубов на щЕчных губных поверхностях

**овальный или округлый дефект эмали на наиболее выпуклой части вестибулярной поверхности коронки**

## **1504. [Т003639] ВЫРАЖЕННЫЙ БОЛЕВОЙ СИНДРОМ ПРИ ОСТРОМ ПУЛЬПИТЕ ОБУСЛОВЛЕН**

уменьшением количества вазоактивных веществ

**раздражением нервных окончаний продуктами анаэробного гликолиза**

повышением температуры тела

понижением гидростатического давления в полости зуба

## **1505. [Т003640] К ОСТРЫМ ТРАВМИРУЮЩИМ ФАКТОРАМ ОТНОСЯТ**

нависающие края пломбы

балансирующий съемный протез

**случайное прикусывание**

действие микропротезов

**1506. [T003641] РАННИМ КЛИНИЧЕСКИМ ПРИЗНАКОМ ВОСПАЛЕНИЯ ПАРОДОНТА ЯВЛЯЕТСЯ**

клинический карман глубиной 3 мм

изменение цвета и формы десневого сосочка

патологическая подвижность зуба

**симптом кровоточивости десны**

**1507. [T003642] РЕГИОНАРНЫЕ ЛИМФАТИЧЕСКИЕ УЗЛЫ ПРИ ТРАВМАТИЧЕСКОЙ ЯЗВЕ В ПОЛОСТИ РТА**

увеличенные, безболезненные, плотно-эластичные, подвижные

не увеличенные, болезненные, плотные, спаянные

**увеличенные, болезненные, мягкие, подвижные**

увеличенные, безболезненные, плотные, спаянные

**1508. [T003643] ФАКТОРОМ, СПОСОБСТВУЮЩИМ РАЗВИТИЮ ЛОКАЛЬНОГО ХРОНИЧЕСКОГО ГИНГИВИТА, ЯВЛЯЕТСЯ**

заболевание крови

**нависающий край пломбы**

низкое содержание фторида в питьевой воде

гиповитаминоз С

**1509. [T003644] ПРИ КАНДИДОЗЕ В СОСКОБАХ ОБНАРУЖИВАЮТСЯ**

многоядерные клетки

**почкующиеся клетки грибов Candida**

гигантские эпителиальные клетки

микобактерии

**1510. [Т003645] ПОВЕРХНОСТНЫЕ ГРИБКОВЫЕ ПОРАЖЕНИЯ СЛИЗИСТОЙ ОБОЛОЧКИ ПОЛОСТИ РТА ВЫЗЫВАЮТ**

эпидермофиты

актиномицеты

**грибы рода Candida**

трихофиты

**1511. [Т003646] ДИАГНОСТИЧЕСКИМИ КЛЕТКАМИ ПРИ ИСТИННОЙ ПУЗЫРЧАТКЕ ЯВЛЯЮТСЯ КЛЕТКИ**

гигантские многоядерные

Лангханса

**Тцанка**

атипичные

**1512. [Т003647] НЕПОЛНОЕ ОРОГОВЕНИЕ КЛЕТОК ШИПОВАТОГО СЛОЯ НАЗЫВАЮТ**

акантоз

**паракератоз**

спонгиоз

гиперкератоз

**1513. [Т003648] ОСНОВНЫМ ГИСТОЛОГИЧЕСКИМ ПРИЗНАКОМ ФЛЮОРОЗА ЗУБОВ ЯВЛЯЕТСЯ**

деминерализация эмали

**«муаровая эмаль»**

гипоминаерализация эмали

гиперминаерализация эмали

**1514. [T003649] ПРИ ОСТРОМ ГЕРПЕТИЧЕСКОМ СТОМАТИТЕ В МАЗКАХ СОДЕРЖИМОГО ПУЗЫРЬКОВ И СОСКОБОВ С ПОВЕРХНОСТИ АФТ В ПЕРВЫЕ 2-4 ДНЯ ЗАБОЛЕВАНИЯ ОБНАРУЖИВАЮТСЯ**

фузобактерии

почкующиеся клетки

туберкулёзные микобактерии

**гигантские многоядерные клетки**

**1515. [T003650] В ЦИТОЛОГИЧЕСКОМ МАТЕРИАЛЕ С ЭРОЗИИ ПРИ ПЛОСКОМ ЛИШАЕ ВЫЯВЛЯЮТ**

**картину неспецифического воспаления**

картину специфического воспаления

фузоспирохетоз

акантолиз

**1516. [T003651] ПОЛЯРИЗАЦИОННАЯ МИКРОСКОПИЯ ВЫДЕЛЯЕТ ПРИ КАРИЕСЕ В СТАДИИ ПЯТНА ОЧАГ В ФОРМЕ**

круга

**треугольника**

трапеции

овала

**1517. [T003652] КАРИЕС В СТАДИИ ПЯТНА ХАРАКТЕРИЗУЕТСЯ**

**подповерхностной деминерализацией**

нарушением формирования эмали

некрозом эмали

поверхностной деминерализацией

**1518. [T003653] ОСНОВНЫМ ГИСТОЛОГИЧЕСКИМ ПРИЗНАКОМ ЭРОЗИИ ЭМАЛИ ЯВЛЯЕТСЯ**

подповерхностная деминерализация эмали

«муаровая эмаль»

«мраморная эмаль»

**поверхностная деминерализация эмали**

**1519. [T003654] ВЕДУЩАЯ РОЛЬ В ВОЗНИКНОВЕНИИ ПЕРИОДОНТИТА ПРИНАДЛЕЖИТ МИКРООРГАНИЗМАМ**

энтерококкам

фузобактериям

**стрептококкам**

актиномицетам

**1520. [T003655] ПО ПРИЦЕЛЬНОЙ ДЕНТАЛЬНОЙ РЕНТГЕНОГРАММЕ МОЖНО ПРОАНАЛИЗИРОВАТЬ СОСТОЯНИЕ КОСТНОЙ ТКАНИ АЛЬВЕОЛЯРНОГО ОТРОСТКА В ОБЛАСТИ**

**межзубных перегородок**

нЕбных стенок

щЕчных стенок

язычных стенок

**1521. [T003656] РАВНОМЕРНОЕ ГОРИЗОНТАЛЬНОЕ СНИЖЕНИЕ ВЫСОТЫ МЕЖАЛЬВЕОЛЯРНЫХ ПЕРЕГОРОДОК БОЛЕЕ 1/2 ЯВЛЯЕТСЯ РЕНТГЕНОЛОГИЧЕСКИМ ПРИЗНАКОМ**

пародонтита тяжелой степени

**пародонтоза тяжелой степени**

пародонтита средней степени

пародонтоза средней степени

## **1522. [T003657] РЕНТГЕНОЛОГИЧЕСКАЯ КАРТИНА ХРОНИЧЕСКОГО ПЕРИОДОНТИТА ХАРАКТЕРИЗУЕТСЯ**

деформацией периодонтальной щели в виде расширения у верхушки корня

наличием признаков остеопороза в периапикальной области

отсутствием изменений в периапикальной области

отсутствием периодонтальной щели

## **1523. [T003658] НА РЕНТГЕНОГРАММЕ ПРИ ГИПЕРТРОФИЧЕСКОМ ГИНГИВИТЕ РЕЗОРБЦИЯ МЕЖАЛЬВЕОЛЬРНОЙ ПЕРЕГОРОДКИ**

присутствует и распространяется на 3/4 длины корня зуба

присутствует и распространяется на 1/3 длины корня зуба

присутствует и распространяется на 2/3 длины корня зуба

отсутствует

## **1524. [T003660] ДЛЯ ОПРЕДЕЛЕНИЯ ГИГИЕНИЧЕСКОГО СОСТОЯНИЯ ПОЛОСТИ РТА ПРОВОДЯТ**

пальпацию

зондирование

перкуссию

окрашивание налета

## **1525. [T003661] ДЛЯ ОСМОТРА ЗУБОВ НЕОБХОДИМЫ**

пинцет и экскаватор

скальпель и элеватор

зонд и зеркало

шпатель и гладилка



## **1526. [T003662] ОСМОТР ЗУБОВ ПРЕДСТАВЛЯЕТ СОБОЙ**

определение отклонения зуба от оси

постукивание по зубу для определения состояния пародонта

**оценку внешнего вида, цвета, целостности эмали с использованием зонда и зеркала**

ощупывание для определения припухлости, уплотнения и подвижности органов или тканей

## **1527. [T003663] ПАЛЬПАЦИЯ ПРЕДСТАВЛЯЕТ СОБОЙ**

оценку внешнего вида, цвета, целостности эмали с использованием зонда и зеркала

постукивание по зубу для определения состояния пародонта

**ощупывание для определения припухлости, уплотнения и подвижности органов или тканей**

определение отклонения зуба от оси

## **1528. [T003664] ПЕРКУССИЯ ЗУБА ПРЕДСТАВЛЯЕТ СОБОЙ**

**постукивание по зубу для определения состояния пародонта**

оценку внешнего вида, цвета, целостности эмали с использованием зонда и зеркала

определение отклонения зуба от оси

ощупывание для определения припухлости, уплотнения и подвижности органов или тканей

## **1529. [T003665] ПОДВИЖНОСТЬ ЗУБА ПРЕДСТАВЛЯЕТ СОБОЙ**

постукивание по зубу для определения состояния пародонта

ощупывание для определения припухлости, уплотнения и подвижности органов или тканей

**определение отклонения зуба от оси**

оценку внешнего вида, цвета, целостности эмали с использованием зонда и зеркала

## **1530. [T003666] ПЛАН ОБСЛЕДОВАНИЯ ПАЦИЕНТОВ С НАСЛЕДСТВЕННЫМИ НАРУШЕНИЯМИ РАЗВИТИЯ ЗУБОВ ВКЛЮЧАЕТ**

генеалогический метод (метод родословных)

клинический анализ крови

рентгенологическое исследование

осмотр полости рта

### **1531. [Т003667] ПЕРКУССИЕЙ ЗУБА ОЦЕНИВАЮТ СОСТОЯНИЕ**

пульпы

**периодонта**

десны

костной ткани челюстей

### **1532. [Т003668] СОСТОЯНИЕ КОЖНЫХ ПОКРОВОВ И ВИДИМЫХ СЛИЗИСТЫХ ЧЕЛЮСТНО-ЛИЦЕВОЙ ОБЛАСТИ ОЦЕНИВАЮТ ПРИ**

**внешнем осмотре**

осмотре полости рта

пальпации

расспросе

### **1533. [Т003669] ЖАЛОБА НА БОЛЬ ОТ ХИМИЧЕСКИХ РАЗДРАЖИТЕЛЕЙ, ПРОХОДЯЩАЯ ПОСЛЕ ИХ УСТРАНЕНИЯ, ЯВЛЯЕТСЯ СИМПТОМОМ**

**кариеса**

пульпита

альвеолита

периодонтита

### **1534. [Т003670] ПРИ КАРИЕСЕ ЭМАЛИ ПАЦИЕНТ ЖАЛУЕТСЯ НА БОЛЬ**

от температурных и химических раздражителей, сохраняющуюся после их устранения

ночную

**от температурных и химических раздражителей, проходящую после их устранения**

при накусывании на зуб

**1535. [T003671] ПРИ КАРИЕСЕ ЭМАЛИ ПАЦИЕНТ ЖАЛУЕТСЯ В ОСНОВНОМ НА БОЛЬ**

**от химических раздражителей**

от температурных раздражителей

при накусывании на зуб

ночную

**1536. [T003672] ЭЛЕКТРОВОЗБУДИМОСТЬ ПУЛЬПЫ ПРИ КАРИЕСЕ ЭМАЛИ СОСТАВЛЯЕТ (МКА)**

25-30

10-12

**2-6**

100

**1537. [T003673] ЖАЛОБЫ НА БОЛЬ ОТ ТЕМПЕРАТУРНЫХ РАЗДРАЖИТЕЛЕЙ, ПРОХОДЯЩУЮ ПОСЛЕ ИХ УСТРАНЕНИЯ, ХАРАКТЕРНЫ ДЛЯ**

хронического пульпита

острого периодонтита

острого пульпита

**гиперемии пульпы**

**1538. [T003674] КАРИЕС ЭМАЛИ В СТАДИИ ПЯТНА ДИАГНОСТИРУЮТ НА ОСНОВАНИИ**

зондирования поверхности пятна

электроодонтодиагностики (ЭОД)

**высушивания и окрашивания пятна**

рентгенодиагностики

### **1539. [Т003675] ДЛЯ КАРИЕСА ДЕНТИНА ХАРАКТЕРНЫМ ЯВЛЯЕТСЯ**

**кариозная полость средних размеров в эмали и дентине**

кариозная полость в пределах эмали

глубокая кариозная полость

пигментированное пятно

### **1540. [Т003677] МЕТОДЫ ДИАГНОСТИКИ КАРИЕСА ЭМАЛИ В СТАДИИ ПЯТНА ОСНОВАНЫ НА**

**изменении оптических свойств эмали**

увеличении проницаемости эмали

стабильности эмали

уменьшении проницаемости эмали

### **1541. [Т003679] ПЕРВЫЕ ПРИЗНАКИ ЗАБОЛЕВАНИЯ, ЕГО ТЕЧЕНИЕ, ЛЕЧЕНИЕ И ЕГО ЭФФЕКТИВНОСТЬ РЕГИСТРИРУЮТ В ГРАФЕ МЕДИЦИНСКОЙ КАРТЫ**

жалобы больного

перенесенные и сопутствующие заболевания

данные объективного исследования

**развитие настоящего заболевания**

### **1542. [Т003681] К ОСНОВНЫМ МЕТОДАМ ОБСЛЕДОВАНИЯ СТОМАТОЛОГИЧЕСКОГО БОЛЬНОГО ОТНОСЯТ**

электроодонтодиагностику (ЭОД)

**перкуссии и зондирование**

лабораторный анализ

рентгенографию

**1543. [T003682] К ОСНОВНЫМ МЕТОДАМ ОБСЛЕДОВАНИЯ СТОМАТОЛОГИЧЕСКОГО БОЛЬНОГО ОТНОСЯТ**

лабораторный анализ

электродонтодиагностику (ЭОД)

рентгенографию

**осмотр**

**1544. [T003683] ПАЛЬПАЦИЮ ПРОВОДЯТ ДЛЯ**

выявления сообщения кариозной полости с полостью зуба

определения размеров кариозной полости

**определения состояния регионарных лимфатических узлов**

обнаружения кариозной полости

**1545. [T003684] ДЛЯ ВЫЯСНЕНИЯ ЖАЛОБ БОЛЬНОГО ПРОВОДЯТ**

перкуссиию

аускультацию

осмотр

**расспрос**

**1546. [T003685] ОБНАРУЖИТЬ КАРИОЗНУЮ ПОЛОСТЬ ВОЗМОЖНО ПРИ**

внешнем осмотре

**зондировании**

перкуссии

лабораторном анализе

## **1547. [T003686] ЛЮМИНЕСЦЕНТНАЯ ДИАГНОСТИКА ОСНОВАНА НА ИЗМЕНЕНИИ**

органических составляющих эмали при патологических процессах

проницаемости эмали

**оптических свойств эмали (кристаллы преломляют свет)**

проницаемости дентина

## **1548. [T003687] ЗУБНОЙ НАЛЕТ ОКРАШИВАЮТ ПРИ ОПРЕДЕЛЕНИИ ИНДЕКСОВ**

КПУ (кариес, пломба, удаленный зуб)

**гигиены**

РМА

PI

## **1549. [T003688] ТЕМПЕРАТУРНАЯ ПРОБА ПРЕДСТАВЛЯЕТ СОБОЙ**

оценку внешнего вида, цвета, целостности эмали с использованием зонда и зеркала

ощупывание для определения припухлости, уплотнения, подвижности органов или тканей

**определение реакции зуба на холодовые раздражители**

определение отклонения зуба по оси

## **1550. [T003689] ТЕМПЕРАТУРНАЯ ДИАГНОСТИКА ОСНОВАНА НА**

прохождении через объект исследования безвредного для организма холодного луча света

**способности пульпы по-разному реагировать на температурные раздражители в зависимости от состояния**

способности живой ткани приходить в состояние возбуждения под влиянием раздражителя (электрического тока)

способности тканей и их элементов изменять естественный цвет под действием ультрафиолетовых лучей

## **1551. [Т003690] ПРИ ПРОВЕДЕНИИ ТЕМПЕРАТУРНОЙ ПРОБЫ РАЗДРАЖИТЕЛЬ ПОМЕЩАЮТ**

на сохранившуюся эмаль в пришеечной области коронки зуба

на экватор

на область бугров

**непосредственно в кариозную полость**

## **1552. [Т003691] ЭЛЕКТРООДОНТОДИАГНОСТИКА (ЭОД) ОСНОВАНА НА**

способности пульпы по-разному реагировать на температурные раздражители в зависимости от состояния

**способности живой ткани приходить в состояние возбуждения под влиянием раздражителя (электрического тока)**

способности тканей и их элементов изменять естественный цвет под действием ультрафиолетовых лучей

прохождении через объект исследования безвредного для организма холодного луча света

## **1553. [Т003692] РЕНТГЕНОЛОГИЧЕСКОЕ ИССЛЕДОВАНИЕ ПРЕДСТАВЛЯЕТ СОБОЙ**

способность пульпы по-разному реагировать на температурные раздражители в зависимости от состояния

способность живой ткани приходить в состояние возбуждения под влиянием раздражителя (электрического тока)

способность тканей и их элементов изменять свой естественный цвет под действием ультрафиолетовых лучей

**степень прохождения лучей, в зависимости от плотности тканей на исследуемом участке**

## **1554. [Т003693] ТРАНСИЛЛЮМИНАЦИОННЫЙ МЕТОД ПРЕДСТАВЛЯЕТ СОБОЙ**

способность живой ткани приходить в состояние возбуждения под влиянием раздражителя (электрического тока)

**прохождение через объект исследования безвредного для организма холодного луча**

**света**

способность пульпы по-разному реагировать на температурные раздражители в зависимости от состояния

способность тканей и их элементов изменять естественный цвет под действием ультрафиолетовых лучей

### **1555. [Т003694] ЛЮМИНЕСЦЕНТНАЯ ДИАГНОСТИКА ОСНОВАНА НА**

способности пульпы по-разному реагировать на температурные раздражители в зависимости от состояния

**способности тканей и их элементов изменять естественный цвет под действием ультрафиолетовых лучей**

прохождении через объект исследования безвредного для организма холодного луча света

способности живой ткани приходить в состояние возбуждения под влиянием раздражителя (электрического тока)

### **1556. [Т003695] К ДОПОЛНИТЕЛЬНЫМ МЕТОДАМ ИССЛЕДОВАНИЯ СТОМАТОЛОГИЧЕСКОГО БОЛЬНОГО ОТНОСИТСЯ**

внешний осмотр

пальпация

электродонтодиагностика (ЭОД)

зондирование

### **1557. [Т003697] ДИФФЕРЕНЦИАЛЬНУЮ ДИАГНОСТИКУ БЕССИМПТОМНОГО ТЕЧЕНИЯ КАРИЕСА ДЕНТИНА ПРОВОДЯТ С**

хроническим гранулематозным периодонтитом

деструктивной формой флюороза

**хроническим фиброзным периодонтитом**

кариесом в стадии пятна



**1558. [T003698] ДИФФЕРЕНЦИАЛЬНУЮ ДИАГНОСТИКУ КАРИЕСА ЭМАЛИ ПРОВОДЯТ С**

кислотным некрозом

хроническим периодонтитом

острым пульпитом

**эрозией эмали**

**1559. [T003699] ДИФФЕРЕНЦИАЛЬНУЮ ДИАГНОСТИКУ КАРИЕСА ЭМАЛИ ПРОВОДЯТ С**

гиперемией пульпы

**клиновидным дефектом**

острым пульпитом

хроническим периодонтитом

**1560. [T003700] ДИФФЕРЕНЦИАЛЬНУЮ ДИАГНОСТИКУ КАРИЕСА В СТАДИИ ПЯТНА ПРОВОДЯТ С**

**гипоплазией эмали**

гиперемией пульпы

очаговым пульпитом

кариесом дентина

**1561. [T003701] ДИФФЕРЕНЦИАЛЬНУЮ ДИАГНОСТИКУ КАРИЕСА ДЕНТИНА ПРОВОДЯТ С**

**хроническим периодонтитом**

острым пульпитом

эрозией эмали

флюорозом

**1562. [T003702] ДИФФЕРЕНЦИАЛЬНУЮ ДИАГНОСТИКУ КАРИЕСА ЦЕМЕНТА ПРОВОДЯТ С**

деструктивной формой флюороза

кариесом эмали

хроническим периодонтитом

**клиновидным дефектом**

**1563. [T003703] ХРОНИЧЕСКИЙ ГИПЕРПЛАСТИЧЕСКИЙ ПУЛЬПИТ ДИФФЕРЕНЦИРУЮТ С**

хроническим периодонтитом

**гипертрофией десневого сосочка**

острым пульпитом

хроническим гангренозным пульпитом

**1564. [T003704] РАХИТ, ТУБЕРКУЛЕЗ ЯВЛЯЮТСЯ ВОЗМОЖНЫМИ ПРИЧИНАМИ**

патологического стирания

эрозии

сверхкомплектных зубов

**задержки прорезывания зубов**

**1565. [T003705] ГЕМОЛИТИЧЕСКИЙ СИНДРОМ И ГЕМОЛИТИЧЕСКАЯ ЖЕЛТУХА ЯВЛЯЮТСЯ ВОЗМОЖНЫМИ ПРИЧИНАМИ**

кариеса

флюороза

эрозии

**изменения цвета зубов**

**1566. [T003706] АНОМАЛИЯ ЖЕЛЧЕВЫВОДЯЩИХ ПРОТОКОВ ПРИВОДИТ К ПОЯВЛЕНИЮ НА ПОВЕРХНОСТИ ЗУБОВ ПЯТЕН ЦВЕТА**

зелЕного

белого

**жЕлтого**

коричневого

**1567. [T003707] ЭРИТРОЦИТАРНАЯ ПОРФИРИЯ ВЫЗЫВАЕТ ФЛЮОРЕСЦИРУЮЩЕЕ СВЕЧЕНИЕ**

голубое

белое

**красное**

зелЕное

**1568. [T003708] ГЕННЫЕ МУТАЦИИ НАСЛЕДСТВЕННЫХ СТРУКТУР ПЕРЕДАЮТСЯ**

через два поколения

через поколение

**без изменений**

с изменениями в каждом поколении

**1569. [T003709] РАДИАЦИОННЫЙ НЕКРОЗ ТВЕРДЫХ ТКАНЕЙ ХАРАКТЕРИЗУЕТСЯ**

**отсутствием боли**

болью от механических раздражителей

болью от температурных раздражителей

болью от химических раздражителей

**1570. [Т003710] НАИБОЛЕЕ ХАРАКТЕРНЫМ СИМПТОМОМ КИСЛОТНОГО НЕКРОЗА ЯВЛЯЕТСЯ**

**«слипание зубов»**

боль от температурных раздражителей

чувство «оскомины»

боль от химических раздражителей

**1571. [Т003711] СХОДСТВО ЖАЛОБ БОЛЬНОГО ПРИ КАРИЕСЕ ДЕНТИНА (СРЕДНЯЯ КАРИОЗНАЯ ПОЛОСТЬ) И ХРОНИЧЕСКОМ ПЕРИОДОНТИТЕ**

**отсутствие жалоб**

боли от химических раздражителей

боли от температурных раздражителей

боли при накусывании

**1572. [Т003712] БЕЗБОЛЕЗНЕННОСТЬ ПРИ КАРИЕСЕ ДЕНТИНА ОБУСЛОВЛЕНА**

образованием заместительного дентина

**разрушением наиболее чувствительной зоны (эмлево-дентинного соединения)**

некрозом пульпы

отсутствием чувствительной иннервации в дентине

**1573. [Т003714] ПРИ ГЛУБОКОЙ КАРИОЗНОЙ ПОЛОСТИ ПАЦИЕНТ ЖАЛУЕТСЯ НА БОЛЬ**

от температурных раздражителей, которая сохраняется после устранения раздражителей

от химических раздражителей, которая сохраняется после устранения раздражителей

**от температурных раздражителей, которая прекращается после устранения раздражителей**

самопроизвольную

**1574. [T003715] ВОСПАЛЕНИЕ ПУЛЬПЫ В ТЕЧЕНИЕ 48 ЧАСОВ ПОСЛЕ АЛЬТЕРАЦИЙ НОСИТ ХАРАКТЕР ПУЛЬПИТА**

острого гнойного

хронического

**острого начального**

хронического язвенного

**1575. [T003716] СОХРАНЕНИЕ БОЛИ ПОСЛЕ УСТРАНЕНИЯ РАЗДРАЖИТЕЛЯ ХАРАКТЕРНО ДЛЯ**

хронического периодонтита

кариеса дентина

кариеса эмали

**хронического пульпита**

**1576. [T003717] ПРИСТУПЫ САМОПРОИЗВОЛЬНОЙ БОЛИ ВОЗНИКАЮТ ПРИ**

кариесе дентина

**остром пульпите**

хроническом пульпите

остром периодонтите

**1577. [T003718] САМОПРОИЗВОЛЬНАЯ БОЛЬ, БОЛЬ ОТ ВСЕХ ВИДОВ РАЗДРАЖИТЕЛЕЙ, НОЧНАЯ ПРИСТУПООБРАЗНАЯ БОЛЬ В ТЕЧЕНИЕ 10-30 МИНУТ ХАРАКТЕРНА ДЛЯ ПУЛЬПИТА**

острого гнойного

хронического

**острого**

хронического язвенного

## **1578. [Т003719] БОЛЬ ПРИ ПУЛЬПИТЕ ЗУБОВ ВЕРХНЕЙ ЧЕЛЮСТИ ИРРАДИИРУЕТ В**

шею, глаз, надбровную область

язык, глотку, ухо, поднижнечелюстную область

затылок, ухо, поднижнечелюстную область, висок, зубы верхней челюсти

**висок, надбровную и скуловую область, зубы нижней челюсти**

## **1579. [Т003720] БОЛЬ ПРИ ПУЛЬПИТЕ ЗУБОВ НИЖНЕЙ ЧЕЛЮСТИ ИРРАДИИРУЕТ В**

язык, глотку, ухо, поднижнечелюстную область

висок, надбровную и скуловую область, зубы нижней челюсти

шею, глаз, надбровную область

**затылок, ухо, поднижнечелюстную область, висок, зубы верхней челюсти**

## **1580. [Т003721] ПРОДОЛЖИТЕЛЬНОСТЬ БОЛИ ДО 2 СУТОК ХАРАКТЕРНА ДЛЯ ПУЛЬПИТА**

острого гнойного

хронического гипертрофического

**острого**

хронического язвенного (гангренозного)

## **1581. [Т003722] ДЛЯ ХРОНИЧЕСКОГО ПУЛЬПИТА (В СТАДИИ ОБОСТРЕНИЯ) ХАРАКТЕРНА БОЛЬ**

**ноющая от разных раздражителей, преимущественно от горячего, сохраняющаяся после их устранения, боль от смены окружающей температуры**

приступообразная от всех раздражителей, сохраняющаяся после их устранения

ноющая от разных раздражителей, кровоточивость при приеме пищи

самопроизвольная приступообразная в зубе, продолжительная боль от внешних раздражителей, боль при накусывании на зуб при аналогичных жалобах в прошлом

**1582. [T003723] ИНТЕНСИВНАЯ ПРИСТУПООБРАЗНАЯ НОЧНАЯ БОЛЬ С КОРОТКИМИ СВЕТЛЫМИ ПРОМЕЖУТКАМИ И ИРРАДИАЦИЕЙ ПО ХОДУ ВЕТВЕЙ ТРОЙНИЧНОГО НЕРВА ХАРАКТЕРНА ДЛЯ**

острого периодонтита

острого пульпита

хронического пульпита

**острого гнойного пульпита**

**1583. [T003724] НОЮЩАЯ БОЛЬ, ДИСКОМФОРТ ОТ ТЕМПЕРАТУРНЫХ РАЗДРАЖИТЕЛЕЙ, НОЮЩАЯ БОЛЬ ПРИ СМЕНЕ НАРУЖНОЙ ТЕМПЕРАТУРЫ ХАРАКТЕРНЫ ДЛЯ ПУЛЬПИТА**

острого

хронического язвенного

**хронического**

острого гнойного

**1584. [T003725] БОЛЬ ОТ РАЗЛИЧНЫХ РАЗДРАЖИТЕЛЕЙ (ГЛАВНЫМ ОБРАЗОМ ОТ ГОРЯЧЕГО) НАБЛЮДАЮТ ПРИ**

кариесе дентина

**хроническом язвенном пульпите**

хроническом пульпите

кариесе цемента корня

**1585. [T003726] НЕЗНАЧИТЕЛЬНО БОЛЕЗНЕННОЕ ЗОНДИРОВАНИЕ ШИРОКО ВСКРЫТОЙ ПОЛОСТИ ЗУБА, КРОВОТОЧИВОСТЬ ПРИ ЗОНДИРОВАНИИ ЯВЛЯЕТСЯ СИМПТОМОМ ПУЛЬПИТА**

острого

хронического язвенного

**хронического**

острого гнойного

**1586. [T003727] БОЛЬ ПРИ НАКУСЫВАНИИ ПРИ ОСТРОМ АПИКАЛЬНОМ ПЕРИОДОНТИТЕ (ФАЗА ИНТОКСИКАЦИИ ПЕРИОДОНТА) СВЯЗАНА С**

отЕком соединительной ткани

накоплением эндотоксинов в тканях

разволокнением коллагеновых волокон

**ацидозом**

**1587. [T003728] ЧУВСТВО «ВЫРОСШЕГО» ЗУБА («УДЛИНЕНИЕ» ЗУБА) СВЯЗАНО С**

гиперемией и отЕком десны

отЕком и гиперемией в периапикальных тканях

избыточной нагрузкой на зуб

**скоплением экссудата в верхушечном участке периодонта**

**1588. [T003729] НОЮЩАЯ БОЛЬ, УСИЛИВАЮЩАЯСЯ ПРИ НАКУСЫВАНИИ НА ЗУБ БЕЗ РЕНТГЕНОЛОГИЧЕСКИХ ПРИЗНАКОВ АПИКАЛЬНОГО ПЕРИОДОНТИТА ХАРАКТЕРНА ДЛЯ ПЕРИОДОНТИТА**

хронического (обострение)

хронического

**острого апикального пульпарного происхождения (фаза интоксикации периодонта)**

острого апикального (фаза экссудации)

**1589. [T003730] НОЮЩАЯ БОЛЬ, КОТОРАЯ УСИЛИВАЕТСЯ ПРИ НАКУСЫВАНИИ НА ЗУБ, ЯВЛЯЕТСЯ СИМПТОМОМ**

хронического пульпита (ремиссия)

кариеса

**интоксикации периодонта после девитализации пульпы мышьяковистой пастой**

острого пульпита



**1590. [T003731] ОТСУТСТВИЕ БОЛИ В ОБЛАСТИ ПРИЧИННОГО ЗУБА, ИЗМЕНЕНИЕ КОНФИГУРАЦИИ ЛИЦА ХАРАКТЕРНО ДЛЯ**

обострения хронического гангренозного пульпита

острого периодонтита в фазе экссудации

**подслизистого абсцесса**

острого периодонтита в фазе интоксикации периодонта

**1591. [T003732] ПОВЫШЕНИЕ ТЕМПЕРАТУРЫ ТЕЛА ХАРАКТЕРНО ДЛЯ**

острого пульпита

**периапикального абсцесса без свища**

хронического пульпита

кариеса

**1592. [T003733] СКУДНАЯ КЛИНИЧЕСКАЯ КАРТИНА ХАРАКТЕРНА ДЛЯ**

острого периодонтита

**периапикального абсцесса со свищом**

хронической апикальной гранулЕмы

острого пульпита

**1593. [T003734] ГИПОПЛАЗИЯ ЭМАЛИ СОПРОВОЖДАЕТСЯ**

выраженной гиперестезией

**нарушениями образования и развития эмали и дентина зуба**

изменениями окклюзии

изменениями в периодонте

**1594. [T003735] ГИПОПЛАЗИЯ ПОСТОЯННЫХ ЗУБОВ У ДЕТЕЙ РАЗВИВАЕТСЯ В ПЕРИОД**

дифференцировки зубных зачатков

прорезывания зубов

**формирования и минерализации зубов**

закладки зубов

**1595. [T003736] ПРИ ВВЕДЕНИИ БОЛЬШИХ ДОЗ ТЕТРАЦИКЛИНА МЕНЯЕТСЯ**

цвет эмали зубов

форма зуба

структура (недоразвитие эмали)

блеск эмали зубов

**1596. [T003737] СИСТЕМНОСТЬ ПОРАЖЕНИЯ ЗУБОВ ВСЕГДА ХАРАКТЕРНА ДЛЯ**

эрозии зубов

кариеса

пульпита

**гипоплазии**

**1597. [T003738] К ПРИЧИНАМ СИСТЕМНОЙ ГИПОПЛАЗИИ ПОСТОЯННЫХ ЗУБОВ ОТНОСЯТ**

заболевания ребенка в первый год после рождения

высокое содержание фтора в питьевой воде

генетические факторы

заболевания матери в период беременности

**1598. [T003739] К ПРИЧИНАМ МЕСТНОЙ ГИПОПЛАЗИИ ЭМАЛИ ОТНОСЯТ**

заболевания ребенка после рождения

генетические факторы

**периодонтит молочного зуба**

низкое содержание фтора в питьевой воде

**1599. [T003740] ПЯТНИСТАЯ ФОРМА ГИПОПЛАЗИИ ХАРАКТЕРИЗУЕТСЯ ИЗМЕНЕНИЯМИ ЭМАЛИ В ВИДЕ**

пятен с нечеткими границами

**пятен с четкими границами**

бороздок

волнистой эмали

**1600. [T003741] НЕДОРАЗВИТИЕ ЭМАЛИ ПРОЯВЛЯЕТСЯ**

пятнами с нечеткими границами

пятнами с четкими границами

**бороздками, точечными углублениями**

отсутствием эмали

**1601. [T003742] ТЯЖЕЛАЯ СТЕПЕНЬ ГИПОПЛАЗИИ ПРОЯВЛЯЕТСЯ**

бороздками

пятнами с нечеткими границами

пятнами с четкими границами

**отсутствием эмали**

**1602. [T003743] К ПРИЧИНАМ МЕСТНОЙ ГИПОПЛАЗИИ ЭМАЛИ ОТНОСЯТ**

**травму зачатка постоянного зуба**

низкое содержание фтора в питьевой воде

генетические факторы

заболевания ребенка после рождения

**1603. [Т003744] НЕДОСТАТОЧНОЕ ОБРАЗОВАНИЕ ЭМАЛИ ХАРАКТЕРНО ДЛЯ**

эрозии

стирания

гипокальцификации

**гипоплазии**

**1604. [Т003745] ПЯТНО ПРИ ГИПОПЛАЗИИ ХАРАКТЕРИЗУЕТСЯ**

тем, что окрашивается красителями

как матовое с нечеткими границами

**как блестящее с четкими границами**

тем, что выявляется на рентгенограмме

**1605. [Т003746] БОЛЕЗНИ (РАХИТ, ТУБЕРКУЛЕЗ) МОГУТ БЫТЬ ПРИЧИНОЙ**

стирания

сверхкомплектных зубов

эрозии

**гипоплазии**

**1606. [Т003747] БОЛЬ ПРИ ДЕЙСТВИИ РАЗДРАЖИТЕЛЕЙ ХАРАКТЕРНА ДЛЯ**

бороздчатой гипоплазии

**аплазии**

лестничной гипоплазии

гипопластического пятна

**1607. [T003748] ЗУБЫ ФУРЬЕ (ОТВЕРТКООБРАЗНЫЕ КОРОНКИ ЦЕНТРАЛЬНЫХ РЕЗЦОВ БЕЗ ПОЛУЛУННОЙ ВЫРЕЗКИ) ЯВЛЯЮТСЯ СИМПТОМОМ**

стирания

местной гипоплазии

**системной гипоплазии**

флюороза

**1608. [T003749] ПРИЧИНОЙ ФЛЮОРОЗА ЯВЛЯЕТСЯ**

**высокое содержание фтора в питьевой воде**

заболевание матери в период беременности

низкое содержание фтора в воде

заболевание ребенка в первый год жизни

**1609. [T003750] ШТРИХОВАЯ ФОРМА ФЛЮОРОЗА ХАРАКТЕРИЗУЕТСЯ**

хорошо очерченными пигментированными пятнами и крапинками на фоне матовой эмали

хорошо выраженными меловидными пятнами без полосок

наличием на фоне выраженной пигментации эмали участков с ее отсутствием

**небольшими меловидными полосками-штрихами**

**1610. [T003751] ПЯТНИСТАЯ ФОРМА ФЛЮОРОЗА ХАРАКТЕРИЗУЕТСЯ**

хорошо очерченными пигментированными пятнами и крапинками на фоне матовой эмали

наличием на фоне выраженной пигментации эмали участков с ее отсутствием

небольшими меловидными полосками-штрихами

**хорошо выраженными меловидными пятнами без полосок**

### **1611. [Т003752] МЕЛОВИДНО-КРАПЧАТАЯ ФОРМА ФЛЮОРОЗА ХАРАКТЕРИЗУЕТСЯ**

хорошо выраженными меловидными пятнами без полосок

**хорошо очерченными пигментированными пятнами и крапинками на фоне матовой эмали**

небольшими меловидными полосками-штрихами

наличием на фоне выраженной пигментации эмали участков с еЕ отсутствием

### **1612. [Т003753] ЭРОЗИВНАЯ ФОРМА ФЛЮОРОЗА ХАРАКТЕРИЗУЕТСЯ**

небольшими меловидными полосками-штрихами

хорошо выраженными меловидными пятнами без полосок

**наличием на фоне выраженной пигментации эмали участков с еЕ отсутствием**

хорошо очерченными пигментированными пятнами и крапинками на фоне матовой эмали

### **1613. [Т003754] ДЕСТРУКТИВНАЯ ФОРМА ФЛЮОРОЗА ХАРАКТЕРИЗУЕТСЯ**

наличием на фоне выраженной пигментации эмали участков с еЕ отсутствием

хорошо очерченными пигментированными пятнами и крапинками на фоне матовой эмали

**изменением формы коронки вследствие эрозивного разрушения и стирания**

небольшими меловидными полосками-штрихами

### **1614. [Т003755] ФОРМОЙ ФЛЮОРОЗА, ПРОТЕКАЮЩЕГО С ПОТЕРЕЙ ТКАНЕЙ, ЯВЛЯЕТСЯ**

меловидно-крапчатая

штриховая

**эрозивная**

пятнистая

**1615. [T003756] ПАТОЛОГИЧЕСКИЕ ИЗМЕНЕНИЯ ПРИ ФЛЮОРОЗЕ ВОЗНИКАЮТ В РЕЗУЛЬТАТЕ НАРУШЕНИЯ ФУНКЦИИ**

одонтобластов

остеобластов

**амелобластов**

цементобластов

**1616. [T003757] ИЗМЕНЕНИЕ ЦВЕТА ЭМАЛИ ПРИ ФЛЮОРОЗЕ СВЯЗАНО С**

**уменьшением плотности наружного слоя эмали**

увеличением плотности наружного слоя эмали

уменьшением плотности подповерхностного слоя эмали

стабильностью плотности наружного слоя эмали

**1617. [T003758] ПЯТНА ПРИ ФЛЮОРОЗЕ РАСПОЛОЖЕНЫ**

в пришеечной области

**на всей поверхности коронки зуба**

на режущем крае

на контактных поверхностях

**1618. [T003760] НЕСОВЕРШЕННЫЙ АМЕЛОГЕНЕЗ ПРЕДСТАВЛЯЕТ СОБОЙ**

порок развития, заключающийся в недоразвитии зуба или его тканей

**нарушение эмалеобразования, выражающееся системным нарушением структуры и минерализации молочных и постоянных зубов**

сращение, слияние и раздвоение зубов

эндемическое заболевание, обусловленное интоксикацией фтором при избыточном содержании его в питьевой воде

**1619. [T003761] АПЛАЗИЯ ЭМАЛИ НА ГУБНОЙ ПОВЕРХНОСТИ КОРОНКИ ЗУБА С ГИПЕРЕСТЕЗИЕЙ ОТКРЫТЫХ УЧАСТКОВ ДЕНТИНА ПРЕДСТАВЛЯЕТ СОБОЙ НЕПОЛНОЦЕННЫЙ АМЕЛОГЕНЕЗ**

гипокальцифицированный

гипомотурационный (несозревший)

гипопластический

комбинационный

**1620. [T003762] «ГИПСОВЫЕ» ЗУБЫ ЯВЛЯЮТСЯ ОДИН ИЗ СИМПТОМОВ**

гипоплазии эмали

несовершенного дентиногенеза

несовершенного амелогенеза

флюороза

**1621. [T003763] ПРИ НЕСОВЕРШЕННОМ ДЕНТИНОГЕНЕЗЕ (СИНДРОМ СТЕЙНТОНА - КАПДЕПОНА) ПОРАЖЕНЫ**

все молочные и постоянные зубы

молочные и постоянные премоляры

молочные и постоянные моляры

молочные и постоянные резцы

**1622. [T003764] К КЛИНИЧЕСКИМ ПРИЗНАКАМ СИНДРОМА СТЕЙНТОНА - КАПДЕПОНА ОТНОСЯТ**

стираемость твердых тканей зуба без обнажения пульпы

«гипсовые» зубы

«рифленные» зубы

кариозные полости



## 1623. [Т003765] НЕДОСТАТОЧНОЕ ОБРАЗОВАНИЕ ЭМАЛИ НАЗЫВАЮТ

кариесом

**гипоплазией**

стиранием

эрозией

## 1624. [Т003766] КЛИНИЧЕСКАЯ КАРТИНА КЛИНОВИДНОГО ДЕФЕКТА ПРЕДСТАВЛЯЕТ СОБОЙ

потерю блеска эмали, образование меловидных пятен с последующим образованием дефекта

**дефект в форме клина у шеек зубов на щечных и губных поверхностях**

дефект твердых тканей с признаками деминерализации, шероховатым дном и стенками

овальный или округлый дефект эмали на наиболее выпуклой части вестибулярной поверхности коронки

## 1625. [Т003767] I СТЕПЕНЬ СТИРАНИЯ ЗУБОВ (ПО БРАККО) ПРЕДСТАВЛЯЕТ СОБОЙ СТИРАНИЕ

полное бугров с обнажением дентина до  $1/3$  высоты коронки

коронки до шейки зуба

коронки до эмалево-дентинной границы

**эмали режущих краев и бугров**

## 1626. [Т003768] II СТЕПЕНЬ СТИРАНИЯ ЗУБОВ (ПО БРАККО) ПРЕДСТАВЛЯЕТ СОБОЙ СТИРАНИЕ

эмали режущих краев и бугров;

коронки до эмалево-дентинной границы

коронки до шейки зуба;

**полное бугров с обнажением дентина до  $1/3$  высоты коронки**

**1627. [Т003769] III СТЕПЕНЬ СТИРАНИЯ ЗУБОВ (ПО БРАККО) ПРЕДСТАВЛЯЕТ СОБОЙ**

эмали режущих краЕв и бугров

коронки до эмалево-дентинной границы

коронки до шейки зуба

**полное бугров с обнажением дентина до 2/3 высоты коронки**

**1628. [Т003771] КЛИНОВИДНЫЕ ДЕФЕКТЫ НАИБОЛЕЕ ВЫРАЖЕНЫ НА**

молярах верхней челюсти

молярах нижней челюсти

молярах верхней и нижней челюсти

**клыках и премолярах верхней и нижней челюсти**

**1629. [Т003772] ИНТЕНСИВНАЯ УБЫЛЬ ТВЕРДЫХ ТКАНЕЙ ОДНОГО ЗУБА, ГРУППЫ ЗУБОВ ИЛИ ВСЕХ ЗУБОВ ПРЕДСТАВЛЯЕТ СОБОЙ**

**патологическое стирание**

кариес

гипопластический неполноценный амелогенез

гипоплазию

**1630. [Т003773] КЛИНИЧЕСКАЯ КАРТИНА ЭРОЗИИ ЗУБА ПРЕДСТАВЛЯЕТ СОБОЙ**

потерю блеска эмали, образование меловидных пятен с последующим образованием дефекта

дефект твердых тканей с признаками деминерализации, шероховатым дном и стенками

дефект в форме клина у шеек зубов на щечных и губных поверхностях

**овальный или округлый дефект эмали на наиболее выпуклой части вестибулярной поверхности коронки**

### **1631. [Т003774] II СТЕПЕНЬ ЭРОЗИИ ЗУБОВ ХАРАКТЕРИЗУЕТСЯ**

поражением глубоких слоев дентина

поражением только поверхностных слоев эмали

убылью тканей (эмали и дентина), сопровождающейся гиперестезией и образованием налета на пораженной поверхности

**поражением всей эмали до дентино-эмалевого соединения**

### **1632. [Т003775] III СТЕПЕНЬ ЭРОЗИИ ЗУБОВ ХАРАКТЕРИЗУЕТСЯ**

**поражением поверхностных слоев дентина**

поражением всей эмали до дентино-эмалевого соединения

поражением только поверхностных слоев эмали

убылью тканей (эмали и дентина), сопровождающейся гиперестезией и образованием налета на пораженной поверхности

### **1633. [Т003776] АКТИВНАЯ СТАДИЯ ЭРОЗИИ ЗУБОВ ПРЕДСТАВЛЯЕТ СОБОЙ**

**убыль тканей (эмали и дентина), сопровождающуюся гиперестезией и образованием налета на пораженной поверхности**

поражение поверхностных слоев эмали

убыль тканей (эмали и дентина) с сохранением блестящей поверхности эмали на участке поражения без образования налета и гиперестезии

поражение всей эмали до дентино-эмалевого соединения

### **1634. [Т003777] СТАБИЛИЗИРОВАННАЯ СТАДИЯ ЭРОЗИИ ЗУБОВ ПРЕДСТАВЛЯЕТ СОБОЙ**

**убыль тканей (эмали и дентина) с сохранением блестящей поверхности эмали на участке поражения без образования налета и гиперестезии**

убыль тканей (эмали и дентина), сопровождающаяся гиперестезией и образованием налета на пораженной поверхности

поражение поверхностных слоев эмали

поражение всей эмали до дентино-эмалевого соединения

### **1635. [Т003778] ЭРОЗИЯ ТВЕРДЫХ ТКАНЕЙ НЕ ОБРАЗУЕТСЯ НА ПОВЕРХНОСТЯХ**

клыков и премоляров верхней челюсти

центральных, боковых резцов верхней челюсти

клыков и премоляров нижней челюсти

**резцов и моляров нижней челюсти**

### **1636. [Т003779] ВЫПАДЕНИЕ ЗУБА ИЗ ЕГО ЛУНКИ НАЗЫВАЮТ**

вколоченный вывих

**полный вывих**

перелом корня

неполный вывих

### **1637. [Т003780] ЧАСТИЧНОЕ СМЕЩЕНИЕ КОРНЯ ЗУБА ИЗ АЛЬВЕОЛЫ ПРЕДСТАВЛЯЕТ СОБОЙ**

перелом корня

полный вывих

вколоченный вывих

**неполный вывих**

### **1638. [Т003781] ЧАСТИЧНОЕ ИЛИ ПОЛНОЕ СМЕЩЕНИЕ ЗУБА ИЗ ЛУНКИ В СТОРОНУ ТЕЛА ЧЕЛЮСТИ ПРЕДСТАВЛЯЕТ СОБОЙ**

неполный вывих

полный вывих

перелом корня

**вколоченный вывих**

### **1639. [T003782] ЗОНДИРОВАНИЕ ДАЕТ ВОЗМОЖНОСТЬ**

определить состояние сосочков языка

выявить патологию прикуса

оценить состояние верхушечного периодонта

**обнаружить кариозную полость**

### **1640. [T003783] БОЛЕЗНЕННОСТЬ ЗОНДИРОВАНИЯ ДНА КАРИОЗНОЙ ПОЛОСТИ ЯВЛЯЕТСЯ ОБЩИМ СИМПТОМОМ ДЛЯ**

хронического гиперпластического пульпита и хронического периодонтита

хронического язвенного пульпита и острого гнойного пульпита

кариеса эмали и гипоплазии

**кариеса дентина и гиперемии пульпы**

### **1641. [T003784] ГЛУБОКАЯ КАРИОЗНАЯ ПОЛОСТЬ И ОТСУТСТВИЕ СООБЩЕНИЯ С ПОЛОСТЬЮ ЗУБА ЯВЛЯЕТСЯ ОБЩИМ СИМПТОМОМ ДЛЯ**

кариеса дентина и клиновидного дефекта

хронического пульпита и хронического периодонтита

кариеса эмали и гипоплазии

**гиперемии пульпы и острого пульпита**

### **1642. [T003785] РЕЦИДИВОМ КАРИЕСА НАЗЫВАЮТ**

**возобновление процесса при неполном удалении кариозного поражения**

новые кариозные поражения рядом с пломбой в ранее леченом зубе

средних размеров кариозную полость, заполненную пищевыми остатками, кариозным дентином

обширную глубокую кариозную полость с большим количеством размягченного дентина

### **1643. [Т003786] ЗОНДИРОВАНИЕ ГЛУБОКОЙ КАРИОЗНОЙ ПОЛОСТИ БОЛЕЗНЕННО**

по дну

в пришеечной области

по эмали

по стенкам (эмалево-дентинное соединение)

### **1644. [Т003787] ЗОНДИРОВАНИЕ КАРИОЗНОЙ ПОЛОСТИ СРЕДНИХ РАЗМЕРОВ БОЛЕЗНЕННО В ОБЛАСТИ**

в пришеечной области

стенок (эмалево-дентинное соединение)

дна

эмали

### **1645. [Т003788] ЗОНДИРОВАНИЕ СТенок КАРИОЗНОЙ ПОЛОСТИ ПРИ БЕССИМПТОМНОМ ТЕЧЕНИИ КАРИЕСА**

**безболезненно**

слабо болезненно

болезненно

резко болезненно

### **1646. [Т003789] ОДНИМ ИЗ УСЛОВИЙ ВОЗНИКНОВЕНИЯ КАРИЕСА КОРНЯ ЯВЛЯЕТСЯ**

повышение вязкости ротовой жидкости

снижение вязкости ротовой жидкости

наличие наследственных заболеваний

**обнажение корней зубов**

**1647. [T003790] ЛЕЙКОЦИТОЗ, УВЕЛИЧЕНИЕ СОЭ, ПОВЫШЕНИЕ ТЕМПЕРАТУРЫ ТЕЛА ОТМЕЧАЮТ ПРИ**

хроническом пульпите (стадия обострения)

кариесе

хроническом периодонтите (ремиссия)

**хроническом апикальном периодонтите (стадия обострения)**

**1648. [T003791] ПОЯВЛЕНИЕ СВИЩА С ВЫДЕЛЕНИЕМ ГНОЙНОГО ЭКССУДАТА ХАРАКТЕРНО ДЛЯ**

хронического пульпита

периапикального абсцесса без свища

острого периодонтита

**периапикального абсцесса со свищом**

**1649. [T003792] ОТСУТСТВИЕ КЛИНИЧЕСКОЙ КАРТИНЫ ХАРАКТЕРНО ДЛЯ**

**хронического апикального периодонтита**

периапикального абсцесса без свища

острого периодонтита

острого пульпита

**1650. [T003793] ПРИ ОСТРОМ ПУЛЬПИТЕ ЗОНДИРОВАНИЕ КАРИОЗНОЙ ПОЛОСТИ НАИБОЛЕЕ БОЛЕЗНЕННО**

в пришеечной области

по эмалево-дентинному соединению

по всему дну

**в проекции одного из рогов пульпы**

**1651. [Т003794] ОБШИРНОЕ СООБЩЕНИЕ КАРИОЗНОЙ ПОЛОСТИ С ПОЛОСТЬЮ ЗУБА, ПРАКТИЧЕСКИ БЕЗБОЛЕЗНЕННОЕ ЗОНДИРОВАНИЕ КОРОНКОВОЙ ПУЛЬПЫ ЯВЛЯЕТСЯ СИМПТОМОМ ПУЛЬПИТА**

**хронического язвенного**

хронического гиперпластического

хронического

острого гнойного

**1652. [Т003795] СЛАБО БОЛЕЗНЕННОЕ ЗОНДИРОВАНИЕ ШИРОКО РАСКРЫТОЙ ПОЛОСТИ ЗУБА, КРОВОТОЧИВОСТЬ ПРИ ЗОНДИРОВАНИИ ЯВЛЯЕТСЯ СИМПТОМОМ ПУЛЬПИТА**

**хронического гиперпластического**

острого гнойного

хронического

хронического язвенного

**1653. [Т003796] БОЛЕЗНЕННОЕ ЗОНДИРОВАНИЕ ДНА КАРИОЗНОЙ ПОЛОСТИ, ТОЧЕЧНОЕ ВСКРЫТИЕ ПОЛОСТИ ЗУБА ХАРАКТЕРНО ДЛЯ ПУЛЬПИТА**

острого гнойного

**хронического**

хронического гипертрофического

острого

**1654. [Т003797] ЭЛЕКТРООДОНТОДИАГНОСТИКА (ЭОД) ТОЧНО ОЦЕНИВАЕТ СОСТОЯНИЕ**

дентина

периодонта

эмали



пульпы

**1655. [Т003798] РЕНТГЕНОГРАФИЯ ПОЗВОЛЯЕТ ОПРЕДЕЛИТЬ**

состояние пульпы зуба

состояние кровотока в зубах, челюстях, мягких тканях

состояние слизистой оболочки рта

**скрытые кариозные полости**

**1656. [Т003799] РЕНТГЕНОГРАФИЯ ПОЗВОЛЯЕТ ОПРЕДЕЛИТЬ**

состав пломбировочного материала

**состояние периодонта зуба**

состояние кровотока в зубах, челюстях, мягких тканях

состояние слизистой оболочки рта

**1657. [Т003800] ДАННЫЕ ЭЛЕКТРООДОНТОДИАГНОСТИКИ ПРИ КАРИЕСЕ ДЕНТИНА (СРЕДНЯЯ КАРИОЗНАЯ ПОЛОСТЬ) СОСТАВЛЯЮТ (МКА)**

10-12

**2-6**

25-30

100

**1658. [Т003801] ДЛЯ ТОЧНОЙ ДИАГНОСТИКИ КАРИЕСА ДЕНТИНА ПРИ БЕССИМПТОМНОМ ТЕЧЕНИИ НЕОБХОДИМЫ**

перкуссия

зондирование

рентгенография

**электроодонтодиагностика**

**1659. [T003802] ЭЛЕКТРООДОНТОДИАГНОСТИКА (ЭОД) ПРИ ГЛУБОКОЙ КАРИОЗНОЙ ПОЛОСТИ СОСТАВЛЯЕТ (МКА)**

100

**10-12**

25-30

2-6

**1660. [T003803] ДЕТЕКТОР КАРИЕСА ИСПОЛЬЗУЮТ ДЛЯ ВЫЯВЛЕНИЯ ДЕНТИНА**

третичного

**кариозного**

иррегулярного

вторичного

**1661. [T003805] ЭЛЕКТРОВОЗБУДИМОСТЬ ПУЛЬПЫ ПРИ ОСТРОМ ГНОЙНОМ ПУЛЬПИТЕ СОСТАВЛЯЕТ (МКА)**

2-6

10-12

15-25

**25-35**

**1662. [T003806] РЕНТГЕНОЛОГИЧЕСКИЕ ИЗМЕНЕНИЯ ВСТРЕЧАЮТ У 30% БОЛЬНЫХ ПРИ ПУЛЬПИТЕ**

остром

хроническом язвенном

остром гнойном

**хроническом**

**1663. [Т003807] РЕНТГЕНОЛОГИЧЕСКИЕ ИЗМЕНЕНИЯ ВСТРЕЧАЮТ У 50% БОЛЬНЫХ ПРИ ПУЛЬПИТЕ**

остром гнойном

хроническом

**хроническом язвенном**

остром

**1664. [Т003808] ЭЛЕКТРОВОЗБУДИМОСТЬ ПУЛЬПЫ ПРИ ХРОНИЧЕСКОМ ФИБРОЗНОМ ПУЛЬПИТЕ СОСТАВЛЯЕТ (МКА)**

10-12

20-30

2-6

**40-60**

**1665. [Т003809] ЭЛЕКТРОВОЗБУДИМОСТЬ ПУЛЬПЫ ПРИ ХРОНИЧЕСКОМ ЯЗВЕННОМ ПУЛЬПИТЕ СОСТАВЛЯЕТ (МКА)**

30-60

15-25

10-12

**40-90**

**1666. [Т003810] ДЛЯ ОПРЕДЕЛЕНИЯ ФОРМЫ ХРОНИЧЕСКОГО ПЕРИОДОНТИТА НЕОБХОДИМА**

**рентгенография**

реоплетизмография

электроодонтодиагностика (ЭОД)

реопародонтография

**1667. [T003811] ЛЕЙКОЦИТОЗ, УВЕЛИЧЕНИЕ СОЭ, ПОВЫШЕНИЕ  
ТЕМПЕРАТУРЫ ТЕЛА ОТМЕЧАЮТ ПРИ**

периапикальном абсцессе без свища

хроническом пульпите

остром пульпите

кариесе

**1668. [T003812] РАСШИРЕНИЕ ПЕРИОДОНТАЛЬНОЙ ЩЕЛИ ЯВЛЯЕТСЯ  
РЕНТГЕНОЛОГИЧЕСКИМ СИМПТОМОМ**

кариеса

острого пульпита

хронической апикальной гранулЕмы

**хронического язвенного пульпита (50%)**

**1669. [T003813] РАСШИРЕНИЕ ПЕРИОДОНТАЛЬНОЙ ЩЕЛИ ЯВЛЯЕТСЯ  
РЕНТГЕНОЛОГИЧЕСКИМ СИМПТОМОМ**

хронической апикальной гранулЕмы

острого пульпита

**хронического фиброзного пульпита (30%)**

кариеса

**1670. [T003814] РАСШИРЕНИЕ ПЕРИОДОНТАЛЬНОЙ ЩЕЛИ ЯВЛЯЕТСЯ  
РЕНТГЕНОЛОГИЧЕСКИМ СИМПТОМОМ**

хронической апикальной гранулЕмы

**гипертрофии периодонта в результате перегрузки**

кариеса

острого пульпита

**1671. [T003815] МИКРООРГАНИЗМЫ, ВЫЗЫВАЮЩИЕ НЕПРИЯТНЫЙ ЗАПАХ ИЗО РТА, ПРЕДСТАВЛЯЮТ СОБОЙ**

резидентную микрофлору

**пародонтопатогенные анаэробные микроорганизмы**

сапрофитную микрофлору

аэробные бактерии

**1672. [T003816] ДЛЯ ОЦЕНКИ ТЯЖЕСТИ ПАРОДОНТИТА НЕОБХОДИМО ОПРЕДЕЛИТЬ**

**подвижность зуба, глубину пародонтального кармана, уровень резорбции альвеолярной кости**

рецессию десны, глубину пародонтального кармана

потерю пародонтального прикрепления, подвижность зуба

концентрацию глюкозы в крови

**1673. [T003818] ПРИ КАТАРАЛЬНОМ ГИНГИВИТЕ НА РЕНТГЕНОГРАММЕ РЕЗОРБЦИЯ МЕЖАЛЬВЕОЛЯРНОЙ ПЕРЕГОРОДКИ**

на 1/3 длины корня зуба

на 1/2 длины корня зуба

на 2/3 длины корня зуба

отсутствует

**1674. [T003819] ВЫРАЖЕННОСТЬ ВОСПАЛИТЕЛЬНОГО ПРОЦЕССА ПРИ КАТАРАЛЬНОМ ГИНГИВИТЕ МОЖНО ОПРЕДЕЛИТЬ С ПОМОЩЬЮ ИНДЕКСА**

SPITN

PMA

CSI

PHP

## **1675. [Т003820] РАННИМ КЛИНИЧЕСКИМ ПРИЗНАКОМ ВОСПАЛЕНИЯ В ДЕСНЕ ЯВЛЯЕТСЯ**

деформация десневых сосочков

**кровоточивость при зондировании**

пародонтальный карман 4 мм и более

пародонтальный карман до 3 мм

## **1676. [Т003821] ПРОБА ШИЛЛЕРА - ПИСАРЕВА ОПРЕДЕЛЯЕТ**

уровень гигиены полости рта

состояние капилляров десны

**воспаление десны**

нарушение обмена глюкозы

## **1677. [Т003822] ФУРКАЦИОННЫЙ ДЕФЕКТ Ш КЛАССА ХАРАКТЕРИЗУЕТСЯ КАК**

**сквозной дефект в области фуркации зуба, выявляемый при зондировании**

фуркационный дефект, возможно горизонтальное погружение зонда в направлении межкорневой перегородки более чем на 2 мм

сквозной дефект межкорневой перегородки, не скрытый десной

отсутствие сквозного дефекта, но межкорневая кость частично утрачена

## **1678. [Т003823] ДВУХСТЕНОЧНЫЙ ДЕФЕКТ АЛЬВЕОЛЯРНОЙ КОСТИ ФОРМИРУЕТСЯ ПРИ**

пародонтозе

гингивите

рецессии десны

**пародонтите**

## **1679. [T003824] РАСЩЕЛИНЫ ШТИЛЬМАНА ЯВЛЯЮТСЯ ОДНОЙ ИЗ ФОРМ**

гингивита

**рецессии десны**

пародонтита

пародонтоза

## **1680. [T003825] К РЕЦЕССИИ ДЕСНЫ I КЛАССА ПО КЛАССИФИКАЦИИ МИЛЛЕРА ОТНОСИТСЯ РЕЦЕССИЯ**

десны в пределах подвижной слизистой оболочки переходной складки, межзубная десна и костная ткань межальвеолярной перегородки частично утрачены в области двух зубов

десны в пределах подвижной слизистой оболочки переходной складки, межзубная десна или костная ткань межальвеолярных перегородок частично утрачены с образованием множественных зияющих межзубных промежутков

**в пределах прикрепленной десны, потеря десны и/или кости в межзубных промежутках отсутствует**

десны в пределах подвижной слизистой оболочки переходной складки, потеря десны и/или кости в межзубных промежутках отсутствует

## **1681. [T003826] К РЕЦЕССИИ ДЕСНЫ II КЛАССА ПО КЛАССИФИКАЦИИ МИЛЛЕРА ОТНОСИТСЯ РЕЦЕССИЯ**

десны в пределах подвижной слизистой оболочки переходной складки, межзубная десна и костная ткань межальвеолярной перегородки частично утрачены в области двух зубов

**десны в пределах подвижной слизистой, потеря десны и/или кости в межзубных промежутках отсутствует**

в пределах прикрепленной десны, потеря десны и/или кости в межзубных промежутках отсутствует

десны в пределах подвижной слизистой оболочки переходной складки, межзубная десна или костная ткань межальвеолярных перегородок частично утрачены с образованием множественных зияющих межзубных промежутков

## **1682. [T003827] К РЕЦЕССИИ ДЕСНЫ III КЛАССА ПО КЛАССИФИКАЦИИ МИЛЛЕРА ОТНОСИТСЯ РЕЦЕССИЯ**

десны в пределах подвижной слизистой оболочки переходной складки, потеря десны и/или кости в межзубных промежутках отсутствует

в пределах прикрепленной десны, потеря десны и/или кости в межзубных промежутках отсутствует

**десны в пределах подвижной слизистой, межзубная десна и костная ткань межальвеолярной перегородки частично утрачена**

десны в пределах подвижной слизистой оболочки переходной складки, межзубная десна или костная ткань межальвеолярных перегородок частично утрачены с образованием множественных зияющих межзубных промежутков

### **1683. [Т003828] К РЕЦЕССИИ ДЕСНЫ IV КЛАССА ПО КЛАССИФИКАЦИИ МИЛЛЕРА ОТНОСИТСЯ РЕЦЕССИЯ**

**десны в пределах подвижной слизистой оболочки переходной складки, межзубная десна или костная ткань межальвеолярных перегородок частично утрачены с образованием множественных зияющих межзубных промежутков**

десны в пределах подвижной слизистой оболочки переходной складки, межзубная десна и костная ткань межальвеолярной перегородки частично утрачены в области двух зубов

в пределах прикрепленной десны, потеря десны и/или кости в межзубных промежутках отсутствует

десны в пределах подвижной слизистой оболочки переходной складки, потеря десны и/или кости в межзубных промежутках отсутствует

### **1684. [Т003829] ОСТРОТА ПАРОДОНТАЛЬНОГО ИНСТРУМЕНТА ПРОВЕРЯЕТСЯ С ПОМОЩЬЮ**

**пластмассовой палочки**

листка бумаги

металлического бруска

деревянного бруска

### **1685. [Т003830] НАЛИЧИЕ ПАРОДОНТАЛЬНОГО КАРМАНА ОПРЕДЕЛЯЕТСЯ ПО**

**погружению зонда на глубину 3 мм и более**

погружению зонда на глубину менее 3 мм



обнажению поверхности корня зуба

пальпаторно

**1686. [T003831] НАЛИЧИЕ ЛОЖНОГО ДЕСНЕВОГО КАРМАНА ХАРАКТЕРНО ДЛЯ**

катарального гингивита

пародонтита

язвенно-некротического гингивита

**гипертрофического гингивита**

**1687. [T003832] ПУГОВЧАТЫЙ ЗОНД ПРИМЕНЯЮТ ДЛЯ**

обнаружения поддесневых зубных отложений

изменения величины рецессии

**определения глубины и рельефа пародонтального кармана**

зондирования кариозных полостей

**1688. [T003833] В СОСТАВ ЗУБНОЙ БЛЯШКИ ВХОДЯТ КОМПОНЕНТЫ**

эпителиальных клеток и компонентов крови

протеинов слюны

**слюны, бактерии и продукты их жизнедеятельности, остатки пищи и клеток бактерий**

микроорганизмов и продуктов их жизнедеятельности

**1689. [T003834] К ОСНОВНЫМ ПРИЗНАКАМ ВОСПАЛИТЕЛЬНЫХ ИЗМЕНЕНИЙ В ДЕСНЕ ОТНОСЯТ**

гиперемию, гноетечение

ишемию десневого края

множественную рецессию десны

**гиперемию, отечность, кровоточивость**

**1690. [Т003835] ПРИ НЕДОСТАТОЧНОМ ОБЪЕМЕ КОСТНОЙ ТКАНИ ДЛЯ УСТАНОВКИ ИМПЛАНТАТА НА ВЕРХНЕЙ ЧЕЛЮСТИ В ОБЛАСТИ ПРЕМОЛЯРОВ И МОЛЯРОВ ПРОВОДИТСЯ ОПЕРАЦИЯ**

удаления зуба

вестибулопластика

гингивэктомия

**синуслифтинг**

**1691. [Т003836] В КОМПЛЕКС ЛЕЧЕНИЯ ОСТРОГО ПЕРИОСТИТА ВХОДИТ**

криотерапия

химиотерапия

**физиотерапия**

электрокоагуляция

**1692. [Т003837] ПОКАЗАНИЕМ К ДЕНТАЛЬНОЙ ИМПЛАНТАЦИИ ЯВЛЯЕТСЯ**

одонтогенная киста челюсти

разрушение коронковой части зуба

**отсутствие одного или нескольких зубов**

хронический генерализованный пародонтит

**1693. [Т003838] ПРИ НЕДОСТАТОЧНОМ ОБЪЕМЕ КОСТНОЙ ТКАНИ ДЛЯ УСТАНОВКИ ИМПЛАНТАТА НА НИЖНЕЙ ЧЕЛЮСТИ ПРОВОДИТСЯ ОПЕРАЦИЯ**

**костная пластика**

гингивэктомия

вестибулопластика

синуслифтинг

**1694. [T003839] ПОСЛЕ ПРОВЕДЕНИЯ ХИРУРГИЧЕСКОГО ЛЕЧЕНИЯ  
ОСТРОЙ СТАДИИ ОСТЕОМИЕЛИТА ЧЕЛЮСТИ ОБЩЕЕ СОСТОЯНИЕ  
ПАЦИЕНТА**

улучшается

не меняется

стабилизируется

ухудшается

**1695. [T003840] В КОМПЛЕКС ЛЕЧЕНИЯ ОСТРОГО ОДОНТОГЕННОГО  
ОСТЕОМИЕЛИТА ЧЕЛЮСТИ ВХОДИТ ТЕРАПИЯ**

гипотензивная

**десенсибилизирующая**

седативная

мануальная

**1696. [T003843] ОПЕРАЦИЯ СИНУСЛИФТИНГ ПРОВОДИТСЯ ДОСТУПОМ**

**внутриротовым**

наружным

через средний носовой ход

через нижний носовой ход

**1697. [T003844] ДЕНТАЛЬНЫЕ ИМПЛАНТАТЫ ИЗГОТАВЛИВАЮТСЯ ИЗ**

золота

стали

**титана**

меди

**1698. [T003845] ВТОРОЙ ЭТАП ПРИ ДВУХЭТАПНОЙ МЕТОДИКЕ ИМПЛАНТАЦИИ ПОДРАЗУМЕВАЕТ**

снятие оттиска

**установку формирователя десны**

установку временной коронки на имплантат

установку аббатмента

**1699. [T003846] УСТАНОВКА ИМПЛАНТАТА НА НИЖНЕЙ ЧЕЛЮСТИ ПРОВОДИТСЯ ПОСЛЕ УДАЛЕНИЯ ЗУБА МИНИМУМ ЧЕРЕЗ (МЕС.)**

12

3

6

8

**1700. [T003847] УСТАНОВКА ИМПЛАНТАТА НА ВЕРХНЕЙ ЧЕЛЮСТИ ПРОВОДИТСЯ ПОСЛЕ УДАЛЕНИЯ ЗУБА МИНИМУМ ЧЕРЕЗ (МЕС.)**

3

6

12

8

**1701. [T003848] НАИБОЛЕЕ ОПТИМАЛЬНЫМ ПО СОВРЕМЕННЫМ ПРЕДСТАВЛЕНИЯМИ ВИДОМ ИНТЕГРАЦИИ ДЕНТАЛЬНОГО ИМПЛАНТАТА В КОСТНУЮ ТКАНЬ ЯВЛЯЕТСЯ**

пролиферация

фиброостеоинтеграция

фиброинтеграция

**остеоинтеграция**

**1702. [T003849] ОПТИМАЛЬНЫЙ СРОК ОСТЕОИНТЕГРАЦИИ ИМПЛАНТАТОВ НА ВЕРХНЕЙ ЧЕЛЮСТИ ПОСЛЕ ОПЕРАЦИИ ДЕНТАЛЬНОЙ ИМПЛАНТАЦИИ СОСТАВЛЯЕТ (МЕС.)**

12

8

3

6

**1703. [T003850] С ПОМОЩЬЮ ПЛАСТИНКИ ХИНЦА ВОЗМОЖНО**

**устранение вредных привычек**

ретенция результатов после ортодонтического лечения

углубление преддверия полости рта

сохранение места в зубном ряду после раннего удаления временных зубов

**1704. [T003851] ДЛЯ УСТРАНЕНИЯ ВРЕДНОЙ ПРИВЫЧКИ ПРИКУСЫВАНИЯ НИЖНЕЙ ГУБЫ ПРИМЕНЯЮТ**

пластинку Рейхенбаха - Брюкля

**вестибулярную пластинку**

аппарат Персина для лечения дистальной окклюзии

моноблок Андресена - Гойпля

**1705. [T003852] ВЕСТИБУЛЯРНАЯ ПЛАСТИНКА ХИНЦА ПОЗВОЛЯЕТ**

предупредить смещение моляров дистально

переместить боковые зубы дистально

изменить наклон моляров

**устранить вредные привычки**

## **1706. [T003853] ВЕСТИБУЛЯРНАЯ ПЛАСТИНКА ХИНЦА ПОЗВОЛЯЕТ**

изменить наклон моляров

предупредить смещение моляров мезиально

переместить боковые зубы дистально

**предупредить прокладывание языка между зубами**

## **1707. [T003854] УСТРАНИТЬ ВРЕДНУЮ ПРИВЫЧКУ СОСАНИЯ ПАЛЬЦА МОЖНО С ПОМОЩЬЮ**

аппарата Брюкля

пластинки с протрагирующими пружинами

**вестибулярной пластинки Хинца**

регулятора функции Френкеля

## **1708. [T003855] ПРЕДУПРЕДИТЬ ПРОКЛАДЫВАНИЕ ЯЗЫКА МЕЖДУ ЗУБАМИ МОЖНО С ПОМОЩЬЮ**

**вестибулярной пластинки Хинца**

пластинки с протрагирующими пружинами

регулятора функции Френкеля

аппарата Брюкля

## **1709. [T003856] ВЕСТИБУЛЯРНАЯ ПЛАСТИНКА ХИНЦА С НАКЛОННОЙ ПЛОСКОСТЬЮ ЯВЛЯЕТСЯ АППАРАТОМ**

**лечебно-профилактическим**

профилактическим

ретенционным

капповым

**1710. [T003857] ВЕСТИБУЛЯРНАЯ ПЛАСТИНКА ХИНЦА С ЗАСЛОНКОЙ  
ДЛЯ ЯЗЫКА ЯВЛЯЕТСЯ АППАРАТОМ**

профилактическим

**лечебно-профилактическим**

ретенционным

капповым

**1711. [T003858] К ПРОФИЛАКТИЧЕСКИМ МЕРОПРИЯТИЯМ  
ЗУБОЧЕЛЮСТНЫХ АНОМАЛИЙ ОТНОСЯТ**

расширение зубных рядов

устранение диастемы

смещение нижней челюсти вперед

**устранение вредных привычек, нормализацию функции дыхания и глотания**

**1712. [T003859] ЗАТРУДНЕННОЕ НОСОВОЕ ДЫХАНИЕ ЯВЛЯЕТСЯ  
ПРИЧИНОЙ**

адентии

лингвоокклюзии

**сужения верхнего зубного ряда**

ретенции зубов

**1713. [T003860] ИНФАНТИЛЬНОЕ ГЛОТАНИЕ ЯВЛЯЕТСЯ ПРИЧИНОЙ**

**вертикальной резцовой дизокклюзии**

множественного кариеса

дисфункции височно-нижнечелюстного сустава

макроглоссии

**1714. [Т003861] ОПЕРАЦИЯ ПЕРЕМЕЩЕНИЯ УЗДЕЧКИ ВЕРХНЕЙ ГУБЫ НЕОБХОДИМА ДЛЯ**

нормализации роста апикального базиса нижней челюсти

**нормализации положения 11 и 21**

устранения инфантильного глотания

нормализации артикуляции языка

**1715. [Т003862] ВЕСТИБУЛЯРНЫЕ ПЛАСТИНКИ ДЛЯ ПРЕДУПРЕЖДЕНИЯ АНОМАЛИЙ ОККЛЮЗИИ ИСПОЛЬЗУЮТ В ВОЗРАСТЕ (ЛЕТ)**

до 1

14–18

12–14

**3–6**

**1716. [Т003863] ПРИШЛИФОВЫВАНИЕ БУГРОВ МОЛОЧНЫХ КЛЫКОВ ПРОИЗВОДИТСЯ ДЛЯ**

**профилактики аномалий окклюзии**

эстетического эффекта

стимуляции прорезывания постоянных зубов

профилактики ретенции зубов

**1717. [Т003864] УКРОЧЕННАЯ УЗДЕЧКА ЯЗЫКА ЯВЛЯЕТСЯ ПРИЧИНОЙ**

лингвоокклюзии

задержки прорезывания постоянных зубов

сужения верхнего зубного ряда

**уплощения переднего участка нижнего зубного ряда**



**1718. [Т003865] УКОРОЧЕННАЯ УЗДЕЧКА ЯЗЫКА ЯВЛЯЕТСЯ ПРИЧИНОЙ**

**нарушения глотания**

лингвоокклюзии

задержки прорезывания постоянных зубов

сужения верхнего зубного ряда

**1719. [Т003866] НАИБОЛЕЕ ЭФФЕКТИВНО ИСПОЛЬЗОВАНИЕ ПРЕОРТОДОНТИЧЕСКОГО МИОТРЕЙНЕРА В ВОЗРАСТЕ (ЛЕТ)**

0-3

5-7

10-18

18-25

**1720. [Т003867] К ПОКАЗАНИЯМ ДЛЯ ИСПОЛЬЗОВАНИЯ ПРЕОРТОДОНТИЧЕСКИХ МИОТРЕЙНЕРОВ ОТНОСЯТ**

адентию

макродентию

задержку прорезывания зубов

**функциональные нарушения**

**1721. [Т003868] ЧАСТИЧНЫЙ СЪЕМНЫЙ ПЛАСТИНОЧНЫЙ ПРОТЕЗ ИСПОЛЬЗУЕТСЯ ДЛЯ ПРОФИЛАКТИКИ**

дистальной окклюзии

мезиальной окклюзии

**дефицита места в зубном ряду для постоянного зуба**

вертикальной резцовой дизокклюзии

**1722. [Т003869] ВЕСТИБУЛЯРНАЯ ПЛАСТИНКА ХИЦА С НАКЛОННОЙ ПЛОСКОСТЬЮ ПРИМЕНЯЕТСЯ ПРИ**

мезиальной окклюзии

ретрузии резцов верхнего зубного ряда

**протрузии верхних резцов**

ретрузии нижних и верхних резцов

**1723. [Т003870] ВЕСТИБУЛЯРНАЯ ПЛАСТИНКА С УПОРОМ ПРИМЕНЯЕТСЯ ДЛЯ ПРОФИЛАКТИКИ АНОМАЛИИ**

мезиальной окклюзии

дистальной окклюзии

трансверсальной резцовой окклюзии

**вертикальной резцовой дизокклюзии**

**1724. [Т003871] ВЕСТИБУЛЯРНАЯ ПЛАСТИНКА ХИЦА ПРЕДУПРЕЖДАЕТ**

смещение нижней челюсти вперед

смещение нижней челюсти назад

адентию

**прокладывание языка между зубными рядами**

**1725. [Т003872] ПРИ ФУНКЦИОНАЛЬНЫХ НАРУШЕНИЯХ В ВОЗРАСТЕ ОТ 3 ДО 5 ЛЕТ ПОКАЗАНО ИСПОЛЬЗОВАНИЕ**

квадхеликса

небного бюгеля

**преортодонтического миотрейнера**

капп

**1726. [T003873] СОСКУ МОЖНО ИСПОЛЬЗОВАТЬ ДО (ЛЕТ)**

3

5

1

4

**1727. [T003874] ПРОФИЛАКТИКА ПРИВЫЧКИ ПРОКЛАДЫВАНИЯ ЯЗЫКА МЕЖДУ РЕЗЦАМИ ВЕРХНЕЙ И НИЖНЕЙ ЧЕЛЮСТИ ВОЗМОЖНА С ПОМОЩЬЮ**

пластинки с накусочной площадкой

аппарата Pendulum

**преортодонтического миотрейнера**

небного бюгеля

**1728. [T003875] ПРОФИЛАКТИЧЕСКИЕ АППАРАТЫ ИСПОЛЬЗУЮТ ДО (ЛЕТ)**

4

3

1

5

**1729. [T003877] С ПОМОЩЬЮ ПРЕОРТОДОНТИЧЕСКОГО ТРЕЙНЕРА ВОЗМОЖНО**

ретенция результатов после ортодонтического лечения

**устранение вредных привычек и расширение зубных рядов**

сохранение места в зубном ряду после раннего удаления временных зубов

углубление преддверия полости рта

**1730. [Т003878] ДЛЯ РАСШИРЕНИЯ ЗУБНЫХ РЯДОВ И НОРМАЛИЗАЦИИ ОККЛЮЗИИ В ВОЗРАСТЕ ОТ 3 ДО 5 ЛЕТ ИСПОЛЬЗУЮТ**

моноблок Андресена - Гойпля

**преортодонтический миотрейнер**

пластинку Рейхенбаха - Брюкля

аппарат Персина для лечения дистальной окклюзии

**1731. [Т003879] ФУНКЦИОНАЛЬНЫЕ НАРУШЕНИЯ НУЖДАЮТСЯ В**

**профилактических и лечебных мероприятиях**

хирургическом лечении

лечебных мероприятиях

наблюдении

**1732. [Т003881] ПЛАСТИНКА ДЛЯ ВЕРХНЕЙ ЧЕЛЮСТИ С УПОРОМ ДЛЯ ЯЗЫКА ПОКАЗАНА ДЛЯ**

изменения наклона моляров

перемещения боковых зубов дистально

**предупреждения прокладывания языка между зубами**

предупреждения смещения моляров мезиально

**1733. [Т003882] УСТРАНИТЬ ВРЕДНЫЕ ПРИВЫЧКИ И СМЕСТИТЬ НИЖНЮЮ ЧЕЛЮСТЬ МОЖНО С ПОМОЩЬЮ**

аппарата Брюкля

пластинки с протрагирующими пружинами

**вестибулярной пластинки Хинца с наклонной плоскостью**

регулятора функции Френкеля

### **1734. [T003883] ПРЕОРТОДОНТИЧЕСКИЙ МИОТРЕЙНЕР ПОКАЗАН ПРИ**

ретрузии резцов верхней челюсти

мезиальной окклюзии

**протрузии резцов и недоразвитии нижней челюсти**

недоразвитии верхней челюсти

### **1735. [T003884] ПРЕОРТОДОНТИЧЕСКИЙ МИОТРЕЙНЕР ЯВЛЯЕТСЯ АППАРАТОМ**

профилактическим

**лечебно-профилактическим**

ретенционным

капповым

### **1736. [T003885] ЧАСТИЧНЫЙ СЪЕМНЫЙ ПРОТЕЗ ИСПОЛЬЗУЮТ ДЛЯ ПРОФИЛАКТИКИ**

вертикальной резцовой дизокклюзии

дистальной окклюзии

**дефицита места в зубном ряду для постоянного зуба**

мезиальной окклюзии

### **1737. [T003886] С ЦЕЛЬЮ СОХРАНЕНИЯ МЕСТА В ЗУБНОМ РЯДУ ПОСЛЕ РАННЕГО УДАЛЕНИЯ МОЛОЧНЫХ ЗУБОВ ИСПОЛЬЗУЮТ**

**профилактический пластиночный протез с искусственными зубами**

аппарат Персина

мостовидный протез

регулятор функций Френкеля

**1738. [Т003887] ДЛЯ ТРЕНИРОВКИ МЫШЦ И НОРМАЛИЗАЦИИ ФУНКЦИИ ЯЗЫКА ИСПОЛЬЗУЕТСЯ**

пластинка Хинца с бусиной

пластинка с накусочной площадкой

аппарат Андресена – Гойпля

расширяющая пластинка

**1739. [Т003888] ПРИВЫЧКА СОСАНИЯ ПАЛЬЦА НУЖДАЕТСЯ В**

консультации невролога

хирургическом лечении

лечебных мероприятиях

наблюдении

**1740. [Т003890] ПРИВЫЧКА ПРОКЛАДЫВАНИЯ ЯЗЫКА МЕЖДУ ЗУБАМИ НУЖДАЕТСЯ В**

хирургическом лечении

**профилактических мероприятиях**

лечебных мероприятиях

наблюдении

**1741. [Т003891] ПРИВЫЧКА ПРИКУСЫВАНИЯ НИЖНЕЙ ГУБЫ НУЖДАЕТСЯ В**

хирургическом лечении

лечебных мероприятиях

наблюдении

**профилактических мероприятиях**

## **1742. [Т003892] ФУНКЦИЮ ГЛОТАНИЯ МОЖНО НОРМАЛИЗОВАТЬ**

пластикой уздечки верхней губы

удалением зубов по методу Хотца

**лечебной гимнастикой круговой мышцы рта и нормализацией положения языка в акте глотания**

пластикой уздечки нижней губы

## **1743. [Т003893] ПРОФИЛАКТИКА ЗУБОЧЕЛЮСТНЫХ АНОМАЛИЙ ВКЛЮЧАЕТ**

только санацию полости рта

гигиену полости рта

**устранение вредных привычек, нормализацию функции глотания**

рациональное питание

## **1744. [Т003894] НЕБНОЕ ПОЛОЖЕНИЕ БОКОВЫХ ЗУБОВ ВЕРХНЕЙ ЧЕЛЮСТИ ПРИВОДИТ К ФОРМИРОВАНИЮ**

**палатоокклюзии**

трансверсальной резцовой окклюзии

дистальной окклюзии

глубокой резцовой окклюзии

## **1745. [Т003895] ВЕСТИБУЛООККЛЮЗИЯ ПРЕДСТАВЛЯЕТ СОБОЙ ПОЛОЖЕНИЕ БОКОВЫХ ЗУБОВ**

неБное

язычное

**щеЕчное**

лингвальное

**1746. [T003896] ЛИНГВООККЛЮЗИЯ ПРЕДСТАВЛЯЕТ СОБОЙ ПОЛОЖЕНИЕ БОКОВЫХ ЗУБОВ**

вестибулярное

щЕчное

нЕбное

**язычное**

**1747. [T003897] ПАЛАТИНООККЛЮЗИЯ ПРЕДСТАВЛЯЕТ СОБОЙ ПОЛОЖЕНИЕ БОКОВЫХ ЗУБОВ**

щЕчное

**нЕбное**

лингвальное

вестибулярное

**1748. [T003898] ОБМЕН МЕСТАМИ ЗУБОВ НАЗЫВАЕТСЯ**

инфраположение

**транспозиция**

супраположение

вестибулярное

**1749. [T003899] В НОРМЕ ПЕРВЫЕ МОЛЯРЫ ИМЕЮТ**

по 1 антагонисту

смыкание с боковыми резцами

**по 2 антагониста**

смыкание с клыками



**1750. [Т003900] ПОЛОЖЕНИЕ ЗУБА ЛИНГВАЛЬНО ХАРАКТЕРИЗУЕТСЯ КАК**

оральное

инфраположение

вестибулярное

**язычное**

**1751. [Т003901] ЩЕЧНОЕ ПОЛОЖЕНИЕ ЗУБА ХАРАКТЕРИЗУЕТСЯ КАК**

инфраположение

оральное

**вестибулярное**

вестибулярное и супраположение

**1752. [Т003902] ПОЛОЖЕНИЕ ЗУБОВ ОТНОСИТЕЛЬНО ОККЛЮЗИОННОЙ ПЛОСКОСТИ ХАРАКТЕРИЗУЕТСЯ КАК**

медиальное

мезиальное

**супра-, инфра-**

латеральное

**1753. [Т003903] ПОЛОЖЕНИЕ ЗУБА НЕБНО ХАРАКТЕРИЗУЕТСЯ КАК**

мезиальное

**оральное**

супраположение

дистальное

**1754. [T003904] ПОЛОЖЕНИЕ 4.3 И 3.3 ВЫШЕ ОККЛЮЗИОННОЙ ПЛОСКОСТИ ХАРАКТЕРИЗУЕТСЯ КАК**

ретенция

адентия

**супраположение**

дистальное

**1755. [T003905] ПРИ ФИЗИОЛОГИЧЕСКОЙ ОККЛЮЗИИ ВЕРХНИЕ РЕЗЦЫ ПЕРЕКРЫВАЮТ НИЖНИЕ РЕЗЦЫ НА \_\_\_\_\_ КОРОНКИ РЕЗЦОВ**

1/2 высоты

всю высоту

2/3 высоты

**1/3 высоты**

**1756. [T003906] СМЫКАНИЕ ПЕРВЫХ МОЛЯРОВ ПРИ ФИЗИОЛОГИЧЕСКОЙ ОККЛЮЗИИ СООТВЕТСТВУЕТ КЛАССУ**

II 2 подклассу

II 1 подклассу

I

III

**1757. [T003908] АНОМАЛИЯ ОККЛЮЗИИ В САГИТТАЛЬНОМ НАПРАВЛЕНИИ ПРЕДСТАВЛЯЕТ СОБОЙ**

трансверзальную резцовую окклюзию

**сагиттальную резцовую дизокклюзию**

палатиноокклюзию

лингвоокклюзию

**1758. [Т003909] МЕЗИАЛЬНОЕ СМЕЩЕНИЕ ЗУБА ЯВЛЯЕТСЯ АНОМАЛИЕЙ**

количества

**положения**

формы

структуры твердых тканей

**1759. [Т003911] СООТНОШЕНИЕ ПЕРВЫХ МОЛЯРОВ ПО 1 КЛАССУ ЭНГЛЯ СООТВЕТСТВУЕТ ОККЛЮЗИИ В БОКОВОМ ОТДЕЛЕ**

дистальной

мезиальной

**физиологической**

перекрестной

**1760. [Т003912] АНОМАЛИЯ ОККЛЮЗИИ ПЕРЕДНИХ ЗУБОВ ХАРАКТЕРИЗУЕТСЯ КАК**

мезиальная

дистальная

трансверсальная

**вертикальная резцовая дизокклюзия**

**1761. [Т003913] ОСНОВНОЙ ЖАЛОБОЙ ПРИ ПЕРЕЛОМЕ СКУЛОГЛАЗНИЧНОГО КОМПЛЕКСА ЯВЛЯЕТСЯ**

**кровотечение из носового хода на стороне поражения**

нарушение смыкания зубных рядов

возникновение периодических приступов головокружения и тошноты

двоение в глазах при взгляде в сторону

## **1762. [Т003914] ЧЕЛЮСТНО-ЯЗЫЧНЫЙ ЖЕЛОБОК ПОДЪЯЗЫЧНОГО ПРОСТРАНСТВА НАХОДИТСЯ**

между выводными протоками поднижнечелюстной слюнной железы

между корнем языка и крыловидно-нижнечелюстной складкой

на уровне резцов нижней челюсти и кончика языка

**в заднебоковом отделе подъязычной области**

## **1763. [Т003915] ОТКРЫТЫЙ ПРИКУС И СМЕЩЕНИЕ ПОДБОРОДКА К ПЕРЕДИ НАБЛЮДАЮТСЯ У БОЛЬНОГО ПРИ**

**двустороннем вывихе височно-нижнечелюстного сустава (ВНЧС)**

одностороннем переломе мышцелкового отростка

двустороннем переломе нижней челюсти в области премоляров

двустороннем переломе мышцелкового отростка

## **1764. [Т003916] ХАРАКТЕРНЫМ СИМПТОМОМ ДЛЯ ПЕРЕЛОМА ВЕРХНЕЙ ЧЕЛЮСТИ ПО ТИПУ ЛЕ ФОР I ЯВЛЯЕТСЯ**

**патологическая подвижность верхнечелюстных костей**

носовое кровотечение

разрыв слизистой оболочки в области альвеолярного отростка

ограничение открывания рта

## **1765. [Т003917] ОСНОВНЫМИ ЭТИОЛОГИЧЕСКИМИ ФАКТОРАМИ В ВОЗНИКНОВЕНИИ ПРЕДРАКА ЯВЛЯЮТСЯ**

**хроническая травма слизистой оболочки полости рта и вредные привычки**

острые воспалительные процессы костей лицевого скелета

острые воспалительные процессы мягких тканей лица

вторичная адентия и несостоятельные ортопедические конструкции

**1766. [Т003919] ВЕРОЯТНОЙ ОДОНТОГЕННОЙ ПРИЧИНОЙ ФОРМИРОВАНИЯ СУБПЕРИОСТАЛЬНОГО АБСЦЕССА ЯВЛЯЕТСЯ**

**обострившийся гранулирующий периодонтит**

острый гнойный пульпит

хронический фиброзный периодонтит

глубокий кариес

**1767. [Т003920] ПРИЧИНОЙ ВОЗНИКНОВЕНИЯ ПОСТИНЪЕКЦИОННОГО АБСЦЕССА ЯВЛЯЕТСЯ**

**несоблюдение правил асептики и антисептики во время анестезии**

высокая доза сосудосуживающего препарата в карпуле

наличие Метилпарабена в карпуле местного анестетика

непереносимость местного анестетика

**1768. [Т003921] ЭТИОЛОГИЧЕСКИМ ФАКТОРОМ ФИБРОМАТОЗА ДЕСЕН ЯВЛЯЕТСЯ**

курение

избыточное содержание солей кальция в питьевой воде

бруксизм

**наследственная предрасположенность**

**1769. [Т003922] ФОЛЛИКУЛЯРНАЯ КИСТА В СВОЕЙ ПОЛОСТИ СОДЕРЖИТ**

**не полностью сформированный зуб**

верхушку или часть корня зуба

корни нескольких зубов

полностью сформированный зуб

**1770. [T003923] ВЕРОЯТНОЙ ПРИЧИНОЙ МАЛИГНИЗАЦИИ ПИГМЕНТНОГО НЕВУСА ЯВЛЯЕТСЯ**

**однократная или хроническая травма**

дефицит витамина «В» в организме

тяжелая форма сахарного диабета

курение

**1771. [T003924] МАКРОПРЕПАРАТ (ИССЕЧЕННУЮ ПАТОЛОГИЧЕСКУЮ ТКАНЬ) ФИКСИРУЮТ ДЛЯ ПОСЛЕДУЮЩЕГО ГИСТОЛОГИЧЕСКОГО ИССЛЕДОВАНИЯ В РАСТВОРЕ**

**10% Формалина**

1% Формалина

70% Этилового спирта

5% Хлоргексидина

**1772. [T003925] ЦИТОЛОГИЧЕСКИМ НАЗЫВАЮТ ИССЛЕДОВАНИЕ**

участка ткани опухоли

**клеточного состава опухоли, полученного при пункции**

распространенности опухоли

небольшой опухоли

**1773. [T003926] НАИБОЛЕЕ ИНФОРМАТИВНЫМ МЕТОДОМ ЛУЧЕВОЙ ДИАГНОСТИКИ ПРИ ПОДОЗРЕНИИ НА ПЕРЕЛОМ СКУЛОГЛАЗНИЧНОГО КОМПЛЕКСА ЯВЛЯЕТСЯ**

**компьютерная томограмма средней зоны лица**

рентгенограмма черепа в прямой проекции

рентгенограмма черепа в боковой проекции

ортопантомограмма

**1774. [T003927] К ИНВАЗИВНОМУ МЕТОДУ ДИАГНОСТИКИ НОВООБРАЗОВАНИЙ ЧЕЛЮСТНО-ЛИЦЕВОЙ ОБЛАСТИ ОТНОСИТСЯ**

ультразвуковое исследование опухоли

компьютерная томография

цитологическое исследование язвы языка путем отпечатка

**цитологическое исследование кисты путем пункции**

**1775. [T003928] ПУНКЦИОННУЮ БИОПСИЮ ПРОВОДЯТ**

при поверхностном расположении опухоли

в случае риска возникновения кровотечения из опухоли

при распаде опухоли

**при глубоком залегании опухоли**

**1776. [T003929] К ОРГАНОСПЕЦИФИЧЕСКИМ НОВООБРАЗОВАНИЯМ ЧЕЛЮСТЕЙ ОТНОСЯТСЯ**

остеобластокластомы

гемангиомы челюстей

**амелобластомы**

фибромы

**1777. [T003930] КИСТЫ СЛЮННЫХ ЖЕЛЕЗ ОТНОСЯТСЯ К**

воспалительным заболеваниям

опухолям

**опухолеподобным образованиям**

специфическим воспалительным заболеваниям

**1778. [T003931] ФИБРОЗНУЮ ГИПЕРПЛАЗИЮ СЛИЗИСТОЙ ОБОЛОЧКИ АЛЬВЕОЛЯРНОГО ОТРОСТКА ДИФФЕРЕНЦИРУЮТ В ПЕРВУЮ ОЧЕРЕДЬ С**

травматической язвой

эпителиальной злокачественной опухолью

**эпулидом**

лейкоплакией

**1779. [T003932] ДИФФЕРЕНЦИАЛЬНУЮ ДИАГНОСТИКУ НАГНОИВШЕЙСЯ ОДОНТОГЕННОЙ КИСТЫ ПРОВОДЯТ С**

острым перикоронитом

обострением хронического пульпита

острым гнойным лимфаденитом

**острым гнойным периоститом челюсти**

**1780. [T003933] К ОБЛИГАТНОМУ ПРЕДРАКУ ОТНОСИТСЯ ФОРМА ЛЕЙКОПЛАКИИ**

**эрозивно-язвенная**

мягкая

Таппейнера

плоская

**1781. [T003934] БАЗАЛИОМА ПРЕДСТАВЛЯЕТ СОБОЙ ПАТОЛОГИЧЕСКИЙ ПРОЦЕСС, КОТОРЫЙ ОТНОСЯТ К**

доброкачественным новообразованиям

предраковым заболеваниями

**злокачественным новообразованиям**

опухолеподобным заболеваниями



**1782. [T003935] ЛОКАЛИЗАЦИЯ ПЕРЕЛОМА НИЖНЕЙ ЧЕЛЮСТИ, НАИБОЛЕЕ ЧАСТО ОСЛОЖНЯЮЩАЯСЯ ТРАВМАТИЧЕСКИМ ОСТЕОМИЕЛИТОМ**

тело нижней челюсти

венечный отросток

ветвь нижней челюсти

мышцелковый отросток

**1783. [T003936] ОСНОВНЫМ СИМПТОМОМ ПРИ ИЗОЛИРОВАННОМ ПЕРЕЛОМЕ СКУЛОВОЙ ДУГИ СО СМЕЩЕНИЕМ ОТЛОМКОВ ЯВЛЯЕТСЯ**

западение в области скуловой дуги

деформация носа

нарушение кожной чувствительности в подглазничной области

ограничение боковых движений нижней челюсти

**1784. [T003937] ПРИЧИНОЙ КРОВОТЕЧЕНИЯ ИЗ НОСОВОГО ХОДА ПРИ ПЕРЕЛОМЕ СКУЛОВОГО КОМПЛЕКСА ЯВЛЯЕТСЯ**

повреждение лицевой артерии

**повреждение стенок верхнечелюстного синуса с разрывом слизистой**

повышение внутричерепного давления в результате травмы

травма слизистой носового хода

**1785. [T003938] В ОСТРОЙ СТАДИИ ОСТЕОМИЕЛИТА ЧЕЛЮСТИ ВОЗНИКАЕТ БОЛЬ**

пароксизмальная

**постоянная в причинном зубе, соседних зубах и челюсти**

кинжальная в области височно-нижнечелюстного сустава (ВНЧС)

приступообразная в причинном зубе, соседних зубах и челюсти

**1786. [Т003939] В ОСТРОЙ СТАДИИ ОСТЕОМИЕЛИТА ЧЕЛЮСТИ ВОЗНИКАЕТ ПОДВИЖНОСТЬ**

резцов, клыков, премоляров и моляров

только причинного зуба

в пределах половины челюсти

**причинного и соседних зубов**

**1787. [Т003940] НАРУШЕНИЕ ЧУВСТВИТЕЛЬНОСТИ КОЖИ ПОДГЛАЗНИЧНОЙ ОБЛАСТИ, БОКОВОЙ ПОВЕРХНОСТИ НОСА, ВЕРХНЕЙ ГУБЫ ЯВЛЯЕТСЯ СЛЕДСТВИЕМ ТРАВМАТИЧЕСКОГО ПОВРЕЖДЕНИЯ**

лицевого нерва

**подглазничного нерва**

мягких тканей

третьей ветви тройничного нерва

**1788. [Т003942] НИЖНЯЯ ТРЕТЬ ЛИЦА У БОЛЬНЫХ С НИЖНЕЙ МАКРОГНАТИЕЙ**

уплощена

смещена

**увеличена**

уменьшена

**1789. [Т003943] ПРИЗНАК «ВОСПАЛИТЕЛЬНОЙ КОНТРАКТУРЫ» НАБЛЮДАЕТСЯ ПРИ ФЛЕГМОНЕ ПРОСТРАНСТВА**

подподбородочного

поднижнечелюстного

**субмассетериального**

окологлоточного

**1790. [Т003944] ПРИ ФЛЕГМОНЕ ПОДНИЖНЕЧЕЛЮСТНОГО ТРЕУГОЛЬНИКА БОЛЬНОЙ ЖАЛУЕТСЯ НА**

затрудненное открывание рта

**болезненную припухлость в поднижнечелюстной области**

боль в области нижней челюсти

боль при глотании

**1791. [Т003945] НАИБОЛЕЕ ЧАСТАЯ ЛОКАЛИЗАЦИЯ ЛИНИИ ПЕРЕЛОМА НА НИЖНЕЙ ЧЕЛЮСТИ**

подбородочный отдел

ветвь в продольном направлении

**угол челюсти**

венечный отросток

**1792. [Т003946] К РАННИМ ОСЛОЖНЕНИЯМ ПОСЛЕ ОТКРЫТОГО ДВУСТОРОННЕГО ТРАВМАТИЧЕСКОГО ПЕРЕЛОМА ТЕЛА НИЖНЕЙ ЧЕЛЮСТИ СО СМЕЩЕНИЕМ ОТЛОМКОВ СЛЕДУЕТ ОТНЕСТИ**

**кровотечение из щелей перелома челюсти**

нагноение костной раны

анкилоз височно-нижнечелюстного сустава (ВНЧС)

ложный сустав

**1793. [Т003947] ВЕНЫ ПОДГЛАЗНИЧНОЙ ОБЛАСТИ АНАСТОМОЗИРУЮТ С ВЕНАМИ**

**верхней и нижней глазницы**

подвисочной ямки

полости носа

верхнего зубного сплетения

## **1794. [T003948] ТИПИЧНАЯ ЛОКАЛИЗАЦИЯ ПОСТИНЪЕКЦИОННОГО АБСЦЕССА**

крыловидно-нижнечелюстное пространство

подглазничная область

окологлоточное пространство

поднижнечелюстной треугольник

## **1795. [T003949] ПРИ ОДИНОЧНОМ ПЕРЕЛОМЕ НИЖНЕЙ ЧЕЛЮСТИ В БОКОВОМ ОТДЕЛЕ НАБЛЮДАЕТСЯ СМЕЩЕНИЕ ОТЛОМКОВ**

**большого - вниз и в сторону перелома, малого – кверху, кпереди и вовнутрь**

большого - вниз и в сторону перелома, малого – вниз, кзади и кнаружи

большого - вниз и кнаружи, малого – кверху, кзади и вовнутрь

большого - вверх и в сторону, малого – вниз, кпереди и вовнутрь

## **1796. [T003950] ПОД ДЕЙСТВИЕМ ТЯГИ ЖЕВАТЕЛЬНЫХ МЫШЦ СМЕЩЕНИЕ ВЕРХНЕЙ ЧЕЛЮСТИ ПРИ СУБОРБИТАЛЬНОМ ПЕРЕЛОМЕ ПРОИСХОДИТ В НАПРАВЛЕНИИ**

кверху и вперед

**книзу и кзади**

медиально и вперед

латерально и кверху

## **1797. [T003951] ДЛЯ ДВУХСТОРОННИХ ПЕРЕЛОМОВ НИЖНЕЙ ЧЕЛЮСТИ В ОБЛАСТИ ТЕЛА, УГЛОВ, ВЕТВИ И МЫЩЕЛКОВЫХ ОТРОСТКОВ ХАРАКТЕРНО СМЕЩЕНИЕ СРЕДНЕГО ОТЛОМКА В НАПРАВЛЕНИИ**

вверх и кпереди

вверх и кзади

вниз и кпереди

**вниз и кзади**

## **1798. [T003952] НАЗАЛЬНАЯ ЛИКВОРЕЯ ПРИ ПЕРЕЛОМЕ ВЕРХНЕЙ ЧЕЛЮСТИ ПО ТИПУ ЛЕ ФОР III ОБУСЛОВЛЕНА СООБЩЕНИЕМ С**

задней черепной ямкой

средней черепной ямкой

**передней черепной ямкой**

переломом пирамиды височной кости

## **1799. [T003953] ДЛЯ ПЕРИОСТИТА ЧЕЛЮСТЕЙ ХАРАКТЕРНА КЛИНИЧЕСКАЯ СИМПТОМАТИКА**

безболезненная деформация тела нижней челюсти, при пальпации определяются плотные, безболезненные участки

цианотичность кожи на стороне поражения, множественные свищевые ходы

**боль в причинном зубе, увеличение регионарных лимфатических узлов, отек мягких тканей лица, сглаженность переходной складки, гиперемия слизистой оболочки на уровне причинного зуба**

наличие секвестров на рентгенограмме и свищей в полости рта

## **1800. [T003954] ПЕРЕЛОМ ВЕРХНЕЙ ЧЕЛЮСТИ ПО ТИПУ ЛЕ ФОР I (НИЖНИЙ ТИП ПЕРЕЛОМА) ПРОХОДИТ**

**от основания грушевидной вырезки, через основание альвеолярной части и бугра верхней челюсти к вершине крыловидных отростков**

в месте сочленения носовых костей с носовой частью лобной кости, через дно орбиты и нижнеглазничный край, в области скуло-верхнечелюстного шва

от резцового возвышения кзади, через твердое и мягкое небо

в месте сочленения носовых костей с носовой частью лобной кости, через дно орбиты и наружный край орбиты в области скуло-лобного шва

## **1801. [T003955] НАЛИЧИЕ У ПОСТРАДАВШЕГО СИМПТОМА «ЛИЦА ПАНДЫ» (ОТЕКА СРЕДНЕЙ ЗОНЫ ЛИЦА В СОЧЕТАНИИ С КРОВОИЗЛИЯНИЯМИ В ПАРАОРБИТАЛЬНУЮ КЛЕТЧАТКУ С ОБЕИХ СТОРОН) ХАРАКТЕРНО ДЛЯ**

перелома скулоорбитального комплекса

изолированного перелома костей дна орбиты «взрывного типа»

двустороннего повреждения височно-нижнечелюстных суставов

**перелома верхней челюсти**

**1802. [T003957] ОПУХОЛЬ ЯВЛЯЕТСЯ ПАТОЛОГИЧЕСКИМ ПРОЦЕССОМ, СОПРОВОЖДАЮЩИМСЯ**

**пролиферацией собственных клеток организма**

некрозом тканей пораженного органа

образованием гнойных метастазов

секвестрацией костной ткани

**1803. [T003958] РАК ЯВЛЯЕТСЯ ЗЛОКАЧЕСТВЕННОЙ ОПУХОЛЮ, ПРОИСХОДЯЩЕЙ ИЗ ТКАНИ**

фиброзной

жировой

**эпителиальной**

костной

**1804. [T003959] МЕТАСТАЗИРОВАНИЕ ПРЕДСТАВЛЯЕТ СОБОЙ ПАТОЛОГИЧЕСКИЙ ПРОЦЕСС, СОПРОВОЖДАЮЩИЙСЯ РАСПРОСТРАНЕНИЕМ КЛЕТОК ОПУХОЛИ**

по ходу мышечных волокон

**с током лимфы и венозной крови**

по ходу нервных стволов

путем прорастания капсулы

**1805. [T003960] ДЛЯ БОЛЬШИНСТВА ДОБРОКАЧЕСТВЕННЫХ ОПУХОЛЕЙ ХАРАКТЕРНО**

наличие демаркационного вала

инфильтративный рост

быстрое распространение патологического процесса

**наличие соединительнотканной капсулы**

**1806. [T003961] СПОСОБНОСТЬ К РАСПРОСТРАНЕНИЮ ПОСРЕДСТВОМ ИМПЛАНТАЦИИ ХАРАКТЕРНА ДЛЯ**

опухолеподобных заболеваний

**злокачественных опухолей**

любых опухолей

доброкачественных опухолей

**1807. [T003962] ЧЕМ ВЫШЕ ДИФФЕРЕНЦИРОВКА ОПУХОЛЕВЫХ КЛЕТОК, ТЕМ ОПУХОЛЬ**

медленнее изъязвляется

быстрее растёт

быстрее метастазирует

**медленнее растёт**

**1808. [T003963] В ОСТРОЙ СТАДИИ ОДОНТОГЕННОГО ОСТЕОМИЕЛИТА ЧЕЛЮСТИ НА РЕНТГЕНОГРАММЕ ВЫЯВЛЯЮТСЯ**

секвестры

очаги рентгенопрозрачности различного размера

**хронические одонтогенные очаги инфекции**

очаги остеосклероза

**1809. [T003964] СМЕЩЕНИЕ ВЕРХНЕЙ ЧЕЛЮСТИ ПРИ СУБОРБИТАЛЬНОМ ПЕРЕЛОМЕ ПРОИСХОДИТ**

кверху и вперёд

**книзу и кзади**

медиально и вперед

латерально и кверху

**1810. [Т003965] ПРИ ПЕРЕЛОМЕ НИЖНЕЙ ЧЕЛЮСТИ В ОБЛАСТИ УГЛА СМЕЩЕНИЕ ФРАГМЕНТОВ ПРОИСХОДИТ**

латерально и кверху

книзу и кзади

кверху и вперед

**медиально и вперед**

**1811. [Т003966] СМЕЩЕНИЕ ФРАГМЕНТОВ НИЖНЕЙ ЧЕЛЮСТИ ПРИ ДВУХСТОРОННЕМ ПЕРЕЛОМЕ В ОБЛАСТИ УГЛОВ ПРОИСХОДИТ**

кверху и вперед

латерально и кверху

медиально и вперед

**книзу и кзади**

**1812. [Т003967] СИМПТОМ НАГРУЗКИ ПРИ ПЕРЕЛОМАХ ВЕРХНЕЙ ЧЕЛЮСТИ ОПРЕДЕЛЯЕТСЯ ДАВЛЕНИЕМ НА**

**крючок крыловидного отростка снизу вверх**

подбородок при полуоткрытом рте снизу вверх

скуловые кости снизу вверх

подбородок при сомкнутых зубах снизу вверх

**1813. [Т003968] СИМПТОМ НАГРУЗКИ ПРИ ПЕРЕЛОМАХ НИЖНЕЙ ЧЕЛЮСТИ ОПРЕДЕЛЯЕТСЯ ДАВЛЕНИЕМ НА**

давлением на крючок крыловидного отростка спереди назад

подбородок при сомкнутых зубах снизу вверх

скуловые кости снизу вверх



подбородок при полуоткрытом рте спереди назад

#### **1814. [T003969] ОСОБЕННОСТИ ОЖОГОВ ЛИЦА ЗАКЛЮЧАЮТСЯ В**

быстром развитии гнойно-септических осложнений

течении раневого процесса

**неравномерном поражении кожи лица**

значительной аутоинтоксикации

#### **1815. [T003970] УДЛИНЕНИЕ И УПЛОЩЕНИЕ СРЕДНЕЙ ЗОНЫ ЛИЦА СВИДЕТЕЛЬСТВУЕТ О ПЕРЕЛОМЕ**

альвеолярного отростка верхней челюсти

суборбитальном верхней челюсти

**суббазальном верхней челюсти**

нижней челюсти

#### **1816. [T003972] ХАРАКТЕРНЫМ СИМПТОМОМ ПРИ ОДНОСТОРОННЕМ ПЕРЕЛОМЕ МЫШЕЛКОВОГО ОТРОСТКА НИЖНЕЙ ЧЕЛЮСТИ ЯВЛЯЕТСЯ**

кровотечение из носа

**нарушение смыкания зубов с противоположной стороны от перелома**

разрыв слизистой альвеолярного отростка

нарушение смыкания зубов во фронтальном отделе

#### **1817. [T003974] ПРИ ДВУХСТОРОННЕМ ПЕРЕЛОМЕ НИЖНЕЙ ЧЕЛЮСТИ В ОБЛАСТИ КЛЫКОВ СМЕЩЕНИЕ ФРАГМЕНТА ПРОИСХОДИТ**

латерально

медиально

**книзу**

кверху

**1818. [T003976] К ПОЗДНЕМУ ОСЛОЖНЕНИЮ ПЕРЕЛОМОВ СКУЛОВОЙ КОСТИ, КОСТЕЙ НОСА И СКУЛОВОЙ ДУГИ ОТНОСЯТ**

парез ветвей лицевого нерва

**вторичные деформации лицевого скелета**

нарушение смыкания зубов

гипосаливацию

**1819. [T003979] ПОЗДНИМ ОСЛОЖНЕНИЕМ ПРИ ПЕРЕЛОМАХ КОСТЕЙ ЛИЦЕВОГО ЧЕРЕПА ЯВЛЯЕТСЯ**

потеря сознания

**травматический остеомиелит**

травматический шок

асфиксия

**1820. [T003980] ПОЗДНИМ ОСЛОЖНЕНИЕМ ПЕРЕЛОМОВ ЛАТЕРАЛЬНОГО ОТДЕЛА СРЕДНЕЙ ЗОНЫ ЛИЦЕВОГО ЧЕРЕПА ЯВЛЯЕТСЯ**

потеря сознания

**диплопия**

асфиксия

нарушение смыкания зубов

**1821. [T003982] ПОЗДНИМ ОСЛОЖНЕНИЕМ ВНУТРИСУСТАВНОГО ПЕРЕЛОМА МЫШЦЕЛКОВОГО ОТРОСТКА ЧЕЛЮСТИ ЯВЛЯЕТСЯ**

потеря сознания

дислокационная асфиксия

регионарный лимфаденит

**анкилоз височно-нижнечелюстного сустава**

**1822. [T003984] ПОЗДНИМ ОСЛОЖНЕНИЕМ ПРИ ПЕРЕЛОМЕ НИЖНЕЙ ЧЕЛЮСТИ ЯВЛЯЕТСЯ**

микрогнатия

макрогнатия

**ложный сустав**

дислокационная асфиксия

**1823. [T003985] ПОЗДНИМ ОСЛОЖНЕНИЕМ ПРИ ПЕРЕЛОМАХ КОСТЕЙ СРЕДНЕЙ ЗОНЫ ЛИЦЕВОГО ЧЕРЕПА ЯВЛЯЕТСЯ**

тромбофлебит вен лица

дисфункция височно-нижнечелюстного сустава (ВНЧС)

асфиксия

**травматический верхнечелюстной синусит**

**1824. [T003986] ОСНОВНЫМ ПАТОГЕНЕТИЧЕСКИМ ФАКТОРОМ В ТЕЧЕНИИ ФИБРОЗНОЙ ДИСПЛАЗИИ СКУЛОВОЙ КОСТИ ЯВЛЯЕТСЯ**

перелом челюсти

**очаговое нарушение костеобразования**

острый пульпит

рецидив кисты

**1825. [T003987] ОСТРЫЙ АРТРИТ ВИСОЧНО-НИЖНЕЧЕЛЮСТНОГО СУСТАВА (ВНЧС) НЕОБХОДИМО ДИФФЕРЕНЦИРОВАТЬ С**

**острым отитом**

переломом верхней челюсти

околоушным гипергидрозом

острым верхнечелюстным синуситом

**1826. [T003988] ОСТРЫЙ АРТРИТ ВИСОЧНО-НИЖНЕЧЕЛЮСТНОГО СУСТАВА (ВНЧС) НЕОБХОДИМО ДИФФЕРЕНЦИРОВАТЬ С**

**флегмоной околоушно-жевательной области**

острым верхнечелюстным синуситом

переломом верхней челюсти

околоушным гипергидрозом

**1827. [T003989] ОСТРЫЙ АРТРИТ ВИСОЧНО-НИЖНЕЧЕЛЮСТНОГО СУСТАВА (ВНЧС) СЛЕДУЕТ ДИФФЕРЕНЦИРОВАТЬ С**

переломом тела челюсти

пульпитом

остеомиелитом

**контрактурой жевательных мышц**

**1828. [T003990] ДИФФЕРЕНЦИАЛЬНУЮ ДИАГНОСТИКУ ОСТЕОАРТРОЗА НЕОБХОДИМО ПРОВОДИТЬ С**

внутрисуставным переломом головки нижней челюсти

острым специфическим артритом

острым сиалоаденитом околоушной слюнной железы

**фиброзным анкилозом**

**1829. [T003991] ДИФФЕРЕНЦИАЛЬНУЮ ДИАГНОСТИКУ ОСТЕОАРТРОЗА НЕОБХОДИМО ПРОВОДИТЬ С**

полным передним вывихом височно-нижнечелюстного сустава (ВНЧС)

**хроническим артритом**

острым сиалоаденитом околоушной слюнной железы

внутрисуставным переломом головки нижней челюсти

**1830. [Т003994] К ДОПОЛНИТЕЛЬНЫМ МЕТОДАМ ИССЛЕДОВАНИЯ ПРИ ДИАГНОСТИКЕ АРТРОЗА ВИСОЧНО-НИЖНЕЧЕЛЮСТНОГО СУСТАВА (ВНЧС) ОТНОСИТСЯ**

миография

аудиометрия

биохимия крови

**томография ВНЧС**

**1831. [Т003995] ДОПОЛНИТЕЛЬНЫМ МЕТОДОМ ИССЛЕДОВАНИЯ ПРИ ДИАГНОСТИКЕ АНКИЛОЗА ВНЧС ЯВЛЯЕТСЯ**

аудиометрия

биохимия крови

миография

**компьютерная томография**

**1832. [Т003996] К ВИДАМ ВЫВИХОВ НИЖНЕЙ ЧЕЛЮСТИ ОТНОСИТСЯ**

**передний**

средний

наружный

прямой

**1833. [Т003998] К СПЕЦИФИЧЕСКИМ ВОСПАЛЕНИЯМ ВИСОЧНО-НИЖНЕЧЕЛЮСТНОГО СУСТАВА (ВНЧС) ОТНОСИТСЯ**

**туберкулёз**

болезнь Дауна

болезнь Менкельсона-Розенталя

болезнь Бехтерева

**1834. [Т003999] ФОРМОЙ АНКИЛОЗА ВИСОЧНО-НИЖНЕЧЕЛЮСТНОГО СУСТАВА (ВНЧС) ЯВЛЯЕТСЯ**

**фиброзный**

гнойный

слипчивый

катаральный

**1835. [Т004000] ФОРМОЙ АНКИЛОЗА ВИСОЧНО-НИЖНЕЧЕЛЮСТНОГО СУСТАВА (ВНЧС) ЯВЛЯЕТСЯ**

слипчивый

гнойный

катаральный

**костный**

**1836. [Т004002] ДОПОЛНИТЕЛЬНЫМ СИМПТОМОМ КЛИНИКИ ФИБРОЗНОГО АНКИЛОЗА ВИСОЧНО-НИЖНЕЧЕЛЮСТНОГО СУСТАВА (ВНЧС) ЯВЛЯЕТСЯ**

**тугоподвижность в суставе, выраженная по утрам**

шум в ушах

нарушение глотания

множественный кариес

**1837. [Т004003] ОСНОВНЫМ СИМПТОМОМ ПЕРЕЛОМА ВЕРХНЕЙ ЧЕЛЮСТИ ЯВЛЯЕТСЯ**

**патологическая подвижность верхнечелюстных костей**

патологическая подвижность нижней челюсти

носовое кровотечение

головная боль

**1838. [T004004] ОСНОВНЫМ СИМПТОМОМ ПЕРЕЛОМА НИЖНЕЙ ЧЕЛЮСТИ ЯВЛЯЕТСЯ**

головная боль

носовое кровотечение

патологическая подвижность верхнечелюстных костей

**патологическая подвижность фрагментов нижней челюсти**

**1839. [T004005] СИНОНИМОМ ПЕРЕЛОМА ВЕРХНЕЙ ЧЕЛЮСТИ ПО ЛЕ-ФОР I ЯВЛЯЕТСЯ**

суборбитальный

**отрыв альвеолярного отростка**

отрыв альвеолярной части

суббазальный

**1840. [T004006] СИНОНИМОМ ПЕРЕЛОМА ВЕРХНЕЙ ЧЕЛЮСТИ ПО ЛЕ-ФОР II ЯВЛЯЕТСЯ**

отрыв альвеолярной части

суббазальный

отрыв альвеолярного отростка

**суборбитальный**

**1841. [T004007] СИНОНИМОМ ПЕРЕЛОМА ВЕРХНЕЙ ЧЕЛЮСТИ ПО ЛЕ-ФОР III ЯВЛЯЕТСЯ**

отрыв альвеолярной части

отрыв альвеолярного отростка

**суббазальный**

суборбитальный

**1842. [Т004008] ПЕРЕЛОМ КОСТЕЙ ОСНОВАНИЯ ЧЕРЕПА, КАК ПРАВИЛО, ПРОИСХОДИТ ПРИ**

отрыве альвеолярного отростка

**суббазальном переломе верхней челюсти**

отрыве альвеолярной части нижней челюсти

суборбитальном переломе верхней челюсти

**1843. [Т004009] НАРУШЕНИЕ ФУНКЦИЙ ЧЕРЕПНО-МОЗГОВЫХ НЕРВОВ, КАК ПРАВИЛО, ПРОИСХОДИТ ПРИ**

отрыве альвеолярной части нижней челюсти

**суббазальном переломе верхней челюсти**

суборбитальном переломе верхней челюсти

отрыве альвеолярного отростка

**1844. [Т004010] ОБЯЗАТЕЛЬНЫМ СИМПТОМОМ ПЕРЕЛОМА ОСНОВАНИЯ ЧЕРЕПА ЯВЛЯЕТСЯ**

патологическая подвижность верхней челюсти

кровотечение из носа

патологическая подвижность нижней челюсти

**ликворея**

**1845. [Т004011] К ОСНОВНЫМ СИМПТОМАМ ПЕРЕЛОМА КОСТЕЙ НОСА ОТНОСЯТСЯ**

подкожная эмфизема, кровотечение

**патологическая подвижность костей носа, деформация**

затруднение носового дыхания, гематома

деформация носа, гематома



**1846. [T004012] К ОСНОВНЫМ СИМПТОМАМ ПЕРЕЛОМА СКУЛОВОЙ КОСТИ ОТНОСЯТ**

кровотечение из носа, головокружение

**уплощение скуловой области, диплопия**

кровоизлияние в нижнее веко

гематому скуловой области

**1847. [T004013] ОСНОВНЫМ СИМПТОМОМ ПЕРЕЛОМА СКУЛОВОЙ КОСТИ ЯВЛЯЕТСЯ**

гематома скуловой области

деформация носа

**«симптом ступени»**

кровоизлияние в нижнее веко

**1848. [T004015] ПРИЧИНОЙ ЗАТРУДНЕНИЯ ОТКРЫВАНИЯ РТА ПРИ ПЕРЕЛОМЕ СКУЛОВОЙ КОСТИ ЯВЛЯЕТСЯ**

гематома

воспалительная реакция

**смещение отломков**

травма жевательных мышц

**1849. [T004016] ПРИЧИНОЙ ВОЗНИКНОВЕНИЯ ДИПЛОПИИ ПРИ ПЕРЕЛОМЕ СКУЛОВОЙ КОСТИ ЯВЛЯЕТСЯ**

**смещение глазного яблока**

травма зрительного нерва

травма глазного яблока

воспалительная реакция

## **1850. [T004017] ПРИ ОЖОГЕ I СТЕПЕНИ ПОРАЖАЕТСЯ**

**поверхностный эпидермис**

кожа и подлежащие ткани

поверхностный эпидермис и капилляры

все слои эпидермиса

## **1851. [T004018] ПРИ ОЖОГЕ II СТЕПЕНИ ПОРАЖАЮТСЯ**

все слои эпидермиса

кожа и подлежащие ткани

**эпидермис и сосочковый слой дермы**

кожа и мышцы

## **1852. [T004019] ПРИ ОЖОГЕ III(A) СТЕПЕНИ ПРОИСХОДИТ ПОРАЖЕНИЕ**

**эпидермиса и дермы с сохранением дериватов кожи**

кожи и подлежащих тканей

поверхностного эпидермиса

поверхностного эпидермиса и капилляров

## **1853. [T004020] ПРИ ОЖОГЕ III(B) СТЕПЕНИ ПРОИСХОДИТ ПОРАЖЕНИЕ**

кожи и подлежащих тканей

поверхностного эпидермиса

поверхностного эпидермиса и капилляров

**эпидермиса и дермы, частично гиподермы**

## **1854. [T004021] ПРИ ОЖОГЕ IV СТЕПЕНИ ПРОИСХОДИТ ПОРАЖЕНИЕ**

поверхностного эпидермиса и капилляров

всех слоев эпидермиса с сохранением дериватов кожи

поверхностного эпидермиса

**кожи и подлежащих тканей**

**1855. [Т004022] АСФИКСИЮ ОТ ЗАКУПОРКИ ДЫХАТЕЛЬНОЙ ТРУБКИ ИНОРОДНЫМ ТЕЛОМ НАЗЫВАЮТ**

стенотической

клапанной

аспирационной

**обтурационной**

**1856. [Т004023] АСФИКСИЮ ОТ СДАВЛЕНИЯ ДЫХАТЕЛЬНОЙ ТРУБКИ НАЗЫВАЮТ**

аспирационной

обтурационной

клапанной

**стенотической**

**1857. [Т004024] АСФИКСИЮ ОТ НАРУШЕНИЯ ПРОХОДИМОСТИ ДЫХАТЕЛЬНЫХ ПУТЕЙ СМЕЩЕННЫМИ ПОВРЕЖДЕННЫМИ ОРГАНАМИ НАЗЫВАЮТ**

аспирационной

обтурационной

стенотической

**дислокационной**

**1858. [Т004025] АСФИКСИЮ ОТ НАРУШЕНИЯ ПРОХОДИМОСТИ ДЫХАТЕЛЬНЫХ ПУТЕЙ В СВЯЗИ С ВДЫХАНИЕМ ЖИДКОГО РАНЕВОГО СОДЕРЖИМОГО ИЛИ РВОТНЫХ МАСС НАЗЫВАЮТ**

стенотической

обтурационной

дислокационной

**аспирационной**

**1859. [Т004026] АСФИКСИЮ ОТ ЧАСТИЧНОГО И ПЕРИОДИЧНОГО ЗАКРЫТИЯ ДЫХАТЕЛЬНЫХ ПУТЕЙ ПОВРЕЖДЕННЫМИ ТКАНЯМИ С ЗАТРУДНЕНИЕМ ВДОХА ИЛИ ВЫДОХА НАЗЫВАЮТ**

аспирационной

обтурационной

стенотической

**клапанной**

**1860. [Т004027] ПРИ ПЕРЕЛОМЕ СКУЛОВОЙ КОСТИ ПАРАСТЕЗИЯ КРЫЛА НОСА И ВЕРХНЕЙ ГУБЫ ВОЗНИКАЕТ ВСЛЕДСТВИЕ ПОВРЕЖДЕНИЯ \_\_\_\_\_ НЕРВА**

III ветви тройничного

I ветви тройничного

**II ветви тройничного**

лицевого

**1861. [Т004028] СМЕЩЕНИЕ ГЛАЗНОГО ЯБЛОКА ПРИ ПЕРЕЛОМЕ СКУЛОВОЙ КОСТИ ЧАЩЕ ПРОИСХОДИТ**

**вниз**

вверх

кзади

кпереди

**1862. [Т004029] КЛИНИЧЕСКИМ СИМПТОМОМ ФИБРОЗНОЙ ДИСПЛАЗИИ СКУЛОВОЙ КОСТИ ЯВЛЯЕТСЯ НАЛИЧИЕ**

**деформации в области скуловой кости**

более спастического характера

гиперемия кожи

уплотнения кожи

### **1863. [T004030] ОДНОСТОРОННЕЕ ПОРАЖЕНИЕ СКУЛОВОЙ КОСТИ ОТМЕЧАЕТСЯ ПРИ**

**синдроме Гольденхара**

синдроме Пьера-Робина

тетраде Фалло

врожденном черепно-ключичный дизостозе

### **1864. [T004032] К УВЕЛИЧЕНИЮ ОБЪЕМА СКУЛОВОЙ КОСТИ МОЖЕТ ПРИВЕСТИ**

травматическое поражение

капиллярная гемангиома

радикулярная киста

**саркома**

### **1865. [T004033] ОСНОВНЫМ СИМПТОМОМ ПЕРЕЛОМА КОСТЕЙ НОСА ЯВЛЯЕТСЯ**

**смещение костей носа**

гематома

затруднение носового дыхания

подкожная эмфизема

### **1866. [T004034] ОСНОВНОЙ ПРИЧИНОЙ ВЫВИХОВ НИЖНЕЙ ЧЕЛЮСТИ ЯВЛЯЕТСЯ**

снижение высоты прикуса

**слабость суставной капсулы и связочного аппарата височно-нижнечелюстного**

сустава (ВНЧС)

нижняя макрогнатия

артрит височно-нижнечелюстного сустава (ВНЧС)

**1867. [Т004035] ОСНОВНОЙ ПРИЧИНОЙ ВЫВИХОВ НИЖНЕЙ ЧЕЛЮСТИ ЯВЛЯЕТСЯ**

нижняя макрогнатия

артрит височно-нижнечелюстного сустава (ВНЧС)

снижение высоты прикуса

**снижение высоты суставного бугорка**

**1868. [Т004036] ВЕДУЩИМ СИМПТОМОМ ПРИ ВЫВИХЕ НИЖНЕЙ ЧЕЛЮСТИ ЯВЛЯЕТСЯ**

снижение высоты прикуса

слезотечение

**невозможность сомкнуть зубы**

заложенность в ухе

**1869. [Т004038] ВЕДУЩИМ СИМПТОМОМ АРТРИТА ВНЧС ЯВЛЯЕТСЯ**

нарушение глотания

множественный кариес

шум в ушах

**стойкое ограничение подвижности нижней челюсти**

**1870. [Т004039] ПРИ РАЗВИТИИ АНКИЛОЗА ВНЧС В ДЕТСТВЕ ДЕФОРМАЦИЯ НИЖНЕЙ ЧЕЛЮСТИ ПОЯВЛЯЕТСЯ**

спустя 12 месяцев от начала заболевания

спустя 6 месяцев от начала заболевания

**с началом интенсивного роста костей лица**

после начала лечения

**1871. [T004040] ОСНОВНЫМ СИМПТОМОМ ПРИ КОНТРАКТУРАХ НИЖНЕЙ ЧЕЛЮСТИ ЯВЛЯЕТСЯ**

верхняя макрогнатия

**ограничение открывания рта**

укорочение ветвей нижней челюсти

снижение высоты прикуса

**1872. [T004041] СУСТАВНОЙ ШУМ ЯВЛЯЕТСЯ РАННИМ ПРИЗНАКОМ**

мастоидита

вывиха

**артроза**

артрита

**1873. [T004042] ПРИ ХРОНИЧЕСКИХ АРТИТАХ ПРОИСХОДИТ**

растяжение капсулы

набухание диска

увеличение синовиальной жидкости

**разволокнение и некроз хряща**

**1874. [T004043] К ХАРАКТЕРНЫМ КЛИНИЧЕСКИМ ПРОЯВЛЕНИЯМ ДЕФОРМИРУЮЩЕГО ОСТЕОАРТРОЗА ВНЧС ОТНОСЯТ**

парез мимической мускулатуры

покраснение и припухлость в околоушно-жевательной области

невозможность открыть рот

**затруднение открывания рта, боль в суставе, усиливающаяся при движениях нижней**

челюсти

**1875. [Т004044] К ОСНОВНЫМ КЛИНИЧЕСКИМ ПРОЯВЛЕНИЯМ ОСТЕОАРТРОЗА ВИСОЧНО-НИЖНЕЧЕЛЮСТНОГО СУСТАВА (ВНЧС) ОТНОСЯТ**

деформацию лица

**ограничение открывания рта, девиацию, хруст в суставе**

боль, припухлость

полное отсутствие движений в суставе

**1876. [Т004045] ВЕДУЩИМ СИМПТОМОМ АНКИЛОЗА ВНЧС ЯВЛЯЕТСЯ**

нарушение глотания

выраженный болевой симптом

множественный кариес

**резкое ограничение подвижности нижней челюсти**

**1877. [Т004046] ВНЕШНИЙ ВИД БОЛЬНОГО С ДВУХСТОРОННИМ КОСТНЫМ АНКИЛОЗОМ ВНЧС ХАРАКТЕРИЗУЕТСЯ**

верхней ретрогнатией

**профилем «птичьего» лица**

верхней микрогнатией

нижней макрогнатией

**1878. [Т004047] КЛАССИЧЕСКАЯ КАРТИНА ВЕНОЗНОГО ТРОМБОЗА ПРЕДСТАВЛЯЕТ СОБОЙ ЛОСКУТ**

**синий**

красный

розовый

чЕрный



**1879. [Т004048] О НАЛИЧИИ ЛИКВОРЕИ ПРИ КРОВОТЕЧЕНИИ ИЗ НОСА ИЛИ НАРУЖНОГО СЛУХОВОГО ПРОХОДА СВИДЕТЕЛЬСТВУЕТ**

положительный тест двойного пятна

положительная реакция Вассермана

снижение количества альбуминов в крови

симптом Малевича

**1880. [Т004049] МЕТОДОМ ОБСЛЕДОВАНИЯ, ПРОВОДИМЫМ ДЛЯ ОЦЕНКИ СОСТОЯНИЯ МАГИСТРАЛЬНЫХ СОСУДОВ В РЕЦИПИЕНТНОЙ И ДОНОРСКОЙ ОБЛАСТИ, ЯВЛЯЕТСЯ**

ортопантомограмма

сцинциография

контрастная ангиография

**ультразвуковая доплерография**

**1881. [Т004051] К ДОПОЛНИТЕЛЬНЫМ МЕТОДАМ ИССЛЕДОВАНИЯ ДЛЯ ДИАГНОСТИКИ ПЕРЕЛОМОВ ВЕРХНЕЙ ЧЕЛЮСТИ ОТНОСИТСЯ**

биопсия

радиоизотопное исследование

**рентгенография**

электроодонтодиагностика (ЭОД)

**1882. [Т004052] КОНТРОЛЬ КРОВОСНАБЖЕНИЯ РЕВАСКУЛЯРИЗОВАННОГО ТРАНСПЛАНТАТА В ПЕРВЫЕ 3-5 СУТОК ПОСЛЕ ОПЕРАЦИИ ОСУЩЕСТВЛЯЕТСЯ С ПОМОЩЬЮ**

ангиографии

**доплерографии**

компьютерной томографии

сиалографии

**1883. [Т004053] МОДЕЛИРОВАНИЕ РЕВАСКУЛЯРИЗИРОВАННОГО  
ТРАНСПЛАНТАТА ПРИ ДЕФОРМАЦИИ НИЖНЕЙ ЧЕЛЮСТИ  
ПРОВОДИТСЯ ПО**

панорамной рентгенограмме

**стериолитографической модели**

обзорной рентгенограмме

ортопантомограмме

**1884. [Т004054] ПРЕДОПЕРАЦИОННОЕ ПЛАНИРОВАНИЕ  
МОДЕЛИРОВАНИЯ МАЛОБЕРЦОВОГО ТРАНСПЛАНТАТА  
ПРОВОДИТСЯ ПО**

боковой рентгенограмме нижней челюсти

панорамной рентгенограмме

**компьютерной томограмме**

ортопантомограмме

**1885. [Т004055] К ДОПОЛНИТЕЛЬНЫМ МЕТОДАМ ИССЛЕДОВАНИЯ ДЛЯ  
ДИАГНОСТИКИ ПЕРЕЛОМОВ СКУЛОВОЙ КОСТИ ОТНОСИТСЯ**

**рентгенография**

биопсия

радиоизотопное исследование

электроодонтодиагностика (ЭОД)

**1886. [Т004056] ДЛЯ ПОДТВЕРЖДЕНИЯ ДИАГНОЗА «ВНУТРИКОСТНАЯ  
ГЕМАНГИОМА СКУЛОВОЙ КОСТИ» ПРОВОДИТСЯ ИССЛЕДОВАНИЕ**

**компьютерная томография**

цитологическое

биохимическое

радиоизотопное

**1887. [T004057] ДЕФОРМАЦИЯ КОСТНЫХ СУСТАВНЫХ ЭЛЕМЕНТОВ ВНЧС НА РЕНТГЕНОГРАММЕ ЯВЛЯЕТСЯ ДИАГНОСТИЧЕСКИМ ПРИЗНАКОМ**

острого неспецифического артрита

синдрома болевой дисфункции

**остеоартроза**

вывиха ВНЧС

**1888. [T004059] РЕНТГЕНОЛОГИЧЕСКАЯ КАРТИНА КОСТНОГО АНКИЛОЗА ВНЧС ХАРАКТЕРИЗУЕТСЯ**

прерывистой суставной щелью

четко контурируемыми элементами суставных структур

зоной склероза суставной головки

**сплошным костным конгломератом**

**1889. [T004060] К ОСНОВНЫМ ЖАЛОБАМ ПРИ ПЕРЕЛОМЕ ВЕРХНЕЙ ЧЕЛЮСТИ ОТНОСЯТ**

**нарушение прикуса, боль, припухлость**

боль, сухость во рту, кровоподтеки

резкая светобоязнь, боль, снижение слуха

общее недомогание, головная боль

**1890. [T004061] К ОСНОВНЫМ ЖАЛОБАМ ПРИ ПЕРЕЛОМЕ НИЖНЕЙ ЧЕЛЮСТИ ОТНОСЯТ**

боль, сухость во рту, кровоподтеки

**нарушение прикуса, боль, припухлость**

общее недомогание, головная боль

резкая светобоязнь, боль, снижение слуха

**1891. [T004062] СРЕДНЯЯ ТРЕТЬ ЛИЦА У БОЛЬНЫХ С ВЕРХНЕЙ МИКРОГНАТИЕЙ**

уменьшена

увеличена

деформирована

не изменена

**1892. [T004063] СРЕДНЯЯ ТРЕТЬ ЛИЦА У БОЛЬНЫХ С ВЕРХНЕЙ МАКРОГНАТИЕЙ**

уменьшена

деформирована

несимметрична

**увеличена**

**1893. [T004064] СРЕДНЯЯ ТРЕТЬ ЛИЦА У БОЛЬНЫХ С ВЕРХНЕЙ РЕТРОГНАТИЕЙ**

несимметрична

**уплощена**

увеличена

уменьшена

**1894. [T004065] РАСЧЕТЫ СМЕЩЕНИЯ ЧЕЛЮСТЕЙ ПРИ ИХ ОСТЕОТОМИИ ВЕДУТ ПО**

ортопантограмме

компьютерной томограмме

**телерентгенограмме**

панорамной рентгенограмме

## **1895. [Т004066] РАСЧЕТЫ ЧЕЛЮСТЕЙ ПО ТЕЛЕРЕНТГЕНОГРАММЕ ПРОВОДИТ**

хирург

ортопед

терапевт

**ортодонт**

## **1896. [Т004067] РАСЧЕТ СМЕЩЕНИЯ ЧЕЛЮСТЕЙ ПРИ ИХ ОСТЕОТОМИИ ВЕДУТ ПО**

**артикулятору и телерентгенограмме**

компьютерной томограмме

ортопантомограмме

панорамной рентгенограмме

## **1897. [Т004068] ПРИ ПЕРЕВЯЗКЕ НАРУЖНОЙ СОННОЙ АРТЕРИИ НЕОБХОДИМО УЧИТЫВАТЬ ТОПОГРАФИЧЕСКУЮ АНАТОМИЮ СОСУДИСТО-НЕРВНОГО ПУЧКА ШЕИ, КОТОРАЯ ИМЕЕТ СЛЕДУЮЩЕЕ СТРОЕНИЕ**

снаружи располагается блуждающий нерв, кнутри от него общая сонная артерия, далее – внутренняя яремная вена

**снаружи располагается внутренняя яремная вена, кнутри от нее общая сонная артерия, далее – блуждающий нерв**

снаружи располагается общая сонная артерия, кнутри от нее внутренняя яремная вена, далее – блуждающий нерв

снаружи располагается блуждающий нерв, кнутри от него внутренняя яремная вена, далее – общая сонная артерия

## **1898. [Т004069] ЛЕЧЕБНЫЕ МЕРОПРИЯТИЯ ПРИ ДИСЛОКАЦИОННОЙ АСФИКСИИ СЛЕДУЕТ НАЧИНАТЬ С**

удаления инородного тела

**восстановления правильного анатомического положения органа**

трахеотомии

коникотомии

**1899. [Т004070] ВИДОМ АСФИКСИИ, РАЗВИВШЕЙСЯ В РЕЗУЛЬТАТЕ ЗАКРЫТИЯ ПРОСВЕТА ДЫХАТЕЛЬНЫХ ПУТЕЙ МЯГКОТКАННЫМ ЛОСКУТОМ, ЯВЛЯЕТСЯ**

дислокационная

обтурационная

стенотическая

**клапанная**

**1900. [Т004074] ФОКУС ВОСПАЛЕНИЯ ПРИ ФЛЕГМОНАХ ЛОКАЛИЗУЕТСЯ В**

надкостнице

коже

**межмышечной клетчатке**

мышечной ткани

**1901. [Т004075] ФУРУНКУЛ ЩЕЧНОЙ ОБЛАСТИ МОЖЕТ ОСЛОЖНИТЬСЯ ТРОМБОФЛЕБИТОМ ВЕНЫ**

носолобной

яремной

поверхностной височной

**угловой**

**1902. [Т004076] ПРИ ДВУСТОРОННЕМ МЕНТАЛЬНОМ ПЕРЕЛОМЕ НИЖНЕЙ ЧЕЛЮСТИ УГРОЗА ДЛЯ ЖИЗНИ ВОЗНИКАЕТ ПРИ НАРУШЕНИИ ФУНКЦИИ**

глотания

жевания

дыхания

речи

**1903. [T004077] АБСЦЕСС ЧЕЛЮСТНО-ЯЗЫЧНОГО ЖЕЛОБКА В ПЕРВУЮ ОЧЕРЕДЬ РАСПРОСТРАНЯЕТСЯ В**

толщу языка

клетчаточное пространство поднижнечелюстного треугольника

зачелюстную ямку

**клетчаточные пространства дна полости рта**

**1904. [T004078] ТРОМБОФЛЕБИТ V. ANGULARIS ЯВЛЯЕТСЯ ХАРАКТЕРНЫМ ОСЛОЖНЕНИЕМ, ВОЗНИКАЮЩИМ ПРИ ЛОКАЛИЗАЦИИ ФУРУНКУЛА В ОБЛАСТИ**

подбородка

нижней губы

височной

**верхней губы**

**1905. [T004079] ВТОРИЧНОЕ ИНФИЦИРОВАНИЕ ПОЗАДИЧЕЛЮСТНОЙ ОБЛАСТИ ПРОИСХОДИТ**

**при распространении процесса из окологлоточного и крыловидно- нижнечелюстного пространства**

при распространении воспалительного процесса из подвисочной и крылонЕбной ямки

от верхних зубов мудрости

от нижних зубов мудрости

**1906. [T004080] ПРИ ИНДИЙСКОМ СПОСОБЕ РИНОПЛАСТИКИ КОЖНЫЙ ЛОСКУТ НА ПИТАЮЩЕЙ НОЖКЕ БЕРУТ**

с плеча

**со лба**

с шеи

со щеки

**1907. [Т004081] ФИКСАЦИЯ ОТЛОМКОВ ПО ДОНСКОМУ ИСПОЛЬЗУЕТСЯ ПРИ ЛОКАЛИЗАЦИИ ПЕРЕЛОМА НИЖНЕЙ ЧЕЛЮСТИ В**

области альвеолярного отростка

центральной отделе

пределах зубного ряда

**области угла со смещением ветви**

**1908. [Т004082] КСЕНОТРАНСПЛАНТАТОМ ЯВЛЯЕТСЯ МАТЕРИАЛ, ВЗЯТЫЙ У**

самого пациента

трупа

близкого родственника

**животного**

**1909. [Т004083] ЛЕЧЕНИЕ КОСТНОГО АНКИЛОЗА ВИСОЧНО-НИЖНЕЧЕЛЮСТНОГО СУСТАВА ЗАКЛЮЧАЕТСЯ В**

**артропластике**

лечебной физкультуре

редрессации

физиотерапии

**1910. [Т004084] СОГЛАСНО ОСНОВНОМУ ПРАВИЛУ ПЛАСТИКИ ПРИ РАБОТЕ НА МЯГКИХ ТКАНЯХ СЛЕДУЕТ**

не выполнять мобилизацию тканей

минимизировать длину разреза



**исключить натяжение перемещенных тканей**

не ушивать рану наглухо

### **1911. [Т004085] ЛОСКУТ НА ПИТАЮЩЕЙ НОЖКЕ СОСТОИТ ИЗ**

**кожи и подкожно-жировой клетчатки**

кожи, мышцы и кости

расщепленной кожи

кожи и мышцы

### **1912. [Т004086] СВОБОДНАЯ ПЕРЕСАДКА ЖИРОВОЙ ТКАНИ ПРИМЕНЯЕТСЯ ПРИ**

хейлопластике

миопластике

замещении дефектов кожи

**контурной пластике**

### **1913. [Т004087] ШИНА ПОРТА ПРИМЕНЯЕТСЯ ПРИ ЛЕЧЕНИИ БОЛЬНЫХ С ПЕРЕЛОМОМ НИЖНЕЙ ЧЕЛЮСТИ**

**при полном отсутствии зубов**

с дефектом кости

при частичной адентии

с переломом корней зубов

### **1914. [Т004088] ПРИ СИММЕТРИЧНОЙ НИЖНЕЙ МАКРОГНАТИИ ОСТЕОТОМИЮ ЧАЩЕ ВСЕГО ПРОИЗВОДЯТ В ОБЛАСТИ**

**ветвей челюсти**

углов челюсти

подбородка

первых премоляров

**1915. [Т004089] НЕПОСРЕДСТВЕННЫМ ИНТРАОПЕРАЦИОННЫМ ОСЛОЖНЕНИЕМ ПРИ ОСТЕОТОМИИ НИЖНЕЙ ЧЕЛЮСТИ ЯВЛЯЕТСЯ**

парез маргинальной ветви лицевого нерва

слюнной свищ

**повреждение нижнеальвеолярной артерии**

ишемия тканей операционной области

**1916. [Т004090] СПОСОБОМ ЛЕЧЕНИЯ ФИБРОМАТОЗА ДЕСЕН ЯВЛЯЕТСЯ**

**иссечение пораженных участков**

изготовление эластичной капы, завывшающей прикус

закрытый кюретаж

диатермокоагуляция очагов поражения

**1917. [Т004091] ОСТЕОСИНТЕЗ ПО МАКИЕНКО ПРОВОДИТСЯ**

бронзово-алюминиевой лигатурой

**спицей**

минипластинами

стальной проволокой

**1918. [Т004093] ХИРУРГИЧЕСКИМ МЕТОДОМ ЛЕЧЕНИЯ, ПОКАЗАННЫМ ПРИ ПЕРЕЛОМЕ НИЖНЕЙ ЧЕЛЮСТИ, ОСЛОЖНИВШЕМСЯ НАГНОЕНИЕМ КОСТНОЙ РАНЫ, ЯВЛЯЕТСЯ**

остеосинтез на костными конструкциями

внутрикостный шов

трансоочаговый остеосинтез

**внеочаговый остеосинтез**

**1919. [T004094] ДЛЯ ИММОБИЛИЗАЦИИ ПЕРЕЛОМОВ БЕЗЗУБЫХ ЧЕЛЮСТЕЙ ПРИМЕНЯЕТСЯ ШИНА**

**Порта**

гладкая шина-скоба

Ванкевич

Тигерштедта

**1920. [T004095] УДАЛЕНИЕ ПАПИЛЛЯРНЫХ РАЗРАСТАНИЙ (ОЧАГОВ ПАПИЛЛОМАТОЗА) НА ТВЕРДОМ НЕБЕ ПРОВОДЯТ ПРИ ПОМОЩИ**

гелий-неонового лазера

**электрохирургической петли**

жидкого азота

кровоостанавливающего зажима

**1921. [T004096] ПРИЧИННЫЙ ЗУБ ПРИ ОСТРОМ ОСТЕОМИЕЛИТЕ**

**удаляют обязательно**

депульпируют

шинируют

сохраняют обязательно

**1922. [T004097] ПРИ ОСТРОМ ОСТЕОМИЕЛИТЕ ПОДВИЖНЫЕ ИНТАКТНЫЕ ЗУБЫ В ОБЛАСТИ ПОРАЖЕНИЯ ПОДЛЕЖАТ**

депульпированию

удалению

избирательному пришлифовыванию

**шинированию**

### **1923. [Т004098] ДЕЗИНТОКСИКАЦИОННАЯ ТЕРАПИЯ ПРИ ОСТРОМ ОСТЕОМИЕЛИТЕ СПОСОБСТВУЕТ**

восстановлению трофических нарушений в костной ткани

формированию секвестров в более ранние сроки

**снижению сенсбилизации организма и повышению защитных сил**

уменьшению очага поражения и профилактике осложнений

### **1924. [Т004099] ДРЕНИРОВАНИЕ АБСЦЕССА ПОЛОСТИ РТА ПРОВОДИТСЯ**

бумажными салфетками

**резиновыми полосками**

ватными тампонами

марлевыми полосками

### **1925. [Т004100] ВСКРЫТИЕ КАПСУЛЫ СЛЮННОЙ ЖЕЛЕЗЫ ПРИ ОСТРОМ СИАЛОДЕНИТЕ ПРОИЗВОДИТСЯ**

после появления гнойного отделяемого из выводного протока железы

**только после появления очагов размягчения и флюктуации в области железы**

при развитии прогрессирующей сухости во рту

при развитии инфильтративных изменений в паренхиме железы

### **1926. [Т004101] ОПЕРАТИВНЫМ ДОСТУПОМ ДЛЯ ДРЕНИРОВАНИЯ АБСЦЕССА КРЫЛОВИДНО-НИЖНЕЧЕЛЮСТНОГО ПРОСТРАНСТВА ЯВЛЯЕТСЯ РАЗРЕЗ**

со стороны кожи в поднижнечелюстной области

параллельно внутренней поверхности нижней челюсти на уровне моляров

со стороны кожи, окаймляющий угол нижней челюсти

**слизистой оболочки по крыловидно-челюстной складке**

**1927. [Т004102] ХИРУРГИЧЕСКИМ МЕТОДОМ ИММОБИЛИЗАЦИИ ПЕРЕЛОМОВ ВЕРХНЕЙ ЧЕЛЮСТИ ЯВЛЯЕТСЯ**

метод Адамса

наложение бимаксиллярных шин с пращевидной повязкой

**остеосинтез по Макиенко**

дуга Энгля

**1928. [Т004103] ХИРУРГИЧЕСКИМ МЕТОДОМ ИММОБИЛИЗАЦИИ ПЕРЕЛОМОВ ВЕРХНЕЙ ЧЕЛЮСТИ ЯВЛЯЕТСЯ**

**лобно-челюстной остеосинтез**

дуга Энгля

метод Адамса

наложение бимаксиллярных шин с пращевидной повязкой

**1929. [Т004105] МИНИПЛАСТИНЫ К ОТЛОМКАМ ЧЕЛЮСТЕЙ ФИКСИРУЮТ**

проволочной лигатурой

спицей

шурупами

**титановыми винтами**

**1930. [Т004106] РЕПОЗИЦИЯ КОСТЕЙ НОСА ПРИ ЗАПАДЕНИИ ОТЛОМКОВ ПРОИЗВОДИТСЯ**

прямым элеватором

носовым зеркалом

крючком Лимберга

**элеватором Волкова**

**1931. [Т004107] ПОЗДНЯЯ ПЕРВИЧНАЯ ХИРУРГИЧЕСКАЯ ОБРАБОТКА РАН ЛИЦА ПРОВОДИТСЯ СПУСТЯ**

24 часа

8-12 часов

8 суток

**48 часов**

**1932. [Т004108] ВТОРИЧНУЮ ХИРУРГИЧЕСКУЮ ОБРАБОТКУ РАН ЧЕЛЮСТНО-ЛИЦЕВОЙ ОБЛАСТИ ПРОВОДЯТ ПРИ**

отторжении некротизированных тканей и появлении грануляций

эпителизации раны

**медленном отторжении некротизированных тканей, длительном течении раневого процесса**

на 4-5 сутки

**1933. [Т004109] ОПЕРАТИВНЫМ ВМЕШАТЕЛЬСТВОМ ПРИ ИЗОЛИРОВАННОМ ПЕРЕЛОМЕ СКУЛОВОЙ КОСТИ СО СМЕЩЕНИЕМ ЯВЛЯЕТСЯ**

верхнечелюстная синусотомия с репозицией отломков

**репозиция скуловой кости**

остеотомия верхней челюсти

радикальная верхнечелюстная синусотомия с репозицией отломков

**1934. [Т004110] ОТСРОЧЕННОЕ СПЕЦИАЛИЗИРОВАННОЕ ЛЕЧЕНИЕ ПОВРЕЖДЕНИЙ ЛИЦА ПРИ СОЧЕТАННОЙ ТРАВМЕ ЗАКЛЮЧАЕТСЯ В**

первичной хирургической обработке раны

остановке кровотечения, улучшении функции внешнего дыхания

временной или окончательной иммобилизации переломов костей лица

**лечении осложнений воспалительного характера, окончательной иммобилизации переломов костей лица**

### **1935. [Т004111] ПЕРЕСАДКУ КОЖИ НА ОЖОГОВУЮ РАНУ ПРОИЗВОДЯТ**

на 5 сутки после ожога

**после отторжения струпа и развития грануляций**

с момента эпителизации

как можно раньше

### **1936. [Т004112] МЕТОДОМ ПЛАСТИКИ ПО ЛИМБЕРГУ НАЗЫВАЕТСЯ ПЕРЕМЕЩЕНИЕ ЛОСКУТОВ**

свободных кожных лоскутов

**встречных треугольных**

на питающей ножке

на сосудистом анастомозе

### **1937. [Т004113] МЕТОДИКА ПЛАСТИКИ ВСТРЕЧНЫМИ ТРЕУГОЛЬНЫМИ ЛОСКУТАМИ НОСИТ НАЗВАНИЕ МЕТОДИКИ**

Миларда

Аббе

**Лимберга**

Седилло

### **1938. [Т004114] ПРИ ПЕРЕМЕЩЕНИИ ВСТРЕЧНЫХ ТРЕУГОЛЬНЫХ ЛОСКУТОВ ПРОИСХОДИТ**

**смена диагоналей**

смена шовного материала

смена катетов

расхождение краЕв раны

**1939. [Т004115] НАИБОЛЕЕ МОБИЛЬНЫМ ЛОСКУТОМ ПРИ ПЛАСТИКЕ ПО ЛИМБЕРГУ ЯВЛЯЕТСЯ \_\_\_\_\_ С \_\_\_\_\_ УГЛОМ**

меньший; тупым

меньший; прямым

**меньший; острым**

большой; тупым

**1940. [Т004116] МЕТОД УШИВАНИЯ ТКАНЕЙ НА СЕБЯ ВЫПОЛНЯЕТСЯ**

**послойным ушиванием раны без мобилизации краЕв**

наложением только разгружающих швов

мобилизацией краЕв раны с фиксацией пластырем

наложением только погружных швов

**1941. [Т004117] ОСНОВНЫМ ПРАВИЛОМ ПЛАСТИКИ МЕСТНЫМИ ТКАНЯМИ ЯВЛЯЕТСЯ**

хороший гемостаз

**отсутствие натяжения в краях раны**

недопустимость мобилизации тканей

минимальная длина разреза

**1942. [Т004118] ПРИРОСТ ТКАНЕЙ ПРИ РАВНОМЕРНЫХ УГЛАХ ФИГУР**

происходит равномерно в сторону больших углов

**происходит одинаково в обе стороны**

не происходит

происходит равномерно в сторону дополнительных разрезов



**1943. [T004119] ПРИРОСТ ТКАНЕЙ ПРИ НЕРАВНЫХ УГЛАХ ФИГУР ПРОИСХОДИТ У \_\_\_\_\_ УГЛА**

вершины малого

основания большего

основания меньшего

**вершины большего**

**1944. [T004120] УБЫЛЬ ТКАНЕЙ ПРИ НЕРАВНЫХ УГЛАХ ФИГУР ПРОИСХОДИТ У \_\_\_\_\_ УГЛА**

**основания меньшего**

вершины большего

вершины малого

основания большего

**1945. [T004121] ВИДОМ ПЛАСТИКИ МЕСТНЫМИ ТКАНЯМИ, ПРИ КОТОРОМ ТКАНИ ПЕРЕНОСЯТ ИЗ ОТДАЛЕННОГО ОТ ДЕФЕКТА МЕСТА, ЯВЛЯЕТСЯ**

пересадка свободной кожи

**пластика лоскутами на ножке**

пластика треугольными лоскутами

мобилизация краЕв раны

**1946. [T004122] ПРИ ИНДИЙСКОЙ РИНОПЛАСТИКЕ ЛОСКУТ НА НОЖКЕ БЕРУТ С**

**лобной области**

губо-щЕчной складки

шеи

щЕчной области

**1947. [Т004123] ПЕРВЫМ ЭТАПОМ ПЛАСТИЧЕСКОЙ ОПЕРАЦИИ ЯВЛЯЕТСЯ**

разрез

планирование вмешательства

**обезболивание**

определение показаний

**1948. [Т004124] ПЕРВЫМ ЭТАПОМ ВОССТАНОВИТЕЛЬНОГО ЛЕЧЕНИЯ ЯВЛЯЕТСЯ**

разрез

**планирование**

обезболивание

определение показаний

**1949. [Т004125] МЕТОДИКА ПЛАСТИКИ ДЕФОРМАЦИИ ВЕРХНЕЙ ГУБЫ ПРИ ВРОЖДЕННОЙ РАСЩЕЛИНЕ НАЗЫВАЕТСЯ МЕТОДИКОЙ**

Крайля

**Лимберга**

Лексера

Седилло

**1950. [Т004126] КОРРЕГИРУЮЩАЯ ОПЕРАЦИЯ ПРИ ВРОЖДЕННОЙ РАСЩЕЛИНЕ И УПЛОЩЕНИИ ВЕРХНЕЙ ГУБЫ ПРОВОДИТСЯ ПО МЕТОДИКЕ**

Лапчинского

Миларда

**Аббе**

Шимановского

**1951. [Т004127] ОСНОВНЫМИ ЗАДАЧАМИ ПЛАСТИКИ ПРИ  
ВРОЖДЕННОЙ РАСЩЕЛИНЕ ВЕРХНЕЙ ГУБЫ ЯВЛЯЕТСЯ  
УСТРАНЕНИЕ**

рубцовой деформации

**дефекта губы и деформации крыла носа**

искривления перегородки носа

выворота крыла носа

**1952. [Т004128] ПРИ ПЛАСТИКЕ ВЕРХНЕЙ ГУБЫ ФИКСАЦИЯ  
ЛОСКУТОВ ОСУЩЕСТВЛЯЕТСЯ**

**узловым швом**

непрерывным швом

гипсовой повязкой

разгрузочными швами

**1953. [Т004129] МОСТОВИДНЫЙ ЛОСКУТ ПО ЛАПЧИНСКОМУ  
ФОРМИРУЮТ ИЗ ТКАНЕЙ ОБЛАСТИ**

**подподбородочной**

теменной

затылочной

лобной

**1954. [Т004130] МОСТОВИДНЫЙ ЛОСКУТ ЛЕКСЕРА ФОРМИРУЮТ ИЗ  
ТКАНЕЙ**

затылочной области

лобной области

**теменной области**

подподбородочной области

**1955. [Т004131] МЕТОД ЗАКРЫТИЯ ДЕФЕКТА СКОЛЬЗЯЩИМ ЛОСКУТОМ БЫЛ ПРЕДЛОЖЕН**

Лимбергом

**Шимановским**

Рауэром

Диффенбахом

**1956. [Т004132] МЕТОД ФОРМИРОВАНИЯ ДУБЛИРОВАННОГО ЛОСКУТА ПРЕДЛОЖЕН**

Диффенбахом

Брунсом

**Рауэром**

Лимбергом

**1957. [Т004133] ДУБЛИРОВАННЫЙ ЛОСКУТ ПО РАУЭРУ ФОРМИРУЕТСЯ НА**

плече и животе

**плече и груди**

груди и животе

груди и шее

**1958. [Т004134] ДЛЯ ВОССТАНОВЛЕНИЯ ДЕФЕКТА БРОВЕЙ ЛОСКУТ НА НОЖКЕ ФОРМИРУЮТ**

**на волосистой части головы**

в заушной области

в лобной области

в области губо-щечной складки

**1959. [T004135] СВОБОДНЫЙ КОЖНЫЙ ЛОСКУТ ПО ПЕДЖЕТУ НАЗЫВАЕТСЯ**

тонким дермоэпителиальным

расщепленным

**в три четверти толщины**

полнослойной кожей без клетчатки

**1960. [T004136] СВОБОДНОЙ ПЕРЕСАДКОЙ КОЖИ НАЗЫВАЕТСЯ**

перемещение кожного лоскута на ножке

перенос кожи стебельчатого лоскута

перемещение кожного лоскута на микроанастомозе

**пересадка кожного аутотрансплантата**

**1961. [T004137] СВОБОДНЫЙ КОЖНЫЙ ЛОСКУТ ФИКСИРУЮТ НА РАНЕ**

парафиновой повязкой

давящей повязкой

**узловыми швами**

узловыми швами и давящей повязкой

**1962. [T004138] МАКСИМАЛЬНЫЕ РАЗМЕРЫ СВОБОДНОГО КОСТНОГО АУТОТРАНСПЛАНТАТА СОСТАВЛЯЮТ НЕ БОЛЕЕ (СМ)**

3

4

**6**

2

## **1963. [Т004139] ДЛЯ КОНТУРНОЙ ПЛАСТИКИ НЕ ИСПОЛЬЗУЮТ**

кость

титановые минипластины

**мышцы**

хрящ

## **1964. [Т004140] ВТОРИЧНАЯ КОСТНАЯ ПЛАСТИКА ПОСЛЕ ОСНОВНОЙ ОПЕРАЦИИ ПРОВОДИТСЯ ЧЕРЕЗ**

6-8 месяцев

**1-1,5 года**

3-4 месяца

1-2 месяца

## **1965. [Т004141] СРОКИ ПРОВЕДЕНИЯ ВТОРИЧНОЙ КОСТНОЙ ПЛАСТИКИ ОБУСЛОВЛЕННЫ**

восстановлением иннервации

завершением формирования рубцов

**завершением образования костной мозоли**

завершением формирования сосудов

## **1966. [Т004142] АУТОТРАНСПЛАНТАТ ДЛЯ ПРОВЕДЕНИЯ КОСТНОЙ ПЛАСТИКИ ЧЕЛЮСТЕЙ БЕРУТ ИЗ**

бедренной кости

костей стопы

ключицы

**гребешка подвздошной кости**

**1967. [Т004143] НАИБОЛЕЕ ПОДХОДЯЩИМИ ДОНОРСКИМ МЕСТОМ ДЛЯ СВОБОДНОЙ ПЕРЕСАДКИ КОЖИ НА ЛИЦО ЯВЛЯЕТСЯ**

задняя поверхность шеи

передняя поверхность живота

**внутренняя поверхность плеча**

кожа предплечья

**1968. [Т004144] СКУЛОВУЮ КОСТЬ ФИКСИРУЮТ**

винтами

**минипластинами**

проволочной лигатурой

брекетами

**1969. [Т004145] ФИКСАЦИЯ СКУЛОВОЙ КОСТИ ПОСЛЕ ЕЕ РЕПОЗИЦИИ ЭЛЕВАТОРОМ КАРАПЕТЯНА ОСУЩЕСТВЛЯЕТСЯ**

**тампоном, пропитанным Йодоформом**

коллодийной повязкой

пластмассовым вкладышем

наружными швами

**1970. [Т004146] ОПЕРАТИВНОЕ ЛЕЧЕНИЕ ПРИ СРЕДИННОЙ РАСЩЕЛИНЕ НОСА ПРОВОДИТСЯ НА ЧАСТИ НОСА**

**костно-хрящевой**

костной

хрящевой

кожной

**1971. [Т004147] УСТРАНЕНИЕ СЕДЛОВИДНОГО НОСА ПРОВОДИТСЯ ПУТЕМ**

сшивания крыльчатых хрящей

сшивания четырехугольных хрящей

введения костного трансплантата

**введения хрящевого трансплантата**

**1972. [Т004149] ПРИ ОСТЕОТОМИИ ВЕРХНЕЙ ЧЕЛЮСТИ РАЗРЕЗ СЛИЗИСТОЙ ОБОЛОЧКИ ПРОХОДИТ ОТ**

1.6 до 2.6

1.4 до 2.4

1.3 до 2.3

бугра до 4.5

**1973. [Т004150] ОСТЕОТОМИЮ ВЕРХНЕЙ ЧЕЛЮСТИ ПРОВОДЯТ ПО ФОР**

III

II и срединному шву

IV

I

**1974. [Т004151] ОСТЕОТОМИЮ ВЕРХНЕЙ ЧЕЛЮСТИ ПРИ ЕЕ СУЖЕНИИ ПРОВОДЯТ ПО ФОР**

I

III

II

**I и срединному шву**



**1975. [T004152] ПРИ ФРАГМЕНТАРНОЙ ОСТЕОТОМИИ ВЕРХНЕЙ ЧЕЛЮСТИ УДАЛЯЮТ**

1.3: 2.3

1.2: 2.2

3.5: 4.5

**1.5: 2.5**

**1976. [T004153] ПРИ РЕТРО ПОЛОЖЕНИИ ВЕРХНЕЙ ЧЕЛЮСТИ ПОСЛЕ ЕЕ ОСТЕОТОМИИ СМЕЩЕНИЕ ПРОВОДЯТ**

вверх

назад

**вперЕд**

вправо

**1977. [T004154] СЛИЗИСТАЯ ОБОЛОЧКА ВЕРХНЕЧЕЛЮСТНЫХ СИНУСОВ ПОСЛЕ ОСТЕОТОМИИ ВЕРХНЕЙ ЧЕЛЮСТИ**

удаляется частично в области медиальной стенки носа

удаляется полностью

**не удаляется**

удаляется частично в области дна

**1978. [T004155] ФИКСАЦИЯ ВЕРХНЕЙ ЧЕЛЮСТИ ПОСЛЕ ОСТЕОТОМИИ ПРОВОДИТСЯ В ОБЛАСТИ**

скулоальвеолярного гребня с двух сторон

скулоальвеолярного гребня и бугров с двух сторон

бугров

**скулоальвеолярного гребня и грушевидного отверстия**

**1979. [T004156] ПРИ ДОБРОКАЧЕСТВЕННЫХ НОВООБРАЗОВАНИЯХ ВЕРХНЕЙ ЧЕЛЮСТИ В ПРЕДЕЛАХ АЛЬВЕОЛЯРНОЙ ЧАСТИ ПРОВОДИТСЯ**

химиотерапия

**частичная резекция верхней челюсти**

половинная резекция верхней челюсти

резекция верхней челюсти

**1980. [T004157] ДОСТУП ДЛЯ ОПЕРАЦИИ ЧАСТИЧНОЙ РЕЗЕКЦИИ ВЕРХНЕЙ ЧЕЛЮСТИ ПРОВОДИТСЯ СПОСОБОМ**

по Рудько

**внутриротовым**

по Евдокимову

по Диффенбаху

**1981. [T004158] ОСТЕОТОМИЯ НИЖНЕЙ ЧЕЛЮСТИ ВНУТРИРОТОВЫМ СПОСОБОМ ПРОВОДИТСЯ ПО**

**Обвегезору**

Тигершедту

Рудько

Евдокимову

**1982. [T004159] АУТОТРАНСПЛАНТАТ ДЛЯ ПРОВЕДЕНИЯ КОСТНОЙ ПЛАСТИКИ НИЖНЕЙ ЧЕЛЮСТИ БЕРУТ ИЗ**

ключицы

**малой берцовой кости**

бедренной кости

точка стопы

**1983. [T004160] ОСНОВНОЙ ХИРУРГИЧЕСКИЙ МЕТОД ЛЕЧЕНИЯ РУБЦОВОЙ КОНТРАКТУРЫ НИЖНЕЙ ЧЕЛЮСТИ ЗАКЛЮЧАЕТСЯ В**

вертикальной остеотомии ветвей нижней челюсти

**рассечении и иссечении рубцов с последующей пластикой операционных дефектов**

иссечении рубцов

рассечении рубцов

**1984. [T004161] К ОРТОПЕДИЧЕСКИМ МЕТОДАМ ИММОБИЛИЗАЦИИ ПЕРЕЛОМОВ ВЕРХНЕЙ ЧЕЛЮСТИ ОТНОСИТСЯ**

**наложение бимаксиллярных шин с пращевидной повязкой**

дуга Энгля

остеосинтез

аппарат Збаржа

**1985. [T004162] К ХИРУРГИЧЕСКО-ОРТОПЕДИЧЕСКИМ МЕТОДАМ ИММОБИЛИЗАЦИИ ПЕРЕЛОМОВ ВЕРХНЕЙ ЧЕЛЮСТИ ОТНОСИТСЯ**

наложение бимаксиллярных шин с пращевидной повязкой

**метод Адамса**

дуга Энгля

остеосинтез

**1986. [T004163] ДЛЯ ИММОБИЛИЗАЦИИ ПЕРЕЛОМОВ БЕЗЗУБЫХ ЧЕЛЮСТЕЙ ПРИМЕНЯЕТСЯ ШИНА**

Тигерштедта

**Порта**

Збаржа

Ванкевич

**1987. [Т004165] МЕТОДОМ ФИКСАЦИИ ПРИ ПЕРЕЛОМАХ КОСТЕЙ НОСА ЯВЛЯЕТСЯ**

пращевидная повязка

тампонада носовых ходов

**тампонада носовых ходов и наружная повязка из гипса или коллодия**

остеосинтез

**1988. [Т004166] ДЛЯ РЕПОЗИЦИИ СКУЛОВОЙ КОСТИ ПРИ ЕЕ ПЕРЕЛОМЕ ПРИМЕНЯЮТ**

зажим Кохера

распатор

крючок Фарабефа

**крючок Лимберга**

**1989. [Т004167] ДОСТУП ДЛЯ РЕПОЗИЦИИ СКУЛОВОЙ КОСТИ ЭЛЕВАТОРОМ КАРАПЕТЯНА ПРОВОДЯТ СПОСОБОМ**

внутренним

внеротовым

**внутриротовым**

наружным

**1990. [Т004168] ПОСЛЕ РЕПОЗИЦИИ ФИКСАЦИЯ СКУЛОВОЙ КОСТИ ПРИ ЕЕ ПЕРЕЛОМЕ СО СМЕЩЕНИЕМ В ВЕРХНЕЧЕЛЮСТНУЮ ПАЗУХУ ОСУЩЕСТВЛЯЕТСЯ**

коллодийной повязкой

пластмассовым вкладышем

**тампоном, пропитанным Йодоформом**

наружными швами

**1991. [Т004169] РАННЯЯ ПЕРВИЧНАЯ ХИРУРГИЧЕСКАЯ ОБРАБОТКА РАН ЛИЦА ПРОВОДИТСЯ С МОМЕНТА ТРАВМЫ В ТЕЧЕНИЕ (ЧАС)**

24

8-12

48

72

**1992. [Т004170] ОТСРОЧЕННАЯ ПЕРВИЧНАЯ ХИРУРГИЧЕСКАЯ ОБРАБОТКА РАН ЛИЦА ПРОВОДИТСЯ С МОМЕНТА ТРАВМЫ В ТЕЧЕНИЕ**

3 суток

**24-48 часов**

8-12 часов

8 суток

**1993. [Т004171] ОБЯЗАТЕЛЬНЫМ МЕРОПРИЯТИЕМ ПРИ ПРОВЕДЕНИИ ПЕРВИЧНОЙ ХИРУРГИЧЕСКОЙ ОБРАБОТКИ РАН ЛИЦА ЯВЛЯЕТСЯ ВВЕДЕНИЕ**

гамма-глобулина

стафилококкового анатоксина

антирабической сыворотки

**противостолбнячной сыворотки**

**1994. [Т004172] ПЕРВИЧНАЯ ХИРУРГИЧЕСКАЯ ОБРАБОТКА РАН ЛИЦА ПО ВОЗМОЖНОСТИ ДОЛЖНА БЫТЬ**

частичной и ранней

частичной и поздней

**ранней и окончательной**

своевременной и частичной

### **1995. [Т004173] ФИКСАЦИЯ СКУЛОВОЙ КОСТИ ПОСЛЕ ЕЕ РЕПОЗИЦИИ КРЮЧКОМ ЛИМБЕРГА ОСУЩЕСТВЛЯЕТСЯ**

тампоном, пропитанным Йодоформом

**заклиниванием между отломками**

наружными швами

пластмассовым вкладышем

### **1996. [Т004174] СРОЧНОЕ СПЕЦИАЛИЗИРОВАННОЕ ЛЕЧЕНИЕ ПОВРЕЖДЕНИЙ ЛИЦА ПРИ СОЧЕТАННОЙ ТРАВМЕ ЗАКЛЮЧАЕТСЯ В**

**первичной хирургической обработке раны, временной или окончательной иммобилизации переломов костей лица**

лечении осложнений воспалительного характера

остановке кровотечения, улучшении функции внешнего дыхания

иммобилизации переломов костей лица

### **1997. [Т004175] ПЕРВИЧНАЯ ХИРУРГИЧЕСКАЯ ОБРАБОТКА ОЖОГА ВКЛЮЧАЕТ В СЕБЯ**

**антисептическую обработку кожи вокруг ожога, удаление крупных пузырей и очищение загрязнения, мазевую повязку**

иссечение обожженной кожи

антисептическую обработку кожи вокруг ожога

наложение асептической повязки

### **1998. [Т004176] ОБЯЗАТЕЛЬНЫМ УСЛОВИЕМ ПРИ ВПРАВЛЕНИИ ВЫВИХА НИЖНЕЙ ЧЕЛЮСТИ ЯВЛЯЕТСЯ ОТТЯГИВАНИЕ ЧЕЛЮСТИ**

**книзу**

в сторону вывиха

вверх

в сторону

**1999. [Т004177] БОЛЬШИЕ ПАЛЬЦЫ РУК ВРАЧ ПРИ ВПРАВЛЕНИИ ВЫВИХА НИЖНЕЙ ЧЕЛЮСТИ УСТАНОВЛИВАЕТ НА**

фронтальную группу зубов

**моляры справа и слева или альвеолярные отростки**

углы нижней челюсти

моляры верхней челюсти

**2000. [Т004178] ПРИ ВЫВИХЕ НИЖНЕЙ ЧЕЛЮСТИ ПОКАЗАНО**

**вправление головки в суставную впадину**

проведение иммобилизации

проведение резекции суставного бугорка

прошивание суставной капсулы

**2001. [Т004179] ЭФФЕКТИВНОСТЬ ВОССТАНОВИТЕЛЬНОГО ЛЕЧЕНИЯ ОЦЕНИВАЕТСЯ ПО**

адекватности восприятия лечения

общему состоянию больного

**анатомической форме**

восприятию со стороны окружающих

**2002. [Т004180] ЭФФЕКТИВНОСТЬ ВОССТАНОВИТЕЛЬНОГО ЛЕЧЕНИЯ ОЦЕНИВАЕТСЯ ПО**

общему состоянию больного

восприятию со стороны окружающих

адекватности восприятия лечения

**функции**

**2003. [Т004181] ШВЫ В ПОЛОСТИ РТА ПОСЛЕ ОСТЕОТОМИИ ВЕРХНЕЙ ЧЕЛЮСТИ СНИМАЮТСЯ НА (СУТ.)**

7-10

2-3

12-15

3-5

**2004. [Т004182] ЛЕЧЕНИЕ КОНТРАКТУР НИЖНЕЙ ЧЕЛЮСТИ ЯВЛЯЕТСЯ**

физиотерапевтическим

консервативным

хирургическим

**комплексным**

**2005. [Т004183] ЭКСТРЕННОЕ СПЕЦИАЛИЗИРОВАННОЕ ЛЕЧЕНИЕ ПОВРЕЖДЕНИЙ ЛИЦА ПРИ СОЧЕТАННОЙ ТРАВМЕ ЗАКЛЮЧАЕТСЯ В**

первичной хирургической обработке раны

лечении осложнений воспалительного характера, окончательной иммобилизации переломов костей лица

временной или окончательной иммобилизации переломов костей лица

**остановке кровотечения, улучшении функции внешнего дыхания**

**2006. [Т004184] К ЛЕЧЕБНЫМ МЕРОПРИЯТИЯМ ПРИ СТЕНОТИЧЕСКОЙ АСФИКСИИ ОТНОСИТСЯ**

**трахеотомия**

введение воздуховода

восстановление анатомического положения органа

удаление инородного тела



**2007. [Т004185] К ЛЕЧЕБНЫМ МЕРОПРИЯТИЯМ ПРИ ДИСЛОКАЦИОННОЙ АСФИКСИИ ОТНОСИТСЯ**

введение воздуховода

**восстановление анатомического положения органа**

трахеотомия

удаление инородного тела

**2008. [Т004187] ДЛЯ ПРОФИЛАКТИКИ АСФИКСИИ ЯЗЫК ПРОШИВАЕТСЯ В НАПРАВЛЕНИИ**

**горизонтально**

под углом к боковой поверхности языка

под углом к средней линии

вертикально по средней линии

**2009. [Т004188] ДЛЯ ПРОФИЛАКТИКИ АСФИКСИИ ЯЗЫК ПРОШИВАЕТСЯ**

в передней трети

у корня

по средней линии

**на границе задней и средней трети**

**2010. [Т004189] ПРИ ПРОВЕДЕНИИ ОСТЕОТОМИИ ВЕРХНЕЙ ЧЕЛЮСТИ ПРИМЕНЯЕТСЯ**

комбинированное обезболивание

местное обезболивание

нейролептаналгезия

**общее обезболивание (наркоз)**

## **2011. [Т004190] ПРИ ПРОВЕДЕНИИ ОСТЕОТОМИИ НИЖНЕЙ ЧЕЛЮСТИ ПРИМЕНЯЕТСЯ**

местное обезболивание

**общее обезболивание (наркоз)**

комбинированное обезболивание

нейролептаналгезия

## **2012. [Т004191] ПРИ ВПРАВЛЕНИИ ВЫВИХА НИЖНЕЙ ЧЕЛЮСТИ ПРИМЕНЯЕТСЯ**

нейролептаналгезия

**обезболивание по Дубову**

общее обезболивание (наркоз)

сочетанное обезболивание

## **2013. [Т004192] ПОКАЗАНИЕМ ДЛЯ ПРОВЕДЕНИЯ НАРКОЗА ПРИ ВПРАВЛЕНИИ ВЫВИХА НИЖНЕЙ ЧЕЛЮСТИ ЯВЛЯЕТСЯ**

привычный вывих

**рефлекторная контрактура жевательных мышц**

деформация ветви челюсти

выраженная гиперсаливация

## **2014. [Т004193] МЕТОДОМ ФИЗИОТЕРАПИИ, НАПРАВЛЕННЫМ НА УСКОРЕНИЕ КОНСОЛИДАЦИИ ОТЛОМКОВ В ПЕРВЫЕ ДНИ ПОСЛЕ ПЕРЕЛОМА ЧЕЛЮСТИ, ЯВЛЯЕТСЯ**

электорофорез с Лидазой

массаж

**ультрафонофорез с Метилурацилом**

парафинотерапия

**2015. [Т004194] ЛЕЧЕНИЕ ОСТРОГО АРТРИТА ВИСОЧНО-НИЖНЕЧЕЛЮСТНОГО СУСТАВА (ВНЧС) ВКЛЮЧАЕТ**

создание ложного сустава

артропластику

**физиотерапию**

редрессацию

**2016. [Т004195] СТИМУЛИРУЕТ ЭПИТЕЛИЗАЦИЮ РАНЫ**

эмульсия Синтомицина

Коргликон

**Солкосерил**

Триметилдифтор параамин

**2017. [Т004196] ДЛЯ РЕПОЗИЦИИ СКУЛОВОЙ КОСТИ ПРИ ЕЕ ПЕРЕЛОМЕ ПРИМЕНЯЮТ**

**элеватор Карапетяна**

распатор

крючок Фарабефа

зажим Кохера

**2018. [Т004197] ДЛЯ ПРОФИЛАКТИКИ АСФИКСИИ ПРИ ОПЕРАЦИЯХ СО ЗНАЧИТЕЛЬНЫМ СМЕЩЕНИЕМ ТКАНЕЙ ДНА ПОЛОСТИ РТА ПРОВОДЯТ**

**наложение трахеостомы**

наложение бимаксиллярных шин

введение воздуховода

прошивание и выведение языка

## **2019. [T004198] СВОБОДНОЕ ДЫХАНИЕ ПОСЛЕ ЭКСТУБАЦИИ ОБЕСПЕЧИВАЕТСЯ**

**введением воздуховода**

поворотом головы пациента

трахеостомией

прошиванием и выведением языка

## **2020. [T004199] КРИТЕРИЕМ ДЛЯ ПРОВЕДЕНИЯ ВТОРИЧНОЙ КОСТНОЙ ПЛАСТИКИ ПОСЛЕ УДАЛЕНИЯ ЗЛОКАЧЕСТВЕННЫХ ОПУХОЛЕЙ ЧЕЛЮСТЕЙ ЯВЛЯЕТСЯ**

**отсутствие рецидива**

вид первичной опухоли

объем опухоли

характер метастазирования

## **2021. [T004200] В КОМПЛЕКС МЕРОПРИЯТИЙ ПРИ ЛЕЧЕНИИ ХРОНИЧЕСКОГО НЕСПЕЦИФИЧЕСКОГО АРТРИТА ВИСОЧНО-НИЖНЕЧЕЛЮСТНОГО СУСТАВА (ВНЧС) ВХОДЯТ**

физиотерапия, остеотомия нижней челюсти, иммобилизация

**физиотерапия, нормализация окклюзии, разгрузка и покой ВНЧС**

химиотерапия, иглотерапия

физиотерапия, резекция мышечкового отростка, разгрузка и покой ВНЧС

## **2022. [T004201] ЭФФЕКТИВНОСТЬ ВОССТАНОВИТЕЛЬНОГО ЛЕЧЕНИЯ ОЦЕНИВАЕТСЯ ПО**

адекватности восприятия лечения

общему состоянию больного

восприятию со стороны окружающих

**эстетической гармонии**

## **2023. [T004204] «ТРУБОЧНЫМ» СТОЛОМ НАЗЫВАЕТСЯ**

диета при заболеваниях ЖКТ

диета при ксеростомии

**протертое гомогенное питание**

диета после резекции желудка

## **2024. [T004205] ДЛЯ ПОВЫШЕНИЯ ЭФФЕКТИВНОСТИ ПЛАСТИКИ ИСПОЛЬЗУЮТ**

**физиотерапию**

криотерапию

массаж

СВЧ гипертермию

## **2025. [T004206] ПРИ НАРУШЕНИИ МИКРОЦИРКУЛЯЦИИ В ЛОСКУТЕ НА НОЖКЕ В ПОСЛЕОПЕРАЦИОННОМ ПЕРИОДЕ ПРОВОДИТСЯ**

криотерапия

**физиотерапия**

электрокоагуляция

гидромассаж

## **2026. [T004207] ПРИ НАРУШЕНИИ МИКРОЦИРКУЛЯЦИИ В ЛОСКУТЕ НА НОЖКЕ В ПОСЛЕОПЕРАЦИОННОМ ПЕРИОДЕ ПРОВОДИТСЯ**

электрокоагуляция

**ГБО-терапия**

криотерапия

гидромассаж

**2027. [Т004208] ДЕРМАБРАЗИЮ ПЕРЕСАЖЕННОГО КОЖНОГО ЛОСКУТА ПРОВОДЯТ ПРИ**

рубцовых изменениях слизистой оболочки

образовании келлоидного рубца

**гиперпигментации**

грубых рубцовых изменениях

**2028. [Т004209] ДЛЯ УСКОРЕНИЯ ПРИЖИВЛЕНИЯ СВОБОДНОГО КОЖНОГО ЛОСКУТА В ПОСЛЕОПЕРАЦИОННОМ ПЕРИОДЕ ПРОВОДИТСЯ**

криотерапия

гидромассаж

**ГБО-терапия**

электрокоагуляция

**2029. [Т004210] ДЛЯ УСКОРЕНИЯ ПРИЖИВЛЕНИЯ СВОБОДНОГО КОЖНОГО ЛОСКУТА В ПОСЛЕОПЕРАЦИОННОМ ПЕРИОДЕ ПРОВОДИТСЯ**

**физиотерапия**

гидромассаж

криотерапия

химиотерапия

**2030. [Т004211] РАДИОИЗОТОПНОЕ СЦИНЦИОГРАФИЧЕСКОЕ ИССЛЕДОВАНИЕ ДЛЯ ОЦЕНКИ КРОВΟΣНАБЖЕНИЯ РЕВАСКУЛЯРИЗИРОВАННОГО ТРАНСПЛАНТАТА ВПЕРВЫЕ ПОСЛЕ ОПЕРАЦИИ ПРОВОДИТСЯ НА (СУТ.)**

2

5

3

**2031. [Т004212] ДЛЯ УСКОРЕНИЯ РЕГЕНЕРАЦИИ КОСТНОЙ ТКАНИ ПОСЛЕ ОСТЕОТОМИИ НАЗНАЧАЮТ**

**ГБО-терапию**

дезинтоксинационную терапию

криотерапию

химиотерапию

**2032. [Т004213] ДЛЯ ПИТАНИЯ ПАЦИЕНТА ПОСЛЕ ОСТЕОТОМИИ ВЕРХНЕЙ ЧЕЛЮСТИ НАЗНАЧАЮТ СТОЛ**

15

**трубочный**

9

1

**2033. [Т004214] ПРИ ОСТЕОТОМИИ ВЕРХНЕЙ ЧЕЛЮСТИ РЕЗИНОВАЯ ТЯГА НАКЛАДЫВАЕТСЯ ПОСЛЕ ОПЕРАЦИИ ЧЕРЕЗ**

4 дня

7 дней

**несколько часов после операции или на следующий день**

5 дней

**2034. [Т004215] ДЛЯ УСКОРЕНИЯ РЕГЕНЕРАЦИИ КОСТНОЙ ТКАНИ ПОСЛЕ ОСТЕОТОМИИ ЧЕЛЮСТЕЙ НАЗНАЧАЮТ**

гормонотерапию

химиотерапию

**ГБО-терапию**

криотерапию

**2035. [T004216] ДЛЯ ПИТАНИЯ ПАЦИЕНТА ПОСЛЕ ОСТЕОТОМИИ НИЖНЕЙ ЧЕЛЮСТИ НАЗНАЧАЮТ СТОЛ**

9

2 челюстной

15

**трубочный**

**2036. [T004217] ДИЕТОЙ ПАЦИЕНТОВ С ПЕРЕЛОМАМИ ЧЕЛЮСТЕЙ ЯВЛЯЕТСЯ СТОЛ**

15

9

**трубочный**

1

**2037. [T004218] ПОСЛЕ НАЛОЖЕНИЯ БИМАКСИЛЛЯРНЫХ ШИН С ЗАЦЕПНЫМИ ПЕТЛЯМИ РЕЗИНОВЫЕ КОЛЬЦА (ТЯГУ) МЕНЯЮТ**

3 раза в месяц

**1 раз в неделю**

ежедневно

1 раз в месяц

**2038. [T004220] РАСТВОРОМ ДЛЯ ТУАЛЕТА ПОЛОСТИ РТА ЯВЛЯЕТСЯ**

40% Глюкоза

**раствор Диоксидина**

Альбумин

раствор Рингера



**2039. [T004221] ПОСЛЕ ОСТЕОТОМИИ НАЗНАЧАЮТ ОСТЕОТРОПНЫЕ АНТИБИОТИКИ**

Линкомицин

Тетрациклин

Олететрин

Пенициллин

**2040. [T004222] ЧЕРЕЗ ГОД ПОСЛЕ ПЕРЕЛОМА ДЕФОРМАЦИЮ КОСТЕЙ НОСА УСТРАНЯЮТ**

**остеотомией костей носа**

тампонадой носа

наложением повязки из коллодия

мануальным вправлением

**2041. [T004223] ЧЕРЕЗ ГОД ПОСЛЕ ПЕРЕЛОМА ДЕФОРМАЦИЮ КОСТЕЙ НОСА УСТРАНЯЮТ**

мануальным вправлением

наложением повязки из коллодия

**контурной пластикой**

тампонадой носа

**2042. [T004224] СПОСОБОМ УСТРАНЕНИЯ ДЕФОРМАЦИИ СКУЛОВОЙ ОБЛАСТИ БЕЗ ФУНКЦИОНАЛЬНЫХ НАРУШЕНИЙ ПОСЛЕ ЗАСТАРЕЛОГО ПЕРЕЛОМА СКУЛОВОЙ КОСТИ ЯВЛЯЕТСЯ**

репозиция отломков

радикальная гайморотомия

**контурная пластика**

остеотомия скуловой кости

**2043. [Т004225] ИДЕНТИЧНОСТЬ ЦВЕТА ПЕРЕСАЖЕННОЙ КОЖИ И ОКРУЖАЮЩЕЙ КОЖИ ЛИЦА ДОСТИГАЕТСЯ ПРИ ПОМОЩИ**

криотерапии

**деэпидермизации**

физиотерапии

гидромассажа

**2044. [Т004226] ПАРНОЕ СОЧЛЕНЕНИЕ СУСТАВНЫХ ГОЛОВОК НИЖНЕЙ ЧЕЛЮСТИ С СУСТАВНЫМИ ПОВЕРХНОСТЯМИ НИЖНЕЧЕЛЮСТНЫХ ЯМОК ВИСОЧНЫХ КОСТЕЙ НАЗЫВАЕТСЯ**

челюстным соединением

ложным суставом

**височно-нижнечелюстным суставом (ВНЧС)**

мандибулярным суставом

**2045. [Т004227] ГЛУБИНА РЕЗЦОВОГО ПЕРЕКРЫТИЯ СЧИТАЕТСЯ НОРМАЛЬНОЙ**

на величину коронки резца

на  $\frac{2}{3}$  высоты коронки нижнего резца

на  $\frac{1}{2}$  высоты коронки нижнего резца

**на  $\frac{1}{3}$  высоты коронки нижнего резца**

**2046. [Т004228] ОЦЕНКА СООТНОШЕНИЯ БОКОВЫХ ЗУБОВ В САГИТТАЛЬНОЙ ПЛОСКОСТИ ЯВЛЯЕТСЯ РЕШАЮЩЕЙ ПРИ ОПРЕДЕЛЕНИИ**

перекрестной окклюзии

**мезиальной окклюзии**

глубокой резцовой окклюзии

вертикальной резцовой дизокклюзии

**2047. [Т004229] С ЦЕЛЬЮ ОПРЕДЕЛЕНИЯ СООТНОШЕНИЯ КОРНЕЙ ВЕРХНИХ БОКОВЫХ ЗУБОВ С ГАЙМОРОВОЙ ПАЗУХОЙ ПАЦИЕНТА ЦЕЛЕСООБРАЗНО НАПРАВИТЬ НА**

ортопантограмму

панорамную рентгенографию

**компьютерную томографию**

телерентгенографию (ТРГ) в прямой проекции

**2048. [Т004231] СИММЕТРИЧНОСТЬ РАЗВИТИЯ ПРАВОЙ И ЛЕВОЙ ПОЛОВИНЫ НИЖНЕЙ ЧЕЛЮСТИ НАИБОЛЕЕ ПОЛНО МОЖНО ОЦЕНИТЬ С ПОМОЩЬЮ**

телерентгенографии в боковой проекции

**телерентгенографии в прямой проекции**

прицельной рентгенографии

панорамной рентгенографии

**2049. [Т004232] ЭЛЕКТРОМИОГРАФИЯ РЕГИСТРИРУЕТ**

движение нижней челюсти

гемодинамику мышц челюстно-лицевой области

**биопотенциалы мышц челюстно-лицевой области**

движение ВНЧС

**2050. [Т004233] НАИБОЛЬШУЮ ИНФОРМАЦИЮ О СОСТОЯНИИ МЯГКОТКАНЫХ СТРУКТУР ВИСОЧНО-НИЖНЕЧЕЛЮСТНОГО СУСТАВА (ВНЧС) ДАЕТ**

**магнитно-резонансная томография**

ортопантомография

компьютерная томография

телерентгенография

**2051. [Т004234] ОБЪЕКТИВНЫЙ МЕТОД ИССЛЕДОВАНИЯ, ПОЗВОЛЯЮЩИЙ ОЦЕНИТЬ ФУНКЦИОНАЛЬНОЕ СОСТОЯНИЕ ЗУБОЧЕЛЮСТНОЙ СИСТЕМЫ ПУТЕМ РЕГИСТРАЦИИ ЭЛЕКТРИЧЕСКИХ ПОТЕНЦИАЛОВ ЖЕВАТЕЛЬНЫХ МЫШЦ, НАЗЫВАЕТСЯ**

кинезиографией

мастикациографией

сиалографией

**электромиографией**

**2052. [Т004235] ФУНКЦИОНАЛЬНОЕ СОСТОЯНИЕ МЫШЦ ЧЕЛЮСТНО-ЛИЦЕВОЙ ОБЛАСТИ ОПРЕДЕЛЯЮТ МЕТОДОМ**

артофонографии

**электромиографии**

аксиографии

реопародонтографии

**2053. [Т004236] РЕОГРАФИЯ В ОБЛАСТИ ВНЧС ПОЗВОЛЯЕТ ОПРЕДЕЛИТЬ**

сократительную способность мышц челюстно-лицевой области

**гемодинамическое состояние сосудов ВНЧС**

выносливость тканей пародонта

движение суставных головок нижней челюсти

**2054. [Т004237] АНОМАЛИИ ЧЕЛЮСТНЫХ КОСТЕЙ В САГИТТАЛЬНОМ НАПРАВЛЕНИИ МОЖНО ОПРЕДЕЛИТЬ С ПОМОЩЬЮ**

ортопантомографии

**телерентгенографию (ТРГ) в боковой проекции**

томографии

панорамной рентгенографии

**2055. [T004239] ФОРМУ ЛИЦА ОПРЕДЕЛЯЮТ С ПОМОЩЬЮ ИНДЕКСА**

Коркхауза

Тонна

Эшлера - Биттнера

**Изара**

**2056. [T004240] «ВЫПУКЛЫЙ» ПРОФИЛЬ СВИДЕТЕЛЬСТВУЕТ О**

нормальном развитии

перекрестном прикусе

**ретроположении нижней челюсти**

формировании диастемы

**2057. [T004242] КАЖДЫЙ ЗУБ ВЕРХНЕЙ ЧЕЛЮСТИ АНТАГОНИРУЕТ С**

одноименным зубом нижней челюсти и впередистоящим зубом

одноименным зубом верхней челюсти

одноименным зубом нижней челюсти

**одноименным зубом нижней челюсти и позадистоящим зубом**

**2058. [T004243] ДЛЯ ОПРЕДЕЛЕНИЯ НАРУШЕНИЯ ФОРМЫ ЗУБНЫХ РЯДОВ ИСПОЛЬЗУЮТ МЕТОДИКУ**

**Хаулея – Гербера – Гербста**

Коркхауза

Пона

Долгополовой

**2059. [T004244] ШИРИНУ ГОЛОВЫ ОПРЕДЕЛЯЮТ МЕЖДУ ТОЧКАМИ**

ор – gl

go – go

zy – zy

**eu – eu**

## **2060. [T004245] ДЛИНУ ГОЛОВЫ ИЗМЕРЯЮТ МЕЖДУ ТОЧКАМИ**

eu – eu

go – go

zy - zy

**op- gl**

## **2061. [T004246] МЕТОД КОРКХАУЗА ОСНОВАН НА**

зависимости суммы мезиодистальных размеров верхних резцов и ширины зубных рядов

зависимости ширины и длины зубных рядов

**зависимости суммы мезиодистальных размеров верхних резцов и длины переднего отрезка зубного ряда**

пропорциональности размеров верхних и нижних резцов

## **2062. [T004247] ИНДЕКС ТОННА ИСПОЛЬЗУЮТ ДЛЯ ОПРЕДЕЛЕНИЯ**

**пропорциональности верхних и нижних резцов**

длины зубного ряда

пропорциональности размеров верхнего и нижнего зубных рядов

ширины зубного ряда

## **2063. [T004248] НА ТЕЛЕРЕНТГЕНОГРАММЕ ГОЛОВЫ В БОКОВОЙ ПРОЕКЦИИ ЗНАЧЕНИЕ УГЛА ANB=10 ГРАДУСОВ СВИДЕТЕЛЬСТВУЕТ О**

скелетном классе III

скелетном классе I

скелетном классе II

протрузии верхних резцов

**2064. [T004251] НА ТЕЛЕРЕНТГЕНОГРАММЕ ГОЛОВЫ В БОКОВОЙ ПРОЕКЦИИ УВЕЛИЧЕНИЕ УГЛА SNA СВИДЕТЕЛЬСТВУЕТ О**

скелетном классе I

**верхнечелюстной прогнатии**

нижнечелюстной макрогнатии

верхнечелюстной микрогнатии

**2065. [T004252] ПРОПОРЦИОНАЛЬНОСТЬ РАЗМЕРОВ КРОНОК ПОСТОЯННЫХ РЕЗЦОВ ЧЕЛЮСТЕЙ ПОЗВОЛИТ ОПРЕДЕЛИТЬ**

методика Пона

методика Коркхауза

индекс Нансе

**индекс Тона**

**2066. [T004253] РАЗМЕРЫ ЗУБНЫХ РЯДОВ ПО МЕТОДУ ПОНА ИЗУЧАЮТСЯ В**

сагиттальном и вертикальном направлениях

вертикальном направлении

**трансверсальном направлении**

сагиттальном направлении

**2067. [T004254] ИЗМЕРИТЕЛЬНОЙ ТОЧКОЙ ПОНА НА НИЖНИХ ПЕРВЫХ ПРЕМОЛЯРАХ ЯВЛЯЕТСЯ**

вершина небного бугорка

середина межбугорковой фиссуры

**дистальная точка ската щечного бугорка**

скат небного бугорка

**2068. [Т004255] ДЛИНУ ПЕРЕДНЕГО ОТРЕЗКА ЗУБНОГО РЯДА ОПРЕДЕЛЯЮТ С ПОМОЩЬЮ МЕТОДА**

Коркхауза

Хауса – Снагиной

Пона

Нансе

**2069. [Т004256] УВЕЛИЧЕНИЕ УГЛА SPP-MP СВИДЕТЕЛЬСТВУЕТ О**

вращении нижней челюсти по часовой стрелке

горизонтальном направлении роста лицевого скелета

ретрогнатическом типе профиля

**вертикальном типе роста лицевого скелета**

**2070. [Т004259] ПОКАЗАНИЕМ К ПРОТЕЗИРОВАНИЮ У ДЕТЕЙ ЯВЛЯЕТСЯ**

аномалия формы временных зубов

нарушение окклюзии

**ранняя потеря молочных зубов**

нарушение формы зубных рядов

**2071. [Т004260] НА ТЕЛЕРЕНТГЕНОГРАММЕ ГОЛОВЫ В БОКОВОЙ ПРОЕКЦИИ УМЕНЬШЕНИЕ УГЛА SNB СВИДЕТЕЛЬСТВУЕТ О**

верхнечелюстной микрогнатии

нижнечелюстной макрогнатии

**нижнечелюстной микрогнатии**

скелетном классе I



**2072. [Т004261] ПЛАСТИКА ПРЕДДВЕРИЯ ПОЛОСТИ РТА ПОКАЗАНА ПРИ**

ретракции десны

сужении зубных рядов

нижней ретрогнатии

диастеме

**2073. [Т004262] ИЗМЕРИТЕЛЬНЫЕ ТОЧКИ ПОНА 14 И 24 НАХОДЯТСЯ В**

середине межбугорковой фиссуры

дистальной точке ската щЕчного бугорка

мезиальной точке ската щЕчного бугорка

вершине щЕчного бугорка

**2074. [Т004263] УГОЛ SNA В НОРМЕ СОСТАВЛЯЕТ (ГРАДУСОВ)**

85

80

74

**82**

**2075. [Т004264] УГОЛ SNB В НОРМЕ СОСТАВЛЯЕТ (ГРАДУСОВ)**

**80**

85

74

82

**2076. [Т004265] УГОЛ ANB В НОРМЕ СОСТАВЛЯЕТ (ГРАДУСОВ)**

12

8

2

6

**2077. [T004266] УГОЛ SPPMP В НОРМЕ СОСТАВЛЯЕТ (ГРАДУСОВ)**

25

32

7

15

**2078. [T004267] УГОЛ SPPNSL В НОРМЕ СОСТАВЛЯЕТ (ГРАДУСОВ)**

32

15

7

25

**2079. [T004268] УГОЛ MPNSL В НОРМЕ СОСТАВЛЯЕТ (ГРАДУСОВ)**

15

25

7

32

**2080. [T004269] ИНДЕКС ТОНА В НОРМЕ**

1,14

1,5

**1,33**

1,22

**2081. [T004270] ПЕРЕДНИЙ ОТДЕЛ ОСНОВАНИЯ ЧЕРЕПА НА ТРГ ГОЛОВЫ В БОКОВОЙ ПРОЕКЦИИ ОБОЗНАЧАЕТСЯ**

Mr

N-Se

MT1

MT2

**2082. [T004271] РОТОВОЙ ТИП ДЫХАНИЯ ПРИВОДИТ К**

формированию вредной привычки

формированию диастемы

**сужению верхнего зубного ряда**

дистализации моляров верхней челюсти

**2083. [T004272] ПАНОРАМНУЮ РЕНТГЕНОГРАФИЮ ПРИМЕНЯЮТ В ОРТОДОНТИИ ДЛЯ**

измерения ширины зубного ряда

**выявления наличия зачатков зубов верхней и нижней челюстей**

измерения размеров зубов нижней челюсти

измерения длины зубного ряда

**2084. [T004273] МЕТОД ЭЛЕКТРОМИОАРТРОГРАФИИ ПОЗВОЛЯЕТ ИЗУЧИТЬ**

**сокращение жевательных мышц и движение головок нижней челюсти**

состояние жевательных мышц в покое

выносливость собственно жевательных мышц

тонус жевательных мышц

## **2085. [Т004274] ПРОБА ЭШЛЕРА - БИТНЕРА ЗАКЛЮЧАЕТСЯ В**

смещении нижней челюсти кзади

глотании слюны

**выдвижении нижней челюсти с целью определения еЕ ретроположения**

определении асимметрии лица во время улыбки

## **2086. [Т004275] ПРИКУСЫВАНИЕ И ПРОКЛАДЫВАНИЕ ЯЗЫКА ПРИВОДИТ К ОБРАЗОВАНИЮ ДИЗОККЛЮЗИИ**

дистальной

**вертикальной**

мезиальной

глубокой резцовой

## **2087. [Т004276] ПОЛОЖЕНИЕ ЗУБОВ, ПРИ КОТОРОМ ВЕРХНИЕ РЕЗЦЫ ПЕРЕКРЫВАЮТ НИЖНИЕ БОЛЕЕ ЧЕМ НА 1/3 ВЫСОТЫ КОРОНКИ, НАЗЫВАЕТСЯ**

трансверзальной резцовой окклюзией

сагиттальной резцовой дизокклюзией

**глубокой резцовой окклюзией**

вертикальной резцовой дизокклюзией

## **2088. [Т004277] ДИСТАЛЬНАЯ ОККЛЮЗИЯ ОТНОСИТСЯ К АНОМАЛИЯМ ОККЛЮЗИИ В ПЛОСКОСТИ**

трансверзальной

**сагиттальной**

окклюзионной

вертикальной

**2089. [T004278] ПАТОЛОГИЯ ВНЧС, ПРИ КОТОРОЙ НАРУШАЕТСЯ КООРДИНАЦИЯ ФУНКЦИЙ ЖЕВАТЕЛЬНЫХ МЫШЦ И ВЗАИМНОГО РАСПОЛОЖЕНИЯ СУСТАВНЫХ ЭЛЕМЕНТОВ, НАЗЫВАЕТСЯ**

мышечной дисфункцией

анкилозом

суставной дисфункцией

**мышечно-суставной дисфункцией**

**2090. [T004279] НЕПРАВИЛЬНОЕ МЕЗИО-ДИСТАЛЬНОЕ СООТНОШЕНИЕ ПЕРВЫХ ПОСТОЯННЫХ МОЛЯРОВ МОЖЕТ БЫТЬ ОБУСЛОВЛЕНО**

снижением окклюзионной высоты

патологической стираемостью

физиологической стираемостью

**ранней потерей второго временного моляра**

**2091. [T004280] К АНОМАЛИЯМ ОККЛЮЗИИ В САГИТТАЛЬНОЙ ПЛОСКОСТИ ОТНОСИТСЯ**

дизокклюзия

глубокое резцовое перекрытие

вестибулоокклюзия

**дистальная окклюзия**

**2092. [T004283] К МОМЕНТУ РОЖДЕНИЯ У РЕБЕНКА НАБЛЮДАЕТСЯ МЛАДЕНЧЕСКАЯ**

ретрузия

**ретрогения**

протрузия

прогения

**2093. [Т004284] ПРИ РОТОВОМ ДЫХАНИИ ФОРМИРУЕТСЯ**

«готическое» нЕбо

диастема

сагиттальная щель

симптом «напЕрстка»

**2094. [Т004285] СОСАНИЕ СОСКИ ПОСЛЕ 1 ГОДА ПРИВОДИТ К ВОЗНИКНОВЕНИЮ ОККЛЮЗИИ**

дистальной

перекрЕстной

глубокой

мезиальной

**2095. [Т004286] МОЛЯРНЫЙ ИНДЕКС ПОНА РАВЕН**

65

85

**64**

80

**2096. [Т004287] СРОК ПРОРЕЗЫВАНИЯ 1.2 И 2.2 СООТВЕТСТВУЕТ ВОЗРАСТУ (ЛЕТ)**

11

**7-8**

5

3

**2097. [Т004288] СРОК ПРОРЕЗЫВАНИЯ 1.4 И 2.4 СООТВЕТСТВУЕТ ВОЗРАСТУ (ЛЕТ)**

5

**8-9**

3

11

**2098. [Т004289] СРОК ПРОРЕЗЫВАНИЯ 1.3 И 2.3 СООТВЕТСТВУЕТ ВОЗРАСТУ (ЛЕТ)**

5

8

**11-12**

3

**2099. [Т004290] СРОК ПРОРЕЗЫВАНИЯ 1.6 И 2.6 СООТВЕТСТВУЕТ ВОЗРАСТУ (ЛЕТ)**

8

11

3

**5-6**

**2100. [Т004291] СРОК ПРОРЕЗЫВАНИЯ 3.2 И 4.2 СООТВЕТСТВУЕТ ВОЗРАСТУ (ЛЕТ)**

11

8

**6-7**

4

**2101. [Т004292] СРОК ПРОРЕЗЫВАНИЯ 3.3 И 4.3 СООТВЕТСТВУЕТ ВОЗРАСТУ (ЛЕТ)**

5

12

3

**10-11**

**2102. [Т004293] СРОК ПРОРЕЗЫВАНИЯ 15 И 25 СООТВЕТСТВУЕТ ВОЗРАСТУ (ЛЕТ)**

8

**11-12**

3

5-6

**2103. [Т004294] К МОМЕНТУ РОЖДЕНИЯ В НОРМЕ НИЖНЯЯ ЧЕЛЮСТЬ**

больше верхней на 3 мм

равна верхней

**меньше верхней**

больше верхней на 5 мм

**2104. [Т004295] ЗУБНЫЕ РЯДЫ В ОККЛЮЗИИ ВРЕМЕННЫХ ЗУБОВ ИМЕЮТ ФОРМУ**

полуэллипса

**полукруга**

параболы

трапеции



**2105. [Т004296] ПЕРИОД ПОДГОТОВКИ К СМЕНЕ ЗУБОВ ПРОДОЛЖАЕТСЯ (ЛЕТ)**

от 3 до 9

**от 4 до 6**

от 3 до 4

от 5 до 8

**2106. [Т004297] ПОРЯДОК ПРОРЕЗЫВАНИЯ ПОСТОЯННЫХ ЗУБОВ**

6-1-2-5-3-4-7

6-2-4-3-5-7

**6-1-2-4-3-5-7**

1-2-4-5-3-6-7

**2107. [Т004299] РЕЗЦЫ НИЖНЕЙ ЧЕЛЮСТИ В НОРМЕ КОНТАКТИРУЮТ С РЕЗЦАМИ ВЕРХНЕЙ ЧЕЛЮСТИ**

**режущим краем**

язычной поверхностью

апроксимальной поверхностью

вестибулярной поверхностью

**2108. [Т004300] ГИПЕРОДОНТИЯ ВОЗНИКАЕТ ПРИ**

**наличии сверхкомплектных зубов**

отсутствии зачатков зубов

ретенции зубов

увеличении размеров зубов

## 2109. [Т004301] ТОРТОАНОМАЛИЯ ПРЕДСТАВЛЯЕТ СОБОЙ

оральное положение зуба

супраположение зуба

вестибулярный наклон зуба

**поворот зуба вокруг вертикальной оси**

## 2110. [Т004302] ДИСТАЛЬНОЕ ПОЛОЖЕНИЕ ЗУБА ПРЕДСТАВЛЯЕТ СОБОЙ СМЕЩЕНИЕ ЗУБА

вперёд по зубному ряду

в сторону нёба

**назад по зубному ряду**

в сторону щеки

## 2111. [Т004303] СУПРАПОЛОЖЕНИЕ ПРЕДСТАВЛЯЕТ СОБОЙ ПОЛОЖЕНИЕ ЗУБА

оральное

вестибулярное

поворот зуба вокруг вертикальной оси

**выше окклюзионной плоскости**

## 2112. [Т004304] II КЛАСС ЭНГЛЯ ХАРАКТЕРИЗУЕТСЯ СМЕЩЕНИЕМ ЗУБОВ ЧЕЛЮСТИ

нижней латерально

**нижней дистально**

нижней мезиально

верхней дистально

**2113. [Т004305] ДИСТАЛЬНАЯ ОККЛЮЗИЯ ХАРАКТЕРИЗУЕТСЯ СМЕЩЕНИЕМ БОКОВЫХ ЗУБОВ ЧЕЛЮСТИ**

нижней дистально

верхней латерально

верхней дистально

нижней мезиально

**2114. [Т004306] ЛИНГВОККЛЮЗИЯ ПРЕДСТАВЛЯЕТ СОБОЙ СМЕЩЕНИЕ ЗУБОВ**

верхних боковых орально

нижних передних вестибулярно

верхних боковых щечно

**нижних боковых язычно**

**2115. [Т004307] ПАЛАТОККЛЮЗИЯ ОТНОСИТСЯ К АНОМАЛИЯМ ОККЛЮЗИИ В НАПРАВЛЕНИИ**

сагиттальном

сагиттальном и вертикальном

**трансверсальном**

вертикальном

**2116. [Т004308] В НОРМЕ НИЖНИЕ ЦЕНТРАЛЬНЫЕ РЕЗЦЫ ИМЕЮТ**

контакт с боковыми резцами верхней челюсти

**по 1 антагонисту**

по 2 антагониста

контакт с клыками верхней челюсти

**2117. [Т004309] ЩЕЧНЫЕ БУГОРКИ НИЖНИХ БОКОВЫХ ЗУБОВ В НОРМЕ КОНТАКТИРУЮТ С**

вестибулярными поверхностями верхних

нёбными бугорками верхних

**продольными фиссурами верхних**

щёчными бугорками верхних

**2118. [Т004310] РЕЗЦЫ ВЕРХНЕЙ ЧЕЛЮСТИ В НОРМЕ КОНТАКТИРУЮТ С РЕЗЦАМИ НИЖНЕЙ ЧЕЛЮСТИ**

вестибулярной поверхностью

режущим краем

**нёбной поверхностью**

апроксимальной поверхностью

**2119. [Т004311] БАЗАЛЬНАЯ ДУГА НИЖНЕЙ ЧЕЛЮСТИ**

меньше альвеолярной дуги на 3 мм

меньше альвеолярной дуги на 5 мм

**больше альвеолярной дуги**

равна альвеолярной дуге

**2120. [Т004312] ПОРЯДОК ПРОРЕЗЫВАНИЯ ВРЕМЕННЫХ ЗУБОВ**

I – II – V – IV – III

II – I – III – IV – V

**I – II – IV – III – V**

I – II – III – IV – V

## 2121. [Т004313] ВЕСТИБУЛОККЛЮЗИЯ ЯВЛЯЕТСЯ СМЕЩЕНИЕМ ЗУБОВ

нижних передних в оральную сторону

нижних или верхних боковых в оральную сторону

**нижних или верхних боковых в щЕчную сторону**

только верхних боковых в оральную сторону

## 2122. [Т004314] НЕБНЫЕ БУГОРКИ ВЕРХНИХ ВРЕМЕННЫХ МОЛЯРОВ 3-ЛЕТНЕГО РЕБЕНКА РАСПОЛАГАЮТСЯ

вестибулярнее щЕчных бугорков нижних моляров

на одном уровне с щЕчными бугорками нижних моляров

на одном уровне с язычными бугорками нижних моляров

**в продольной фиссуре нижних моляров**

## 2123. [Т004315] ПРИЧИНОЙ ЗАДЕРЖКИ СМЕНЫ ЗУБОВ ЯВЛЯЕТСЯ

гиперодонтия

**персистенция**

гиподонтия

скученное положение

## 2124. [Т004316] ПОЛОЖЕНИЕ ЗУБА ВЫШЕ ОККЛЮЗИОННОЙ ПЛОСКОСТИ

оральное

инфраположение

вестибулярное

**супраположение**

## **2125. [Т004317] АДЕНТИЯ ЗУБА ОТНОСИТСЯ К АНОМАЛИИ**

структуры твердых тканей

**количества**

формы

размера

## **2126. [Т004318] ОТСУТСТВИЕ ЗУБА ЯВЛЯЕТСЯ АНОМАЛИЕЙ**

положения

смыкания зубных рядов

**количества**

размера зубных рядов

## **2127. [Т004319] НАЛИЧИЕ СВЕРХКОМПЛЕКТНЫХ ЗУБОВ ОТНОСИТСЯ К АНОМАЛИИ**

положения

**количества**

размера

формы

## **2128. [Т004320] РЕТЕНЦИЯ ЯВЛЯЕТСЯ АНОМАЛИЕЙ**

формы

**сроков прорезывания**

количества

размера

## **2129. [Т004321] СУЖЕНИЕ ЗУБНОГО РЯДА ЯВЛЯЕТСЯ АНОМАЛИЕЙ В НАПРАВЛЕНИИ**

вертикальном

**трансверсальном**

сагиттальном

вертикальном и сагиттальном

### **2130. [Т004322] ОСНОВАНИЕ ЧЕРЕПА СОСТОИТ ИЗ ОТДЕЛОВ**

мозгового и лицевого

**переднего и заднего**

заднего

переднего

### **2131. [Т004323] МОРФОЛОГИЧЕСКИ ЧЕРЕП РАЗДЕЛЯЕТСЯ НА ОТДЕЛЫ**

затылочный, лобный, челюстной

челюстной и лобный

**мозговой и лицевой**

верхний и нижний

### **2132. [Т004324] НЕБНЫМ ПОЛОЖЕНИЕМ ЗУБА НАЗЫВАЮТ**

мезиальное

супраположение

вестибулярное

**оральное**

### **2133. [Т004325] ЛИНГВАЛЬНЫМ ПОЛОЖЕНИЕМ ЗУБА НАЗЫВАЮТ**

дистальное

**оральное**

вестибулярное

инфраположение

**2134. [Т004327] ПРОТРУЗИЯ РЕЗЦОВ НИЖНЕГО ЗУБНОГО РЯДА И РЕТРУЗИЯ РЕЗЦОВ ВЕРХНЕГО ЗУБНОГО РЯДА ФОРМИРУЮТ ОККЛЮЗИЮ В ПЕРЕДНЕМ ОТДЕЛЕ**

вертикальную резцовую дизокклюзию

**обратную резцовую**

глубокую резцовую дизокклюзию

дистальную

**2135. [Т004328] РЕТРУЗИЯ РЕЗЦОВ НИЖНЕГО ЗУБНОГО РЯДА И ПРОТРУЗИЯ РЕЗЦОВ ВЕРХНЕГО ЗУБНОГО РЯДА ФОРМИРУЮТ ДИЗОККЛЮЗИЮ В ПЕРЕДНЕМ ОТДЕЛЕ**

обратную резцовую

глубокую резцовую

**сагиттальную резцовую**

трансверсальную резцовую

**2136. [Т004329] ТРАНСВЕРСАЛЬНУЮ РЕЗЦОВУЮ ОККЛЮЗИЮ ОТНОСЯТ К АНОМАЛИЯМ В ОТДЕЛЕ**

верхнем боковом

боковом

нижнем боковом

**переднем**

**2137. [Т004330] АНОМАЛИЯ ОККЛЮЗИИ БОКОВЫХ ЗУБОВ В САГИТТАЛЬНОЙ ПЛОСКОСТИ ЯВЛЯЕТСЯ**

обратной резцовой

трансверсальной резцовой

сагиттальной резцовой



дистальной

**2138. [Т004331] АНОМАЛИЯ ПОЛОЖЕНИЯ ЗУБА СМЕЩЕНИЕ КЗАДИ ЯВЛЯЕТСЯ**

тортаномалией

вестибулярной

супраположением

дистальной

**2139. [Т004333] АНОМАЛИЯ ОККЛЮЗИИ ПЕРЕДНИХ ЗУБОВ В ВЕРТИКАЛЬНОЙ ПЛОСКОСТИ ЯВЛЯЕТСЯ**

вертикальной резцовой дизокклюзией

дистальной окклюзией

обратной резцовой дизокклюзией

сагиттальной резцовой дизокклюзией

**2140. [Т004334] УМЕНЬШЕНИЕ МЕЗИОДИСТАЛЬНЫХ РАЗМЕРОВ ЗУБОВ НАЗЫВАЕТСЯ**

транспозиция

микродентия

гиподентия

гиперодентия

**2141. [Т004336] БИПРОТРУЗИЯ ПРЕДСТАВЛЯЕТ СОБОЙ**

ретрузию резцов

обратную резцовую дизокклюзию

обратную резцовую окклюзию

протрузию резцов верхнего и нижнего зубных рядов

**2142. [T004337] УКРОЧЕНИЕ ЗУБНЫХ РЯДОВ ЯВЛЯЕТСЯ АНОМАЛИЕЙ В НАПРАВЛЕНИИ**

вертикальном

трансверсальном

**сагиттальном**

сочетанном

**2143. [T004338] ПРОТРУЗИЯ ВЕРХНИХ ЦЕНТРАЛЬНЫХ РЕЗЦОВ ХАРАКТЕРИЗУЕТСЯ**

транспозицией

тортоположением

оральным положением

**вестибулярным положением**

**2144. [T004339] БУГРОВОЕ СМЫКАНИЕ КЛЫКОВ ПО II КЛАССУ ХАРАКТЕРНО ДЛЯ ОККЛЮЗИИ**

дистальной

перекрестной

мезиальной

дизокклюзии

**2145. [T004340] МЕЗИАЛЬНАЯ ОККЛЮЗИЯ ЯВЛЯЕТСЯ АНОМАЛИЕЙ В**

**сагиттальном направлении**

трансверсальном направлении

вертикальном и трансверсальном направлениях

сагиттальном и трансверсальном направлениях

**2146. [Т004341] СООТНОШЕНИЕ МОЛЯРОВ ПО III КЛАССУ ЭНГЛЯ ПРЕДСТАВЛЯЕТ СОБОЙ**

глубокую резцовую окклюзию

**мезиальную окклюзию**

вертикальную резцовую дизокклюзию

дистальную окклюзию

**2147. [Т004342] СООТНОШЕНИЕ ПОСТОЯННЫХ МОЛЯРОВ ПРИ ФИЗИОЛОГИЧЕСКОЙ ОККЛЮЗИИ СООТВЕТСТВУЕТ КЛАССУ ЭНГЛЯ**

**I**

II 2 подклассу

**III**

II 1 подклассу

**2148. [Т004343] ПРОТРУЗИЯ - АНОМАЛИЯ ПОЛОЖЕНИЯ РЕЗЦОВ В НАПРАВЛЕНИИ**

**сагиттальном**

вертикальном

сочетанном

трансверсальном

**2149. [Т004344] ОТСУТСТВИЕ ЗАЧАТКА ЗУБА НАЗЫВАЮТ**

скученным положением

тремой

**адентией**

латеральным положением резцов, диастемой

**2150. [Т004345] ПАЛАТООККЛЮЗИЯ ЯВЛЯЕТСЯ АНОМАЛИЕЙ ОККЛЮЗИИ В**

вертикальном направлении

**трансверсальном направлении**

сагиттальном направлении

сагиттальном и трансверсальном направлениях

**2151. [Т004346] ЗУБОАЛЬВЕОЛЯРНОЕ УКРОЧЕНИЕ В ОБЛАСТИ РЕЗЦОВ ВЕРХНЕГО И НИЖНЕГО ЗУБНЫХ РЯДОВ СООТВЕТСТВУЕТ АНОМАЛИИ ОККЛЮЗИИ**

глубокой резцовой окклюзии

обратной резцовой дизокклюзии

**вертикальной резцовой дизокклюзии**

трансверсальной резцовой окклюзии

**2152. [Т004347] ЛАТЕРАЛЬНОЕ ПОЛОЖЕНИЕ ЦЕНТРАЛЬНЫХ РЕЗЦОВ ПРИВОДИТ К**

тремам

транспозиции

тортоаномалии

**диастеме**

**2153. [Т004349] ПОВОРОТ ПО ОСИ ЯВЛЯЕТСЯ**

вестибулярным положением

оральным положением

**тортоаномалией**

транспозицией

## **2154. [T004350] ГИПОПЛАЗИЯ ЯВЛЯЕТСЯ АНОМАЛИЕЙ**

положения

количества

формы

**структуры твердых тканей**

## **2155. [T004351] ФИЗИОЛОГИЧЕСКАЯ НИЖНЯЯ РЕТРОГНАТИЯ**

**формируется к моменту рождения**

формируется к моменту прорезывания первых зубов

формируется до образования неб

не формируется

## **2156. [T004352] ОСНОВАНИЕ ЧЕРЕПА В ПРОЦЕССЕ РОСТА ВЗАИМОДЕЙСТВУЕТ С ОТДЕЛАМИ**

мозговым

шейным

**мозговым, лицевым, шейным**

лицевым

## **2157. [T004353] ЗОНОЙ РОСТА ШВА ЯВЛЯЕТСЯ**

наружный и внутренний слои перепончатой ткани

средняя зона шва

капсулярный слой

**камбиальный слой**

## **2158. [T004354] ОСНОВАНИЕ ЧЕРЕПА СОСТОИТ ИЗ ОТДЕЛОВ**

1

2

4

**2159. [T004355] В ПРОЦЕССЕ ВНУТРИУТРОБНОГО РАЗВИТИЯ ЧЕЛОВЕКА ПРОИСХОДИТ ЗАКЛАДКА ПАР ЖАБЕРНЫХ ДУГ**

6

4

2

8

**2160. [T004356] В НОРМЕ КЛЫКИ ВЕРХНЕГО ЗУБНОГО РЯДА ИМЕЮТ**

контакт с резцами

**2 антагониста**

1 антагонист

контакт с вторыми премолярами

**2161. [T004357] ЛАТЕРАЛЬНОЕ ПОЛОЖЕНИЕ 1.1 И 2.1 ЯВЛЯЕТСЯ ПРИЧИНОЙ**

диастемы и тремы

макродентии

тремы

**диастемы**

**2162. [T004358] АДЕНТИЯ ЗУБА ОТНОСИТСЯ К АНОМАЛИЯМ**

размера

**количества**

структуры твердых тканей

формы

**2163. [T004359] ОТСУТСТВИЕ ЗУБА ЯВЛЯЕТСЯ АНОМАЛИЕЙ**

смыкания зубных рядов

**количества зубов**

размера зубных рядов

положения зуба

**2164. [T004360] ПОЛОЖЕНИЕ ЗУБА ЯЗЫЧНО НАЗЫВАЕТСЯ**

тортоаномалией

**лингвальным**

супраположением

вестибулярным

**2165. [T004361] АНОМАЛИЯ ОККЛЮЗИИ В ПЕРЕДНЕМ ОТДЕЛЕ В ТРАНСВЕРСАЛЬНОЙ ПЛОСКОСТИ НАЗЫВАЕТСЯ**

сагиттальной резцовой

глубокой резцовой

обратной резцовой

**трансверсальной резцовой**

**2166. [T004362] АНОМАЛИЯ ПОЛОЖЕНИЯ ЗУБА В ТРАНСВЕРСАЛЬНОЙ И ВЕРТИКАЛЬНОЙ ПЛОСКОСТЯХ НАЗЫВАЕТСЯ**

оральной и вестибулярной

инфра- и супраположением

**вестибулярной и супраположением**

дистальной и мезиальной

**2167. [Т004363] АНОМАЛИЯ ОККЛЮЗИИ В ПЕРЕДНЕМ ОТДЕЛЕ В ВЕРТИКАЛЬНОЙ ПЛОСКОСТИ НАЗЫВАЕТСЯ**

обратной резцовой окклюзией

**глубокой резцовой окклюзией**

трансверсальной резцовой окклюзией

сагиттальной резцовой дизокклюзией

**2168. [Т004365] ДЛЯ ОЦЕНКИ ПАРОДОНТА БОКОВОЙ ГРУППЫ ЗУБОВ ЦЕЛЕСООБРАЗНО ИСПОЛЬЗОВАТЬ**

телерентгенографию (ТРГ) в боковой проекции

**ортопантомографию**

телерентгенографию (ТРГ) в прямой проекции

томографию ВНЧС

**2169. [Т004366] АНОМАЛИИ РАЗМЕРОВ ЧЕЛЮСТЕЙ В САГИТАЛЬНОМ НАПРАВЛЕНИИ МОЖНО ОПРЕДЕЛИТЬ С ПОМОЩЬЮ**

телерентгенографии (ТРГ) в прямой проекции

ортопантомографии

**телерентгенографии (ТРГ) в боковой проекции**

панорамной рентгенографии

**2170. [Т004367] ПРИВЫЧКА СПАТЬ НА СПИНЕ С ЗАПРОКИНУТОЙ ГОЛОВОЙ ПРИВОДИТ К**

выдвижению нижней челюсти

нарушению прорезывания зубов

нарушению положения зубов

**задержке роста нижней челюсти**



## **2171. [T004368] ОРТОПАНТОМОГРАФИЮ В ОРТОДОНТИИ ПРИМЕНЯЮТ ДЛЯ ОПРЕДЕЛЕНИЯ**

ширины зубных рядов

длины верхней челюсти

длины нижней челюсти

**наличия зачатков постоянных зубов**

## **2172. [T004369] НИЗКОЕ ПРИКРЕПЛЕНИЕ УЗДЕЧКИ ВЕРХНЕЙ ГУБЫ ПРИВОДИТ К**

тремам

**диастеме**

увеличению подвижности зубов

ограничению подвижности нижней губы

## **2173. [T004370] ПРИЧИНОЙ ДИАСТЕМЫ ЯВЛЯЕТСЯ**

**адентия боковых резцов**

сужение зубных рядов

неправильное вскармливание

рахит

## **2174. [T004371] РАННЯЯ ПОТЕРЯ ЗУБА 6.3 ПРИВОДИТ К**

деминерализации одноименного зачатка

дистальному смещению боковых зубов

травме зачатка постоянного зуба

**мезиальному смещению боковых зубов и латеральному передних**

**2175. [Т004372] ФОРМИРОВАНИЮ ГЛУБОКОЙ РЕЗЦОВОЙ ДИЗОККЛЮЗИИ МОЖЕТ СПОСОБСТВОВАТЬ ТИП РОСТА**

горизонтальный и вертикальный

нейтральный

вертикальный

**горизонтальный**

**2176. [Т004373] НЕДОСТАТОК МЕСТА МОЖЕТ ПРИВЕСТИ К АНОМАЛИИ ЗУБА**

**положения**

структуры

размера

формы

**2177. [Т004375] ПРИЧИНОЙ МЕЗИАЛЬНОГО НАКЛОНА ЗУБА 1.6 ЯВЛЯЕТСЯ**

давление зачатка 4.7

сверхкомплектный зуб в области 4.5

**преждевременное удаление 5.5**

макродентия нижних зубов

**2178. [Т004377] ПРИВЫЧКА СОСАНИЯ БОЛЬШОГО ПАЛЬЦА ПРИВОДИТ К**

глубокой резцовой дизокклюзии

**вертикальной резцовой дизокклюзии**

мезиальной окклюзии

протрузии нижних резцов

**2179. [Т004378] К МЕЗИАЛЬНОЙ ОККЛЮЗИИ ПРИВОДИТ**

нижняя ретрогнатия

верхняя прогнатия

верхняя макрогнатия и нижняя микрогнатия

**верхняя микрогнатия и нижняя макрогнатия**

**2180. [Т004379] ПРИЧИНОЙ СКУЧЕННОСТИ ЗУБОВ ЯВЛЯЕТСЯ**

макрогнатия

микродентия

макроглоссия

**сужение и укорочение зубного ряда**

**2181. [Т004381] ПОЛОЖЕНИЕ ЯЗЫКА МЕЖДУ ПЕРЕДНИМИ ЗУБАМИ ПРОВОДИТ К**

глубокой резцовой окклюзии

**вертикальной резцовой дизокклюзии**

дистальной окклюзии

мезиальной окклюзии

**2182. [Т004382] СОСАНИЕ ПАЛЬЦА ПРИВОДИТ К**

травме языка

прикусыванию щЕК

выдвижению нижней челюсти

**протрузии резцов верхней челюсти и ретрузии резцов нижней челюсти**

**2183. [Т004383] ВРЕДНАЯ ПРИВЫЧКА СОСАНИЯ ПАЛЬЦА ЯВЛЯЕТСЯ ПРИЧИНОЙ**

смещения нижней челюсти латерально

смещения средней линии

формирования трансверсальной аномалии окклюзии

**ретрузии нижних резцов**

**2184. [Т004384] ВРЕДНАЯ ПРИВЫЧКА СОСАНИЯ ПАЛЬЦА ЯВЛЯЕТСЯ ПРИЧИНОЙ**

глубокой резцовой окклюзии

глубокой резцовой дизокклюзии

прямой резцовой окклюзии

**сагиттальной резцовой дизокклюзии**

**2185. [Т004386] УГЛУБЛЕНИЕ КРИВОЙ ШПЕЕ**

создаёт дефицит места

создаёт избыток места

нормализует окклюзию

не влияет

**2186. [Т004387] ПРИЧИНОЙ БИАЛЬВЕОЛЯРНОЙ ПРОТРУЗИИ МОЖЕТ ПОСЛУЖИТЬ**

микродентия

гипертонус круговой мышцы рта

микроглоссия

**макроглоссия**

**2187. [Т004388] К АНОМАЛИЯМ РАЗМЕРОВ ЗУБОВ ОТНОСИТСЯ**

микрогнатия

**микродентия**

глоссоптоз

макроглоссия

**2188. [T004389] НЕДОСТАТОК ФТОРА В ПИТЬЕВОЙ ВОДЕ ЯВЛЯЕТСЯ ФАКТОРОМ**

экзогенным местным

**экзогенным общим**

эндогенным общим

эндогенным местным

**2189. [T004390] К АНОМАЛИЯМ РАЗМЕРОВ ЗУБОВ ОТНОСИТСЯ**

микродентия

макродентия

макроглоссия

**макродентия**

**2190. [T004392] РАННЯЯ ПОТЕРЯ МОЛОЧНЫХ МОЛЯРОВ МОЖЕТ ПРИВЕСТИ К**

вертикальной резцовой дизокклюзии

удлинению зубной дуги

диастеме

**наклону соседних зубов в сторону дефекта**

**2191. [T004393] ПРИ ВРЕДНОЙ ПРИВЫЧКЕ СОСАНИЯ ПАЛЬЦА ФОРМИРУЕТСЯ**

дизокклюзия в боковых отделах

носовое дыхание

**протрузия передней группы зубов верхней челюсти**

чрезмерное развитие нижней челюсти

**2192. [Т004394] ВРЕДНАЯ ПРИВЫЧКА СОСАНИЯ ПАЛЬЦА ЯВЛЯЕТСЯ ПРИЗНАКОМ НАРУШЕНИЙ**

социальных

травматических

**неврологических**

эстетических

**2193. [Т004395] ПРИЧИНОЙ ТРЕМ ЯВЛЯЕТСЯ**

**микродентия**

сужение зубных рядов

нарушение окклюзии

широкая уздечка языка

**2194. [Т004397] ВЕРТИКАЛЬНАЯ РЕЗЦОВАЯ ДИЗОККЛЮЗИЯ МОЖЕТ ЯВЛЯТЬСЯ СЛЕДСТВИЕМ**

нарушения развития твердых тканей

наличия сверхкомплектных зубов

тортоаномалии зубов

**зубоальвеолярного удлинения боковой группы зубов и укорочения передней группы**

**2195. [Т004398] РАННЯЯ ПОТЕРЯ ЗУБА 5.3 ПРИВОДИТ К**

деминерализации одноименного зачатка

травме зачатка постоянного зуба 1.3

**мезиальному смещению боковых зубов**

травме зачатка постоянного зуба 2.3

## **2196. [Т004399] РОТОВОЕ ДЫХАНИЕ ОКАЗЫВАЕТ ВЛИЯНИЕ НА**

положение уздечки верхней губы

размеры зубов

форму зубов

**положение языка**

## **2197. [Т004400] ГИПЕРТРОФИЯ НЕБНЫХ МИНДАЛИН И АДЕНОИДЫ НИЖНИХ НОСОВЫХ РАКОВИН ПРИВОДЯТ К ФОРМИРОВАНИЮ**

мезиальной окклюзии

**палатиноокклюзии**

обратной резцовой окклюзии

глубокой резцовой окклюзии

## **2198. [Т004401] К ЛИЦЕВЫМ ПРИЗНАКАМ ПРИ СИНДРОМЕ КРУЗОНА (CROUZON) ОТНОСЯТ**

**резкое недоразвитие среднего отдела лица**

чрезмерное развитие нижней челюсти

чрезмерное развитие верхней челюсти

резкое недоразвитие верхнего участка лица

## **2199. [Т004402] РЕЗКОЕ НЕДОРАЗВИТИЕ СРЕДНЕГО ОТДЕЛА ЛИЦА ОТМЕЧАЕТСЯ ПРИ**

синдроме Франческетти

ключично-черепном дизостозе

**синдроме Крузона (Crouzon)**

гипогидротической эктодермальной дисплазии

## **2200. [Т004403] УДЛИНЕННОЕ ЛИЦО ЯВЛЯЕТСЯ СЛЕДСТВИЕМ**

недоразвития верхней челюсти

нейтрального роста

**чрезмерного вертикального роста челюстей**

чрезмерного горизонтального роста челюстей

## **2201. [Т004404] ПРИЗНАКИ ДЛИННОГО ЛИЦА ХАРАКТЕРНЫ ДЛЯ НАПРАВЛЕНИЯ РОСТА**

вышеперечисленных

горизонтального

нейтрального

**вертикального**

## **2202. [Т004405] ПРИЧИНОЙ МИКРОДЕНТИИ ЯВЛЯЕТСЯ**

**генетически детерминированный фактор**

свехкомплектный зуб

нарушение функции глотания

низкое прикрепление уздечки верхней губы

## **2203. [Т004406] АНОМАЛИЕЙ ОККЛЮЗИИ В ТРАНСВЕРСАЛЬНОЙ ПЛОСКОСТИ ЯВЛЯЕТСЯ**

мезиальная окклюзия

**палатиноокклюзия**

глубокая резцовая окклюзия

биальвеолярная протрузия



## **2204. [Т004407] АНОМАЛИЯ ПОЛОЖЕНИЯ КЛЫКА ОБУСЛОВЛЕНА**

микродентией клыка

нарушением функции языка

**мезиальным смещением боковых зубов**

укороченной уздечкой языка

## **2205. [Т004408] УМЕНЬШЕНИЕ МОРФОЛОГИЧЕСКОЙ ВЫСОТЫ ЛИЦА У ПАЦИЕНТОВ С ДИСТАЛЬНОЙ ОККЛЮЗИЕЙ И РЕТРУЗИЕЙ РЕЗЦОВ ВЕРХНЕЙ ЧЕЛЮСТИ ОБУСЛОВЛЕНО**

протрузией резцов

зубоальвеолярным укорочением в области передних зубов

зубоальвеолярным удлинением в области боковых зубов

**зубоальвеолярным укорочением в области боковых зубов**

## **2206. [Т004409] ПРИ ГЛУБОКОЙ РЕЗЦОВОЙ ОККЛЮЗИИ МОЖЕТ ИЗМЕНЯТЬСЯ**

средняя морфологическая высота лица

глубина лица

ширина лица

**нижняя морфологическая высота лица**

## **2207. [Т004410] К ЭНДОГЕННЫМ ПРИЧИНАМ ВОЗНИКНОВЕНИЯ ЗУБОЧЕЛЮСТНЫХ АНОМАЛИЙ ОТНОСЯТ**

вредные привычки ребенка

искусственное вскармливание

**токсикозы 1 триместра беременности**

родовую травму

## **2208. [T004412] ПРИВЫЧКА РЕБЕНКА СПАТЬ С ЗАПРОКИНУТОЙ ГОЛОВОЙ СПОСОБСТВУЕТ ФОРМИРОВАНИЮ**

вертикальной резцовой дизокклюзии

перекрестной окклюзии

мезиальной окклюзии

**дистальной окклюзии**

## **2209. [T004413] К МОРФОЛОГИЧЕСКИМ НАРУШЕНИЯМ, ПРИВОДЯЩИМ К ДИСТАЛЬНОЙ ОККЛЮЗИИ, ОТНОСИТСЯ**

бипротрузия

дистопия

ретенция

**сужение верхнего зубного ряда**

## **2210. [T004414] ПРИВЫЧКА СОСАНИЯ БОЛЬШОГО ПАЛЬЦА ПРИВОДИТ К НАРУШЕНИЮ ФОРМЫ ЗУБНОГО РЯДА**

нижнего в трансверсальном направлении

верхнего в боковом

**верхнего и нижнего в переднем отделе**

укорочению верхнего

## **2211. [T004417] ФУНКЦИЮ СМЫКАНИЯ ГУБ МОЖНО НОРМАЛИЗОВАТЬ**

пластикой уздечки нижней губы

удалением зубов по методу Хотца

**лечебной гимнастикой круговой мышцы рта и нормализацией положения языка в акте глотания**

пластикой уздечки верхней губы

**2212. [T004418] СИМПТОМОМ ГИПЕРТОНУСА КРУГОВОЙ МЫШЦЫ РТА ЯВЛЯЕТСЯ**

выступление верхней губы

**симптом напёрстка в области подбородка при глотании**

надподбородочная складка

выступление нижней губы

**2213. [T004420] ПРИЧИНОЙ ТРАНСВЕРСАЛЬНОЙ РЕЗЦОВОЙ ОККЛЮЗИИ ЯВЛЯЕТСЯ**

нарушение функции глотания

гипотонус круговой мышцы рта

**одностороннее сужение зубного ряда**

нарушение функции дыхания

**2214. [T004421] ГЛУБОКАЯ РЕЗЦОВАЯ ОККЛЮЗИЯ ЯВЛЯЕТСЯ АНОМАЛИЕЙ В НАПРАВЛЕНИИ**

сагиттальном

**вертикальном**

трансверсальном

трансверсальном, сагиттальном

**2215. [T004424] ПРИЧИНОЙ ДИАСТЕМЫ ЯВЛЯЕТСЯ**

ротовое дыхание

мелкое преддверие полости рта

**микродентия зубов верхней челюсти**

укороченная уздечка языка

**2216. [T004426] ВЕДУЩИМ ФАКТОРОМ В ФОРМИРОВАНИИ ВЕРТИКАЛЬНОЙ РЕЗЦОВОЙ ДИЗОККЛЮЗИИ ЯВЛЯЕТСЯ**

низкое прикрепление уздечки верхней губы

адентия

**нарушенная функция языка**

мелкое преддверие

**2217. [T004427] ПРИЧИНОЙ ГЛУБОКОЙ РЕЗЦОВОЙ ДИЗОККЛЮЗИИ ЯВЛЯЕТСЯ**

миодинамического равновесия

**зубоальвеолярное удлинение в переднем отделе**

нарушение функции глотания

нарушение функции дыхания

**2218. [T004428] ПРИ ГЛУБОКОЙ РЕЗЦОВОЙ ОККЛЮЗИИ ОТМЕЧАЕТСЯ**

симптом напЕрстка

интрузия резцов

экструзия моляров

**зубоальвеолярное укорочение в области жевательной группы зубов**

**2219. [T004430] ПРИЧИНОЙ ВЕСТИБУЛЯРНОГО ПРОРЕЗЫВАНИЯ ЗУБА 1.3 ЯВЛЯЕТСЯ**

нарушение функции глотания

нарушение функции дыхания

адентия временных моляров

**персистентный зуб 5.3**

**2220. [Т004431] К ПРИЧИНАМ МЕЗИАЛЬНОГО СМЕЩЕНИЯ ПОСТОЯННЫХ ПРЕМОЛЯРОВ И МОЛЯРОВ ОТНОСЯТ**

сверхкомплектные зубы

дистальную окклюзию

глубокую резцовую окклюзию

**раннюю потерю временных клыков**

**2221. [Т004433] СИМПТОМ «НАПЕРСТКА» НАБЛЮДАЕТСЯ ПРИ**

низком прикреплении уздечки верхней губы

диастеме

тремах

**нарушении глотания, нарушении миодинамического равновесия**

**2222. [Т004434] ВЯЛЫЙ ТИП ЖЕВАНИЯ ПРИВОДИТ К**

диастеме

тремам

адентии зубов

**скученному положению зубов**

**2223. [Т004436] ОДНОЙ ИЗ ПРИЧИН ТРАНСВЕРСАЛЬНЫХ АНОМАЛИЙ ОККЛЮЗИИ ЯВЛЯЕТСЯ**

вялое жевание

**нестираемость бугров временных клыков**

укорочение уздечки языка

инфантильный тип глотания

**2224. [T004437] АНГИДРОТИЧЕСКАЯ ФОРМА ЭКТОДЕРМАЛЬНОЙ ДИСПЛАЗИИ ХАРАКТЕРИЗУЕТСЯ**

гипердентией

**гиподентией**

макродентией

наличием всех зачатков постоянных зубов

**2225. [T004439] ДИАСТЕМА ВОЗНИКАЕТ В РЕЗУЛЬТАТЕ АНОМАЛИИ**

макродентии

**положения зубов**

микрогнатии

палатиноокклюзии

**2226. [T004440] САГИТТАЛЬНАЯ ЩЕЛЬ МОЖЕТ БЫТЬ ОБУСЛОВЛЕНА**

ретрузией резцов верхней и нижней челюсти

**протрузией резцов верхней челюсти; ретрузией резцов нижней челюсти**

протрузией резцов верхней и нижней челюсти

протрузией резцов нижней челюсти; ретрузией резцов верхней челюсти

**2227. [T004441] СУЖЕНИЕ ЗУБНЫХ РЯДОВ В ТРАНСВЕРСАЛЬНОЙ ПЛОСКОСТИ ПРОВОДИТ К**

персистенции

гиперодонтии

**скученному положению резцов**

гиподонтии

**2228. [T004442] ПРИЧИНОЙ УКРОЧЕНИЯ ЗУБНОГО РЯДА ЯВЛЯЕТСЯ СМЕЩЕНИЕ ЗУБОВ**

латерально

транспозиция

вестибулярно

**мезиально**

**2229. [T004443] ОБРАТНАЯ РЕЗЦОВАЯ ОККЛЮЗИЯ ОБУСЛОВЛЕНА**

**ретрузией резцов верхней и протрузией резцов нижней челюсти**

протрузией резцов нижней челюсти

протрузией резцов верхней челюсти, ретрузией резцов нижней челюсти

протрузией резцов верхней и нижней челюсти

**2230. [T004445] ЛИНИЯ, СООТВЕТСТВУЮЩАЯ ОСНОВАНИЮ ВЕРХНЕЙ ЧЕЛЮСТИ, ОБОЗНАЧАЕТСЯ**

NL

FH

ML

NSL

**2231. [T004446] ФРАНКФУРТСКАЯ ГОРИЗОНТАЛЬ ПРОВОДИТСЯ ЧЕРЕЗ ТОЧКИ**

**Or-Po**

Go-Pg

N-S

Ar-Go

**2232. [Т004447] ГОНИАЛЬНЫЙ УГОЛ ОБОЗНАЧАЕТСЯ**

Po

Ar

Co

**Go**

**2233. [Т004448] ПЕРЕДНЯЯ ТОЧКА ПОДБОРОДКА ОБОЗНАЧАЕТСЯ**

Ar

Me

**Pg**

Go

**2234. [Т004449] НАИБОЛЕЕ ГЛУБОКАЯ ТОЧКА НА ПЕРЕДНЕМ КОНТУРЕ АПИКАЛЬНОГО БАЗИСА ВЕРХНЕЙ ЧЕЛЮСТИ**

B

Me

Pg

**A**

**2235. [Т004450] НАИБОЛЕЕ УГЛУБЛЕННАЯ ТОЧКА НА ПЕРЕДНЕМ КОНТУРЕ БАЗИСА НИЖНЕЙ ЧЕЛЮСТИ**

Pg

A

Me

**B**



## **2236. [T004451] ЛИНИЯ NS СООТВЕТСТВУЕТ ПЛОСКОСТИ**

**переднего отдела основания черепа**

основания верхней челюсти

эстетической по Rikets

основания нижней челюсти

## **2237. [T004452] ТОЧКА AR РАСПОЛОЖЕНА НА \_\_\_\_\_ ЧЕЛЮСТИ**

**заднем контуре суставной головки нижней**

вершине суставной головки нижней

переднем контуре апикального базиса нижней

переднем контуре апикального базиса верхней

## **2238. [T004453] ТОЧКА ME СООТВЕТСТВУЕТ**

точке пересечения касательных к ветви и телу нижней челюсти

передней точке подбородочного выступа

вершине суставной головки

**передней точке на нижнем контуре тела нижней челюсти**

## **2239. [T004454] ТОЧКА РТ ЯВЛЯЕТСЯ**

**верхней дистальной точкой крыловидно-верхнечелюстной щели**

верхней точкой наружного слухового прохода

нижней точкой края орбиты

серединой турецкого седла

## **2240. [T004455] ТОЧКА ЦЕНТРА ТУРЕЦКОГО СЕДЛА**

Pt

Ba

Po

S

### **2241. [T004456] ПЕРЕДНЯЯ ТОЧКА ВЕРХНЕЙ ЧЕЛЮСТИ**

Co

Snр

**Sna**

Go

### **2242. [T004457] ЗАДНЯЯ ТОЧКА ВЕРХНЕЙ ЧЕЛЮСТИ**

Co

Sna

**Snр**

Go

### **2243. [T004458] ТОЧКА А ЯВЛЯЕТСЯ**

центром турецкого седла

наиболее глубокой точкой на переднем контуре апикального базиса нижней челюсти

**наиболее глубокой точкой на переднем контуре апикального базиса верхней челюсти**

передней точкой носолобного шва

### **2244. [T004459] ТОЧКА GO ЯВЛЯЕТСЯ**

вершиной суставной головки

передней точкой апикального базиса нижней челюсти

передней точкой подбородочного выступа

**точкой пересечения касательных к ветви и телу нижней челюсти**

## 2245. [T004460] ТОЧКА PG СООТВЕТСТВУЕТ

точке пересечения касательных к ветви и телу нижней челюсти

нижней точке на нижнем контуре тела нижней челюсти

передней точке на нижнем контуре тела нижней челюсти

**передней точке подбородочного выступа**

## 2246. [T004461] ЗУБОАЛЬВЕОЛЯРНУЮ ВЫСОТУ ПЕРЕДНЕГО ОТДЕЛА ВЕРХНЕЙ ЧЕЛЮСТИ ХАРАКТЕРИЗУЕТ ПАРАМЕТР

L1 – ML

L1 – ML

U6 – NL

U1 – NL

## 2247. [T004462] С ЦЕЛЬЮ ИЗМЕРЕНИЯ ДЛИНЫ ТЕЛА ВЕРХНЕЙ ЧЕЛЮСТИ ИСПОЛЬЗУЮТ

ТРГ – прямая проекция

томографию ВНЧС

**ТРГ – боковая проекция**

ортопантограмму

## 2248. [T004463] ПОЛОЖЕНИЕ ЗУБОВ НИЖЕ ОККЛЮЗИОННОЙ ПЛОСКОСТИ НАЗЫВАЮТ

вестибулярным

оральным

**инфраположением**

дистальным

**2249. [Т004464] АНОМАЛИЕЙ ОККЛЮЗИИ В ТРАНСВЕРСАЛЬНОЙ ПЛОСКОСТИ ЯВЛЯЕТСЯ**

**вестибулоокклюзия**

глубокая резцовая окклюзия

обратная резцовая окклюзия

обратная резцовая дизокклюзия

**2250. [Т004465] ДЛЯ ТОРКА ХАРАКТЕРЕН НАКЛОН ЗУБА**

мезио-дистальный

**вестибуло-оральный**

лабио-латеральный

лабио-лингвальный

**2251. [Т004468] ПОВОРОТ ЗУБА ВОКРУГ ВЕРТИКАЛЬНОЙ ОСИ НАЗЫВАЕТСЯ**

**ротация**

инклинация

торк

ангуляция

**2252. [Т004469] ДЛЯ АНГУЛЯЦИИ ХАРАКТЕРЕН НАКЛОН ЗУБА**

межрезцовый угол

вестибуло-оральный

лабио-латеральный

**медио-латеральный**

**2253. [Т004470] ЛАТЕРАЛЬНОЕ СМЕЩЕНИЕ НИЖНЕЙ ЧЕЛЮСТИ ОПРЕДЕЛЯЕТСЯ НА**

панорамной рентгенограмме

**ТРГ головы в прямой проекции**

ортопантомограмме

ТРГ головы в боковой проекции

**2254. [Т004583] МЕДИЦИНСКАЯ КАРТА СТОМАТОЛОГИЧЕСКОГО БОЛЬНОГО (ФОРМА №043/У) ОФОРМЛЯЕТСЯ В МЕДИЦИНСКОЙ ОРГАНИЗАЦИИ НА ПАЦИЕНТА**

при каждом обращении

один раз в пять лет

один раз в год

**при первичном обращении**

**2255. [Т004584] МЕДИЦИНСКАЯ КАРТА СТОМАТОЛОГИЧЕСКОГО БОЛЬНОГО (ФОРМА №043/У) ХРАНИТСЯ**

**в регистратуре**

в кабинете лечащего врача

у главного врача

у пациента

**2256. [Т004585] ПАСПОРТНАЯ ЧАСТЬ МЕДИЦИНСКОЙ КАРТЫ СТОМАТОЛОГИЧЕСКОГО БОЛЬНОГО (ФОРМА №043/У) ЗАПОЛНЯЕТСЯ**

врачом-стоматологом

врачом-статистиком

медсестрой

**медицинским регистратором**

**2257. [Т004586] МЕДИЦИНСКАЯ КАРТА СТОМАТОЛОГИЧЕСКОГО БОЛЬНОГО (ФОРМА №043/У) ХРАНИТСЯ В РЕГИСТРАТУРЕ ПОСЛЕ ПОСЛЕДНЕГО ПОСЕЩЕНИЯ ПАЦИЕНТА В ТЕЧЕНИЕ (ЛЕТ)**

20

5

15

10

**2258. [Т004587] МЕДИЦИНСКАЯ КАРТА СТОМАТОЛОГИЧЕСКОГО БОЛЬНОГО (ФОРМА № 043/У) ЧЕРЕЗ 5 ЛЕТ ПОСЛЕ ПОСЛЕДНЕГО ПОСЕЩЕНИЯ ПАЦИЕНТА ПЕРЕДАЕТСЯ В**

**архив**

государственный комитет по статистике

Министерство здравоохранения РФ

фонд ОМС

**2259. [Т004588] ДИАГНОЗ И ВСЕ ПОСЛЕДУЮЩИЕ РАЗДЕЛЫ МЕДИЦИНСКОЙ КАРТЫ СТОМАТОЛОГИЧЕСКОГО БОЛЬНОГО (ФОРМА №043/У) ЗАПОЛНЯЮТСЯ**

заведующим отделением

**лечащим врачом**

медсестрой

регистратором

**2260. [Т004589] МЕДИЦИНСКАЯ КАРТА СТОМАТОЛОГИЧЕСКОГО БОЛЬНОГО (ФОРМА №043/У) ЗАПОЛНЯЕТСЯ ВРАЧОМ**

по завершении рабочего дня

**после приема пациента**

по желанию врача

в процессе приема пациента

**2261. [Т004590] ЛИСТОК ЕЖЕДНЕВНОГО УЧЕТА РАБОТЫ ВРАЧА-СТОМАТОЛОГА СТОМАТОЛОГИЧЕСКОЙ ПОЛИКЛИНИКИ, ОТДЕЛЕНИЯ, КАБИНЕТА (ФОРМА №037/У-88) ПРЕДНАЗНАЧЕН ДЛЯ**

учета работы за один день

контроля качества

планирования времени работы

отчета перед ФОМС

**2262. [Т004591] ЛИСТОК ЕЖЕДНЕВНОГО УЧЕТА РАБОТЫ ВРАЧА-СТОМАТОЛОГА СТОМАТОЛОГИЧЕСКОЙ ПОЛИКЛИНИКИ, ОТДЕЛЕНИЯ, КАБИНЕТА (ФОРМА №037/У-88) ЗАПОЛНЯЕТСЯ**

лечащим врачом

медсестрой

заведующим отделением

регистратором

**2263. [Т004592] КОНТРОЛЬ ЗА ПРАВИЛЬНОСТЬЮ ЗАПОЛНЕНИЯ ЛИСТКА ЕЖЕДНЕВНОГО УЧЕТА РАБОТЫ ВРАЧА-СТОМАТОЛОГА СТОМАТОЛОГИЧЕСКОЙ ПОЛИКЛИНИКИ, ОТДЕЛЕНИЯ, КАБИНЕТА (ФОРМА №037/У-88) ОСУЩЕСТВЛЯЕТ**

регистратор

врач-статистик

непосредственный руководитель врача

главный врач медицинской организации

**2264. [Т004593] КОНТРОЛЬ ЗА ПРАВИЛЬНОСТЬЮ ЗАПОЛНЕНИЯ СВОДНОЙ ВЕДОМОСТИ УЧЕТА РАБОТЫ ВРАЧА-СТОМАТОЛОГА СТОМАТОЛОГИЧЕСКОЙ ПОЛИКЛИНИКИ, ОТДЕЛЕНИЯ, КАБИНЕТА (ФОРМА №039-2/У-88) ОСУЩЕСТВЛЯЕТ**

регистратор

главный врач медицинской организации

статистик

непосредственный руководитель врача

**2265. [Т004594] СВОДНАЯ ВЕДОМОСТЬ УЧЕТА РАБОТЫ ВРАЧА-СТОМАТОЛОГА СТОМАТОЛОГИЧЕСКОЙ ПОЛИКЛИНИКИ, ОТДЕЛЕНИЯ, КАБИНЕТА (ФОРМА №039-2/У-88) СОСТАВЛЯЕТСЯ**

руководителем медицинской организации

медсестрой кабинета

**медицинским статистиком**

самим врачом

**2266. [Т004595] УЧЕТ ТРУДА ВРАЧЕЙ СТОМАТОЛОГИЧЕСКОГО ПРОФИЛЯ ПРОВОДИТСЯ ПО**

числу принятых пациентов

проведенным курсам профилактических мероприятий

количеству вылеченных зубов

**условным единицам трудоемкости**

**2267. [Т004596] ПРИ ПРОВЕДЕНИИ КОНТРОЛЯ ЗА ПРАВИЛЬНОСТЬЮ ВЕДЕНИЯ ЛИСТКА ЕЖЕДНЕВНОГО УЧЕТА РАБОТЫ ВРАЧА-СТОМАТОЛОГА СТОМАТОЛОГИЧЕСКОЙ ПОЛИКЛИНИКИ, ОТДЕЛЕНИЯ, КАБИНЕТА (ФОРМА №037/У-88) РУКОВОДИТЕЛЬ СОПОСТАВЛЯЕТ ЗАПИСИ С**

клиническими рекомендациями

программой государственных гарантий на оказание медицинской помощи

профессиональным стандартом

**медицинской картой стоматологического больного**

**2268. [Т004597] ДВЕ СВОДНЫЕ ВЕДОМОСТИ УЧЕТА РАБОТЫ ВРАЧА-СТОМАТОЛОГА СТОМАТОЛОГИЧЕСКОЙ ПОЛИКЛИНИКИ, ОТДЕЛЕНИЯ, КАБИНЕТА (ФОРМА №039-2/У-88) НА ОДНОГО ВРАЧА ЗАВОДЯТСЯ В СЛУЧАЕ ОКАЗАНИЯ СТОМАТОЛОГИЧЕСКОЙ ПОМОЩИ**



**взрослым и детям**

работающим и пенсионерам

женщинам и мужчинам

пациентам по программам ОМС и ДМС

**2269. [Т004598] ДНЕВНИК УЧЕТА РАБОТЫ ВРАЧА-СТОМАТОЛОГА ОРТОДОНТА (ФОРМА №039-3/У) ПРЕДНАЗНАЧЕН ДЛЯ**

отчета перед ФОМС

контроля качества

**учета работы за один день**

планирования времени работы

**2270. [Т004599] ДНЕВНИК УЧЕТА РАБОТЫ ВРАЧА-СТОМАТОЛОГА ОРТОДОНТА (ФОРМА №039-3/У) ЗАПОЛНЯЕТСЯ**

медсестрой

**врачом-ортодонтом**

регистратором

статистиком

**2271. [Т004600] ДНЕВНИК УЧЕТА РАБОТЫ ВРАЧА-СТОМАТОЛОГА ОРТОДОНТА (ФОРМА №039-3/У) ЗАПОЛНЯЕТСЯ НА ОСНОВАНИИ**

сводной ведомости учета работы врача-стоматолога

листка нетрудоспособности

талона учета амбулаторного пациента

**записей в медицинской карте стоматологического больного**

**2272. [Т004601] КОНТРОЛЬ ЗА ПРАВИЛЬНОСТЬЮ ЗАПОЛНЕНИЯ ДНЕВНИКА УЧЕТА РАБОТЫ ВРАЧА-СТОМАТОЛОГА ОРТОДОНТА (ФОРМА №039-3/У) ОСУЩЕСТВЛЯЕТ**

главный врач медицинской организации  
регистратор  
**непосредственный руководитель врача**  
статистик

**2273. [Т004602] ДНЕВНИК УЧЕТА РАБОТЫ ВРАЧА-СТОМАТОЛОГА ОРТОДОНТА (ФОРМА №039-3/У) НЕОБХОДИМО ЗАПОЛНЯТЬ**

**ежедневно**  
ежемесячно  
еженедельно  
ежечасно

**2274. [Т004603] ЛИСТОК ЕЖЕДНЕВНОГО УЧЕТА РАБОТЫ ВРАЧА-СТОМАТОЛОГА СТОМАТОЛОГИЧЕСКОЙ ПОЛИКЛИНИКИ, ОТДЕЛЕНИЯ, КАБИНЕТА (ФОРМА №037/У-88) СЛУЖИТ ОСНОВАНИЕМ ДЛЯ ЗАПОЛНЕНИЯ**

журнала учета профилактических осмотров  
**сводной ведомости учета работы**  
листка нетрудоспособности  
медицинской карты

**2275. [Т004604] ДНЕВНИК УЧЕТА РАБОТЫ ВРАЧА-СТОМАТОЛОГА ОРТОПЕДА (ФОРМА №039-4/У) ПРЕДНАЗНАЧЕН ДЛЯ**

отчета перед ФОМС  
**учета работы за один день**  
планирования времени работы  
контроля качества

**2276. [Т004605] ДНЕВНИК УЧЕТА РАБОТЫ ВРАЧА-СТОМАТОЛОГА ОРТОПЕДА (ФОРМА №039-4/У) ЗАПОЛНЯЕТСЯ**

врачом-ортопедом

медсестрой

регистратором

статистиком

**2277. [Т004609] ТИП ВОЗРАСТНОЙ СТРУКТУРЫ НАСЕЛЕНИЯ РОССИЙСКОЙ ФЕДЕРАЦИИ**

статичный

**регрессивный**

прогрессивный

стационарный

**2278. [Т004610] ЛИСТОК ЕЖЕДНЕВНОГО УЧЕТА РАБОТЫ ВРАЧА-СТОМАТОЛОГА-ОРТОПЕДА (ФОРМА №037-1/У) ИСПОЛЬЗУЕТСЯ ДЛЯ ЗАПОЛНЕНИЯ**

дневника учета работы врача-стоматолога-ортопеда

медицинской карты стоматологического больного

сводного журнала о приеме пациентов

статистической ведомости

**2279. [Т004611] ЖУРНАЛ УЧЕТА ПРОФИЛАКТИЧЕСКИХ ОСМОТРОВ ПОЛОСТИ РТА (ФОРМА №049/У) ПРЕДНАЗНАЧЕН ДЛЯ**

регистрации профилактических осмотров

планирования времени работы

отчета перед ФОМС

контроля качества

**2280. [Т004612] ЖУРНАЛ УЧЕТА ПРОФИЛАКТИЧЕСКИХ ОСМОТРОВ ПОЛОСТИ РТА (ФОРМА №049/У) ЗАПОЛНЯЕТСЯ**

медсестрой

врачом-стоматологом

регистратором

статистиком

**2281. [Т004613] КОНТРОЛЬ ЗА ПРАВИЛЬНОСТЬЮ ЗАПОЛНЕНИЯ ЖУРНАЛА УЧЕТА ПРОФИЛАКТИЧЕСКИХ ОСМОТРОВ ПОЛОСТИ РТА (ФОРМА №049/У) ОСУЩЕСТВЛЯЕТ**

главный врач медицинской организации

статистик

регистратор

заведующий отделением

**2282. [Т004614] ЖУРНАЛ УЧЕТА ПРОФИЛАКТИЧЕСКИХ ОСМОТРОВ ПОЛОСТИ РТА (ФОРМА №049/У) ЯВЛЯЕТСЯ ОСНОВНЫМ ДОКУМЕНТОМ ДЛЯ АНАЛИЗА**

информированности населения о ЗОЖ

профилактической работы среди населения

эффективности использования оборудования

распределения нагрузки среди врачей

**2283. [Т004615] МЕДИЦИНСКАЯ КАРТА ОРТОДОНТИЧЕСКОГО ПАЦИЕНТА (ФОРМА №043-1/У) ЯВЛЯЕТСЯ УЧЕТНОЙ ФОРМОЙ ОКАЗАНИЯ МЕДИЦИНСКОЙ ПОМОЩИ**

в условиях дневного стационара

стационарных условиях

вне медицинской организации

**в амбулаторных условиях**

**2284. [Т004616] МЕДИЦИНСКАЯ КАРТА ОРТОДОНТИЧЕСКОГО ПАЦИЕНТА (ФОРМА №043-1/У) ЗАПОЛНЯЕТСЯ В ПОЛИКЛИНИКЕ НА ПАЦИЕНТА**

при каждом обращении

один раз в пять лет

один раз в год

**при первичном обращении**

**2285. [Т004617] ТИТУЛЬНЫЙ ЛИСТ МЕДИЦИНСКОЙ КАРТЫ ОРТОДОНТИЧЕСКОГО ПАЦИЕНТА (ФОРМА №043-1/У) ЗАПОЛНЯЕТСЯ В**

рекреационной зоне

смотровом кабинете

кабинете врача-стоматолога ортодонта

**регистратуре**

**2286. [Т004619] ОСНОВНЫМ ДОКУМЕНТОМ, УДОСТОВЕРЯЮЩИМ ЛИЧНОСТЬ ПАЦИЕНТА, ЯВЛЯЕТСЯ**

страховой полис

свидетельство о рождении

**паспорт**

водительские права

**2287. [Т004623] СТАНДАРТЫ МЕДИЦИНСКОЙ ПОМОЩИ УТВЕРЖДАЮТСЯ**

руководством медицинской организации

**Министерством здравоохранения РФ**

Российской академией наук

Правительством РФ

**2288. [Т004624] ПОКАЗАТЕЛЬ ОБЩЕЙ ЗАБОЛЕВАЕМОСТИ  
ХАРАКТЕРИЗУЕТ**

изменения распространенности заболеваний во времени

удельный вес конкретного заболевания

**распространенность заболеваний среди населения**

распространенность социально-значимых заболеваний

**2289. [Т004625] КЛИНИЧЕСКИЕ РЕКОМЕНДАЦИИ ОТНОСЯТСЯ К  
НОРМАТИВНЫМ ДОКУМЕНТАМ ХАРАКТЕРА**

обязательного

**рекомендательного**

ознакомительного

законодательного

**2290. [Т004626] ДЛЯ РАСЧЕТА ОБЩЕЙ ЗАБОЛЕВАЕМОСТИ  
НЕОБХОДИМЫ ДАННЫЕ О СРЕДНЕГОДОВОЙ ЧИСЛЕННОСТИ  
НАСЕЛЕНИЯ И ЧИСЛЕ ЗАБОЛЕВАНИЙ**

**зарегистрированных впервые в данном году**

инфекционных, зарегистрированных впервые в жизни

выявленных впервые в жизни

социально-значимых, зарегистрированных в данном году

**2291. [Т004627] ДЛЯ РАСЧЕТА ПЕРВИЧНОЙ ЗАБОЛЕВАЕМОСТИ  
НЕОБХОДИМЫ ДАННЫЕ О СРЕДНЕГОДОВОЙ ЧИСЛЕННОСТИ  
НАСЕЛЕНИЯ И ЧИСЛЕ**

**выявленных впервые в жизни**

инфекционных, зарегистрированных впервые в жизни

социально-значимых, зарегистрированных в данном году

зарегистрированных впервые в данном году

**2292. [Т004628] ДЛЯ РАСЧЕТА ИНФЕКЦИОННОЙ ЗАБОЛЕВАЕМОСТИ НЕОБХОДИМЫ ДАННЫЕ О ЧИСЛЕ ИНФЕКЦИОННЫХ ЗАБОЛЕВАНИЙ, ЗАРЕГИСТРИРОВАННЫХ В ДАННОМ ГОДУ, И**

числе социально-значимых заболеваний, зарегистрированных в данном году

**среднегодовой численности населения**

числе заболеваний, зарегистрированных на данной территории

числе заболеваний, выявленных впервые в жизни

**2293. [Т004629] ДЛЯ РАСЧЕТА ЗАБОЛЕВАЕМОСТИ СОЦИАЛЬНО-ЗНАЧИМЫМИ ЗАБОЛЕВАНИЯМИ НЕОБХОДИМЫ ДАННЫЕ О ЧИСЛЕ СОЦИАЛЬНО-ЗНАЧИМЫХ ЗАБОЛЕВАНИЙ, ЗАРЕГИСТРИРОВАННЫХ В ДАННОМ ГОДУ, И**

**среднегодовой численности населения**

числе инфекционных заболеваний, зарегистрированных на данной территории

числе заболеваний, зарегистрированных впервые в данном году

числе заболеваний, выявленных впервые в жизни

**2294. [Т004630] ДЛЯ РАСЧЕТА СТРУКТУРЫ ОБЩЕЙ ЗАБОЛЕВАЕМОСТИ НАСЕЛЕНИЯ ИСПОЛЬЗУЮТ СТАТИСТИЧЕСКИЕ ПОКАЗАТЕЛИ О ЧИСЛЕ СЛУЧАЕВ**

конкретного заболевания и среднегодовой численности населения

**конкретного заболевания и случаев всех заболеваний**

всех заболеваний в данном году и случаев заболеваний в предыдущие годы

заболеваний, выявленных при медосмотре, и лиц, прошедших медосмотр

**2295. [Т004631] ДЛЯ РАСЧЕТА ПАТОЛОГИЧЕСКОЙ ПОРАЖЕННОСТИ НЕОБХОДИМЫ ДАННЫЕ О ЧИСЛЕ СЛУЧАЕВ**

конкретного заболевания и числе случаев всех заболеваний

всех заболеваний в данном году и числе случаев заболеваний в предыдущие годы

заболеваний, выявленных при медосмотре, и числе лиц, прошедших медосмотр

конкретного заболевания и среднегодовой численности населения

**2296. [Т004632] ДЛЯ РАСЧЕТА КОНКРЕТНОГО ВИДА ЗАБОЛЕВАЕМОСТИ НЕОБХОДИМЫ ДАННЫЕ О ЧИСЛЕ СЛУЧАЕВ КОНКРЕТНОГО ЗАБОЛЕВАНИЯ И**

числе лиц, прошедших медосмотр

числе случаев заболеваний в предыдущие годы

численности трудоспособного населения

**среднегодовой численности населения**

**2297. [Т004634] ИЗ УСЛОВИЙ, ВЛИЯЮЩИХ НА ЗДОРОВЬЕ, НАИБОЛЕЕ ЗНАЧИМЫМ, СОГЛАСНО ДАННЫМ ВОЗ, ЯВЛЯЕТСЯ**

внешняя среда

наследственность

**образ жизни**

здравоохранение

**2298. [Т004635] К ПЕРВИЧНЫМ ФАКТОРАМ РИСКА РАЗВИТИЯ ЗАБОЛЕВАНИЙ ОТНОСЯТ**

**нерациональное питание**

гиперхолестеринемию

сахарный диабет

артериальную гипертензию

**2299. [Т004636] К ПЕРВИЧНЫМ ФАКТОРАМ РИСКА РАЗВИТИЯ ЗАБОЛЕВАНИЙ ОТНОСЯТ**

сахарный диабет

**курение**

артериальную гипертензию



гиперхолестеринемию

**2300. [Т004637] К ПЕРВИЧНЫМ ФАКТОРАМ РИСКА РАЗВИТИЯ ЗАБОЛЕВАНИЙ ОТНОСЯТ**

сахарный диабет

артериальную гипертензию

гиперхолестеринемию

**злоупотребление алкоголем**

**2301. [Т004638] К ПЕРВИЧНЫМ ФАКТОРАМ РИСКА РАЗВИТИЯ ЗАБОЛЕВАНИЙ ОТНОСЯТ**

**гиподинамию**

сахарный диабет

артериальную гипертензию

гиперхолестеринемию

**2302. [Т004639] К ПЕРВИЧНЫМ ФАКТОРАМ РИСКА РАЗВИТИЯ ЗАБОЛЕВАНИЙ ОТНОСЯТ**

гиперхолестеринемию

**стресс**

сахарный диабет

артериальную гипертензию

**2303. [Т004641] ДЛЯ ДЕМОГРАФИЧЕСКОЙ СИТУАЦИИ В РФ ХАРАКТЕРНО УВЕЛИЧЕНИЕ УДЕЛЬНОГО ВЕСА ЛИЦ**

состоящих в браке

**пожилого возраста**

мужского пола

детского возраста

**2304. [Т004642] НАИБОЛЕЕ НЕБЛАГОПРИЯТНЫМ ЯВЛЯЕТСЯ СОЧЕТАНИЕ БОЛЬНИЧНЫХ ПОКАЗАТЕЛЕЙ**

уменьшение оборота койки и увеличение летальности

уменьшение оборота койки и снижение летальности

увеличение оборота койки и снижение летальности

увеличение оборота койки и увеличение летальности

**2305. [Т004643] О КАЧЕСТВЕ ЛЕЧЕНИЯ В СТАЦИОНАРНЫХ УСЛОВИЯХ СВИДЕТЕЛЬСТВУЕТ ПОКАЗАТЕЛЬ**

летальности

оборота койки

количества пролеченных пациентов

среднегодовой занятости койки

**2306. [Т004644] О КАЧЕСТВЕ ЛЕЧЕНИЯ В СТАЦИОНАРНЫХ УСЛОВИЯХ СВИДЕТЕЛЬСТВУЕТ ПОКАЗАТЕЛЬ**

расхождения клинического и патологоанатомического диагноза

среднегодовой занятости койки

оборота койки

средней продолжительности пребывания на койке

**2307. [Т004645] О КАЧЕСТВЕ ЛЕЧЕНИЯ В СТАЦИОНАРНЫХ УСЛОВИЯХ СВИДЕТЕЛЬСТВУЕТ ПОКАЗАТЕЛЬ**

оборота койки

средней продолжительности пребывания на койке

среднегодовой занятости койки

послеоперационных осложнений

**2308. [Т004647] К ВИДАМ МЕДИЦИНСКОЙ ПОМОЩИ ОТНОСИТСЯ МЕДИЦИНСКАЯ ПОМОЩЬ**

по врачебным специальностям

амбулаторная, стационарная, стационарная дневная, вне медицинской организации

**первичная медико-санитарная, скорая, специализированная, паллиативная**

экстренная, неотложная, плановая

**2309. [Т004648] К ФОРМАМ МЕДИЦИНСКОЙ ПОМОЩИ ОТНОСИТСЯ МЕДИЦИНСКАЯ ПОМОЩЬ**

первичная медико-санитарная, скорая, специализированная, паллиативная

амбулаторная, стационарная, стационарная дневная, вне медицинской организации

по врачебным специальностям

**экстренная, неотложная, плановая**

**2310. [Т004649] К УСЛОВИЯМ ОКАЗАНИЯ МЕДИЦИНСКОЙ ПОМОЩИ ОТНОСЯТСЯ УСЛОВИЯ**

экстренные, неотложные, плановые

разной степени комфортности

**амбулаторные, стационарные, дневного стационара, вне медицинской организации**

первичные медико-санитарные, специализированные, паллиативные

**2311. [Т004650] ПРАВИЛА ОКАЗАНИЯ МЕДИЦИНСКОЙ ПОМОЩИ ВЗРОСЛОМУ НАСЕЛЕНИЮ ПРИ СТОМАТОЛОГИЧЕСКИХ ЗАБОЛЕВАНИЯХ МЕДИЦИНСКИМИ ОРГАНИЗАЦИЯМИ, НЕЗАВИСИМО ОТ ИХ ОРГАНИЗАЦИОННО-ПРАВОВОЙ ФОРМЫ, РЕГЛАМЕНТИРУЮТСЯ**

стандартами

рекомендациями

нормативами

**порядками**

**2312. [Т004651] ОТВЕТСТВЕННОСТЬ ЗА ОРГАНИЗАЦИЮ РАБОТЫ ПО ЭКСПЕРТИЗЕ ВРЕМЕННОЙ НЕТРУДОСПОСОБНОСТИ, В ТОМ ЧИСЛЕ ВЫДАЧЕ, ХРАНЕНИЮ И УЧЕТУ ЛИСТКОВ НЕТРУДОСПОСОБНОСТИ, НЕСЕТ**

старшая медсестра

**главный врач**

зам. главного врача по клинико-экспертной работе

врач-статистик

**2313. [Т004652] ЭКСПЕРТИЗА НЕТРУДОСПОСОБНОСТИ ПРЕДСТАВЛЯЕТ СОБОЙ ВИД МЕДИЦИНСКОЙ ДЕЯТЕЛЬНОСТИ, ЦЕЛЮ КТОРОЙ ЯВЛЯЕТСЯ**

оценка состояния здоровья пациента

установление возможности осуществления трудовой деятельности (трудовой прогноз)

перевод на облегченные условия труда

**определение сроков и степени нетрудоспособности пациента**

**2314. [Т004653] ЭКСПЕРТИЗА ВРЕМЕННОЙ НЕТРУДОСПОСОБНОСТИ ПРОВОДИТСЯ НА УРОВНЕ**

главного врача медицинской организации

эксперта бюро медико-социальной экспертизы

главного внештатного специалиста Минздрава России

**лечащего врача**

**2315. [Т004654] ЭКСПЕРТИЗА ВРЕМЕННОЙ НЕТРУДОСПОСОБНОСТИ ПРОВОДИТСЯ НА УРОВНЕ**

главного внештатного специалиста Минздрава России

эксперта бюро медико-социальной экспертизы

главного врача медицинской организации

**врачебной комиссии медицинской организации**

**2316. [T004655] ДОКУМЕНТОМ, УДОСТОВЕРЯЮЩИМ ВРЕМЕННУЮ НЕТРУДОСПОСОБНОСТЬ, ЯВЛЯЕТСЯ**

страховой медицинский полис

**листок нетрудоспособности**

медицинская карта стоматологического больного

листок ежедневного учета врача-стоматолога

**2317. [T004657] ВЫДАВАТЬ ЛИСТОК НЕТРУДОСПОСОБНОСТИ ИМЕЮТ ПРАВО ВРАЧИ**

домов отдыха

**поликлиник**

бюро судебно-медицинской экспертизы

подстанций скорой помощи

**2318. [T004659] ДЛЯ ПОЛУЧЕНИЯ ЛИСТКА НЕТРУДОСПОСОБНОСТИ ПАЦИЕНТ ДОЛЖЕН ПРЕДОСТАВИТЬ**

страховой медицинский полис

медицинскую карту амбулаторного больного

письменное разрешение главврача поликлиники

**паспорт**

**2319. [T004660] СТУДЕНТАМ В СЛУЧАЕ ЗАБОЛЕВАНИЯ С УТРАТОЙ ТРУДОСПОСОБНОСТИ ВЫДАЕТСЯ**

листок нетрудоспособности

выписной эпикриз

**справка установленной формы**

справка произвольной формы

**2320. [Т004661] ПРОДЛЕНИЕ ЛИСТКА НЕТРУДОСПОСОБНОСТИ НА СРОК БОЛЕЕ 15 ДНЕЙ ОСУЩЕСТВЛЯЕТ**

**врачебная комиссия**

заведующий отделением

главный врач

комиссия по трудовым спорам

**2321. [Т004662] НА МЕДИКО-СОЦИАЛЬНУЮ ЭКСПЕРТИЗУ ПАЦИЕНТА НАПРАВЛЯЕТ**

**врачебная комиссия**

главный врач

лечащий врач

консилиум специалистов

**2322. [Т004663] В СЛУЧАЕ БЫТОВОЙ ТРАВМЫ ЛИСТОК НЕТРУДОСПОСОБНОСТИ ВЫДАЕТСЯ С \_\_\_\_\_ ДНЯ НЕТРУДОСПОСОБНОСТИ**

пятнадцатого

**первого**

десятого

пятого

**2323. [Т004664] В СОСТАВ ВРАЧЕБНОЙ КОМИССИИ ВХОДЯТ**

все врачи, прошедшие обучение по вопросам ЭВН

**лечащий врач, заведующий отделением и заместитель главного врача по клинико-экспертной работе**

главный врач, представитель ФОМС, старшая медсестра отделения

любой заместитель главного врача и представитель органов управления здравоохранением

**2324. [Т004665] УСРЕДНЕННЫЕ ПОКАЗАТЕЛИ ЧАСТОТЫ ПРЕДОСТАВЛЕНИЯ И КРАТНОСТИ ПРИМЕНЕНИЯ ВИДОВ ЛЕЧЕБНОГО ПИТАНИЯ ВКЛЮЧЕНЫ В**

протоколы ведения пациентов

порядки оказания медицинской помощи

клинические рекомендации

**стандарты медицинской помощи**

**2325. [Т004666] ЛЕЧАЩИЙ ВРАЧ МОЖЕТ ЕДИНОЛИЧНО И ЕДИНОВРЕМЕННО ВЫДАВАТЬ ЛИСТОК НЕТРУДОСПОСОБНОСТИ НА СРОК ДО (ДНЕЙ)**

7

20

**15**

5

**2326. [Т004667] ЧАСТНОПРАКТИКУЮЩИЙ ВРАЧ ИМЕЕТ ПРАВО ПРОДЛИТЬ ЛИСТОК НЕТРУДОСПОСОБНОСТИ ДО (ДНЕЙ)**

7

20

**15**

5

**2327. [Т004668] ФЕЛЬДШЕРАМ И ЗУБНЫМ ВРАЧАМ РАЗРЕШЕНО ВЫДАВАТЬ ЛИСТКИ НЕТРУДОСПОСОБНОСТИ ДО (КАЛЕНДАРНЫЕ ДНИ)**

15

**10**

3

7

**2328. [Т004669] ЛИСТОК НЕТРУДОСПОСОБНОСТИ ИНОГОРОДНИМ, ОФОРМЛЯЕТСЯ ЛЕЧАЩИМ ВРАЧОМ, ЗАВЕРЯЕТСЯ ГЕРБОВОЙ ПЕЧАТЬЮ МЕДИЦИНСКОЙ ОРГАНИЗАЦИИ, А ТАКЖЕ ВИЗИРУЕТСЯ**

представителем ФОМС

главным врачом (или его заместителем)

представителем профессиональной медицинской организации

представителем органов социальной защиты населения

**2329. [Т004670] К КОМПЕТЕНЦИИ ВРАЧЕБНОЙ КОМИССИИ МЕДИЦИНСКОЙ ОРГАНИЗАЦИИ ПО ЭКСПЕРТИЗЕ ВРЕМЕННОЙ НЕТРУДОСПОСОБНОСТИ ОТНОСИТСЯ ПРОДЛЕНИЕ ЛИСТКА НЕТРУДОСПОСОБНОСТИ СВЫШЕ (ДНЕЙ)**

15

5

10

30

**2330. [Т004671] ПРИ НЕТРУДОСПОСОБНОСТИ, ВОЗНИКШЕЙ ВСЛЕДСТВИЕ АЛКОГОЛЬНОГО, НАРКОТИЧЕСКОГО ИЛИ ТОКСИЧЕСКОГО ОПЬЯНЕНИЯ, ВЫДАЕТСЯ**

выписной эпикриз

справка произвольной формы

листок нетрудоспособности с отметкой

справка о нетрудоспособности

**2331. [Т004672] ИНОСТРАННЫМ ГРАЖДАНАМ, РАБОТАЮЩИМ ПО ДОГОВОРУ НА ПРЕДПРИЯТИЯХ РФ, ДЛЯ УДОСТОВЕРЕНИЯ ВРЕМЕННОЙ НЕТРУДОСПОСОБНОСТИ ВЫДАЕТСЯ**

справка установленной формы

выписной эпикриз

справка произвольной формы



листок нетрудоспособности

**2332. [Т004673] ОКОНЧАТЕЛЬНОЕ РЕШЕНИЕ О НАПРАВЛЕНИИ ПАЦИЕНТА НА МЕДИКО-СОЦИАЛЬНУЮ ЭКСПЕРТИЗУ ПРИНИМАЕТ**

врач, прошедший обучение по ЭВН

заведующий отделением

**врачебная комиссия**

главный врач и его заместители

**2333. [Т004676] ФЕДЕРАЛЬНЫЙ И ТЕРРИТОРИАЛЬНЫЕ ФОНДЫ ОМС ЯВЛЯЮТСЯ ОРГАНИЗАЦИЯМИ**

**некоммерческими**

государственными казенными

государственными бюджетными

коммерческими

**2334. [Т004677] АБСОЛЮТНУЮ ЭФФЕКТИВНОСТЬ ФИНАНСОВОЙ ДЕЯТЕЛЬНОСТИ МЕДИЦИНСКОЙ ОРГАНИЗАЦИИ ХАРАКТЕРИЗУЕТ**

**рентабельность**

выручка

прибыль

доход

**2335. [Т004678] ПРОГРАММА ГОСУДАРСТВЕННЫХ ГАРАНТИЙ ПО ОКАЗАНИЮ БЕСПЛАТНОЙ МЕДИЦИНСКОЙ ПОМОЩИ ДОЛЖНА ВКЛЮЧАТЬ**

порядки оказания медицинской помощи

стандарты медицинской помощи

протоколы ведения пациентов

**объем соответствующего вида медицинской помощи**

**2336. [Т004679] ПРОГРАММА ГОСУДАРСТВЕННЫХ ГАРАНТИЙ ПО ОКАЗАНИЮ БЕСПЛАТНОЙ МЕДИЦИНСКОЙ ПОМОЩИ ДОЛЖНА ВКЛЮЧАТЬ**

протоколы ведения пациентов

**базовую программу ОМС**

стандарты медицинской помощи

порядки оказания медицинской помощи

**2337. [Т004680] ПРОГРАММА ГОСУДАРСТВЕННЫХ ГАРАНТИЙ ПО ОКАЗАНИЮ БЕСПЛАТНОЙ МЕДИЦИНСКОЙ ПОМОЩИ ДОЛЖНА ВКЛЮЧАТЬ**

**соответствующий вид медицинской помощи**

стандарты медицинской помощи

порядки оказания медицинской помощи

протоколы ведения пациентов

**2338. [Т004681] ПРОГРАММА ГОСУДАРСТВЕННЫХ ГАРАНТИЙ ПО ОКАЗАНИЮ БЕСПЛАТНОЙ МЕДИЦИНСКОЙ ПОМОЩИ ДОЛЖНА ВКЛЮЧАТЬ**

порядки оказания медицинской помощи

стандарты медицинской помощи

**подушевой норматив финансирования здравоохранения**

протоколы ведения пациентов

**2339. [Т004684] МЕДИЦИНСКОЕ СТРАХОВАНИЕ ЯВЛЯЕТСЯ ФОРМОЙ**

ответственности за неисполнение рекомендаций врача

охраны жизни, трудоспособности человека

**социальной защиты интересов населения в охране здоровья**

обязательств по представлению пособий по нетрудоспособности

**2340. [Т004685] ПОРЯДКИ ОКАЗАНИЯ МЕДИЦИНСКОЙ ПОМОЩИ УТВЕРЖДАЮТСЯ НА УРОВНЕ**

муниципальном

**федеральном**

областном

региональном

**2341. [Т004686] МИНИМАЛЬНЫЙ РАЗМЕР ОПЛАТЫ ТРУДА В ЗДРАВООХРАНЕНИИ УСТАНОВЛИВАЕТСЯ НА УРОВНЕ**

**федеральном**

областном

региональном

муниципальном

**2342. [Т004688] ЗАСТРАХОВАННОМУ В СИСТЕМЕ ОМС ВЫДАЕТСЯ**

договор обязательного медицинского страхования

справка о том, что он застрахован

**страховой медицинский полис**

расписка страховой компании о возмещении расходов за лечение

**2343. [Т004690] ЗАСТРАХОВАННЫМ В СИСТЕМЕ ОМС ЯВЛЯЕТСЯ**

страховое учреждение

медицинская организация

**гражданин РФ**

юридическое лицо

**2344. [Т004692] СТРАХОВАТЕЛЕМ ДЛЯ НЕРАБОТАЮЩИХ ГРАЖДАН В ОБЯЗАТЕЛЬНОМ МЕДИЦИНСКОМ СТРАХОВАНИИ ЯВЛЯЕТСЯ**

страховое учреждение

медицинская организация

организация или индивидуальный предприниматель

**орган исполнительной власти субъектов РФ**

**2345. [Т004693] СТРАХОВАТЕЛЕМ ДЛЯ РАБОТАЮЩИХ ГРАЖДАН В ОБЯЗАТЕЛЬНОМ МЕДИЦИНСКОМ СТРАХОВАНИИ ЯВЛЯЕТСЯ**

**организация или индивидуальный предприниматель**

страховое учреждение

орган исполнительной власти субъектов РФ

медицинская организация

**2346. [Т004695] ЦЕЛЮ МЕДИЦИНСКОГО СТРАХОВАНИЯ В РОССИИ ЯВЛЯЕТСЯ**

**гарантирование гражданам медицинской помощи за счет накопленных средств при возникновении страхового случая**

сохранение и укрепление здоровья населения

усиление ответственности медицинских работников в повышении качества медицинской помощи

упорядочение отчетности медицинских организаций

**2347. [Т004696] МЕДИКО-ЭКОНОМИЧЕСКИЙ СТАНДАРТ ПРЕДСТАВЛЯЕТ СОБОЙ**

последовательность лечебно-диагностических и реабилитационных мероприятий для определенной нозологии

**формализованную программу действия врача по ведению пациента в сочетании со стоимостью медицинских услуг**

набор лечебно-диагностических манипуляций для каждого заболевания

специальную программу профилактических мероприятий для конкретной нозологии

**2348. [Т004697] ОТ ФОНДА ОПЛАТЫ ТРУДА ПРЕДПРИЯТИЯ, УЧРЕЖДЕНИЯ И ОРГАНИЗАЦИИ ОТЧИСЛЯЮТ В ФОНДЫ ОМС (%)**

1,1

5,1

3,1

2,1

**2349. [Т004698] В СООТВЕТСТВИИ С ЗАКОНОМ РФ СТРАХОВОЙ МЕДИЦИНСКИЙ ПОЛИС ИМЕЕТ СИЛУ**

только на территории того субъекта РФ, где выдан страховой полис

только на территории того субъекта РФ, где проживает застрахованный

на территории других государств, с которыми РФ имеет соглашения о медицинском страховании граждан

**на всей территории РФ**

**2350. [Т004701] ЦЕЛЬЮ ЭПИДЕМИОЛОГИЧЕСКИХ ИССЛЕДОВАНИЙ ЯВЛЯЕТСЯ**

**разработка мер профилактики и оценка их эффективности**

реформирование системы здравоохранения

изучение распространения заболеваний по группам населения

анализ демографических показателей

**2351. [Т004705] СТАНДАРТЫ МЕДИЦИНСКОЙ ПОМОЩИ УТВЕРЖДАЮТСЯ НА УРОВНЕ**

региональном

муниципальном

**федеральном**

областном

**2352. [Т004707] ЗАРАБОТНАЯ ПЛАТА МЕДИЦИНСКОГО РАБОТНИКА ОПРЕДЕЛЯЕТСЯ**

трудовым договором (контрактом)

решением местной администрации

распоряжением главного врача

постановлением собрания трудового коллектива

**2353. [Т004708] ОТВЕТСТВЕННОСТЬ ЗА ВРЕД, ПРИЧИНЕННЫЙ ЗДОРОВЬЮ ПАЦИЕНТА ПРИ ОКАЗАНИИ МЕДИЦИНСКОЙ ПОМОЩИ, НЕСЕТСЯ**

органами управления здравоохранения

местной администрацией

**медицинской организацией**

медицинским работником

**2354. [Т004713] ДОГОВОР СТРАХОВОЙ МЕДИЦИНСКОЙ ОРГАНИЗАЦИИ (СМО) С МЕДИЦИНСКОЙ ОРГАНИЗАЦИЕЙ (МО) СЧИТАЕТСЯ ЗАКЛЮЧЕННЫМ С МОМЕНТА**

перечисления СМО аванса МО

получения от МО списка застрахованных

**подписания договора**

получения СМО и МО лицензии

**2355. [Т004715] ОБЯЗАТЕЛЬНОМУ МЕДИЦИНСКОМУ СТРАХОВАНИЮ ПОДЛЕЖИТ НАСЕЛЕНИЕ**

детское

со стойкой утратой трудоспособности (инвалиды)

работающее

всЕ

**2356. [Т004716] ФИНАНСОВЫЕ СРЕДСТВА ФОНДОВ ОБЯЗАТЕЛЬНОГО МЕДИЦИНСКОГО СТРАХОВАНИЯ НАХОДЯТСЯ В СОБСТВЕННОСТИ**

государства

страховых медицинских организаций

предприятий, организаций

фонда социального страхования населения РФ

**2357. [Т004718] К ПОКАЗАТЕЛЯМ СТАТИСТИКИ УЧРЕЖДЕНИЙ ЗДРАВООХРАНЕНИЯ ОТНОСИТСЯ ПОКАЗАТЕЛЬ**

младенческой смертности

нагрузки врача-терапевта на приеме в поликлинике

общей заболеваемости

инвалидности

**2358. [Т004719] ФИНАНСОВОЕ ОБЕСПЕЧЕНИЕ ЛЕЧЕНИЯ НЕОСЛОЖНЕННЫХ ФОРМ КАРИЕСА ЗУБОВ С ПРИМЕНЕНИЕМ ИНСТРУМЕНТОВ И МАТЕРИАЛОВ ОТЕЧЕСТВЕННОГО И ИМПОРТНОГО ПРОИЗВОДСТВА НА ПРИЕМЕ СТОМАТОЛОГА ОСУЩЕСТВЛЯЕТСЯ ЗА СЧЕТ СРЕДСТВ**

федерального бюджета

бюджетов субъектов РФ

ДМС

ОМС

**2359. [Т004720] ФИНАНСОВОЕ ОБЕСПЕЧЕНИЕ ЛЕЧЕНИЯ ОСЛОЖНЕННЫХ ФОРМ КАРИЕСА ЗУБОВ (ПУЛЬПИТ И ПЕРИОДОНТИТ) С ПРИМЕНЕНИЕМ ИНСТРУМЕНТОВ И МАТЕРИАЛОВ ЗА СЧЕТ СРЕДСТВ**

федерального бюджета

ОМС

ДМС

бюджетов субъектов РФ

**2360. [Т004721] ФИНАНСОВОЕ ОБЕСПЕЧЕНИЕ ПРОФИЛАКТИЧЕСКОГО И ПО МЕДИКО-СОЦИАЛЬНЫМ ПОКАЗАНИЯМ ДИСПАНСЕРНОГО ПРИЕМОМ СТОМАТОЛОГА ОСУЩЕСТВЛЯЕТСЯ ЗА СЧЕТ СРЕДСТВ**

федерального бюджета

бюджетов субъектов РФ

ДМС

ОМС

**2361. [Т004723] ПОКАЗАТЕЛЬ ХИРУРГИЧЕСКОЙ АКТИВНОСТИ В СТАЦИОНАРЕ ЯВЛЯЕТСЯ ПРОЦЕНТНЫМ ОТНОШЕНИЕМ**

числа прооперированных больных к числу больных, выписанных из хирургического отделения

числа прооперированных больных к числу больных, выбывших из хирургического отделения

числа проведенных хирургических операций к числу больных, выписанных из хирургического отделения

**числа проведенных хирургических операций к числу больных, выбывших из хирургического отделения**

**2362. [Т004726] ПОКАЗАТЕЛЬ «ЧИСЛО ДИАГНОСТИЧЕСКИХ ОШИБОК» ОТНОСИТСЯ К ТИПУ ПОКАЗАТЕЛЕЙ**

качественному

интегральному

финансовому

ресурсному



**2363. [Т004727] С ПЕРСОНИФИЦИРОВАННОЙ ИНФОРМАЦИЕЙ РАБОТАЮТ НА УРОВНЕ**

субъекта РФ

муниципального образования

Минздрава РФ

**медицинской организации**

**2364. [Т004728] С ПЕРСОНИФИЦИРОВАННОЙ ИНФОРМАЦИЕЙ ЕЖЕДНЕВНО РАБОТАЕТ**

главный врач

заместитель главного врача

врач-статистик

**лечащий врач**

**2365. [Т004731] К ПОКАЗАТЕЛЯМ ОБЪЕМА РАБОТЫ ПОЛИКЛИНИКИ ОТНОСИТСЯ ЧИСЛО**

врачебных посещений на 1 жителя

посещений на одного врача

**посещений за год**

врачей на 10000 жителей

**2366. [Т004733] РОСЗДРАВНАДЗОР ПРОВОДИТ КОНТРОЛЬ**

общественный

внутренний

**государственный**

ведомственный

**2367. [Т004734] УСРЕДНЕННЫЕ ПОКАЗАТЕЛИ ЧАСТОТЫ ПРЕДОСТАВЛЕНИЯ И КРАТНОСТИ ПРИМЕНЕНИЯ ЛЕКАРСТВЕННЫХ ПРЕПАРАТОВ, ЗАРЕГИСТРИРОВАННЫХ НА ТЕРРИТОРИИ РФ, ВКЛЮЧЕНЫ В**

клинические рекомендации

порядки оказания медицинской помощи

протоколы ведения пациентов

**стандарты медицинской помощи**

**2368. [Т004736] УСРЕДНЕННЫЕ ПОКАЗАТЕЛИ ЧАСТОТЫ ПРЕДОСТАВЛЕНИЯ И КРАТНОСТИ ПРИМЕНЕНИЯ МЕДИЦИНСКИХ УСЛУГ ВКЛЮЧЕНЫ В**

порядки оказания медицинской помощи

клинические рекомендации

**стандарты медицинской помощи**

протоколы ведения пациентов

**2369. [Т004737] РЕКОМЕНДУЕМЫЕ ШТАТНЫЕ НОРМАТИВЫ МЕДИЦИНСКОЙ ОРГАНИЗАЦИИ, ЕЕ СТРУКТУРНЫХ ПОДРАЗДЕЛЕНИЙ ВКЛЮЧЕНЫ В**

**порядки оказания медицинской помощи**

стандарты медицинской помощи

клинические рекомендации

протоколы ведения пациентов

**2370. [Т004740] ФИНАНСОВОЕ ОБЕСПЕЧЕНИЕ ЛЕЧЕНИЯ НЕКАРИОЗНЫХ ПОРАЖЕНИЙ ЗУБОВ С ПРИМЕНЕНИЕМ ИНСТРУМЕНТОВ И МАТЕРИАЛОВ ОТЕЧЕСТВЕННОГО И ИМПОРТНОГО ПРОИЗВОДСТВА НА ПРИЕМЕ СТОМАТОЛОГА ОСУЩЕСТВЛЯЕТСЯ ЗА СЧЕТ СРЕДСТВ**

ДМС

ОМС

федерального бюджета

бюджетов субъектов РФ

**2371. [Т004741] ФИНАНСОВОЕ ОБЕСПЕЧЕНИЕ ОБЕЗБОЛИВАНИЯ ПРИ ЛЕЧЕНИИ ЗУБОВ С ПРИМЕНЕНИЕМ АНЕСТЕТИКОВ ОТЕЧЕСТВЕННОГО И ИМПОРТНОГО ПРОИЗВОДСТВА (НОВОКАИН, ЛИДОКАИН И ДР.) НА ПРИЕМЕ СТОМАТОЛОГА ОСУЩЕСТВЛЯЕТСЯ ЗА СЧЕТ СРЕДСТВ**

ДМС

федерального бюджета

бюджетов субъектов РФ

ОМС

**2372. [Т004742] ФИНАНСОВОЕ ОБЕСПЕЧЕНИЕ СНЯТИЯ ЗУБНЫХ ОТЛОЖЕНИЙ РУЧНЫМ СПОСОБОМ НА ПРИЕМЕ СТОМАТОЛОГА ОСУЩЕСТВЛЯЕТСЯ ЗА СЧЕТ СРЕДСТВ**

бюджетов субъектов РФ

ОМС

ДМС

федерального бюджета

**2373. [Т004743] ФИНАНСОВОЕ ОБЕСПЕЧЕНИЕ НЕОТЛОЖНОЙ СТОМАТОЛОГИЧЕСКОЙ ПОМОЩИ ОСУЩЕСТВЛЯЕТСЯ ЗА СЧЕТ СРЕДСТВ**

федерального бюджета

ОМС

ДМС

бюджетов субъектов РФ

**2374. [Т004744] СТАНДАРТЫ МЕДИЦИНСКОЙ ПОМОЩИ ОТНОСЯТСЯ К НОРМАТИВНЫМ ДОКУМЕНТАМ ХАРАКТЕРА**

рекомендательного

ознакомительного

законодательного

**обязательного**

**2375. [Т004745] СТАНДАРТЫ ОСНАЩЕНИЯ МЕДИЦИНСКОЙ ОРГАНИЗАЦИИ, ЕЕ СТРУКТУРНЫХ ПОДРАЗДЕЛЕНИЙ ВКЛЮЧЕНЫ В**

клинические рекомендации

протоколы ведения пациентов

стандарты медицинской помощи

**порядки оказания медицинской помощи**

**2376. [Т004746] ПРАВИЛА ОРГАНИЗАЦИИ ДЕЯТЕЛЬНОСТИ МЕДИЦИНСКОЙ ОРГАНИЗАЦИИ (ЕЕ СТРУКТУРНОГО ПОДРАЗДЕЛЕНИЯ, ВРАЧА) ВКЛЮЧЕНЫ В**

**порядки оказания медицинской помощи**

стандарты медицинской помощи

протоколы ведения пациентов

клинические рекомендации

**2377. [Т004748] ЭТАПЫ ОКАЗАНИЯ МЕДИЦИНСКОЙ ПОМОЩИ ВКЛЮЧЕНЫ В**

протоколы ведения пациентов

стандарты медицинской помощи

**порядки оказания медицинской помощи**

клинические рекомендации

**2378. [Т004749] НЕЗАВИСИМАЯ ОЦЕНКА КАЧЕСТВА ОКАЗАНИЯ УСЛУГ МЕДИЦИНСКИМИ ОРГАНИЗАЦИЯМИ ЯВЛЯЕТСЯ ОДНОЙ ИЗ ФОРМ КОНТРОЛЯ**

**общественного**

государственного

ведомственного

внутреннего

**2379. [Т004751] КОМПЛЕКС МЕРОПРИЯТИЙ, НАПРАВЛЕННЫЙ НА ПОДДЕРЖАНИЕ И (ИЛИ) ВОССТАНОВЛЕНИЕ ЗДОРОВЬЯ, ЯВЛЯЕТСЯ**

**медицинской помощью**

медицинским вмешательством

медицинской услугой

медицинской манипуляцией

**2380. [Т004752] МЕДИЦИНСКОЕ ВМЕШАТЕЛЬСТВО ИЛИ КОМПЛЕКС МЕДИЦИНСКИХ ВМЕШАТЕЛЬСТВ, НАПРАВЛЕННЫХ НА ПРОФИЛАКТИКУ, ДИАГНОСТИКУ И ЛЕЧЕНИЕ ЗАБОЛЕВАНИЙ, МЕДИЦИНСКУЮ РЕАБИЛИТАЦИЮ И ИМЕЮЩИХ САМОСТОЯТЕЛЬНОЕ ЗАКОНЧЕННОЕ ЗНАЧЕНИЕ, ЯВЛЯЕТСЯ**

**медицинской услугой**

медицинской помощью

медицинской манипуляцией

медицинской деятельностью

**2381. [Т004753] ИНФОРМИРОВАННОЕ ДОБРОВОЛЬНОЕ СОГЛАСИЕ НА МЕДИЦИНСКОЕ ВМЕШАТЕЛЬСТВО**

дается в исключительных случаях родителями несовершеннолетних детей

оформляется исключительно при отказе пациента от медицинской помощи

**является обязательным условием медицинского вмешательства**

дается пациентом исключительно при оказании ему высокотехнологичной медицинской помощи

**2382. [Т004754] К ВИДАМ МЕДИЦИНСКОЙ ПОМОЩИ ОТНОСИТСЯ**

неотложная

плановая

**скорая**

экстренная

**2383. [Т004755] К ФОРМАМ МЕДИЦИНСКОЙ ПОМОЩИ ОТНОСИТСЯ**

стационарная

**плановая**

скорая

первичная медико-санитарная

**2384. [Т004756] ВЫСОКОТЕХНОЛОГИЧНАЯ ПОМОЩЬ ЯВЛЯЕТСЯ ЧАСТЬЮ ПОМОЩИ**

скорой

**специализированной**

паллиативной

первичной медико-санитарной

**2385. [Т004757] СКОРАЯ СПЕЦИАЛИЗИРОВАННАЯ ПОМОЩЬ ЯВЛЯЕТСЯ ЧАСТЬЮ ПОМОЩИ**

первичной медико-санитарной

специализированной

паллиативной

**скорой**

**2386. [Т004758] ПОЛОЖЕНИЕ ОБ ОРГАНИЗАЦИИ ОКАЗАНИЯ МЕДИЦИНСКОЙ ПОМОЩИ ПО ВИДАМ, УСЛОВИЯМ И ФОРМАМ УСТАНОВЛИВАЕТСЯ НА УРОВНЕ**

федеральном

международном

муниципальном

частном

**2387. [Т004761] СТАНДАРТЫ МЕДИЦИНСКОЙ ПОМОЩИ РАЗРАБАТЫВАЮТСЯ ПО**

нозологиям

моделям пациентов

полу

возрасту

**2388. [Т004763] МЕДИЦИНСКАЯ ПОМОЩЬ ПРЕДСТАВЛЯЕТ СОБОЙ**

сочетанные мероприятия по устранению или облегчению проявлений заболевания

набор медицинских обследований и (или) медицинских манипуляций

**комплекс мероприятий, направленный на поддержание и (или) восстановление здоровья**

комплекс медицинских вмешательств, направленных на профилактику, диагностику и лечение заболеваний

**2389. [Т004764] ЦЕНА МЕДИЦИНСКОЙ УСЛУГИ СКЛАДЫВАЕТСЯ ИЗ**

доходов и расходов

затрат на оказание услуги

**себестоимости и прибыли**

расходов и рентабельности

### **2390. [Т004765] НОРМА НАГРУЗКИ МЕДИЦИНСКОГО РАБОТНИКА ПРЕДСТАВЛЯЕТ СОБОЙ**

рекомендуемый норматив численности персонала

затраты рабочего времени на конкретную работу

установленная численность работников для выполнения конкретной работы

**регламентированный объем работы, который работник должен выполнить в единицу рабочего времени**

### **2391. [Т004766] ИЗМЕРИТЕЛЕМ ОБЪЕМА ПОТРЕБНОСТИ НАСЕЛЕНИЯ В АМБУЛАТОРНОЙ ПОМОЩИ ЯВЛЯЕТСЯ**

среднее число посещений поликлиники на одного жителя в год

нормы нагрузки врачей, работающих в поликлинике

функция врачебной должности

количество посещений поликлиники в день

### **2392. [Т004767] ПОД ПОТРЕБНОСТЬЮ НАСЕЛЕНИЯ В ГОСПИТАЛИЗАЦИИ ПОНИМАЕТСЯ**

доля госпитализированных за год больных

число врачебных должностей стационара на определенную численность населения

**доля населения, нуждающегося в госпитализации**

число коек на определенную численность населения

### **2393. [Т004768] ИЗ СОБСТВЕННЫХ СРЕДСТВ ПАЦИЕНТ ОПЛАЧИВАЕТ**

**дополнительные и сервисные услуги**

медицинскую помощь по программе ОМС

стационарное лечение при травмах, отравлениях, венерических заболеваниях

скорую и неотложную медицинскую помощь



## **2394. [Т004770] ПОД ЭФФЕКТИВНОСТЬЮ МЕДИЦИНСКОЙ ПОМОЩИ ПОНИМАЮТ**

степень экономии финансовых, материальных и трудовых ресурсов при оказании медицинской помощи

**степень достижения конкретных результатов при оказании медицинской помощи при соответствующих ресурсных затратах**

улучшение функционирования организма пациента после проведения лечебных мероприятий

строгое соблюдение стандартов медицинской помощи

## **2395. [Т004771] ЗАБОЛЕВАНИЕ, КОТОРЫМ БОЛЬНОЙ СТРАДАЕТ В ТЕЧЕНИЕ РЯДА ЛЕТ И ЕЖЕГОДНО ОБРАЩАЕТСЯ К ВРАЧУ ПОЛИКЛИНИКИ, ВОЙДЕТ В СТАТИСТИКУ**

первичной заболеваемости

профессиональной заболеваемости

патологической пораженности

**общей заболеваемости**

## **2396. [Т004772] В ДИСПАНСЕР СООТВЕТСТВУЮЩЕГО ПРОФИЛЯ ИЗВЕЩЕНИЕ О ВАЖНЕЙШЕМ НЕЭПИДЕМИЧЕСКОМ ЗАБОЛЕВАНИИ НАПРАВЛЯЕТСЯ В ТЕЧЕНИЕ**

2 дней

**1 месяца**

3 недель

1 недели

## **2397. [Т004773] ДЛЯ ИЗУЧЕНИЯ ИНФЕКЦИОННОЙ ЗАБОЛЕВАЕМОСТИ ОСНОВНЫМ ДОКУМЕНТОМ ЯВЛЯЕТСЯ**

отчет ежемесячный и годовой о числе инфекционных заболеваний

журнал регистрации инфекционных заболеваний медицинской организации

отчет о заболеваниях активным туберкулезом

экстренное извещение об инфекционном заболевании, пищевом отравлении, профессиональном заболевании

**2398. [Т008552] ПОКАЗАНИЕМ К ПРЯМОМУ ПОКРЫТИЮ ПУЛЬПЫ У ПОСТОЯННЫХ ЗУБОВ С НЕСФОРМИРОВАННЫМИ КОРНЯМИ ЯВЛЯЕТСЯ**

посттравматическое обнажение пульпы спустя 48 часов после травмы

**бессимптомный обратимый пульпит кариозного происхождения со случайным обнажением пульпы**

хронический гангренозный пульпит

посттравматическое обнажение пульпы спустя 16 часов после травмы

**2399. [Т008554] ПРИ ЛЕЧЕНИИ ЗУБА МЕТОДОМ ВЫСОКОЙ АМПУТАЦИИ НА ОСТАВШУЮСЯ В КАНАЛЕ ЧАСТЬ КОРНЕВОЙ ПУЛЬПЫ ВОЗДЕЙСТВУЮТ ЛЕКАРСТВЕННЫМИ ВЕЩЕСТВАМИ С ЦЕЛЬЮ**

девитализации корневой пульпы

прекращения дальнейшего формирования корня

ускорения формирования корня

**прекращения воспалительного процесса и обеспечения дальнейшего формирования зуба**

**2400. [Т008555] ДЛЯ АППЛИКАЦИОННОГО ОБЕЗБОЛИВАНИЯ СЛИЗИСТОЙ ОБОЛОЧКИ РТА ПРИМЕНЯЮТ**

2% раствор Новокаина

**гель на основе Бензокаина**

0,5% взвесь Анестезина в Глицерине

4% раствор Артикаина

**2401. [Т008604] К ДЕФОРМАЦИИ ОККЛЮЗИОННОЙ ПОВЕРХНОСТИ ЗУБНЫХ РЯДОВ МОЖЕТ ПРИВЕСТИ**

лейкоплакия

**повышенная стираемость твердых тканей зубов**

клиновидный дефект

дентикль

**2402. [T008607] АЛЛЕРГИЧЕСКИЕ РЕАКЦИИ В АМБУЛАТОРНОЙ КАРТЕ  
УКАЗЫВАЮТСЯ В ГРАФЕ**

жалобы больного

развитие настоящего заболевания

**перенесенные и сопутствующие заболевания**

внешний осмотр

**2403. [T008608] ЛОКАЛИЗАЦИЮ АСИММЕТРИИ ЛИЦА В  
АМБУЛАТОРНОЙ КАРТЕ УКАЗЫВАЮТ В ГРАФЕ**

**внешний осмотр**

перенесенные и сопутствующие заболевания

развитие настоящего заболевания

жалобы больного

**2404. [T010832] ЗА ЕЖЕДНЕВНУЮ ЧИСТКУ ЗУБОВ У РЕБЕНКА  
ДОШКОЛЬНОГО ВОЗРАСТА ОТВЕТСТВЕННЫ**

педиатр

гигиенист

стоматолог

**родители**

**2405. [T010833] ИСПОЛЬЗОВАНИЕ ЖЕВАТЕЛЬНОЙ РЕЗИНКИ ПОСЛЕ  
ЕДЫ СПОСОБСТВУЕТ**

уменьшению воспаления в тканях десны

**увеличению скорости и количества выделения слюны**

удалению зубного налета с контактных поверхностей зубов

снижению повышенной чувствительности эмали зубов

**2406. [T010834] НАИБОЛЬШИМ КАРИЕСОГЕННЫМ ДЕЙСТВИЕМ ОБЛАДАЕТ УГЛЕВОД**

сахароза

галактоза

мальтоза

гликоген

**2407. [T010836] ПО РЕКОМЕНДАЦИЯМ ВОЗ СУТОЧНОЕ УПОТРЕБЛЕНИЕ САХАРА ДЕТЬМИ ДОШКОЛЬНОГО ВОЗРАСТА НЕ ДОЛЖНО ПРЕВЫШАТЬ (ГРАММ)**

10

**20**

100

40

**2408. [T010839] ПОСЛЕ ПРИЕМА САХАРОВ ИХ ПОВЫШЕННАЯ КОНЦЕНТРАЦИЯ В ПОЛОСТИ РТА СОХРАНЯЕТСЯ В ТЕЧЕНИЕ**

3-5 минут

**20-40 минут**

2-3 часов

10-15 минут

**2409. [T010841] АКТИВНЫМ МЕТОДОМ СТОМАТОЛОГИЧЕСКОГО ПРОСВЕЩЕНИЯ ЯВЛЯЕТСЯ**

телевизионная реклама

**занятия по обучению гигиене полости рта**

проведение выставок средств гигиены полости рта

издание научно-популярной литературы

**2410. [Т010842] МЕТОДЫ СТОМАТОЛОГИЧЕСКОГО ПРОСВЕЩЕНИЯ, ПРЕДПОЛАГАЮЩИЕ НЕПОСРЕДСТВЕННОЕ УЧАСТИЕ НАСЕЛЕНИЯ В ПОЛУЧЕНИИ ИНФОРМАЦИИ, НАЗЫВАЮТСЯ**

**активными**

массовыми

пассивными

индивидуальными

**2411. [Т010846] ПРОВЕДЕНИЕ БЕСЕДЫ С ПАЦИЕНТОМ ПО ВОПРОСАМ ГИГИЕНЫ ПОЛОСТИ РТА НА СТОМАТОЛОГИЧЕСКОМ ПРИЕМЕ ЯВЛЯЕТСЯ ФОРМОЙ ПРОВЕДЕНИЯ СТОМАТОЛОГИЧЕСКОГО ПРОСВЕЩЕНИЯ**

массовой

групповой

популяционной

**индивидуальной**

**2412. [Т010847] ПРОВЕДЕНИЕ «УРОКА ЗДОРОВЬЯ» В ОРГАНИЗОВАННОМ ДЕТСКОМ КОЛЛЕКТИВЕ ЯВЛЯЕТСЯ ФОРМОЙ ПРОВЕДЕНИЯ СТОМАТОЛОГИЧЕСКОГО ПРОСВЕЩЕНИЯ**

**групповой**

индивидуальной

популяционной

массовой

**2413. [Т010848] ТЕЛЕВИЗИОННАЯ РЕКЛАМА СРЕДСТВ ГИГИЕНЫ ПОЛОСТИ РТА ЯВЛЯЕТСЯ ФОРМОЙ ПРОВЕДЕНИЯ СТОМАТОЛОГИЧЕСКОГО ПРОСВЕЩЕНИЯ**

индивидуальной

групповой

**массовой**

региональной

**2414. [T010849] ЦЕЛЬЮ СТОМАТОЛОГИЧЕСКОГО ПРОСВЕЩЕНИЯ ЯВЛЯЕТСЯ**

**мотивация населения к поддержанию стоматологического здоровья**

выявление среди населения групп риска возникновения стоматологических заболеваний

изучение стоматологической заболеваемости населения

выявление факторов риска возникновения стоматологических заболеваний

**2415. [T010859] ДЛЯ УМЕНЬШЕНИЯ ВОСПАЛЕНИЯ В ТКАНЯХ ПАРОДОНТА У БЕРЕМЕННЫХ ЖЕНЩИН ЦЕЛЕСООБРАЗНО ПРИМЕНЯТЬ ЗУБНЫЕ ПАСТЫ С**

фторидом олова

**растительными добавками**

гидроксиапатитом

аминофторидом

**2416. [T010864] К СПЕЦИФИЧЕСКИМ МЕТОДАМ ПРОФИЛАКТИКИ КАРИЕСА ОТНОСИТСЯ**

**герметизация фиссур**

диспансеризация

санация полости рта

стоматологическое просвещение

**2417. [T010865] В ВОЗРАСТЕ ОТ РОЖДЕНИЯ ДО 3 ЛЕТ СТОМАТОЛОГИЧЕСКОЕ ПРОСВЕЩЕНИЕ ПРОВОДЯТ С**

родителями

учителями

детьми

педиатрами

**2418. [T010866] НАИБОЛЕЕ ЭФФЕКТИВНОЙ ФОРМОЙ ПРОВЕДЕНИЯ СТОМАТОЛОГИЧЕСКОГО ПРОСВЕЩЕНИЯ СРЕДИ ДЕТЕЙ ДОШКОЛЬНОГО ВОЗРАСТА ЯВЛЯЕТСЯ**

лекция

**игра**

беседа

викторина

**2419. [T010867] СО ВЗРОСЛЫМИ ПАЦИЕНТАМИ СТОМАТОЛОГИЧЕСКОЕ ПРОСВЕЩЕНИЕ ПРОВОДЯТ В ВИДЕ**

игр

занятий в группе

**лекций и бесед**

викторин

**2420. [T010872] ВРЕМЯ, В ТЕЧЕНИЕ КОТОРОГО ЦЕЛЕСООБРАЗНО ИСПОЛЬЗОВАТЬ ЖЕВАТЕЛЬНУЮ РЕЗИНКУ ПОСЛЕ ПРИЕМА ПИЩИ, СОСТАВЛЯЕТ (МИН)**

**5-10**

1-5

20-30

более 60

**2421. [Т010874] САМОСТОЯТЕЛЬНОЕ ИСПОЛЬЗОВАНИЕ ФЛОССОВ РЕКОМЕНДУЕТСЯ С ВОЗРАСТА (ЛЕТ)**

15-16

4-5

9-12

6-8

**2422. [Т010877] НА ПРОФИЛАКТИЧЕСКИЙ ОСМОТР ДЕТИ И ВЗРОСЛЫЕ ДОЛЖНЫ ПРИХОДИТЬ НЕ РЕЖЕ 1 РАЗА В**

**6 месяцев**

год

2 года и более

месяц

**2423. [Т010878] ГИГИЕНИЧЕСКОЕ ВОСПИТАНИЕ ДЕТЕЙ ДОШКОЛЬНОГО ВОЗРАСТА ДОЛЖНО ПРОВОДИТЬСЯ В ФОРМЕ**

беседы

лекции

урока

игры

**2424. [Т010880] ДЛЯ ПРОФИЛАКТИКИ ПОЯВЛЕНИЯ ПОВЫШЕННОЙ ЧУВСТВИТЕЛЬНОСТИ ЗУБОВ РЕКОМЕНДУЕТСЯ ВРЕМЯ ЧИСТКИ НЕ БОЛЕЕ (МИН)**

6-7

1

2-3

4-5



**2425. [Т010883] ПРОФЕССИОНАЛЬНУЮ ГИГИЕНУ ПОЛОСТИ РТА У БЕРЕМЕННЫХ ЖЕНЩИН РЕКОМЕНДУЕТСЯ ПРОВОДИТЬ С ИНТЕРВАЛОМ В (МЕС.)**

6

12

3

1

**2426. [Т010885] ПРОФИЛАКТИКА ЗАБОЛЕВАНИЙ ПАРОДОНТА У БЕРЕМЕННЫХ ЖЕНЩИН ВКЛЮЧАЕТ**

фторирование молока

**профессиональную гигиену полости рта**

фторирование питьевой воды

прием таблеток, содержащих фторид

**2427. [Т010886] СТОМАТОЛОГИЧЕСКОЕ ПРОСВЕЩЕНИЕ ДЛЯ БЕРЕМЕННЫХ ЖЕНЩИН ВКЛЮЧАЕТ**

**беседы о гигиене полости рта**

беседы по гигиене жилища

лекции о функции слюнных желез

обучение навыкам снятия зубного камня

**2428. [Т010889] РЕКОМЕНДУЕМАЯ ЧАСТОТА ПОСЕЩЕНИЯ СТОМАТОЛОГА ДЕТЬМИ С ЦЕЛЬЮ ПРОФИЛАКТИЧЕСКОГО ОСМОТРА СОСТАВЛЯЕТ ОДИН РАЗ В (МЕС.)**

6

24

18

9

**2429. [T010890] ДЛИНА РАБОЧЕЙ ЧАСТИ ДЕТСКОЙ ЗУБНОЙ ЩЕТКИ НЕ ДОЛЖНА ПРЕВЫШАТЬ (ММ)**

25

10

15

30

**2430. [T010891] РОДИТЕЛЯМ РЕКОМЕНДУЮТ ЧИСТИТЬ ЗУБЫ РЕБЕНКУ В ВОЗРАСТЕ ДО 1 ГОДА**

3 раза в день

1 раз утром

2 раза в день

**1 раз вечером**

**2431. [T010893] ДЕТЯМ СТАРШЕ 3 ЛЕТ ДЛЯ ПРОФИЛАКТИКИ КАРИЕСА РЕКОМЕНДУЮТ ЗУБНЫЕ ПАСТЫ**

лечебно-профилактические с антисептиками

лечебно-профилактические с растительными добавками

гигиенические

**лечебно-профилактические с фторидом**

**2432. [T010894] ФАКТОРОМ РИСКА ГЕНЕРАЛИЗОВАННОГО ПАРОДОНТИТА МОЖЕТ ЯВЛЯТЬСЯ**

нависающий край пломбы

скученность зубов во фронтальном отделе

отсутствие контактного пункта между соседними зубами

**наличие эндокринного заболевания у пациента**

**2433. [T010901] СМЕНА ЗУБОВ ПРОИСХОДИТ В ВОЗРАСТНОЙ ПЕРИОД С (ЛЕТ)**

6 до 12

3 до 6

4 до 10

9 до 14

**2434. [T010902] К КОНЦУ ПЕРВОГО ГОДА ЖИЗНИ У РЕБЕНКА ДОЛЖНО ПРОРЕЗАТЬСЯ ЗУБОВ**

6

4

10

8

**2435. [T010904] ВОЗРАСТ, В КОТОРОМ ПРОРЕЗЫВАЮТСЯ ВРЕМЕННЫЕ ЦЕНТРАЛЬНЫЕ РЕЗЦЫ НИЖНЕЙ ЧЕЛЮСТИ, СОСТАВЛЯЕТ**

20-30 месяцев

**6-8 месяцев**

12-16 месяцев

5-6 лет

**2436. [T010905] ПЕРВЫЙ ПОСТОЯННЫЙ МОЛЯР ПРОРЕЗЫВАЕТСЯ В ВОЗРАСТЕ**

11-12 лет

20-30 месяцев

8-9 лет

**5-6 лет**

**2437. [T010906] ПАЛЬПАЦИЮ ВИСОЧНО-НИЖНЕЧЕЛЮСТНОГО СУСТАВА ПРОВОДЯТ**

через кожу в области лобного отростка височной кости

через кожу в заушной области

**через кожу в области козелка уха**

со стороны полости рта

**2438. [T010907] НИЗКОЕ ПРИКРЕПЛЕНИЕ УЗДЕЧКИ ВЕРХНЕЙ ГУБЫ ВЫЗЫВАЕТ В ТКАНЯХ ПАРОДОНТА ИЗМЕНЕНИЯ**

генерализованные

физиологические

общие

**местные**

**2439. [T010908] К АНОМАЛИЯМ СРОКОВ ПРОРЕЗЫВАНИЯ ЗУБОВ ОТНОСИТСЯ**

**ретенция**

сверхкомплектный зуб

тортоаномалия

микродентия

**2440. [T010909] УВЕЛИЧЕНИЕ ЧИСЛА ЗУБОВ ПО СРАВНЕНИЮ С НОРМОЙ НАЗЫВАЕТСЯ**

**гиперодонтией**

гипоодонтией

макроодонтией

микроодонтией

**2441. [T010912] УСТОЙЧИВЫЙ НЕПРИЯТНЫЙ ЗАПАХ ВОЗДУХА, ВЫДЫХАЕМЫЙ ЧЕЛОВЕКОМ, НАЗЫВАЕТСЯ**

бруксизмом

**галитозом**

дистресс-синдромом

синдромом Стейтона - Капдепона

**2442. [T010916] МИНЕРАЛИЗАЦИЯ ЭМАЛИ ПОСЛЕ ПРОРЕЗЫВАНИЯ ЗУБОВ ПРОИСХОДИТ ОСОБЕННО ИНТЕНСИВНО ДО**

**1,5 лет**

6 месяцев

1 месяца

1 года

**2443. [T010917] В СОСТАВ ЭМАЛИ ВХОДЯТ**

фосфориды

хлорофиллины

йодапатиты

**гидроксиапатиты**

**2444. [T010918] ДЛЯ ДИАГНОСТИКИ КАРИЕСА ЭМАЛИ В СТАДИИ «МЕЛОВОГО ПЯТНА» ИСПОЛЬЗУЮТ РАСТВОР**

**2% Метиленового синего**

Шиллера–Писарева

Эритрозина

5% спиртовой Йода

**2445. [T010919] МИКРООРГАНИЗМЫ, ВЫРАБАТЫВАЮЩИЕ ЛЕТУЧИЕ СЕРНИСТЫЕ СОЕДИНЕНИЯ ПРИ ОРАЛЬНОМ ГАЛИТОЗЕ**

Togaviridae

**Bacteroides**

Vibrio cholerae

Streptococcus aureus

**2446. [T010920] ДЛЯ ОРГАНОЛЕПТИЧЕСКОГО ОПРЕДЕЛЕНИЯ ЗАПАХА ВЫДЫХАЕМОГО ВОЗДУХА ИСПОЛЬЗУЮТ**

индекс язычного налета

**тест с зубной нитью**

электромиографию

аксиографию

**2447. [T010921] ВОСПАЛЕНИЕ ТКАНЕЙ ДЕСНЫ, ПРОТЕКАЮЩЕЕ БЕЗ НАРУШЕНИЯ ЦЕЛОСТНОСТИ ЗУБОДЕСНЕВОГО ПРИКРЕПЛЕНИЯ, НАЗЫВАЕТСЯ**

пародонтомой

**гингивитом**

пародонтозом

пародонтитом

**2448. [T010922] ПРИ КАНДИДОЗНОЙ ЭТИОЛОГИИ ЭЗОФАГИТА В ПОЛОСТИ РТА ОТМЕЧАЮТ**

налет на языке серого цвета

папулы ярко-красного цвета

**творожистые массы или беловато-серые легко снимаемые пленки на поверхности языка**

множественный кариес

**2449. [T010923] ПРИ ГАСТРОЭЗОФАГАЛЬНОЙ РЕФЛЮКСНОЙ БОЛЕЗНИ В ПОЛОСТИ РТА ВЫЯВЛЯЕТСЯ**

эпулис

абсцесс

**эрозия эмали**

пародонтоз

**2450. [T010924] ПРИ ГЕРПЕТИЧЕСКОМ ПОРАЖЕНИИ В ПОЛОСТИ РТА НАБЛЮДАЕТСЯ**

пародонтоз

**острый гингивостоматит**

желто-коричневое окрашивание налета на языке

зеленый налет на зубах

**2451. [T010925] ПРИ АЛЛЕРГИЧЕСКОМ ОСТРОМ ГАСТРИТЕ В ПОЛОСТИ РТА НАБЛЮДАЕТСЯ**

язва

**высыпание бледно-красного цвета с четкой каймой розового цвета**

периодонтит

эпулис

**2452. [T010927] У ПАЦИЕНТА С ХРОНИЧЕСКОЙ ФОРМОЙ ГАСТРИТА НАБЛЮДАЕТСЯ**

открытый прикус

бруксизм

**фиксированная форма десквамативного глоссита**

дистальный прикус

**2453. [Т010928] ПРИ ХРОНИЧЕСКОМ ГЕПАТИТЕ ТИПА «В» В ПОЛОСТИ РТА НАБЛЮДАЮТСЯ**

флюороз, актиномикоз

ксеростомия, язвы

выраженная гиперестезия языка, чувство жжения

**цианотичный язык, отечность, гипертрофированные нитевидные сосочки**

**2454. [Т010930] ПРИ ОСТРЫХ ГЕПАТИТАХ В ПОЛОСТИ РТА НАБЛЮДАЕТСЯ**

актиномикоз

**сухость слизистой оболочки рта**

флюороз

абсцесс подъязычной области

**2455. [Т010932] ПРИ ГИПЕРТОНической БОЛЕЗНИ В ПОЛОСТИ РТА НАБЛЮДАЕТСЯ**

«лакированный» язык

тортоаномалии

**пузырно-сосудистый синдром**

участок дистрофии соединительной ткани

**2456. [Т010933] ПРИЧИНОЙ, ВЫЗЫВАЮЩЕЙ ИЗМЕНЕНИЕ ЦВЕТА ЗУБА, ЯВЛЯЕТСЯ**

почечная недостаточность

**внешнее окрашивание**

инсульт

муковисцидоз



**2457. [T010934] К ДЕВИТАЛЬНОМУ ОКРАШИВАНИЮ ЗУБОВ ПРИВОДИТ**

несовершенный амелогенез

**депульпирование зубов**

аномалия желчных путей

несовершенный дентиногенез

**2458. [T010935] СТАНДАРТНАЯ ШКАЛА ОПРЕДЕЛЕНИЯ ЦВЕТА**

Filtek

Gradia

Charisma

**Vita**

**2459. [T010936] ИНДЕКСОМ ОЦЕНКИ ИНТЕНСИВНОСТИ КАРИЕСА ЯВЛЯЕТСЯ**

СРITN

РМА

ИГР-У

**КПУ**

**2460. [T010937] ИНДЕКСОМ ОЦЕНКИ ГИГИЕНИЧЕСКОГО СОСТОЯНИЯ ПОЛОСТИ РТА ЯВЛЯЕТСЯ**

СРITN

**ИГР-У**

КПУ

РМА

**2461. [T010938] НАИБОЛЕЕ ЧАСТЫМ ИСХОДОМ ВСЛЕДСТВИЕ ПЕРЕРАСТЯЖЕНИЯ СВЯЗОЧНОГО АППАРАТА ВИСОЧНО-НИЖНЕЧЕЛЮСТНОГО СУСТАВА (ВНЧС) ЯВЛЯЕТСЯ**

спазм жевательных мышц

боль при жевании в области ВНЧС

атрофия суставного диска

**гипермобильность суставных головок**

**2462. [T010940] МЕСТНЫМ ФАКТОРОМ РАЗВИТИЯ КАРИЕСА ЯВЛЯЕТСЯ**

низкое содержание фторида в питьевой воде

**неудовлетворительная гигиена полости рта**

ротовое дыхание

высокое содержание фторида в питьевой воде

**2463. [T010941] УРОВЕНЬ ПРОДУКЦИИ ЛЕТУЧИХ СЕРНИСТЫХ СОЕДИНЕНИЙ В ПОЛОСТИ РТА ЗАВИСИТ ОТ**

тонуса жевательных мышц

строения пародонта

качества протезирования

**наличия белкового субстрата**

**2464. [T010942] К ПРОДУКТАМ АНАЭРОБНОГО МИКРОБИОЛОГИЧЕСКОГО РАСЩЕПЛЕНИЯ СЕРОСОДЕРЖАЩИХ АМИНОКИСЛОТ ОТНОСЯТ**

мальтозу

сахарозу

**летучие сернистые соединения**

пепсин

**2465. [Т010943] ИСПОЛЬЗУЕМЫЕ В СТОМАТОЛОГИИ МАТЕРИАЛЫ МОГУТ БЫТЬ ПРИЧИНОЙ РАЗВИТИЯ**

галитоза

**контактного аллергического стоматита**

кандидоза

пародонтита

**2466. [Т010944] КЛЮЧЕВЫЕ ВОЗРАСТНЫЕ ГРУППЫ, ОСМАТРИВАЕМЫЕ В СООТВЕТСТВИИ С РЕКОМЕНДАЦИЯМИ ВОЗ (ЛЕТ)**

0-3, 7, 14, 18, 35-44, 60-70

0-3, 12, 20, 40-45, 75-80

**5-6, 12, 15, 35-44, 65 и старше**

6-7, 9, 15, 21-35, 45-60, 70 и старше

**2467. [Т010945] КЛЮЧЕВЫЕ ВОЗРАСТНЫЕ ГРУППЫ ДЕТЕЙ ПРИ ПРОВЕДЕНИИ ЭПИДЕМИОЛОГИЧЕСКОГО СТОМАТОЛОГИЧЕСКОГО ОБСЛЕДОВАНИЯ ПО МЕТОДИКЕ ВОЗ (ЛЕТ)**

4, 8, 12, 15

2-3, 6, 12

**5-6, 12, 15**

3, 8, 12

**2468. [Т010946] ОПТИМАЛЬНАЯ ЧАСТОТА ПРОВЕДЕНИЯ ЭПИДЕМИОЛОГИЧЕСКОГО ОБСЛЕДОВАНИЯ**

1 раз в 10 лет

1 раз в год

**1 раз в 5 лет**

2 раза в год

## **2469. [T010947] К ПОКАЗАНИЯМ К МИКРОАБРАЗИИ ЭМАЛИ ОТНОСЯТ**

возраст до 12 лет

беременность и лактацию

тетрациклиновые зубы

**штриховую, пятнистую и меловиднокрапчатую формы флюороза**

## **2470. [T010948] К ОБЩИМ ПРОТИВОПОКАЗАНИЯМ К МИКРОАБРАЗИИ ЭМАЛИ ОТНОСЯТ**

тетрациклиновые зубы

очаговую деминерализацию эмали

**возраст пациентов до 12 лет**

системную гипоплазию эмали

## **2471. [T010949] К МЕСТНЫМ АБСОЛЮТНЫМ ПРОТИВОПОКАЗАНИЯМ К МИКРОАБРАЗИИ ЭМАЛИ ОТНОСЯТ**

ортодонтическое лечение

**несовершенный амело- и дентиногенез**

неровности на поверхности эмали

трещины на поверхности эмали

## **2472. [T010950] ГЕРМЕТИЗАЦИЮ ФИССУР ПРОВОДЯТ**

**в первые месяцы после прорезывания зуба на стадии незрелой эмали**

через 2 года после прорезывания зуба

в любое время

через год после естественной минерализации

**2473. [Т010951] К ОТНОСИТЕЛЬНЫМ ПРОТИВОПОКАЗАНИЯМ ДЛЯ ГЕРМЕТИЗАЦИИ ФИССУР ОТНОСЯТ**

интактные широкие фиссуры

фиссурный кариес

**плохую гигиену полости рта**

штриховую форму гипоплазии эмали

**2474. [Т010952] К ПОКАЗАНИЯМ ДЛЯ ГЕРМЕТИЗАЦИИ ФИССУР ОТНОСЯТ**

**глубокие фиссуры**

гипоплазию эмали

начальный кариес

задержку прорезывания зуба

**2475. [Т010953] ОПТИМАЛЬНЫЕ СРОКИ ГЕРМЕТИЗАЦИИ ФИССУР ДЛЯ ПЕРВЫХ ПОСТОЯННЫХ МОЛЯРОВ (ЛЕТ)**

9-10

**6-7**

12-13

10-11

**2476. [Т010954] К СРЕДСТВАМ ОТБЕЛИВАНИЯ ЗУБОВ ОТНОСЯТ ИСПОЛЬЗОВАНИЕ**

профилактических зубных паст

нитрата серебра

**отбеливающих зубных паст**

коллоидного серебра

**2477. [T010955] ДЛЯ ОТБЕЛИВАНИЯ ЗУБОВ ПРИМЕНЯЕТСЯ**

Сульфат натрия

**Перекись карбамида**

Гидратированный кремний

Трифосфат натрия

**2478. [T010957] ПОКАЗАНИЕМ К ОТБЕЛИВАНИЮ ЯВЛЯЕТСЯ**

крупная пульпарная камера

кариес эмали

возраст пациента до 18 лет

**дисколорит зубов**

**2479. [T010958] ОБЩИМ ПРОТИВОПОКАЗАНИЕМ К ОТБЕЛИВАНИЮ ЗУБОВ ЯВЛЯЕТСЯ ВОЗРАСТ ПАЦИЕНТА (ЛЕТ)**

16

65 и выше

18

45 и выше

**2480. [T010959] ПРИ ДОМАШНЕМ ОТБЕЛИВАНИИ ПРИМЕНЯЮТСЯ КОНЦЕНТРАЦИИ ПЕРЕКИСИ ВОДОРОДА/КАРБАМИДА (%)**

15-38 / 30-45

**3-6 / 10-22**

15-25 / 20-30

1-3 / 5-10

**2481. [T010960] ГЕРМЕТИЗАЦИЮ ФИССУР ВТОРЫХ МОЛЯРОВ РЕКОМЕНДУЕТСЯ ПРОВОДИТЬ В ВОЗРАСТЕ (ЛЕТ)**

12-13

4-5

6-8

10-11

**2482. [T010962] ПЕРВЫМ ЭТАПОМ НЕИНВАЗИВНОЙ ГЕРМЕТИЗАЦИИ ФИССУР ЯВЛЯЕТСЯ**

изоляция зубов

препарирование

кислотная подготовка поверхности

**тщательная очистка окклюзионной поверхности зуба**

**2483. [T010963] ВТОРЫМ ЭТАПОМ НЕИНВАЗИВНОЙ ГЕРМЕТИЗАЦИИ ФИССУР ЯВЛЯЕТСЯ**

**изоляция зуба от слюны**

тщательная очистка окклюзионной поверхности зуба

препарирование

проведение аппликации фторосодержащим лаком

**2484. [T010965] ЦЕЛЮ ГЕРМЕТИЗАЦИИ ФИССУР ЯВЛЯЕТСЯ**

профилактика суперконтактов

**изоляция фиссуры от действия кариесогенных факторов**

лечение начального кариеса

профилактика стираемости эмали

**2485. [Т010966] ПРИ ПРОФЕССИОНАЛЬНОМ ОТБЕЛИВАНИИ  
ПРИМЕНЯЮТСЯ КОНЦЕНТРАЦИИ ПЕРЕКИСИ  
ВОДОРОДА/КАРБАМИДА (%)**

3-6 / 10-22

1-3 / 5-10

6-8 / 20-30

**15-38 / 30-45**

**2486. [Т010967] ОПРЕДЕЛЕНИЕ ИСХОДНОГО ЦВЕТА ЗУБОВ ПРОВОДЯТ**

за 2 недели до процедуры

за неделю до процедуры

за 3 недели до процедуры

**непосредственно перед процедурой**

**2487. [Т010968] ДЛЯ ПРОФИЛАКТИКИ ОСЛОЖНЕНИЙ ВО ВРЕМЯ  
ОТБЕЛИВАНИЯ ЗУБОВ НЕОБХОДИМО**

**провести санацию полости рта**

снять поверхностный слой эмали

прополоскать рот раствором Шиллера-Писарева

снять все ортопедические конструкции

**2488. [Т010969] ДЛЯ ПРОФИЛАКТИКИ ОЖОГОВ СЛИЗИСТОЙ  
ОБОЛОЧКИ ПОЛОСТИ РТА ИСПОЛЬЗУЮТ**

дентальную адгезивную пасту Солкосерил

**жидкий Коффердам**

Оптидам

дентальную мазь Метрогил-Дента



**2489. [T010970] К ФОТОАКТИВИРУЕМЫМ СИСТЕМАМ ОТБЕЛИВАНИЯ ЗУБОВ ОТНОСЯТ**

Opalescence

Illumine home

White Smile

**Zoom**

**2490. [T010972] СИЛАНТЫ ПРЕДСТАВЛЯЮТ СОБОЙ МАТЕРИАЛЫ ДЛЯ**

пломбирования корневых каналов

пломбирования кариозных полостей

**герметизации фиссур**

изолирующих прокладок

**2491. [T010973] ЗУБНОЙ ПАСТОЙ, СПОСОБСТВУЮЩЕЙ УМЕНЬШЕНИЮ ВОСПАЛИТЕЛЬНЫХ ЗАБОЛЕВАНИЙ ПАРОДОНТА, ЯВЛЯЕТСЯ**

кальцийсодержащая

отбеливающая

гигиеническая

**солевая**

**2492. [T010974] АНТИМИКРОБНЫМ СРЕДСТВОМ, ВХОДЯЩИМ В СОСТАВ ЗУБНЫХ ПАСТ, ПРИМЕНЯЕМЫХ ПРИ ГАЛИТОЗЕ, ЯВЛЯЕТСЯ**

хлоргексидин

**триклозан**

диоксид кремния

нитрат кальция

## **2493. [T010975] УСТРАНЕНИЕ ФАКТОРОВ РИСКА И ПРИЧИН ЯВЛЯЕТСЯ ОСНОВНЫМ МЕРОПРИЯТИЕМ**

**первичной профилактики стоматологических заболеваний**

эпидемиологического обследования населения

третичной профилактики стоматологических заболеваний

вторичной профилактики стоматологических заболеваний

## **2494. [T010976] ОСНОВНЫМ НАПРАВЛЕНИЕМ ВТОРИЧНОЙ ПРОФИЛАКТИКИ СТОМАТОЛОГИЧЕСКИХ ЗАБОЛЕВАНИЙ ЯВЛЯЕТСЯ КОМПЛЕКС МЕР, НАПРАВЛЕННЫХ НА**

восстановление анатомической и функциональной целостности зубочелюстной системы

предупреждение их возникновения

функциональную реабилитацию заболеваний челюстно-лицевой области

**предупреждение осложнений возникшего заболевания**

## **2495. [T010977] ПРОФИЛАКТИКОЙ ФЛЮОРОЗА В ЭНДЕМИЧЕСКОМ ОЧАГЕ ЯВЛЯЕТСЯ**

**замена водосточника**

гигиена полости рта

герметизация фиссур

предупреждение заболеваний матери в период беременности

## **2496. [T010978] МЕТОДЫ ФТОРИДПРОФИЛАКТИКИ КАРИЕСА ДЕЛЯТСЯ НА ГРУППЫ**

**системные и местные**

местные и поверхностные

индивидуальные и системные

системные и поверхностные

**2497. [T010979] ОСНОВНЫМ МЕТОДОМ ПРОФИЛАКТИКИ ВОСПАЛИТЕЛЬНЫХ ЗАБОЛЕВАНИЙ ТКАНЕЙ ПАРОДОНТА СЛЕДУЕТ СЧИТАТЬ**

гигиену полости рта

санацию полости рта

устранение хронических очагов инфекции

ортодонтическое лечение

**2498. [T010980] КОМПЛЕКС МЕР, НАПРАВЛЕННЫЙ НА ПРЕДУПРЕЖДЕНИЕ ВОЗНИКНОВЕНИЯ ЗУБОЧЕЛЮСТНЫХ АНОМАЛИЙ, ЯВЛЯЕТСЯ**

первичной профилактикой

третичной профилактикой

интерцепцией

вторичной профилактикой

**2499. [T010981] ПРИ РАННЕМ УДАЛЕНИИ ВРЕМЕННЫХ ЗУБОВ НЕОБХОДИМО**

провести сошлифовывание нестёршихся бугров временных моляров

**изготовить замещающую конструкцию**

провести стимуляцию прорезывания постоянных зубов

установить брекет-систему

**2500. [T010982] ПРОФЕССИОНАЛЬНАЯ ГИГИЕНА ПОЛОСТИ РТА ВКЛЮЧАЕТ В СЕБЯ**

**удаление над- и поддесневых зубных отложений**

открытый кюретаж

лечение кариеса

герметизацию фиссур

## **2501. [T010983] ПРОФИЛАКТИКОЙ ГАЛЬВАНОЗА ЯВЛЯЕТСЯ**

изготовление съёмных протезов с металлическими элементами

**изготовление протезов и пломб из однородного металла**

изготовление протезов и пломб из разных материалов

применение амальгам и золотых вкладок

## **2502. [T010984] ПРИ УДАЛЕНИИ ЗУБНЫХ ОТЛОЖЕНИЙ С ПОВЕРХНОСТИ ИМПЛАНТАТОВ ИСПОЛЬЗУЮТ ИНСТРУМЕНТЫ**

титановые

твёрдосплавные

стальные

**пластмассовые**

## **2503. [T010985] ПРИ ПРОВЕДЕНИИ ПРОФЕССИОНАЛЬНОЙ ГИГИЕНЫ ЗУБНОЙ НАЛЕТ С ЖЕВАТЕЛЬНЫХ ПОВЕРХНОСТЕЙ ЗУБОВ НАИБОЛЕЕ ЦЕЛЕСООБРАЗНО УДАЛЯТЬ С ПОМОЩЬЮ**

**щётчек**

УЗ-скейлера

Air-flow

кюрет

## **2504. [T010986] УДАЛЕНИЕ ТВЕРДЫХ ЗУБНЫХ ОТЛОЖЕНИЙ ОТНОСИТСЯ К МЕТОДАМ**

индивидуальной гигиены

стоматологического просвещения

стоматологического обследования

**профессиональной гигиены**

## **2505. [T010987] УДАЛЕНИЕ ТВЕРДЫХ ЗУБНЫХ ОТЛОЖЕНИЙ ОТНОСИТСЯ К МЕТОДАМ**

лечения пародонтитов

**профессиональной гигиены**

индивидуальной гигиены

чистки зубов

## **2506. [T010988] ДЛЯ ЛЕЧЕНИЯ ОЧАГОВОЙ ДЕМИНЕРАЛИЗАЦИИ ЭМАЛИ ИСПОЛЬЗУЮТСЯ ПРЕПАРАТЫ**

пищевые добавки

растительного происхождения

витамины

**кальция и фториды**

## **2507. [T010989] ПРИ ФЛЮОРОЗЕ РЕКОМЕНДУЮТ ЗУБНЫЕ ПАСТЫ, СОДЕРЖАЩИЕ**

витамины

соединения фтора

растительные компоненты

**соединения кальция**

## **2508. [T010991] К МЕТОДАМ ПРОФИЛАКТИКИ ГАЛИТОЗА ОТНОСЯТ**

миогимнастику

ношение съёмных ортодонтических аппаратов

постуральный анализ

**устранение патологических очагов в полости рта**

**2509. [T010993] К МЕТОДУ ПРОФИЛАКТИКИ ИСТИННОГО ПАТОЛОГИЧЕСКОГО ОРАЛЬНОГО ГАЛИТОЗА ОТНОСЯТ**

устранение патологических очагов в полости рта

лечение аномалий окклюзии

лечение общих соматических заболеваний

консультацию остеопата

**2510. [T010994] ОСНОВНОЙ ЦЕЛЬЮ ПРИМЕНЕНИЯ ФЛОССОВ ЯВЛЯЕТСЯ УДАЛЕНИЕ ЗУБНОГО НАЛЕТА С ПОВЕРХНОСТЕЙ**

жевательных

**апроксимальных**

оральных

вестибулярных

**2511. [T010995] ЗУБНЫЕ ЩЕТКИ ПРИМЕНЯЮТ С ЦЕЛЬЮ УДАЛЕНИЯ**

твёрдых зубных отложений

**мягких зубных отложений**

пигментированного налёта

поддесневого зубного камня

**2512. [T010996] ДЛЯ ОЧИЩЕНИЯ ПОВЕРХНОСТИ ЯЗЫКА ИСПОЛЬЗУЮТ**

флоссы

зубные щётки

ополаскиватели

**скребки**

**2513. [Т010998] СИМПТОМАТИЧЕСКОЙ ПОМОЩЬЮ ПРИ ГАЛИТОЗЕ ЯВЛЯЕТСЯ**

устранение патологических очагов в полости рта

вестибулопластика

открытый кюретаж

**маскировка неприятного запаха при помощи дезодорантов**

**2514. [Т010999] ИНТЕНСИВНОСТЬ КАРИЕСА ЗУБОВ В ПЕРИОД СМЕНЫ ЗУБОВ ОЦЕНИВАЕТСЯ С ПОМОЩЬЮ ИНДЕКСА**

кпу(з)

**КПУ(з) и кп(з)**

КПУ(з)

ИГР-У

**2515. [Т011000] КПУ(З) ЯВЛЯЕТСЯ ИНДЕКСОМ**

интенсивности кариеса поверхностей

интенсивности кариеса временных зубов

**интенсивности кариеса постоянных зубов**

гигиены полости рта

**2516. [Т011001] ИНТЕНСИВНОСТЬ КАРИЕСА ПОВЕРХНОСТЕЙ ПОСТОЯННЫХ ЗУБОВ ОЦЕНИВАЕТСЯ ИНДЕКСОМ**

**КПУ(п)**

кп(п)

кпу(п), КПУ(п)

кпу(п)

**2517. [T011002] УДАЛЕННЫЙ ПО ПОВОДУ ОСЛОЖНЕНИЯ КАРИЕСА ПОСТОЯННЫЙ МОЛЯР ПРИ РАСЧЕТЕ ИНДЕКСА КПУ(П) БУДЕТ УЧИТЫВАТЬСЯ КАК**

2 поверхности

**5 поверхностей**

4 поверхности

3 поверхности

**2518. [T011003] ПРИ ОПРЕДЕЛЕНИИ ИНДЕКСА ЭФФЕКТИВНОСТИ ГИГИЕНЫ ПОЛОСТИ РТА РНР ОЦЕНИВАЮТ ЗУБНОЙ НАЛЕТ ПО**

кариесогенности

толщине

интенсивности

**локализации**

**2519. [T011004] ДЛЯ ВЫЯВЛЕНИЯ ЗУБНОГО НАЛЕТА ИСПОЛЬЗУЕТСЯ МЕТОД**

микробиологический

**окрашивания**

перкуссии

пальпации

**2520. [T011005] ЗУБНОЕ ОТЛОЖЕНИЕ, РАСПОЛАГАЮЩЕЕСЯ ПОД МАРГИНАЛЬНОЙ ДЕСНОЙ, НЕВИДИМОЕ ПРИ ВИЗУАЛЬНОМ ОСМОТРЕ, ПЛОТНОЕ И ТВЕРДОЕ, ТЕМНО-КОРИЧНЕВОГО ИЛИ ЗЕЛЕНО-ЧЕРНОГО ЦВЕТА, ПЛОТНО ПРИКРЕПЛЕННОЕ К ПОВЕРХНОСТИ ЗУБА, ПРЕДСТАВЛЯЕТ СОБОЙ**

кутикулу

**поддесневой зубной камень**

зубной налет



пелликулу

**2521. [T011006] НАИБОЛЕЕ ЧАСТО НАДДЕСНЕВОЙ ЗУБНОЙ КАМЕНЬ  
ЛОКАЛИЗУЕТСЯ В ОБЛАСТИ ПОВЕРХНОСТИ**

небной верхних резцов

вестибулярной верхних резцов

вестибулярной нижних резцов

**язычной нижних резцов**

**2522. [T011008] РАСТВОР ШИЛЛЕРА-ПИСАРЕВА МОЖНО  
ИСПОЛЬЗОВАТЬ ДЛЯ ВЫЯВЛЕНИЯ**

пищевых остатков

кутикулы

начального кариеса

**зубного налета**

**2523. [T011009] ПРИ ПРОФИЛАКТИЧЕСКОМ ОСМОТРЕ ОПРЕДЕЛИТЬ  
НАЛИЧИЕ ПОДДЕСНЕВОГО ЗУБНОГО КАМНЯ МОЖНО С ПОМОЩЬЮ**

визуального осмотра

**зондирования**

микробиологического исследования

окрашивания йодсодержащим раствором

**2524. [T011011] ИНДЕКС ГРИН-ВЕРМИЛЛИОНА ИСПОЛЬЗУЕТСЯ ДЛЯ  
ОПРЕДЕЛЕНИЯ**

**гигиены полости рта**

интенсивности кариеса

кровоточивости десен

зубочелюстных аномалий

**2525. [T011012] ПРИ ОПРЕДЕЛЕНИИ ГИГИЕНИЧЕСКОГО СОСТОЯНИЯ ПОЛОСТИ РТА С ПОМОЩЬЮ ИНДЕКСА ФЕДОРОВА-ВОЛОДКИНОЙ ОКРАШИВАЮТСЯ ПОВЕРХНОСТИ**

вестибулярные 6 верхних фронтальных зубов

вестибулярные первых постоянных моляров

язычные первых постоянных моляров

**вестибулярные 6 нижних фронтальных зубов**

**2526. [T011013] ПРИ ОПРЕДЕЛЕНИИ ГИГИЕНИЧЕСКОГО ИНДЕКСА РНР ОБСЛЕДУЮТ ЗУБЫ**

1.6, 1.2, 2.4, 3.6, 3.2, 4.4

4.3, 4.2, 4.1, 3.1, 3.2, 3.3

1.6, 2.6, 3.6, 4.6

**1.6, 1.1, 2.6, 3.6, 3.1, 4.6**

**2527. [T011014] ПРИ ОПРЕДЕЛЕНИИ ГИГИЕНИЧЕСКОГО ИНДЕКСА ГРИН- ВЕРМИЛЛИОНА ОБСЛЕДУЮТ ЗУБЫ**

**1.6, 1.1, 2.6, 3.6, 3.1, 4.6**

1.6, 1.2, 2.4, 3.6, 3.2, 4.4

4.3, 4.2, 4.1, 3.1, 3.2, 3.3

1.6, 2.6, 3.6, 4.6

**2528. [T011015] С ПОМОЩЬЮ ГИГИЕНИЧЕСКОГО ИНДЕКСА ИГР-У ОПРЕДЕЛЯЕТСЯ**

степень воспаления десны

степень тяжести зубочелюстных аномалий

кровоточивость десневой борозды

**наличие зубного налета и зубного камня**

**2529. [T011016] ОКРАШИВАНИЕ ЗУБОВ РАСТВОРАМИ ПРОВОДЯТ ПРИ ОПРЕДЕЛЕНИИ ИНДЕКСА**

РНР

КПУ(п)

СРІТN

КПУ(з)

**2530. [T011018] ГИГИЕНИЧЕСКОЕ СОСТОЯНИЕ ПОЛОСТИ РТА У ВЗРОСЛЫХ ПАЦИЕНТОВ ОПРЕДЕЛЯЮТ С ПОМОЩЬЮ ИНДЕКСА**

ФЕдорова-Володкиной

КПУ

**Грин-Вермиллиона**

РМА

**2531. [T011019] ИНДЕКС РНР ИСПОЛЬЗУЕТСЯ ДЛЯ ОПРЕДЕЛЕНИЯ**

интенсивности кариеса

зубочелюстных аномалий

**гигиены полости рта**

кровооточивости дЕсен

**2532. [T011020] СЕРОВАТО-БЕЛОЕ, МЯГКОЕ И ЛИПКОЕ ОТЛОЖЕНИЕ, НЕПЛОТНО ПРИЛЕГАЮЩЕЕ К ПОВЕРХНОСТИ ЗУБОВ, ПРЕДСТАВЛЯЕТ СОБОЙ**

наддесневой зубной камень

поддесневой зубной камень

**мягкий зубной налет**

пелликулу

**2533. [T011021] ПРИ ОПРЕДЕЛЕНИИ ГИГИЕНИЧЕСКОГО ИНДЕКСА РНР ПРОИЗВОДИТСЯ ОКРАШИВАНИЕ ПОВЕРХНОСТЕЙ 1.6, 2.6 ЗУБОВ**

апроксимальных

**вестибулярных**

ОККЛЮЗИОННЫХ

оральных

**2534. [T011022] ИНДЕКС ФЕДОРОВА-ВОЛОДКИНОЙ ИСПОЛЬЗУЮТ ДЛЯ ОПРЕДЕЛЕНИЯ ГИГИЕНИЧЕСКОГО СОСТОЯНИЯ ПОЛОСТИ РТА У**

взрослых

**детей дошкольного возраста**

ШКОЛЬНИКОВ

подростков

**2535. [T011023] ПРИ ОПРЕДЕЛЕНИИ ГИГИЕНИЧЕСКОГО ИНДЕКСА РНР ПОВЕРХНОСТЬ ОБСЛЕДУЕМОГО ЗУБА ДЕЛИТСЯ НА КОЛИЧЕСТВО УЧАСТКОВ**

5

4

3

2

**2536. [T011024] ИСТОЧНИКОМ МИНЕРАЛОВ ДЛЯ ОБРАЗОВАНИЯ НАДДЕСНЕВОГО ЗУБНОГО КАМНЯ ПРЕИМУЩЕСТВЕННО ЯВЛЯЕТСЯ**

десневая жидкость

**слюна**

лимфа

сыворотка крови

## **2537. [T011025] ПЕЛЛИКУЛА ЗУБА ОБРАЗОВАНА**

**гликопротеидами слюны**

кератином

органическими кислотами

коллагеном

## **2538. [T011026] К МИНЕРАЛИЗОВАННЫМ ЗУБНЫМ ОТЛОЖЕНИЯМ ОТНОСИТСЯ**

**зубной камень**

пищевые остатки

пелликула

мягкий зубной налет

## **2539. [T011027] ЗУБНОЕ ОТЛОЖЕНИЕ, РАСПОЛАГАЮЩЕЕСЯ НАД ДЕСНЕВЫМ КРАЕМ, ОБЫЧНО БЕЛОГО ИЛИ БЕЛОВАТО-ЖЕЛТОГО ЦВЕТА, ТВЕРДОЙ ИЛИ ГЛИНООБРАЗНОЙ КОНСИСТЕНЦИИ ПРЕДСТАВЛЯЕТ СОБОЙ**

пелликулу

мягкий зубной налет

налет курильщика

**наддесневой зубной камень**

## **2540. [T011028] ЗУБНОЙ НАЛЕТ БЫСТРЕЕ НАКАПЛИВАЕТСЯ НА ВЕСТИБУЛЯРНЫХ ПОВЕРХНОСТЯХ ЗУБОВ**

нижних клыков

нижних резцов

верхних клыков

**верхних моляров**

**2541. [T011029] ДЛЯ ОПРЕДЕЛЕНИЯ ГЛУБИНЫ ПАРОДОНТАЛЬНЫХ  
КАРМАНОВ ИСПОЛЬЗУЮТ ИНСТРУМЕНТ**

штыковидный зонд

кюрета

**пародонтальный зонд**

серповидный скейлер

**2542. [T011030] С ПОМОЩЬЮ ИНДЕКСА РМА ОПРЕДЕЛЯЮТ**

наличие зубного налета

кровоточивость десны

наличие зубного камня

**степень воспаления десны**

**2543. [T011031] ДЛЯ ДИАГНОСТИКИ СОСТОЯНИЯ ТКАНЕЙ ПАРОДОНТА  
ИСПОЛЬЗУЮТ ИНДЕКС**

Грин-Вермиллиона

**РМА**

Федорова-Володкиной

РНР

**2544. [T011032] ПРИ ОБСЛЕДОВАНИИ ТКАНЕЙ ПАРОДОНТА ПО  
ИНДЕКСУ СРІТН У ВЗРОСЛОГО ПАЦИЕНТА ИССЛЕДУЮТ ПАРОДОНТ  
В ОБЛАСТИ ЗУБОВ**

**1.7/1.6, 1.1, 2.6/2.7, 3.6/3.7, 3.1, 4.6/4.7**

1.7/1.4, 1.1/2.1, 2.4/2.7, 3.4/3.7, 4.1/3.1, 4.7/4.4

1.6/1.5, 2.1, 2.5/2.6, 3.5/3.6, 4.1, 4.6/4.5

1.6, 1.1, 2.6, 3.6, 3.1, 4.6

**2545. [T011033] ИНДЕКС СРІТN У ВЗРОСЛЫХ РЕГИСТРИРУЕТ ПРИЗНАКИ**

кровоточивость дЕсен, зубной камень, пародонтальный карман различной глубины

зубной налЕт, кровоточивость дЕсен

кровоточивость дЕсен, зубной камень

зубной камень, пародонтальный карман

**2546. [T011034] ДЛЯ ДИАГНОСТИКИ СОСТОЯНИЯ ТКАНЕЙ ПАРОДОНТА ИСПОЛЬЗУЮТ ИНДЕКС**

КПУ

СРІТN

Грин-Вермиллиона

РНР

**2547. [T011035] ДЛЯ ОПРЕДЕЛЕНИЯ СТЕПЕНИ ТЯЖЕСТИ ГИНГИВИТА ИСПОЛЬЗУЕТСЯ ИНДЕКС**

ОHI-S

СРІТN

PMA

РНР

**2548. [T011036] ПРИ РЕГИСТРАЦИИ ИНДЕКСА СРІТN КОД 3 СООТВЕТСТВУЕТ**

пародонтальному карману глубиной 4-5 мм

кровоточивости дЕсен

пародонтальному карману глубиной более 6 мм

зубному камню

**2549. [T011037] ПРИ ОПРЕДЕЛЕНИИ ИНДЕКСА СРІТН ПРИЗНАК ЗУБНОГО КАМНЯ СООТВЕТСТВУЕТ КОДУ**

3

1

4

2

**2550. [T011038] ВОСПАЛЕНИЕ ДЕСНЕВОГО СОСОЧКА ПО ИНДЕКСУ РМА СООТВЕТСТВУЕТ КОДУ**

0

2

3

1

**2551. [T011039] ИНТЕНСИВНОСТЬ ПОРАЖЕНИЯ ТКАНЕЙ ПАРОДОНТА У ПАЦИЕНТА, ОПРЕДЕЛЯЕМАЯ ПО ИНДЕКСУ СРІТН, ОЦЕНИВАЕТСЯ КАК**

отношение количества здоровых секстантов к количеству поражённых секстантов

**сумма секстантов с признаками поражения пародонта**

отношение количества поражённых секстантов к количеству здоровых секстантов

сумма здоровых секстантов

**2552. [T011040] К МОМЕНТУ РОЖДЕНИЯ НИЖНЯЯ ЧЕЛЮСТЬ РЕБЕНКА ЗАНИМАЕТ ПОЛОЖЕНИЕ ПО ОТНОШЕНИЮ К ВЕРХНЕЙ**

нейтральное

латеральное

**дистальное**

мезиальное



**2553. [T011042] ФОРМА ВЕРХНЕЙ ЗУБНОЙ ДУГИ В ПОСТОЯННОЙ ОККЛЮЗИИ СООТВЕТСТВУЕТ**

параболе

**полуэллипсу**

трапеции

полукругу

**2554. [T011043] ФОРМА НИЖНЕЙ ЗУБНОЙ ДУГИ В ПОСТОЯННОЙ ОККЛЮЗИИ СООТВЕТСТВУЕТ**

**параболе**

полуэллипсу

трапеции

полукругу

**2555. [T011044] АНОМАЛИИ ФОРМЫ И РАЗМЕРА ЗУБОВ ВЫЯВЛЯЮТ ПРИ ОБСЛЕДОВАНИИ**

иммунологическом

лабораторном

**клиническом**

рентгенологическом

**2556. [T011045] ДЕТЯМ 2-ЛЕТНЕГО ВОЗРАСТА ДЛЯ ЧИСТКИ ЗУБОВ РЕКОМЕНДУЕТСЯ ИСПОЛЬЗОВАТЬ**

зубные пасты с высоким содержанием фторида

**детские зубные пасты на гелевой основе**

зубной порошок

гигиенические зубные пасты на меловой основе

**2557. [T011048] ЗУБНЫЕ ПАСТЫ С НИЗКИМ ПОКАЗАТЕЛЕМ АБРАЗИВНОСТИ ПРЕДНАЗНАЧЕНЫ ДЛЯ ИСПОЛЬЗОВАНИЯ**

пациентами с воспалительными заболеваниями пародонта

пациентами с брекет-системами

лицами, злоупотребляющими курением

**пациентами с повышенной чувствительностью твердых тканей зубов**

**2558. [T011050] ДЛЯ УМЕНЬШЕНИЯ КРОВОТОЧИВОСТИ ДЕСЕН ПАЦИЕНТАМ СЛЕДУЕТ РЕКОМЕНДОВАТЬ ИСПОЛЬЗОВАТЬ ЗУБНУЮ ПАСТУ, СОДЕРЖАЩУЮ**

фторид натрия

карбонат кальция

**экстракты лекарственных растений**

хлорид стронция

**2559. [T011051] ПРОТИВОПОКАЗАНИЕМ К ИСПОЛЬЗОВАНИЮ ФТОРИДСОДЕРЖАЩИХ ЗУБНЫХ ПАСТ ДЕТЬМИ ЯВЛЯЕТСЯ**

наличие у пациента большого количества пломб

**высокое содержание фторида в питьевой воде**

системная гипоплазия эмали

неудовлетворительное гигиеническое состояние полости рта

**2560. [T011055] В УЛЬТРАЗВУКОВЫХ АППАРАТАХ ДЛЯ УДАЛЕНИЯ МИНЕРАЛИЗОВАННЫХ ЗУБНЫХ ОТЛОЖЕНИЙ ЧАСТОТА КОЛЕБАНИЙ СОСТАВЛЯЕТ (КГц)**

7-10

10-15

2-6

**16-45**

**2561. [T011056] ПОКАЗАНИЕМ К ПРИМЕНЕНИЮ СИСТЕМНЫХ МЕТОДОВ ФТОРИДПРОФИЛАКТИКИ КАРИЕСА ЯВЛЯЕТСЯ СОДЕРЖАНИЕ ФТОРИДА В ПИТЬЕВОЙ ВОДЕ**

больше оптимального

субоптимальное

**менее половины оптимального**

оптимальное

**2562. [T011057] ОДНОВРЕМЕННОЕ ПРИМЕНЕНИЕ ДВУХ ЭНДОГЕННЫХ МЕТОДОВ ФТОРИДПРОФИЛАКТИКИ КАРИЕСА ЗУБОВ**

показано

**не показано**

показано, если содержание фторида в питьевой воде больше оптимального

показано, если содержание фторида в питьевой воде оптимальное

**2563. [T011058] СОДЕРЖАНИЕ ФТОРИДА НАТРИЯ В 1 ЛИТРЕ ФТОРИРОВАННОГО МОЛОКА СОСТАВЛЯЕТ (МГ)**

1,0

**2,5**

1,5

5,0

**2564. [T011059] ПОЛОСКАНИЯ ФТОРИДСОДЕРЖАЩИМИ РАСТВОРАМИ С ЦЕЛЮ ПРОФИЛАКТИКИ КАРИЕСА РЕКОМЕНДУЮТ ПРОВОДИТЬ С ВОЗРАСТА (ЛЕТ)**

10

**6**

3

12

**2565. [T011060] В РАЙОНЕ С НИЗКИМ СОДЕРЖАНИЕМ ФТОРИДА В ПИТЬЕВОЙ ВОДЕ НАИБОЛЕЕ ЭФФЕКТИВНЫМ МЕТОДОМ ФТОРИДПРОФИЛАКТИКИ КАРИЕСА ЗУБОВ У ДЕТЕЙ БУДЕТ ПРИМЕНЕНИЕ**

таблеток фторида натрия

фторидсодержащих растворов для полосканий

фторидсодержащего лака (геля)

фторидсодержащих зубных паст

**2566. [T011061] ОПТИМАЛЬНАЯ КОНЦЕНТРАЦИЯ ФТОРИДА В ПИТЬЕВОЙ ВОДЕ ДЛЯ УМЕРЕННОЙ КЛИМАТИЧЕСКОЙ ЗОНЫ (МГ/Л)**

1,0

0,5

0,3

0,7

**2567. [T011062] ОПТИМАЛЬНАЯ КОНЦЕНТРАЦИЯ ФТОРИДА В ПИТЬЕВОЙ ВОДЕ ДЛЯ ЮЖНОЙ КЛИМАТИЧЕСКОЙ ЗОНЫ (МГ/Л)**

0,5

1,0

0,3

0,7

**2568. [T011064] ГЕРМЕТИЗАЦИЮ ФИССУР ПРЕМОЛЯРОВ РЕКОМЕНДУЕТСЯ ПРОВОДИТЬ В ВОЗРАСТЕ (ЛЕТ)**

16-18

6-8

12-14

9-12

**2569. [T011065] ГЕРМЕТИЗАЦИЮ ФИССУР ВТОРЫХ ПОСТОЯННЫХ МОЛЯРОВ РЕКОМЕНДУЕТСЯ ПРОВОДИТЬ В ВОЗРАСТЕ (ЛЕТ)**

9-12

5-6

6-8

**12-14**

**2570. [T011066] ГЕРМЕТИЗАЦИЮ ФИССУР ПОСТОЯННЫХ ЗУБОВ (МОЛЯРОВ И ПРЕМОЛЯРОВ) РЕКОМЕНДУЕТСЯ ПРОВОДИТЬ ПОСЛЕ ПРОРЕЗЫВАНИЯ**

сразу

через 10-12 лет

через 4-6 лет

через 2-3 года

**2571. [T011067] АБСОЛЮТНЫМ ПРОТИВОПОКАЗАНИЕМ К ПРОВЕДЕНИЮ МЕТОДА ГЕРМЕТИЗАЦИИ ФИССУР ЯВЛЯЕТСЯ**

неполное прорезывание коронки зуба

неудовлетворительная гигиена полости рта

**средний или глубокий кариес**

узкие и глубокие фиссуры

**2572. [T011068] РЕМИНЕРАЛИЗИРУЮЩУЮ ТЕРАПИЮ РЕКОМЕНДУЕТСЯ ПРОВОДИТЬ ПРИ КАРИЕСЕ**

среднем

**в стадии мелового пятна**

глубоком

осложненном

**2573. [T011070] ПРОФИЛАКТИКЕ ВОСПАЛИТЕЛЬНЫХ ЗАБОЛЕВАНИЙ ПАРОДОНТА СПОСОБСТВУЕТ**

уменьшение употребления углеводов

**проведение профессиональной гигиены**

реминерализирующая терапия

приём фторидсодержащих препаратов

**2574. [T011071] ПРЕДУПРЕЖДЕНИЮ ВОСПАЛИТЕЛЬНЫХ ЗАБОЛЕВАНИЙ ПАРОДОНТА СПОСОБСТВУЕТ**

**рациональная гигиена полости рта**

герметизация фиссур

реминерализирующая терапия

покрытие зубов фторидсодержащим лаком

**2575. [T011072] БУГРЫ ВРЕМЕННЫХ КЛЫКОВ ОБЫЧНО СОШЛИФОВЫВАЮТ ДЛЯ**

косметических целей

улучшения гигиены полости рта

**профилактики зубочелюстных аномалий**

профилактики заболеваний пародонта

**2576. [T011073] ПРИ РАННЕМ УДАЛЕНИИ ВРЕМЕННЫХ ЗУБОВ НЕОБХОДИМО ПРОВЕСТИ**

сошлифовывание нерезирующихся бугров временных моляров

стимуляцию прорезывания постоянных зубов

**съёмное протезирование**

несъёмное протезирование

**2577. [T011075] С ЦЕЛЬЮ ПРОФИЛАКТИКИ КАРИЕСА ИСПОЛЬЗУЮТСЯ ПОЛОСКАНИЯ РАСТВОРАМИ ФТОРИДА НАТРИЯ В КОНЦЕНТРАЦИЯХ (%)**

0,02; 0,05

0,01; 0,02

**0,05; 0,1; 0,2**

1; 2; 3

**2578. [T011076] 1% И 2% РАСТВОРЫ ФТОРИДА НАТРИЯ С ЦЕЛЬЮ ПРОФИЛАКТИКИ КАРИЕСА ПРИМЕНЯЮТСЯ В ВИДЕ**

приема внутрь

ротовых ванночек

полосканий

**аппликаций**

**2579. [T011077] ПОКРЫТИЕ ЗУБОВ ФТОРИДСОДЕРЖАЩИМ ЛАКОМ С ЦЕЛЬЮ ПРОФИЛАКТИКИ КАРИЕСА НАИБОЛЕЕ ЭФФЕКТИВНО В ВОЗРАСТНОЙ ПЕРИОД (ЛЕТ)**

**3-15**

12-18

4-10

6-12

**2580. [T011078] ПРИМЕНЕНИЕ МЕСТНЫХ СРЕДСТВ ФТОРИДПРОФИЛАКТИКИ В РАЙОНАХ С СОДЕРЖАНИЕМ ФТОРИДА В ПИТЬЕВОЙ ВОДЕ БОЛЕЕ 1,5 МГ/Л**

**противопоказано**

показано у детей до 12 лет

показано при неудовлетворительной гигиене полости рта у пациента

показано в сочетании с системными средствами

**2581. [T011079] ДЛЯ РЕМИНЕРАЛИЗИРУЮЩЕЙ ТЕРАПИИ  
ПРИМЕНЯЕТСЯ РАСТВОР**

Метиленового синего

Хлоргексидина

Шиллера - Писарева

**Боровского - Волкова**

**2582. [T011080] ДЛЯ РЕМИНЕРАЛИЗИРУЮЩЕЙ ТЕРАПИИ  
ИСПОЛЬЗУЮТ РАСТВОР ГЛЮКОНАТА КАЛЬЦИЯ В КОНЦЕНТРАЦИИ  
(%)**

15

**10**

5

20

**2583. [T011081] К РЕМИНЕРАЛИЗИРУЮЩИМ СРЕДСТВАМ ОТНОСИТСЯ  
РАСТВОР**

Метиленового синего 2%

Перекиси водорода 10%

Эуфиллина 2,4%

**Глюконата кальция 10%**

**2584. [T011082] ДЛЯ ВИТАЛЬНОГО ОКРАШИВАНИЯ ОЧАГОВ  
ДЕМИНЕРАЛИЗАЦИИ ПРИМЕНЯЕТСЯ РАСТВОР**

**Метиленового синего**

Фторида натрия

Хлоргексидина

Бриллиантового зеленого



**2585. [T011084] ПРЕПАРАТОМ ДЛЯ РЕМИНЕРАЛИЗАЦИИ ЭМАЛИ ЯВЛЯЕТСЯ**

Эндометазон

Кальцин

Фосфат цемент

**Глюконат кальция**

**2586. [T011085] ДЛЯ ПРОФИЛАКТИКИ ОЖОГА ТКАНЕЙ ДЕСНЫ ВО ВРЕМЯ ПРОВЕДЕНИЯ ПРОФЕССИОНАЛЬНОГО ОТБЕЛИВАНИЯ ЗУБОВ НЕОБХОДИМО**

обработать десну 3% раствором Перекиси водорода

**изолировать десну**

применить слюноотсос

прополоскать рот Хлоргексидином

**2587. [T011086] ПРИМЕНЕНИЕ РЕМИНЕРАЛИЗИРУЮЩИХ СРЕДСТВ ПРИ ОТБЕЛИВАНИИ ЗУБОВ СПОСОБСТВУЕТ ПРОФИЛАКТИКЕ ВОЗНИКНОВЕНИЯ**

заболеваний пародонта

**повышенной чувствительности твердых тканей зубов**

повышенной стираемости твердых тканей зубов

клиновидных дефектов

**2588. [T011087] ДЛЯ ИНАКТИВАЦИИ НЕРВНЫХ ОКОНЧАНИЙ В ДЕНТИННЫХ КАНАЛЬЦАХ В ЗУБНЫЕ ПАСТЫ ВВОДЯТ СОЕДИНЕНИЯ**

фтора

хлора

**калия**

кальция

**2589. [T011088] ДЛЯ ПРОФИЛАКТИКИ КАРИЕСА ЗУБОВ СРЕДИ ДЕТЕЙ ОРГАНИЗОВАННЫХ КОЛЛЕКТИВОВ НАИБОЛЕЕ ЧАСТО ИСПОЛЬЗУЮТСЯ РАСТВОРЫ ФТОРИДА НАТРИЯ ДЛЯ ПОЛОСКАНИЯ В КОНЦЕНТРАЦИИ (%)**

2

0,2

1

0,05

**2590. [T011089] ОПОЛАСКИВАТЕЛИ ДЛЯ ПОЛОСТИ РТА РЕКОМЕНДУЕТСЯ ПРИМЕНЯТЬ**

вместо чистки зубов

после чистки зубов

перед сном

утром

**2591. [T011090] ПРОФЕССИОНАЛЬНАЯ ГИГИЕНА ПОЛОСТИ РТА ВКЛЮЧАЕТ В СЕБЯ**

пломбирование кариозных полостей

герметизацию фиссур

полоскание полости рта фторидсодержащими растворами

профессиональное удаление зубных отложений

**2592. [T011091] УДАЛЕНИЕ ЗУБНЫХ ОТЛОЖЕНИЙ В СТОМАТОЛОГИЧЕСКОЙ ПРАКТИКЕ ОСУЩЕСТВЛЯЕТСЯ ДЛЯ ПРОФИЛАКТИКИ**

флюороза

воспалительных заболеваний пародонта

зубочелюстных аномалий

местной гипоплазии

**2593. [T011092] ЗНАЧЕНИЕ PH ЗУБНОГО НАЛЕТА, ОЦЕНИВАЕМОЕ КАК КРИТИЧЕСКОЕ ДЛЯ ВОЗНИКНОВЕНИЯ ДЕМИНЕРАЛИЗАЦИИ ЭМАЛИ, СОСТАВЛЯЕТ**

5,5-5,7

6,5-7,0

7,0-7,5

3,5-4,0

**2594. [T011093] КОНЦЕНТРАЦИЯ МИНЕРАЛЬНЫХ ВЕЩЕСТВ В ЭМАЛИ ЗУБОВ ВЫШЕ В ОБЛАСТИ**

бугров и режущего края

контактных поверхностей

фиссур и ямок

пришеечной

**2595. [T011094] СНИЖЕНИЕ КОНЦЕНТРАЦИИ МИНЕРАЛЬНЫХ ЭЛЕМЕНТОВ В СЛЮНЕ СПОСОБСТВУЕТ**

реминерализации эмали

изменению вязкости слюны

снижению резистентности эмали к действию кислот

повышению резистентности эмали к действию кислот

**2596. [T011095] ОПТИМАЛЬНАЯ КОНЦЕНТРАЦИЯ ФТОРИДА В ПИТЬЕВОЙ ВОДЕ В РАЙОНАХ С УМЕРЕННЫМ КЛИМАТОМ СОСТАВЛЯЕТ (МГ/Л)**

1,0

0,8

1,2

1,5

**2597. [T011096] ПРИ ПРИЕМЕ МЯГКОЙ ПИЩИ, СОДЕРЖАЩЕЙ БОЛЬШОЕ КОЛИЧЕСТВО ЛЕГКОФЕРМЕНТИРУЕМЫХ УГЛЕВОДОВ, НАБЛЮДАЕТСЯ**

снижение вязкости слюны

**гипосаливация**

гиперсаливация

увеличение концентрации минеральных элементов

**2598. [T011097] МИНЕРАЛИЗАЦИЯ («СОЗРЕВАНИЕ») ЭМАЛИ ПОСЛЕ ПРОРЕЗЫВАНИЯ ЗУБА НАИБОЛЕЕ АКТИВНО ПРОТЕКАЕТ В ТЕЧЕНИЕ (ЛЕТ)**

10

2

15

5

**2599. [T011098] НАИБОЛЕЕ ЧАСТО ОЧАГИ ДЕМИНЕРАЛИЗАЦИИ ЭМАЛИ ЛОКАЛИЗУЮТСЯ НА КОРОНКЕ ЗУБА В ОБЛАСТИ**

режущего края

язычной поверхности

бугров жевательной поверхности

**пришеечной**

**2600. [T011099] ПРИ КАРИЕСЕ В СТАДИИ МЕЛОВОГО ПЯТНА ИЗ ПОВРЕЖДЕННОГО ПОДПОВЕРХНОСТНОГО СЛОЯ ЭМАЛИ ПРОИСХОДИТ ПРЕИМУЩЕСТВЕННО ПОТЕРЯ ИОНОВ**

натрия

хлора

**кальция**

фтора

## **2601. [T011100] ДЕМИНЕРАЛИЗАЦИЯ ЭМАЛИ НАЧИНАЕТСЯ В СЛОЕ**

глубоком

**подповерхностном**

поверхностном

среднем

## **2602. [T011101] ОБРАТИМОСТЬ ПРОЦЕССА ДЕМИНЕРАЛИЗАЦИИ ЭМАЛИ ОБУСЛОВЛЕНА**

повышением проницаемости эмали

**сохранением органической основы эмали**

образованием пелликулы на поверхности эмали

потерей из поврежденного участка ионов кальция

## **2603. [T011102] СТЕПЕНЬ ПРОНИЦАЕМОСТИ ЭМАЛИ ПРИ ОЧАГОВОЙ ДЕМИНЕРАЛИЗАЦИИ МОЖНО ОЦЕНИТЬ С ПОМОЩЬЮ**

зондирования

рентгенологического исследования

**витального окрашивания эмали**

электроодонтодиагностики

## **2604. [T011103] ДЛЯ ДИФФЕРЕНЦИАЛЬНОЙ ДИАГНОСТИКИ КАРИЕСА В СТАДИИ МЕЛОВОГО ПЯТНА И ПЯТЕН ПРИ НЕКАРИОЗНЫХ ПОРАЖЕНИЯХ ТВЕРДЫХ ТКАНЕЙ ЗУБОВ ПРОВОДЯТ**

**витальное окрашивание эмали раствором Метиленового синего**

микробиологическое исследование

определение гигиенических индексов

электроодонтодиагностику

**2605. [T011104] ПРОЦЕССЫ ИОННОГО ОБМЕНА, МИНЕРАЛИЗАЦИИ, РЕМИНЕРАЛИЗАЦИИ ОБЕСПЕЧИВАЕТ СВОЙСТВО ЭМАЛИ**

растворимость

**проницаемость**

микротвердость

плотность

**2606. [T011105] К НЕКАРИОЗНЫМ ПОРАЖЕНИЯМ, ВОЗНИКАЮЩИМ ДО ПРОРЕЗЫВАНИЯ ЗУБОВ, ОТНОСИТСЯ**

эрозия эмали

клиновидный дефект

кислотный некроз

**флюороз**

**2607. [T011106] К НЕКАРИОЗНЫМ ПОРАЖЕНИЯМ, ВОЗНИКАЮЩИМ ПОСЛЕ ПРОРЕЗЫВАНИЯ ЗУБОВ, ОТНОСЯТСЯ**

несовершенный амело - и дентиногенез

**клиновидный дефект**

системная гипоплазия

флюороз

**2608. [T011107] СИСТЕМНЫЙ ХАРАКТЕР ПОРАЖЕНИЯ ЗУБОВ НАБЛЮДАЕТСЯ ПРИ**

эрозии эмали

местной гипоплазии эмали

клиновидном дефекте

**флюорозе**

**2609. [T011108] ПРИЧИНОЙ ЭНДЕМИЧЕСКОГО ФЛЮОРОЗА ЯВЛЯЕТСЯ СОДЕРЖАНИЕ ФТОРИДА В ПИТЬЕВОЙ ВОДЕ**

выше оптимального

субоптимальное

ниже оптимального

оптимальное

**2610. [T011109] КОЛЛЕКТИВНОЙ МЕРОЙ ПРОФИЛАКТИКИ ФЛЮОРОЗА В ЭНДЕМИЧЕСКОМ ОЧАГЕ ЯВЛЯЕТСЯ**

приём витаминов

предупреждение заболеваний у женщин в период беременности

**замена водосточника**

соблюдение гигиены полости рта

**2611. [T011110] У ПАЦИЕНТОВ, ПРОЖИВАЮЩИХ С РОЖДЕНИЯ В РАЙОНЕ С ПОВЫШЕННЫМ СОДЕРЖАНИЕМ ФТОРИДА В ПИТЬЕВОЙ ВОДЕ, ОПРЕДЕЛЯЕТСЯ**

адентия

генерализованный пародонтит

множественный кариес

**флюороз зубов**

**2612. [T011111] ПРИ ФЛЮОРОЗЕ ПЯТНА ЛОКАЛИЗУЮТСЯ НА ПОВЕРХНОСТИ ЗУБА**

вестибулярной

**всей**

язычной

жевательной

**2613. [T011113] НАИБОЛЕЕ ЧАСТО ПРИ СИСТЕМНОЙ ГИПОПЛАЗИИ ПОРАЖАЮТСЯ ЗУБЫ**

временные резцы и клыки

временные моляры и резцы

**постоянные резцы, клыки и первые моляры**

премоляры и постоянные моляры

**2614. [T011114] ПОРАЖЕНИЕ ПОСТОЯННЫХ ЗУБОВ ОДНОГО СРОКА МИНЕРАЛИЗАЦИИ ХАРАКТЕРНО ДЛЯ**

эрозии эмали

**системной гипоплазии**

местной гипоплазии

клиновидного дефекта

**2615. [T011115] ОДНОЙ ИЗ ПРИЧИН ВОЗНИКНОВЕНИЯ СИСТЕМНОЙ ГИПОПЛАЗИИ ПОСТОЯННЫХ ЗУБОВ ЯВЛЯЕТСЯ**

**заболевания ребенка на первом году жизни**

средний кариес зубов у матери в период беременности

наследственность

заболевания матери во время беременности

**2616. [T011116] ОДНОЙ ИЗ ПРИЧИН ВОЗНИКНОВЕНИЯ МЕСТНОЙ ГИПОПЛАЗИИ ПОСТОЯННОГО ЗУБА ЯВЛЯЕТСЯ**

заболевания ребенка на первом году жизни

**хронический периодонтит временного моляра**

наследственность

заболевания матери в период беременности



**2617. [T011117] НЕКАРИОЗНОЕ ПОРАЖЕНИЕ ТВЕРДЫХ ТКАНЕЙ ЗУБА, ПРИ КОТОРОМ ПРОИСХОДИТ ИСТИРАНИЕ ТВЕРДЫХ ТКАНЕЙ, НАЗЫВАЕТСЯ**

местной гипоплазией

системной гипоплазией

**клиновидным дефектом**

флюорозом

**2618. [T011118] ОКРАШИВАНИЕ УЧАСТКОВ ПОРАЖЕНИЯ ЭМАЛИ 1-2% РАСТВОРОМ МЕТИЛЕНОВОГО СИНЕГО ХАРАКТЕРНО ДЛЯ**

местной гипоплазии

**кариеса в стадии мелового пятна**

флюороза

системной гипоплазии

**2619. [T011119] ДЛЯ ХРОНИЧЕСКОГО ПРОСТОГО МАРГИНАЛЬНОГО ГИНГИВИТА ХАРАКТЕРНО НАЛИЧИЕ**

ретракции десны

атрофии альвеолы

**кровоточивости десен**

пародонтальных карманов

**2620. [T011121] НАЛИЧИЕ ДЕСНЕВОГО (ЛОЖНОГО) КАРМАНА ХАРАКТЕРНО ДЛЯ**

катарального гингивита

генерализованного хронического пародонтита

локального хронического гингивита

**гиперпластического гингивита**

**2621. [T011123] К ВОСПАЛИТЕЛЬНЫМ ЗАБОЛЕВАНИЯМ ПАРОДОНТА ОТНОСИТСЯ**

пародонтоз

**пародонтит**

эпулис

фиброматоз

**2622. [T011124] АНОМАЛИИ ПОЛОЖЕНИЯ ЗУБОВ МОГУТ БЫТЬ ОБУСЛОВЛЕННЫ**

кариесом

гипоплазией эмали

**неправильным положением зачатка зуба**

нарушением функции жевания

**2623. [T011125] ПРИЧИНОЙ ДИАСТЕМЫ ЯВЛЯЕТСЯ**

гингивит

скученность зубов

**низкое прикрепление уздечки верхней губы**

гипоплазия эмали

**2624. [T011127] НАЛИЧИЕ ТРЕМ И ДИАСТЕМ ЯВЛЯЕТСЯ ФИЗИОЛОГИЧЕСКИМ ПРИЗНАКОМ ДЛЯ ДЕТЕЙ В ВОЗРАСТЕ (ЛЕТ)**

2-3

14-15

11-12

**5-6**

**2625. [T011128] РАВНОМЕРНАЯ СТИРАЕМОСТЬ БУГРОВ ВРЕМЕННЫХ ЗУБОВ В НОРМЕ ХАРАКТЕРНА ДЛЯ ОККЛЮЗИИ**

всех видов

постоянной

временной

**смешанной**

**2626. [T011129] ПОДВИЖНОСТЬ ЗУБОВ 7.1, 8.1 ЯВЛЯЕТСЯ ФИЗИОЛОГИЧЕСКИМ ПРИЗНАКОМ У РЕБЕНКА В ВОЗРАСТЕ (ЛЕТ)**

10

**6**

3

12

**2627. [T011130] ПОВЫШЕННАЯ ЧУВСТВИТЕЛЬНОСТЬ ЗУБОВ ПРИ НЕКАРИОЗНЫХ ПОРАЖЕНИЯХ ОБУСЛОВЛЕНА**

образованием заместительного дентина

**открытием дентинных канальцев**

закрытием дентинных канальцев

сужением дентинных канальцев

**2628. [T011131] К ФАКТОРАМ РИСКА ПОВЫШЕННОЙ ЧУВСТВИТЕЛЬНОСТИ ЗУБОВ ПРИ ПАРОДОНТИТЕ ОТНОСЯТ**

выделение экссудата из патологического кармана

деструктивные изменения в альвеоле

подвижность зубов

**рецессию десны**

**2629. [Т011133] ПРИ ПОВЫШЕННОЙ ЧУВСТВИТЕЛЬНОСТИ ЗУБОВ ПАЦИЕНТЫ ПРЕДЪЯВЛЯЮТ ЖАЛОБЫ НА БОЛИ В ЗУБАХ**

от внешних раздражителей

в период острых респираторных заболеваний

самопроизвольные

в ночное время

**2630. [Т011136] МЕХАНИЗМ ДЕСЕНСИТИВНОГО ДЕЙСТВИЯ СОЛЕЙ КАЛИЯ ПРИ ПОВЫШЕННОЙ ЧУВСТВИТЕЛЬНОСТИ ЗУБОВ ЗАКЛЮЧАЕТСЯ В**

раскрытии дентинных канальцев

обтурации дентинных канальцев

повышении внутриканальцевого давления

**инактивации нервных окончаний в дентинных канальцах**

**2631. [Т011137] СТОМАТОЛОГИЧЕСКАЯ ЗАБОЛЕВАЕМОСТЬ НАСЕЛЕНИЯ РЕГИОНА ОЦЕНИВАЕТСЯ ПРИ ПРОВЕДЕНИИ**

**эпидемиологического стоматологического обследования**

профилактических мероприятий

плановой санации полости рта

диспансеризации

**2632. [Т011139] ПРИ ПРОВЕДЕНИИ ЭПИДЕМИОЛОГИЧЕСКОГО СТОМАТОЛОГИЧЕСКОГО ОБСЛЕДОВАНИЯ ПО МЕТОДИКЕ ВОЗ В ОДНОМ РАЙОНЕ РЕКОМЕНДУЕТСЯ ОСМАТРИВАТЬ В ГРУППЕ НАСЕЛЕНИЯ ОДНОГО ВОЗРАСТА В КОЛИЧЕСТВЕ ЧЕЛОВЕК НЕ МЕНЕЕ**

30

20

50

**2633. [Т011140] КАЛИБРОВКА СПЕЦИАЛИСТОВ, УЧАСТВУЮЩИХ В ЭПИДЕМИОЛОГИЧЕСКОМ СТОМАТОЛОГИЧЕСКОМ ОБСЛЕДОВАНИИ НАСЕЛЕНИЯ, ПРОВОДИТСЯ В ПЕРИОД**

обследования

**подготовительный**

анализа результатов

подведения итогов

**2634. [Т011141] ПРИ КАЛИБРОВКЕ СПЕЦИАЛИСТОВ, УЧАСТВУЮЩИХ В ЭПИДЕМИОЛОГИЧЕСКОМ СТОМАТОЛОГИЧЕСКОМ ОБСЛЕДОВАНИИ НАСЕЛЕНИЯ, СОВПАДЕНИЕ РЕЗУЛЬТАТОВ ОБСЛЕДОВАНИЯ ДОЛЖНО БЫТЬ НЕ МЕНЕЕ (%)**

**85**

95

70

50

**2635. [Т011142] МЕТОДИКА ЭПИДЕМИОЛОГИЧЕСКОГО СТОМАТОЛОГИЧЕСКОГО ОБСЛЕДОВАНИЯ ПО КРИТЕРИЯМ ВОЗ ПРЕДУСМАТРИВАЕТ ОБСЛЕДОВАНИЕ ДЕТЕЙ В ВОЗРАСТЕ (ЛЕТ)**

**6, 12, 15**

3, 6, 9

6, 9, 12

9, 12, 15

**2636. [Т011143] ПРИ ПРОВЕДЕНИИ ЭПИДЕМИОЛОГИЧЕСКОГО СТОМАТОЛОГИЧЕСКОГО ОБСЛЕДОВАНИЯ ПО МЕТОДИКЕ ВОЗ ОБСЛЕДУЮТ ВЗРОСЛОЕ НАСЕЛЕНИЕ В ВОЗРАСТЕ (ЛЕТ)**

**35-44**

18-25

30-40

25-30

**2637. [T011144] ПРОЦЕНТНОЕ СООТНОШЕНИЕ ЛИЦ, ИМЕЮЩИХ ПРИЗНАКИ СТОМАТОЛОГИЧЕСКОГО ЗАБОЛЕВАНИЯ, К ОБЩЕМУ ЧИСЛУ ОБСЛЕДОВАННЫХ НАЗЫВАЕТСЯ**

**распространенностью стоматологического заболевания**

уровнем стоматологической помощи населению

интенсивностью стоматологического заболевания

стоматологической заболеваемостью населения

**2638. [T011145] РАСПРОСТРАНЕННОСТЬ СТОМАТОЛОГИЧЕСКОГО ЗАБОЛЕВАНИЯ СРЕДИ НАСЕЛЕНИЯ ВЫРАЖАЕТСЯ В**

абсолютных единицах

коэффициентах

относительных единицах

**процентах**

**2639. [T011146] ИНТЕНСИВНОСТЬ КАРИЕСА ЗУБОВ ПАЦИЕНТА ВЫРАЖАЕТСЯ**

отношением суммы кариозных, пломбированных и удаленных по поводу осложнений кариеса зубов к возрасту индивидуума

суммой кариозных и пломбированных зубов у индивидуума

отношением суммы кариозных, пломбированных и удаленных по поводу осложнений кариеса зубов к общему количеству зубов у индивидуума

**суммой кариозных, пломбированных и удаленных по поводу осложнений кариеса зубов у индивидуума**

**2640. [T011147] УРОВНИ ИНТЕНСИВНОСТИ КАРИЕСА ПО ВОЗ  
ОПРЕДЕЛЕННЫ ДЛЯ ВОЗРАСТНЫХ ГРУПП (ЛЕТ)**

12 и 15

6 и 12

35-44 и 65 и старше

**12 и 35-44**

**2641. [T011148] ПРИ ПРОВЕДЕНИИ ЭПИДЕМИОЛОГИЧЕСКОГО  
СТОМАТОЛОГИЧЕСКОГО ОБСЛЕДОВАНИЯ НАСЕЛЕНИЯ ПО  
МЕТОДИКЕ ВОЗ СОСТОЯНИЕ ТКАНЕЙ ПАРОДОНТА ОЦЕНИВАЕТСЯ С  
ПОМОЩЬЮ ИНДЕКСА**

PMA

CPI

RHP

OHI-S

**2642. [T011149] CPI ЯВЛЯЕТСЯ ИНДЕКСОМ**

**коммунального пародонтального индекса ВОЗ**

эффективности гигиены полости рта

интенсивности кариеса зубов

нуждаемости в лечении заболеваний пародонта

**2643. [T011150] КЛЮЧЕВОЙ ВОЗРАСТНОЙ ГРУППОЙ ДЛЯ ОЦЕНКИ  
СОСТОЯНИЯ ПОСТОЯННЫХ ЗУБОВ У ДЕТЕЙ В ПОПУЛЯЦИИ  
ЯВЛЯЕТСЯ ВОЗРАСТ (ЛЕТ)**

18

15

**12**

6

**2644. [T011152] ЭПИДЕМИОЛОГИЧЕСКОЕ СТОМАТОЛОГИЧЕСКОЕ  
ОБСЛЕДОВАНИЕ НАСЕЛЕНИЯ ПРОВОДЯТ**

гигиенисты

санитарные врачи

**врачи-стоматологи**

стоматологические медицинские сестры

**2645. [T011153] СРЕДНЕЕ СНИЖЕНИЕ ПРИРОСТА КАРИЕСА ОТ  
ПРИМЕНЕНИЯ ФТОРИДСОДЕРЖАЩЕГО ЛАКА СОСТАВЛЯЕТ (%)**

50-60

10-20

**30-40**

70- 80

**2646. [T011155] ЭФФЕКТИВНОСТЬ ПРОФИЛАКТИКИ ПРИ  
ИСПОЛЬЗОВАНИИ МЕТОДА ГЕРМЕТИЗАЦИИ ФИССУР СОСТАВЛЯЕТ  
(%)**

**80 – 100**

60 - 70

40 - 50

20 - 30

**2647. [T011158] ПЛАНИРОВАНИЕ ПРОГРАММЫ ПРОФИЛАКТИКИ  
СТОМАТОЛОГИЧЕСКИХ ЗАБОЛЕВАНИЙ ПРЕДУСМАТРИВАЕТ РАЗДЕЛ**

оценки квалификации нестоматологического персонала

определения противопоказаний для профилактических средств

**выбора методов и средств**

оценки образовательного уровня населения



**2648. [T011159] ПЛАНИРОВАНИЕ ПРОГРАММЫ ПРОФИЛАКТИКИ СТОМАТОЛОГИЧЕСКИХ ЗАБОЛЕВАНИЙ ПРЕДУСМАТРИВАЕТ ВЫДЕЛЕНИЕ РАЗДЕЛА**

оценки общего уровня здоровья населения

**оценки эффективности программы**

диспансеризации населения

оценки квалификации педагогов и воспитателей

**2649. [T011160] ПРИ ПЛАНИРОВАНИИ ПРОГРАММ ПРОФИЛАКТИКИ НЕОБХОДИМО УЧИТЫВАТЬ**

онкологическую заболеваемость

**динамику демографических процессов населения**

метеорологическую карту региона

количество потребляемой соли на человека

**2650. [T011161] ПРИ ПЛАНИРОВАНИИ ПРОГРАММ ПРОФИЛАКТИКИ НЕОБХОДИМО УЧИТЫВАТЬ**

наличие водных ресурсов в регионе

**экологию окружающей среды**

количество детей, привитых от вирусных заболеваний

кп зубов у лиц 65 лет и старше

**2651. [T011162] ПРИ ПЛАНИРОВАНИИ ПРОГРАММ ПРОФИЛАКТИКИ НЕОБХОДИМО УЧИТЫВАТЬ В РЕГИОНЕ**

количество частных кабинетов

**наличие стоматологического персонала и материальных ресурсов**

количество стоматологов пенсионеров

количество рентгеновских аппаратов в стоматологических клиниках

**2652. [T011163] ПРИ ПЛАНИРОВАНИИ ПРОГРАММ ПРОФИЛАКТИКИ НЕОБХОДИМО УЧИТЫВАТЬ**

стоматологическую заболеваемость в регионе

количество потребляемой жевательной резинки в год на человека

содержание карбоната кальция в воде

количество лиц, болеющих туберкулезом

**2653. [T011164] ЗАДАЧЕЙ ПРОФИЛАКТИЧЕСКОЙ ПРОГРАММЫ ПО УЛУЧШЕНИЮ ГИГИЕНЫ ПОЛОСТИ РТА ЯВЛЯЕТСЯ СНИЖЕНИЕ ПОКАЗАТЕЛЕЙ ИНДЕКСА**

СРІ

РНР

РМА

КПУ(з) и КПУ (п)

**2654. [T011165] ЗАДАЧЕЙ ПРОФИЛАКТИЧЕСКОЙ ПРОГРАММЫ ПО СНИЖЕНИЮ ИНТЕНСИВНОСТИ И РАСПРОСТРАНЕННОСТИ КАРИЕСА ЗУБОВ ЯВЛЯЕТСЯ СНИЖЕНИЕ ПОКАЗАТЕЛЕЙ ИНДЕКСА**

РНР

КПУ(з) и КПУ (п)

ИГР-У

АРІ

**2655. [T011166] ЗАДАЧЕЙ ПРОФИЛАКТИЧЕСКОЙ ПРОГРАММЫ ПО УЛУЧШЕНИЮ СОСТОЯНИЯ ТКАНЕЙ ПАРОДОНТА СРЕДИ НАСЕЛЕНИЯ ЯВЛЯЕТСЯ СНИЖЕНИЕ КОЛИЧЕСТВА ПОРАЖЕННЫХ СЕКСТАНТОВ ПО ИНДЕКСУ**

АРІ

ФЕдорова-Володкиной

РНР

СРІ

**2656. [T011167] В ПРОВЕДЕНИИ ПРОФИЛАКТИЧЕСКИХ ПРОГРАММ УЧАСТВУЮТ**

стоматолог, менеджер по продажам

стоматолог, отоларинголог

гигиенист, бухгалтер

**стоматолог, гигиенист стоматологический**

**2657. [T011168] ЭФФЕКТИВНОСТЬ ПРОФИЛАКТИКИ БОЛЕЗНЕЙ ПАРОДОНТА СРЕДИ НАСЕЛЕНИЯ ОЦЕНИВАЕТСЯ ПО**

снижению интенсивности кариеса зубов

уменьшению распространенности кариеса корня зуба

**снижению количества пораженных секстантов по индексу СРІ**

снижению распространенности флюороза по индексу Dean

**2658. [T011169] ЭФФЕКТИВНОСТЬ ПРОФИЛАКТИКИ КАРИЕСА ЗУБОВ ОЦЕНИВАЮТ ПО ДИНАМИКЕ ПОКАЗАТЕЛЕЙ ИНДЕКСА (ОВ)**

КПУ, кп

РНР

ИГР-У

СРІТН

**2659. [T011170] ЭФФЕКТИВНОСТЬ ОБУЧЕНИЯ ГИГИЕНЕ ПОЛОСТИ РТА ОЦЕНИВАЮТ ПО ДИНАМИКЕ ПОКАЗАТЕЛЕЙ**

распространенности кариеса зубов

**индекса ИГР-У**

индекса РМА

индексов КПУ, кп

**2660. [T011171] РАЗЛИЧАЮТ ОЦЕНКУ ЭФФЕКТИВНОСТИ ПРОГРАММЫ ПРОФИЛАКТИКИ**

предварительную, организационную, окончательную

подготовительную, предварительную, финальную

**предварительную, промежуточную, окончательную**

подготовительную, предварительную, окончательную

**2661. [T011172] ВЫБОР МЕТОДОВ И СРЕДСТВ ПРИ ВНЕДРЕНИИ КОМПЛЕКСНЫХ ПРОГРАММ ПРОФИЛАКТИКИ ЗАВИСИТ ОТ**

уровню потребления основных продуктов питания на душу населения

**содержания фторида в питьевой воде**

количества педагогов в школах

количества воспитателей в детских садах

**2662. [T011173] ЗУБНОЙ ЩЕТКОЙ С ПОВЕРХНОСТИ ЗУБА УДАЛЯЕТСЯ**

поддесневой зубной камень

налёт курильщика

**мягкий зубной налёт**

наддесневой зубной камень

**2663. [T011174] МЕТОД ЧИСТКИ ЗУБОВ, ПРИ КОТОРОМ ОЧИЩЕНИЕ ВЕСТИБУЛЯРНОЙ ПОВЕРХНОСТИ ЗУБОВ ПРОИЗВОДИТСЯ КРУГОВЫМИ ДВИЖЕНИЯМИ, НАЗЫВАЕТСЯ**

**круговым Fones**

Leonard

стандартным Г.Н. Пахомова

Stillman

**2664. [T011175] ПРИ ОЧИЩЕНИИ ВЕСТИБУЛЯРНЫХ И ОРАЛЬНЫХ ПОВЕРХНОСТЕЙ ЗУБОВ ПРИ СТАНДАРТНОМ МЕТОДЕ ЧИСТКИ ЗУБОВ ДВИЖЕНИЯ ГОЛОВКИ ЗУБНОЙ ЩЕТКИ СОВЕРШАЮТСЯ В НАПРАВЛЕНИИ**

вертикальном (от десны к режущему краю или жевательной поверхности)

головка зубной щетки совершает круговые движения против часовой стрелки

вертикальном (от режущему краю или жевательной поверхности к десне)

горизонтальном (вправо-влево, вперед-назад, параллельно десне)

**2665. [T011176] МЕТОД ЧИСТКИ ЗУБОВ, ПРЕДУСМАТРИВАЮЩИЙ ДЕЛЕНИЕ ЗУБНОГО РЯДА НА СЕГМЕНТЫ И ПОСЛЕДОВАТЕЛЬНОЕ ОЧИЩЕНИЕ ЗУБОВ КАЖДОГО СЕГМЕНТА, НАЧИНАЯ С ВЕРХНИХ ПРАВЫХ ЖЕВАТЕЛЬНЫХ ЗУБОВ, НАЗЫВАЕТСЯ МЕТОДОМ**

стандартным Г.Н. Пахомова

Stillman

круговым Fones

Bass

**2666. [T011177] КРУГОВОЙ МЕТОД ЧИСТКИ ЗУБОВ FONES РЕКОМЕНДУЕТСЯ ПРИМЕНЯТЬ**

школьникам

лицам пожилого возраста

взрослым

детям дошкольного возраста

**2667. [T011178] ДЛЯ ОЦЕНКИ ЭФФЕКТИВНОСТИ ЧИСТКИ ЗУБОВ ПАЦИЕНТОМ НАИБОЛЕЕ ВАЖНО**

метод, по которому происходит движение от зуба к зубу

способность пациента удалять налет со всех поверхностей зубов

время, требуемое для чистки всех зубов

средства гигиены полости рта, которые использует пациент

**2668. [T011179] ВРЕМЯ ЧИСТКИ ЗУБОВ МАНУАЛЬНОЙ ЗУБНОЙ ЩЕТКОЙ ДОЛЖНО СОСТАВЛЯТЬ НЕ МЕНЕЕ (МИН)**

1-1,5

2-3

3,5- 4

4,5- 6

**2669. [T011180] УДАЛЕНИЕ МИНЕРАЛИЗОВАННЫХ ЗУБНЫХ ОТЛОЖЕНИЙ ОСУЩЕСТВЛЯЕТСЯ ПРИ ПРОВЕДЕНИИ**

реминерализирующей терапии

индивидуальной гигиены полости рта

**профессиональной гигиены полости рта**

контролируемой чистки зубов

**2670. [T011181] ПЕРВЫМ ЭТАПОМ КОНТРОЛИРУЕМОЙ ЧИСТКИ ЗУБОВ ЯВЛЯЕТСЯ**

самостоятельная чистка зубов пациентом

**определение гигиенического состояния полости рта пациента**

обучение пациента чистке зубов на моделях

индивидуальный подбор пациенту средств гигиены полости рта

**2671. [T011182] ПОСЛЕ ПРОФЕССИОНАЛЬНОГО УДАЛЕНИЯ ЗУБНЫХ ОТЛОЖЕНИЙ НАИБОЛЕЕ ЦЕЛЕСООБРАЗНО ПРОВЕСТИ**

контролируемую чистку зубов

герметизацию фиссур

**покрытие зубов фторидсодержащим лаком**

окрашивание зубов йодсодержащим раствором

**2672. [T011184] ПРИ ПРОВЕДЕНИИ ПРОФЕССИОНАЛЬНОЙ ГИГИЕНЫ ПОЛОСТИ РТА КОНТАКТНЫЕ ПОВЕРХНОСТИ ЗУБОВ ЦЕЛЕСООБРАЗНЕЕ ОЧИЩАТЬ ОТ НАЛЕТА С ПОМОЩЬЮ**

щЕточек и полировочных паст

резиновых колпачков и полировочных паст

зубной щЕтки и пасты

**зубных нитей**

**2673. [T011185] ДЛЯ РУЧНОГО УДАЛЕНИЯ ПОДДЕСНЕВОГО ЗУБНОГО КАМНЯ ИСПОЛЬЗУЮТ ИНСТРУМЕНТ**

кюрету

пинцет

пародонтальный зонд

штопфер

**2674. [T011186] ДЛЯ УДАЛЕНИЯ ЗУБНОГО КАМНЯ ИСПОЛЬЗУЮТ ИНСТРУМЕНТЫ**

экскаватор, штопфер, гладилку

кюретажные ложки, дрельборы, шпатель

зонд, зеркало, пинцет

**серповидные скейлеры, кюреты**

**2675. [T011187] ДЛЯ ПРОФИЛАКТИКИ КАРИЕСА ПОЛОСКАНИЯ 0,2% РАСТВОРОМ ФТОРИДА НАТРИЯ ПРОВОДЯТ 1 РАЗ В**

полгода

неделю

**2 недели**

день

**2676. [T011188] ДЛЯ ПРОФИЛАКТИКИ КАРИЕСА ПОЛОСКАНИЯ 0,1% РАСТВОРОМ ФТОРИДА НАТРИЯ ПРОВОДЯТ 1 РАЗ**

день

полгода

**неделю**

2 недели

**2677. [T011189] ПРИ ПРОВЕДЕНИИ ПРОЦЕДУРЫ ПОКРЫТИЯ ЗУБОВ ФТОРИДСОДЕРЖАЩИМ ЛАКОМ ПЕРВОЙ ПРОВОДИТСЯ МАНИПУЛЯЦИЯ**

высушивание зубов

нанесение фторидсодержащего лака

**очищение зубов от налета**

изоляция от слюны

**2678. [T011191] ИНВАЗИВНЫЙ МЕТОД ГЕРМЕТИЗАЦИИ ФИССУР ЗУБОВ ПРЕДУСМАТРИВАЕТ ПОКРЫТИЕ ФИССУРЫ СИЛАНТОМ ПОСЛЕ**

профессионального очищения фиссуры

коррекции прикуса

контролируемой чистки зубов

**раскрытия фиссуры**

**2679. [T011192] ГИГИЕНИЧЕСКИЕ МЕРОПРИЯТИЯ, НЕОБХОДИМЫЕ ПЕРЕД ПРОВЕДЕНИЕМ МЕТОДА ГЕРМЕТИЗАЦИИ ФИССУР, ВКЛЮЧАЮТ**

очищение контактных поверхностей зубов флоссами

**очищение жевательной поверхности зуба с помощью вращающейся щетки и полировочной пасты**

полоскание полости рта антисептическим раствором

полоскание полости рта водой



**2680. [T011194] ПОСЛЕ ПРОВЕДЕНИЯ ПРОФЕССИОНАЛЬНОЙ ГИГИЕНЫ ЧУВСТВИТЕЛЬНОСТЬ ЗУБОВ МОЖЕТ ПОЯВИТЬСЯ ВСЛЕДСТВИЕ**

**излишнего полирования обнаженных корней зубов**

окрашивания зубного налета в труднодоступных местах

аппликаций реминерализующими растворами

проведения контролируемой чистки зубов

**2681. [T011195] ПРОФИЛАКТИКОЙ МЕХАНИЧЕСКИХ ПОВРЕЖДЕНИЙ СЛИЗИСТОЙ ОБОЛОЧКИ ПОЛОСТИ РТА ЯВЛЯЕТСЯ**

обработка противовоспалительными мазями

тщательный уход за полостью рта

**удаление разрушенных зубов**

отказ от приема крепких спиртных напитков

**2682. [T011197] ПРОФИЛАКТИКОЙ МЕХАНИЧЕСКИХ ПОВРЕЖДЕНИЙ СЛИЗИСТОЙ ОБОЛОЧКИ ПОЛОСТИ РТА ЯВЛЯЕТСЯ**

применение кератопластических средств

исключение из рациона горячей пищи

устранение вредной привычки приема алкоголя

**сошлифовывание острых краев зубов, пломб**

**2683. [T011199] ПРОФИЛАКТИКОЙ МЕХАНИЧЕСКИХ ПОВРЕЖДЕНИЙ СЛИЗИСТОЙ ОБОЛОЧКИ ПОЛОСТИ РТА ЯВЛЯЕТСЯ**

**изготовление новых и коррекция старых протезов**

лечение бруксизма

назначение полосканий настоями трав

отказ от курения папирос без фильтра

**2684. [T011200] ПРОФИЛАКТИКОЙ ВОЗНИКНОВЕНИЯ ГАЛЬВАНИЗМА В ПОЛОСТИ РТА ЯВЛЯЕТСЯ**

тщательный уход за полостью рта

**изготовление протезов и пломб из однородных металлов**

изготовление протезов и пломб из разнородных металлов

регулярная очистка и дезинфекция протезов

**2685. [T011201] МЕСТНЫМ ФАКТОРОМ, СПОСОБСТВУЮЩИМ РАЗВИТИЮ КАНДИДОМИКОЗА, ЯВЛЯЕТСЯ**

приЕм мягкой пищи

**неудовлетворительная гигиена полости рта**

гипосаливация

курение

**2686. [T011202] МЕСТНЫМ ФАКТОРОМ, СПОСОБСТВУЮЩИМ РАЗВИТИЮ КАНДИДОМИКОЗА, ЯВЛЯЕТСЯ**

чрезмерное употребление легкоферментируемых углеводов

наличие заболеваний слюнных желЕз

скученность зубов

**наличие воспалительных заболеваний пародонта**

**2687. [T011203] МЕСТНЫМ ФАКТОРОМ, СПОСОБСТВУЮЩИМ РАЗВИТИЮ КАНДИДОМИКОЗА, ЯВЛЯЕТСЯ**

наличие протезов, изготовленных из разнородных металлов

**длительное ношение пластмассовых протезов без соответствующего ухода за ними**

вредная привычка прикусывания щЕк

приЕм раздражающей пищи

## **2688. [T011204] ДЛЯ ПРОФИЛАКТИКИ ГЕРПЕТИЧЕСКОГО СТОМАТИТА У ДЕТЕЙ ИСПОЛЬЗУЮТСЯ**

десенсибилизирующие препараты

**противовирусные мази**

витамины

антибиотики

## **2689. [T011205] ПРОФИЛАКТИКОЙ КОНТАКТНЫХ АЛЛЕРГИЧЕСКИХ СТОМАТИТОВ ЯВЛЯЕТСЯ**

лечение кариеса

удаление разрушенных зубов

устранение вредных привычек

**изготовление протезов из индифферентных материалов**

## **2690. [T011206] ПЕРВИЧНОЙ ПРОФИЛАКТИКОЙ РАКА И ПРЕДРАКА СЛИЗИСТОЙ ОБОЛОЧКИ ПОЛОСТИ РТА ЯВЛЯЕТСЯ**

гигиена полости рта

приём антибиотиков

устранение хронических очагов инфекции в полости рта

**предупреждение и устранение профессиональных вредностей**

## **2691. [T011207] ПЕРВИЧНОЙ ПРОФИЛАКТИКОЙ РАКА И ПРЕДРАКА СЛИЗИСТОЙ ОБОЛОЧКИ ПОЛОСТИ РТА ЯВЛЯЕТСЯ**

гигиена полости рта

сбалансированное питание

**предупреждение и устранение хронических механических, физических и химических травм**

устранение хронических очагов инфекции в полости рта

**2692. [T011208] ПЕРВИЧНОЙ ПРОФИЛАКТИКОЙ РАКА И ПРЕДРАКА ГУБЫ ЯВЛЯЕТСЯ**

приЕм антибиотиков

гигиена полости рта

**предупреждение и устранение избытка солнечного излучения**

сбалансированное питание

**2693. [T011209] ПЕРВИЧНОЙ ПРОФИЛАКТИКОЙ РАКА И ПРЕДРАКА СЛИЗИСТОЙ ОБОЛОЧКИ ПОЛОСТИ РТА ЯВЛЯЕТСЯ**

сбалансированное питание

устранение хронических очагов инфекции в полости рта

**предупреждение и устранение гальванизма**

приЕм антибиотиков

**2694. [T011210] ПЕРВИЧНОЙ ПРОФИЛАКТИКОЙ РАКА И ПРЕДРАКА СЛИЗИСТОЙ ОБОЛОЧКИ ПОЛОСТИ РТА ЯВЛЯЕТСЯ**

приЕм антибиотиков

устранение хронических очагов инфекции в полости рта

сбалансированное питание

**отказ от слишком горячей и раздражающей пищи**

**2695. [T011211] ФАКТОРОМ РИСКА ВОЗНИКНОВЕНИЯ ЛЕЙКОПЛАКИИ ЯВЛЯЕТСЯ**

острый герпетический стоматит

соматические заболевания

хронический очаг инфекции в полости рта

**курение**

## **2696. [T011212] ФАКТОРОМ РИСКА ВОЗНИКНОВЕНИЯ ХРОНИЧЕСКОГО АФТОЗНОГО СТОМАТИТА ЯВЛЯЕТСЯ**

приЕм десенсибилизирующих препаратов

наличие инфекционных заболеваний

**наличие заболеваний желудочно-кишечного тракта**

солнечное излучение

## **2697. [T011213] ПРОФИЛАКТИКОЙ ЭКСФОЛИАТИВНОГО ХЕЙЛИТА ЯВЛЯЕТСЯ**

**использование гигиенической помады**

приЕм витаминов

сбалансированное питание

лечение кариеса зубов

## **2698. [T011214] ДЛЯ ОЧИЩЕНИЯ ЗУБОВ РЕБЕНКА В ВОЗРАСТЕ ДО 1 ГОДА НАИБОЛЕЕ ЦЕЛЕСООБРАЗНО ИСПОЛЬЗОВАТЬ**

**мягкую резиновую щЕтку-напальчник**

детскую зубную щЕтку и гелевую зубную пасту

детскую зубную щЕтку

ватный тампон

## **2699. [T011215] ДЕТЯМ В ВОЗРАСТЕ ДО 3 ЛЕТ РЕКОМЕНДУЕТСЯ ИСПОЛЬЗОВАТЬ ДЛЯ ЧИСТКИ ЗУБОВ ЗУБНУЮ ЩЕТКУ**

мягкую

средней жЕсткости

**очень мягкую**

жЕсткую

**2700. [T011216] ДЛЯ БОЛЕЕ ТЩАТЕЛЬНОГО ОЧИЩЕНИЯ ВСЕХ ПОВЕРХНОСТЕЙ И УЧАСТКОВ ЗУБОВ НАИБОЛЕЕ ЭФФЕКТИВНО ИСПОЛЬЗОВАТЬ ЗУБНУЮ ЩЕТКУ С ФОРМОЙ ПОДСТРИЖКИ ВОЛОКОН РАБОЧЕЙ ЧАСТИ**

прямой

V-образной

**различной высоты и направлением пучков щетины**

выпуклой

**2701. [T011217] ИНДИКАТОРНЫЕ ЩЕТИНКИ ИМЕЮТСЯ У ЗУБНЫХ ЩЕТОК ДЛЯ**

наиболее эффективного очищения зубов в стадии прорезывания

наиболее эффективного очищения межзубных промежутков

**определения срока замены щетки**

улучшения эстетического вида

**2702. [T011218] ЗУБНАЯ ЩЕТКА С ПРОДОЛЬНЫМ V-ОБРАЗНЫМ УГЛУБЛЕНИЕМ РАБОЧЕЙ ЧАСТИ ПРЕДНАЗНАЧЕНА ДЛЯ**

ухода за полостью рта пациентов с заболеваниями пародонта

очищения межзубных промежутков

очищения дистальной поверхности последнего зуба в зубном ряду

**ухода за полостью рта пациентов с брекет-системами**

**2703. [T011219] СТЕПЕНЬ ЖЕСТКОСТИ ЩЕТИНЫ ЗУБНОЙ ЩЕТКИ ОБЫЧНО УКАЗЫВАЕТСЯ**

на рабочей части

на ручке

в инструкции производителя

**на упаковке**

**2704. [T011220] ДЕТЯМ ДОШКОЛЬНОГО ВОЗРАСТА РЕКОМЕНДУЕТСЯ ИСПОЛЬЗОВАТЬ ЗУБНУЮ ЩЕТКУ**

очень мягкую

средней жесткости

жесткую

**мягкую**

**2705. [T011221] ОДНИМ ИЗ ОСНОВНЫХ ТРЕБОВАНИЙ, ПРЕДЪЯВЛЯЕМЫХ К ЗУБНЫМ ЩЕТКАМ, ЯВЛЯЕТСЯ НАЛИЧИЕ**

**искусственного волокна**

прямой ручки

натуральной щетины

индикаторных щетинок

**2706. [T011222] СИЛОВОЙ (АКТИВНЫЙ) ВЫСТУП ИМЕЕТСЯ У ЗУБНЫХ ЩЕТОК ДЛЯ**

**очистения дистальной поверхности последнего зуба в зубном ряду**

наиболее эффективного очищения межзубных промежутков

улучшения эстетического вида щетки

определения срока замены щетки

**2707. [T011223] ОДНИМИ ИЗ ОСНОВНЫХ КОМПОНЕНТОВ ЗУБНЫХ ПАСТ ЯВЛЯЮТСЯ**

антисептики

**абразивные вещества**

солевые добавки

экстракты лекарственных растений

**2708. [T011225] В КАЧЕСТВЕ АКТИВНОГО КОМПОНЕНТА В ПРОТИВОКАРИОЗНЫХ ЗУБНЫХ ПАСТАХ ИСПОЛЬЗУЮТ**

хлоргексидин

экстракты лекарственных растений

**фториды**

пирофосфаты

**2709. [T011226] В КАЧЕСТВЕ ПРОТИВОВОСПАЛИТЕЛЬНОГО КОМПОНЕНТА В СОСТАВ ЗУБНЫХ ПАСТ ВВОДЯТ**

карбамид

**экстракты лекарственных растений**

карбонат кальция

фторид натрия

**2710. [T011227] В КАЧЕСТВЕ ПЕНООБРАЗУЮЩЕГО КОМПОНЕНТА В СОСТАВ ЗУБНЫХ ПАСТ ВВОДИТСЯ**

дикальцийфосфат

**лаурилсульфат натрия**

фторид натрия

полиэтиленгликоль

**2711. [T011228] ГИГИЕНИЧЕСКИЕ ЗУБНЫЕ ПАСТЫ НЕ СОДЕРЖАТ В СВОЕМ СОСТАВЕ**

увлажняющие компоненты

гелеобразующие компоненты

**экстракты лекарственных растений**

абразивные вещества



**2712. [T011229] ПРОТИВОКАРИОЗНОЕ ДЕЙСТВИЕ ЗУБНЫХ ПАСТ ПРЕИМУЩЕСТВЕННО ОБУСЛОВЛЕНО ВВЕДЕНИЕМ В ИХ СОСТАВ**

пирофосфатов

экстрактов лекарственных растений

хлоргексидина

**фторидов**

**2713. [T011230] ГЛИЦЕРИН ВХОДИТ В СОСТАВ ЗУБНЫХ ПАСТ КАК КОМПОНЕНТ**

пенообразующий

**увлажняющий**

абразивный

ароматизирующий

**2714. [T011231] ГИГИЕНИЧЕСКИЕ ЗУБНЫЕ ПАСТЫ ОБЛАДАЮТ ДЕЙСТВИЕМ**

десенситивным

**очищающим**

регенерирующим

отбеливающим

**2715. [T011232] ЗУБНЫЕ ПАСТЫ С СОЛЕВЫМИ ДОБАВКАМИ ОТНОСЯТСЯ К ГРУППЕ**

снижающих чувствительность твердых тканей зубов

противокариозных

отбеливающих

**противовоспалительных**

## **2716. [T011233] ОДНИМ ИЗ ОСНОВНЫХ КОМПОНЕНТОВ ЗУБНЫХ ПАСТ ЯВЛЯЮТСЯ**

пенообразующие вещества

солевые добавки

витамины

экстракты лекарственных растений

## **2717. [T011234] СОЕДИНЕНИЯ КАЛЬЦИЯ МОГУТ ВХОДИТЬ В СОСТАВ ЗУБНЫХ ПАСТ В КАЧЕСТВЕ КОМПОНЕНТА**

противокариозного

отбеливающего

пенообразующего

связующего

## **2718. [T011235] ПЛАСТИЧНОСТЬ И ОДНОРОДНОСТЬ КОНСИСТЕНЦИИ ЗУБНЫХ ПАСТ ОБЕСПЕЧИВАЕТСЯ ВХОДЯЩИМИ В ИХ СОСТАВ КОМПОНЕНТАМИ**

пенообразующими

ароматизирующими

связующими

абразивными

## **2719. [T011236] ЗУБНЫЕ ПАСТЫ С ВЫСОКИМ ПОКАЗАТЕЛЕМ АБРАЗИВНОСТИ ПРЕДНАЗНАЧЕНЫ ДЛЯ ИСПОЛЬЗОВАНИЯ**

детьми дошкольного возраста

пациентами с повышенной чувствительностью твердых тканей зубов

лицами, злоупотребляющими курением

основной массой населения

**2720. [T011237] ОДНИМ ИЗ ОСНОВНЫХ КОМПОНЕНТОВ ЗУБНЫХ ПАСТ ЯВЛЯЮТСЯ**

экстракты лекарственных растений

**связующие вещества**

антисептики

витамины

**2721. [T011238] В КАЧЕСТВЕ АБРАЗИВНОГО КОМПОНЕНТА В СОСТАВ ЗУБНЫХ ПАСТ ВВОДЯТ**

хлорид стронция

**дикальцийфосфат**

монофторфосфат натрия

гидроксиапатит

**2722. [T011239] ПРОТИВОКАРИОЗНОЕ ДЕЙСТВИЕ ЗУБНЫХ ПАСТ ПРЕИМУЩЕСТВЕННО ОБУСЛОВЛЕНО ВВЕДЕНИЕМ В ИХ СОСТАВ**

**соединений кальция**

хлоргексидина

экстрактов лекарственных растений

пирофосфатов

**2723. [T011241] ДЛЯ СНИЖЕНИЯ ЧУВСТВИТЕЛЬНОСТИ ТВЕРДЫХ ТКАНЕЙ ЗУБОВ В СОСТАВ ЗУБНЫХ ПАСТ В КАЧЕСТВЕ АКТИВНОГО КОМПОНЕНТА ВВОДЯТ**

экстракты лекарственных растений, хлоргексидин

**хлорид стронция, нитрат калия, гидроксиапатит**

ферменты, витамины

пирофосфаты, солевые добавки

**2724. [T011242] ЛАУРИЛСУЛЬФАТ НАТРИЯ ВХОДИТ В СОСТАВ ЗУБНЫХ ПАСТ КАК КОМПОНЕНТ**

увлажняющий

ароматизирующий

**пенообразующий**

абразивный

**2725. [T011243] МОНОФТОРФОСФАТ НАТРИЯ В СОСТАВЕ ЛЕЧЕБНО-ПРОФИЛАКТИЧЕСКИХ ЗУБНЫХ ПАСТ ОБУСЛАВЛИВАЕТ ИХ ДЕЙСТВИЕ**

**противокариозное**

отбеливающее

противовоспалительное

десенситивное

**2726. [T011244] ДЛЯ УМЕНЬШЕНИЯ ОБРАЗОВАНИЯ ЗУБНЫХ ОТЛОЖЕНИЙ В СОСТАВ ЗУБНЫХ ПАСТ ВВОДЯТ**

карбамид

фторид натрия

**триклозан**

экстракты лекарственных растений

**2727. [T011246] ВИТАМИНЫ А И Е ВВОДЯТ В СОСТАВ ЗУБНЫХ ПАСТ ДЛЯ**

уменьшения образования зубных отложений

**ускорения регенерации слизистой оболочки полости рта**

улучшения общего состояния организма

профилактики кариеса

**2728. [T011247] В КАЧЕСТВЕ ПРОТИВОВОСПАЛИТЕЛЬНОГО КОМПОНЕНТА В СОСТАВ ОПОЛАСКИВАТЕЛЕЙ ДЛЯ ПОЛОСТИ РТА ВВОДЯТ**

этиловый спирт

хлоргексидин

фторид олова

монофторфосфат натрия

**2729. [T011248] ПАЦИЕНТАМ С БРЕКЕТ-СИСТЕМАМИ ДЛЯ НАИБОЛЕЕ ЭФФЕКТИВНОГО ОЧИЩЕНИЯ ПРОСТРАНСТВА МЕЖДУ ДУГОЙ И ЗУБАМИ РЕКОМЕНДУЕТСЯ ИСПОЛЬЗОВАТЬ**

электрическую зубную щетку

зубочистки

зубные Ершики

зубную щетку с ровной подстрижкой щетиной

**2730. [T011250] ДЛЯ ОЧИЩЕНИЯ КОНТАКТНЫХ ПОВЕРХНОСТЕЙ ЗУБОВ ОТ НАЛЕТА НАИБОЛЕЕ ЦЕЛЕСООБРАЗНО ИСПОЛЬЗОВАТЬ**

зубные нити

зубную щетку и зубную пасту

вращающуюся щеточку и полировочную пасту

зубочистки

**2731. [T011251] ИСПОЛЬЗОВАНИЕ ЗУБНЫХ НИТЕЙ РЕКОМЕНДУЕТСЯ ДЛЯ УДАЛЕНИЯ ЗУБНОГО НАЛЕТА С ПОВЕРХНОСТЕЙ ЗУБОВ**

вестибулярных

оральных

окклюзионных

проксимальных

**2732. [T011252] ЗУБОЧИСТКИ НАИБОЛЕЕ ЦЕЛЕСООБРАЗНО  
ИСПОЛЬЗОВАТЬ ДЛЯ УДАЛЕНИЯ**

остатков пищи из межзубных промежутков

зубного камня

зубного налета с контактных поверхностей зубов

зубного налета с гладких поверхностей зубов

**2733. [T011253] ПАЦИЕНТАМ С БРЕКЕТ-СИСТЕМАМИ ДЛЯ НАИБОЛЕЕ  
ЭФФЕКТИВНОГО ОЧИЩЕНИЯ ПРОСТРАНСТВА МЕЖДУ ДУГОЙ И  
ЗУБАМИ РЕКОМЕНДУЕТСЯ ИСПОЛЬЗОВАТЬ**

мануальную зубную щетку

электрическую зубную щетку

зубочистки

**суперфлоссы**

**2734. [T011254] ПО РЕКОМЕНДАЦИЯМ ВОЗ КОНЦЕНТРАЦИЯ ФТОРИДА  
В ЗУБНЫХ ПАСТАХ ДЛЯ ВЗРОСЛЫХ ДОЛЖНА БЫТЬ НЕ МЕНЕЕ (PPM)**

5000

500

2000

**1000**

**2735. [T011255] В РАЙОНЕ С ПОВЫШЕННЫМ СОДЕРЖАНИЕМ ФТОРИДА  
В ПИТЬЕВОЙ ВОДЕ НЕ РЕКОМЕНДУЕТСЯ ИСПОЛЬЗОВАТЬ ЗУБНЫЕ  
ПАСТЫ**

**фторидсодержащие**

гигиенические

кальцийсодержащие

с растительными добавками

**2736. [T011256] ПАЦИЕНТАМ С КЛИНОВИДНЫМ ДЕФЕКТОМ ТВЕРДЫХ ТКАНЕЙ ЗУБОВ РЕКОМЕНДУЕТСЯ ИСПОЛЬЗОВАТЬ ЗУБНУЮ ЩЕТКУ**

средней жесткости

очень жесткую

**мягкую**

жесткую

**2737. [T011257] ДЛИТЕЛЬНОЕ ИСПОЛЬЗОВАНИЕ ЖЕСТКОЙ ЗУБНОЙ ЩЕТКИ И ВЫСОКОАБРАЗИВНОЙ ЗУБНОЙ ПАСТЫ МОЖЕТ ПРИВЕСТИ К ВОЗНИКНОВЕНИЮ**

флюороза

**клиновидного дефекта твердых тканей зубов**

очагов деминерализации эмали

гипоплазии эмали

**2738. [T011258] ПАЦИЕНТАМ С ВОСПАЛИТЕЛЬНЫМИ ЗАБОЛЕВАНИЯМИ ПАРОДОНТА В СТАДИИ ОБОСТРЕНИЯ РЕКОМЕНДУЮТ ПОЛЬЗОВАТЬСЯ ЗУБНОЙ ЩЕТКОЙ**

очень жесткой

**мягкой**

средней степени жесткости

жесткой

**2739. [T011259] ИСПОЛЬЗОВАНИЕ ЖЕСТКОЙ ЗУБНОЙ ЩЕТКИ МОЖЕТ ПРИВЕСТИ К ВОЗНИКНОВЕНИЮ**

**повышенной чувствительности твердых тканей зуба**

гиперплазии эмали

гипоплазии эмали

флюорозу

**2740. [T011260] ЖЕСТКОСТЬ ВОЛОКНА ЗУБНОЙ ЩЕТКИ, РЕКОМЕНДУЕМОЙ ПАЦИЕНТАМ ПРИ ПОВЫШЕННОЙ ЧУВСТВИТЕЛЬНОСТИ ЗУБОВ, ДОЛЖНА БЫТЬ**

**очень мягкой и мягкой**

мягкой и средней

жесткой и очень жесткой

средней и жесткой

**2741. [T011261] СТЕПЕНЬ АБРАЗИВНОСТИ ЗУБНЫХ ПАСТ, РЕКОМЕНДУЕМЫХ ПАЦИЕНТАМ ПРИ ПОВЫШЕННОЙ ЧУВСТВИТЕЛЬНОСТИ ЗУБОВ, ДОЛЖНА БЫТЬ**

средней

без содержания абразива

высокой

**низкой**

**2742. [T011262] ДЛЯ ОБТУРАЦИИ ДЕНТИННЫХ КАНАЛЬЦЕВ С ЦЕЛЬЮ СНИЖЕНИЯ ЧУВСТВИТЕЛЬНОСТИ ТВЕРДЫХ ТКАНЕЙ ЗУБОВ В ЗУБНЫЕ ПАСТЫ ВВОДЯТ**

лаурилсульфат натрия, лаурилсаркозинат натрия, спирт

сорбитол, глицерин, пропиленгликоль

диоксид кремния, двуокись кремния, химически осажженный мел

**соединения фтора, кальция, стронция**

**2743. [T011263] ДЛЯ УМЕНЬШЕНИЯ КРОВОТОЧИВОСТИ ДЕСЕН НАИБОЛЕЕ ЦЕЛЕСООБРАЗНО ИСПОЛЬЗОВАТЬ ЗУБНЫЕ ПАСТЫ**

отбеливающие

кальцийсодержащие

фторидсодержащие

**с растительными добавками**



**2744. [T011264] ЭКЗОГЕННЫМ МЕТОДОМ ФТОРИДПРОФИЛАКТИКИ КАРИЕСА ЯВЛЯЕТСЯ**

фторирование молока

**покрытие зубов фторидсодержащим лаком**

прием таблеток Фторида натрия

фторирование питьевой воды

**2745. [T011265] ТАБЛЕТКИ ФТОРИДА НАТРИЯ ДЕТЯМ РЕКОМЕНДУЮТ ПРИМЕНЯТЬ**

1 раз в неделю

через день

**каждый день**

1 раз в месяц

**2746. [T011266] ОКРАШИВАНИЕ ОЧАГА ДЕМИНЕРАЛИЗАЦИИ ЭМАЛИ РАСТВОРОМ МЕТИЛЕНОВОГО СИНЕГО ПРОИСХОДИТ ВСЛЕДСТВИЕ**

**повышения проницаемости эмали в зоне поражения**

снижения pH зубного налета

нарушения Ca/P соотношения эмали

разрушения поверхностного слоя эмали

**2747. [T011267] КАРИЕС В СТАДИИ МЕЛОВОГО ПЯТНА ДИФФЕРЕНЦИРУЮТ С**

клиновидным дефектом

средним кариесом

**пятнистой формой флюороза**

эрозией эмали

**2748. [Т011268] ПРОФИЛАКТИКОЙ МЕСТНОЙ ГИПОПЛАЗИИ ПОСТОЯННЫХ ЗУБОВ ЯВЛЯЕТСЯ**

своевременное лечение кариеса временных зубов

прием фторидсодержащих таблеток

полноценное питание ребенка на первом году жизни

реминерализирующая терапия

**2749. [Т011269] КОНСТРУКЦИИ ПРОФИЛАКТИЧЕСКИХ ПРОТЕЗОВ У ДЕТЕЙ 5-6 ЛЕТ**

вкладки

**съёмный пластиночный**

мостовидный

консольный

**2750. [Т011270] ДЛЯ НОРМАЛИЗАЦИИ НОСОВОГО ДЫХАНИЯ, СМЫКАНИЯ ГУБ, ГЛОТАНИЯ У ДЕТЕЙ ПРОВОДИТСЯ**

удаление сверхкомплектных зубов

**миогимнастика**

динамическое наблюдение

избирательное пришлифовывание нестёршихся бугров временных зубов

**2751. [Т011271] ДЛЯ УДАЛЕНИЯ ЗУБНОГО КАМНЯ С ПОМОЩЬЮ УЛЬТРАЗВУКА ИСПОЛЬЗУЮТ АППАРАТ**

«Диагностодент»

**Пьезон-Мастер»**

«Pluraflex»

апекслокатор

**2752. [T011273] ПРИ НЕВОЗМОЖНОСТИ НАДЕЖНОЙ ИЗОЛЯЦИИ ЗУБА ОТ СЛЮНЫ ВО ВРЕМЯ ГЕРМЕТИЗАЦИИ ФИССУР МАТЕРИАЛОМ ВЫБОРА СЛУЖИТ**

химиоотверждаемый герметик

композиционный пломбировочный материал

светоотверждаемый герметик

стеклоиномерный цемент

**2753. [T011274] ПРИ ЛЕЧЕНИИ КАРИЕСА В СТАДИИ МЕЛОВОГО ПЯТНА ПЕРВЫМ ЭТАПОМ ПРИМЕНЕНИЯ РЕМИНЕРАЛИЗИРУЮЩИХ СРЕДСТВ ЯВЛЯЕТСЯ**

очищение от зубного налета

аппликация реминерализующего средства

высушивание

изоляция от слюны

**2754. [T011275] В ВОЗНИКНОВЕНИИ КАРИЕСА ЗУБОВ ВЕДУЩАЯ РОЛЬ ПРИНАДЛЕЖИТ МИКРООРГАНИЗМАМ**

актиномицетам

вирусам

стрептококкам

стафилококкам

**2755. [T011276] В ВОЗНИКНОВЕНИИ КАРИЕСА ВАЖНУЮ РОЛЬ ИГРАЕТ СВОЙСТВО МИКРООРГАНИЗМОВ**

выделять экзотоксины

приспосабливаться к изменяющимся условиям внешней среды

вызывать дисбактериоз

образовывать органические кислоты

**2756. [T011277] НАИБОЛЬШАЯ ПРОНИЦАЕМОСТЬ ЭМАЛИ  
ОТМЕЧАЕТСЯ НА ЗУБАХ**

в области бугров, режущего края

**в пришеечной области, ямках, фиссурах**

на контактных поверхностях

на вестибулярной и язычной поверхностях

**2757. [T011278] РЕМИНЕРАЛИЗАЦИЯ ПРЕДСТАВЛЯЕТ СОБОЙ**

**восстановление минерального состава эмали**

потерю кальция, фосфатов из подповерхностного слоя эмали

восстановление гомеостаза в полости рта

разрушение структуры эмали под действием органических кислот

**2758. [T011279] ПРОЦЕССЫ МИНЕРАЛИЗАЦИИ И РЕМИНЕРАЛИЗАЦИИ  
ЭМАЛИ ОБЕСПЕЧИВАЮТСЯ ЗА СЧЕТ ПОСТУПЛЕНИЯ ИЗ РОТОВОЙ  
ЖИДКОСТИ**

белков, витаминов

кислорода, водорода

**кальция, фосфатов, фторидов**

органических кислот

**2759. [T011281] КАРИЕС В СТАДИИ МЕЛОВОГО ПЯТНА ПОЯВЛЯЕТСЯ  
НА ЭМАЛИ В РЕЗУЛЬТАТЕ ЕЕ**

созревания

**деминерализации**

реминерализации

минерализации

**2760. [T011282] ФАКТОРОМ РИСКА ВОЗНИКНОВЕНИЯ ОЧАГОВОЙ ДЕМИНЕРАЛИЗАЦИИ ЭМАЛИ ЯВЛЯЕТСЯ**

неудовлетворительное гигиеническое состояние полости рта

инфекционные заболевания ребенка на первом году жизни

наследственность

высокое содержание фторида в питьевой воде

**2761. [T011283] ФЛЮОРОЗ ВОЗНИКАЕТ ПРИ УПОТРЕБЛЕНИИ ПИТЬЕВОЙ ВОДЫ С СОДЕРЖАНИЕМ ФТОРИДА**

субоптимальным

оптимальным

низким

**выше оптимального**

**2762. [T011284] ОДНИМ ИЗ ФАКТОРОВ РИСКА ВОЗНИКНОВЕНИЯ КЛИНОВИДНОГО ДЕФЕКТА ЯВЛЯЕТСЯ**

неудовлетворительная гигиена полости рта

повышенное содержание фторида в питьевой воде

чрезмерное употребление углеводов

**горизонтальные движения зубной щеткой**

**2763. [T011285] ПРИЧИНОЙ ИСТИРАНИЯ ТВЕРДЫХ ТКАНЕЙ ЗУБОВ МОЖЕТ БЫТЬ**

употребление углеводистой пищи

высокое содержание фторида в питьевой воде

**постоянное использование высокоабразивных средств гигиены полости рта**

низкое содержание фторида в питьевой воде

**2764. [T011286] ОСНОВНЫМ МЕСТНЫМ ФАКТОРОМ РИСКА ВОЗНИКНОВЕНИЯ КАТАРАЛЬНОГО ГИНГИВИТА ЯВЛЯЕТСЯ**

вредные привычки

наличие эндокринной патологии

**наличие микробного налета**

наследственность

**2765. [T011287] ФАКТОРОМ, СПОСОБСТВУЮЩИМ РАЗВИТИЮ ЛОКАЛЬНОГО ХРОНИЧЕСКОГО ГИНГИВИТА, ЯВЛЯЕТСЯ**

бруксизм

употребление пищи, богатой клетчаткой

**скученность зубов**

ксеростомия

**2766. [T012192] РОСТКОВАЯ ЗОНА КОРНЯ НА РЕНТГЕНОГРАММЕ ОПРЕДЕЛЯЕТСЯ КАК ОЧАГ РАЗРЕЖЕНИЯ КОСТИ**

с четкими контурами у верхушки корня с гиперцементозом

с нечеткими контурами пламяобразных очертаний у верхушки корня с широким каналом

с нечеткими контурами пламяобразных очертаний у верхушки корня с узким каналом

**ограниченный по периферии компактной пластинкой у верхушки корня с широким каналом**

**2767. [T012193] К ОСНОВНЫМ СИМПТОМАМ ПЕРЕЛОМА СКУЛОВОЙ КОСТИ ОТНОСЯТ**

**«симптом ступени», диплопию**

деформацию носа, гематому

симптом Венсана

нарушение прикуса

## **2768. [T012194] К ОСНОВНЫМ СИМПТОМАМ ПЕРЕЛОМА СКУЛОВОЙ КОСТИ ОТНОСЯТ**

кровотечение из носа, головокружение

парез ветвей лицевого нерва

деформацию носа, гематому

«симптом ступени», затрудненное открывание рта

## **2769. [T012195] ПРИ ОЖОГЕ III(Б) СТЕПЕНИ ПОРАЖАЮТСЯ**

**эпидермис и дерма**

кожа и подлежащие ткани

поверхностные слои эпидермиса

поверхностный эпидермис и капилляры

## **2770. [T012196] ПРИ ОЖОГЕ IV СТЕПЕНИ ПОРАЖАЮТСЯ**

поверхностный эпидермис и нервы

все слои эпидермиса с сохранением дериватов кожи

поверхностный эпидермис и капилляры

**кожа и подлежащие ткани**

## **2771. [T012198] К ХАРАКТЕРНЫМ СИМПТОМАМ ОСТРОГО АРТРИТА ВИСОЧНО-НИЖНЕЧЕЛЮСТНОГО СУСТАВА (ВНЧС) В НАЧАЛЬНОЙ СТАДИИ ОТНОСЯТ**

**боль, ограничение открывания рта**

тризм жевательных мышц

боль в шейном отделе позвоночника, иррадиирующую в ВНЧС

околоушный гипергидроз

**2772. [T012199] МИНИПЛАСТИНЫ ДЛЯ ОСТЕОСИНТЕЗА ПЕРЕЛОМОВ ЧЕЛЮСТЕЙ ИЗГОТАВЛИВАЮТСЯ ИЗ**

нержавеющей стали

бронзы

**титана**

алюминия

**2773. [T031380] НАРУШЕНИЕ НОСОВОГО ДЫХАНИЯ ПРИВОДИТ К АНОМАЛИИ ЗУБНОГО РЯДА**

расширению нижнего

**сужению верхнего**

расширению верхнего

уплощению верхнего во фронтальном отделе

**2774. [T031381] ПРИЧИНОЙ УПЛОЩЕНИЯ ПЕРЕДНЕГО УЧАСТКА НИЖНЕГО ЗУБНОГО РЯДА ЯВЛЯЕТСЯ**

макроглоссия

нарушение носового дыхания

**укорочение уздечки языка**

снижение тонуса круговой мышцы рта

**2775. [T031382] АБСЦЕСС ОТГРАНИЧЕН МЕМБРАНОЙ**

базальной

**пиогенной**

шнейдеровской

полупроницаемой



**2776. [T031383] О НАЛИЧИИ ЛИКВОРЕИ ПРИ КРОВОТЕЧЕНИИ ИЗ НОСА ИЛИ НАРУЖНОГО СЛУХОВОГО ПРОХОДА СВИДЕТЕЛЬСТВУЕТ**

**положительный тест двойного пятна**

снижение гемоглобина в крови

лейкоцитоз

повышение СОЭ в крови

**2777. [T031384] НАРУШЕНИЕ ЧУВСТВИТЕЛЬНОСТИ ПОДБОРОДОЧНОГО НЕРВА ПРИ ПЕРЕЛОМАХ НИЖНЕЙ ЧЕЛЮСТИ ОБУСЛОВЛЕНО**

развитием ишемии

**ущемлением нижнелуночкового нерва**

отёком костного мозга

сдавлением нерва гематомой

**2778. [T031385] ХАРАКТЕРНЫМ СИМПТОМОМ ПРИ ДВУХСТОРОННЕМ ПЕРЕЛОМЕ МЫШЦЕЛКОВОГО ОТРОСТКА НИЖНЕЙ ЧЕЛЮСТИ ЯВЛЯЕТСЯ**

**открытый прикус**

кровотечение из носа

парез ветвей лицевого нерва

разрыв слизистой альвеолярного отростка

**2779. [T031386] К ПОЗДНИМ ОСЛОЖНЕНИЯМ ПЕРЕЛОМОВ СКУЛОВОЙ КОСТИ, КОСТЕЙ НОСА И СКУЛОВОЙ ДУГИ ОТНОСЯТ**

**вторичные деформации лицевого черепа**

парез ветвей лицевого нерва

гипосаливацию

нарушение прикуса

**2780. [T031387] НЕПОСРЕДСТВЕННЫМ ОСЛОЖНЕНИЕМ РАНЕНИЯ  
ЧЕЛЮСТНО-ЛИЦЕВОЙ ОБЛАСТИ ЯВЛЯЕТСЯ**

тромбофлебит вен лица

**кровотечение**

потеря сознания

гипосаливация

**2781. [T031388] НЕПОСРЕДСТВЕННЫМ ОСЛОЖНЕНИЕМ РАНЕНИЯ  
ЧЕЛЮСТНО-ЛИЦЕВОЙ ОБЛАСТИ ЯВЛЯЕТСЯ**

ликворея

потеря сознания

**шок**

гипертонический криз

**2782. [T031389] К ПОЗДНИМ ОСЛОЖНЕНИЯМ РАНЕНИЯ ЧЕЛЮСТНО-  
ЛИЦЕВОЙ ОБЛАСТИ ОТНОСЯТ**

дисфонию

ОРВИ

потерю зрения

**слюнные свищи**

**2783. [T031390] ПОЗДНИМ ОСЛОЖНЕНИЕМ РАНЕНИЯ  
ЧЕЛЮСТНО-ЛИЦЕВОЙ ОБЛАСТИ ЯВЛЯЕТСЯ**

дисфункция ВНЧС

**рубцовая контрактура**

гиперсаливация

асфиксия

**2784. [T031391] ДЛЯ ПОДТВЕРЖДЕНИЯ ДИАГНОЗА «ФИБРОЗНАЯ ДИСПЛАЗИЯ СКУЛОВОЙ КОСТИ» ПРОВОДИТСЯ**

контрастная сиалография

электроодонтодиагностика

**гистологическое исследование**

радиоизотопное исследование

**2785. [T031392] ДЛЯ ПОДТВЕРЖДЕНИЯ ДИАГНОЗА «ФИБРОЗНАЯ ДИСПЛАЗИЯ СКУЛОВОЙ КОСТИ» ПРОВОДИТСЯ**

биохимический анализ крови

радиоизотопное исследование

**компьютерная томография**

мастикациография

**2786. [T031393] ДИАГНОЗ 'АРТРИТ ВИСОЧНО-НИЖНЕЧЕЛЮСТНОГО СУСТАВА (ВНЧС)' СТАВЯТ НА ОСНОВАНИИ**

кожных проб

положительного теста двойного пятна

данных клинического анализа крови

**клинико-рентгенологического исследования**

**2787. [T031394] ПРИЧИНОЙ ОСТЕОАРТРОЗА МОЖЕТ БЫТЬ**

хронический сиалоаденит

регионарный лимфаденит

**неправильное зубопротезирование**

образование рубцовых изменений тканей, окружающих нижнюю челюсть

**2788. [T032289] РАСПРОСТРАНЕННОСТЬ СТОМАТОЛОГИЧЕСКИХ ЗАБОЛЕВАНИЙ СЛЕДУЕТ ОТНЕСТИ К ЗАБОЛЕВАЕМОСТИ**

неэпидемическими заболеваниями

госпитализированной

эпидемическими заболеваниями

**общей**

**2789. [T032292] ИМПЛАНТАЦИЯ СТОМАТОЛОГИЧЕСКОЙ ПОМОЩИ ОТНОСИТСЯ К**

квалифицированной

специализированной

**узкоспециализированной**

неотложной

**2790. [T032295] КРАТНОСТЬ ПЛАНОВЫХ ОСМОТРОВ СТОМАТОЛОГОМ ДЕТЕЙ ДОШКОЛЬНОГО И ШКОЛЬНОГО ВОЗРАСТА**

по показаниям

**2 раза в год**

3 раза в год

6 раз в год

**2791. [T032298] МОЩНОСТЬ БОЛЬНИЦЫ ОПРЕДЕЛЯЕТСЯ**

фондом заработной платы

**числом коек**

числом работающих врачей

числом обращений пациентов

**2792. [Т032300] ВРАЧУ-СТОМАТОЛОГУ ПЕРЕД НАЧАЛОМ МЕДИЦИНСКОГО ВМЕШАТЕЛЬСТВА СОВМЕСТНО С ПАЦИЕНТОМ НЕОБХОДИМО ОФОРМИТЬ**

листок нетрудоспособности

добровольное информированное согласие

талон пациента, получающего помощь в амбулаторных условиях

амбулаторную карту пациента

**2793. [Т032309] ОСНОВНЫМ МЕДИЦИНСКИМ ДОКУМЕНТОМ СТОМАТОЛОГИЧЕСКОГО ПАЦИЕНТА В ПОЛИКЛИНИКЕ ЯВЛЯЕТСЯ**

листок ежедневного учета работы врача-стоматолога (зубного врача) стоматологической поликлиники, отделения, кабинета (форма №037/у-88)

медицинская карта стоматологического больного (формы №043/у)

контрольная карта диспансерного наблюдения (форма №030/у)

журнал учета профилактических осмотров полости рта (форма №049/у)

**2794. [Т032491] СОГЛАСНО ПОРЯДКУ ОКАЗАНИЯ МЕДИЦИНСКОЙ ПОМОЩИ ВЗРОСЛОМУ НАСЕЛЕНИЮ, ПРИ СТОМАТОЛОГИЧЕСКИХ ЗАБОЛЕВАНИЯХ ПРОФИЛАКТИЧЕСКИЕ МЕРОПРИЯТИЯ, В ТОМ ЧИСЛЕ, ПРОФИЛАКТИЧЕСКИЕ ОСМОТРЫ, ПРОВОДЯТСЯ С КРАТНОСТЬЮ**

ежеквартально

2 раза в год

**1 раз в год**

по потребности

**2795. [Т032493] ДЕТСКИЕ СТОМАТОЛОГИЧЕСКИЕ ОТДЕЛЕНИЯ РАБОТАЮТ ПО МЕТОДУ**

санации полости рта у всего декретированного населения

профилактических мероприятий

ранней диагностики и радикального лечения при островоспалительных процессах

плановой санации

**2796. [Т032495] ЗА ОРГАНИЗАЦИЮ ДЕЗИНФЕКЦИОННЫХ И СТЕРИЛИЗАЦИОННЫХ МЕРОПРИЯТИЙ В МЕДИЦИНСКОЙ ОРГАНИЗАЦИИ ОТВЕЧАЕТ**

врач-эпидемиолог

главная медсестра

заместитель главного врача по лечебной работе

**главный врач**

**2797. [Т032498] ДЛЯ ПЛАНИРОВАНИЯ ПРОГРАММЫ ПРОФИЛАКТИКИ СТОМАТОЛОГИЧЕСКИХ ЗАБОЛЕВАНИЙ НАИБОЛЕЕ ВАЖНОЙ ЯВЛЯЕТСЯ ИНФОРМАЦИЯ О**

состоянии окружающей среды

динамике демографических процессов в регионе

**стоматологическом статусе населения**

имеющемся персонале и материальных ресурсах

**2798. [Т032499] «КОНТРОЛЬНАЯ КАРТА ДИСПАНСЕРНОГО НАБЛЮДЕНИЯ БОЛЬНОГО» (Ф. №030/У) ПРИ ПРОВЕДЕНИИ ДИСПАНСЕРИЗАЦИИ НАСЕЛЕНИЯ ЯВЛЯЕТСЯ ДОКУМЕНТОМ**

диагностическим

юридическим

отчетным

**учетным**

**2799. [Т032500] ОБЯЗАТЕЛЬНОЕ МЕДИЦИНСКОЕ СТРАХОВАНИЕ ЯВЛЯЕТСЯ ВИДОМ СТРАХОВАНИЯ**

дополнительного

индивидуального

КОЛЛЕКТИВНОГО

**СОЦИАЛЬНОГО**

**2800. [T032503] ОСНОВНЫМ МЕТОДОМ ОБСЛЕДОВАНИЯ ОРТОДОНТИЧЕСКИХ БОЛЬНЫХ ЯВЛЯЕТСЯ**

графический метод

анализ моделей челюстей

**клиническое обследование**

рентгенологический метод

**2801. [T032504] ПРОПОРЦИОНАЛЬНОСТЬ ЛИЦА ПРИ КЛИНИЧЕСКОМ ОБСЛЕДОВАНИИ ОПРЕДЕЛЯЕТСЯ**

относительно средней линии лица

**измерением третей лица**

определением индекса Изара

определением типа профиля по Риккетс

**2802. [T032505] КЛИНИЧЕСКАЯ ПРОБА ЭШЛЕРА-БИТНЕРА ПРИМЕНЯЕТСЯ ПРИ ПРИКУСЕ**

глубоком

**дистальном**

мезиальном

перекрестном

**2803. [T032507] РЕТЕНЦИОННЫЙ ПЕРИОД У ДЕТЕЙ СОСТАВЛЯЕТ**

в 3 раза дольше периода ортодонтического лечения

**в 2 раза дольше периода активного ортодонтического лечения**

длительность периода активного ортодонтического лечения

до 18 лет

#### **2804. [T032509] ВРЕДНАЯ ПРИВЫЧКА У ДЕТЕЙ – СОН НА ОДНОМ БОКУ – ПРИВОДИТ К ФОРМИРОВАНИЮ**

дистальной окклюзии

мезиальной окклюзии

вертикальной резцовой дизокклюзии

**перекрестной окклюзии**

#### **2805. [T032510] АНАЛИЗ ПО БОЛТОНУ ПОКАЗЫВАЕТ**

нарушение размера зубного ряда в сагиттальном направлении

нарушение размера зубного ряда в трансверсальном направлении

нарушение размера апикального базиса

**пропорциональность размеров верхних и нижних зубов**

#### **2806. [T032511] ТЕЛЕРЕНТГЕНОГРАФИЯ ДОСЛОВНО ЯВЛЯЕТСЯ РЕНТГЕНОГРАФИЕЙ**

с максимальным приближением рентгеновской трубки к объекту

**на расстоянии**

где вместо пленки используют tv-экран

с применением tv-антенны

#### **2807. [T032512] ЛИЦЕВАЯ МАСКА ПРЕДСТАВЛЯЕТ СОБОЙ АППАРАТ**

несъемный ортодонтический, используемый для коррекции дистальной окклюзии

функциональный ортодонтический, направленный на устранение вредных привычек

**съемный ортопедического действия для коррекции мезиальной окклюзии**

несъемный ортодонтический, используемый для коррекции роста нижней челюсти



## **2808. [T032513] РЕТЕНЦИОННЫЙ АППАРАТ ПРЕДСТАВЛЯЕТ СОБОЙ ОРТОДОНТИЧЕСКИЙ АППАРАТ**

для стабилизации ортодонтического результата лечения

для коррекции ретенции отдельных зубов

для расширения верхней челюсти

комбинированного типа действия

## **2809. [T032514] ПЕРЕКРЕСТНЫМ ПРИКУСОМ НАЗЫВАЕТСЯ**

аномалия формы зубных рядов

**аномалия прикуса в трансверсальном направлении**

избыточный наклон группы зубов в вестибулярном направлении

аномалия размера зубного ряда

## **2810. [T032515] ТОРТОАНОМАЛИЕЙ НАЗЫВАЕТСЯ**

аномалия положения отдельных зубов, при которой зуб имеет выраженное небное положение

затрудненное прорезывание

**аномалия положения отдельных зубов, при которой зуб развернут вокруг своей оси**

аномалия положения отдельных зубов, при которой соседние зубы меняются местами

## **2811. [T032517] ФИЗИОЛОГИЧЕСКИЕ ТРЕМЫ И ДИАСТЕМА В ПРИКУСЕ МОЛОЧНЫХ ЗУБОВ СВИДЕТЕЛЬСТВУЮТ О**

**трансверсальном росте челюстных костей**

смещении нижней челюсти вперед

формировании корней постоянных зубов

рассасывании корней молочных зубов

## **2812. [T032518] ГУБНОЙ ПЕЛОТ В АППАРАТЕ ПЕРСИНА ДЛЯ ЛЕЧЕНИЯ ДИСТАЛЬНОЙ ОККЛЮЗИИ**

**стимулирует рост апикального базиса нижней челюсти**

стимулирует рост апикального базиса верхней челюсти

сдерживает рост апикального базиса нижней челюсти

расширяет нижний зубной ряд

## **2813. [T032519] ЩЕЧНЫЕ ЩИТЫ В АППАРАТЕ ФРЕНКЕЛЯ**

фиксируют аппарат

пассивны

являются опорой аппарата

**отводят щеки от зубных рядов**

## **2814. [T032521] НИЗКОЕ ПРИКРЕПЛЕНИЕ УЗДЕЧКИ ВЕРХНЕЙ ГУБЫ ЯВЛЯЕТСЯ ПРИЧИНОЙ**

**латерального положения центральных резцов (диастемы)**

ретенции центральных резцов верхней челюсти

дистальной окклюзии, мезиальной окклюзии

транспозиции резцов

## **2815. [T032522] УПРАЖНЕНИЯ ДЛЯ МЫШЦ, ВЫДВИГАЮЩИХ НИЖНЮЮ ЧЕЛЮСТЬ, РЕКОМЕНДУЮТСЯ ПРИ**

мезиальной окклюзии

расширении зубного ряда

**недоразвитии нижней челюсти**

сужении зубных рядов

**2816. [Т032523] ОСНОВНЫМ МЕТОДОМ ПРОФИЛАКТИКИ ВОСПАЛИТЕЛЬНЫХ ЗАБОЛЕВАНИЙ ТКАНЕЙ ПАРОДОНТА У ДЕТЕЙ ЯВЛЯЕТСЯ**

индивидуальная гигиена полости рта

снижение потребления углеводов

санация полости рта

устранение хронических очагов инфекции

**2817. [Т032524] МЕТОД ПОНА ОСНОВАН НА**

соотношении длины и ширины зубной дуги

соотношении ширины зубной дуги в области премоляров и в области моляров

зависимости ширины зубной дуги от суммы поперечных размеров резцов

пропорциональности размеров 4 резцов верхней челюсти и 4 резцов нижней челюсти

**2818. [Т032526] НАКЛОН ОСЕЙ РЕЗЦОВ НА БОКОВОЙ ТРГ ЧЕРЕПА ОПРЕДЕЛЯЮТ ОТНОСИТЕЛЬНО**

плоскости МТ-1

окклюзионной плоскости

туберальной плоскости

плоскостей SpP и MP

**2819. [Т032527] ПОЛОЖЕНИЕ ОТДЕЛЬНЫХ ЗУБОВ ОПРЕДЕЛЯЮТ ОТНОСИТЕЛЬНО**

основания черепа

срединно-сагиттальной и туберальной плоскостей

графической репродукции зубной дуги

основания верхней челюсти

**2820. [T032528] ЭДЖУАЙС ТЕХНИКА ПО БИОФИЗИЧЕСКОМУ ПРИНЦИПУ ДЕЙСТВИЯ ОТНОСИТСЯ К АППАРАТАМ**

функционально-направляющим

дуговым

**механическим**

функционально действующим

**2821. [T032529] МЕТОД ХОТЦА ИЗВЕСТЕН В ОРТОДОНТИИ КАК МЕТОД**

диагностики аномалий формы зубных рядов

**профилактического удаления зубов с целью устранения дефицита места в зубном ряду**

удаления постоянных зубов при сформированных челюстно-лицевых аномалиях

диагностики параметров апикального базиса челюстей

**2822. [T032530] НЕОБХОДИМОСТЬ ПЕРИОДА РЕТЕНЦИИ ОПРЕДЕЛЯЕТСЯ**

конструкцией ортодонтического аппарата, использованного в ходе активного лечения

величиной ортодонтических сил, применявшихся в ходе аппаратурного лечения

наличием неустраненных отклонений от морфологической нормы

**принципом действия лечебного ортодонтического аппарата**

**2823. [T032531] ЗАМЕЩЕНИЕ ДЕФЕКТА ЗУБНОГО РЯДА ВСЛЕДСТВИЕ ПРЕЖДЕВРЕМЕННОГО УДАЛЕНИЯ МОЛОЧНОГО ЗУБА ДОЛЖНО БЫТЬ ПРОИЗВЕДЕНО**

не позднее, чем через 6 месяцев после удаления

не ранее, чем через 6 месяцев после удаления

не ранее 1 месяца после удаления

**не позднее 1 месяца после удаления**

**2824. [T032532] ПОЛНЫЙ ОТКАЗ ОТ ПУСТЫШКИ И СОСКИ РЕКОМЕНДУЕТСЯ С ВОЗРАСТА**

2,5 года

1 года

**10 месяцев**

1,5 года

**2825. [T032533] ДЕТИ БЕЗ ЧЕЛЮСТНО-ЛИЦЕВЫХ АНОМАЛИЙ, НО С ФУНКЦИОНАЛЬНЫМИ НАРУШЕНИЯМИ И ВРЕДНЫМИ ПРИВЫЧКАМИ, ПО А.Д. ОСАДЧЕМУ, ОТНОСЯТСЯ К ДИСПАНСЕРНОЙ ГРУППЕ**

2

3

4

1

**2826. [T032651] ДЛЯ УДАЛЕНИЯ ЗУБНЫХ ОТЛОЖЕНИЙ С КОНТАКТНЫХ ПОВЕРХНОСТЕЙ ЗУБОВ ИСПОЛЬЗУЮТ**

ротационную щетку и полировочную пасту

**флоссы и штрипсы**

зубную щетку и зубную пасту

зубочистки

**2827. [T032652] АБРАЗИВНОСТЬ ЗУБНЫХ ПАСТ, РЕКОМЕНДУЕМЫХ ПАЦИЕНТАМ ПРИ ПОВЫШЕННОЙ ЧУВСТВИТЕЛЬНОСТИ ЗУБОВ, ДОЛЖНА БЫТЬ**

средней

**низкой**

не содержать абразива

высокой

## **2828. [T032654] ИЗУЧЕНИЕ СОСТОЯНИЯ ЗУБОВ, ПОКРЫТЫХ ГЕРМЕТИКОМ, ПРОВОДЯТ ПО СХЕМЕ**

очищение зуба, высушивание зуба, визуальный осмотр, зондирование

визуальный осмотр, удаление герметика, повторная герметизация

рентгенография зуба с герметиком, визуальный осмотр, зондирование

очищение зуба, высушивание зуба, визуальный осмотр, перкуссия

## **2829. [T032655] ПРИРОСТ ИНТЕНСИВНОСТИ КАРИЕСА ПРЕДСТАВЛЯЕТ СОБОЙ ИЗМЕНЕНИЕ**

формы течения кариеса во времени

**показателя КПУ во времени**

количества поверхностей зубов, пораженных кариесом, во времени

относительной величины различий КПУ в %

## **2830. [T032656] ПРИМЕНЕНИЕ МЕСТНЫХ СРЕДСТВ ФТОРИДПРОФИЛАКТИКИ КАРИЕСА В РАЙОНАХ С СОДЕРЖАНИЕМ ФТОРА В ПИТЬЕВОЙ ВОДЕ БОЛЕЕ 1,5 МГ/Л**

показано у детей до 12 лет

**противопоказано**

показано в сочетании с системными средствами

показано при плохой гигиене полости рта

## **2831. [T032657] С ЦЕЛЬЮ ПРОФИЛАКТИКИ КАРИЕСА ДЛЯ ПОЛОСКАНИЯ РТА ИСПОЛЬЗУЮТ РАСТВОРЫ ФТОРИДА НАТРИЯ**

**0,05%; 0,1%; 0,2%**

0,02%; 0,05%

1%; 2%, 3%

0,01%; 0,02%

**2832. [T032658] 3 СТОМАТОЛОГИЧЕСКАЯ ДИСПАНСЕРНАЯ ГРУППА  
ВКЛЮЧАЕТ ДЕТЕЙ**

инвалидов

**с хроническими заболеваниями**

здоровых

не нуждающихся в стоматологической помощи

**2833. [T032659] ОБУЧЕНИЕ ДЕТЕЙ ИНДИВИДУАЛЬНОЙ ГИГИЕНЕ  
ПОЛОСТИ РТА НАЧИНАЮТ С ВОЗРАСТА**

**2-3 года**

5-6 лет

1-2 года

6 месяцев – 1 год

**2834. [T032660] АКТИВНОЙ ФОРМОЙ САНИТАРНО-ПРОСВЕТИТЕЛЬНОЙ  
РАБОТЫ ЯВЛЯЕТСЯ**

распространение листовок

развешивание плакатов

**проведение уроков здоровья**

показ кинофильмов

**2835. [T032661] ФУНКЦИОНАЛЬНО-ОРИЕНТИРОВАННАЯ ЗОНА  
КАБИНЕТА ПРОФИЛАКТИКИ, В КОТОРОЙ ПРЕДУСМАТРИВАЕТСЯ  
РАЗМЕЩЕНИЕ РАКОВИН ДЛЯ ОБУЧЕНИЯ ГИГИЕНЕ ПОЛОСТИ РТА,  
НАЗЫВАЕТСЯ ЗОНОЙ**

**активного обучения**

пассивной информации

обследования и контроля

активной информации

**2836. [T032662] К ОСНОВНЫМ СРЕДСТВАМ ГИГИЕНЫ ПОЛОСТИ РТА ОТНОСЯТСЯ**

зубочистки и флоссы

**зубная щетка и зубная паста**

зубная паста и зубной порошок

зубная паста и ополаскиватель

**2837. [T032663] ЭКЗОГЕННАЯ ЛЕКАРСТВЕННАЯ ТЕРАПИЯ ВКЛЮЧАЕТ В СЕБЯ ПРИМЕНЕНИЕ**

препараты кальция в таблетированной форме

фторсодержащих зубных паст

зубные пасты, содержащие кальций

**фторсодержащих лаков и гелей**

**2838. [T032664] ПРОФЕССИОНАЛЬНАЯ ГИГИЕНА ПОЛОСТИ РТА С ЦЕЛЬЮ ПРОФИЛАКТИКИ ПОКАЗАНА ПАЦИЕНТАМ С БРЕКЕТ - СИСТЕМАМИ**

каждый месяц

один раз в год

один раз в полгода

**каждые 3 месяца**

**2839. [T032665] ОСНОВНЫМ МЕТОДОМ ПРОФИЛАКТИКИ ЗАБОЛЕВАНИЙ ПАРОДОНТА ЯВЛЯЕТСЯ**

применение антисептических ополаскивателей

сбалансированное питание

санация полости рта

**рациональная гигиена полости рта**



**2840. [T032667] ПЛАНОВАЯ САНАЦИЯ ПОЛОСТИ РТА ЯВЛЯЕТСЯ МЕТОДОМ**

первичной профилактики

не является методом профилактики

третичной профилактики

**вторичной профилактики**

**2841. [T032668] К ПАССИВНЫМ ФОРМАМ СТОМАТОЛОГИЧЕСКОГО ПРОСВЕЩЕНИЯ ОТНОСИТСЯ**

**телевизионная реклама**

лекция-дискуссия по профилактике стоматологических заболеваний

занятия по обучению гигиене полости рта

проведение «урока здоровья» в школе

**2842. [T032669] ЭФФЕКТИВНОСТЬ СТОМАТОЛОГИЧЕСКОГО ПРОСВЕЩЕНИЯ НАИБОЛЕЕ ОБЪЕКТИВНО МОЖЕТ БЫТЬ ОЦЕНЕНА ПО**

количеству стоматологических клиник

**изменению показателей гигиенического состояния полости рта**

количеству рекламы средств гигиены полости рта в СМИ

количеству поставленных пломб

**2843. [T032670] ПРАКТИЧЕСКИМ ЭТАПОМ СТОМАТОЛОГИЧЕСКОГО ПРОСВЕЩЕНИЯ ЯВЛЯЕТСЯ**

знание

**навык**

убеждение

понимание

**2844. [T032671] ФОРМА ПРОВЕДЕНИЯ СТОМАТОЛОГИЧЕСКОГО ПРОСВЕЩЕНИЯ ЗАВИСИТ ОТ**

стоматологической заболеваемости населения региона

**возраста**

гигиенического состояния полости рта пациента

стоматологического статуса пациента

**2845. [T032672] ОПРЕДЕЛИТЕ ИНДЕКС КПУ У РЕБЕНКА 15 ЛЕТ, ЕСЛИ В 14 ЗУБЕ – ГЕРМЕТИК, В 33 – ОЧАГОВАЯ ДЕМИНЕРАЛИЗАЦИЯ ЭМАЛИ, В 46 И 36 – ПЛОМБЫ, В 16 – ПЛОМБА, ТРЕБУЮЩАЯ РЕСТАВРАЦИИ, В 11 – ТРАВМАТИЧЕСКОЕ ПОВРЕЖДЕНИЕ ЗУБА С ОБНАЖЕНИЕМ ДЕНТИНА, В 32 И 42 – ЭРОЗИВНАЯ ФОРМА ГИПОПЛАЗИИ ЭМАЛИ**

3

8

5

7

**2846. [T032675] РОДИТЕЛИ ДОЛЖНЫ НАЧИНАТЬ ЧИСТИТЬ ДЕТЯМ ЗУБЫ С**

после прорезывания всех временных зубов

**момента прорезывания первого временного зуба**

6 лет

3 лет

**2847. [T032676] ОПРЕДЕЛИТЕ ПОТРЕБНОСТИ НАСЕЛЕНИЯ В ГИГИЕНИЧЕСКОМ ОБУЧЕНИИ И ВОСПИТАНИИ, ЕСЛИ РАСПРОСТРАНЕННОСТЬ ПРИЗНАКОВ ПОРАЖЕНИЯ ПАРОДОНТА У ВЗРОСЛОГО НАСЕЛЕНИЯ В ВОЗРАСТЕ 35-44 ГОДА РАСПРЕДЕЛИЛАСЬ СЛЕДУЮЩИМ ОБРАЗОМ: - РАСПРОСТРАНЕННОСТЬ ЗАБОЛЕВАНИЙ ПАРОДОНТА – 100% ;РАСПРОСТРАНЕННОСТЬ КРОВОТОЧИВОСТИ ДЕСЕН -25% - РАСПРОСТРАНЕННОСТЬ ЗУБНОГО КАМНЯ – 50% - РАСПРОСТРАНЕННОСТЬ ПАРОДОНТАЛЬНЫХ КАРМАНОВ ГЛУБИНОЙ 4-5 ММ – 15% - РАСПРОСТРАНЕННОСТЬ ПАРОДОНТАЛЬНЫХ КАРМАНОВ ГЛУБИНОЙ 6 ММ И БОЛЕЕ – 10%**

100%

50%

25%

35%

**2848. [Т032678] ЧИСТКА ЗУБОВ САМИМ ПАЦИЕНТОМ В ПРИСУТСТВИИ СПЕЦИАЛИСТА НАЗЫВАЕТСЯ**

самостоятельная гигиена

профессиональная гигиена

**контролируемая чистка зубов**

индивидуальная гигиена полости рта

**2849. [Т032679] ДЛЯ ДЕТЕЙ ШКОЛЬНОГО ВОЗРАСТА РЕКОМЕНДУЕТСЯ ЧИСТКА ЗУБОВ ПО МЕТОДУ**

Charters

Bass

**Пахомова**

Fones

**2850. [Т032680] ПРОТИВОКАРИОЗНОЕ ДЕЙСТВИЕ ЗУБНЫХ ПАСТ ОБУСЛОВЛЕНО ВВЕДЕНИЕМ В ИХ СОСТАВ**

экстрактов лекарственных растений

глицерофосфата кальция, наногидроксиапатита

хлоргексидина

**фторидов**

**2851. [Т032681] КРИТЕРИЯМИ ЭФФЕКТИВНОСТИ СТОМАТОЛОГИЧЕСКОГО ПРОСВЕЩЕНИЯ НАСЕЛЕНИЯ НА КОММУНАЛЬНОМ УРОВНЕ ЯВЛЯЮТСЯ**

выпуск санбюлетений, количество бесед по профилактике, охват контролируемой гигиеной рта детей, посещающих организованные детские коллективы

**улучшение стоматологического здоровья, улучшение осведомленности по вопросам профилактики стоматологических заболеваний более чем у 75% населения**

увеличение использования населением средств гигиены рта, снижение распространенности заболеваний пародонта

увеличение количества посещений к врачу-стоматологу с профилактической целью и уровня гигиены рта

**2852. [Т032682] ДЛЯ ДЕТЕЙ ШКОЛЬНОГО ВОЗРАСТА РЕКОМЕНДУЕТСЯ ФОРМИРОВАТЬ ДИСПАНСЕРНЫЕ ГРУППЫ В КОЛИЧЕСТВЕ**

4

6

5

3

**2853. [Т032683] КРАТНОСТЬ ПРОВЕДЕНИЯ ПРОФИЛАКТИЧЕСКИХ МЕРОПРИЯТИЙ У ДЕТЕЙ С ДЕКОМПЕНСИРОВАННОЙ ФОРМОЙ КАРИЕСА ПО ВИНОГРАДОВОЙ Т.Ф. (РАЗ В ГОД)**

6

3

4

2

**2854. [Т032684] ПО ПЛАНУ РАБОТЫ ШКОЛЬНОГО СТОМАТОЛОГИЧЕСКОГО КАБИНЕТА МЕСТНОЕ ПРИМЕНЕНИЕ ФТОРИДОВ И РЕМИНЕРАЛИЗИРУЮЩИХ ПРЕПАРАТОВ ДЛЯ ДЕТЕЙ IV ДИСПАНСЕРНОЙ ГРУППЫ РЕКОМЕНДУЕТСЯ (РАЗ В ГОД)**

5-6

3-4

2

**2855. [T032685] ПЕРВИЧНОЕ ОБСЛЕДОВАНИЕ ДЕТЕЙ ЯВЛЯЕТСЯ МЕРОПРИЯТИЕМ \_\_\_\_\_ ЭТАПА ОРГАНИЗАЦИИ ДИСПАНСЕРИЗАЦИИ**

основного

**начального**

оценки эффективности диспансеризации

подготовительного

**2856. [T032686] ПОВТОРНЫЕ ОСМОТРЫ ДЕТЕЙ РАННЕГО ВОЗРАСТА II ДИСПАНСЕРНОЙ ГРУППЫ ПРОВОДЯТСЯ**

после прорезывания каждой группы временных зубов

1 раз в год

каждые 3 месяца

**каждые 6 месяцев**

**2857. [T032687] АНТЕНАТАЛЬНАЯ ПРОФИЛАКТИКА СТОМАТОЛОГИЧЕСКИХ ЗАБОЛЕВАНИЙ НАЧИНАЕТСЯ**

с момента диагностики беременности и продолжается до родов

**на этапе планирования беременности и продолжается до родов**

с 28 недели беременности и продолжается до родов

с 22-23 недели беременности и продолжается до родов

**2858. [T032688] НА САНИТАРНО-ПРОСВЕТИТЕЛЬНУЮ РАБОТУ ВРАЧУ-СТОМАТОЛОГУ ДЕТСКОМУ ЕЖЕМЕСЯЧНО ВЫДЕЛЯЕТСЯ (ЧАС)**

1

10

2

**2859. [Т032689] САНИТАРНО-ПРОСВЕТИТЕЛЬНЫЕ МЕРОПРИЯТИЯ СРЕДИ БЕРЕМЕННЫХ ЖЕНЩИН РЕКОМЕНДУЕТСЯ ПРОВОДИТЬ В ПЕРВЫЕ 20 НЕДЕЛЬ БЕРЕМЕННОСТИ**

еженедельно

3 раза в месяц

2 раза в месяц

**1 раз в месяц**

**2860. [Т032690] АКТИВНЫМ МЕТОДОМ СТОМАТОЛОГИЧЕСКОГО ПРОСВЕЩЕНИЯ СРЕДИ ВЗРОСЛОГО НАСЕЛЕНИЯ ЯВЛЯЕТСЯ**

научно-популярная литература

**беседа с пациентом на стоматологическом приеме**

телевизионная реклама

выставка средств гигиены полости рта

**2861. [Т032691] НАИБОЛЕЕ ЭФФЕКТИВНОЙ ФОРМОЙ САНИТАРНО-ПРОСВЕТИТЕЛЬНОЙ РАБОТЫ ПРИ ПРОФИЛАКТИКЕ БОЛЕЗНЕЙ ПАРОДОНТА У ДЕТЕЙ ЯВЛЯЕТСЯ**

информационный стенд

**урок здоровья**

санитарный бюллетень

беседа

**2862. [Т032692] ХАРАКТЕРНЫМИ ЭЛЕМЕНТАМИ ПОРАЖЕНИЯ СЛИЗИСТОЙ ОБОЛОЧКИ РТА ПРИ МНОГОФОРМНОЙ ЭКССУДАТИВНОЙ ЭРИТЕМЕ У ПОДРОСТКОВ ЯВЛЯЮТСЯ**

единичные эрозии в участках слизистой оболочки, контактирующей с зубами

**пятна, пузыри, пузырьки, папулы, неправильных очертаний эрозии**

отдельные эрозии округлой формы с узким ободком гиперемии

разлитая эритема, кровоизлияния

### **2863. [T032693] ПОРАЖЕНИЕ ЗОНЫ КЛЕЙНА ХАРАКТЕРНО ДЛЯ ХЕЙЛИТА**

гландулярного

ангулярного

**эксфолиативного**

экзематозного

### **2864. [T032694] ДЛЯ МАЛОИНВАЗИВНОЙ НЕКЭКТОМИИ ПРИ ЛЕЧЕНИИ КАРИЕСА ПРИМЕНЯЕТСЯ**

метод с использованием комплекса «Saforide»

метод с использованием «R.O.C.S. Medikal Minerals»

**химический способ «Carisolve»**

метод с использованием комплекса «Глуфторед»

### **2865. [T032695] ПОКАЗАНИЕМ К КОРРЕКЦИИ АНОМАЛИИ УЗДЕЧКИ ЯЗЫКА У РЕБЕНКА 9-10 ЛЕТ ВЕРОЯТНЕЕ ВСЕГО МОЖЕТ БЫТЬ**

нарушение акта приема пищи

**локальный гингивит**

нарушение речи

невозможность проведения ортодонтического лечения назубными аппаратами

### **2866. [T032696] КРАТНОСТЬ САНАЦИИ ПОЛОСТИ РТА У ДЕТЕЙ С ДЕКОМПЕНСИРОВАННОЙ ФОРМОЙ КАРИЕСА ПО ВИНОГРАДОВОЙ Т.Ф. СОСТАВЛЯЕТ (РАЗ В ГОД)**

4

3

6

2

**2867. [T032697] ДЛЯ МЕТОДА ГЛУБОКОГО ФТОРИРОВАНИЯ ИСПОЛЬЗУЕТСЯ КОМПЛЕКС**

«Ремогель»

«Saforide»

«Глуфторед»

«R.O.C.S. Medikal Minerals адгезивный гель для аппликаций»

**2868. [T032698] РЕБЕНКУ 3 ЛЕТ РЕКОМЕНДУЕТСЯ ЧИСТИТЬ ЗУБЫ**

1 раз в день утром

после каждого приема пищи

2 раза в день, используя резиновую щетку-напальчник

**2 раза в день, используя мягкую зубную щетку и гелевую пасту**

**2869. [T032699] ДЛЯ ДИАГНОСТИКИ ОЧАГОВОЙ ДЕМИНЕРАЛИЗАЦИИ ЭМАЛИ ИСПОЛЬЗУЮТ РАСТВОР**

5% спиртовой настой Йода

**2% Метиленового синего**

Шиллера–Писарева

Эритрозина

**2870. [T032701] ГЕРМЕТИЗАЦИЮ ФИССУР МОЛЯРОВ У ДЕТЕЙ ПРОВОДЯТ**

**в первые месяцы после прорезывания зуба на стадии незрелой эмали**

в любое время

через 2 года после прорезывания зуба



через год после естественной минерализации

**2871. [T032703] НАРУШЕНИЕ НОСОВОГО ДЫХАНИЯ ПРИВОДИТ К**

**сужению верхнего зубного ряда**

расширению нижнего зубного ряда

смещению жевательной группы зубов

сужению нижнего зубного ряда, уплощению верхнего зубного ряда во фронтальном отделе

**2872. [T032706] С ЦЕЛЬЮ ВЫЯВЛЕНИЯ МОЛОЧНИЦЫ У ДЕТЕЙ НЕОБХОДИМО ПРОВЕСТИ ДОПОЛНИТЕЛЬНЫЙ МЕТОД ОБСЛЕДОВАНИЯ**

**бактериологический**

серологический

гистологический

цитологический

**2873. [T032707] ДЛЯ ВЫЯВЛЕНИЯ ВСЕХ ЗАЧАТКОВ ПОСТОЯННЫХ ЗУБОВ У ДЕТЕЙ НЕОБХОДИМО ПРОВЕСТИ**

панорамный снимок

прицельный снимок

телерентгенограмму головы в прямой проекции

**ортопантомограмму**

**2874. [T032708] ПРИ ЛЕЧЕНИИ КАРИЕСА ВРЕМЕННЫХ МОЛЯРОВ БЕЗ ПРОКЛАДКИ МОЖНО ПРИМЕНЯТЬ**

композитный материал химического отверждения

**стеклоиономерные цементы (СИЦ)**

композитный материал светового отверждения

силикатные цементы

**2875. [Т032709] ПРОДОЛЖИТЕЛЬНОСТЬ ВОЗДЕЙСТВИЯ  
ФОРМОКРЕЗОЛА ПРИ ВИТАЛЬНОЙ ПУЛЬПОТОМИИ**

2-3 суток

**5 минут**

до 1 недели

30 минут

**2876. [Т032710] ПРИ ВРОЖДЕННЫХ РАСЩЕЛИНАХ НЕБА ЗАНЯТИЯ С  
ЛОГОПЕДОМ РЕКОМЕНДУЕТСЯ НАЧИНАТЬ**

по окончании хирургического лечения

**до операции**

в возрасте одного года

в возрасте 14 лет

**2877. [Т032712] ПРОФЕССИОНАЛЬНУЮ ГИГИЕНУ ПОЛОСТИ РТА  
ДЕТЯМ НЕОБХОДИМО ПРОВОДИТЬ**

ежемесячно

1 раз в неделю

1 раз в год

**2-3 раза в год**

**2878. [Т032713] «МАЛИНОВЫЙ ЯЗЫК» ЯВЛЯЕТСЯ КЛИНИЧЕСКИМ  
СИМПТОМОМ ИНФЕКЦИОННОГО ЗАБОЛЕВАНИЯ**

**скарлатина**

корь

дифтерия

ветряная оспа

**2879. [T032714] ПОЯВЛЕНИЕ В ПРОДРОМАЛЬНОМ ПЕРИОДЕ ПЯТЕН ФИЛАТОВА - БЕЛЬСКОГО-КОПЛИКА НА СЛИЗИСТОЙ ОБОЛОЧКЕ ЩЕК ЯВЛЯЕТСЯ КЛИНИЧЕСКИМ ПРИЗНАКОМ**

кори

дифтерии

ветряной оспы

скарлатины

**2880. [T032715] ДЛЯ АПЕКСИФИКАЦИИ И АПЕКСОГЕНЕЗА В КАЧЕСТВЕ КОРНЕВОЙ ПЛОМБЫ ПРИМЕНЯЮТ**

резорцин-формалиновые пасты

йодоформные пасты

**кальцийсодержащие пасты**

цинк-эвгеноловые пасты

**2881. [T032716] ДЛЯ ПЛОМБИРОВАНИЯ КАРИОЗНОЙ ПОЛОСТИ 2 КЛАССА ВО ВРЕМЕННОМ ЗУБЕ С НЕСФОРМИРОВАННЫМ КОРНЕМ ПРИМЕНЯЮТ**

композиты химического отверждения

композиты светового отверждения

цинкфосфатные цементы

**стеклоиономерные цементы**

**2882. [T032717] ДЛЯ ПРОФИЛАКТИКИ РЕЦИДИВОВ МНОГОФОРМНОЙ ЭКССУДАТИВНОЙ ЭРИТЕМЫ ИНФЕКЦИОННО-АЛЛЕРГИЧЕСКОЙ ФОРМЫ В ПЕРВУЮ ОЧЕРЕДЬ ПРОВОДЯТ**

исключение приема провоцирующего препарата

**санацию очагов фокальной инфекции**

вакцинацию ребенка

закаливание и лечебную гимнастику

**2883. [Т032718] ПРИ КОНУСООБРАЗНЫХ ФИССУРАХ В ПОСТОЯННЫХ МОЛЯРАХ С «НЕЗРЕЛОЙ ЭМАЛЬЮ» ЦЕЛЕСООБРАЗНО ПРОВОДИТЬ**

профессиональную чистку зубов

**неинвазивную герметизацию**

покрытие зубов фтор-лаком

профилактическое пломбирование

**2884. [Т032719] АКТИВНОЙ ФОРМОЙ САНИТАРНОГО ПРОСВЕЩЕНИЯ В ОРГАНИЗОВАННЫХ ДЕТСКИХ КОЛЛЕКТИВАХ ЯВЛЯЕТСЯ**

**проведение уроков здоровья**

выпуск санбюллетеней, брошюр

индивидуальный подбор средств гигиены

профессиональная гигиена

**2885. [Т032723] РЕНТГЕНОЛОГИЧЕСКИ ПРИ ХРОНИЧЕСКОМ ПУЛЬПИТЕ В МЕЖКОРНЕВОМ ПРОСТРАНСТВЕ У МОЛОЧНЫХ МОЛЯРОВ ЧАЩЕ ВЫЯВЛЯЕТСЯ**

отсутствие изменений

остеосклероз

**остеопороз**

гиперцементоз

**2886. [Т032725] НАИБОЛЕЕ РАЦИОНАЛЬНЫМ МЕТОДОМ ЛЕЧЕНИЯ НАЧАЛЬНОГО КАРИЕСА ЯВЛЯЕТСЯ**

гигиена полости рта с использованием лечебно-профилактических зубных паст

иссечение патологически измененных тканей с последующим пломбированием

электрофорез препаратов фтора

**реминерализирующая терапия**

**2887. [T032726] ДЛЯ ПЛОМБИРОВАНИЯ КОРНЕВЫХ КАНАЛОВ ВРЕМЕННЫХ ЗУБОВ ИСПОЛЬЗУЮТСЯ МАТЕРИАЛЫ**

мумифицирующие пасты

гуттаперчевые штифты с корневым герметиком

**пасты на основе растительных масел и нетвердеющие кальцийсодержащие пасты**

резорцин-формалиновые пасты

**2888. [T032727] ВО ВТОРОЕ ПОСЕЩЕНИЕ ПРИ ЛЕЧЕНИИ ВРЕМЕННЫХ ЗУБОВ МЕТОДОМ ДЕВИТАЛЬНОЙ АМПУТАЦИИ НА УСТЬЯ КОРНЕВЫХ КАНАЛОВ НАКЛАДЫВАЕТСЯ**

кальцийсодержащая паста

**мумифицирующая паста**

изолирующая прокладка

паста на основе растительных масел

**2889. [T032728] ТЕРАПИЯ ПРИ ОГС В ПЕРИОДЕ ВЫСЫПАНИЙ ПРОВОДИТСЯ С ЦЕЛЬЮ**

способствовать быстрой эпителизации элементов поражения

способствовать дезинтоксикации организма

**предупредить рецидив высыпаний новых элементов поражения**

способствовать снижению температурной реакции организма

**2890. [T032730] ОБЯЗАТЕЛЬНЫМИ МЕРОПРИЯТИЯМИ ПРИ ОСУЩЕСТВЛЕНИИ СТОМАТОЛОГИЧЕСКОЙ ДИСПАНСЕРИЗАЦИИ ШКОЛЬНИКОВ ЯВЛЯЕТСЯ**

ежемесячная оценка эффективности диспансеризации

прием детей по обращаемости

сплошная двухразовая санация детей, начиная с первого класса

**распределение детей на диспансерные группы с учетом степени активности кариеса 1 раз в году**

**2891. [Т032731] МОДЕЛЮ ДИСПАНСЕРНОГО НАБЛЮДЕНИЯ ДЛЯ ШКОЛЬНИКА, ИМЕЮЩЕГО III СТЕПЕНЬ АКТИВНОСТИ КАРИЕСА, ЯВЛЯЕТСЯ ДИСПАНСЕРНЫЙ ОСМОТР**

1 раз в год

по обращаемости

2 раза в год

**3 раза в го, через каждые 3-4 месяца**

**2892. [Т032733] НАИБОЛЕЕ ЦЕЛЕСООБРАЗНЫМ ПЕРИОДОМ ДЛЯ ПЕРВИЧНОЙ ЭНДОГЕННОЙ ПРОФИЛАКТИКИ КАРИЕСА МОЛОЧНЫХ РЕЗЦОВ ЯВЛЯЕТСЯ**

**антенатальный**

второе полугодие первого года жизни

первое полугодие первого года жизни

дошкольный

**2893. [Т032734] ГИГИЕНИЧЕСКОЕ ОБУЧЕНИЕ И ВОСПИТАНИЕ (ГОИВ) НЕОБХОДИМО НАЧИНАТЬ**

в возрасте 3-4 года

с начала прорезывания первых постоянных зубов (5-6 лет)

**в возрасте прорезывания первых временных зубов**

со времени прорезывания всех постоянных зубов (12-13 лет)

**2894. [Т032735] ПРОДУКТЫ ПИТАНИЯ, СОДЕРЖАЩИЕ ФТОРИДЫ, ВКЛЮЧАЮТ**

гранаты, арбузы, дыни

клубнику, голубику, чернику

сыр, молочно-кислые продукты

**петрушку, персики, чай, скумбрию**

**2895. [T032853] ДИСПАНСЕРИЗАЦИЯ ДЕТЕЙ С ЗАБОЛЕВАНИЯМИ ПАРОДОНТА ДЛЯ УСТРАНЕНИЯ ФАКТОРОВ РИСКА ЕГО ПОРАЖЕНИЯ ПРЕДПОЛАГАЕТ ОПРЕДЕЛЕННУЮ ПЕРИОДИЧНОСТЬ ОСМОТРА У СТОМАТОЛОГА ЧЕРЕЗ (МЕС.)**

6

1

3

12

**2896. [T032854] НАИБОЛЕЕ ВЕРОЯТНОЙ ПРИЧИНОЙ РАЗВИТИЯ СИСТЕМНОЙ ГИПОПЛАЗИИ У РЕБЕНКА 7 ЛЕТ НА ПЕРВЫХ ПОСТОЯННЫХ МОЛЯРАХ ЯВЛЯЕТСЯ**

**гестоз второй половины беременности**

гипоксия плода

искусственное вскармливание

ОРВИ и ОРЗ на 5 году жизни

**2897. [T032857] МЕТОДОМ ОБСЛЕДОВАНИЯ, ПОЗВОЛЯЮЩИЙ НАИБОЛЕЕ ТОЧНО ОЦЕНИТЬ СТРОЕНИЕ ЛИЦЕВОГО СКЕЛЕТА, ЯВЛЯЕТСЯ**

**телерентгенография**

ортопантомография

радивизиография

внутриротовая рентгенография

**2898. [T032858] ЕСЛИ ВО ВРЕМЯ ОСМОТРА ПОЛОСТИ РТА ПАЦИЕНТА ВОЗНИКЛО ПОДОЗРЕНИЕ НА НАЛИЧИЕ У НЕГО СИФИЛИСА, ВРАЧ ДОЛЖЕН**

**закончить осмотр, направить пациента на анализ крови**

сказать больному о своем подозрении и прекратить прием

отказать пациенту в оказании стоматологической помощи

продолжить осмотр и начать лечение стоматологического заболевания

**2899. [T032859] ПО КЛАССИФИКАЦИИ КЕННЕДИ ОДНОСТОРОННИЙ ВКЛЮЧЕННЫЙ ДЕФЕКТ ОТНОСИТСЯ К КЛАССУ**

1

4

3

2

**2900. [T032861] К ПОКАЗАНИЯМ К ПРИМЕНЕНИЮ ШТИФТОВОГО ЗУБА ОТНОСЯТ**

глубокое разрушение корня под десной

искривленные корни с тонкими стенками

**устойчивые корни с частично сохранившейся культей**

заболевание пародонта, изменения в периодонте, подвижные корни

**2901. [T032862] ДУГОВОЙ ПРОТЕЗ ВКЛЮЧАЕТ В СЕБЯ**

дугу, седла, искусственные зубы, ответвления, опорно-удерживающие элементы

дугу, седла, искусственные зубы

искусственные зубы, базис, ответвления, опорно-удерживающие элементы

дугу, ответвления, искусственные зубы, опорно-удерживающие элементы

**2902. [T032863] ВЫСОКИЙ ЭФФЕКТ ПРИ ТРАВМАТИЧЕСКОЙ ОККЛЮЗИИ ДОСТИГАЕТСЯ СТАБИЛИЗАЦИЕЙ**

передней и боковой

переднебоковой

**круговой (по дуге)**

поперечной



**2903. [T032864] ЗАЖИВЛЕНИЕ КОСТНОЙ ТКАНИ ВОКРУГ ИМПЛАНТАТА НАЗЫВАЕТСЯ**

остеофикация

синостоз

**первичная остеоинтеграция**

внутрикостная стабилизация

**2904. [T032867] ПЕРЕСТРОЙКА МИОСТАТИЧЕСКОГО РЕФЛЕКСА ПРИ РАЗОБЩЕНИИ ЗУБНЫХ РЯДОВ У БОЛЬНЫХ С ДЕКОМПЕНСИРОВАННОЙ ГЕНЕРАЛИЗОВАННОЙ ФОРМОЙ ПОВЫШЕННОЙ СТИРАЕМОСТИ, КАК ПРАВИЛО, ПРОИСХОДИТ В ТЕЧЕНИЕ**

6-12 месяцев

1-3 месяцев

**3-6 недель**

1 месяца

**2905. [T032868] НЕСЪЕМНЫЕ ПРОТЕЗЫ, ПОСТУПАЮЩИЕ ИЗ ЗУБОТЕХНИЧЕСКОЙ ЛАБОРАТОРИИ, ПЕРЕД ПРИМЕНЕНИЕМ ВО ВРАЧЕБНОМ КАБИНЕТЕ**

погружают в раствор Глутаральдегида

обрабатывают 3% Перекисью водорода

протирают спиртовым раствором

обрабатывают раствором Хлорамина

**2906. [T032869] УБОРКУ ПОМЕЩЕНИЙ ЗУБОТЕХНИЧЕСКОЙ ЛАБОРАТОРИИ ПРОВОДЯТ ВЛАЖНЫМ СПОСОБОМ С ПРИМЕНЕНИЕМ ДЕЗИНФЕКТАНТОВ НЕ РЕЖЕ**

1 раз в неделю

**1 раз в день**

2 раза в день

2 раза в неделю

**2907. [Т032871] НА ПРОФИЛАКТИЧЕСКИЙ ОСМОТР ДЕТИ И ВЗРОСЛЫЕ ДОЛЖНЫ ПРИХОДИТЬ НЕ РЕЖЕ**

1 раза в год

**2 раз в год**

1 раза в 2 года

2 раз в месяц

**2908. [Т032872] ОЦЕНКУ НАЛИЧИЯ И СТЕПЕНИ ВЫРАЖЕННОСТИ ВТОРИЧНЫХ ДЕФОРМАЦИЙ ЗУБНЫХ РЯДОВ ПРОВОДЯТ**

при помощи электромиографии

при внешнем осмотре

**в полости рта и на диагностических моделях челюстей**

при помощи реопародонтографии

**2909. [Т032873] КУРЕНИЕ ПАЦИЕНТА ПРИ ПЛАНИРОВАНИИ ОРТОПЕДИЧЕСКОГО ЛЕЧЕНИЯ С ПОМОЩЬЮ ДЕНТАЛЬНОЙ ИМПЛАНТАЦИИ**

**является относительным противопоказанием**

является абсолютным противопоказанием

не влияет на выбор метода лечения

является местным противопоказанием

**2910. [Т032876] КРАТНОСТЬ ВЫПОЛНЕНИЯ МАНИПУЛЯЦИИ: «ИЗМЕРЕНИЕ ПОДВИЖНОСТИ СУСТАВА (УГЛОМЕТРИЯ)» В ДИАГНОСТИКЕ КОНЦЕВЫХ ДЕФЕКТОВ ЗУБНЫХ РЯДОВ**

**однократно**

на усмотрение лечащего врача (по потребности)

согласно алгоритму

несколько раз (2 и более)

**2911. [Т032877] ЗАМЕЩЕНИЕ ДЕФЕКТОВ ЗУБНЫХ РЯДОВ  
МОСТОВИДНЫМИ ПРОТЕЗАМИ НЕ ПОКАЗАНО В СЛУЧАЯХ**

отсутствия 3 зубов на одной стороне челюсти без потери дистальной опоры

отсутствия 4 резцов без потери жевательной функции

**недостаточной способности пародонта выдерживать нагрузку**

использования для фиксации съёмного протеза

**2912. [Т032878] ПОКАЗАНИЕМ К ОРТОПЕДИЧЕСКОМУ ЛЕЧЕНИЮ  
ИСКУССТВЕННЫМИ КОРОНКАМИ ЯВЛЯЕТСЯ УБЫЛЬ ТВЕРДЫХ  
ТКАНЕЙ ЗУБА ПОСЛЕ ПРЕПАРИРОВАНИЯ ПРИ ЗНАЧЕНИЯХ ИРОПЗ**

0,4-0,6

0,8 и более

**0,6-0,8**

0,2-0,4

**2913. [Т032879] ПРИ ПОЛЬЗОВАНИИ ПРОТЕЗОМ ПОЛНОГО ЗУБНОГО  
РЯДА ФИКСАЦИЯ ОБЫЧНО УЛУЧШАЕТСЯ К**

1 году

3-4 годам

1,5 месяцам

**7 дню**

**2914. [Т032881] ДИНАМИЧЕСКОЕ НАБЛЮДЕНИЕ ЗА ПАЦИЕНТАМИ С  
ЗУБНЫМИ ПРОТЕЗАМИ НА ДЕНТАЛЬНЫХ ИМПЛАНТАТАХ ПРОВОДЯТ**

**1 раз в 6 месяцев**

1 раз в 2 месяца

1 раз в 4 месяца

1 раз в 2 года

**2915. [Т032882] ЗАМЕНА СЪЕМНЫХ ПЛАСТИНОЧНЫХ ПРОТЕЗОВ ПРОВОДИТСЯ**

на любом сроке после протезирования

через 1-1,5 месяца после окончания протезирования

**по потребности или раз в 3-4 года**

по требованию пациента

**2916. [Т032883] РАСПРОСТРАНЕННОСТЬ ЧАСТИЧНОГО ОТСУТСТВИЯ ЗУБОВ В РОССИИ СОСТАВЛЯЕТ**

86% в группе 35-44 лет

28-30% от 35 до 44 лет

**от 40 до 75 % в разных возрастных группах**

98—99% старше 35 лет

**2917. [Т032884] АРТИКУЛЯТОР СО СВОБОДНОПОДВИЖНОЙ ОСЬЮ, В КОТОРОМ ДВИЖЕНИЯ НИЖНЕЙ ЧЕЛЮСТИ НАПРАВЛЯЮТСЯ ОККЛЮЗИОННЫМИ ПОВЕРХНОСТЯМИ ЗУБОВ, ОТНОСИТСЯ К ТИПУ**

**«скользящий»**

полурегулируемый

средне-анатомический

**«суставной»**

**2918. [Т032886] ДЛЯ НАИБОЛЕЕ ЧЕТКОЙ ВИЗУАЛИЗАЦИИ ВИСОЧНО-НИЖНЕЧЕЛЮСТНОГО СУСТАВА НА ТОМОГРАММЕ ПРИ ПРОВЕДЕНИИ ТОМОГРАФИЧЕСКОГО ИССЛЕДОВАНИЯ СРЕЗ ДОЛЖЕН ПРОХОДИТЬ ЧЕРЕЗ**

середину суставного бугорка

передний полюс головки нижней челюсти височно-нижнечелюстного сустава

середину головки нижней челюсти

основание ската суставного бугорка

**2919. [T032887] ШИНЫ, УСТРАНЯЮЩИЕ ВЛИЯНИЕ ОККЛЮЗИОННЫХ НАРУШЕНИЙ НА ВИСОЧНО-НИЖНЕЧЕЛЮСТНОЙ СУСТАВ И ЖЕВАТЕЛЬНЫЕ МЫШЦЫ И СПОСОБСТВУЮЩИЕ РАССЛАБЛЕНИЮ ПОСЛЕДНИХ, ОТНОСЯТСЯ К**

релаксирующим

репозиционным

центрирующим

разобщающим

**2920. [T032888] ПОСЛЕ УДАЛЕНИЯ ЗУБОВ НАКЛАДЫВАЕТСЯ ИММЕДИАТ- ПРОТЕЗ**

через 10 дней после удаления

**сразу после удаления или не позднее 24 часов**

через 24 часа после удаления, но не позднее 72 часов

в течение первой недели после удаления

**2921. [T032890] ОРТОПЕДИЧЕСКИЕ АППАРАТЫ, СЛУЖАЩИЕ ОПОРОЙ ДЛЯ МЯГКИХ ТКАНЕЙ ПОСЛЕ ПРОВЕДЕНИЯ ПЛАСТИКИ, А ТАКЖЕ ДЛЯ ФОРМИРОВАНИЯ ПРОТЕЗНОГО ЛОЖА, НАЗЫВАЮТСЯ**

репонирующими

замещающими

**формирующими**

удерживающими

**2922. [T032896] БЕЗ ОДОНТОПРЕПАРИРОВАНИЯ ЗУБОВ МОГУТ БЫТЬ ИЗГОТОВЛЕНЫ КОРОНКИ**

комбинированные

ортодонтические штампованные

керамические

пластмассовые

**2923. [T032897] ОКАЗАНИЕ ПЕРВИЧНОЙ СТОМАТОЛОГИЧЕСКОЙ ПОМОЩИ ПАЦИЕНТАМ С ЯВЛЕНИЯМИ ГАЛЬВАНИЗМА НА МЕТАЛЛИЧЕСКИЕ ЗУБНЫЕ ПРОТЕЗЫ ВКЛЮЧАЕТ**

санацию полости рта

**снятие ортопедических конструкций**

консультацию гастроэнтеролога

изготовление временных гипоаллергенных ортопедических конструкций

**2924. [T032898] ПОСЛЕ ОРТОПЕДИЧЕСКОГО ЛЕЧЕНИЯ ПОЛНЫМИ СЪЕМНЫМИ ПЛАСТИНОЧНЫМИ ПРОТЕЗАМИ ПРОФИЛАКТИЧЕСКИЕ ОСМОТРЫ ПАЦИЕНТОВ ПРОВОДЯТСЯ**

не реже 1 раза в 6 месяцев

не реже 1 раза в 3 месяца

ежемесячно

**не реже 1 раза в год**

**2925. [T032899] ДИАГНОЗ «ПЕРВИЧНАЯ ТРАВМАТИЧЕСКАЯ ОККЛЮЗИЯ (КОМПЕНСИРОВАННАЯ ФОРМА)» МОЖНО ПОДТВЕРДИТЬ С ПОМОЩЬЮ ДОПОЛНИТЕЛЬНОГО МЕТОДА ИССЛЕДОВАНИЯ**

внутриротовой осмотр пациента

изучение диагностических моделей

**изучение окклюзионных контактов с помощью аппарата t-scan**

электроодонтометрия

**2926. [T032900] НАИБОЛЕЕ ТОЧНЫМ ДОПОЛНИТЕЛЬНЫМ МЕТОДОМ ОПРЕДЕЛЕНИЯ ОККЛЮЗИОННЫХ КОНТАКТОВ ЯВЛЯЕТСЯ**

внутриротовой осмотр пациента

**изучение окклюзионных контактов с помощью аппарата t-scan**

изучение диагностических моделей

окклюзиограмма

**2927. [T032901] ВО ВРЕМЯ ОБЪЕКТИВНОГО ОСМОТРА У ПАЦИЕНТА Р., 49 ЛЕТ ВЫЯВЛЕНА ГИПЕРЕМИЯ И КРОВОТОЧИВОСТЬ ДЕСЕН. ГНОЙНОЕ ОТДЕЛЯЕМОЕ ИЗ ЗУБОДЕСНЕВЫХ КАРМАНОВ. ПОДВИЖНОСТЬ ВСЕХ ЗУБОВ 1-2 СТЕПЕНИ. ПАРОДОНТАЛЬНЫЕ КАРМАНЫ ГЛУБИНОЙ ДО 5 ММ И РЕЗОРБЦИЯ КОСТНОЙ ТКАНИ АЛЬВЕОЛЯРНОГО ОТРОСТКА ПО РЕНТГЕНОГРАММЕ НА 1/3-1/2 ВЫСОТЫ МЕЖЗУБНОЙ ПЕРЕГОРОДКИ. НАИБОЛЕЕ ВЕРОЯТНЫМ ДИАГНОЗОМ ЯВЛЯЕТСЯ**

**хронический генерализованный пародонтит средней степени тяжести**

хронический локализованный пародонтит тяжелой степени тяжести

хронический генерализованный пародонтит тяжелой степени тяжести

пародонтоз средней степени тяжести

**2928. [T032902] ПРИ ХРОНИЧЕСКИХ АРТРИТАХ ВИСОЧНО-НИЖНЕЧЕЛЮСТНОГО СУСТАВА НА РЕНТГЕНОГРАММЕ НАБЛЮДАЕТСЯ**

деформация костных элементов сустава

уплощение суставной головки и значительная атрофия суставного бугорка

**нечеткий контур суставной головки, сужение суставной щели**

расширение суставной щели

**2929. [T032903] ВО ВРЕМЯ ОБЪЕКТИВНОГО ОСМОТРА У ПАЦИЕНТА С. 56 ЛЕТ ВЫЯВЛЕНО ИСТИРАНИЕ ВСЕХ ЗУБОВ ОТ 1/3 ДО 2/3 ДЛИНЫ КОРОНОК. ВЫСОТА НИЖНЕГО ОТДЕЛА ЛИЦА НЕ СНИЖЕНА. НАИБОЛЕЕ ВЕРОЯТНЫМ ДИАГНОЗОМ ЯВЛЯЕТСЯ**

локализованная повышенная стираемость твердых тканей зубов 3 степени

генерализованная повышенная стираемость твердых тканей зубов 3 степени, декомпенсированная форма

генерализованная повышенная стираемость твердых тканей зубов 2 степени, компенсированная форма

генерализованная повышенная стираемость твердых тканей зубов 2 степени, декомпенсированная форма

**2930. [T032904] В РЕЗУЛЬТАТЕ ТРАВМЫ ПРОИЗОШЕЛ ОТЛОМ КОРОНКИ ЗУБА 2.1 НА 2/3 ЕЕ ДЛИНЫ. РАЦИОНАЛЬНЫМ МЕТОДОМ ОРТОПЕДИЧЕСКОГО ЛЕЧЕНИЯ ЯВЛЯЕТСЯ ИЗГОТОВЛЕНИЕ**

металлокерамической или безметалловой коронки

культевой штифтовой вкладки с последующим изготовлением металлокерамической или безметалловой коронки

керамического винира

керамической вкладки

**2931. [T032905] ПРИ ДЕФЕКТЕ ЗУБНОГО РЯДА, СООТВЕТСТВУЮЩЕГО 2 КЛАССУ ПО КЕННЕДИ, НАИБОЛЕЕ РАЦИОНАЛЬНЫМ МЕТОДОМ ОРТОПЕДИЧЕСКОГО ЛЕЧЕНИЯ ЯВЛЯЕТСЯ**

изготовление съёмного пластиночного протеза дефекта зубного ряда

изготовление мостовидного протеза

изготовление консольного протеза

**ортопедическое лечение с использованием дентальных имплантатов**

**2932. [T032906] ПРИ ЗНАЧИТЕЛЬНОЙ СТЕПЕНИ АТРОФИИ БЕЗЗУБОГО АЛЬВЕОЛЯРНОГО ОТРОСТКА И ИСТОНЧЕННОЙ СЛИЗИСТОЙ ОБОЛОЧКОЙ ОПТИМАЛЬНЫМ ВАРИАНТОМ ЛЕЧЕНИЯ СЛУЖИТ ИЗГОТОВЛЕНИЕ ПОЛНОГО СЪЕМНОГО ПРОТЕЗА**

**пластиночного с мягкой подкладкой**

из безмономерного термопластического материала

с двойным зубным рядом

с металлическим базисом



**2933. [Т032908] НАИБОЛЕЕ ВЕРОЯТНОЙ ПРИЧИНОЙ РАЗВИТИЯ ГАЛЬВАНОЗА В ПОЛОСТИ РТА СЛУЖИТ**

несоответствие границ съёмных зубных протезов протезному ложу

заболевания пародонта

**наличие в полости рта протезов разнородных металлических сплавов**

наличие полных съёмных пластиночных протезов из акриловых базисных материалов

**2934. [Т032909] ПОСЛЕ ОРТОПЕДИЧЕСКОГО ЛЕЧЕНИЯ БОЛЬНЫХ С ХРОНИЧЕСКИМИ ЗАБОЛЕВАНИЯМИ СЛИЗИСТОЙ ОБОЛОЧКИ СЛЕДУЕТ ПРОВОДИТЬ ПРОФИЛАКТИЧЕСКИЕ ОСМОТРЫ ПОЛОСТИ РТА И ПРОТЕЗОВ**

1 раз в 3 года

1 раз в 2 года

1 раз в полгода

**2 раза в год**

**2935. [Т034317] ПРИ ЯЗВЕННО-НЕКРОТИЧЕСКОМ СТОМАТИТЕ ВЕНСАНА В ОБЩЕМ АНАЛИЗЕ КРОВИ ОБНАРУЖИВАЮТ**

лейкоцитоз, анемию, тромбоцитопению

нейтрофильный агранулоцитоз, лейкопению, ускоренную СОЭ

**нейтрофильный сдвиг влево, ускоренную СОЭ**

эритремию, замедленную СОЭ

**2936. [Т034318] ЗАБОЛЕВАНИЕМ, ПРИ КОТОРОМ ОЧАГ ДЕМИНЕРАЛИЗАЦИИ ЭМАЛИ ВЫЯВЛЯЮТ МЕТОДОМ ВИТАЛЬНОГО ОКРАШИВАНИЯ, ЯВЛЯЕТСЯ**

**кариес эмали**

гипоплазия эмали

флюороз

гиперестезия эмали

**2937. [Т034319] ДЛЯ ДИФФЕРЕНЦИАЛЬНОЙ ДИАГНОСТИКИ ОСТРОГО ПЕРИОДОНТИТА И ОБОСТРЕНИЯ ХРОНИЧЕСКОГО ИСПОЛЬЗУЮТ**

капилляроскопию

**рентгенологический метод**

электроодонтометрию

люминесцентную диагностику

**2938. [Т034320] ФОРМОЙ ПУЛЬПИТА, ПРИ КОТОРОЙ КАРИОЗНАЯ ПОЛОСТЬ ВСЕГДА СООБЩАЕТСЯ С ПОЛОСТЬЮ ЗУБА, ЯВЛЯЕТСЯ ПУЛЬПИТ**

острый очаговый

хронический фиброзный

**хронический гипертрофический**

острый диффузный

**2939. [Т034322] ФОРМОЙ КАНДИДОЗА, ДЛЯ КОТОРОЙ ХАРАКТЕРНО ОБРАЗОВАНИЕ БЕЛОГО «ТВОРОЖИСТОГО» НАЛЕТА, ЯВЛЯЕТСЯ КАНДИДОЗ**

**острый псевдомембранозный**

хронический гиперпластический

острый атрофический

хронический атрофический

**2940. [Т034324] ПРЕДСТАВИТЕЛЕМ ПРОТИВОГРИБКОВЫХ ПРЕПАРАТОВ ГРУППЫ КЛОТРИМАЗОЛА ЯВЛЯЕТСЯ**

Ламизил мазь

Низорал мазь

Кетоконазол мазь

**Кандид раствор для полости рта**

**2941. [Т034325] МЕТОДИКА «СИЛИКОНОВОГО КЛЮЧА» ПРИ РЕСТАВРАЦИИ ФРОНТАЛЬНОЙ ГРУППЫ ЗУБОВ ПРИМЕНЯЕТСЯ С ЦЕЛЬЮ**

создания контактного пункта

создания вестибулярной поверхности реставрации

формирования апроксимальной поверхности реставрации

**формирования небной поверхности реставрации**

**2942. [Т034327] ХРОНИЧЕСКИЙ ВЕРХУШЕЧНЫЙ ГРАНУЛИРУЮЩИЙ ПЕРИОДОНТИТ ПО КЛАССИФИКАЦИИ МКБ-10 ОБОЗНАЧАЕТСЯ**

К05.4

К02.1

**К04.5**

К04.8

**2943. [Т034328] ТРЕБОВАНИЯ К РЕЖИМУ ТРУДА, ОТДЫХА, ЛЕЧЕНИЯ И РЕАБИЛИТАЦИИ ПАЦИЕНТОВ С ХРОНИЧЕСКИМ ГЕНЕРАЛИЗОВАННЫМ ПАРОДОНТИТОМ ТЯЖЕЛОЙ СТЕПЕНИ СОГЛАСНО КЛИНИЧЕСКИМ РЕКОМЕНДАЦИЯМ (ПРОТОКОЛАМ ЛЕЧЕНИЯ) ВКЛЮЧАЮТ**

динамическое наблюдение 3 раза в год

**динамическое наблюдение 4 раза в год, контрольное рентгенологическое обследование 2 раза в год**

динамическое наблюдение 1 раз в год, контрольное рентгенологическое обследование 1 раз в год

динамическое наблюдение 2 раза в год, контрольное рентгенологическое обследование 1 раз в год

**2944. [Т034329] МЕРОЙ ПРОФИЛАКТИКИ ЛЕЙКОПЛАКИИ ТАШПЕЙНЕРА (НИКОТИНОВЫЙ СТОМАТИТ) ЯВЛЯЕТСЯ**

отказ от приема крепких алкогольных напитков

рациональное протезирование

избирательное пришлифовывание зубов

**отказ от курения**

**2945. [T034331] ИЗМЕНЕНИЕ В ПЕРИОДОНТЕ В ВИДЕ РАСШИРЕНИЯ ПРОСТРАНСТВА ПЕРИОДОНТАЛЬНОЙ СВЯЗКИ ЧАЩЕ ВСЕГО НАБЛЮДАЕТСЯ ПРИ ПУЛЬПИТЕ**

хроническом гиперпластическом

хроническом

остром

**хроническом язвенном**

**2946. [T034332] ДЛЯ ДИАГНОСТИКИ ХРОНИЧЕСКОГО ГИПЕРПЛАСТИЧЕСКОГО ПУЛЬПИТА НАИБОЛЕЕ ИНФОРМАТИВЕН МЕТОД**

вертикальной перкуссии

электроодонтодиагностики (ЭОД)

**зондирования кариозной полости**

рентгенографии

**2947. [T034333] К ДИФФЕРЕНЦИАЛЬНЫМ ПРИЗНАКАМ ОТЛИЧИЯ ЭРОЗИВНОЙ ФОРМЫ ГИПОПЛАЗИИ ЭМАЛИ ОТ ЭРОЗИИ ЗУБОВ ОТНОСЯТ**

наличие выраженной гиперестезии твердых тканей зубов

**симметричность формы и расположения участков поражения на одноименных зубах, данные анамнеза, возраст больных**

более глубокое поражение тканей зубов

атипичное расположение эрозий эмали на зубах

**2948. [T034335] ДЛЯ ТУБЕРКУЛЕЗНОЙ ВОЛЧАНКИ ХАРАКТЕРЕН СИМПТОМ**

Никольского

«яблочного желе»

Кэбнера

«скошенного луга»

**2949. [Т034336] ОКАЗАНИЕ НЕОТЛОЖНОЙ ПОМОЩИ БОЛЬНОМУ С ОСТРЫМИ ФОРМАМИ ПУЛЬПИТА ПРЕДПОЛАГАЕТ В ПЕРВУЮ ОЧЕРЕДЬ**

купирование болевого синдрома и экстирпацию пульпы

купирование болевого синдрома и ампутацию коронковой пульпы

**купирование болевого синдрома**

купирование болевого синдрома, экстирпацию пульпы и пломбирование корневых каналов

**2950. [Т034337] МЕТОД, ОСНОВАННЫЙ НА ПОЛНОМ СОХРАНЕНИИ ЖИЗНЕСПОСОБНОСТИ ПУЛЬПЫ, НАЗЫВАЕТСЯ**

витальной экстирпации

витальной ампутации

**биологическим**

девитальной ампутации

**2951. [Т034338] МЕТОД ВИТАЛЬНОЙ АМПУТАЦИИ НЕЛЬЗЯ ПРИМЕНЯТЬ В ОДНОКОРНЕВЫХ ЗУБАХ В СВЯЗИ С**

малым объемом пульпы

**отсутствием анатомически выраженного отграничения между коронковой и корневой пульпой**

изменением цвета зубов

быстрым переходом воспаления на корневую пульпу

**2952. [Т034339] К ПРОТИВОВОСПАЛИТЕЛЬНЫМ СРЕДСТВАМ ОТНОСИТСЯ МАЗЬ**

Нистатиновая

Оксолиновая

Декаминовая

**Бутадионовая**

**2953. [Т034340] ДЛЯ СТИМУЛЯЦИИ КОСТЕОБРАЗОВАНИЯ В КОСТНЫЕ КАРМАНЫ ВВОДЯТ**

Гидрокортизон

Линкомицин

Солкосерил

**Колапан**

**2954. [Т034341] ПРИ НЕЭФФЕКТИВНОСТИ КОНСЕРВАТИВНОГО ЛЕЧЕНИЯ ВЕРРУКОЗНОЙ ФОРМЫ ЛЕЙКОПЛАКИИ ИСПОЛЬЗУЮТ**

радиотерапию

химиотерапию

иммунотерапию

**криодеструкцию**

**2955. [Т034342] ОСНОВНОЙ ПРИНЦИП ДИСПАНСЕРИЗАЦИИ БОЛЬНЫХ С ЗАБОЛЕВАНИЯМИ ПАРОДОНТА ЗАКЛЮЧАЕТСЯ В**

обучении правильным методикам гигиены полости рта

**активном выявлении больных с ранними формами патологии пародонта и их лечении**

санации зубов

лечении катарального гингивита

**2956. [Т034344] ЭНДОГЕННАЯ ПРОФИЛАКТИКА КАРИЕСА ВКЛЮЧАЕТ**

гигиенический уход за полостью рта, который осуществляется в домашних условиях и в стоматологическом кабинете

укрепление здоровья путем лечения общих заболеваний, закаливание

уменьшение количества потребляемых углеводов

применение препаратов фтора и кальция в виде лаков, гелей, аппликаций, полосканий

**2957. [Т034345] ДИФФЕРЕНЦИАЛЬНУЮ ДИАГНОСТИКУ КАРИЕСА ДЕНТИНА (К 02.1) ПРОВОДЯТ С**

гнойным пульпитом (К 04.02)

хроническим пульпитом (К 04.03)

хроническим гиперпластическим пульпитом (К 04.05)

острым апикальным периодонтитом (К 04.4)

**2958. [Т034346] ЭТИОЛОГИЧЕСКИМИ ФАКТОРАМИ РАЗВИТИЯ МЕСТНОЙ ГИПОПЛАЗИИ ЯВЛЯЮТСЯ**

наследственные нарушения процессов образования эмали и дентина

эндокринные нарушения, в частности гиперфункция щитовидной железы

**воспалительный процесс, вовлекающий зачатки зубов или механическая травма развивающегося фолликула**

различные заболевания, возникающие у детей или беременной женщины в период формирования и минерализации зубов

**2959. [Т034348] ПРИ ПРОВЕДЕНИИ ЭЛЕКТРООДОНТОМЕТРИИ ПРИЧИННОГО ЗУБА ЦЕЛЕСООБРАЗНО НАЧАТЬ ИЗМЕРЕНИЕ С ЗУБА**

антагониста

любого другого

**такого же на противоположной стороне зубной дуги**

причинного

**2960. [Т034350] ПАСТЫ ДЛЯ КОРНЕВЫХ КАНАЛОВ НА ОСНОВЕ ГИДРОКСИДА КАЛЬЦИЯ ПРИМЕНЯЮТСЯ ДЛЯ**

удаления смазанного слоя

подавления роста бактерий корневого канала, стимуляции репаративных процессов  
заполнения микропространств корневого канала и склеивания штифтов  
остановки кровотечения

## **2961. [Т034351] АДГЕЗИВНЫЕ СИСТЕМЫ 5А ПОКОЛЕНИЯ ПРЕДУСМАТРИВАЮТ ТЕХНИКУ ПРИМЕНЕНИЯ**

**двухшаговую - кондиционирование тканей зуба 35-37% раствором Фосфорной кислоты и нанесение однокомпонентного адгезива на эмаль и дентин зуба**

одношаговую - нанесение самопротравливающего адгезива на эмаль и дентин зуба

двухшаговую - кондиционирование тканей зуба самопротравливающим несмываемым праймером и нанесение однокомпонентного адгезива на эмаль и дентин зуба

трехшаговую - кондиционирование тканей зуба 35-37% раствором Фосфорной кислоты, нанесение праймера на дентин и нанесение адгезива на эмаль и дентин зуба

## **2962. [Т034352] ФОРМА КОРНЕВОГО КАНАЛА ПОСЛЕ ИНСТРУМЕНТАЛЬНОЙ ОБРАБОТКИ ДОЛЖНА БЫТЬ**

воронкообразной

**конусной на всем протяжении**

с параллельными стенками

округлой

## **2963. [Т034353] МЕСТНОЕ ЛЕЧЕНИЕ ТРАВМАТИЧЕСКОЙ ЯЗВЫ, СУЩЕСТВУЮЩЕЙ МЕНЕЕ 7 ДНЕЙ, ЗАКЛЮЧАЕТСЯ В**

**устранении травмирующего фактора, антисептической обработке язвы, удалении некротических тканей протеолитическими ферментами, аппликациях обезболивающих средств и кератопластиков**

устранении травмирующего фактора, антисептической обработке язвы, хирургическом иссечении язвы, аппликациях обезболивающих средств

устранении травмирующего фактора, прижигании язвы, антисептической обработке язвы, аппликациях обезболивающих средств и кератопластиков

устранении травмирующего фактора, антисептической обработке язвы, прижигании язвы, удалении некротических тканей протеолитическими ферментами



**2964. [Т034354] ПРИ ХРОНИЧЕСКОМ ЯЗВЕННОМ ПУЛЬПИТЕ (К 04.04) ПОКАЗАН МЕТОД ЛЕЧЕНИЯ**

витальная экстирпация

биологический

витальная ампутация

девитальная экстирпация

**2965. [Т034356] ДИСПАНСЕРНОЕ НАБЛЮДЕНИЕ ЗА ПАЦИЕНТАМИ С ЧАСТЫМИ ОБОСТРЕНИЯМИ ПАРОДОНТИТА ПРЕДУСМАТРИВАЕТ ПОВТОРНЫЕ ЯВКИ БОЛЬНЫХ**

1 раз в месяц

**1 раз в 3 месяца**

1 раз в 6 месяцев

1 раз в 12 месяцев

**2966. [Т034357] ЦЕЛЮ САНИТАРНО-ПРОСВЕТИТЕЛЬНОЙ РАБОТЫ ЯВЛЯЕТСЯ**

предотвращение развития и появления рецидивов и осложнений заболеваний

обнаружение факторов риска заболеваний и предотвращение конкретной патологии

предотвращение потери функций органов и систем организма путем восстановления утрат и потерь здоровья в результате заболеваний

**выработка у населения убеждения в необходимости соблюдения правил здорового образа жизни на основе научных знаний причин заболеваний и методов их предупреждения**

**2967. [Т034358] ДЛЯ МЕСТНОГО ЛЕЧЕНИЯ ОСТРОГО ГЕРПЕТИЧЕСКОГО СТОМАТИТА ПРИМЕНЯЮТ**

Нистатин

Метрогил-дента

**Зовиракс**

Солкосерил

**2968. [Т034359] ДЛЯ МЕСТНОГО ЛЕЧЕНИЯ КАНДИДОЗА ПОЛОСТИ РТА ПРИМЕНЯЮТ**

Трипсин, Химотрипсин

**Канестен мазь**

Гистаглобулин

0,05% раствор Хлоргексидина

**2969. [Т034360] ДЛЯ ЭПИТЕЛИЗАЦИИ ЭРОЗИВНО-ЯЗВЕННЫХ ПОРАЖЕНИЙ СЛИЗИСТОЙ ОБОЛОЧКИ ПОЛОСТИ РТА НАЗНАЧАЮТ**

Трипсин

**Солкосерил**

Ламизил

Метрогил-Дента гель

**2970. [Т034362] СОСТОЯНИЕ ЛИМФАТИЧЕСКИХ УЗЛОВ ЧЕЛЮСТНО-ЛИЦЕВОЙ ОБЛАСТИ ОЦЕНИВАЮТ ПРИ**

перкуссии

расспросе

**пальпации**

осмотре полости рта

**2971. [Т034363] РАХИТ, ТУБЕРКУЛЕЗ МОГУТ ВЫЗЫВАТЬ**

формирование сверхкомплектных зубов

эрозии

**задержку прорезывания зубов**

патологическое стирание

**2972. [Т034365] КОЛИЧЕСТВЕННОЕ ВЫРАЖЕНИЕ ПРОБЫ ШИЛЛЕРА – ПИСАРЕВА ОТОБРАЖАЕТ**

йодное число Свракова

индекс РМА

индекс КПУ

индекс Фукса

**2973. [Т034368] ГЛУБОКОЕ БОЛЕЗНЕННОЕ ЗОНДИРОВАНИЕ ШИРОКО ВСКРЫТОЙ ПОЛОСТИ ЗУБА, ПОЯВЛЕНИЕ КРОВОТОЧИВОСТИ ПРИ ЗОНДИРОВАНИИ ЯВЛЯЕТСЯ СИМПТОМОМ**

пульпита

острого апикального периодонтита

дегенерации пульпы

некроза пульпы

**2974. [Т034369] ДЛЯ ОПРЕДЕЛЕНИЯ ПОТРЕБНОСТИ В РАЗЛИЧНЫХ ВИДАХ ЛЕЧЕБНО-ПРОФИЛАКТИЧЕСКОЙ ПОМОЩИ БОЛЬНЫМ С ПАТОЛОГИЕЙ ПАРОДОНТА ИСПОЛЬЗУЮТ ИНДЕКС**

Green, Vermillion

Silness, Loe

PHР

СРІТN

**2975. [Т034370] КАНДИДОЗ РАЗВИВАЕТСЯ НА ФОНЕ ДЛИТЕЛЬНОГО ПРИЕМА**

нейролептиков

ферментов

поливитаминов

антибиотиков

## **2976. [T034371] ЗАБОЛЕВАНИЕ ЛЕЙКОПЛАКИЯ ОТНОСИТСЯ К**

хейлиту

**факультативному предраку**

облигатному предраку

дерматозу

## **2977. [T034373] ПРИ ЭНДОДОНТИЧЕСКОЙ РАБОТЕ ПОСТОЯННОЕ ПЛОМБИРОВАНИЕ КОРНЕВОГО КАНАЛА ДОЛЖНО ПРОВОДИТЬСЯ**

не доходя 2 мм от анатомической верхушки

до анатомической верхушки

**до дентино-цементного соединения**

с выведением за анатомическую верхушку

## **2978. [T034374] ПРИ ЛЕЧЕНИИ ХРОНИЧЕСКОГО ГИНГИВИТА ПРОВОДЯТ**

**коррекцию гигиены полости рта**

аппликацию протеолитических ферментов

склерозирующую терапию

гингивэктомия

## **2979. [T034375] ЛЕЧЕНИЕ ХРОНИЧЕСКОГО РЕЦИДИВИРУЮЩЕГО АФТОЗНОГО СТОМАТИТА ПРОВОДИТСЯ**

противогрибковыми препаратами

противовирусными препаратами

**кератопластиками**

антибиотиками

**2980. [T034376] ПРИ ЛЕЧЕНИИ ГЕРПЕСА В НАЧАЛЕ ЗАБОЛЕВАНИЯ МЕРОПРИЯТИЯ НАПРАВЛЕНЫ НА**

блокаду вируса

санацию полости рта

воздействие на микрофлору

эпителизацию

**2981. [T034377] ТЭР – ТЕСТ ОСНОВАН НА**

функциональной резистентности эмали к кислоте

оценке реминерализующих свойств слюны

оценке гигиенического состояния полости рта

оценке кариесогенности зубного налета

**2982. [T034378] НАИБОЛЕЕ ЭФФЕКТИВНЫМ МЕТОДОМ ПРОФИЛАКТИКИ КАРИЕСА, В РЕГИОНАХ С Пониженным СОДЕРЖАНИЕМ ФТОРИДА В ПИТЬЕВОЙ ВОДЕ, ЯВЛЯЕТСЯ ПРИМЕНЕНИЕ**

фторидсодержащего лака

приём морепродуктов

таблеток фторида натрия

фторидсодержащих зубных паст

**2983. [T034426] САНАЦИЮ ПОЛОСТИ РТА БОЛЬНОГО С ПЕРЕЛОМОМ НИЖНЕЙ ЧЕЛЮСТИ НА ЭТАПЕ РЕАБИЛИТАЦИИ ПРОВОДЯТ**

через неделю после получения травмы

через 2 недели после получения травмы

через 3 недели после получения травмы

как только больному будет разрешено открывать рот

**2984. [T034427] ОДНОЙ ИЗ НАИБОЛЕЕ ДЕЙСТВЕННЫХ МЕР ПРОФИЛАКТИКИ РАКА СЛИЗИСТОЙ ОБОЛОЧКИ ПОЛОСТИ РТА ЯВЛЯЕТСЯ**

отказ от раздражающей пищи

устранение профессиональных вредностей

**периодический профилактический осмотр**

устранение травм слизистой оболочки

**2985. [T034428] ПОБУДИТЕЛЬНЫМ МОТИВОМ К ОТКАЗУ ОТ КУРЕНИЯ ЯВЛЯЕТСЯ**

возможное развитие ксеростомии

**возможное озлокачествление лейкоплакии слизистой оболочки рта**

возможная потеря вкуса

образование налета курильщика на зубах

**2986. [T034429] ПРИ ОСТРОМ ТЕЧЕНИИ КАРИЕСА ЗУБОВ ДЕНТИН ИМЕЕТ ЦВЕТ**

коричневый

розовый

черный

**светло-желтый**

**2987. [T034430] ОСНОВНЫМ ДИФФЕРЕНЦИАЛЬНО-ДИАГНОСТИЧЕСКИМ ПРИЗНАКОМ ЭРОЗИИ ТВЕРДЫХ ТКАНЕЙ, ОТЛИЧАЮЩИМ ЕЕ ОТ КЛИНОВИДНОГО ДЕФЕКТА, ЯВЛЯЕТСЯ**

болезненное зондирование

положительная холодовая проба

окрашивание Метиленовым синим

**форма дефекта**

**2988. [T034431] В ЦЕЛЯХ ОНКОСКРИНИНГА СЛИЗИСТОЙ ОБОЛОЧКИ ПОЛОСТИ РТА И ГУБ ИСПОЛЬЗУЕТСЯ**

интраоральная видеокамера

**система «Визилайт»**

прибор «Флорида-проуб»

прибор «Диагнодент»

**2989. [T034432] ДЛЯ ПОДТВЕРЖДЕНИЯ ДИАГНОЗА 'СИСТЕМНАЯ КРАСНАЯ ВОЛЧАНКА' НЕОБХОДИМА КОНСУЛЬТАЦИЯ ВРАЧА**

дерматолога

кардиолога

**ревматолога**

нефролога

**2990. [T034433] ПРИ ИСТИННОЙ ПУЗЫРЧАТКЕ ДОСТОВЕРЕН ТАКОЙ РЕЗУЛЬТАТ ИММУНОФЛЮОРЕСЦЕНТНОГО ИССЛЕДОВАНИЯ, КАК ЗЕЛЕНОВАТОЕ СВЕЧЕНИЕ**

**межклеточных контактов в шиповидном слое эпителия слизистой оболочки полости рта**

участков базальной мембраны слизистой оболочки полости рта

стенок сосудов в собственной пластинке слизистой оболочке полости рта

всей базальной мембраны слизистой оболочки полости рта

**2991. [T034435] ДЛЯ ХРОНИЧЕСКОГО ФИБРОЗНОГО ПУЛЬПИТА ХАРАКТЕРНЫ ДАННЫЕ ЭЛЕКТРООДОНТОМЕТРИИ (МКА)**

**20-30**

50

120

70-90

**2992. [Т034436] РЕШАЮЩЕЕ ЗНАЧЕНИЕ ПРИ ПОСТАНОВКЕ ДИАГНОЗА ХРОНИЧЕСКИЙ ПЕРИОДОНТИТ ОТВОДЯТ**

термической пробе

перкуссии

анамнестическим данным

**данным рентгенологического исследования**

**2993. [Т034437] ОБОСТРЕНИЮ ВОСПАЛЕНИЯ В ПАРОДОНТЕ СООТВЕТСТВУЕТ**

**гнойное отделяемое из клинического кармана**

рецессия десны

гиперестезия твердых тканей зуба

клинический карман глубиной 6-8 мм

**2994. [Т034438] РЕНТГЕНОЛОГИЧЕСКИМ КРИТЕРИЕМ ХРОНИЧЕСКОГО ГЕНЕРАЛИЗОВАННОГО ПАРОДОНТИТА СРЕДНЕЙ СТЕПЕНИ ТЯЖЕСТИ ЯВЛЯЕТСЯ ДЕСТРУКЦИЯ КОСТНОЙ ТКАНИ**

локализованная от 1/3 до 1/2 длины корней зубов

генерализованная до 1/3 длины корней зубов

**генерализованная от 1/3 до 1/2 длины корней зубов**

локализованная до длины корней зубов

**2995. [Т034439] К ПРЕПАРАТАМ ДЛЯ ИНДИВИДУАЛЬНОЙ ПРОФИЛАКТИКИ КАРИЕСА ЗУБОВ ОТНОСЯТ ГЕЛИ**

Хлосайт

Метрогил Дента

Холисал

**РОКС Медикал**



**2996. [Т034440] ДИСПАНСЕРНЫЕ СРОКИ НАБЛЮДЕНИЯ ПРИ ЭРОЗИВНО-ЯЗВЕННОЙ ФОРМЕ ЛЕЙКОПЛАКИИ СЛИЗИСТОЙ ОБОЛОЧКИ ПОЛОСТИ РТА**

после выявления заболевания через 1,5-2 месяца

1 раз в 3 года

**каждые 3-4 месяца в течение 5 лет**

1 раз в год в течение 3 лет

**2997. [Т034442] ГИГИЕНИЧЕСКИЙ ИНДЕКС ПО МЕТОДУ ФЕДОРОВА-ВОЛОДКИНОЙ ОПРЕДЕЛЯЕТСЯ С ПОМОЩЬЮ РАСТВОРА**

Гипохлорита натрия 3%

Фурацилина 0,005%

**Шиллера-Писарева**

Хлоргексидина биглюконата 2%

**2998. [Т034443] К ЛЕКАРСТВЕННЫМ ПРЕПАРАТАМ, ПРИМЕНЯЕМЫМ ПРИ АНАФИЛАКТИЧЕСКОМ ШОКЕ, ОТНОСЯТ**

Камфора, Димедрол

**Преднизолон, Кордиамин**

40% раствор Глюкозы, Но-шпа

Нашатырный спирт

**2999. [Т034444] К ФИЗИОТЕРАПЕВТИЧЕСКИМ ПРОЦЕДУРАМ, НАЗНАЧАЕМЫМ ПРИ ГИПЕРЕСТЕЗИИ ТВЕРДЫХ ТКАНЕЙ ЗУБА, ОТНОСЯТ**

Дарсонваль

гидромассаж дЕсен

электросон

**электрофорез, фонофорез с глюконатом Са**

### **3000. [T034445] ЭТИОТРОПНЫМ СРЕДСТВОМ МЕСТНОГО ЛЕЧЕНИЯ КАТАРАЛЬНОГО ГИНГИВИТА ЯВЛЯЮТСЯ**

дезодорирующие растворы

десенсибилизирующие препараты

**антисептики**

противовоспалительные препараты

### **3001. [T034446] ПРИ ЛЕЧЕНИИ КАРИОЗНЫХ ПОЛОСТЕЙ II КЛАССА ПО БЛЭКУ ИСПОЛЬЗУЮТСЯ ПЛОМБИРОВОЧНЫЕ МАТЕРИАЛЫ**

микронаполненные композиционные

стеклоиономерные цементы

поликарбонатные цементы

**нано-, макро-наполненные композиционные**

### **3002. [T034447] ПРИ ВЫБОРЕ МЕТОДА ЛЕЧЕНИЯ ПУЛЬПИТА ДАННЫЕ АНАМНЕЗА, СОПУТСТВУЮЩИЕ ЗАБОЛЕВАНИЯ, УЧИТЫВАЮТСЯ**

только, если лечение предполагается с использованием анестезии

**обязательно**

только при биологическом методе

если пациент перенес инфаркт миокарда 6 месяцев назад

### **3003. [T034449] СИСТЕМНАЯ ГИПОПЛАЗИЯ ЭМАЛИ ПОСТОЯННЫХ ЗУБОВ ВОЗНИКАЕТ**

**после тяжелых заболеваний в первые 2 года жизни**

если временные зубы были поражены кариесом

при злоупотреблении пищей, богатой углеводами

после удаления временного (молочного) зуба по поводу травмы

**3004. [T034450] ПРИ ЛЕЧЕНИИ ЗУБОВ ПО ПОВОДУ ХРОНИЧЕСКОГО ПЕРИОДОНТИТА В СТАДИИ ОБОСТРЕНИЯ**

антибиотики назначаются в виде полосканий

антибиотики назначаются всегда

антибиотики не назначаются

**антибиотики назначаются с учетом анамнеза и клинической картины**

**3005. [T034452] ПЕРЧАТКИ И МАСКИ НА СТОМАТОЛОГИЧЕСКОМ ПРИЕМЕ**

выбрасываются в пакет с отходами с литерой «А»

после использования стерилизуются в автоклаве

не меняются, обрабатываются раствором антисептика после каждого пациента

**меняются после каждого пациента**

**3006. [T034454] ПРИ ЛЕЧЕНИИ ВОСПАЛИТЕЛЬНЫХ ЗАБОЛЕВАНИЙ ПАРОДОНТА ШИРОКО ИСПОЛЬЗУЕТСЯ АНТИСЕПТИЧЕСКИЙ ПРЕПАРАТ**

Хлоргексидин

Вокадин

Гипохлорит натрия

Бетадин

**3007. [T034455] ДЛЯ ФИКСАЦИИ ПОЛИМЕРНЫХ ЛЕНТ ПРИ ШИНИРОВАНИИ ЗУБОВ С ПАТОЛОГИЧЕСКОЙ ПОДВИЖНОСТЬЮ ИСПОЛЬЗУЕТСЯ**

стеклоиономерный цемент

пакуемый композиционный материал

**текучий светоотверждаемый композит**

ормокеры

**3008. [T034456] ДЛЯ УДАЛЕНИЯ ЗУБНЫХ ОТЛОЖЕНИЙ, ГРАНУЛЯЦИЙ ИЗ ПАРОДОНТАЛЬНОГО КАРМАНА ГЛУБИНОЙ БОЛЕЕ 3 ММ ИСПОЛЬЗУЮТ**

эксплорер

серповидный скейлер

**универсальную и зоноспецифическую кюрету**

пародонтальный зонд

**3009. [T034462] МАКСИМАЛЬНО ДОПУСТИМАЯ ДОЗА 2% РАСТВОРА НОВОКАИНА ПРИ ОДНОКРАТНОЙ ИНЪЕКЦИИ СОСТАВЛЯЕТ (МЛ)**

25

150

**50**

100

**3010. [T034463] ДЛЯ ОПРЕДЕЛЕНИЯ КАЧЕСТВЕННОЙ ПРОБЫ НА НОВОКАИН ИСПОЛЬЗУЕТСЯ**

Хлорид натрия

**Перманганат калия**

Перекись водорода

Фурациллин

**3011. [T034465] ВЕРОЯТНОСТЬ ПЕРФОРАЦИИ ДНА ВЕРХНЕЧЕЛЮСТНОГО СИНУСА НАИБОЛЕЕ ВЫСОКА ПРИ УДАЛЕНИИ НА ВЕРХНЕЙ ЧЕЛЮСТИ**

второго премоляра

клыка

первого премоляра

**первого моляра**

**3012. [Т034466] НАИБОЛЕЕ ПРЕДПОЧТИТЕЛЬНЫМ МЕТОДОМ ОБСЛЕДОВАНИЯ ПРИ ПОДОЗРЕНИИ НА ПЕРФОРАЦИЮ ДНА ВЕРХНЕЧЕЛЮСТНОГО СИНУСА ЯВЛЯЕТСЯ**

пункция верхнечелюстного синуса

**носороговая воздушная проба**

передняя риноскопия

обзорная рентгенография

**3013. [Т034467] ПРИ НАЛИЧИИ В АНАМНЕЗЕ ПЕРЕНЕСЕННОГО ИНФЕКЦИОННОГО ГЕПАТИТА СЛЕДУЕТ ПРОВЕСТИ ИССЛЕДОВАНИЕ**

**австралийский антиген крови**

клинический анализ крови

электролит крови

скорость оседания эритроцитов

**3014. [Т034468] ОСНОВАНИЕМ ДЛЯ ОБСЛЕДОВАНИЯ БОЛЬНОГО НА ВИЧ СЛУЖИТ**

одонтогенный лимфаденит

тонзилогенный лимфаденит

специфический лимфаденит

**полилимфаденит неясной этиологии**

**3015. [Т034470] СПОСОБОМ ПЕРЕДАЧИ ИНФЕКЦИИ ПРИ ЭПИДЕМИЧЕСКОМ ПАРОТИТЕ ЯВЛЯЕТСЯ**

алиментарный

**воздушно-капельный**

контактный

половой

**3016. [T034473] КРИТЕРИЕМ ОЦЕНКИ САНИТАРНОГО СОСТОЯНИЯ СТЕРИЛИЗАЦИОННОЙ В ПОЛИКЛИНИКЕ ЯВЛЯЕТСЯ**

данные учета журнала стерилизации

определение концентрации дезинфицирующих растворов

**бактериологический контроль**

данные визуального контроля стерилизационной

**3017. [T034474] БОЛЬНОЙ ЖАЛУЕТСЯ НА РВОТУ, ОДЫШКУ, ПОВЫШЕНИЕ ТЕМПЕРАТУРЫ ТЕЛА ДО 41°C, ПОДЧЕЛЮСТНЫЕ ЛИМФАТИЧЕСКИЕ УЗЛЫ УВЕЛИЧЕНЫ, НА КОЖЕ ЛИЦА ВЫРАЖЕННОЕ СИММЕТРИЧНОЕ ПОКРАСНЕНИЕ С ЧЕТКИМИ ГРАНИЦАМИ. ДИАГНОЗОМ ЯВЛЯЕТСЯ**

стрептодермия

**рожистое воспаление**

сибирская язва

флебит лицевых вен

**3018. [T034475] У БОЛЬНОГО БОЛЬ В ОБЛАСТИ ПОДЧЕЛЮСТНОЙ СЛЮННОЙ ЖЕЛЕЗЫ, КОТОРАЯ УСИЛИВАЕТСЯ ПРИ ПРИЕМЕ ПИЩИ. ПРИ ПАЛЬПАЦИИ ЖЕЛЕЗА БОЛЕЗНЕННА, В ПОЛОСТИ РТА ВЫВОДНОЙ ПРОТОК В ВИДЕ ПЛОТНОГО ТЯЖА. ДИАГНОЗОМ ЯВЛЯЕТСЯ**

**калькулезный сиаладенит**

сиалоз

острый сиаладенит

киста слюнной железы

**3019. [T034476] ЧЕРЕЗ 3 ЧАСА ПОСЛЕ УДАЛЕНИЯ ЗУБА У БОЛЬНОГО НАЧАЛОСЬ КРОВОТЕЧЕНИЕ ИЗ ЛУНКИ УДАЛЕННОГО ЗУБА. ВАША ТАКТИКА ЗАКЛЮЧАЕТСЯ В**

тампонаде лунки тампоном с аминокaproновой кислотой

тампонаде йодоформенной турундой

ушивании лунки

наложении давящей повязке и парентеральном введении аминокaproновой кислоты

**3020. [T034477] ВРАЧ СЛУЧАЙНО ПОРАНИЛ КОЖУ РУКИ ПРИ ОКАЗАНИИ ПОМОЩИ ВИЧ-ИНФИЦИРОВАННОМУ. ЕГО ПЕРВООЧЕРЕДНЫЕ ДЕЙСТВИЯ - ВЫДАВИТЬ КРОВЬ, ОБРАБОТАТЬ**

5% раствором Йода

крепким раствором Калия перманганата

**70% раствором спирта**

3% раствором Перекиси водорода

**3021. [T034479] ДИАГНОСТИКА ПЕРИОДОНТИТА НАПРАВЛЕНА НА ОПРЕДЕЛЕНИЕ СОСТОЯНИЯ**

костной ткани альвеолы и показаний к лечению

костной ткани альвеолы и состояния периапикальных тканей

**периапикальных тканей и показаний к лечению**

костной ткани альвеолы и зубо-десневого соединения

**3022. [T034480] НАРУШЕНИЕ ЧУВСТВИТЕЛЬНОСТИ НИЖНЕЙ ГУБЫ ВОЗНИКАЕТ ПРИ**

**очаговом одонтогенном остеомиелите тела нижней челюсти в области моляров**

остром периостите нижней челюсти в области резцов

остром перикороните от нижнего третьего моляра

фурункуле нижней губы

**3023. [T034481] ОЦЕНКА ЭФФЕКТИВНОСТИ ПРОТИВОМИКРОБНОЙ ТЕРАПИИ ПРИ ОДОНТОГЕННЫХ ВОСПАЛИТЕЛЬНЫХ ЗАБОЛЕВАНИЯХ ЧЕЛЮСТНО-ЛИЦЕВОЙ ОБЛАСТИ ПРОВОДИТСЯ ЧЕРЕЗ (ЧАС)**

12-24

24-48

72-86

48-72

**3024. [T034482] ЛУЧШИМ ПРОФИЛЕМ ПРОТИВОВОСПАЛИТЕЛЬНОЙ ЭФФЕКТИВНОСТИ И БЕЗОПАСНОСТИ ОБЛАДАЮТ НЕСТЕРОИДНЫЕ ПРОТИВОВОСПАЛИТЕЛЬНЫЕ ПРЕПАРАТЫ**

**высокоселективные ингибиторы циклооксигеназы 2**

селективные ингибиторы циклооксигеназы 1

неселективные ингибиторы циклооксигеназы 1 и 2

селективные ингибиторы циклооксигеназы 2

**3025. [T034483] ЛЕЧЕБНАЯ ТАКТИКА ВРАЧА ПРИ ОСТРОМ ГНОЙНОМ ПЕРИОСТИТЕ ЧЕЛЮСТИ СОСТОИТ В**

резекции верхушки корня причинного зуба

ампутации корня причинного зуба

**вскрытии поднадкостничного абсцесса, дренировании раны**

пломбировании канала, назначении физического лечения

**3026. [T034485] ИЗБИРАТЕЛЬНОЕ ПРИШЛИФОВЫВАНИЕ ЗУБОВ ПРИ ПАТОЛОГИИ ВИСОЧНО-НИЖНЕЧЕЛЮСТНОГО СУСТАВА (ВНЧС) ПРОВОДИТСЯ С ЦЕЛЬЮ**

**нормализации функциональной окклюзии**

устранения острых краев зубов

снижения окклюзионной высоты

достижения плавности движений нижней челюсти

**3027. [T034486] КРИТЕРИЕМ ОЦЕНКИ САНИТАРНОГО СОСТОЯНИЯ ХИРУРГИЧЕСКОГО КАБИНЕТА ЯВЛЯЕТСЯ**

**бактериологический контроль**



контроль за санитарным состоянием старшей медицинской сестрой

регулярность генеральных уборок

регулярность влажных уборок

**3028. [T034487] ПОД ОНКОЛОГИЧЕСКОЙ НАСТОРОЖЕННОСТЬЮ ПОНИМАЮТ ЗНАНИЕ**

результатов биопсии

препаратов для лечения

**ранних симптомов заболевания**

допустимых доз лучевой терапии

**3029. [T034488] РЕНТГЕНОДИАГНОСТИЧЕСКИМ МЕТОДОМ, НАИБОЛЕЕ ЧАСТО ПРИМЕНЯЕМЫМ В ЧЕЛЮСТНО-ЛИЦЕВОЙ ХИРУРГИИ ДЛЯ ДИАГНОСТИКИ ОНКОЛОГИЧЕСКИХ ЗАБОЛЕВАНИЙ ЧЕЛЮСТЕЙ, ЯВЛЯЕТСЯ**

томография

**внеротовая рентгенография или томография**

ангиография

сиалография

**3030. [T034489] СИАЛОГРАФИЧЕСКИЙ ПРИЗНАК ПАРЕНХИМАТОЗНОГО ПАРОТИТА ХАРАКТЕРИЗУЕТСЯ СКОПЛЕНИЕМ РЕНТГЕНОКОНТРАСТНОЙ МАССЫ В ПАРЕНХИМЕ ЖЕЛЕЗЫ В ВИДЕ**

«чернильного пятна»

«гроздьев винограда»

сужения протоков паренхимы

расширения и сужения протока

**3031. [T034490] ПРИ ПЕРФОРАЦИИ ВЕРХНЕЧЕЛЮСТНОЙ ПАЗУХИ ПРИ УДАЛЕНИИ ЗУБА, ОСЛОЖНЕННОЙ ОСТРЫМ ВЕРХНЕЧЕЛЮСТНЫМ СИНУСИТОМ (БЕЗ НАЛИЧИЯ КОРНЯ ЗУБА В ВЕРХНЕЧЕЛЮСТНОЙ ПАЗУХЕ), ПОКАЗАНО**

плановое проведение синусотомии с пластикой соустья

проведение местной пластики соустья без синусотомии

**промывание пазухи антисептическими растворами (для снятия воспаления),  
проведение местной пластики соустья после ликвидации воспалительных явлений**

срочное проведение синусотомии с пластикой соустья

### **3032. [Т034491] ПЛАСТИКУ ВСТРЕЧНЫМИ ТРЕУГОЛЬНЫМИ ЛОСКУТАМИ ПО ЛИМБЕРГУ ИСПОЛЬЗУЮТ ПРИ**

линейных келлоидных рубцах

обширных дефектах мягких тканей

**короткой уздечке языка**

макроглоссии

### **3033. [Т034492] ТАКТИКА ЛЕЧЕНИЯ ПРИ ОСТРОМ ГНОЙНОМ ОДОНТОГЕННОМ ВЕРХНЕЧЕЛЮСТНОМ СИНУСИТЕ ЗАКЛЮЧАЕТСЯ В**

синусотомии

удалении причинного зуба, синусотомии

**удалении причинного зуба, пункции и промывании верхнечелюстной пазухи,  
симптоматическом лечении**

пункции верхнечелюстной пазухи

### **3034. [Т034493] ПРОФИЛАКТИКЕ ВОСПАЛИТЕЛЬНЫХ ЗАБОЛЕВАНИЙ ЧЕЛЮСТНО-ЛИЦЕВОЙ ОБЛАСТИ СПОСОБСТВУЕТ**

уменьшение употребления углеводов

приём фторидсодержащих препаратов

**санация полости рта**

проведение профессиональной гигиены

**3035. [Т034494] ДЛЯ ОБРАБОТКИ РУК МЕДИЦИНСКОГО ПЕРСОНАЛА ПРИМЕНЯЕТСЯ РАСТВОР**

Перманганата калия в разведении 1:10 000

**0,5% Хлоргексидина биглюконата в 70% этиловом спирте**

3% Перекиси водорода

Фурацилина в разведении 1:5 000

**3036. [Т034496] ЧЕЛЮСТНО-ЛИЦЕВЫЕ ХИРУРГИ ДОЛЖНЫ ПРОХОДИТЬ ПРОФИЛАКТИЧЕСКИЕ МЕДИЦИНСКИЕ ОСМОТРЫ**

только при поступлении на работу

**1 раз в год**

ежемесячно

2 раза в год

**3037. [Т034497] РЕНТГЕНОДИАГНОСТИЧЕСКИМ МЕТОДОМ, НАИБОЛЕЕ ЧАСТО ПРИМЕНЯЕМЫМ В ХИРУРГИЧЕСКОЙ СТОМАТОЛОГИИ ЯВЛЯЕТСЯ**

томография - панорамная томография

рентгеноскопия

панорамная рентгенография

**внутриротовая рентгенография**

**3038. [Т034498] К ХИРУРГУ-СТОМАТОЛОГУ ОБРАТИЛСЯ БОЛЬНОЙ ДЛЯ САНАЦИИ ПОЛОСТИ РТА. ИЗ АНАМНЕЗА УСТАНОВЛЕНО, ЧТО У БОЛЬНОГО АЛЛЕРГИЧЕСКАЯ РЕАКЦИЯ НА ПЕНИЦИЛЛИН И НОВОКАИН. ВРАЧУ СЛЕДУЕТ**

**направить на консультацию к аллергологу**

проконсультироваться у терапевта

госпитализировать в стоматологический стационар

провести кожную пробу

### **3039. [T034499] ПОКАЗАНИЕМ К УДАЛЕНИЮ НИЖНЕГО ЗУБА МУДРОСТИ ЯВЛЯЕТСЯ**

отсутствие зуба-антагониста

травма слизистой оболочки над зубом мудрости зубом-антагонистом

острый перикоронит

**наличие полулуния Вассмунда и рецидивы воспалительного процесса при затрудненном прорезывании**

### **3040. [T034500] ТАКТИКА ЛЕЧЕНИЯ ОСТРОГО ОДОНТОГЕННОГО ОСТЕОМИЕЛИТА ЗАКЛЮЧАЕТСЯ В**

**удалении «причинного» зуба, уменьшении напряжения тканей, вскрытии и дренировании очагов воспаления, назначении противовоспалительного лечения**

уменьшении общей интоксикации организма, снижении нейрогуморальных сдвигов, секвестрэктомии

предупреждении развития инфекции и образования некроза

снижении сосудистой проницаемости и образования вазоактивных веществ, сохранении «причинного» зуба

### **3041. [T034501] ПОСЛЕ УДАЛЕНИЯ ЗУБОВ РЕКОМЕНДУЕТСЯ**

назначить УВЧ терапию в термической дозе

не употреблять горячую пищу или кофе через 2-3 часа после операции

проводить интенсивные антисептические полоскания полости рта не ранее, чем через 2 часа после проведенной операции

**не принимать пищу и жидкость в течение 2-3 часов, делать ванночки с антисептическим раствором по показаниям, исключить грубую и горячую пищу, воздержаться от чистки зубов в течение суток после удаления зуба**

### **3042. [T038945] ПРОФИЛАКТИКА СТОМАТОЛОГИЧЕСКИХ ЗАБОЛЕВАНИЙ ПРЕДСТАВЛЯЕТ СОБОЙ**

**систему государственных, социальных, медицинских, гигиенических и воспитательных мер, направленных на предупреждение возникновения стоматологических заболеваний и сохранение стоматологического здоровья населения**

систему мероприятий, направленных на обеспечение высокого уровня здоровья населения  
комплекс мер, включающих диагностику заболеваний и динамическое наблюдение  
комплекс мероприятий, направленных на предупреждение возникновения заболеваний

### **3043. [T038946] ДЛЯ ОПРЕДЕЛЕНИЯ ЗУБНОГО НАЛЕТА ИСПОЛЬЗУЮТ**

Хлорид натрия

**Метиленовый синий**

Фторид натрия

спиртовой йодосодержащий раствор

### **3044. [T038947] ПЕЛЛИКУЛА ЗУБА ОБРАЗУЕТСЯ ЗУБА**

---

во время образования зачатка

**после прорезывания**

в момент прорезывания

до прорезывания

### **3045. [T038948] ПЕРВИЧНАЯ ПРОФИЛАКТИКА СТОМАТОЛОГИЧЕСКИХ ЗАБОЛЕВАНИЙ ПРЕДСТАВЛЯЕТ СОБОЙ**

**систему государственных, социальных, медицинских, гигиенических и воспитательных мер, направленных на предупреждение стоматологических заболеваний путем устранения причин и условий их возникновения, а также повышения устойчивости организма к воздействию неблагоприятных факторов окружающей природной, производственной и бытовой среды**

систему мероприятий, направленных на лечение стоматологических заболеваний

комплекс мероприятий, направленных на предотвращение рецидивов и осложнений заболеваний

систему мероприятий, направленных на реабилитацию стоматологического статуса путем сохранения функциональных возможностей органов и тканей челюстно-лицевой области, в основном, методом замещения

### **3046. [T038949] К ВИДАМ ЗУБНЫХ ОТЛОЖЕНИЙ ОТНОСИТСЯ**

пищевые остатки

нецветные

**минерализованные**

цветные

### **3047. [T038950] МЕТОДОМ ВЫЯВЛЕНИЯ ЗУБНЫХ ОТЛОЖЕНИЙ ЯВЛЯЕТСЯ**

биопсия

рентгенологический

**окрашивание**

определение с помощью микроскопа

### **3048. [T038951] ВЕЛИЧИНА PH ЗУБНОГО НАЛЕТА**

постоянная

щелочная

кислая

**изменяется**

### **3049. [T038952] НАИБОЛЕЕ РЕЗИСТЕНТНЫ К КАРИЕСУ УЧАСТКИ ЭМАЛИ В ОБЛАСТИ**

контактных поверхностей

шейки

фиссур и естественных ямок

**режущего края и бугров**

**3050. [T038954] ПРОЦЕССЫ ИОННОГО ОБМЕНА, МИНЕРАЛИЗАЦИИ, РЕМИНЕРАЛИЗАЦИИ ОБЕСПЕЧИВАЮТ ТАКОЕ СВОЙСТВО ЭМАЛИ, КАК**

микротвердость

растворимость

микротвердость и растворимость

**проницаемость**

**3051. [T038956] ЗНАЧЕНИЕ PH ЗУБНОГО НАЛЕТА, ОЦЕНИВАЕМОЕ КАК КРИТИЧЕСКОЕ, СОСТАВЛЯЕТ**

6,5

7,0

**5,5**

8,0

**3052. [T038957] ПРИ УПОТРЕБЛЕНИИ УГЛЕВОДОВ НАИБОЛЕЕ ЗНАЧИМЫМ ФАКТОРОМ, ОБУСЛАВЛИВАЮЩИМ СОЗДАНИЕ КАРИЕСОГЕННОЙ СИТУАЦИИ В ПОЛОСТИ РТА, ЯВЛЯЕТСЯ**

форма приема сахара

**частота приема сахара**

тип принятого сахара

количество принятого сахара

**3053. [T038958] ОЧАГОВАЯ ДЕМИНЕРАЛИЗАЦИЯ ЭМАЛИ ВСТРЕЧАЕТСЯ НА ЗУБАХ**

чаще временных

**временных и постоянных**

постоянных

временных

**3054. [T038959] ДЛЯ ДИАГНОСТИКИ ОЧАГОВОЙ ДЕМИНЕРАЛИЗАЦИИ ЭМАЛИ ИСПОЛЬЗУЕТСЯ РАСТВОР**

Шиллера-Писарева

5% спиртовой раствор йода

**2% раствор метиленового синего**

эритрозина

**3055. [T038960] РЕМИНЕРАЛИЗУЮЩЮЮ ТЕРАПИЮ РЕКОМЕНДУЕТСЯ ПРОВОДИТЬ ПРИ КАРИЕСЕ**

**в стадии пятна**

осложненном

среднем

глубоком

**3056. [T038963] ОСНОВНЫМ ИСТОЧНИКОМ ПОСТУПЛЕНИЯ ФТОРИДОВ В ОРГАНИЗМ ЧЕЛОВЕКА ЯВЛЯЕТСЯ**

**питьевая вода**

пища

воздух

лекарства

**3057. [T038964] ОПТИМАЛЬНОЕ СОДЕРЖАНИЕ ФТОРИДОВ В ПИТЬЕВОЙ ВОДЕ В РАЙОНАХ С УМЕРЕННЫМ КЛИМАТОМ СОСТАВЛЯЕТ (МГ/Л)**

0,2

1,8

**1,0**

0,5



**3058. [T038965] ДЛЯ ПРОФИЛАКТИКИ КАРИЕСА ПОЛОСКАНИЯ 0,05% РАСТВОРОМ ФТОРИДА НАТРИЯ ПРОВОДЯТ**

ежедневно

1 раз в полгода

1 раз в неделю

1 раз в 2 недели

**3059. [T038966] ПРИМЕНЕНИЕ ФТОРИДСОДЕРЖАЩЕГО ЛАКА СПОСОБСТВУЕТ ПРОФИЛАКТИКЕ КАРИЕСА ЗУБОВ**

постоянных

только временных

временных

**временных и постоянных**

**3060. [T038967] ПОКАЗАНИЕМ К НАЗНАЧЕНИЮ СИСТЕМНЫХ МЕТОДОВ ФТОРПРОФИЛАКТИКИ КАРИЕСА ЯВЛЯЕТСЯ УРОВЕНЬ ИНТЕНСИВНОСТИ КАРИЕСА У 12-ЛЕТНИХ ДЕТЕЙ**

низкий

очень низкий, низкий, средний

низкий, средний, высокий

**средний, высокий, очень высокий**

**3061. [T038968] ПРОФИЛАКТИЧЕСКАЯ ЭФФЕКТИВНОСТЬ ЭНДОГЕННЫХ МЕТОДОВ ФТОРПРОФИЛАКТИКИ В СОЧЕТАНИИ С ЭКЗОГЕННЫМИ МЕТОДАМИ**

эффективна только в период созревания эмали

**наиболее эффективна**

неэффективна

не имеет значения

**3062. [T038969] ТАБЛЕТКИ ФТОРИДА НАТРИЯ РЕКОМЕНДУЮТ ДАВАТЬ ДЕТЯМ**

через день

1 раз в неделю

**каждый день**

2 раза в неделю

**3063. [T038970] ПЕРИОД АКТИВНОЙ МИНЕРАЛИЗАЦИИ ФИССУР ПОСТОЯННЫХ МОЛЯРОВ ЗАКАНЧИВАЕТСЯ ПОСЛЕ ПРОРЕЗЫВАНИЯ ЗУБА**

через 2-3 года

сразу

через 5-6 лет

к 14 годам

**3064. [T038971] ГЕРМЕТИЗАЦИЮ ФИССУР ПОКАЗАНО ПРОВОДИТЬ ПОСЛЕ ПРОРЕЗЫВАНИЯ ЗУБА**

через 4-6 лет

**сразу**

в течение всей жизни

через 2-3 года

**3065. [T038972] ГЕРМЕТИЗАЦИЮ ФИССУР ПЕРВЫХ ПОСТОЯННЫХ МОЛЯРОВ РЕКОМЕНДУЕТСЯ ПРОВОДИТЬ В ВОЗРАСТЕ (ЛЕТ)**

10-11

**6-8**

до 14

12-13

### **3066. [T038973] ПРИ ОСМОТРЕ ХОРОШО ВИДЕН ГЕРМЕТИК**

и прозрачный, и опакочый

любой

**опаковочый**

прозрачный

### **3067. [T038974] ИЗ ПЕРЕЧИСЛЕННЫХ МАТЕРИАЛОВ ДЛЯ ГЕРМЕТИЗАЦИИ ЗУБОВ ЛУЧШЕ ИСПОЛЬЗОВАТЬ**

Эвикрол

**Fissurit F**

Ketac-Molar

Revolution

### **3068. [T038975] К ПРИЧИНАМ ВОЗНИКНОВЕНИЯ ОЧАГОВОЙ ДЕМИНЕРАЛИЗАЦИИ ЭМАЛИ ОТНОСЯТ**

**микроорганизмы зубного налета и простые углеводы пищи**

механическую травму развивающегося фолликула

избыточное содержание фтора в окружающей среде

воспалительный процесс в развивающемся фолликуле

### **3069. [T038976] НЕПРЕМЕННЫМИ СВОЙСТВАМИ ИСТИННЫХ ГЕРМЕТИКОВ ДОЛЖНЫ БЫТЬ**

прозрачность

хорошая текучесть

выраженная опакочность

**устойчивость к истиранию**

**3070. [T038977] ЛЕЧЕНИЕ ОЧАГОВОЙ ДЕМИНЕРАЛИЗАЦИИ ЭМАЛИ ПРОВОДЯТ ПРЕПАРАТАМИ, СОДЕРЖАЩИМИ**

только кальций

литий

только фтор

**кальций и фтор**

**3071. [T038979] В СОСТАВ ГИДРОКСИАПАТИТА НЕ ВХОДИТ ЭЛЕМЕНТ**

P

O

F

Ca

**3072. [T038980] ДЛЯ УСВАИВАНИЯ ОРГАНИЗМОМ КАЛЬЦИЯ НЕОБХОДИМ ВИТАМИН**

A

C

D

B

**3073. [T038984] С ПОМОЩЬЮ ВИТАЛЬНОГО ОКРАШИВАНИЯ ЭМАЛИ ОПРЕДЕЛЯЮТ**

флюороз и гипоплазию

флюороз

**начальный кариес**

системную гипоплазию

**3074. [T038985] КАРИЕСРЕЗИСТЕНТНОСТЬ ПРЕДСТАВЛЯЕТ СОБОЙ УСТОЙЧИВОСТЬ К ДЕЙСТВИЮ**

кариесогенных факторов

кислот и щелочей

кислот

щелочей

**3075. [T038986] ДЛЯ ОПРЕДЕЛЕНИЯ РАСПРОСТРАНЕННОСТИ И ИНТЕНСИВНОСТИ КАРИЕСА НУЖНО ЗНАТЬ**

РМА

ИДЖ

КПУ

СПITN

**3076. [T038987] ИЗМЕНЕНИЕ ХИМИЧЕСКОГО СОСТАВА ЭМАЛИ ПРИ КАРИЕСЕ В СТАДИИ ПЯТНА СОПРОВОЖДАЕТСЯ**

снижением микротвердости подповерхностного слоя

одинаковым снижением микротвердости наружного и подповерхностного слоев

снижением микротвердости наружного слоя эмали больше, чем подповерхностного

снижением микротвердости наружного слоя эмали меньше, чем подповерхностного

**3077. [T038988] К ОСНОВНЫМ МЕТОДАМ ДИАГНОСТИКИ КАРИЕСА В СТАДИИ ПЯТНА ОТНОСЯТ**

трансиллюминационный метод

рентгенографию

электроодонтодиагностику (ЭОД)

витальное окрашивание

### **3078. [T038989] МЕТИЛЕНОВЫЙ СИНИЙ ИСПОЛЬЗУЮТ ДЛЯ**

КПУ

РМА

**диагностики очаговой деминерализации**

КПИ

### **3079. [T038990] КУТИКУЛА ЗУБА ПРЕДСТАВЛЯЕТ СОБОЙ**

скопление микроорганизмов с органическими и минеральными компонентами

производное гликопротеидов слюны

**редуцированные клетки эпителия эмалевого органа**

скопление микроорганизмов и углеводов

### **3080. [T038994] ПРИ УВЕЛИЧЕНИИ КОЛИЧЕСТВА МЯГКОГО ЗУБНОГО НАЛЕТА В ПОЛОСТИ РТА PH СЛЮНЫ**

остаётся без изменений

**смещается в кислую сторону**

становится нейтральным

смещается в щелочную сторону

### **3081. [T038995] У ДЕТЕЙ ДО 5 ЛЕТ ГИГИЕНИЧЕСКОЕ СОСТОЯНИЕ ПОЛОСТИ РТА ОЦЕНИВАЮТ С ПОМОЩЬЮ ИНДЕКСА**

КПУ(п)

**ФЕдорова-Володкиной**

Грина-Вермиллиона

РНР

**3082. [T038997] ПРИ ОПРЕДЕЛЕНИИ ИНДЕКСА ГИГИЕНЫ РНР ОЦЕНИВАЮТ ЗУБНОЙ НАЛЕТ ПО**

толщине

кариесогенности

**локализации**

интенсивности

**3083. [T038998] РНР ПРЕДСТАВЛЯЕТ СОБОЙ ИНДЕКС**

**эффективности гигиены полости рта**

упрощенный гигиены полости рта

нуждаемости в лечении заболеваний пародонта

папиллярно-маргинально-альвеолярный

**3084. [T038999] ПРИ ОПРЕДЕЛЕНИИ ИНДЕКСА РНР ОКРАШИВАЮТ ЯЗЫЧНЫЕ ПОВЕРХНОСТИ ЗУБОВ**

1.6, 4.6

**3.6, 4.6**

1.6, 3.6

1.6, 2.6

**3085. [T039000] ИНФОРМАЦИЮ О НАЛИЧИИ ЗУБНОГО КАМНЯ ДАЕТ ИНДЕКС**

КПУ

РНР

ФЕдорова-Володкиной

**ИГР-У**

**3086. [T039002] ПРИ НЕУДОВЛЕТВОРИТЕЛЬНОЙ ГИГИЕНЕ ПОЛОСТИ РТА PH РОТОВОЙ ЖИДКОСТИ**

становится нейтральным

увеличивается

**снижается**

не изменяется

**3087. [T039006] ХРАНИТЬ ЗУБНУЮ ЩЕТКУ В ДОМАШНИХ УСЛОВИЯХ СЛЕДУЕТ В**

футляре

дезинфицирующем растворе

стакане рабочей частью вниз

**стакане рабочей частью вверх**

**3088. [T039007] ОЧИЩАЮЩЕЕ ДЕЙСТВИЕ ЗУБНЫХ ПАСТ ОБЕСПЕЧИВАЕТСЯ ВХОДЯЩИМИ В ИХ СОСТАВ КОМПОНЕНТАМИ**

ароматизирующими

связующими

**абразивными**

БАВ

**3089. [T039008] В КАЧЕСТВЕ ФТОРИДСОДЕРЖАЩИХ КОМПОНЕНТОВ В СОСТАВ ЛЕЧЕБНО-ПРОФИЛАКТИЧЕСКИХ ЗУБНЫХ ПАСТ ВКЛЮЧАЮТ ФТОРИД НАТРИЯ**

**монофторфосфат, фторид олова, аминофторид**

аминофторид, фторид кальция, фторид железа

фторид олова, фторид кальция

монофторфосфат, фторид олова, фторид кальция



**3090. [Т039009] УДАЛЕНИЕ МИНЕРАЛИЗОВАННЫХ ЗУБНЫХ ОТЛОЖЕНИЙ В СТОМАТОЛОГИЧЕСКОЙ ПРАКТИКЕ ПРОИЗВОДИТСЯ ДЛЯ ПРОФИЛАКТИКИ**

флюороза

зубочелюстных аномалий

**воспалительных заболеваний пародонта**

местной гипоплазии

**3091. [Т039011] ПРОФЕССИОНАЛЬНУЮ ГИГИЕНУ ПОЛОСТИ РТА РЕКОМЕНДУЕТСЯ ПРОВОДИТЬ**

**2 раза в год**

1 раз в год

1 раз в 3 года

1 раз в 2 года

**3092. [Т039012] СОДЕРЖАНИЕ ФТОРИДОВ В ПАСТАХ, ПОСТУПАЮЩИХ В СВОБОДНУЮ ПРОДАЖУ, НЕ ДОЛЖНО ПРЕВЫШАТЬ (PPM)**

1000

2000

**1500**

500

**3093. [Т039013] САНИТАРНО-ПРОСВЕТИТЕЛЬНУЮ РАБОТУ В ОТНОШЕНИИ ПОВЫШЕНИЯ СТОМАТОЛОГИЧЕСКОГО ЗДОРОВЬЯ ДОЛЖЕН ПРОВОДИТЬ**

учащиеся

родители

дети

**врач**

**3094. [T039014] ДЛЯ ЕЖЕДНЕВНОЙ ЧИСТКИ ЗУБОВ РЕКОМЕНДУЮТ ИСПОЛЬЗОВАТЬ ЗУБНУЮ ЩЕТКУ**

мягкую

жесткую

**средней жесткости**

очень жесткую

**3095. [T039015] ЗУБОЧИСТКИ ИЗГОТАВЛИВАЮТ ИЗ**

пластмассы

гуттаперчи

силикона

**дерева и пластмассы**

**3096. [T039016] ДЛЯ УДАЛЕНИЯ ЗУБНОГО НАЛЕТА С ЗОНЫ ЭКВАТОРА АПРОКСИМАЛЬНЫХ ПОВЕРХНОСТЕЙ ЗУБОВ ИСПОЛЬЗУЮТ**

**флоссы**

лечебно-профилактические зубные щетки

зубные Ершики

монопучковые зубные щетки

**3097. [T039017] ДЛЯ УДАЛЕНИЯ ОСТАТКОВ ПИЩИ ИЗ МЕЖЗУБНЫХ ПРОМЕЖУТКОВ ЦЕЛЕСООБРАЗНО ИСПОЛЬЗОВАТЬ**

лечебно-профилактическую зубную щетку

гигиеническую зубную щетку

жевательную резинку

**флосс и зубочистку**

**3098. [T039018] ДЕТЯМ РЕКОМЕНДУЮТ ИСПОЛЬЗОВАТЬ ЗУБНЫЕ ЩЕТКИ**

средней жесткости

**мягкие**

жесткие

очень мягкие

**3099. [T039019] К ДОПОЛНИТЕЛЬНЫМ ПРЕДМЕТАМ ГИГИЕНЫ ОТНОСЯТСЯ ЗУБНЫЕ**

**Ершики**

щетки

порошки

пасты

**3100. [T039021] СИЛОВОЙ ВЫСТУП В КОНСТРУКЦИИ ЗУБНЫХ ЩЕТОК СЛУЖИТ ДЛЯ**

**чистки дистальных поверхностей жевательной группы зубов**

определения срока службы щетки

осуществления массажа десны

более эффективной чистки жевательной поверхности

**3101. [T039022] МЕТОДОМ ПЕРВИЧНОЙ ПРОФИЛАКТИКИ ВОСПАЛИТЕЛЬНЫХ ЗАБОЛЕВАНИЙ ПАРОДОНТА ЯВЛЯЕТСЯ**

**профессиональная гигиена полости рта**

шинирование подвижных зубов

кюретаж пародонтальных карманов

местная противовоспалительная терапия

**3102. [T039024] ВОЗ РЕКОМЕНДУЕТ ПРОВОДИТЬ НАЦИОНАЛЬНОЕ ЭПИДЕМИОЛОГИЧЕСКОЕ СТОМАТОЛОГИЧЕСКОЕ ОБСЛЕДОВАНИЕ ОДИН РАЗ В**

5 лет

3 года

2 года

1 год

**3103. [T039026] ИНТЕНСИВНОСТЬ КАРИЕСА ЗУБОВ У РЕБЕНКА 3 ЛЕТ ОЦЕНИВАЕТСЯ С ПОМОЩЬЮ ИНДЕКСА**

кпу (з)

ИГР-У

КПУ(з)

КПУ(з) и кпу(з)

**3104. [T039027] ИНТЕНСИВНОСТЬ КАРИЕСА В ПЕРИОД СМЕНЫ ЗУБОВ ОЦЕНИВАЕТСЯ С ПОМОЩЬЮ ИНДЕКСА**

ИГР-У

КПУ(з)

кпу (з)

КПУ(з) и кпу(з)

**3105. [T039028] СРІ ПРЕДСТАВЛЯЕТ СОБОЙ ИНДЕКС**

эффективности гигиены полости рта

**коммунальный пародонтальный ВОЗ**

нуждаемости в лечении заболеваний пародонта

интенсивности кариеса зубов

**3106. [T039029] КЛЮЧЕВОЙ ВОЗРАСТНОЙ ГРУППОЙ ДЛЯ ОЦЕНКИ СОСТОЯНИЯ ПОСТОЯННЫХ ЗУБОВ В ПОПУЛЯЦИИ ЯВЛЯЕТСЯ ВОЗРАСТ (ЛЕТ)**

6

15

12

35-44

**3107. [T039031] ПРИ ПРОВЕДЕНИИ ТУБЕРАЛЬНОЙ АНЕСТЕЗИИ ПОЯВИЛСЯ БЫСТРО НАРАСТАЮЩИЙ ОТЕК МЯГКИХ ТКАНЕЙ С ОГРАНИЧЕНИЕМ ОТКРЫВАНИЯ РТА, ЧТО ОБУСЛОВЛЕНО**

непереносимостью анестетика

анафилактическим шоком

**травмой сосудов**

травмой мышц при проведении анестезии

**3108. [T039032] У БОЛЬНОГО ЛИНЕЙНЫЙ ПЕРЕЛОМ НИЖНЕЙ ЧЕЛЮСТИ, НАЛОЖЕНА ЗУБО-ДЕСНЕВАЯ ШИНА С МЕЖЧЕЛЮСТНЫМ ВЫТЯЖЕНИЕМ, ЗАЖИВЛЕНИЕ ПРОХОДИЛО БЕЗ ОСЛОЖНЕНИЙ. СНЯТИЕ ШИН ПОКАЗАНО ЧЕРЕЗ**

2 недели

**3 недели**

1 месяц

10 дней

**3109. [T039033] РЕНТГЕНОЛОГИЧЕСКОЙ УКЛАДКОЙ ДЛЯ ДИАГНОСТИКИ ВНЧС ЯВЛЯЕТСЯ УКЛАДКА ПО**

**Шулеру**

Вайсбрему

Тигерштедту

Вайсблату

**3110. [Т039034] СИМПТОМ ВЕНСАНА ОПРЕДЕЛЯЕТСЯ ПРИ**

периодонтите

периостите

флегмоне

**остеомиелите**

**3111. [Т039035] ОСНОВНЫМ ЛЕЧЕНИЕМ КОСТНОГО АНКИЛОЗА ЯВЛЯЕТСЯ**

**хирургическое**

консервативное

терапевтическое

ортопедическое

**3112. [Т039036] ОСНОВНЫМ ЛЕЧЕНИЕМ ВЫВИХА НИЖНЕЙ ЧЕЛЮСТИ ЯВЛЯЕТСЯ**

ортопедическое

медикаментозное

**вправление вывиха**

пращевидная повязка

**3113. [Т039037] ДЛЯ ДИАГНОСТИКИ СМЕЩЕНИЯ СУСТАВНОГО ДИСКА ВИСОЧНО-НИЖНЕЧЕЛЮСТНОГО СУСТАВА (ВНЧС) ПРИМЕНЯЮТ МЕТОД**

**магнито-резонансной томографии ВНЧС**

ортопантомографии

конусно-лучевой компьютерной томографии

рентгенографии нижней челюсти в боковой проекции

**3114. [Т039038] СМЕЩЕНИЕ БОЛЬШЕГО ОТЛОМКА ПОД ДЕЙСТВИЕ ТЯГИ ЖЕВАТЕЛЬНЫХ МЫШЦ ПРИ ОДНОСТОРОННЕМ ПЕРЕЛОМЕ НИЖНЕЙ ЧЕЛЮСТИ В ОБЛАСТИ УГЛА ПРОИСХОДИТ**

кверху и вперед

латерально и кверху

книзу и кзади

**медиально и вперед**

**3115. [Т039039] РАСТВОРОМ АНТИСЕПТИКА, КОТОРЫЙ МОЖНО ИСПОЛЬЗОВАТЬ ДЛЯ АНТИСЕПТИЧЕСКОЙ ОБРАБОТКИ РАНЫ МЯГКИХ ТКАНЕЙ ЧЕЛЮСТНО-ЛИЦЕВОЙ ОБЛАСТИ, ЯВЛЯЕТСЯ**

30% Линкомицина гидрохлорида

Фурацилин 1:5000

2% спиртовой Йода

**0,05% водный Хлоргексидина биглюконата**

**3116. [Т039041] МЕТОДОМ ПРОФИЛАКТИКИ ПОСТТРАВМАТИЧЕСКОГО ОСТЕОМИЕЛИТА ЧЕЛЮСТЕЙ ЯВЛЯЕТСЯ**

**ранняя и надежная иммобилизация отломков**

физиотерапия

отсроченная иммобилизация отломков

временная иммобилизация отломков

**3117. [Т039042] НОРМАЛИЗАЦИЯ ТОНУСА ЖЕВАТЕЛЬНОЙ МУСКУЛАТУРЫ ЯВЛЯЕТСЯ ОСНОВНОЙ ЦЕЛЬЮ РЕАБИЛИТАЦИИ ПРИ**

анкилозе

неоартрозе

**дисфункциональных заболеваний ВНЧС**

вторичном деформирующем остеоартрозе

### **3118. [Т039043] СТОМАТОЛОГИЧЕСКИЙ СТАТУС НАСЕЛЕНИЯ РЕГИОНА ОЦЕНИВАЕТСЯ ПРИ ПРОВЕДЕНИИ**

осмотров по обращаемости

**эпидемиологического обследования населения**

плановой санации полости рта

диспансеризации населения

### **3119. [Т039044] ДЛЯ ПРЕДУПРЕЖДЕНИЯ ПРИСТУПА СТЕНОКАРДИИ У ПАЦИЕНТА ГРУППЫ РИСКА НЕОБХОДИМО ПЕРЕД НАЧАЛОМ ЛЕЧЕНИЯ ПРОВЕСТИ**

**предварительную медикаментозную подготовку (премедикацию)**

ЭКГ

тщательный сбор стоматологического анамнеза

кислородотерапию

### **3120. [Т039045] ДЕКУБИТАЛЬНАЯ ЯЗВА ВЫЗВАНА ФАКТОРОМ**

физическим

химическим

**механическим**

трофическим

### **3121. [Т039047] СИМПТОМОМ ПЕРЕЛОМА НИЖНЕЙ ЧЕЛЮСТИ НЕ ЯВЛЯЕТСЯ**

подвижность костных отломков нижней челюсти

положительный симптом «непрямой нагрузки» при давлении на подбородочный отдел нижней челюсти

кровотечение из разрыва слизистой альвеолярного отростка нижней челюсти

**деформация альвеолярного отростка нижней челюсти**



### **3122. [T039048] ПРИ ЛЕЧЕНИИ ПЕРЕЛОМОВ ВЕРХНЕЙ ЧЕЛЮСТИ НЕ ИСПОЛЬЗУЮТСЯ ЛЕКАРСТВЕННЫЕ ПРЕПАРАТЫ**

гипотензивные

десенсебилизирующие

антибиотики

анальгетики

### **3123. [T039049] К ПОКАЗАНИЯМ К ПРОВЕДЕНИЮ ОПЕРАЦИИ ЦИСТЭКТОМИИ ОТНОСЯТ**

**небольших размеров кисту, расположенную в пределах 1-2 зубов**

большие кисты верхней челюсти с разрушением костного дна полости носа и небной пластинки

обширные кисты с резким истончением основания

кисту, в полость которой проецируются 3 и более интактных зуба

### **3124. [T039050] ДЛЯ КОНСЕРВАТИВНОГО ЛЕЧЕНИЯ РУБЦОВОЙ КОНТРАКТУРЫ НИЖНЕЙ ЧЕЛЮСТИ ИСПОЛЬЗУЮТ**

УВЧ терапию

антибиотики, десенсебилизирующие средства

химиотерапию

**парафино-, озокерито-, грязелечение**

### **3125. [T039051] ПРОФИЛАКТИКОЙ РАДИКУЛЯРНЫХ КИСТ ЧЕЛЮСТЕЙ ЯВЛЯЕТСЯ**

отбеливание зубов

удаление сверхкомплектных зубов

**лечение хронических форм периодонтита**

профессиональная гигиена полости рта

### **3126. [Т039052] ПРОФИЛАКТИКОЙ РАКА ЯЗЫКА ЯВЛЯЕТСЯ**

пункция верхнечелюстной пазухи

изготовление виниров

изготовление съёмных протезов

**устранение травматического фактора (острые края зубов, зубных протезов)**

### **3127. [Т039053] ФАКТОРОМ КУРЕНИЯ, НЕ ОКАЗЫВАЮЩИМ КАНЦЕРОГЕННОГО ВОЗДЕЙСТВИЯ НА ТКАНИ ЧЕЛЮСТНО-ЛИЦЕВОЙ ОБЛАСТИ, ЯВЛЯЕТСЯ**

температурное воздействие

**запах изо рта**

химическое воздействие

ионизирующее излучение

### **3128. [Т039054] ПРОФИЛАКТИКОЙ ОДОНТОГЕННЫХ ВОСПАЛИТЕЛЬНЫХ ЗАБОЛЕВАНИЙ НЕ ЯВЛЯЕТСЯ**

**ортодонтическое лечение при аномалиях окклюзии**

лечение заболеваний пародонта

профессиональная гигиена полости рта

лечение кариеса и его осложнений

### **3129. [Т039056] ВЕРОЯТНОСТЬ ПЕРФОРАЦИИ ДНА ВЕРХНЕЧЕЛЮСТНОГО СИНУСА НАИБОЛЕЕ ВЫСОКА ПРИ УДАЛЕНИИ НА ВЕРХНЕЙ ЧЕЛЮСТИ**

**третьего моляра**

клыка

бокового резца

второго премоляра

### **3130. [T039057] ПРИ АНАФИЛАКТИЧЕСКОМ ШОКЕ ОБОСНОВАНО ПРИМЕНЕНИЕ КОМПЛЕКСА ЛЕЧЕБНЫХ МЕРОПРИЯТИЙ, КОТОРЫЙ ЗАКЛЮЧАЕТСЯ В**

приЕме Нитроглицерина, тройном приЕме Сафара, оксигенотерапии, в/м введении дыхательных аналептиков

помещении больного в горизонтальное положение с приподнятыми нижними конеч-ностями, тройном приЕме Сафара, оксигенотерапии, в/м введении дыха-тельных аналептиков

**прекращении введения аллергена, в/в введении антигистаминных препаратов, глюкокортикоидов, бронхоспазмолитиков, плазмозамещающих растворов**

абсолютном покое, приЕме Нитроглицерина, в/м или в/в введении аналгетиков, оксигенотерапии, введении спазмолитиков

### **3131. [T039059] САНИТАРНОЕ ПРОСВЕЩЕНИЕ ПРЕДСТАВЛЯЕТ СОБОЙ СПЕЦИАЛЬНУЮ ОБЛАСТЬ НАУКИ И ЗДРАВООХРАНЕНИЯ**

имеющую целью увеличение 'индекса здоровья'

имеющую целью формирование поведения, направленного на обеспечение готовности платить за медицинскую помощь коллектива индивидуума и общества в целом

изучающую поведение людей в состоянии предболезни

**имеющую целью формирование поведения, направленного на обеспечение здоровья коллектива индивидуума и общества в целом**

### **3132. [T039060] ПРИ ПЛАНИРОВАНИИ ВОССТАНОВИТЕЛЬНЫХ ОПЕРАЦИЙ В ЧЕЛЮСТНО-ЛИЦЕВОЙ ОБЛАСТИ ДЛЯ ОПРЕДЕЛЕНИЯ УРОВНЯ ОКСИГЕНАЦИИ ТКАНЕЙ РЕКОМЕНДУЕТСЯ ПРОВЕСТИ**

миографию

томографию

**полярграфию**

рентгенографию

### **3133. [T039061] ПРИ ПЛАНИРОВАНИИ ВОССТАНОВИТЕЛЬНЫХ ОПЕРАЦИЙ В ЧЕЛЮСТНО-ЛИЦЕВОЙ ОБЛАСТИ ДЛЯ ОПРЕДЕЛЕНИЯ ЛОКАЛЬНОГО КРОВОТОКА ТКАНЕЙ РЕКОМЕНДУЕТСЯ ПРОВЕСТИ**

термографию

электромиографию

рентгенографию

**фотоплетизмографию**

**3134. [Т039062] К СПЕЦИАЛЬНЫМ МЕТОДАМ ОБСЛЕДОВАНИЯ, ПРИМЕНЯЕМЫМ ХИРУРГОМ-СТОМАТОЛОГОМ, ОТНОСИТСЯ**

опрос

перкуссия

пальпация

**цитология**

**3135. [Т039063] К СПЕЦИАЛЬНЫМ МЕТОДАМ ОБСЛЕДОВАНИЯ, ПРИМЕНЯЕМЫМ ХИРУРГОМ-СТОМАТОЛОГОМ, ОТНОСИТСЯ**

осмотр

аускультация

**биопсия**

перкуссия

**3136. [Т039064] РЕАБИЛИТАЦИОННЫМ МЕРОПРИЯТИЕМ ПРИ ПЕРЕЛОМЕ НИЖНЕЙ ЧЕЛЮСТИ ЯВЛЯЕТСЯ**

фиксирующая подбородочно-теменная повязка

двучелюстное шинирование

металло-полимерный остеосинтез

**лечебная физкультура**

**3137. [Т039065] РЕАБИЛИТАЦИОННЫМ МЕРОПРИЯТИЕМ ПРИ ФЛЕГМОНЕ ПОДЧЕЛЮСТНОЙ ОБЛАСТИ ЯВЛЯЕТСЯ**

наружный разрез

удаление причинного зуба

**физиотерапия**

внутриротовой разрез

**3138. [T039066] ОСНОВНЫМ ПРЕДРАСПОЛАГАЮЩИМ ФАКТОРОМ В РАЗВИТИИ ЗЛОКАЧЕСТВЕННЫХ ОПУХОЛЕЙ СЛИЗИСТОЙ ОБОЛОЧКИ ПОЛОСТИ РТА ЯВЛЯЕТСЯ**

вторичная адентия

**хроническая травма**

гиперсаливация

наличие зубных камней

**3139. [T039068] ЦЕЛЬЮ САНИТАРНО-ГИГИЕНИЧЕСКОГО ПРОСВЕЩЕНИЯ ЯВЛЯЕТСЯ ФОРМИРОВАНИЕ**

**стойких привычек здорового образа жизни**

знаний о заболевании

знаний о здоровой пище

знаний о структуре здравоохранения

**3140. [T039069] К ПАССИВНЫМ ФОРМАМ ПРОВЕДЕНИЯ САНИТАРНО-ГИГИЕНИЧЕСКОГО ПРОСВЕЩЕНИЯ ОТНОСЯТ**

**выпуск брошюр, плакатов**

беседы с населением

лекции с населением

личные советы пациенту

**3141. [T039265] К ФАКТОРАМ, ДЕЙСТВИЕ КОТОРЫХ ВО ВРЕМЯ БЕРЕМЕННОСТИ МОЖЕТ НАРУШАТЬ ФОРМИРОВАНИЕ ЗУБОЧЕЛЮСТНОЙ СИСТЕМЫ РЕБЕНКА, ОТНОСЯТ**

**токсикозы**

наличие очагов деминерализации эмали  
чрезмерное употребление соленой пищи  
изменение минерального состава слюны

**3142. [Т039266] К ФАКТОРАМ, ДЕЙСТВИЕ КОТОРЫХ ВО ВРЕМЯ БЕРЕМЕННОСТИ МОЖЕТ НАРУШАТЬ ФОРМИРОВАНИЕ ЗУБОЧЕЛЮСТНОЙ СИСТЕМЫ РЕБЕНКА, ОТНОСЯТ**

недостаток поступления фторида в организм  
экстрагенитальную патологию  
мелкое преддверие полости рта у матери  
снижение минерализующего потенциала слюны

**3143. [Т039267] К ФАКТОРАМ, ДЕЙСТВИЕ КОТОРЫХ МОЖЕТ НАРУШАТЬ ФОРМИРОВАНИЕ ЗУБОЧЕЛЮСТНОЙ СИСТЕМЫ РЕБЕНКА, ОТНОСЯТ**

заболевания новорожденных  
грудное вскармливание до 1 года  
ранний прикорм  
поступление фторида в организм ребенка в оптимальной дозировке

**3144. [Т039467] ТОЛЩИНА ДИСТАЛЬНОГО ОТДЕЛА СУСТАВНОГО ДИСКА СОСТАВЛЯЕТ (ММ)**

3-4  
1,5-2  
1,5  
0-1

**3145. [Т039468] ТОЛЩИНА МЕДИАЛЬНОГО ОТДЕЛА СУСТАВНОГО ДИСКА СОСТАВЛЯЕТ (ММ)**

0-1

3-4

1-1,5

1,5-2

**3146. [T039469] УВЕЛИЧЕНИЕ УГЛА SPP-NSL СВИДЕТЕЛЬСТВУЕТ О**

горизонтальном направлении роста лицевого скелета

ретрогнатическом типе профиля

вертикальном типе роста лицевого скелета

**вращении верхней челюсти по часовой стрелке**

**3147. [T039470] УВЕЛИЧЕНИЕ УГЛА SARGO СВИДЕТЕЛЬСТВУЕТ О**

вертикальном типе роста лицевого скелета

горизонтальном направлении роста лицевого скелета

ретрогнатическом типе профиля

**вращении нижней челюсти по часовой стрелке**

**3148. [T039471] МЕТОД МОДЕЛИРОВКИ ЛИТОГО КАРКАСА  
МЕТАЛЛОКЕРАМИЧЕСКОЙ КОРОНКИ СОСТОИТ В**

**погружении гипсового штампа в разогретый воск с последующей моделировкой**

изготовлении трех колпачков из полимерной пленки различной толщины

нанесении базисного воска на модель с помощью моделировочных инструментов

изготовлении платинового колпачка и нанесение на него воска

**3149. [T039472] КАЧЕСТВО ОККЛЮЗИОННОГО КОНТАКТА  
ИСКУССТВЕННЫХ ЗУБОВ В ПОЛОСТИ РТА ПРОВЕРЯЕТСЯ**

с помощью плотной копировальной бумаги

**с помощью тонкой артикуляционной бумаги**

через 6 месяцев при наличии жалоб

визуально

**3150. [T039473] ПРИ МАЛЕНЬКОМ ПРОСТРАНСТВЕ МЕЖДУ ДНОМ ПОЛОСТИ РТА И ДЕСНЕВЫМ КРАЕМ В БЮГЕЛЬНОМ ПРОТЕЗЕ ПРИМЕНЯЮТ**

губные пелоты

лингвальную дугу

щЕчные пелоты

**лингвальную пластинку**

**3151. [T039552] ПРИ ПРОВЕДЕНИИ ФУНКЦИОНАЛЬНОЙ ПРОБЫ ЭШЛЕРА– БИТНЕРА ПРОФИЛЬ ЛИЦА УЛУЧШАЕТСЯ, ЕСЛИ У ПАЦИЕНТА ИМЕЕТСЯ**

**ретрогнатия нижней челюсти**

прогнатия верхней челюсти

зубоальвеолярная форма дистальной окклюзии

макрогнатия верхней челюсти

**3152. [T039553] ПАЛАТОККЛЮЗИЯ ПРЕДСТАВЛЯЕТ СОБОЙ СМЕЩЕНИЕ БОКОВЫХ ЗУБОВ**

верхних щЕчно

**верхних орально**

нижних орально

нижних щЕчно

**3153. [T039558] ПРИ НЕПРАВИЛЬНОМ ИСКУССТВЕННОМ ВСКАРМЛИВАНИИ НАБЛЮДАЕТСЯ**

макрогlossия и ротовое дыхание

сужение нижней челюсти

**задержка роста нижней челюсти в сагиттальной плоскости**



увеличение нижней челюсти в сагиттальной плоскости

**3154. [T039559] ДИСПАНСЕРНОЕ НАБЛЮДЕНИЕ РЕБЕНКА С ПЕРЕЛОМOM МЫШЦЕЛКОВОГО ОТРОСТКА НИЖНЕЙ ЧЕЛЮСТИ ПРОДОЛЖАЕТСЯ ДО**

выявления рентгенологических признаков костной мозоли в области перелома

**16-18-летнего возраста**

1 года после травмы

2 лет после травмы

**3155. [T039560] ЗУБНЫЕ ПРОТЕЗЫ У ДЕТЕЙ ИСПОЛЬЗУЮТСЯ ДЛЯ**

сужения зубных рядов

расслабления жевательной мускулатуры

**восстановления функции жевания и профилактики**

увеличения силы действующего аппарата

**3156. [T039561] К ПОКАЗАНИЯМ К НАЗНАЧЕНИЮ СИСТЕМНЫХ МЕТОДОВ ФТОРИДПРОФИЛАКТИКИ ОТНОСЯТ**

плохую гигиену полости рта

перенесенные на первом году жизни инфекционные заболевания

**низкое содержание фторидов в питьевой воде**

наследственное нарушение развития эмали и дентина

**3157. [T039562] ПЕРВИЧНАЯ ПРОФИЛАКТИКА КАРИЕСА ВРЕМЕННЫХ ЗУБОВ НАЧИНАЕТСЯ С**

момента прорезывания 1 зуба

момента рождения ребенка

момента прорезывания 5.2, 5.1, 6.1, 6.2

**начала периода минерализации зачатков**

### **3158. [T039563] У ДЕТЕЙ ДО 4 ЛЕТ ПРИМЕНЯЮТСЯ ЗУБНЫЕ ПАСТЫ**

содержащие ферменты

содержащие антисептики

**гигиенические**

отбеливающие

### **3159. [T039564] ЧИСТИТЬ ЗУБЫ ЗУБНОЙ ЩЕТКОЙ НЕОБХОДИМО**

с 1 года

**после прорезывания первых временных зубов**

с 3 лет

при прорезывании постоянных зубов

### **3160. [T039566] К МЕТОДАМ СТОМАТОЛОГИЧЕСКОГО ПРОСВЕЩЕНИЯ НЕ ОТНОСЯТ**

уроки здоровья

**лечение стоматологических заболеваний**

лекции

беседы с детьми и родителями

### **3161. [T039567] ДЛЯ ДИАГНОСТИКИ НАЧАЛЬНОЙ ФОРМЫ КАРИЕСА ПРИМЕНЯЮТ**

определение КОСРЭ-теста

**методику витального окрашивания 2% раствором Метиленового синего**

определение индекса РМА

определение ТЭР-теста

**3162. [T039568] ПОРАЖЕНИЕ ВСЕЙ КРАСНОЙ КАЙМЫ ГУБ, УГЛОВ РТА И ПРИЛЕЖАЮЩЕЙ КОЖИ НАБЛЮДАЕТСЯ ПРИ ХЕЙЛИТЕ**

ангулярном

эксфолиативном

**атопическом**

гландулярном

**3163. [T039569] ПРИ АТОПИЧЕСКОМ ХЕЙЛИТЕ ЦЕЛЕСООБРАЗНО РЕКОМЕНДОВАТЬ**

антибактериальную терапию

противовирусную терапию

**диету с исключением аллергенов**

антигрибковую терапию

**3164. [T039570] ЛЕЧЕНИЕ КАРИЕСА В СТАДИИ МЕЛОВИДНОГО ПЯТНА ЗАКЛЮЧАЕТСЯ В ПРИМЕНЕНИИ АППЛИКАЦИИ**

раствора Нитрата серебра

**геля R.O.C.S. medical minerals**

раствора Шиллера-Писарева

0,005 % раствора Хлоргексидина

**3165. [T039571] ПРИ ВКОЛОЧЕННОМ ВЫВИХЕ ПОСТОЯННОГО РЕЗЦА СО СФОРМИРОВАННЫМ КОРНЕМ ПОКАЗАНО**

**произвести репозицию, фиксацию, наблюдение (рентгенография, ЭОД)**

исключить нагрузки, наблюдение

зуб удалить

извлечь, трепанировать, депульпировать, запломбировать, реплантировать зуб

**3166. [T039585] ПОВЫШЕННАЯ ЧУВСТВИТЕЛЬНОСТЬ ТВЕРДЫХ ТКАНЕЙ ЗУБА К МЕХАНИЧЕСКИМ, ХИМИЧЕСКИМ И ТЕМПЕРАТУРНЫМ РАЗДРАЖИТЕЛЯМ НАЗЫВАЕТСЯ**

флюорозом

гипоплазией

периодонтитом

**гиперестезией**

**3167. [T039586] ДЛЯ ПРОВОДНИКОВОЙ АНЕСТЕЗИИ ИСПОЛЬЗУЮТ ИГЛУ ДЛИНОЙ (ММ)**

8-12

15-17

**29-42**

19-25

**3168. [T039964] «СИМПТОМ НАПЕРСТКА» ЯВЛЯЕТСЯ КЛИНИЧЕСКИМ ПРИЗНАКОМ**

темпорального типа жевания

снижения высоты прикуса

**инфантильного способа глотания**

привычного ротового дыхания

**3169. [T039965] КЛАССИФИКАЦИЯ ЭНГЛЯ ПОЗВОЛЯЕТ ОЦЕНИТЬ**

**смыкание первых моляров**

функциональное состояние мышц

сроки, размеры и количество зубов, развитие челюстных костей

смыкание зубных рядов в сагиттальной, вертикальной, трансверсальной плоскостях

**3170. [T040027] ЭЛЕКТРООДОНТОМЕТРИЯ ПОЗВОЛЯЕТ ОЦЕНИТЬ СОСТОЯНИЕ**

десны

альвеолярной кости

**пульпы**

твёрдых тканей зуба

**3171. [T040030] ВЕДУЩАЯ РОЛЬ В ВОЗНИКНОВЕНИИ ВОСПАЛЕНИЯ И ДЕСТРУКЦИИ ТКАНЕЙ ПАРОДОНТА ПРИНАДЛЕЖИТ**

**анаэробным микроорганизмам**

аэробным микроорганизмам

грибам

вирусам

**3172. [T040031] ДЕФЕКТОМ СОПР В ПРЕДЕЛАХ ЭПИТЕЛИЯ ЯВЛЯЕТСЯ**

язва

киста

**эрозия**

папула

**3173. [T040032] ВРЕМЯ ПРОТРАВЛИВАНИЯ ЭМАЛИ ПРИ ЛЕЧЕНИИ КАРИЕСА ДЕНТИНА СОСТАВЛЯЕТ (СЕК)**

15

**30**

5

60

### **3174. [Т040033] ВИТАЛЬНАЯ ЭКСТИРПАЦИЯ ПРЕДСТАВЛЯЕТ СОБОЙ**

частичное сохранение пульпы в жизнеспособном состоянии

удаление коронковой пульпы после еЕ девитализации

удаление всей пульпы после еЕ девитализации

**удаление всей пульпы под анестезией**

### **3175. [Т040035] ПРОТЕОЛИТИЧЕСКИЕ ФЕРМЕНТЫ НА ДЕСНУ ПОКАЗАНЫ ПРИ**

**некрозе**

ретракции

гипертрофии

кровоточивости

### **3176. [Т040036] ПРИ СТОЙКОМ ТЕЧЕНИИ ЭРОЗИВНОЙ ФОРМЫ ПЛОСКОГО ЛИШАЯ ЭФФЕКТИВНО ПРИМЕНЕНИЕ**

**кортикостероидов**

антибиотиков

антигистаминных средств

ферментов

### **3177. [Т040037] ПРИ МНОЖЕСТВЕННОМ КАРИЕСЕ ЗУБОВ ПРИМЕНЯЮТ**

магнитотерапию

гидромассаж

**ультрафонофорез препаратов кальция и фтора**

гальванизацию шейных симпатических узлов

**3178. [Т040038] ЭФФЕКТ МЕСТНОЙ ФЛЮОРИЗАЦИИ ОСНОВАН НА**

изменении рН зубного налета

**активности процессов реминерализации и образования фторапатита**

укреплении белковой матрицы эмали

улучшении трофики зуба

**3179. [Т040039] НОЗОЛОГИЧЕСКОЙ ФОРМЕ ЗАБОЛЕВАНИЯ «ПОВЫШЕННОЕ СТИРАНИЕ ТВЕРДЫХ ТКАНЕЙ ЗУБОВ» ПО МКБ-10 СООТВЕТСТВУЕТ КОД**

К00.3

**К03.0**

К03.3

К02.0

**3180. [Т040040] НОЗОЛОГИЧЕСКОЙ ФОРМЕ ЗАБОЛЕВАНИЯ «ПОЛНОЕ ОТСУТСТВИЕ ЗУБОВ» ПО МКБ-10 СООТВЕТСТВУЕТ КОД**

К01.1

К08.0

К01.0

**К08.1**

**3181. [Т040041] ПРИ ДИАГНОСТИКЕ ЗАБОЛЕВАНИЙ ВИСОЧНО-НИЖНЕЧЕЛЮСТНОГО СУСТАВА НАИБОЛЕЕ ИНФОРМАТИВНЫМ ДОПОЛНИТЕЛЬНЫМ МЕТОДОМ ОБСЛЕДОВАНИЯ ЯВЛЯЕТСЯ**

**компьютерная томография**

магниторезонансная томография

панорамная рентгенография

ортопантомография

**3182. [T040045] РЕШЕНИЕ ОДНОЙ ИЗ ПЕРВООЧЕРЕДНЫХ ЗАДАЧ ЛЕЧЕНИЯ ПАЦИЕНТОВ С СИНДРОМОМ БОЛЕВОЙ ДИСФУНКЦИИ ВИСОЧНО-НИЖНЕЧЕЛЮСТНОГО СУСТАВА (ВНЧС), ЗАКЛЮЧАЮЩЕЙСЯ В НОРМАЛИЗАЦИИ ПРОСТРАНСТВЕННОГО ПОЛОЖЕНИЯ НИЖНЕЙ ЧЕЛЮСТИ, СЛЕДУЕТ НАЧАТЬ**

**со сплонт-терапии**

миогимнастики - комплекса упражнений, направленных на нормализацию движений нижней челюсти

с микроволновой терапии на область ВНЧС и флюктуоризации - импульсных токов на область жевательных мышц

с внутримышечной инфильтрации болезненных участков жевательных мышц 0,25% раствором Лидокаина

**3183. [T040046] ПЕРВУЮ КОРРЕКЦИЮ СЪЕМНОГО ЗУБНОГО ПРОТЕЗА ПОСЛЕ ЕГО НАЛОЖЕНИЯ СЛЕДУЕТ ПРОВОДИТЬ**

на третий день

через неделю

**на следующий день**

через день

**3184. [T040047] РЕКОМЕНДАЦИИ ПО ГИГИЕНИЧЕСКОМУ УХОДУ ЗА СЪЕМНЫМИ ПРОТЕЗАМИ НЕОБХОДИМО ДАТЬ ПАЦИЕНТУ**

на этапе первой коррекции съёмного протеза

через неделю после наложения готового протеза

**на этапе наложения готового протеза**

на этапе получения оттисков

**3185. [T041149] ЗУБНОЙ НАЛЕТ НЕ ОКРАШИВАЮТ ПРИ ОПРЕДЕЛЕНИИ ИНДЕКСА**

**зубного налета Силнесс – Лое**

гигиенического Федорова – Володкиной



гигиены Грина – Вермиллиона

интердентального гигиенического

**3186. [Т041217] ОБЯЗАННОСТЬ ОБЕСПЕЧИТЬ БЕЗОПАСНЫЕ УСЛОВИЯ ТРУДА МЕДИЦИНСКОГО ПЕРСОНАЛА В СТОМАТОЛОГИЧЕСКОЙ МЕДИЦИНСКОЙ ОРГАНИЗАЦИИ ВОЗЛОЖЕНА НА**

страховую медицинскую организацию

**администрацию стоматологической медицинской организации**

муниципальные органы управления здравоохранением

службу МЧС

**3187. [Т041218] РЕАБИЛИТАЦИОННЫЕ МЕРОПРИЯТИЯ ПРИ СТОМАТОЛОГИЧЕСКИХ ЗАБОЛЕВАНИЯХ НЕОБХОДИМО ПРОВОДИТЬ**

до начала лечения

в период диагностики основного заболевания

в период проведения лечебных мероприятий

**сразу же после лечения основного заболевания**

**3188. [Т041219] РЕАБИЛИТАЦИОННУЮ ПРОГРАММУ ДЛЯ БОЛЬНЫХ С ПОЛНЫМ ОТСУТСТВИЕМ ЗУБОВ ПРОВОДЯТ**

стоматолог-ортодонт, стоматолог-хирург

врач-стоматолог общей практики, стоматолог-терапевт

стоматолог-терапевт, стоматолог-хирург

**стоматолог-хирург, стоматолог-ортопед**

**3189. [Т041220] ПРИ ВЗЯТИИ НА ДИСПАНСЕРНЫЙ УЧЕТ ПАЦИЕНТА ВРАЧ- СТОМАТОЛОГ ДОЛЖЕН ОФОРМИТЬ**

медицинскую карту стационарного больного (форма 003/у)

направление на консультацию и во вспомогательные кабинеты (форма 028/у)

листок ежедневного учета работы врача-стоматолога (зубного врача) стоматологической поликлиники, отделения, кабинета (форма 037/у-88)

контрольную карту диспансерного наблюдения (форма №030/у), медицинскую карту стоматологического больного (форма №043/у)

**3190. [Т041225] МАКСИМАЛЬНЫЙ СРОК ЕДИНОЛИЧНОЙ ВЫДАЧИ ЛИСТКА НЕТРУДОСПОСОБНОСТИ ПРИ ЗАБОЛЕВАНИЯХ И ТРАВМАХ СОСТАВЛЯЕТ (ДНИ)**

15

10

30

3

**3191. [Т041239] К ПАТОЛОГИЧЕСКИМ ВИДАМ ПРИКУСА ОТНОСИТСЯ**

бипрогнатический

ортогнатический

прямой

глубокий

**3192. [Т041241] ПРИ ВНЕШНЕМ ОСМОТРЕ БОЛЬНЫХ С ДЕКОМПЕНСИРОВАННОЙ ФОРМОЙ ПОВЫШЕННОЙ СТИРАЕМОСТИ ЗУБОВ ВЫЯВЛЯЕТСЯ**

углубление носогубных складок

асимметрия лица

увеличение нижней трети лица

'птичье' лицо

**3193. [Т041242] ОТНОШЕНИЕ МЕЖДУ ЭКСТРА- И ИНТРААЛЬВЕОЛЯРНОЙ ЧАСТЯМИ ЗУБА ОСТАЕТСЯ НЕИЗМЕННЫМ ПРИ ФОРМЕ ФЕНОМЕНА ПОПОВА**

II 2 группа

Ш

I

II 1 группа

**3194. [T041243] ПЕРКУССИЯ ИСПОЛЬЗУЕТСЯ В ОРТОПЕДИЧЕСКОЙ СТОМАТОЛОГИИ ДЛЯ**

определения глубины кариозной полости и чувствительности ее стенок

определения глубины патологического кармана

определения тонуса мышц, выявления скрытых костных выступов

**выявления болевой реакции пародонта**

**3195. [T041244] ФИЗИЧЕСКИЕ МЕТОДЫ ОБСЛЕДОВАНИЯ ПРИ ПОЛНОЙ ПОТЕРЕ ЗУБОВ ВКЛЮЧАЮТ**

рентгенографию

анамнез

опрос

**пальпацию**

**3196. [T041245] ПЕРВИЧНОЙ ЦЕЛЬЮ ОБСЛЕДОВАНИЯ ПАЦИЕНТА ЯВЛЯЕТСЯ**

выбрать метод лечения

провести методы обследования

**установить диагноз**

составить план лечения

**3197. [T041246] НОСОГУБНЫЕ СКЛАДКИ У БОЛЬНЫХ ПРИ ПОЛНОЙ УТРАТЕ ЗУБОВ**

асимметричны

не изменены

сглажены

**резко выражены**

**3198. [Т041247] ФОРМОЙ АЛЬВЕОЛЯРНОГО ОТРОСТКА, НАИБОЛЕЕ БЛАГОПРИЯТНОЙ ДЛЯ ПРОТЕЗИРОВАНИЯ, ЯВЛЯЕТСЯ**

отвесная

с резко выраженными буграми

с неравномерной атрофией

отлогая

**3199. [Т041248] АВТОРОМ КЛАССИФИКАЦИИ ЗОН ПОДАТЛИВОСТИ СЛИЗИСТОЙ ОБОЛОЧКИ ЯВЛЯЕТСЯ**

Шредер

Люнд

Кеннеди

Келлер

**3200. [Т041249] ФУНКЦИЯ СВЯЗОК СУСТАВА СОСТОИТ В ТОМ, ЧТО ОНИ**

осуществляют питание сустава

растягивают суставную капсулу

**препятствуют растяжению суставной капсулы**

участвуют в движении сустава

**3201. [Т041250] ПРИ БОЛЕЗНЕННОЙ ПАЛЬПАЦИИ ЖЕВАТЕЛЬНЫХ МЫШЦ И ОТСУТСТВИИ РЕНТГЕНОЛОГИЧЕСКИХ ИЗМЕНЕНИЙ В ВНЧС МОЖНО ПРЕДПОЛОЖИТЬ ДИАГНОЗ**

артрит

артроз

остеома суставного отростка нижней челюсти

**мышечно-суставная дисфункция**

**3202. [Т041251] ПРИ БОКОВОМ ДВИЖЕНИИ СУСТАВНАЯ ГОЛОВКА НИЖНЕЙ ЧЕЛЮСТИ НА СТОРОНЕ СДВИГА СМЕЩАЕТСЯ**

вниз и вперед

**вокруг собственной оси**

вперед и в сторону

назад и внутрь

**3203. [Т041252] К АППАРАТАМ, ВОСПРОИЗВОДЯЩИМ ДВИЖЕНИЯ НИЖНЕЙ ЧЕЛЮСТИ, ОТНОСИТСЯ**

функциограф

**артикулятор**

параллеломер

гнатодинамометр

**3204. [Т041253] ЖЕВАТЕЛЬНАЯ ПРОБА С.Е. ГЕЛЬМАНА ПОКАЗЫВАЕТ**

время, необходимое для совершения 50 жевательных движений

степень измельчения 5 г ореха после 50 жевательных движений

степень измельчения 0,8 г ореха после пережевывания до появления глотательного рефлекса

**степень измельчения 5 г миндаля после жевания в течение 50 с**

**3205. [Т041255] МЕТОД АУСКУЛЬТАЦИИ ВИСОЧНО-НИЖНЕЧЕЛЮСТНОГО СУСТАВА ДЛЯ ВЫЯВЛЕНИЯ В НИХ СТЕПЕНИ И ХАРАКТЕРА ХРУСТА, ЩЕЛКАНЬЯ НАЗЫВАЕТСЯ**

**артрофонография**

мастикациография

миоартрография

осциллография

**3206. [T041256] ВНЕРОТОВАЯ ЗАПИСЬ СУСТАВНОГО ПУТИ  
ПРОВОДИТСЯ С ПОМОЩЬЮ**

гнатостата

**аксиографа**

цефалостата

параллелометра

**3207. [T041257] ДЛЯ ПОСТАНОВКИ ДИАГНОЗА ГАЛЬВАНИЗМ  
ИСПОЛЬЗУЮТ ДОПОЛНИТЕЛЬНЫЙ МЕТОД ИССЛЕДОВАНИЯ**

компьютерная томограмма

рентгенография

электроодонтометрия

**гальванометрия**

**3208. [T041258] ДЛЯ ПОСТАНОВКИ ДИАГНОЗА ОСТЕОНЕКРОЗ  
ИСПОЛЬЗУЮТ ДОПОЛНИТЕЛЬНЫЙ МЕТОД ИССЛЕДОВАНИЯ**

**рентгенография**

гальванометрия

миография

электроодонтометрия

**3209. [T041259] РЕОГРАФИЯ ОБЛАСТИ  
ВИСОЧНО-НИЖНЕЧЕЛЮСТНОГО СУСТАВА ИСПОЛЬЗУЕТСЯ ДЛЯ  
ОПРЕДЕЛЕНИЯ**

**изменений гемодинамики**

размеров элементов височно-нижнечелюстного сустава

сократительной способности мышц челюстно-лицевой области

движения головок нижней челюсти

### **3210. [T041260] СИСТЕМА T-SCAN ПРЕДНАЗНАЧЕНА ДЛЯ ДИАГНОСТИКИ И АНАЛИЗА**

**ОККЛЮЗИОННЫХ КОНТАКТОВ**

податливости слизистой оболочки

функции ВНЧС

работы жевательных мышц

### **3211. [T041261] МЕТОД ПАЛАТОГРАФИИ ИСПОЛЬЗУЕТСЯ ДЛЯ**

постановки боковой группы зубов

постановки передней группы зубов

уточнения ширины и формы зубных дуг и выявления дефектов речи, связанных с расположением зубов в вертикальной плоскости

**уточнения ширины и формы зубных дуг и постановки передних зубов в их пришеечной части**

### **3212. [T041263] ДОПОЛНИТЕЛЬНАЯ ОЦЕНКА СОСТОЯНИЯ ЗУБНЫХ РЯДОВ И ИХ СООТНОШЕНИЙ, ИЗУЧЕНИЕ ОККЛЮЗИОННЫХ КОНТАКТОВ ПРОВОДЯТСЯ НА МОДЕЛЯХ ЧЕЛЮСТЕЙ**

дополнительных

рабочих

анатомических

**диагностических**

### **3213. [T041264] МАСТИКАЦИОГРАММА СОСТОИТ ИЗ ВОЛНООБРАЗНЫХ КРИВЫХ**

электроволн

**жевательных волн**

потенциаловолн

миоволн

**3214. [Т041265] ДЛЯ УСТРАНЕНИЯ ПРЕЖДЕВРЕМЕННЫХ КОНТАКТОВ ПРИ ЛЕЧЕНИИ ЗАБОЛЕВАНИЙ ПАРОДОНТА В ОРТОПЕДИЧЕСКОЙ СТОМАТОЛОГИИ РАЗРАБОТАН МЕТОД**

временного шинирования

непосредственного протезирования

**избирательного пришлифовывания**

постоянного шинирования

**3215. [Т041266] ПРИ ЗАБОЛЕВАНИЯХ ПАРОДОНТА ВРЕМЕННЫЕ ШИНЫ ПРИМЕНЯЮТ В ТЕЧЕНИЕ**

периода реабилитации после травмы

**всего периода комплексного лечения до момента наложения постоянного шинирующего аппарата**

одного месяца

до удаления опорных зубов

**3216. [Т041267] ПРОЦЕСС ПРИДАНИЯ ОСОБЫХ СВОЙСТВ МЕТАЛЛАМ ПУТЕМ ВВЕДЕНИЯ ДРУГИХ МЕТАЛЛОВ (ЭЛЕМЕНТОВ) НАЗЫВАЕТСЯ**

закалкой

фрезерованием

**легированием**

аффинажем

**3217. [Т041268] КОНСТРУКЦИОННЫМ МАТЕРИАЛОМ В ОРТОПЕДИЧЕСКОЙ СТОМАТОЛОГИИ ЯВЛЯЕТСЯ**

гипс

**хромо-кобальтовый сплав**



альгинатная масса

воск

**3218. [Т041270] СЪЕМНЫЙ ИММЕДИАТ ПРОТЕЗ ИЗГОТАВЛИВАЕТСЯ В ПРЕДЕЛАХ ВРЕМЕННОГО ПРОТЕЗИРОВАНИЯ ИЗ**

**пластмассы**

титанового сплава

керамической массы

альгината

**3219. [Т041271] ВРЕМЕННЫЙ ПОЛНЫЙ СЪЕМНЫЙ ПРОТЕЗ ИЗГОТАВЛИВАЕТСЯ ПРИ УСТАНОВЛЕНИИ ДИАГНОЗА**

частичная первичная адентия

**полная вторичная адентия**

кандидоз полости рта

частичная вторичная адентия

**3220. [Т041272] ПРИ ОДОНТОПРЕПАРИРОВАНИИ ПОД МЕТАЛЛОКЕРАМИЧЕСКУЮ КОРОНКУ ШИРИНА СОСТАВЛЯЕТ (ММ) ПОД УСТУПА**

3,5

0,5-0,7

2-3

**1,3-1,4**

**3221. [Т041273] ПРОТИВОПОКАЗАНИЕМ ДЛЯ ИЗГОТОВЛЕНИЯ КУЛЬТЕВОЙ ШТИФТОВОЙ ВКЛАДКИ ЯВЛЯЕТСЯ**

наличие многокорневых зубов с непараллельными каналами

наличие искусственной коронки на зубе-антагонисте

гиперплазированная десна, закрывающая корень

**короткий искривленный корень зуба**

**3222. [T041274] В БОКОВОМ ОТДЕЛЕ ПРОМЫВНОЕ ПРОСТРАНСТВО МОСТОВИДНОГО ПРОТЕЗА ДОЛЖНО СОСТАВЛЯТЬ (ММ)**

1-2

4-5

3-4

6-8

**3223. [T041275] МОДЕЛИРОВАНИЕ ВКЛАДКИ КОСВЕННЫМ МЕТОДОМ ПРОВОДИТСЯ**

на бумаге

на оттиске

в полости рта

**на модели**

**3224. [T041276] СЕПАРАЦИЯ ЗУБОВ ВКЛЮЧАЕТ В СЕБЯ ЭТАП СНЯТИЯ ТВЕРДЫХ ТКАНЕЙ С ПОВЕРХНОСТИ ЗУБА**

**апроксимальной**

окклюзионной

оральной

вестибулярной

**3225. [T041277] АБРАЗИВНЫМИ ИНСТРУМЕНТАМИ ДЛЯ ОДНОНТОПРЕПАРИРОВАНИЯ ЯВЛЯЮТСЯ**

**алмазные боры**

стальные боры

твердосплавные боры

**3226. [T041278] РАЗНИЦА ВЫСОТЫ НИЖНЕГО ОТДЕЛА ЛИЦА В СОСТОЯНИИ ОТНОСИТЕЛЬНОГО ФИЗИОЛОГИЧЕСКОГО ПОКОЯ И ПРИ СМЫКАНИИ ЗУБНЫХ РЯДОВ В ПОЛОЖЕНИИ ЦЕНТРАЛЬНОЙ ОККЛЮЗИИ СОСТАВЛЯЕТ В СРЕДНЕМ (ММ)**

5-6

2-4

7-8

0,5-1

**3227. [T041279] ПРОТЕТИЧЕСКАЯ ПЛОСКОСТЬ В БОКОВЫХ ОТДЕЛАХ ПАРАЛЛЕЛЬНА ЛИНИИ**

альвеолярного гребня

зрачковой

**Камперовской**

Франкфуртской

**3228. [T041280] ПОВЕРХНОСТЬ КЛИНИЧЕСКОЙ КОРОНКИ ЗУБА, СОХРАНЯЮЩАЯ НАИМЕНЬШУЮ ТОЛЩИНУ 'ЗОНЫ БЕЗОПАСНОСТИ', НАЗЫВАЕТСЯ**

окклюзионная

**пришеечная часть**

мезио-дистальная

вестибуло-оральная

**3229. [T041281] ДЛЯ ПРИПАСОВКИ ШТАМПОВАННОЙ КОРОНКИ В КЛИНИКЕ ВРАЧ ПОЛУЧАЕТ КОРОНКУ НА**

разборной гипсовой модели

гипсовой модели

гипсовом столбике

металлическом штампике

**3230. [T041282] ДЛЯ ВРЕМЕННОЙ ФИКСАЦИИ  
МЕТАЛЛОКЕРАМИЧЕСКОЙ КОРОНКИ ПРИМЕНЯЮТ**

стеклоиномерный цемент

**водный дентин**

эластичные пластмассы

акриловые пластмассы

**3231. [T041283] АППАРАТ ПАРКЕРА ПРИМЕНЯЕТСЯ ДЛЯ  
ШТАМПОВКИ**

комбинированного метода окончательной

**наружного метода окончательной**

предварительной

внутреннего метода окончательной

**3232. [T041285] ПРИ ИЗГОТОВЛЕНИИ КОМБИНИРОВАННОЙ  
ШТАМПОВАННОЙ КОРОНКИ СОЕДИНЕНИЕ ПЛАСТМАССЫ С  
МЕТАЛЛОМ ОСУЩЕСТВЛЯЕТСЯ ЗА СЧЕТ**

взаимной диффузии материалов

химического соединения

**создания ретенционных пунктов «перлов»**

образования окисной пленки

**3233. [T041286] ПРИ ИЗГОТОВЛЕНИИ ЦЕЛЬНОЛИТОЙ КОРОНКИ  
РАЗБОРНУЮ МОДЕЛЬ ИЗГОТАВЛИВАЮТ ДЛЯ**

точности литья коронки

дублирования модели из огнеупорного материала

предотвращения усадки сплава

удобства моделирования и припасовки коронки

### **3234. [Т041287] ПРИ ИЗГОТОВЛЕНИИ ОДИНОЧНОЙ КОРОНКИ СЛЕПОК СНИМАЮТ С**

**обеих челюстей**

челюсти, на которой будет припасована коронка

фрагмента челюсти с препарированным зубом

препарированного зуба и с противоположной челюсти

### **3235. [Т041288] ЗАКЛЮЧИТЕЛЬНЫМ ЛАБОРАТОРНЫМ ЭТАПОМ ИЗГОТОВЛЕНИЯ ЛИТОЙ ЦЕЛЬНОМЕТАЛЛИЧЕСКОЙ КОРОНКИ ЯВЛЯЕТСЯ**

заключительный обжиг

глазурование

припасовка на модели

**полировка**

### **3236. [Т041289] ПРИ ПОДГОТОВКЕ ПОЛОСТИ ЗУБА ПОД ВКЛАДКУ ФОРМИРУЮТ ФАЛЬЦ С ЦЕЛЬЮ**

исключения опрокидывающего момента

предупреждения смещения вкладки

улучшения эстетики

**исключения сколов эмали**

### **3237. [Т041290] СЪЕМНЫЙ ПЛАСТИНОЧНЫЙ ПРОТЕЗ С УДЕРЖИВАЮЩИМИ КЛАММЕРАМИ ПЕРЕДАЕТ ЖЕВАТЕЛЬНОЕ ДАВЛЕНИЕ НА**

жевательные мышцы

**слизистую оболочку полости рта**

слизистую оболочку и естественные зубы

естественные зубы

**3238. [T041291] ОСНОВНЫМ ЭЛЕМЕНТОМ БЮГЕЛЬНОГО ПРОТЕЗА, ДАВШИМ НАЗВАНИЕ ЭТИМ КОНСТРУКЦИЯМ, ЯВЛЯЕТСЯ**

опорно-удерживающий кламмер

седло с искусственными зубами

дуга

многозвеньевой кламмер

**3239. [T041294] НА ОДИНОЧНОСТОЯЩИЙ КЛЫК ПРИМЕНЯЕТСЯ КЛАММЕР**

Бонвиля

Свенсена

Роуча

Аккера

**3240. [T041295] ФУНКЦИОНАЛЬНОЕ НАЗНАЧЕНИЕ ПЛЕЧА КЛАММЕРА ЗАКЛЮЧАЕТСЯ В ТОМ, ЧТО ОН**

соединяет все элементы кламмера

предупреждает опрокидывание протеза

передает жевательное давление на периодонт опорных зубов

**обеспечивает фиксацию и стабилизацию протеза**

**3241. [T041296] КАРКАС СЕДЛА БЮГЕЛЬНОГО ПРОТЕЗА РАСПОЛАГАЕТСЯ НА \_\_\_\_\_ АЛЬВЕОЛЯРНОГО ГРЕБНЯ**

вестибулярном скате

оральном скате и вершине

вершине

оральном скате

**3242. [T041297] ДЛЯ ПОЛУЧЕНИЯ ОГНЕУПОРНОЙ МОДЕЛИ НЕОБХОДИМО**

изолировать зоны поднутрения рабочей модели

**дублировать рабочую модель**

пропитать водой рабочую модель

сделать параллелографию рабочей модели

**3243. [T041298] ЧАСТЬ КОРОНКОВОЙ ПОВЕРХНОСТИ ЗУБА, РАСПОЛОЖЕННОЙ МЕЖДУ КОНТРОЛЬНОЙ ЛИНИЕЙ И ЖЕВАТЕЛЬНОЙ (РЕЖУЩЕЙ) ПОВЕРХНОСТЬЮ ЗУБА, НАЗЫВАЮТ ЗОНОЙ**

кламмерной

поднутрения

ретенционной

**окклюзионной**

**3244. [T041299] НАИБОЛЕЕ ИНДИВИДУАЛЬНЫМ ЯВЛЯЕТСЯ МЕТОД ФОРМИРОВАНИЯ ОККЛЮЗИОННОЙ ПЛОСКОСТИ**

по методу Паунда

по носоушной и зрачковой горизонтали

с помощью аппарата Ларина

**с помощью внутриротовой записи движений нижней челюсти**

**3245. [T041300] ПРИ ГАЛЬВАНОЗАХ ЦЕЛЕСООБРАЗНО ИСПОЛЬЗОВАТЬ ПРОТЕЗЫ**

металлические с NiTi покрытием

штампованно-паяные

из металлокерамики

из безметалловой керамики

**3246. [T041301] ВОСПАЛЕНИЕ МАРГИНАЛЬНОГО ПАРОДОНТА ПОСЛЕ ФИКСАЦИИ ШТАМПОВАННОЙ МЕТАЛЛИЧЕСКОЙ КОРОНКИ ВОЗМОЖНО ИЗ-ЗА**

глубокого погружения края коронки в десневую бороздку

отсутствия контакта с зубами-антагонистами

недостаточного количества фиксирующего цемента

неправильного формирования уступа

**3247. [T041302] ГРАНУЛЯРНАЯ ПОРИСТОСТЬ В ПЛАСТМАССЕ ОБРАЗУЕТСЯ ВСЛЕДСТВИЕ**

быстрого нагрева кюветы

нарушения пропорций полимера и мономера

нарушения температуры нагрева кюветы

недостаточного сжатия пластмассы

**3248. [T041303] МАКСИМАЛЬНАЯ ТОЛЩИНА СНИМАЕМЫХ ТВЕРДЫХ ТКАНЕЙ ПО ОККЛЮЗИОННОЙ ПОВЕРХНОСТИ ПРИ ОДОНТОПРЕПАРИРОВАНИИ ПОД МЕТАЛЛОКЕРАМИЧЕСКУЮ КОРОНКУ СОСТАВЛЯЕТ (ММ)**

0,25-0,3

1,5-2,0

0,3-0,5

2,5-3,0

**3249. [T041304] ФОРМОЙ ПРОМЕЖУТОЧНОЙ ЧАСТИ МОСТОВИДНОГО ПРОТЕЗА В ОБЛАСТИ ФРОНТАЛЬНОЙ ГРУППЫ ЗУБОВ ЯВЛЯЕТСЯ**

промывная



диаторическая

**касательная**

седловидная

**3250. [T041305] К НАИБОЛЕЕ ЧАСТЫМ ПРИЧИНАМ УТРАТЫ ЗУБНОГО ИМПЛАНТАТА ОТНОСЯТ**

гальванизм

остеомиелит челюсти

**воспалительные осложнения**

аллергическую реакцию

**3251. [T041306] ОСЛОЖНЕНИЕМ НЕПРАВИЛЬНО СФОРМИРОВАННЫХ ОККЛЮЗИОННЫХ ПОВЕРХНОСТЕЙ СЪЕМНЫХ КОНСТРУКЦИЙ ЯВЛЯЕТСЯ**

клиновидный дефект

«парниковый эффект»

гальванизм

**дисфункция ВНЧС**

**3252. [T041307] КИСЛОТОЙ, КОТОРОЙ ПРОТРАВЛИВАЮТ СФОРМИРОВАННУЮ ПОЛОСТЬ ПЕРЕД ФИКСАЦИЕЙ КЕРАМИЧЕСКОЙ ВКЛАДКИ, ЯВЛЯЕТСЯ**

плавиковая

**фосфорная**

азотная

соляная

**3253. [T041308] ВКЛАДКА, ГРАНИЦЫ КОТОРОЙ НЕ ВЫХОДЯТ ЗА ПРЕДЕЛЫ ЖЕВАТЕЛЬНЫХ БУГРОВ, НАЗЫВАЕТСЯ**

онлей

оверлей

пинлей

**инлей**

**3254. [Т041309] ПРИЧИНОЙ РАСЦЕМЕНТИРОВКИ МЕТАЛЛОКЕРАМИЧЕСКИХ КОРОНОК ЯВЛЯЕТСЯ**

чрезмерная толщина литого каркаса

некачественное литье

**чрезмерная конусность культы зуба**

усадка металла при литье

**3255. [Т041310] ПРИ ПРЕПАРИРОВАНИИ ЗУБА ПОД КЕРАМИЧЕСКУЮ КОРОНКУ УСТУП РАСПОЛАГАЕТСЯ**

на аппроксимальных поверхностях

с оральной и аппроксимальных сторон

на вестибулярной поверхности

**по всему периметру шейки зуба**

**3256. [Т041311] ПРЕПАРИРОВАНИЕ ЗУБОВ ПОД ЛИТЫЕ КОРОНКИ ПРОИЗВОДЯТ**

металлическими фрезами

карборундовыми дисками

**алмазными головками**

карборундовыми фрезами

**3257. [Т041312] ЭЛЕМЕНТОМ ПОРАЖЕНИЯ ПРИ ПЕРВИЧНОМ СИФИЛИСЕ ЯВЛЯЕТСЯ**

узел

**язва**

пузырь

трещина

**3258. [T041313] ПРИ ПЕРВИЧНОМ ОСМОТРЕ ПАЦИЕНТА С ОСТРЫМ ГЕРПЕТИЧЕСКИМ СТОМАТИТОМ НА СЛИЗИСТОЙ ОБОЛОЧКЕ ПОЛОСТИ РТА ОПРЕДЕЛЯЮТСЯ**

папулы

**эрозии**

скарификации

волдыри

**3259. [T041315] КАРИЕС ДЕНТИНА ДИФФЕРЕНЦИРУЮТ ОТ**

кариеса в стадии «белого» пятна

флюороза

несовершенного амелогенеза

**хронического пульпита**

**3260. [T041316] ПРИ УШИБЕ ЗУБА МОЖЕТ НАБЛЮДАТЬСЯ**

**изменение цвета зуба**

изменение положения зуба в зубном ряду

укорочение высоты коронки зуба

подвижность части коронки зуба

**3261. [T041318] ЗАБОЛЕВАНИЕ, КОТОРОЕ СОПРОВОЖДАЕТСЯ ДИФФУЗНЫМ ПОРАЖЕНИЕМ КОСТЕЙ СКЕЛЕТА, СКЛЕРОЗОМ ЧЕЛЮСТНЫХ КОСТЕЙ И НАРУШЕНИЕМ ПРОРЕЗЫВАНИЯ ЗУБОВ, НАЗЫВАЕТСЯ**

синдром Стейнтон-Капдепона

несовершенный дентиногенез

несовершенный амелогенез

**«мраморная» болезнь**

**3262. [Т041319] ДЛЯ ДИАГНОСТИКИ СИФИЛИСА ВЫПОЛНЯЕТСЯ**

реакция Манту

диаскин-тест

цитологическое исследование

**реакция ИФА**

**3263. [Т041320] ДИСТРОФИЧЕСКИЙ ПРОЦЕСС, РАСПРОСТРАНЯЮЩИЙСЯ НА ВСЕ СТРУКТУРЫ ПАРОДОНТА, ПРЕДСТАВЛЯЕТ СОБОЙ**

гингивит

**пародонтоз**

пародонтит

парадонтома

**3264. [Т041321] ТЕТРАЦИКЛИНОВЫЕ ЗУБЫ ЯВЛЯЮТСЯ ОДНИМ ИЗ ВИДОВ**

наследственных нарушений структуры зуба

**системной гипоплазии**

местной гипоплазии

эндемического флюороза

**3265. [Т041322] ПОТЕРЯ БЛЕСКА, ПРОЗРАЧНОСТИ, ПРИОБРЕТЕНИЕ ЭМАЛЮ МАТОВОСТИ И ПОЯВЛЕНИЕ НА ПОВЕРХНОСТИ ЭМАЛИ ТЕМНЫХ И БЕЛЫХ НЕПРОЗРАЧНЫХ УЧАСТКОВ, НЕ ОКРАШИВАЮЩИХСЯ МЕТИЛЕНОВЫМ СИНИМ, ХАРАКТЕРНЫ ДЛЯ**

кариеса эмали

эрозии эмали и дентина

«тетрациклиновых зубов»

**флюороза**

**3266. [T041323] В КЛАССИФИКАЦИИ МКБ-10 ВЫДЕЛЯЮТ ФОРМЫ ФЛЮОРОЗА**

очень легкая, легкая, умеренная, средней тяжести, тяжелая

точечная, волнистая, чашеобразная

пятнистая, штриховая, меловидно-крапчатая, эрозивная, деструктивная

активная, стабилизированная

**3267. [T041324] АНОМАЛИЯ РАЗМЕРА И ФОРМЫ ЗУБОВ, ПРИ КОТОРОЙ НАБЛЮДАЕТСЯ СЛИЯНИЕ ДВУХ ЗУБОВ, НАЗЫВАЕТСЯ**

зуб Гетчинсона

**синодентия**

тауродонтизм

шизодентия

**3268. [T041325] ОДНИМ ИЗ ФАКТОРОВ РИСКА ВОЗНИКНОВЕНИЯ КЛИНОВИДНОГО ДЕФЕКТА ЯВЛЯЕТСЯ**

**абфракция**

беременность

лечение кариеса

заболевание матери в период беременности

**3269. [T041326] ПО ДАННЫМ АНАМНЕЗА, ПАЦИЕНТЫ С СИМПТОМАМИ ОПОЯСЫВАЮЩЕГО ЛИШАЯ РАНЕЕ ПЕРЕНЕСЛИ**

**ветряную оспу**

эпидемический паротит

краснуху

острый герпетический стоматит

**3270. [T041327] ОБЩИМ ПОКАЗАТЕЛЕМ ЭПИДЕМИОЛОГИИ КАРИЕСА ЯВЛЯЕТСЯ ИНДЕКС**

КПУ

РМА

ГИ (по ФЕдорову-Володкиной)

СРІТN

**3271. [T041328] ПРИ ОСМОТРЕ ЭЛЕМЕНТОВ ХРОНИЧЕСКОГО РЕЦИДИВИРУЮЩЕГО АФТОЗНОГО СТОМАТИТА ВЫЯВЛЯЮТ**

пузыри с толстой покрывкой

эрозии с бархатистой поверхностью

узелки овальной формы

**афты, покрытые фибринозным налетом**

**3272. [T041329] ФОРМИРОВАНИЕ В ОБЛАСТИ БУГРОВ И РЕЖУЩИХ КРАЕВ ЗУБА ДЕФЕКТА, НАПОМИНАЮЩЕГО ЧАШУ, ХАРАКТЕРНО ДЛЯ**

кариеса дентина

**патологической стираемости зубов**

кислотного некроза

системной гипоплазии

**3273. [T041330] ПРИ ЦИТОЛОГИЧЕСКОМ ИССЛЕДОВАНИИ У ПАЦИЕНТОВ С ПУЗЫРЧАТКОЙ СОПР ОБНАРУЖИВАЮТСЯ**

тельца Пачини

**клетки Тцанка**

клетки Пирогова-Лангханса

островки Малассе

**3274. [T041331] ОЦЕНКА РЕМИНЕРАЛИЗИРУЮЩЕЙ АКТИВНОСТИ СЛЮНЫ ПРЕДСТАВЛЯЕТ СОБОЙ**

кривую Стефана

КОСРЭ-тест

ТЭР-тест

сиалометрию

**3275. [T041332] ВИДОМ БАКТЕРИЙ, ОБИТАЮЩИХ В РОТОВОЙ ПОЛОСТИ И СПОСОБСТВУЮЩИХ РАЗВИТИЮ КАРИЕСА, ЯВЛЯЕТСЯ**

*Candida albicans*

*Clostridium botulinum*

*Listeria monocytogenes*

***Streptococcus mutans***

**3276. [T041333] ЛАЗЕРНАЯ ДОПЛЕРОВСКАЯ ФЛОУМЕТРИЯ ПОЗВОЛЯЕТ ОЦЕНИТЬ**

плотность костной ткани

**кровоток десны**

кровоток костной ткани

толщину прикрепленной десны

**3277. [T041334] ПРИ ПЦР-ДИАГНОСТИКЕ У ПАЦИЕНТОВ С ОСТРЫМ ГЕРПЕТИЧЕСКИМ СТОМАТИТОМ ВЫЯВЛЯЕТСЯ ВИРУС ГЕРПЕСА ТИПА**

3 (*VaricellaZoster*)

5 (цитомегаловирус)

**1 (*HerpesSimplex*)**

**3278. [Т041336] КРОВОТОЧИВОСТЬ ДЕСЕН ПРИ ЗОНДИРОВАНИИ ПАРОДОНТАЛЬНЫХ КАРМАНОВ ЯВЛЯЕТСЯ КЛИНИЧЕСКИМ ПРИЗНАКОМ**

хронического гингивита

пародонтита в стадии ремиссии

пародонтоза

**пародонтита в стадии обострения**

**3279. [Т041337] ПОРАЖЕНИЕ ФУРКАЦИЙ В ВЕРТИКАЛЬНОМ НАПРАВЛЕНИИ ОЦЕНИВАЮТ ПО МЕТОДУ**

Силнеса-Лоэ

Грин-Вермильона

Сэндлер-Сталя

**Тарнау, Флетчер**

**3280. [Т041338] К ФУНКЦИОНАЛЬНОЙ ОТНОСИТСЯ ГИПЕРЕСТЕЗИЯ**

постоперационная

возникающая при наличии кариозной полости

возникающая при наличии дефекта некариозного происхождения

**при системных заболеваниях организма**

**3281. [Т041339] БЛЕДНО-ГОЛУБОЕ СВЕЧЕНИЕ ОЧАГА ПОРАЖЕНИЯ СОПР В ЛУЧАХ ВУДА ГОВОРIT О ЗАБОЛЕВАНИИ**

**красный плоский лишай**

герпетиформный дерматит Дюринга

многоформная экссудативная эритема

вульгарная пузырчатка



### **3282. [Т041340] НА РЕНТГЕНОГРАММЕ ПРИ ЭОЗИНОФИЛЬНОЙ ГРАНУЛЕМЕ ВЫЯВЛЯЮТ**

**остеопороз и рассасывание костной ткани**

наличие радикулярных кист

наличие секвестров в костной ткани

увеличение высоты межзубных перегородок

### **3283. [Т041341] НА РЕНТГЕНОГРАММЕ ПРИ ПАРОДОНТОЗЕ ВЫЯВЛЯЮТ**

**равномерное уменьшение высоты межзубных перегородок при сохранении кортикальных пластинок**

атрофические процессы в костной ткани

снижение высоты межзубных перегородок

воспалительную резорбцию костной ткани лунок

### **3284. [Т041343] В НОРМЕ ПОКАЗАТЕЛИ ПОРОГОВОГО ВОЗБУЖДЕНИЯ ПУЛЬПЫ СОСТАВЛЯЮТ (МКА)**

20-40

12-18

свыше 100

2-6

### **3285. [Т041344] ОПРЕДЕЛЕНИЕ СТЕПЕНИ ТЯЖЕСТИ ПРИ ДИАГНОСТИКЕ ПАРОДОНТИТА ПРОВОДИТСЯ НА ОСНОВАНИИ**

активности кровоточивости десен при зондировании

степени рецессии десны

активности гноетечения из пародонтального кармана

**рентгенологических данных о степени деструкции костной ткани**

**3286. [T041345] ПРИ СБОРЕ АНАМНЕЗА У ПАЦИЕНТОВ С АФТАМИ СЕТТОНА ВЫЯСНЯЕТСЯ ДЛИТЕЛЬНОСТЬ СУЩЕСТВОВАНИЯ АФТ**

появившихся несколько месяцев назад и впоследствии разрешившихся рубцом

заживших в течение нескольких дней

не заживающих годами

появившихся недавно и увеличивающихся в размерах с каждым днЕм

**3287. [T041346] ОСНОВНЫМ ЭТИОЛОГИЧЕСКИМ ФАКТОРОМ, ПРИВОДЯЩИМ К СИСТЕМНОЙ ГИПОПЛАЗИИ ПОСТОЯННЫХ ЗУБОВ, ЯВЛЯЕТСЯ**

местное воздействие на зачаток зуба

наследственное нарушение

избыточное содержание фтора в питьевой воде

**нарушение обмена веществ**

**3288. [T041347] ВРЕМЕННЫЙ ДИСКОЛОРИТ ЗУБОВ МОЖЕТ БЫТЬ ОБУСЛОВЛЕН**

врождЕнным пороком биллиарной системы

неправильным выбором силлера при пломбировании корневых каналов

**употреблением в пищу красящих продуктов**

наличием отломка инструмента в корневом канале

**3289. [T041348] ПАЦИЕНТЫ С ХРАС ЧАЩЕ ВСЕГО ИМЕЮТ СОПУТСТВУЮЩИЕ ЗАБОЛЕВАНИЕ \_\_\_\_\_ СИСТЕМЫ ОРГАНИЗМА**

сердечно-сосудистой

мочеполовой

**желудочно-кишечной**

эндокринной

**3290. [Т041349] К ЗАБОЛЕВАНИЯМ, ЯВЛЯЮЩИМСЯ НАСЛЕДСТВЕННЫМИ, ОТНОСИТСЯ**

системная гипоплазия

флюороз

**несовершенный дентиногенез**

местная гипоплазия

**3291. [Т041352] ВРЕМЯ, НЕОБХОДИМОЕ ДЛЯ НАЧАЛА ОБРАЗОВАНИЯ КИСЛОТЫ БАКТЕРИАЛЬНОЙ БЛЯШКОЙ ПОСЛЕ УПОТРЕБЛЕНИЯ СЛАДКОЙ ПИЩИ, СОСТАВЛЯЕТ**

30 минут

2 минуты

**несколько секунд**

15 минут

**3292. [Т041355] ПРИ НЕВОЗМОЖНОСТИ ПОЛНОСТЬЮ ОБТУРИРОВАТЬ КОРНЕВОЙ КАНАЛ ИСПОЛЬЗУЮТ МЕТОД**

**депофореза гидроксида меди – кальция**

дарсонвализации

парафинотерапии

флюктуоризации

**3293. [Т041357] ПРЕПАРАТАМИ, ИСПОЛЬЗУЕМЫМИ ДЛЯ ОБЩЕГО ЛЕЧЕНИЯ ГЛОССАЛГИИ, ЯВЛЯЮТСЯ**

Димедрол, Прозерпин

**Финлепсин, инъекции витамина В12**

Прозерпин, Гималин,

Пентовит, Метацил

**3294. [T041358] КОНЦЕНТРАЦИЯ РАСТВОРА ХЛОРГЕКСИДИНА БИГЛЮКОНАТА, КОТОРУЮ МОЖНО РЕКОМЕНДОВАТЬ ДЛЯ ПОЛОСКАНИЯ ПОЛОСТИ РТА У ПАЦИЕНТОВ С ОБОСТРЕНИЕМ ПАРОДОНТИТА, СОСТАВЛЯЕТ (%)**

0,2

5

10

40

**3295. [T041359] ПРИ ХРОНИЧЕСКОМ ПУЛЬПИТЕ ЛУЧШЕ ВСЕГО ПРИМЕНИТЬ МЕТОД**

витальной ампутации

**витальной экстирпации**

девитальной экстирпации

удаления зуба

**3296. [T041360] ПОКАЗАНИЕМ К БИОЛОГИЧЕСКОМУ МЕТОДУ ЛЕЧЕНИЯ ПУЛЬПИТА С ПОЛНЫМ СОХРАНЕНИЕМ ПУЛЬПЫ ЗУБА ЯВЛЯЕТСЯ**

обострение хронического пульпита

**случайно вскрытый рог пульпы**

хронический язвенный пульпит

острый гнойный пульпит

**3297. [T041361] СОЗДАНИЕ ЭНДОДОНТИЧЕСКОГО ДОСТУПА ПРИ РАСКРЫТИИ ПОЛОСТИ ЗУБА В РЕЗЦАХ ПРОИЗВОДИТСЯ**

**в центральной точке коронки (с небной поверхности зуба)**

со стороны режущего края

в области медиального края коронки

в области дистального края коронки

**3298. [Т041362] ЭНДОДОНТИЧЕСКИМ ИНСТРУМЕНТОМ, ПРЕДНАЗНАЧЕННЫМ ДЛЯ РАСШИРЕНИЯ И ВЫРАВНИВАНИЯ КОРНЕВОГО КАНАЛА, ЯВЛЯЕТСЯ**

плагер

алмазный бор

**Н-файл**

пульпэкстрактор

**3299. [Т041363] ФРЕНУЛОПЛАСТИКА ПРОВОДИТСЯ С ЦЕЛЮ**

закрытия оголенной поверхности корня

утолщения десны

устранения пародонтальных карманов

**устранения патологического механического воздействия неадекватно прикреплённых уздечек губ и языка на краевой пародонт**

**3300. [Т041364] ДЛЯ СИСТЕМНОГО ЛЕЧЕНИЯ ХРОНИЧЕСКОГО ГЕРПЕТИЧЕСКОГО СТОМАТИТА В СТАДИИ ОБОСТРЕНИЯ НАЗНАЧАЮТ**

Метронидазол

Нистатин

**Ацикловир**

Азитромицин

**3301. [Т041365] ДЛЯ СТИМУЛЯЦИИ ЭПИТЕЛИЗАЦИИ ЭРОЗИЙ ПРИ ЛЕЧЕНИИ ОСТРОГО ГЕРПЕТИЧЕСКОГО СТОМАТИТА РЕКОМЕНДУЮТСЯ АППЛИКАЦИИ**

антибиотиков

**кератопластиков**

протеолитических ферментов

антиоксидантов

**3302. [T041366] КОМПЛЕКСНЫЙ ПЛАН ЛЕЧЕНИЯ ПАЦИЕНТА С ТУБЕРКУЛЕЗНОЙ ЯЗВОЙ ПОЛОСТИ РТА ПРЕДПОЛАГАЕТ КОНСУЛЬТАЦИЮ И ЛЕЧЕНИЕ У ВРАЧА**

эндокринолога

терапевта

**фтизиатра**

дерматолога

**3303. [T041368] ПРЕДПОЧТИТЕЛЬНЫМ СРЕДСТВОМ ДЛЯ ХИМИЧЕСКОГО РАСШИРЕНИЯ КОРНЕВЫХ КАНАЛОВ ЯВЛЯЕТСЯ**

ЭДТА в гелиевой форме

гуттасольв

**ЭДТА в жидкой форме**

эндометазон

**3304. [T041369] МАТЕРИАЛОМ ВЫБОРА ДЛЯ ПЛОМБИРОВАНИЯ ТРУДНОПРОХОДИМЫХ КОРНЕВЫХ КАНАЛОВ ЯВЛЯЕТСЯ**

препарат на основе смол

цемент

гуттаперча

**препарат на основе Резорцин-формалина**

**3305. [T041372] К ПРЕПАРАТАМ ДЛЯ ВРЕМЕННОГО ПЛОМБИРОВАНИЯ КОРНЕВЫХ КАНАЛОВ НЕ ОТНОСЯТ ПАСТЫ НА ОСНОВЕ**

**Резорцин-формалина**

Метронидазола

Гидроксида кальция

антибиотиков

### **3306. [T041373] ОСНОВНЫМ СВОЙСТВОМ ЭДТА ЯВЛЯЕТСЯ**

декальцинация дентина

антисептическое действие

увлажнение канала

усиление режущих свойств эндодонтических инструментов

### **3307. [T041374] К ПРЕПАРАТАМ, ОБЛАДАЮЩИМ ОДОНТОТРОПНЫМ ДЕЙСТВИЕМ, ОТНОСЯТСЯ**

препараты на основе гидроокиси кальция

кортикостероиды

антибиотики и антисептики

препараты сульфаниламидные

### **3308. [T041375] СТАНДАРТНАЯ ТЕХНИКА РАСШИРЕНИЯ КОРНЕВОГО КАНАЛА ПРЕДУСМАТРИВАЕТ ИСПОЛЬЗОВАНИЕ ИНСТРУМЕНТОВ С КОНУСНОСТЬЮ (%)**

2

6

4

12

### **3309. [T041376] ОСЛОЖНЕНИЕМ, КОТОРОЕ МОЖЕТ ВОЗНИКНУТЬ В РЕЗУЛЬТАТЕ НАРУШЕНИЯ МЕТОДИКИ МЕДИКАМЕНТОЗНОЙ ОБРАБОТКИ КОРНЕВЫХ КАНАЛОВ РАСТВОРОМ ГИПОХЛОРИТА НАТРИЯ, ЯВЛЯЕТСЯ**

некроз мягких тканей

неврит лицевого нерва

гальванизм

растворение смазанного слоя

### **3310. [T041378] ПРЕПАРАТЫ НА ОСНОВЕ ГИДРООКСИ КАЛЬЦИЯ ИСПОЛЬЗУЮТ В СВЯЗИ С ИХ СВОЙСТВАМИ**

кровоостанавливающими

нейтральными

**щелочными**

кислотными

### **3311. [T041381] ПРИ ВЕРТИКАЛЬНОЙ РЕЗЦОВОЙ ДИЗОККЛЮЗИИ НАБЛЮДАЕТСЯ**

**сглаженность носогубных и подбородочной складок**

резкая выраженность носогубной и подбородочной складок

снижение нижней трети лица

смещение подбородка в сторону

### **3312. [T041383] ПРИ ГЛУБОКОЙ РЕЗЦОВОЙ ОККЛЮЗИИ И ДИЗОККЛЮЗИИ НАБЛЮДАЕТСЯ**

смещение подбородка в сторону

сглаженность носогубных и подбородочной складок

увеличение нижней трети лица

**выраженность носогубных и подбородочных складок**

### **3313. [T041392] ИЗМЕРЕНИЕ КДМ ПО КОРКХАУЗУ ПОЗВОЛЯЕТ ОЦЕНИТЬ**

трансверзальные размеры зубных рядов

вертикальные размеры зубных рядов

пропорциональность верхних и нижних резцов

**длину переднего отрезка**



### **3314. [T041395] ШИРИНА ЛИЦА ИЗМЕРЯЕТСЯ МЕЖДУ ТОЧКАМИ**

zy-zy

gl-gn

go-go

oph-gn

### **3315. [T041396] ОДНОЙ ИЗ ПРИЧИН ДИСТАЛЬНОЙ ОККЛЮЗИИ ЯВЛЯЕТСЯ**

вредная привычка закусывания верхней губы

макроглоссия

**патология ЛОР-органов**

неправильное положение во время сна с подкладыванием кулака под щеку

### **3316. [T041397] ОТСУТСТВИЕ ФИЗИОЛОГИЧЕСКИХ ТРЕМ В ПЕРИОД ПОДГОТОВКИ К СМЕННОМУ ПРИКУСУ МОЖЕТ ПРИВЕСТИ К**

**скученности постоянных зубов**

открытому прикусу

мезиальной окклюзии

дистальной окклюзии

### **3317. [T041400] АКТИВАТОР ФУНКЦИИ ФРЕНКЕЛЯ 2 ТИПА ПРИМЕНЯЕТСЯ ДЛЯ ЛЕЧЕНИЯ**

мезиальной окклюзии

дистальной окклюзии с протрузией верхних резцов

вертикальной резцовой дизокклюзии

**дистальной окклюзии с ретрузией верхних резцов**

**3318. [T041404] АППАРАТ PENDULUM ПРИМЕНЯЕТСЯ ДЛЯ**

дистализации первых нижних постоянных моляров

медленного расширения верхнего зубного ряда

**дистализации первых верхних постоянных моляров**

форсированного расширения верхнего зубного ряда в постоянном прикусе

**3319. [T041408] АППАРАТ QUARDHELIX ПРИМЕНЯЕТСЯ ДЛЯ  
ЗУБНОГО РЯДА**

удлинения нижнего

удлинения верхнего

расширения нижнего

**расширения верхнего**

**3320. [T041411] ПРИ ЛЕЧЕНИИ ГЛУБОКОГО РЕЗЦОВОГО ПЕРЕКРЫТИЯ  
ИСПОЛЬЗУЮТ**

аппарат Брюкля

верхнечелюстную пластинку с окклюзионными накладками

верхнечелюстную пластинку с наклонной плоскостью

**верхнечелюстную пластинку с накусочной площадкой**

**3321. [T041413] ПЛАСТИНКА С НАКУСОЧНОЙ ПЛОЩАДКОЙ  
ПРИМЕНЯЕТСЯ ПРИ**

сагиттальной резцовой дизокклюзии

вертикальной резцовой дизокклюзии

**глубокой резцовой дизокклюзии**

мезиальной окклюзии

### **3322. [T041414] ДЛЯ ПРОФИЛАКТИКИ ОБРАЗОВАНИЯ ДИАСТЕМЫ РЕКОМЕНДУЕТСЯ**

использование вестибулярной пластинки

использование преортодонтического трейнера

**пластика короткой широкой уздечки верхней губы**

миогимнастика для нормализации положения языка в покое

### **3323. [T041417] ДЛЯ ПРОФИЛАКТИКИ ВРЕДНОЙ ПРИВЫЧКИ СОСАНИЯ ПАЛЬЦА ИСПОЛЬЗУЮТ**

наложение гипсовой лангеты на локтевой сустав ребенка

аппарат с «шипами»

аппарат Брюкля

**вестибулярные пластинки**

### **3324. [T041419] ЗУБ 6.3 ПРОРЕЗЫВАЕТСЯ В (МЕС.)**

22-26

18-22

20-24

**16-20**

### **3325. [T041420] РЕЗОРБИЦИЯ КОРНЕЙ ЗУБА 7.1 НАЧИНАЕТСЯ В (ЛЕТ)**

4

3

5

2

**3326. [Т041421] ЗУБ 2.4 ПРОРЕЗЫВАЕТСЯ В (ЛЕТ)**

10-11

6-7

8-10

11-12

**3327. [Т041422] ОКОНЧАНИЕ ФОРМИРОВАНИЯ КОРНЕЙ ЗУБА 4.6 ПРОИСХОДИТ В (ЛЕТ)**

7-8

6-7

9-10

8-9

**3328. [Т041423] РЕБЕНОК МОЖЕТ САМОСТОЯТЕЛЬНО ПРИНИМАТЬ РЕШЕНИЕ О ПРОВЕДЕНИИ МЕДИЦИНСКОГО ОБСЛЕДОВАНИЯ И ЛЕЧЕНИЯ НАЧИНАЯ С ВОЗРАСТА (ЛЕТ)**

15

18

14

16

**3329. [Т041424] ОБСЛЕДОВАНИЕ РЕБЕНКА НА СТОМАТОЛОГИЧЕСКОМ ПРИЕМЕ НАЧИНАЮТ С**

**выявления причины обращения**

внешнего осмотра

анализа рентгеновских снимков

осмотра полости рта

**3330. [Т041425] ПАТОЛОГИЧЕСКИЙ ПРОЦЕСС, ПРОЯВЛЯЮЩИЙСЯ ПОСЛЕ ПРОРЕЗЫВАНИЯ ЗУБОВ, ПРИ КОТОРОМ ПРОИСХОДИТ ДЕМИНЕРАЛИЗАЦИЯ И РАЗМЯГЧЕНИЕ ТВЕРДЫХ ТКАНЕЙ ЗУБА С ПОСЛЕДУЮЩИМ ОБРАЗОВАНИЕМ ДЕФЕКТА В ВИДЕ ПОЛОСТИ, НАЗЫВАЕТСЯ**

кариес

гипоплазия эмали

очаговая деминерализация эмали

эрозия эмали

**3331. [Т041428] ЗУБЫ ГЕТЧИНСОНА ХАРАКТЕРИЗУЮТСЯ**

**бочкообразной формой резцов верхней и нижней челюсти с полулунной вырезкой на режущем крае**

единичными меловидными пятнами на вестибулярной поверхности зубов

дефектом эмали в виде чашеобразного углубления с гладкими стенками и дном

слаборазвитыми конвергирующими буграми постоянных моляров, конусовидной формой коронки

**3332. [Т041429] ЗУБЫ ФУРНЬЕ ХАРАКТЕРИЗУЮТСЯ**

единичными меловидными пятнами на вестибулярной поверхности зубов

дефектом эмали в виде чашеобразного углубления с гладкими стенками и дном

**бочкообразной формой резцов верхней и нижней челюсти**

слаборазвитыми конвергирующими буграми постоянных моляров, конусовидной формой коронки

**3333. [Т041430] МЕТОД РЕФЛЕКСИИ ПОЗВОЛЯЕТ ВЫЯВИТЬ**

признаки осложнений кариеса (свищевой ход, синюшность десны)

скрытые (подповерхностные) участки деминерализации эмали

распространенность воспалительного процесса на окружающие зуб ткани

**начальный кариозный процесс в пришеечной области отраженным светом**

осветительной лампы

**3334. [Т041431] ТРАНСИЛЛЮМИНАЦИОННЫЙ МЕТОД ИСПОЛЬЗУЮТ ДЛ**

диагностики кариеса, выявления поддесневых зубных отложений, трещин в эмали

распознавания патогенных микроорганизмов

диагностики заболеваний пародонта, периодонта и невrogenных заболеваний челюстно-лицевой области

определения краевого прилегания пломб, распознавания начального кариеса зубов, некоторых заболеваний слизистой оболочки полости рта

**3335. [Т041432] КАРИЕСОГЕННЫМИ СВОЙСТВАМИ ОБЛАДАЕТ**

фтор

фосфор

**кадмий**

медь

**3336. [Т041433] ДЛ** ПЛОМБИРОВАНИЯ КОРНЕВЫХ КАНАЛОВ ВРЕМЕННЫХ МОЛЯРОВ В ПЕРИОД ФИЗИОЛОГИЧЕСКОГО ПОКОЯ ПРИМЕНЯЮТ

фосфат цемент

эндодент

**цинк-эвгеноловую пасту**

гуттаперчевые штифты

**3337. [Т041434] ДЛ** ЛЕЧЕНИЯ ХРОНИЧЕСКОГО ПУЛЬПИТА ВРЕМЕННЫХ МОЛЯРОВ В ПЕРИОД ФИЗИОЛОГИЧЕСКОЙ РЕЗОРБЦИИ КОРНЕЙ ПРИМЕНЯЮТ МЕТОД

витальной экстерпации

биологический

девитальной ампутации

девитальной экстерпации

**3338. [Т041435] ДЛЯ ЛЕЧЕНИЯ ХРОНИЧЕСКОГО ПУЛЬПИТА ПОСТОЯННЫХ ЗУБОВ С НЕСФОРМИРОВАННЫМИ КОРНЯМИ ПРИМЕНЯЮТ МЕТОД**

глубокой ампутации

биологический

девитальной экстерпации

девитальной ампутации

**3339. [Т041436] ПРИ ДИСТАЛЬНОЙ ОККЛЮЗИИ ЧАЩЕ ВСЕГО БЫВАЕТ ПРОФИЛЬ**

выпуклый

прямой

прямой или вогнутый

вогнутый

**3340. [Т041438] ПРИ МЕЗИАЛЬНОЙ ОККЛЮЗИИ ЧАЩЕ ВСЕГО БЫВАЕТ ПРОФИЛЬ**

выпуклый

прямой

**вогнутый или прямой**

выпуклый или прямой

**3341. [Т041440] ПРИ ВЕРТИКАЛЬНОЙ РЕЗЦОВОЙ ДИЗОККЛЮЗИИ НИЖНЯЯ ТРЕТЬ ЛИЦА**

становится асимметричной

**увеличивается**

уменьшается

не изменяется

**3342. [T041442] ПРИ ГЛУБОКОЙ РЕЗЦОВОЙ ОККЛЮЗИИ И ДИЗОККЛЮЗИИ НИЖНЯЯ ТРЕТЬ ЛИЦА ЧАЩЕ**

становится асимметричной

**снижена**

не изменена

увеличена

**3343. [T041443] ПРИ ГЛУБОКОЙ РЕЗЦОВОЙ ОККЛЮЗИИ И ДИЗОККЛЮЗИИ**

подбородок смещен в сторону

носогубные и подбородочная складки сглажены

**носогубные и подбородочная складка резко выражены**

нижняя треть лица увеличена

**3344. [T041444] ПРИ ТРАНСВЕРЗАЛЬНЫХ АНОМАЛИЯХ ЧАСТО НАБЛЮДАЕТСЯ**

синдром «длинного лица»

снижение нижней трети лица

выпуклый профиль

**асимметрия лица**

**3345. [T041445] МЛАДЕНЧЕСКАЯ РЕТРОГЕНИЯ ПРЕДСТАВЛЯЕТ СОБОЙ**

дистальное положение нижней челюсти от 6 месяцев до 1 года

дистальное положение верхней челюсти при рождении и в первые месяцы жизни

**дистальное положение нижней челюсти во время рождения и в первые месяцы жизни**



несмыкание зубных валиков по вертикали

**3346. [T041446] МЕЗИАЛЬНАЯ СТУПЕНЬ ПРЕДСТАВЛЯЕТ СОБОЙ**

смещение зубов 5.5 и 6.5 зубы мезиально относительно 7.5 и 8.5 зубов соответственно

расстояние сагиттальной плоскости между дистальными поверхностями 1 постоянных моляров

**расстояние сагиттальной плоскости между дистальными поверхностями 2 временных моляров**

нахождение дистальных поверхностей 2 временных моляров в одной вертикальной плоскости

**3347. [T041447] ДЛЯ ГЛУБОКОЙ РЕЗЦОВОЙ ОККЛЮЗИИ И ДИЗОККЛЮЗИИ НА ТРГ В БОКОВОЙ ПРОЕКЦИИ ХАРАКТЕРНО \_\_\_\_\_ УГЛА**

уменьшение базального

увеличение базального

увеличение гониального

увеличение ANB

**3348. [T041448] ДЛЯ ВЕРТИКАЛЬНОЙ РЕЗЦОВОЙ ДИЗОККЛЮЗИИ НА ТРГ В БОКОВОЙ ПРОЕКЦИИ ХАРАКТЕРНО \_\_\_\_\_ УГЛА**

уменьшение базального

уменьшение гониального

**увеличение базального**

уменьшение ANB

**3349. [T041449] ПРИ МЕЗИАЛЬНОЙ ОККЛЮЗИИ НА ТРГ В БОКОВОЙ ПРОЕКЦИИ УГОЛ ANB**

становится резко положительным

**уменьшается**

увеличивается

не изменяется

**3350. [T041450] ПРИ ДИСТАЛЬНОЙ ОККЛЮЗИИ НА ТРГ В БОКОВОЙ ПРОЕКЦИИ УГОЛ ANB**

не изменяется

становится отрицательным

уменьшен

**увеличен**

**3351. [T041451] НАИБОЛЕЕ ИНФОРМАТИВНЫМ МЕТОДОМ РЕНТГЕНОЛОГИЧЕСКОЙ ДИАГНОСТИКИ ДЛЯ ВЫЯВЛЕНИЯ РЕТЕНИРОВАННЫХ И СВЕРХКОМПЛЕКТИВНЫХ ЗУБОВ ЯВЛЯЕТСЯ**

ТРГ в боковой проекции

ортопантомография

**компьютерная томография**

прицельная рентгенография

**3352. [T041452] ИНДЕКС ТОНА ХАРАКТЕРИЗУЕТ**

сагиттальные размеры зубных рядов

**пропорциональность верхних и нижних резцов**

трансверзальные размеры зубных рядов

вертикальные размеры зубных рядов

**3353. [T041453] ИНДЕКС ТОНА В НОРМЕ РАВЕН**

1.42

1.23

0.33

**3354. [T041454] ИЗМЕРЕНИЕ ПО ТОНУ НЕОБХОДИМО ДЛЯ ОЦЕНКИ**

вертикальных размеров зубных рядов

сагиттальных размеров зубных рядов

**трансверзальных размеров зубных рядов**

пропорциональности верхних и нижних резцов

**3355. [T041456] УГОЛ SNA НА ТРГ В БОКОВОЙ ПРОЕКЦИИ ХАРАКТЕРИЗУЕТ ПОЛОЖЕНИЕ**

нижней челюсти относительно переднего основания черепа в сагиттальной плоскости

**верхней челюсти относительно переднего основания черепа в сагиттальной плоскости**

верхней челюсти относительно переднего основания черепа в вертикальной плоскости

нижней челюсти относительно переднего основания черепа в вертикальной плоскости

**3356. [T041457] БАЗАЛЬНЫЙ УГОЛ НА ТРГ В БОКОВОЙ ПРОЕКЦИИ ХАРАКТЕРИЗУЕТ**

положение нижней челюсти относительно переднего основания черепа в вертикальной плоскости

**взаимоотношение верхней и нижней челюсти в вертикальной плоскости**

положение верхней челюсти относительно переднего основания черепа в сагиттальной плоскости

взаимоотношение верхней и нижней челюсти в сагиттальной плоскости

**3357. [T041458] УВЕЛИЧЕНИЕ БАЗАЛЬНОГО УГЛА ОБЫЧНО БЫВАЕТ ПРИ**

глубокой резцовой дизокклюзии

глубокой резцовой окклюзии

трансверзальных аномалиях

вертикальной резцовой дизокклюзии

**3358. [Т041459] ТРГ В ПРЯМОЙ ПРОЕКЦИИ КАК МЕТОД ДИАГНОСТИКИ НАИБОЛЕЕ ИНФОРМАТИВЕН ПРИ**

вертикальных аномалиях

сагиттальных аномалиях

зубоальвеолярной форме мезиальной окклюзии

**трансверзальных аномалиях**

**3359. [Т041461] ЭЛЕКТРОМИОГРАФИЯ ПОЗВОЛЯЕТ**

оценить тонус жевательных мышц

**оценить функциональное состояние мышц с помощью регистрации биоэлектрических потенциалов**

оценить состояние мышц только в покое

исследовать состояние гемодинамики в мышцах

**3360. [Т041462] ОДНОЙ ИЗ ПРИЧИН ДИСТАЛЬНОЙ ОККЛЮЗИИ ЯВЛЯЕТСЯ**

макроглоссия

вредная привычка закусывания верхней губы

**заболевания ЛОР-органов**

неправильное положение во время сна с подкладыванием кулака под щеку

**3361. [Т041464] АКТИВАТОР ФУНКЦИИ ФРЕНКЕЛЯ 1 ТИПА ПРИМЕНЯЕТСЯ ДЛЯ ЛЕЧЕНИЯ**

дистальной окклюзии с ретрузией верхних резцов

**дистальной окклюзии с протрузией верхних резцов**

вертикальной резцовой дизокклюзии

мезиальной окклюзии

**3362. [Т041466] АКТИВАТОР ФУНКЦИИ ФРЕНКЕЛЯ 3 ТИПА ПРИМЕНЯЕТСЯ ДЛЯ ЛЕЧЕНИЯ**

вертикальной резцовой дизокклюзии

дистальной окклюзии с протрузией верхних резцов

дистальной окклюзии с ретрузией верхних резцов

**мезиальной окклюзии**

**3363. [Т041467] АППАРАТ НААС ПРИМЕНЯЕТСЯ ДЛЯ**

**форсированного расширения верхнего зубного ряда в раннем сменном прикусе**

форсированного расширения верхнего зубного ряда в постоянном прикусе

дистализации первых верхних моляров

медленного расширения верхнего зубного ряда

**3364. [Т041468] АППАРАТ «ЛЯГУШКА» ПРИМЕНЯЕТСЯ ДЛЯ**

форсированного расширения верхнего зубного ряда в постоянном прикусе

медленного расширения верхнего зубного ряда

дистализации первых нижних постоянных моляров

**дистализации первых верхних постоянных моляров**

**3365. [Т041470] ЛИЦЕВАЯ ДУГА С ШЕЙНОЙ ИЛИ ГОЛОВНОЙ ТЯГОЙ ПРИМЕНЯЕТСЯ ДЛЯ**

**дистализации первых верхних постоянных моляров**

форсированного расширения верхнего зубного ряда в постоянном прикусе

дистализации первых нижних постоянных моляров

медленного расширения верхнего зубного ряда

### **3366. [Т041471] ЛИЦЕВАЯ МАСКА ПРИМЕНЯЕТСЯ ДЛЯ**

выдвижения нижней челюсти и нижнего зубного ряда кпереди

задержки роста верхней челюсти

**выдвижения верхней челюсти и верхнего зубного ряда кпереди**

для задержки роста нижней челюсти

### **3367. [Т041472] АППАРАТ ДЕРИХСВАЙЛЕРА ПРИМЕНЯЕТСЯ ДЛЯ**

дистализации верхних первых моляров

медленного расширения верхнего зубного ряда

деротации верхних первых моляров

**форсированного расширения верхнего зубного ряда**

### **3368. [Т041474] ПРИ ЗУБОАЛЬВЕОЛЯРНОЙ ФОРМЕ МЕЗИАЛЬНОЙ ОККЛЮЗИИ И РЕТРУЗИИ ВЕРХНИХ РЕЗЦОВ ВО ВРЕМЕННОМ ИЛИ РАННЕМ СМЕННОМ ПРИКУСЕ ЦЕЛЕСООБРАЗНО ИСПОЛЬЗОВАТЬ АППАРАТ**

Гербста

Френкеля 1 типа

**Брюкля**

Haas

### **3369. [Т041475] ДЛЯ НОРМАЛИЗАЦИИ ПОЛОЖЕНИЯ ЯЗЫКА В ПОКОЕ ПРИ ЛЕЧЕНИИ ВЕРТИКАЛЬНОЙ РЕЗЦОВОЙ ДИЗОККЛЮЗИИ ИСПОЛЬЗУЮТ**

**аппарат с «шипами»**

аппарат Брюкля

верхнечелюстную пластинку с окклюзионными накладками

регулятор функции Френкеля 1 типа

**3370. [Т041477] ПРИ РЕЗКО ВЫРАЖЕННОЙ ГНАТИЧЕСКОЙ ФОРМЕ ДИСТАЛЬНОЙ ОККЛЮЗИИ(WITTS > 11) У ПАЦИЕНТОВ СТАРШЕ 18 ЛЕТ НЕОБХОДИМО**

ортодонтическое лечение в сочетании с ортогнатической хирургией

форсированное расширение нижней челюсти в сочетании с лицевой маской

лечение с помощью активатора функции Френкеля 3 типа

форсированное расширение верхней челюсти с помощью аппарата Дерихсвайлера

**3371. [Т041478] ПЛАСТИНКА С НАКУСОЧНОЙ ПЛОЩАДКОЙ ПРИМЕНЯЕТСЯ ПРИ**

сагиттальной резцовой дизокклюзии

вертикальной резцовой дизокклюзии

мезиальной окклюзии

**глубокой резцовой дизокклюзии**

**3372. [Т041479] ДЛЯ ПРОФИЛАКТИКИ ОБРАЗОВАНИЯ ДИАСТЕМЫ ПРИМЕНЯЕТСЯ**

использование вестибулярной пластинки

**пластика короткой широкой уздечки верхней губы**

использование преортодонтического трейнера

миогимнастика для нормализации положения языка в покое

**3373. [Т041480] ДЛЯ НОРМАЛИЗАЦИИ СМЫКАНИЯ ГУБ С ЦЕЛЬЮ ПРОФИЛАКТИКИ ФОРМИРОВАНИЯ ЗУБОЧЕЛЮСТНЫХ АНОМАЛИЙ У ДЕТЕЙ РЕКОМЕНДУЮТ**

активатор функции Френкеля IV типа

ношение элайнеров

**миогимнастику для укрепления круговой мышцы рта**

аппарат Брюкля

### **3374. [Т041481] ВЕСТИБУЛЯРНЫЕ ПЛАСТИНКИ ИСПОЛЬЗУЮТ ДЛЯ**

нормализации положения верхних резцов

предотвращения сообщения носовой и ротовой полости

**устранения вредных привычек**

устранения протрузии нижних резцов

### **3375. [Т041483] ДЛЯ НОРМАЛИЗАЦИИ ПОЛОЖЕНИЯ ЯЗЫКА В ПОКОЕ ВО ВРЕМЕННОМ ПРИКУСЕ ИСПОЛЬЗУЮТ**

вестибулярную пластинку с козырьком

стандартная вестибулярная пластинка

**вестибулярную пластинку с бусинкой**

аппарат Андресена-Гойпля

### **3376. [Т041484] ДЛЯ УСТРАНЕНИЯ ВРЕДНОЙ ПРИВЫЧКИ СОСАНИЯ ПАЛЬЦА, СОЧЕТАЮЩЕЙСЯ С ДИСТАЛЬНОЙ ОККЛЮЗИЕЙ, ЦЕЛЕСООБРАЗНО ИСПОЛЬЗОВАТЬ**

вертикальную пластинку с бусинкой

стандартную вестибулярную пластинку

**вестибулярную пластинку с козырьком**

аппарат Андресена-Гойпля

### **3377. [Т041485] ТАКТИКА ЛЕЧЕНИЯ ВО ВРЕМЕННОМ ПРИКУСЕ СОСТОИТ В**

использовании капп

ортогнатической хирургии

**устранении вредных привычек**

активном ортодонтическом лечении с использованием несъемной аппаратуры



**3378. [T041486] СИМПТОМ НАГРУЗКИ ПРИ ПЕРЕЛОМЕ ВЕРХНЕЙ ЧЕЛЮСТИ (СИМПТОМ ГЕРЕНА) ОПРЕДЕЛЯЕТСЯ ДАВЛЕНИЕМ НА**

подбородок при сомкнутых зубных рядах

основание альвеолярного отростка верхней челюсти в области фронтального отдела

переносицу в направлении сверху вниз

**бугор верхней челюсти в проекции крыловидного отростка**

**3379. [T041487] ПОДКОЖНАЯ ЭМФИЗЕМА ПРИ ПОВРЕЖДЕНИИ ПЕРЕДНЕЙ СТЕНКИ ВЕРХНЕЧЕЛЮСТНОЙ ПАЗУХИ ВЫЯВЛЯЕТСЯ МЕТОДОМ**

перкуссии

постановки жевательных проб

определения симптома «двойного пятна»

**пальпации**

**3380. [T041488] АТЕРОМА ПРЕДСТАВЛЯЕТ СОБОЙ ОПУХОЛЕПОДОБНОЕ ОБРАЗОВАНИЕ, ВОЗНИКШЕЕ ВСЛЕДСТВИЕ**

закупорки потовой железы

закупорки слюнной железы

**закупорки сальной железы**

отложения атероматозных масс в сосудах

**3381. [T041489] СИРИНГОМА ПРЕДСТАВЛЯЕТ СОБОЙ ОПУХОЛЬ ЖЕЛЕЗЫ**

малой слюнной

**потовой**

сальной

большой слюнной

**3382. [T041490] ДОБРОКАЧЕСТВЕННАЯ ОПУХОЛЬ, ПРОИСХОДЯЩАЯ ИЗ ПОКРОВНОГО ЭПИТЕЛИЯ, ЯВЛЯЕТСЯ**

папилломой

фибромой

саркомой

карциномой

**3383. [T041491] БОЛЕЗНЕННОСТЬ ПРИ ГЛОТАНИИ ПОЯВЛЯЕТСЯ У БОЛЬНЫХ С ФЛЕГМОНОЙ В ОБЛАСТИ**

окологлоточного пространства

височной

щЕчной

околоушно-жевательной

**3384. [T041492] ВЫРАЖЕННОЕ ЗАТРУДНЕНИЕ ПРИ ОТКРЫВАНИИ РТА ПОЯВЛЯЕТСЯ У БОЛЬНЫХ С ФЛЕГМОНОЙ ОБЛАСТИ**

щЕчной

околоушно-жевательной

скуловой

поднижнечелюстной

**3385. [T041493] ПЕРВИЧНЫЙ ОЧАГ ГНОЙНОГО ВОСПАЛЕНИЯ, ПЕРЕРСТАЮЩИЙ В ФЛЕГМОНУ ДНА ПОЛОСТИ РТА, ЛОКАЛИЗУЕТСЯ В**

подвисочной ямке

поднижнечелюстной области

околоушной слюнной железе

щЕчной области

**3386. [Т041494] ПРИЧИНОЙ РАЗВИТИЯ ФЛЕГМОНЫ КРЫЛОВИДНО-НИЖНЕЧЕЛЮСТНОГО ПРОСТРАНСТВА ЯВЛЯЕТСЯ ВОСПАЛИТЕЛЬНЫЙ ПРОЦЕСС В ОБЛАСТИ**

третьих моляров

зубов верхней челюсти

лимфатических узлов щЕчной области

верхней губы

**3387. [Т041495] ТИПИЧНЫМ КЛИНИЧЕСКИМ ПРИЗНАКОМ ФЛЕГМОНЫ КРЫЛОВИДНО-НИЖНЕЧЕЛЮСТНОГО ПРОСТРАНСТВА ЯВЛЯЕТСЯ**

затруднЕнное открывание рта

инфильтрат мягких тканей подподбородочной области

отЕк и гиперемия кожи щЕчных областей

боль при глотании

**3388. [Т041496] ТИПИЧНЫМ КЛИНИЧЕСКИМ ПРИЗНАКОМ ФЛЕГМОНЫ ОКОЛОУШНО-ЖЕВАТЕЛЬНОЙ ОБЛАСТИ ЯВЛЯЕТСЯ**

**инфильтрат и гиперемия кожи околоушно-жевательной области**

отЕк верхнего века

отЕк крыловидно-нижнечелюстной складки

боль при глотании

**3389. [Т041497] ТИПИЧНЫМ КЛИНИЧЕСКИМ ПРИЗНАКОМ ФЛЕГМОНЫ ПОДВИСОЧНОЙ ЯМКИ ЯВЛЯЕТСЯ**

парез ветвей лицевого нерва

симптом «очков»

**симптом «песочных часов»**

отЕк и гиперемия кожи в подглазничной области

### **3390. [T041498] ТИПИЧНЫМ КЛИНИЧЕСКИМ ПРИЗНАКОМ АБСЦЕССА И ФЛЕГМОНЫ ЯЗЫКА ЯВЛЯЕТСЯ**

асимметрия лица

**боль при глотании и движении языка**

затрудненное открывание рта

отек крыловидно-нижнечелюстной складки

### **3391. [T041499] МЕСТНЫМИ ПРИЗНАКАМИ ОСТРОГО ОДОНТОГЕННОГО ОСТЕОМИЕЛИТА НИЖНЕЙ ЧЕЛЮСТИ ЯВЛЯЮТСЯ**

**муфтообразный, без четких границ воспалительный инфильтрат, положительный симптом Венсана, подвижность зубов**

подвижность всех зубов на челюсти, нарушение прикуса

воспалительный инфильтрат на поверхности челюсти без четких границ, положительный симптом нагрузки

воспалительный инфильтрат на одной поверхности челюсти с четкими границами, отрицательный симптом Венсана

### **3392. [T041500] КЛИНИЧЕСКАЯ КАРТИНА ПЕРИФЕРИЧЕСКОЙ ГИГАНТОКЛЕТОЧНОЙ ГРАНУЛЕМЫ ХАРАКТЕРИЗУЕТСЯ**

рыхлым болезненным кровоточащим новообразованием десны

ограниченным участком ороговения десны

2-3 эрозиями десны, без тенденции к кровоточивости и эпителизации

**синюшно-бурым бугристым новообразованием на десне мягкой консистенции**

### **3393. [T041501] КЛИНИЧЕСКАЯ КАРТИНА АМЕЛОБЛАСТОМЫ ХАРАКТЕРИЗУЕТСЯ**

болезненным дефектом костной ткани челюсти

рыхлым болезненным кровоточащим новообразованием десны

**безболезненной деформацией челюсти в виде вздутия**

плотным болезненным инфильтратом в области нескольких зубов

**3394. [T041502] КЛИНИЧЕСКАЯ КАРТИНА СОСТАВНОЙ ОДОНТОМЫ ХАРАКТЕРИЗУЕТСЯ**

**свищами на коже**

бессимптомным течением

наличием острых краёв в области альвеолярного отростка

плотным болезненным инфильтратом в области нескольких зубов

**3395. [T041503] ПЕРЕЛОМ КОСТЕЙ ОСНОВАНИЯ ЧЕРЕПА, КАК ПРАВИЛО, ПРОИСХОДИТ ПРИ**

переломе скуловых костей

суборбитальном переломе верхней челюсти

**суббазальном переломе верхней челюсти**

комбинированных повреждениях верхней челюсти

**3396. [T041504] ХАРАКТЕРНЫМ СИМПТОМОМ ПРИ ДВУСТОРОННЕМ ПЕРЕЛОМЕ МЫШЦЕЛКОВОГО ОТРОСТКА СО СМЕЩЕНИЕМ ЯВЛЯЕТСЯ**

**открытый прикус**

гипосаливация

смещение средней линии

разрыв слизистой оболочки альвеолярного отростка

**3397. [T041505] ПРИЧИНОЙ ОДОНТОГЕННОГО ОСТЕОМИЕЛИТА ЧЕЛЮСТЕЙ ЯВЛЯЕТСЯ**

хронически пульпит

**хронический периодонтит**

хронический тонзиллит

перелом челюсти

**3398. [T041506] ПРИ ОСТРОМ ПЕРИОСТИТЕ И ОСТРОМ ОСТЕОМИЕЛИТЕ ЧЕЛЮСТИ ИМЕЮТСЯ СХОДНЫЕ ПАТОЛОГОАНАТОМИЧЕСКИЕ ИЗМЕНЕНИЯ КОСТНОЙ ТКАНИ**

некроз костного вещества

**инфильтрация костномозговых пространств нейтрофилами**

образование секвестров кости

тромбоз кровеносных сосудов

**3399. [T041507] ПОДВИЖНОСТЬ И БОЛЬ В ПРИЧИННОМ ЗУБЕ И РЯДОМ СТОЯЩИХ ЗУБАХ БЫВАЕТ ПРИ ОСТРОМ**

периодонтите

лимфадените

**одонтогенном остеомиелите**

гнойном периостите

**3400. [T041508] ГНОЙНО-РЕЗОРБТИВНАЯ ЛИХОРАДКА С ОЗНОБОМ МОЖЕТ БЫТЬ СВЯЗАНА С**

тромбозом сосудов нижней челюсти

**наличием двухстороннего поднадкостничного абсцедирования**

сопутствующим лимфаденитом

секвестрацией челюстной кости

**3401. [T041509] МУФТООБРАЗНОЕ УТОЛЩЕНИЕ НИЖНЕЧЕЛЮСТНОГО КРАЯ И ДВУХСТОРОННЕЕ УТОЛЩЕНИЕ АЛЬВЕОЛЯРНОЙ ЧАСТИ БЫВАЕТ ПРИ**

периостите

**остеомиелите**

актиномикозе

периодонтите

**3402. [T041510] ДЛЯ ЭТИОПАТОГЕНЕЗА ОДОНТОГЕННОГО ОСТЕОМИЕЛИТА НАИБОЛЬШЕЕ ЗНАЧЕНИЕ ИМЕЕТ**

частичная вторичная адентия

**наличие хронической одонтогенной инфекции в челюсти**

наличие сопутствующих хронических заболеваний желудочно-кишечного тракта

заболевание крови

**3403. [T041511] ПРИ ОДОНТОГЕННОМ ОСТЕОМИЕЛИТЕ В ОСТРОЙ СТАДИИ БОЛЬНЫЕ ПРЕДЪЯВЛЯЮТ ЖАЛОБЫ НА БОЛЬ**

приступообразную ночную в одном из кариозных зубов

ноющую в зубе при приеме холодной и кислой пищи

периодическую ноющую в области зуба и прилегающем участке десны

**постоянную интенсивную в 'причинном' и рядом стоящих зубах**

**3404. [T041512] СИМПТОМ ВЕНСАНА КАК РЕЗУЛЬТАТ ВОСПАЛИТЕЛЬНОГО ПРОЦЕССА В НИЖНЕЙ ЧЕЛЮСТИ НАБЛЮДАЕТСЯ ПРИ**

при луночковом остеомиелите в области верхнего моляра

остром гнойном периостите челюсти

**остром одонтогенном остеомиелите в области тела нижней челюсти**

остром апикальном пародонтите нижнего премоляра

**3405. [T041513] ПРИ ОСТРОМ ДИФFUЗНОМ ОДОНТОГЕННОМ ОСТЕОМИЕЛИТЕ НИЖНЕЙ ЧЕЛЮСТИ ПОДВИЖНОСТЬ РЯДА ЗУБОВ ЯВЛЯЕТСЯ СЛЕДСТВИЕМ**

интоксикации организма

развития генерализованной формы пародонтита

поднадкостничного абцесса

**гнойной инфильтрации губчатого вещества челюсти**

**3406. [T041514] БОЛЕЕ ЧАСТОЕ ПОРАЖЕНИЕ ОДОНТОГЕННЫМ ОСТЕОМИЕЛИТОМ НИЖНЕЙ ЧЕЛЮСТИ В СРАВНЕНИИ С ВЕРХНЕЙ ОБЪЯСНЯЕТСЯ**

особенностями иннервации

строением надкостницы

**плотностью и массивностью кортикальной пластинки**

подвижностью нижней челюсти

**3407. [T041515] ВЫРАЖЕННАЯ ПЕРИОСТАЛЬНАЯ РЕАКЦИЯ И УТОЛЩЕНИЕ АЛЬВЕОЛЯРНОГО КРАЯ ЧЕЛЮСТИ С ДВУХ СТОРОН БЫВАЕТ ПРИ**

**остром одонтогенном остеомиелите**

ретенции третьего моляра

остром гнойном периостите

остром периодонтите

**3408. [T041516] СРОКИ, В КОТОРЫЕ ЗАКАНЧИВАЕТСЯ ПРОЦЕСС СЕКВЕСТРАЦИИ ПРИ ДИФФУЗНОМ ХРОНИЧЕСКОМ ОДОНТОГЕННОМ ОСТЕОМИЕЛИТЕ, СОСТАВЛЯЮТ (НЕДЕЛЯ)**

7-8

5-6

3-4

1-2

**3409. [T041517] МЕТОДОМ ДОПОЛНИТЕЛЬНОГО ОБСЛЕДОВАНИЯ, НАИБОЛЕЕ ИНФОРМАТИВНЫМ И РАЦИОНАЛЬНЫМ ДЛЯ ДИАГНОСТИКИ ХРОНИЧЕСКОГО ОДОНТОГЕННОГО ОСТЕОМИЕЛИТА, ЯВЛЯЕТСЯ**

УЗИ

ЭЭГ

ОПТГ



**3410. [Т041518] ЗАБОЛЕВАНИЕМ, С КОТОРЫМ СЛЕДУЕТ ПРОВОДИТЬ ДИФФЕРЕНЦИАЛЬНУЮ ДИАГНОСТИКУ ХРОНИЧЕСКОГО ОДОНТОГЕННОГО ОСТЕОМИЕЛИТА, ЯВЛЯЕТСЯ**

хронический периодонтит

**костный туберкулёз**

хронический пульпит

фолликулярная киста

**3411. [Т041519] ДЛЯ ОПРЕДЕЛЕНИЯ СТОРОЖЕВОГО ЛИМФАТИЧЕСКОГО УЗЛА СЛЕДУЕТ ВЫПОЛНИТЬ**

ядерно-магнитнорезонансную томографию

конусно-лучевую компьютерную томографию

мультиспиральную компьютерную томографию

**радиоизотопную лимфографию**

**3412. [Т041520] К ИНВАЗИВНЫМ МЕТОДАМ ДИАГНОСТИКИ НОВООБРАЗОВАНИЙ ЧЕЛЮСТНО-ЛИЦЕВОЙ ОБЛАСТИ (ЧЛО) ОТНОСИТСЯ**

магнитно-резонансная томография

цитологические исследование язвы языка путём отпечатка

ультразвуковое исследование опухоли

**цитологическое исследование кисты путём пункции**

**3413. [Т041521] ДИАГНОЗ 'МЕЛАНОМА' МОЖЕТ БЫТЬ ПОСТАВЛЕН НА ОСНОВАНИИ**

**эксцизионной биопсии**

тонкоигольной пункции

сердцевинной биопсии

инцизионной биопсии

**3414. [T041522] ФЛЕГМОНУ ОКОЛОУШНО-ЖЕВАТЕЛЬНОЙ ОБЛАСТИ НЕОБХОДИМО ДИФФЕРЕНЦИРОВАТЬ ОТ**

флегмоны височной области

ангины Людвига

**абсцедирующего паротита**

обострения хронического верхнечелюстного синусита

**3415. [T041523] ДЛЯ СИАЛОДЕНИТА ВИРУСНОЙ ЭТИОЛОГИИ ХАРАКТЕРНО, ЧТО ИЗ ВЫВОДНОГО ПРОТОКА ПОРАЖЕННОЙ ЖЕЛЕЗЫ**

выделяется густой гной

выделяется неизменная слюна

выделяется слюна с примесью гноя

**слюна не выделяется**

**3416. [T041524] СИМПТОМ «ЯБЛОЧНОГО ЖЕЛЕ» ХАРАКТЕРЕН ДЛЯ**

**туберкулезной волчанки**

вторичного сифилиса

системной красной волчанки

слизистой формы актиномикоза

**3417. [T041525] ДЕСТРУКЦИЯ КОСТНОЙ ТКАНИ ТВЕРДОГО НЕБА МОЖЕТ НАБЛЮДАТЬСЯ ПРИ**

**цилиндроме**

полиморфной аденоме

папилломе

аденолимфоме

**3418. [T041526] ПРИЗНАК ЗАТРУДНЕННОГО ГЛОТАНИЯ НАБЛЮДАЕТСЯ ПРИ ФЛЕГМОНЕ**

субмассетериального пространства

височной области

подподбородочного пространства

**крылочелюстного пространства**

**3419. [T041527] РЕНТГЕНОЛОГИЧЕСКАЯ КАРТИНА АМЕЛОБЛАСТОМЫ ХАРАКТЕРИЗУЕТСЯ**

**деструкцией кости в виде множественных очагов разрежения, разделенных костными перегородками**

диффузной деструкцией губчатого вещества челюсти на всем протяжении

костными изменениями типа 'тающего сахара'

резорбцией кортикальной пластинки челюсти на всем протяжении

**3420. [T041528] ДЛЯ РЕНТГЕНОЛОГИЧЕСКОЙ КАРТИНЫ КИСТОЗНОЙ ФОРМЫ ГИГАНТОКЛЕТОЧНОЙ ОПУХОЛИ ХАРАКТЕРНО**

очаговое разрежение в виде кисты с четкими границами

разрушение кортикального слоя бесструктурным очагом разрежения, рассасывание верхушек корней зубов

наличие кисты с зачатком зуба

**наличие мелких полостей, разделенных костными перегородками**

**3421. [T041529] ПРИ ПОДОСТРОЙ ФОРМЕ ОДОНТОГЕННОГО ОСТЕОМИЕЛИТА НИЖНЕЙ ЧЕЛЮСТИ РЕНТГЕНОЛОГИЧЕСКИ ОПРЕДЕЛЯЕТСЯ**

**ограниченная резорбция челюсти в виде очагов неправильной формы с нечеткими контурами**

очаг деструкции кости с наличием нескольких полостей

ограниченный очаг деструкции кости с четкими контурами полости

ограниченная резорбция кости округлой формы с четкими границами

**3422. [T041530] В КАЧЕСТВЕ ДОПОЛНИТЕЛЬНОГО ОБСЛЕДОВАНИЯ БОЛЬНЫХ С ОДОНТОГЕННЫМ ОСТЕОМИЕЛИТОМ ЧЕЛЮСТЕЙ В НАЧАЛЬНОМ ПЕРИОДЕ ОСТРОЙ СТАДИИ БОЛЕЕ ПОКАЗАТЕЛЬНЫМ МЕТОДОМ ЯВЛЯЕТСЯ**

остеонометрия

иммунологический тест

рентгенография

термометрия

**3423. [T041531] ОБНАРУЖЕНИЕ НА РЕНТГЕНОГРАММЕ «ЦИСТЕРН», ЗАПОЛНЕННЫХ КОНТРАСТОМ В ОБЛАСТИ СЛЮННЫХ ЖЕЛЕЗ С ИХ ЗАМЕДЛЕННОЙ СПОСОБНОСТЬЮ К ЭВАКУАЦИИ, ХАРАКТЕРНО ДЛЯ СИАЛОГРАФИЧЕСКОЙ КАРТИНЫ**

паренхиматозного сиалоаденита

интерстициального сиалоаденита

сиалодохита

эпидемического паротита

**3424. [T041532] ПУНКТАТ ВРОЖДЕННОЙ КИСТЫ ШЕИ ВНЕ ВОСПАЛЕНИЯ ИМЕЕТ ВИД**

прозрачной опалесцирующей жидкости

гноя

лимфы

крови

**3425. [T041533] ДЛЯ РЕНТГЕНОЛОГИЧЕСКОЙ КАРТИНЫ РАДИКУЛЯРНОЙ КИСТЫ ХАРАКТЕРНЫ ИЗМЕНЕНИЯ КОСТНОЙ ТКАНИ**

в виде нескольких полостей с четкими контурами

в виде 'тающего сахара'

**с четкими контурами в области верхушек одного или нескольких зубов**

с нечеткими границами в области одного или нескольких зубов

**3426. [T041534] ПОЯВЛЕНИЕ БОЛЕЙ В УВЕЛИЧЕННЫХ ЛИМФАТИЧЕСКИХ УЗЛАХ ЧЕЛЮСТНО-ЛИЦЕВОЙ ОБЛАСТИ И ШЕИ ПОСЛЕ ПРИЕМА НЕБОЛЬШИХ ДОЗ АЛКОГОЛЯ ХАРАКТЕРНО ДЛЯ**

лимфогранулематоза

метастазов меланомы

синдрома Шегрена

метастазов плоскоклеточного рака

**3427. [T041535] ОДНИМ ИЗ ОСЛОЖНЕНИЙ ФЛЕГМОНЫ ГЛАЗНИЦЫ МОЖЕТ БЫТЬ**

парез лицевого нерва

выворот век

потеря зрения

ксерофтальмия

**3428. [T041536] СЕРЬЕЗНЫМ ОСЛОЖНЕНИЕМ ФЛЕГМОН ВЕРХНИХ ОТДЕЛОВ ЛИЦА ЯВЛЯЕТСЯ**

медиастинит

паротит

парез лицевого нерва

тромбоз кавернозного синуса головного мозга

**3429. [T041537] ВЫПОЛНЯЯ РАЗРЕЗ ПРИ ВСКРЫТИИ ФЛЕГМОНЫ ДНА ПОЛОСТИ РТА, МОЖНО ПОВРЕДИТЬ**

скуловую ветвь nervus facialis

поднижнечелюстную слюнную железу

околоушную слюнную железу

корень языка

**3430. [T041538] НАИБОЛЕЕ ВЕРОЯТНЫМ ОСЛОЖНЕНИЕМ ПРИ ХРОНИЧЕСКОМ ОДОНТОГЕННОМ ОСТЕОМИЕЛИТЕ НИЖНЕЙ ЧЕЛЮСТИ ЯВЛЯЕТСЯ**

верхнечелюстной синусит

дакриоцистит

парез ветвей лицевого нерва

**патологический перелом**

**3431. [T041539] РАЗРЕЗ ПРИ ФЛЕГМОНЕ ДНА ПОЛОСТИ РТА ДОСТАТОЧЕН, ЕСЛИ ОН СДЕЛАН**

**на протяжении инфильтрата**

в месте наибольшей болезненности

по границе гиперемии кожи

в проекции корня языка

**3432. [T041540] ПРИ НЕБЛАГОПРИЯТНОМ ТЕЧЕНИИ ФЛЕГМОНЫ ПОДПОДБОРОДОЧНОЙ ОБЛАСТИ ИНФЕКЦИЯ РАСПРОСТРАНЯЕТСЯ В**

околоушно-жевательную область

подглазничную область

**средостение**

щЕчную область

**3433. [T041541] ПРИ НЕБЛАГОПРИЯТНОМ ТЕЧЕНИИ АБСЦЕССА ЧЕЛЮСТНО-ЯЗЫЧНОГО ЖЕЛОБКА ИНФЕКЦИЯ РАСПРОСТРАНЯЕТСЯ В**

крыловидно-нЕбное венозное сплетение

щЕчную область

**крыловидно-нижнечелюстное пространство**

околоушно-жевательную область

### **3434. [Т041542] ТИПИЧНЫЙ РАЗРЕЗ ПРИ ВСКРЫТИИ ФЛЕГМОНЫ ЯЗЫКА ПРОИЗВОДЯТ**

дугообразно вдоль угла нижней челюсти

по крыловидно-нижнечелюстной складке

в поднижнечелюстной области вдоль края нижней челюсти

**в подподбородочной области по средней линии**

### **3435. [Т041543] ПРИ ПЕРФОРАЦИИ ДНА ВЕРХНЕЧЕЛЮСТНОЙ ПАЗУХИ ПОСЛЕ УДАЛЕНИЯ ЗУБА И НАЛИЧИИ В НЕЙ ВОСПАЛИТЕЛЬНЫХ ЯВЛЕНИЙ НЕОБХОДИМО**

провести синусотомию

**промыть пазуху антисептиком, провести тугую тампонаду устья лунки после образования в ней сгустка крови**

выскоблить полипы из верхнечелюстной пазухи через лунку

назначить динамическое наблюдение

### **3436. [Т041544] ЛЕЧЕНИЕ БОЛЬНОГО С ОСТРЫМ СИАЛОАДЕНИТОМ ЗАКЛЮЧАЕТСЯ В**

назначении десенсибилизирующей терапии

введении в проток гипертонического раствора

**стимуляции слюноотделения, проведении противовоспалительной терапии**

удалении поражЕнной железы

### **3437. [Т041545] УДЛИНЕНИЕ И УПЛОЩЕНИЕ СРЕДНЕЙ ЗОНЫ ЛИЦА СВИДЕТЕЛЬСТВУЕТ В ПОЛЬЗУ ПЕРЕЛОМА**

скуловых костей с обеих сторон

**верхней челюсти**

альвеолярного отростка верхней челюсти

нижней челюсти

**3438. [Т041546] ОПЕРАТИВНОЕ ВМЕШАТЕЛЬСТВО ПРИ ПЕРЕЛОМЕ СКУЛОВОЙ КОСТИ СО СМЕЩЕНИЕМ ЕЕ В ВЕРХНЕЧЕЛЮСТНУЮ ПАЗУХУ СОСТОИТ В ПРОВЕДЕНИИ**

бимаксиллярного шинирования

**репозиции и фиксации отломков скуловой кости**

остеотомии верхней челюсти

радикальной операции гайморотомии

**3439. [Т041547] ЛЕЧЕНИЕ БОЛЬНЫХ ХРОНИЧЕСКИМ ОДОНТОГЕННЫМ ОСТЕОМИЕЛИТОМ ЧЕЛЮСТИ ПРИ СФОРМИРОВАВШЕМСЯ СЕКВЕСТРЕ ЗАКЛЮЧАЕТСЯ В**

антибактериальной терапии

**секвестрэктомии**

периостотомии в области причинного зуба

санации полости рта

**3440. [Т041548] ОСНОВНЫМ МЕТОДОМ ЛЕЧЕНИЯ БОЛЬНОГО С ВРОЖДЕННЫМ СВИЩОМ ШЕИ ЯВЛЯЕТСЯ ЕГО**

**иссечение**

перевязка

склерозирование

прошивание

**3441. [Т041549] К ПОКАЗАНИЯМ ДЛЯ ЦИСТЭКТОМИИ РАДИКУЛЯРНЫХ КИСТ ЧЕЛЮСТЕЙ ОТНОСЯТ**

деструкцию наружной кортикальной пластинки челюсти



проращение кисты в верхнечелюстную пазуху

**небольшие размеры (в области 3 зубов)**

проращение кисты в полость носа

### **3442. [T041550] ОРОНАЗАЛЬНАЯ ЦИСТОТОМИЯ ПРОВОДИТСЯ У БОЛЬНЫХ ПРИ РАДИКУЛЯРНЫХ КИСТАХ**

расположенных в области трех и более зубов верхней челюсти

**прорастающих в верхнечелюстную пазуху**

оттеснивших верхнечелюстную пазуху

оттеснивших полость носа

### **3443. [T041551] ПОДГОТОВКА К ОПЕРАЦИИ ЦИСТЭКТОМИЯ ВКЛЮЧАЕТ ПЛОМБИРОВАНИЕ**

**всех зубов, корни которых обращены в полость кисты**

зубов-антагонистов

корня 'причинного' зуба

корней всех зубов, прилежащих к кисте

### **3444. [T041552] ПОДГОТОВКА К ОПЕРАЦИИ ЦИСТОТОМИИ ВКЛЮЧАЕТ ПЛОМБИРОВАНИЕ**

тех зубов, корни которых запломбированы не полностью

всех зубов, корни которых обращены в полость кисты

корней всех зубов, прилежащих к кисте

**корня 'причинного' зуба**

### **3445. [T041553] ДВУХЭТАПНАЯ ЦИСТЭКТОМИЯ ПРИ ЛОКАЛИЗАЦИИ РАДИКУЛЯРНОЙ КИСТЫ НА ВЕРХНЕЙ ЧЕЛЮСТИ ПРОВОДИТСЯ В ТЕХ СЛУЧАЯХ, КОГДА КИСТА БОЛЬШИХ РАЗМЕРОВ**

прорастает поднадкостнично

часто нагнаивается

**оттесняет дно верхнечелюстной пазухи**

располагается во фронтальном отделе

**3446. [Т041554] ОСНОВНЫМ МЕТОДОМ ЛЕЧЕНИЯ БОЛЬНОГО С ФИБРОМАТОЗОМ ЯВЛЯЕТСЯ**

**иссечение новообразования вместе с надкостницей**

химиотерапия

лучевая терапия

резекция челюсти

**3447. [Т041555] ОСНОВНЫМ МЕТОДОМ ЛЕЧЕНИЯ БОЛЬНЫХ С КАВЕРНОЗНОЙ ГЕМАНГИОМОЙ ЯВЛЯЕТСЯ**

прошивание

электрорезекция

лучевое воздействие

**склерозирующая терапия**

**3448. [Т041556] СПОСОБ УСТРАНЕНИЯ ДЕФОРМАЦИИ СКУЛОВОЙ ОБЛАСТИ БЕЗ ФУНКЦИОНАЛЬНЫХ НАРУШЕНИЙ ПОСЛЕ ЗАСТАРЕЛОГО ПЕРЕЛОМА СКУЛОВОЙ КОСТИ СОСТОИТ В**

радикальной гайморотомии с репозицией отломков

**контурной пластике**

проведении спиц Киршнера по методу Макиенко

остеотомии скуловой кости

**3449. [Т041557] ОТСРОЧЕННАЯ ПЕРВИЧНАЯ ХИРУРГИЧЕСКАЯ ОБРАБОТКА РАН ЛИЦА ПРОВОДИТСЯ С МОМЕНТА РАНЕНИЯ В ТЕЧЕНИЕ**

**24-48 часов**

8-12 часов

8 суток

3 суток

**3450. [T041558] РАННИЙ ВТОРИЧНЫЙ ШОВ ПРИ РАНЕНИЯХ ЛИЦА НАКЛАДЫВАЮТ ПОСЛЕ**

эпителизации раны

первичной хирургической обработки

появления грануляций

**отторжения некротизированных тканей**

**3451. [T041559] ДЛЯ КОНСЕРВАТИВНОГО ЛЕЧЕНИЯ БОЛЬНЫХ С ОСТРЫМ ОДОНТОГЕННЫМ ОСТЕОМИЕЛИТОМ ЧЕЛЮСТИ НАИБОЛЕЕ ЭФФЕКТИВНО НАЗНАЧЕНИЕ ПРЕПАРАТОВ**

антигистаминных

**антибактериальных**

антикоагулянтов

НПВС

**3452. [T041560] ХИРУРГИЧЕСКОЕ ВМЕШАТЕЛЬСТВО, КОТОРОЕ СЛЕДУЕТ ПРОВОДИТЬ ПРИ ХРОНИЧЕСКОМ ОДОНТОГЕННОМ ОСТЕОМИЕЛИТЕ, НАЗЫВАЕТСЯ**

открытым кюретажем

частичной резекцией челюсти

**секвестрнекрэктомией**

расширенной биопсией

**3453. [T041561] ТАКТИКОЙ ЧЕЛЮСТНО-ЛИЦЕВОГО ХИРУРГА ПРИ ФОРМИРОВАНИИ СЕКВЕСТРА ПРИ ХРОНИЧЕСКОМ ОСТЕОМИЕЛИТЕ НИЖНЕЙ ЧЕЛЮСТИ ЯВЛЯЕТСЯ**

назначение физиолечения

хирургическое лечение

консервативное лечение

**наблюдение**

**3454. [T041562] ОСНОВНЫМ МЕТОДОМ ЛЕЧЕНИЯ АБРАЗИВНОГО ПРЕКАНЦЕРОЗНОГО ХЕЙЛИТА МАНГАНОТТИ ЯВЛЯЕТСЯ**

химиотерапия

лучевая терапия

**криодеструкция**

иссечение вместе с капсулой

**3455. [T041563] ФИЗИОЛОГИЧЕСКАЯ СТИРАЕМОСТЬ ВРЕМЕННЫХ ЗУБОВ ХАРАКТЕРНА ДЛЯ ПЕРИОДА ПРИКУСА**

глубокого

**временного**

перекрестного

постоянного

**3456. [T041564] ДЛЯ ОПРЕДЕЛЕНИЯ ГЛУБИНЫ ПАРОДОНТАЛЬНОГО КАРМАНА ИСПОЛЬЗУЮТ**

пинцет

**пуговчатый зонд**

серповидный зонд

изогнутый зонд

**3457. [T041565] НАЛИЧИЕ ДВУХ И БОЛЕЕ ЗАБОЛЕВАНИЙ У ПАЦИЕНТА НАЗЫВАЕТСЯ**

полипатогенность

**полиморбидность**

атипичность

полипрагмазия

**3458. [T041566] ЗАТРУДНЕНИЕ ЖЕВАТЕЛЬНОГО ПРОЦЕССА ПРИ СТАРЕНИИ ОБУСЛОВЛЕНО**

атрофией языка

**потерей зубов**

гипертрофией альвеолярных отростков челюстей

атрофией мышц дна полости рта

**3459. [T041567] АТРОФИЯ СЛИЗИСТЫХ С ВОЗРАСТОМ ВЕДЕТ К**

**их сухости**

неизменности барьерной функции

разрастанию эпителия

повышению их секреции

**3460. [T041568] УМЕНЬШЕНИЕ КОЛИЧЕСТВА ОРГАНИЧЕСКОГО ВЕЩЕСТВА В СТРУКТУРЕ ЭМАЛИ ПРИВОДИТ К**

уменьшению индекса КПУ

увеличению проницаемости эмали

увеличению индекса КПУ

**снижению проницаемости эмали**

**3461. [T041569] ВОЗРАСТНЫЕ ИЗМЕНЕНИЯ ДЕНТИНА ХАРАКТЕРИЗУЮТСЯ**

уменьшением количества клеточных элементов пульпы

увеличением просвета дентинных канальцев

значительным отложением вторичного дентина

снижением уровня минерализации дентина

**3462. [T041570] ВОЗРАСТНЫЕ ИЗМЕНЕНИЯ ДЕНТИНА  
ХАРАКТЕРИЗУЮТСЯ**

сужением просвета дентинных канальцев

снижением уровня минерализации дентина

увеличением просвета дентинных канальцев

уменьшением количества клеточных элементов пульпы

**3463. [T041571] НАИБОЛЕЕ ДОСТОВЕРНУЮ ИНФОРМАЦИЮ О  
СОСТОЯНИИ МЯГКОТКАНЫХ И КОСТНЫХ СТРУКТУР  
ВИСОЧНО-НИЖНЕЧЕЛЮСТНОГО СУСТАВА (ВНЧС) ДАЕТ**

телерентгенография

ортопантомография

визиография

**магнитно-резонансная томография**

**3464. [T041572] СИММЕТРИЧНОСТЬ ПОРАЖЕНИЯ ЗУБОВ ОДНОГО  
СРОКА МИНЕРАЛИЗАЦИИ ХАРАКТЕРНА ДЛЯ**

очаговой деминерализации эмали

**системной гипоплазии**

флюороза

местной гипоплазии

**3465. [T041573] ИЗМЕНЕНИЯ ПРОНИЦАЕМОСТИ ЭМАЛИ В ОЧАГЕ  
ДЕМИНЕРАЛИЗАЦИИ МОЖНО ОПРЕДЕЛИТЬ ПРИ ПОМОЩИ  
ОКРАШИВАНИЯ РАСТВОРОМ**

Толуидина голубого

Шиллера-Писарева

**Метиленового синего 2%**

Эритрозина

**3466. [Т041574] КОЛИЧЕСТВО ОКРАШИВАЕМЫХ ЗУБОВ ПРИ ПРОВЕДЕНИИ ИНДЕКСА ФЕДОРОВА-ВОЛОДКИНОЙ СОСТАВЛЯЕТ**

5

4

2

6

**3467. [Т041575] ХАРАКТЕРНЫМ СИМПТОМОМ ПАРОДОНТИТА ЯВЛЯЕТСЯ**

зубной камень

феномен Попова-Годона

**пародонтальный карман**

скученность зубов

**3468. [Т041576] ДЛЯ ОПРЕДЕЛЕНИЯ СТЕПЕНИ ТЯЖЕСТИ ГИНГИВИТА ПРИ ОКРАШИВАНИИ ДЕСНЫ ИСПОЛЬЗУЕТСЯ РАСТВОР**

Фуксина

Метиленового синего

Эритрозина

**Шиллера-Писарева**

**3469. [Т041577] ОБЪЕКТИВНОЕ НАЛИЧИЕ НЕПРИЯТНОГО ЗАПАХА ИЗ ПОЛОСТИ РТА, ЗАМЕЧАЕМОГО ОКРУЖАЮЩИМИ, НАЗЫВАЕТСЯ**

патологическим галитозом

псевдогалитозом

галитофобией

**3470. [Т041578] НОРМАЛЬНОЙ ВЕЛИЧИНОЙ ОТКРЫВАНИЯ РТА ЯВЛЯЕТСЯ (ММ)**

65

23

60

**50**

**3471. [Т041579] ПРИЧИНОЙ ПАТОЛОГИЧЕСКОГО ЭКСТРАОРАЛЬНОГО ГАЛИТОЗА ЯВЛЯЕТСЯ**

гипертоническая болезнь

гингивит

**сахарный диабет**

периодонтит

**3472. [Т041580] ПРИЧИНОЙ ПАТОЛОГИЧЕСКОГО ЭКСТРАОРАЛЬНОГО ГАЛИТОЗА ЯВЛЯЕТСЯ**

гингивит

периодонтит

**синусит**

эрозивно-язвенные поражения слизистой оболочки полости рта

**3473. [Т041581] ДЛЯ ОБОЗНАЧЕНИЯ МЫШЕЧНО-СУСТАВНОЙ ДИСФУНКЦИИ ВИСОЧНО-НИЖНЕЧЕЛЮСТНОГО СУСТАВА (ВНЧС) ПРИМЕНЯЮТ ТЕРМИН**

артроз

анкилоз

**синдром Костена**



синдром Робена

**3474. [T041582] МИКРООРГАНИЗМАМИ, СПОСОБСТВУЮЩИМИ  
ПОЯВЛЕНИЮ ГАЛИТОЗА, ЯВЛЯЮТСЯ**

**факультативные анаэробы**

облигатные анаэробы

грамм-положительные палочки

факультативные аэробы

**3475. [T041583] НЕУДОВЛЕТВОРИТЕЛЬНАЯ ГИГИЕНА ПОЛОСТИ РТА  
ЯВЛЯЕТСЯ ФАКТОРОМ РИСКА ВОЗНИКНОВЕНИЯ КАРИЕСА**

эндогенным

**местным**

общим

экзогенным

**3476. [T041584] НАИБОЛЕЕ МИНЕРАЛИЗОВАННЫМИ УЧАСТКАМИ  
ЭМАЛИ В КОРОНКЕ ЗУБА ЯВЛЯЮТСЯ**

фиссуры

**бугры жевательной поверхности**

придесневые области

режущие края

**3477. [T041585] КОМПОНЕНТЫ РОТОВОЙ ЖИДКОСТИ СПОСОБСТВУЮТ**

повышению проницаемости эмали

деминерализации эмали

укреплению дЕсен

**нейтрализации органических кислот**

**3478. [T041586] УЧАСТОК ДЕСНЫ, ЗАПОЛНЯЮЩИЙ ПРОСТРАНСТВО МЕЖДУ АПРОКСИМАЛЬНЫМИ ПОВЕРХНОСТЯМИ РЯДОМ СТОЯЩИХ ЗУБОВ, НАЗЫВАЕТСЯ**

десневая борозда

**десневой сосочек**

апроксимальная десна

слизистая часть

**3479. [T041588] ОСНОВНЫМ ИСТОЧНИКОМ МИНЕРАЛИЗАЦИИ НАДДЕСНЕВОГО ЗУБНОГО КАМНЯ ЯВЛЯЕТСЯ**

**ротовая жидкость**

слюна

десневая жидкость

продукты питания

**3480. [T041590] АППАРАТ «ДИАГНОДЕНТ» ИСПОЛЬЗУЕТСЯ В СТОМАТОЛОГИИ ДЛЯ ДИАГНОСТИКИ**

**кариеса**

пульпита

периостита

периодонтита

**3481. [T041591] ФЛЮОРЕСЦЕНТНАЯ ДИАГНОСТИКА В СТОМАТОЛОГИИ ИСПОЛЬЗУЕТСЯ ДЛЯ ВЫЯВЛЕНИЯ**

меловидно-крапчатой формы флюороза

гипоплазии эмали

штриховой формы флюороза

**фиссурного кариеса**

**3482. [T041592] СУСТАВНОЙ ДИСК ДЕЛИТ КАПСУЛУ ВНЧС НА**

4 отдела

3 этажа

5 отделов

2 этажа

**3483. [T041593] ХИМИЧЕСКИМ СОЕДИНЕНИЕМ, ПРИДАЮЩИМ ВЫДЫХАЕМОМУ ВОЗДУХУ НЕПРИЯТНЫЙ ЗАПАХ ИЗ ПОЛОСТИ РТА, ЯВЛЯЕТСЯ**

сероводород

фосфат кальция

индол

двуокись углерода

**3484. [T041594] ТОРТОАНОМАЛИЯ ХАРАКТЕРИЗУЕТСЯ ПОЛОЖЕНИЕМ ЗУБА**

**с поворотом по оси**

вестибулярным

ретрузионным

протрузионным

**3485. [T041595] К АНОМАЛИЯМ ПОЛОЖЕНИЯ ЗУБОВ ОТНОСИТСЯ**

гиподонтия

макродонтия

**вестибулоположение**

ретенция

**3486. [T041596] УКОРОЧЕННАЯ УЗДЕЧКА ЯЗЫКА МОЖЕТ СПОСОБСТВОВАТЬ ФОРМИРОВАНИЮ**

лингвоокклюзии

**мезиальной окклюзии**

дистальной окклюзии

глубокой резцовой дизокклюзии

**3487. [T041597] КОМПЛЕКС МЕР, НАПРАВЛЕННЫЙ НА ПРЕДУПРЕЖДЕНИЕ ВОЗНИКНОВЕНИЯ И РАЗВИТИЯ ЗУБОЧЕЛЮСТНЫХ АНОМАЛИЙ, ЯВЛЯЕТСЯ ПРОФИЛАКТИКОЙ**

интерцепциальной

третичной

вторичной

**первичной**

**3488. [T041598] НАИБОЛЕЕ ЧАСТОЙ ПРИЧИНОЙ ОБРАЗОВАНИЯ ДИАСТЕМЫ ЯВЛЯЕТСЯ**

тортоаномалия центральных резцов

**укороченная уздечка верхней губы**

наличие сверхкомплектных латеральных резцов

глубокая резцовая окклюзия

**3489. [T041599] ОСНОВНЫМ ЭНДОГЕННЫМ ФАКТОРОМ РИСКА ВОЗНИКНОВЕНИЯ ЗУБОЧЕЛЮСТНЫХ АНОМАЛИЙ ЯВЛЯЕТСЯ**

**генетическая обусловленность**

травма зубов

наличие вредных привычек

кариес зубов

**3490. [T041600] НАИБОЛЕЕ ЧАСТО ИСПОЛЬЗУЕМОЙ КОНСТРУКЦИЕЙ ПРОФИЛАКТИЧЕСКИХ ПРОТЕЗОВ У ДЕТЕЙ 5-6 ЛЕТ ЯВЛЯЕТСЯ**

бюгельный протез

вкладка

**съёмный пластиночный протез**

мостовидный протез

**3491. [T041601] ПРИКРЕПЛЕНИЕ УЗДЕЧКИ ВЕРХНЕЙ ГУБЫ В ОБЛАСТИ ВЕРШИНЫ МЕЖЗУБНОГО СОСОЧКА ВЫЗЫВАЕТ В ТКАНЯХ ПАРОДОНТА ИЗМЕНЕНИЯ**

**местные**

условно патогенные

общие

патогенные

**3492. [T041602] В ЭМБРИОНАЛЬНЫЙ ПЕРИОД РАЗВИТИЯ ЗУБОЧЕЛЮСТНОЙ СИСТЕМЫ И ЧЕЛЮСТНОЛИЦЕВОЙ ОБЛАСТИ ПЛОДА ЗАКЛАДКА ЗУБНОЙ ПЛАСТИНКИ ПРОИСХОДИТ В ПЕРИОД (НЕДЕЛЯ)**

10-16

**6-7**

17-20

8-9

**3493. [T041603] ПРИ УДАЛЕНИИ ВРЕМЕННЫХ ЗУБОВ РАНЬШЕ, ЧЕМ ЗА ГОД ДО ФИЗИОЛОГИЧЕСКОЙ СМЕНЫ, НЕОБХОДИМО**

провести сошлифовывание нестёршихся бугров временных моляров

установить брекет-систему

**изготовить замещающую конструкцию**

провести стимуляцию прорезывания постоянных зубов

**3494. [Т041604] КОМПЛЕКС ПРОФИЛАКТИЧЕСКИХ МЕРОПРИЯТИЙ, НАПРАВЛЕННЫХ НА ПРЕДУПРЕЖДЕНИЕ УХУДШЕНИЯ СТЕПЕНИ ВЫРАЖЕННОСТИ ЗУБОЧЕЛЮСТНЫХ АНОМАЛИЙ, ЯВЛЯЕТСЯ ПРОФИЛАКТИКОЙ**

экзогенной

первичной

эндогенной

**вторичной**

**3495. [Т041605] ОСНОВНЫМ МЕТОДОМ ЛЕЧЕНИЯ ИСТИННОГО ПАТОЛОГИЧЕСКОГО ЭКСТРАОРАЛЬНОГО ГАЛИТОЗА ЯВЛЯЕТСЯ**

**лечение общих соматических заболеваний**

обучение индивидуальной гигиене

устранение патологических очагов в полости рта

проведение профессиональной гигиены полости рта

**3496. [Т041607] К ДОЛГОЖИТЕЛЯМ ПО КЛАССИФИКАЦИИ ВОЗ ОТНОСЯТСЯ ЛЮДИ (ЛЕТ)**

**старше 90**

60-75

старше 100

45-59

**3497. [Т041608] К КАТЕГОРИИ ЛИЦ СТАРЧЕСКОГО ВОЗРАСТА МОЖНО ОТНЕСТИ ЛЮДЕЙ (ЛЕТ)**

**75-89**

50-59

90 и больше

60-74

**3498. [Т041609] К КАТЕГОРИИ ЛИЦ ПОЖИЛОГО ВОЗРАСТА МОЖНО ОТНЕСТИ ЛЮДЕЙ В ВОЗРАСТЕ (ЛЕТ)**

40-49

50-60

**60-75**

76-90

**3499. [Т041610] ПО КЛАССИФИКАЦИИ ВОЗ ЛЮДИ СТАРШЕ 75 ЛЕТ СЧИТАЮТСЯ**

долгожителями

пожилыми

**старыми**

зрелыми

**3500. [Т041611] ДЛЯ ПОЛУЧЕНИЯ СТАТИСТИЧЕСКИ ДОСТОВЕРНЫХ ДАННЫХ ПРИ ПРОВЕДЕНИИ ЭПИДЕМИОЛОГИЧЕСКОГО ОБСЛЕДОВАНИЯ НЕОБХОДИМО ОСМОТРЕТЬ СЕЛЬСКОЕ И ГОРОДСКОЕ НАСЕЛЕНИЕ ОДНОЙ ВОЗРАСТНОЙ ГРУППЫ В КОЛИЧЕСТВЕ (ЧЕЛОВЕК)**

25

100

**50**

75

**3501. [Т041613] ОСНОВНОЙ ЦЕЛЬЮ ПО УЛУЧШЕНИЮ ГИГИЕНЫ ПОЛОСТИ РТА В РЕЗУЛЬТАТЕ ПРОВЕДЕНИЯ ПРОФИЛАКТИЧЕСКИХ МЕРОПРИЯТИЙ ЯВЛЯЕТСЯ**

повышение индекса КПУ

снижение индекса КПУ

повышение величины гигиенических индексов

**3502. [T041614] ПО РЕЗУЛЬТАТАМ ЭПИДЕМИОЛОГИЧЕСКОГО СТОМАТОЛОГИЧЕСКОГО ОБСЛЕДОВАНИЯ ДЕТЕЙ 5-6 ЛЕТ ВОЗМОЖНО СДЕЛАТЬ ЗАКЛЮЧЕНИЕ О СОСТОЯНИИ И НУЖДАЕМОСТИ В ЛЕЧЕНИИ**

первых постоянных моляров

пародонта

слизистой оболочки полости рта

**временных зубов**

**3503. [T041615] ПАЦИЕНТАМ ПОЖИЛОГО ВОЗРАСТА РЕКОМЕНДОВАНО ЧИСТИТЬ ЗУБЫ ПРИ ПОМОЩИ ЗУБНОЙ ЩЕТКИ С ЖЕСТКОСТЬЮ ЩЕТИНЫ**

средней

жесткой

очень мягкой

**мягкой**

**3504. [T041616] ПРОЦЕНТНОЕ СООТНОШЕНИЕ ЛИЦ, ИМЕЮЩИХ СТОМАТОЛОГИЧЕСКИЕ ЗАБОЛЕВАНИЯ, К ОБЩЕМУ ЧИСЛУ ОБСЛЕДОВАННЫХ ПАЦИЕНТОВ НАЗЫВАЕТСЯ**

количественным анализом

**распространенностью**

интенсивностью

качественным анализом

**3505. [T041617] ПРИ ПРОВЕДЕНИИ СТОМАТОЛОГИЧЕСКОГО ЭПИДЕМИОЛОГИЧЕСКОГО ОБСЛЕДОВАНИЯ ИНДЕКСОМ ОЦЕНКИ СОСТОЯНИЯ ТКАНЕЙ ПАРОДОНТА ЯВЛЯЕТСЯ**

ИГР-У



СРІ

КПУ+кп

КПУ

**3506. [Т041618] КОМПЛЕКС МЕР ПЕРВИЧНОЙ ПРОФИЛАКТИКИ СТОМАТОЛОГИЧЕСКИХ ЗАБОЛЕВАНИЙ НАПРАВЛЕН НА**

предупреждение возникновения осложнений и восстановление функции

предупреждение осложнений возникшего заболевания

восстановление анатомической и функциональной целостности зубочелюстной системы

**предупреждение возникновения заболевания**

**3507. [Т041619] К МЕТОДАМ СТОМАТОЛОГИЧЕСКОГО ПРОСВЕЩЕНИЯ ОТНОСЯТСЯ**

плакаты

видеофильмы

памятки

**семинары**

**3508. [Т041620] К СРЕДСТВАМ СТОМАТОЛОГИЧЕСКОГО ПРОСВЕЩЕНИЯ ОТНОСЯТСЯ**

**рекламные ролики на радио и ТВ**

беседы

уроки здоровья

лекции

**3509. [Т041621] ДЛЯ ДЕТЕЙ ДОШКОЛЬНОГО ВОЗРАСТА НАИБОЛЕЕ ЭФФЕКТИВНЫМ МЕТОДОМ СТОМАТОЛОГИЧЕСКОГО ПРОСВЕЩЕНИЯ ЯВЛЯЮТСЯ**

**игры**

лекции

семинары

беседы

**3510. [Т041622] ДЛЯ ДЕТЕЙ И ПОДРОСТКОВ В ВОЗРАСТЕ 10-15 ЛЕТ НАИБОЛЕЕ ЭФФЕКТИВНЫМ МЕТОДОМ СТОМАТОЛОГИЧЕСКОГО ПРОСВЕЩЕНИЯ ЯВЛЯЮТСЯ**

видеофильмы

игры

журналы

**уроки здоровья**

**3511. [Т041623] К ОБЪЕКТИВНОМУ МЕТОДУ ОЦЕНКИ СТОМАТОЛОГИЧЕСКОГО ПРОСВЕЩЕНИЯ ОТНОСИТСЯ**

**показатель стоматологического статуса**

тестирование

беседа

анкетирование

**3512. [Т041624] НАИБОЛЕЕ ЭФФЕКТИВНЫМ МЕТОДОМ СТОМАТОЛОГИЧЕСКОГО ПРОСВЕЩЕНИЯ СРЕДИ ШКОЛЬНИКОВ ЯВЛЯЮТСЯ**

журналы

плакаты

памятки

**уроки здоровья**

**3513. [Т041625] ПЕРВИЧНОЙ ПРОФИЛАКТИКОЙ МЕХАНИЧЕСКИХ ПОВРЕЖДЕНИЙ СЛИЗИСТОЙ ОБОЛОЧКИ ПОЛОСТИ РТА ЯВЛЯЕТСЯ**

применение ополаскивателей

**своевременное пломбирование кариозных полостей**

применение реминерализующих растворов

прием жесткой пищи

**3514. [T041626] К МЕСТНОЙ ПЕРВИЧНОЙ ПРОФИЛАКТИКИ ЛЕЙКОПЛАКИИ ОТНОСИТСЯ**

**коррекция протезов**

ограничение употребления легкоусвояемых углеводов

антисептическая обработка полости рта

применение стероидных мазей

**3515. [T041627] ПЕРВИЧНОЙ ПРОФИЛАКТИКОЙ МЕТЕОРОЛОГИЧЕСКОГО ХЕЙЛИТА ЯВЛЯЕТСЯ**

вакцинация

применение стероидных мазей

проведение профессиональной гигиены полости рта

**защита красной каймы губ от раздражающих внешних факторов (неблагоприятных погодных условий)**

**3516. [T041628] К ПРОФИЛАКТИКЕ ОНКОЛОГИЧЕСКИХ ЗАБОЛЕВАНИЙ ПОЛОСТИ РТА ОТНОСИТСЯ**

чистка языка с использованием жесткой щетки

вакцинация

диспансерное наблюдением в случае обнаружения хронических заболеваний СОПР

своевременный прием антибактериальных препаратов

**3517. [T041629] ВИТАМИНЫ А И Е, ВХОДЯЩИЕ В СОСТАВ ЗУБНЫХ ПАСТ, НЕОБХОДИМЫ ДЛЯ**

профилактики кариеса

улучшения общего состояния организма

уменьшения образования зубных отложений

**ускорения регенерации слизистой оболочки полости рта**

**3518. [Т041630] ПЕРВИЧНОЙ ПРОФИЛАКТИКОЙ ДЕКУБИТАЛЬНОЙ ЯЗВЫ ЯВЛЯЕТСЯ УСТРАНЕНИЕ ФАКТОРА**

физического

**механического**

температурного

химического

**3519. [Т041631] УДАЛЕНИЕ МИНЕРАЛИЗОВАННЫХ НАД- И ПОДДЕСНЕВЫХ ЗУБНЫХ ОТЛОЖЕНИЙ В СТОМАТОЛОГИЧЕСКОЙ ПРАКТИКЕ ОСУЩЕСТВЛЯЕТСЯ С ЦЕЛЬЮ ПРОФИЛАКТИКИ**

заболеваний слизистой оболочки полости рта

местной гипоплазии

флюороза

**воспалительных заболеваний пародонта**

**3520. [Т041632] ОСНОВНЫМИ СРЕДСТВАМИ ГИГИЕНЫ ПОЛОСТИ РТА ЯВЛЯЮТСЯ**

зубочистки

флоссы

ополаскиватели

**зубные щетки**

**3521. [Т041633] ПРИ ИНДИВИДУАЛЬНОЙ ГИГИЕНЕ ПОЛОСТИ РТА УДАЛЕНИЕ ЗУБНЫХ ОТЛОЖЕНИЙ С АПРОКСИМАЛЬНЫХ ПОВЕРХНОСТЕЙ ЗУБОВ РЕКОМЕНДУЕТСЯ ПРОВОДИТЬ С ПОМОЩЬЮ**

монопучковой щетки

щетки для языка

обычной зубной щетки

**флосса**

**3522. [T041634] УДАЛЕНИЕ ТВЕРДЫХ И МЯГКИХ ЗУБНЫХ ОТЛОЖЕНИЙ ПРИ ПОМОЩИ УЗ-НАКОНЕЧНИКА И AIR-FLOW ОТНОСИТСЯ К МЕТОДАМ ГИГИЕНЫ ПОЛОСТИ РТА**

личным

индивидуальным

**профессиональным**

смешанным

**3523. [T041635] УДАЛЕНИЕ НАДДЕСНЕВЫХ И ПОДДЕСНЕВЫХ ТВЕРДЫХ ЗУБНЫХ ОТЛОЖЕНИЙ ПРИ ПОМОЩИ УЗ-НАСАДКИ ОТНОСИТСЯ К МЕТОДАМ**

лечения пародонтитов

**профессиональной гигиены**

индивидуальной гигиены

чистки зубов

**3524. [T041636] ПАЦИЕНТАМ С ГИПЕРЕСТЕЗИЕЙ ТВЕРДЫХ ТКАНЕЙ ЗУБОВ РЕКОМЕНДУЕТСЯ ИСПОЛЬЗОВАТЬ ЗУБНЫЕ ПАСТЫ**

препятствующие отложению зубного налета

используемые при нарушении слюноотделения

**снижающие повышенную чувствительность эмали зубов**

увеличивающие проницаемость эмали

**3525. [Т041637] ПРИ ПРОВЕДЕНИИ ПРОФЕССИОНАЛЬНОЙ ГИГИЕНЫ ПОЛОСТИ РТА ДЛЯ УДАЛЕНИЯ ЗУБНЫХ ОТЛОЖЕНИЙ С ПОВЕРХНОСТИ ИМПЛАНТАНТОВ ИСПОЛЬЗУЮТСЯ ИНСТРУМЕНТЫ**

кобальтохромовые

титановые

стальные

**пластмассовые**

**3526. [Т041638] ПРОФИЛАКТИКОЙ ГАЛЬВАНИЗМА В ПОЛОСТИ РТА ЯВЛЯЕТСЯ**

изготовление протезов и пломб из разных материалов

применение амальгам и золотых вкладок

изготовление съёмных протезов с металлическими элементами

**изготовление протезов и пломб из однородного металла.**

**3527. [Т041639] СИЛАНТЫ ЯВЛЯЮТСЯ СТОМАТОЛОГИЧЕСКИЕ МАТЕРИАЛЫ, КОТОРЫЕ ИСПОЛЬЗУЮТ ДЛЯ**

пломбирования каналов зуба

**герметизации фиссур**

лечения пульпитов

лечения периодонтитов

**3528. [Т041640] РЕМОДЕНТ ИСПОЛЬЗУЕТСЯ ДЛЯ РЕМИНЕРАЛИЗИРУЮЩЕЙ ТЕРАПИИ В КОНЦЕНТРАЦИИ (%)**

7

2

5

3

**3529. [Т041641] ПРИ ПРОВЕДЕНИИ МЕТОДИКИ БОРОВСКОГО-ВОЛКОВА ДЛЯ РЕМИНЕРАЛИЗИРУЮЩЕЙ ТЕРАПИИ ИСПОЛЬЗУЮТСЯ РАСТВОРЫ**

Нитрата кальция и Кислого фосфата аммония

Ремодента

Гидроксида натрия и Фторида олова

Глюконата кальция и Фторида натрия

**3530. [Т041643] ЗУБНЫЕ ПАСТЫ, СОДЕРЖАЩИЕ В СОСТАВЕ ФТОРИДЫ, РЕКОМЕНДУЕТСЯ ИСПОЛЬЗОВАТЬ ДЕТЯМ С**

момента прорезывания первого временного зуба

4 лет

12 лет

2 лет

**3531. [Т041644] ПАЦИЕНТАМ С БРЕКЕТ-СИСТЕМАМИ ДЛЯ ОЧИЩЕНИЯ ПРОСТРАНСТВА МЕЖДУ ДУГОЙ И ПОВЕРХНОСТЬЮ ЗУБА РЕКОМЕНДУЕТСЯ ИСПОЛЬЗОВАТЬ**

зубные Ершики

мануальную зубную щетку

ополаскиватели

электрическую зубную щетку

**3532. [Т041645] ВРЕМЯ, В ТЕЧЕНИЕ КОТОРОГО МОЖНО ИСПОЛЬЗОВАТЬ ЖЕВАТЕЛЬНУЮ РЕЗИНКУ ПОСЛЕ ПРИЕМА ПИЩИ, СОСТАВЛЯЕТ (МИН)**

5-10

15-20

более 60

30-40

**3533. [T041646] ЖЕСТКОСТЬ ЩЕТИНЫ ЗУБНОЙ ЩЕТКИ ДЛЯ ПАЦИЕНТОВ С ПОВЫШЕННОЙ ЧУВСТВИТЕЛЬНОСТЬЮ ЗУБОВ**

жЕсткая

очень мягкая

средняя

**мягкая**

**3534. [T041647] ДЛЯ ОЧИЩЕНИЯ ПОВЕРХНОСТИ ЯЗЫКА РЕКОМЕНДУЕТСЯ ИСПОЛЬЗОВАТЬ**

ирригатор

ополаскиватели

**скребки для языка**

флоссы

**3535. [T041649] ПАЦИЕНТАМ С ВОСПАЛИТЕЛЬНЫМИ ЗАБОЛЕВАНИЯМИ ПАРОДОНТА В СТАДИИ ОБОСТРЕНИЯ РЕКОМЕНДУЮТ ПОЛЬЗОВАТЬСЯ ЗУБНОЙ ЩЕТКОЙ С ЩЕТИНОЙ**

мягкой

жЕсткой

средней жЕсткости

**очень мягкой**

**3536. [T041650] В СТОМАТОЛОГИЧЕСКОЙ ПОЛИКЛИНИКЕ ОТДЕЛЕНИЕ ХИРУРГИЧЕСКОЙ СТОМАТОЛОГИИ ДОЛЖНО ВКЛЮЧАТЬ ПОМЕЩЕНИЙ**

2

4

3

5



**3537. [T041651] В СТОМАТОЛОГИЧЕСКОЙ ПОЛИКЛИНИКЕ ПРИ НАЛИЧИИ ХИРУРГИЧЕСКОГО КАБИНЕТА ДОЛЖНО БЫТЬ ПОМЕЩЕНИЙ НЕ МЕНЕЕ**

1

4

2

3

**3538. [T041652] В СТАЦИОНАРЕ ПО ПРАВИЛАМ АСЕПТИКИ НЕОБХОДИМА ОРГАНИЗАЦИЯ СПЕЦИАЛЬНЫХ ОТДЕЛЕНИЙ И ПАЛАТ ДЛЯ ПАЦИЕНТОВ С ЗАБОЛЕВАНИЯМИ**

**гнойно-воспалительными**

травматическими

онкологическими

неврологическими

**3539. [T041653] СИСТЕМА МЕРОПРИЯТИЙ, ОБЕСПЕЧИВАЮЩАЯ ПРЕДУПРЕЖДЕНИЕ ПОПАДАНИЯ ИНФЕКЦИИ В РАНУ, НАЗЫВАЕТСЯ**

антисептика

**асептика**

профилактика

реабилитация

**3540. [T041654] СИСТЕМА МЕРОПРИЯТИЙ, НАПРАВЛЕННАЯ НА УНИЧТОЖЕНИЕ МИКРОБОВ В РАНЕ, ПАТОЛОГИЧЕСКОМ ОБРАЗОВАНИИ ИЛИ ОРГАНИЗМЕ В ЦЕЛОМ, НАЗЫВАЕТСЯ**

асептика

стерилизация

**антисептика**

дезинфекция

**3541. [T041655] ПРИ ТРАВМЕ ЧЕЛЮСТНО-ЛИЦЕВОЙ ОБЛАСТИ ПЕРВОНАЧАЛЬНО НЕОБХОДИМО УТОЧНИТЬ**

терял ли больной сознание и на какое время

находился ли больной на улице

находился ли больной на рабочем месте

кем была оказана первая помощь

**3542. [T041656] НА СТОМАТОЛОГИЧЕСКОМ ПРИЕМЕ ОБСЛЕДОВАНИЕ БОЛЬНОГО НАЧИНАЮТ С**

**жалоб**

наличия сопутствующих заболеваний

анамнеза жизни

общего осмотра

**3543. [T041657] ПРИ ПОДОЗРЕНИИ НА ОСТРУЮ ИНФЕКЦИЮ, СИФИЛИС, РОЖУ, ОПУХОЛЬ ОСМАТРИВАЮТ КОЖУ**

груди и живота

спины

лица и шеи

**всего тела**

**3544. [T041658] ОТ НИЖНИХ РЕЗЦОВ И КЛЫКОВ ЛИМФА ОТТЕКАЕТ В ЛИМФАТИЧЕСКИЕ УЗЛЫ**

поверхностные шейные

**подподбородочные**

заглоточные

поднижнечелюстные

**3545. [T041659] К ЛИМФАТИЧЕСКИМ УЗЛАМ ОБЛАСТИ СВОДА ЧЕРЕПА ОТНОСЯТСЯ ЛИМФАТИЧЕСКИЕ УЗЛЫ**

поднижнечелюстные

нижнечелюстные

**сосцевидные**

подподбородочные

**3546. [T041660] ЛИМФАДЕНИТ ПРЕДСТАВЛЯЕТ СОБОЙ ВОСПАЛЕНИЕ**

лимфатических сосудов

сальных желёз

**лимфатических узлов**

лимфатической ткани

**3547. [T041661] ПРИ РАСПЛАВЛЕНИИ КАПСУЛЫ ЛИМФАТИЧЕСКОГО УЗЛА ПРОИСХОДИТ ФОРМИРОВАНИЕ**

карбункула

поднадкостничного абсцесса

свищевого хода

**аденофлегмоны**

**3548. [T041662] НАЛИЧИЕ НА КОЖЕ КРАСНЫХ ПОЛОС, ИДУЩИХ ОТ ОЧАГА ИНФЕКЦИИ К РЕГИОНАРНЫМ ЛИМФАТИЧЕСКИМ УЗЛАМ, ХАРАКТЕРНО ДЛЯ**

хронического лимфаденита

**ретикулярного лимфангита**

тункулярного лимфангита

острого гнойного лимфаденита

**3549. [T041663] В ОКОЛОУШНЫЕ ЛИМФАТИЧЕСКИЕ УЗЛЫ ЛИМФА ПОСТУПАЕТ ОТ**

альвеолярного отростка верхней челюсти

**ушной раковины, наружного слухового прохода**

тканей дна полости рта

малых коренных зубов

**3550. [T041664] СКОС ИГЛЫ ПРИ ИНЪЕКЦИОННОМ ОБЕЗБОЛИВАНИИ НАПРАВЛЯЕТСЯ К КОСТИ ПОД УГЛОМ (ГРАДУСЫ)**

90

**30-45**

50-55

60-70

**3551. [T041665] ДЛЯ ИНТРАЛИГАМЕНТАРНОЙ АНЕСТЕЗИИ РЕКОМЕНДУЕТСЯ ИГЛА ДЛИНОЙ (ММ)**

42

**12**

16

8

**3552. [T041666] ОБЕЗБОЛИВАНИЕ, КОТОРОЕ ПРОВОДИТСЯ ПРИ ВПРАВЛЕНИИ ВЫВИХА НИЖНЕЙ ЧЕЛЮСТИ**

нейролептанальгезия

внутривенный наркоз

**местная анестезия**

стволовая анестезия

**3553. [T041667] ПРОТИВОПОКАЗАНИЕМ К ИСПОЛЬЗОВАНИЮ БЕЗЫГОЛЬНОГО ИНЪЕКТОРА ЯВЛЯЕТСЯ**

ортопедическая конструкция

эндодонтическое лечение зубов

**заболевание слизистой оболочки полости рта**

лечение кариеса резцов

**3554. [T041668] С ПОМОЩЬЮ БЕЗЫГОЛЬНОГО ИНЪЕКТОРА ПРОВОДИТСЯ АНЕСТЕЗИЯ**

проводниковая

**инфильтрационная**

аппликационная

стволовая

**3555. [T041669] АНЕСТЕЗИЯ, ПРИ КОТОРОЙ АНЕСТЕТИК ВВОДЯТ НЕПОСРЕДСТВЕННО В КОСТНУЮ ПЕРЕГОРОДКУ МЕЖДУ АЛЬВЕОЛАМИ РЯДОМ РАСПОЛОЖЕННЫХ ЗУБОВ, НАЗЫВАЕТСЯ**

внутрипульпарная

ментальная

мандибулярная

**интрасептальная**

**3556. [T041670] В ОЧАГЕ ВОСПАЛЕНИЯ АНЕСТЕЗИРУЮЩЕЕ ДЕЙСТВИЕ МЕСТНЫХ АНЕСТЕТИКОВ**

**резко снижается**

резко повышается

становится избирательным

зависит от стадии воспалительного процесса

**3557. [T041671] ЗОНА ОБЕЗБОЛИВАНИЯ ПРИ АНЕСТЕЗИИ У РЕЗЦОВОГО ОТВЕРСТИЯ ВКЛЮЧАЕТ СЛИЗИСТУЮ ОБОЛОЧКУ АЛЬВЕОЛЯРНОГО ОТРОСТКА**

на уровне резцов с вестибулярной стороны

на уровне клыков с небной стороны

всего твердого неба

**на уровне резцов и клыков с небной стороны**

**3558. [T041672] К ПРЕПАРАТАМ ДЛЯ ВНУТРИВЕННОГО НАРКОЗА ОТНОСИТСЯ**

Кетамин

Хлороформ

Фторотан

Циклопропан

**3559. [T041673] К АМИДНОЙ ГРУППЕ АНЕСТЕТИКОВ ОТНОСИТСЯ**

Прокаин

**Артикаин**

Тетракаин

Пропоксикаин

**3560. [T041674] АНЕСТЕЗИЯ, ПРИ КОТОРОЙ АНЕСТЕТИК ВВОДЯТ НЕПОСРЕДСТВЕННО В ГУБЧАТУЮ КОСТЬ МЕЖДУ КОРНЯМИ ЗУБОВ, НАЗЫВАЕТСЯ**

инфраорбитальная

внутрипульпарная

интрасептальная

**внутрикостная**

**3561. [T041675] ПРИ МАНДИБУЛЯРНОЙ АНЕСТЕЗИИ ВНУТРИРОТОВЫМ АПОДАКТИЛЬНЫМ МЕТОДОМ ВКОЛ ИГЛЫ ПРОИЗВОДЯТ**

**в наружный скат крылочелюстной складки**

в переходную складку в области моляров

в нижний край щЕчной области

во внутренний скат крылочелюстной складки

**3562. [T041676] К МЕТОДАМ ПРОВОДНИКОВОЙ АНЕСТЕЗИИ ОТНОСИТСЯ**

внутрикостная

внутрипульпарная

**торусальная**

внутрисептальная

**3563. [T041677] К ОБЩЕМУ ОБЕЗБОЛИВАНИЮ ОТНОСИТСЯ**

стволовая анестезия

**нейролептаналгезия**

мандибулярная анестезия

внутрикостная анестезия

**3564. [T041678] К ОБЩЕМУ ОБЕЗБОЛИВАНИЮ ОТНОСИТСЯ**

мандибулярная анестезия

блокады

электрофорез

**гипноз**

**3565. [T041680] СИМПТОМЫ - ТЯЖЕЛАЯ ОДЫШКА, УЧАСТИЕ ДОПОЛНИТЕЛЬНЫХ МЫШЦ В ДЫХАНИИ, ВЗДУТИЕ ШЕЙНЫХ ВЕН, ВЫБУХАНИЕ НАДКЛЮЧИЧНЫХ ЯМОК, ВЫРАЖЕННЫЙ ЦИАНОЗ - ХАРАКТЕРНЫ ДЛЯ**

обтурационной асфиксии

**приступа бронхиальной астмы**

приступа стенокардии

стенотической асфиксии

**3566. [T041681] ПРИЕМ САФАРА ПРОВОДИТСЯ С ЦЕЛЮЮ**

выдвижения нижней челюсти вперед

изменения положения головы

открывания рта

**обеспечения проходимости верхних дыхательных путей**

**3567. [T041683] ПРЕПАРАТОМ №1 ПРИ АНАФИЛАКТИЧЕСКОМ ШОКЕ ЯВЛЯЕТСЯ**

Новокаин

**Адреналин**

Но-шпа

Промедол

**3568. [T041684] ПЕРЕД ОПЕРАТИВНЫМ ВМЕШАТЕЛЬСТВОМ ПОЛОСТЬ РТА ОБРАБАТЫВАЮТ ДЕЗИНФИЦИРУЮЩИМ РАСТВОРОМ**

**0,2-0,5% Хлоргексидина**

Йода

спирта

2% Хлоргексидина



**3569. [T041685] ОПЕРАТИВНЫЕ ВМЕШАТЕЛЬСТВА, КОТОРЫЕ НАПРАВЛЕНЫ НА УМЕНЬШЕНИЕ ВЫРАЖЕННОСТИ И ЧАСТИЧНОЕ УСТРАНЕНИЕ СИМПТОМОВ, НАЗЫВАЮТСЯ**

паллиативные

радикальные

бескровные

экстренные

**3570. [T041686] ОПЕРАТИВНЫЕ ВМЕШАТЕЛЬСТВА, КОТОРЫЕ ВЫПОЛНЯЮТСЯ ПО ЖИЗНЕННЫМ ПОКАЗАНИЯМ (ОСТАНОВКА КРОВОТЕЧЕНИЯ, ТРАХЕОСТОМИЯ, УДАЛЕНИЕ ИНОРОДНОГО ТЕЛА ИЗ ДЫХАТЕЛЬНЫХ ПУТЕЙ), НАЗЫВАЮТСЯ**

паллиативные

радикальные

бескровные

экстренные

**3571. [T041687] К РЕЗОРБИВНЫМ ИЛИ РАССАСЫВАЮЩИМСЯ ШОВНЫМ МАТЕРИАЛАМ ОТНОСИТСЯ**

кетгут

лавсан

нейлон

хлопок

**3572. [T041688] РАССАСЫВАЮЩИЙСЯ МАТЕРИАЛ КЕТГУТ СОХРАНЯЕТ ПРОЧНОСТЬ В ТКАНЯХ В ТЕЧЕНИЕ**

1 месяца

**9-14 дней**

3 недель

5-7 дней

**3573. [T041689] ПРИ ПРОВЕДЕНИИ РАЗРЕЗОВ В ОБЛАСТИ ЛИЦА ЛЕЗВИЕ СКАЛЬПЕЛЯ ДОЛЖНО РАССЕКАТЬ ПОКРОВНЫЕ ТКАНИ ПОД УГЛОМ (ГРАДУСЫ)**

60

30

**90**

45

**3574. [T041690] ПРИ ПРОВЕДЕНИИ РАЗРЕЗОВ В ОБЛАСТИ ЛИЦА СКАЛЬПЕЛЬ ДЕРЖАТ**

горизонтально

вертикально

**как пишущее перо или смычок**

с углом наклона 45°

**3575. [T041691] ВЫПОЛНЯЯ ОПЕРАЦИИ НА ЛИЦЕ И ШЕИ, НЕОБХОДИМО УЧИТЫВАТЬ ХОД ВЕТВЕЙ НЕРВОВ И ПРОВОДИТЬ РАССЕЧЕНИЕ ТКАНЕЙ**

**параллельно нерву**

отступая 2 см от нерва

перпендикулярно нерву

отступая 0,5 см от нерва

**3576. [T041693] ПОКАЗАНИЕМ К ПЛАНОВОМУ УДАЛЕНИЮ ЗУБА ЯВЛЯЕТСЯ**

острый одонтогенный остеомиелит

острый периостит

острый воспалительный процесс

**подвижность зуба III-IV степени**

**3577. [Т041694] ПЛАНОВОЕ УДАЛЕНИЕ ЗУБА МОЖНО ПРОВОДИТЬ ПАЦИЕНТУ, ПЕРЕНЕСШЕМУ ИНФАРКТ МИОКАРДА, СПУСТЯ (МЕС.)**

8

6

12

2

**3578. [Т041695] ПРЯМЫЕ ЩИПЦЫ ПРЕДНАЗНАЧЕНЫ ДЛЯ УДАЛЕНИЯ**

премоляров

моляров

**резцов верхней челюсти**

зубов мудрости

**3579. [Т041696] ПРИ УДАЛЕНИИ ЗУБА 2.8 ВЫВИХИВАНИЕ ПРОИЗВОДЯТ СНАЧАЛА В**

нёбную сторону

**щёчную сторону**

проксимальном направлении

дистальном направлении

**3580. [Т041697] ПРИ УДАЛЕНИИ ЗУБА 4.2 ВЫВИХИВАНИЕ ПРОИЗВОДЯТ СНАЧАЛА**

к 4.3 зубу

в язычном направлении

**в вестибулярном направлении**

к 4.1 зубу

### **3581. [Т041698] ОПЕРАЦИЮ УДАЛЕНИЯ ЗУБА НАЧИНАЮТ С**

вывихивания

отделения круговой связки от шейки зуба

раскачивания

наложения щипцов

### **3582. [Т041699] ПРИ УДАЛЕНИИ РЕЗЦОВ ВЕРХНЕЙ ЧЕЛЮСТИ ВРАЧ ДОЛЖЕН РАСПОЛАГАТЬСЯ ОТНОСИТЕЛЬНО БОЛЬНОГО**

спереди и справа

сзади и слева

сзади и справа

спереди слева

### **3583. [Т041700] ПРИ УДАЛЕНИИ ПРАВЫХ ПРЕМОЛЯРОВ НИЖНЕЙ ЧЕЛЮСТИ ВРАЧ ДОЛЖЕН РАСПОЛАГАТЬСЯ ОТНОСИТЕЛЬНО БОЛЬНОГО**

спереди справа

спереди и слева

сзади и слева

позади и справа

### **3584. [Т041701] ПРИ УДАЛЕНИИ МОЛЯРОВ ВЕРХНЕЙ ЧЕЛЮСТИ ЗУБ ИЗВЛЕКАЮТ ИЗ АЛЬВЕОЛЫ**

вниз и вовнутрь

вверх и вовнутрь

вверх и кнаружи

вниз и кнаружи

**3585. [Т041702] ПРИ УДАЛЕНИИ РЕЗЦОВ ВЕРХНЕЙ ЧЕЛЮСТИ ЗУБ ИЗВЛЕКАЮТ ИЗ АЛЬВЕОЛЫ**

**вниз и кнаружи**

в щечную сторону

в небную сторону

вниз и вовнутрь

**3586. [Т041703] ПРИ УДАЛЕНИИ КЛЫКОВ НИЖНЕЙ ЧЕЛЮСТИ ЗУБ ИЗВЛЕКАЮТ ИЗ АЛЬВЕОЛЫ**

вниз и кнаружи

вверх и вовнутрь

**вверх и кнаружи**

в щечную сторону

**3587. [Т041704] НЕПОСРЕДСТВЕННО ПОСЛЕ ИЗВЛЕЧЕНИЯ ЗУБА ИЗ АЛЬВЕОЛЫ НЕОБХОДИМО**

дать рекомендации пациенту

провести кюретаж лунки

зуб сбросить в лоток

**осмотреть зуб и убедиться в целостности корней**

**3588. [Т041705] ПАЦИЕНТ ПОКИДАЕТ КАБИНЕТ ХИРУРГА ПОСЛЕ ТОГО, КАК**

провели кюретаж лунки

**образовался сгусток, и врач дал рекомендации**

наложили швы

удалили зуб

**3589. [T041706] ОСНОВНЫМ ЛЕЧЕНИЕМ ОСТРОГО СЕРОЗНОГО ЛИМФАДЕНИТА ЯВЛЯЕТСЯ**

вскрытие лимфоузла или пункция для эвакуации гноя

введение антибиотиков в лимфоузел

консервативная терапия

**устранение причины воспаления узла, комплексная терапия**

**3590. [T041707] КОНСЕРВАТИВНОЕ ЛЕЧЕНИЕ ПОКАЗАНО ПРИ**

абсцедирующем гнойном лимфадените

**остром серозном лимфадените**

аденофлегмоне

остром гнойном лимфадените

**3591. [T041708] ОСНОВНЫМ МЕТОДОМ ЛЕЧЕНИЯ ОСТРОГО ГНОЙНОГО ЛИМФАДЕНИТА ЯВЛЯЕТСЯ**

**хирургическое**

общеукрепляющая терапия

консервативное

физиотерапевтическое

**3592. [T041709] НИЖНИЕ ЗУБЫ МУДРОСТИ ПРОРЕЗЫВАЮТСЯ ПРЕИМУЩЕСТВЕННО В ВОЗРАСТЕ (ЛЕТ)**

**18-25**

30-45

45-60

14-17

**3593. [Т041710] ЗАДЕРЖКА ПРОРЕЗЫВАНИЯ ЗУБА ЧЕРЕЗ СЛИЗИСТУЮ  
ОБОЛОЧКУ ЧЕЛЮСТИ НАЗЫВАЕТСЯ ЗУБ**

дистопированный

анкилозированный

сверхкомплектный

**ретенированный**

**3594. [Т041711] НАИБОЛЕЕ ИНФОРМАТИВНЫМ МЕТОДОМ  
ДОПОЛНИТЕЛЬНОГО ОБСЛЕДОВАНИЯ ПРИ РЕТЕНЦИИ И ДИСТОПИИ  
ЗУБОВ ЯВЛЯЕТСЯ**

микрофокусная рентгенография

ультразвуковое исследование

ортопантомография

**конусно-лучевая компьютерная томография**

**3595. [Т041712] РЕТЕНЦИЯ ЗУБА ЧАЩЕ ВСЕГО ВСТРЕЧАЕТСЯ ПРИ  
ПРОРЕЗЫВАНИИ**

**нижнего третьего моляра**

нижних клыков

верхних клыков

верхнего третьего моляра

**3596. [Т041713] НЕПРАВИЛЬНОЕ ПОЛОЖЕНИЕ ЗУБА В ЗУБНОМ РЯДУ,  
ВОЗНИКАЮЩЕЕ В ПРОЦЕССЕ ПРОРЕЗЫВАНИЯ, НАЗЫВАЕТСЯ**

ретенция

сверхкомплектный зуб

полуретенция

**дистопия**

**3597. [T041714] БОЛЬ ПРИ ЖЕВАНИИ В ОБЛАСТИ ПРОРЕЗЫВАЮЩЕГОСЯ ЗУБА МУДРОСТИ НА НИЖНЕЙ ЧЕЛЮСТИ, ПОДНИЖНЕЧЕЛЮСТНОЙ ЛИМФАДЕНИТ ЯВЛЯЕТСЯ ПРИЧИНОЙ ОСТРОГО**

**катарального перикоронита**

гнойного перикоронита

периодонтита

остеомиелита

**3598. [T041715] ОСНОВНЫМ СПОСОБОМ ЛЕЧЕНИЯ ПОЗАДИМОЛЯРНОГО ПЕРИОСТИТА ЯВЛЯЕТСЯ**

**вскрытие гнойного очага, дренирование гнойной раны**

блокада анестетиками, противовоспалительная терапия

применение нестероидных противовоспалительных средств

удаление причинного зуба

**3599. [T041716] ОДНИМ ИЗ ОСНОВНЫХ МЕТОДОВ ЛЕЧЕНИЯ ЗУБОВ ПО ПОВОДУ РЕТЕНЦИИ ЯВЛЯЕТСЯ**

физиотерапевтический

**хирургический**

ортопедический

лучевая терапия

**3600. [T041717] ВОЗМОЖНЫМ ОСЛОЖНЕНИЕМ, ВОЗНИКАЮЩИМ ВО ВРЕМЯ ОПЕРАЦИИ УДАЛЕНИЯ РЕТЕНИРОВАННОГО ТРЕТЬЕГО МОЛЯРА ВЕРХНЕЙ ЧЕЛЮСТИ, ЯВЛЯЕТСЯ**

синусит

периостит

паротит

**отрыв бугра верхней челюсти**



**3601. [T041718] РЕНТГЕНОЛОГИЧЕСКИЕ ИЗМЕНЕНИЯ В ВИДЕ ОЧАГА ДЕСТРУКЦИИ КОСТНОЙ ТКАНИ ОКРУГЛОЙ ФОРМЫ С ЧЕТКИМИ ГРАНИЦАМИ ХАРАКТЕРНЫ ДЛЯ ПЕРИОДОНТИТА**

хронического гранулирующего

острого серозного

хронического фиброзного

**хронического гранулематозного**

**3602. [T041719] НАЛИЧИЕ СВИЩЕВОГО ХОДА С ГНОЙНЫМ ОТДЕЛЯЕМЫМ ХАРАКТЕРНО ДЛЯ ПЕРИОДОНТИТА**

хронического гранулематозного

острого серозного

хронического фиброзного

**хронического гранулирующего**

**3603. [T041720] НАЛИЧИЕ МИГРИРУЮЩИХ ГРАНУЛЕМ СВОЙСТВЕННО ДЛЯ ПЕРИОДОНТИТА**

**гранулирующего**

хронического в стадии обострения

гранулематозного

фиброзного

**3604. [T041721] НАИБОЛЕЕ ДОСТОВЕРНЫМ ПРИЗНАКОМ В ДИАГНОСТИКЕ ПОДКОЖНОЙ ГРАНУЛЕМЫ ЯВЛЯЕТСЯ**

**наличие соединительнотканного тяжа с внутрикостным очагом деструкции**

цитологическое исследование свищевого содержимого

рентгенография зубов

электроодонтодиагностика (ЭОД) «причинного» зуба

**3605. [T041722] КРОНАРОРАДИКУЛЯРНАЯ СЕПАРАЦИЯ ВОЗМОЖНА В СЛУЧАЕ ЛОКАЛИЗАЦИИ ОЧАГА ДЕСТРУКЦИИ**

у верхушек обоих корней 4.6 зуба

в области верхушки корня 3.1 зуба

у верхушки переднего щЕчного корня 1.6 зуба

**в области фуркации 3.6 зуба**

**3606. [T041723] ОТСЕЧЕНИЕ КОРНЯ ВМЕСТЕ С ПРИЛЕЖАЩЕЙ КРОНКОВОЙ ЧАСТЮ ЗУБА НАЗЫВАЕТСЯ**

гемисекция

реплантация

имплантация

ампутация

**3607. [T041724] ОТСЕЧЕНИЕ КОРНЯ ОТ МЕСТА ЕГО ОТХОЖДЕНИЯ, НО БЕЗ УДАЛЕНИЯ КРОНКОВОЙ ЧАСТИ ЗУБА НАЗЫВАЕТСЯ**

реплантация

гемисекция

**ампутация**

коронарноррадикулярная сепарация

**3608. [T041725] МАРГИНАЛЬНЫЙ ИЛИ КРАЕВОЙ ПЕРИОДОНТИТ РАЗВИВАЕТСЯ ВСЛЕДСТВИЕ ПРОНИКНОВЕНИЯ ИНФЕКЦИИ ЧЕРЕЗ**

корневой канал

отверстие в области верхушки зуба

коронку зуба

**десневой карман**

**3609. [T041726] В РЕЗУЛЬТАТЕ ВОСПАЛИТЕЛЬНОГО ПРОЦЕССА В ПЕРИАПИКАЛЬНЫХ ТКАНЯХ ЧЕЛЮСТНЫХ КОСТЕЙ РАЗВИВАЕТСЯ**

радикулярная киста

кератокиста

назоальвеолярная киста

зубосодержащая киста

**3610. [T041727] ПРИЧИНОЙ РАЗВИТИЯ РАДИКУЛЯРНЫХ КИСТ ЧЕЛЮСТЕЙ ЯВЛЯЕТСЯ**

аутоинфекция

изолированный перелом альвеолярного отростка

порок развития одонтогенного эпителия

**воспалительный процесс в периапикальных тканях**

**3611. [T041728] КЛИНИЧЕСКИМ ПРОЯВЛЕНИЕМ РАДИКУЛЯРНОЙ КИСТЫ ЧЕЛЮСТИ ЯВЛЯЕТСЯ**

**безболезненное выбухание участка челюсти**

нарушение глотания

гематома

боль при открывании рта

**3612. [T041729] ПУНКТАТ РАДИКУЛЯРНОЙ КИСТЫ ВНЕ ВОСПАЛЕНИЯ ИМЕЕТ ВИД**

прозрачной жидкости

**опалесцирующей жидкости с кристаллами холестерина**

вязкой жидкости с фибринозными включениями

творожистой массы грязно-белого цвета

**3613. [Т041731] НА НИЖНЕЙ ЧЕЛЮСТИ ПРИЧИНОЙ ОСТРОГО ГНОЙНОГО ПЕРИОСТИТА ЧАЩЕ ВСЕГО ЯВЛЯЮТСЯ**

клыки

резцы

**моляры**

премоляры

**3614. [Т041733] НАРУЖНОЙ СТЕНКОЙ ВЕРХНЕЧЕЛЮСТНОЙ ПАЗУХИ ЯВЛЯЕТСЯ \_\_\_\_\_ ВЕРХНЕЙ ЧЕЛЮСТИ**

**подвисочная поверхность**

альвеолярный отросток

носовая поверхность

глазничная поверхность

**3615. [Т041734] МЕСТНОЙ ЖАЛОБОЙ ПАЦИЕНТА ПРИ НАЛИЧИИ СВИЩА ВЕРХНЕЧЕЛЮСТНОЙ ПАЗУХИ ЯВЛЯЕТСЯ**

отсутствие обоняния

**попадание жидкой пищи в нос**

выделения из соответствующей половины носа

чувство тяжести в области верхней челюсти

**3616. [Т041735] ЛЕЧЕНИЕ ХРОНИЧЕСКОГО ОДОНТОГЕННОГО ПЕРФОРАТИВНОГО СИНУСИТА ВЕРХНЕЧЕЛЮСТНОЙ ПАЗУХИ С ОРОАНТРАЛЬНЫМ СВИЩЕВЫМ ХОДОМ ПРОВОДЯТ В**

стоматологической поликлинике

отделении отоларингологии поликлиники

**челюстно-лицевом стационаре**

клинико-диагностическом центре

**3617. [Т041736] В КОМПЛЕКС МЕРОПРИЯТИЙ ПО ЛЕЧЕНИЮ ХРОНИЧЕСКОГО НЕСПЕЦИФИЧЕСКОГО АРТРИТА ВНЧС ВХОДЯТ**

**физиотерапия, нормализация окклюзии, разгрузка и покой ВНС**

химиотерапии, иглорефлексотерапия

хирургическое лечение

физиотерапия, остеотомия нижней челюсти, иммобилизация

**3618. [Т041737] БОЛЬШИЕ ПАЛЬЦЫ РУК ВРАЧА ПРИ ВПРАВЛЕНИИ ВЫВИХА НИЖНЕЙ ЧЕЛЮСТИ УСТАНОВЛИВАЮТСЯ НА**

**моляры нижней челюсти справа и слева**

углы нижней челюсти

моляры верхней челюсти слева и справа

фронтальную группу зубов

**3619. [Т041738] ПЕРФОРАЦИЯ ДНА ВЕРХНЕЧЕЛЮСТНОГО СИНУСА ВОЗНИКАЕТ ПРИ УДАЛЕНИИ**

нижних премоляров

**верхних моляров**

нижних моляров

верхних резцов

**3620. [Т041739] ПРИЧИНОЙ ОСТРОГО НЕСПЕЦИФИЧЕСКОГО АРТРИТА ВНЧС ЯВЛЯЕТСЯ**

**ревматическая атака**

хроническая травма ВНЧС в результате изменения окклюзии

актиномикоз

околоушный гипергидроз

**3621. [T041740] ХРОНИЧЕСКИЙ ПАРЕНХИМАТОЗНЫЙ СИАЛАДЕНИТ ХАРАКТЕРИЗУЕТСЯ**

расплавлением стромы

тотальным отеком паренхимы

**образованием полостей, заполненных контрастом**

разрастанием межуточной соединительной ткани

**3622. [T041741] К ХРОНИЧЕСКИМ ВОСПАЛИТЕЛЬНЫМ ЗАБОЛЕВАНИЯМ СЛЮННЫХ ЖЕЛЕЗ ОТНОСИТСЯ**

**паренхиматозный сиалоаденит**

болезнь Шегрена

эпидемический паротит

болезнь Микулича

**3623. [T041742] ВОЗБУДИТЕЛЕМ ЭПИДЕМИЧЕСКОГО ПАРОТИТА ЯВЛЯЕТСЯ**

стафилококк

стрептококк

фузобактерия

**фильтрующийся вирус**

**3624. [T041743] МЕСТНЫМ ОСЛОЖНЕНИЕМ ЭПИДЕМИЧЕСКОГО ПАРОТИТА ЯВЛЯЕТСЯ**

**гнойное расплавление железы**

образование конкрементов

невралгия

менингит

**3625. [T041744] ОСНОВНЫМ СИМПТОМОМ НЕВРИТА ТРОЙНИЧНОГО НЕРВА ЯВЛЯЕТСЯ**

кратковременная парестезия

длительная парестезия

симптом Венсана

**длительная ноющая боль**

**3626. [T041745] ОСНОВНЫМ СИМПТОМОМ НЕВРАЛГИИ ТРОЙНИЧНОГО НЕРВА ЯВЛЯЕТСЯ**

**кратковременная приступообразная боль**

длительная ноющая боль

кратковременная парестезия

длительная парестезия

**3627. [T042581] ПЕРВИЧНЫМ ОБРАЩЕНИЕМ В СТОМАТОЛОГИЧЕСКУЮ ПОЛИКЛИНИКУ СЧИТАЕТСЯ ПЕРВИЧНОЕ ОБРАЩЕНИЕ**

**за стоматологической помощью в календарном году независимо от характера обращения**

по поводу определенного заболевания в календарном году

по поводу определенного заболевания в любое из стоматологических отделений в календарном году

с целью планового осмотра в календарном году

**3628. [T042582] ВОССТАНОВЛЕНИЕ УТРАЧЕННЫХ ФУНКЦИЙ ЗУБОВ И ЗУБОЧЕЛЮСТНОГО АППАРАТА ОТНОСИТСЯ К \_\_\_\_\_ ВИДУ ПРОФИЛАКТИКИ СТОМАТОЛОГИЧЕСКИХ ЗАБОЛЕВАНИЙ**

третичному

реабилитационному

первичному

вторичному

**3629. [T042583] СОГЛАСНО РЕКОМЕНДАЦИЯМ ВОЗ ДЛЯ ОЦЕНКИ ПОРАЖЕННОСТИ ЗУБОВ КАРИЕСОМ ИСПОЛЬЗУЮТСЯ ПОКАЗАТЕЛИ**

интенсивности кариеса и распространенности

**распространенности, интенсивности, прироста интенсивности кариеса**

распространенности и прироста интенсивности кариеса

только прироста интенсивности кариеса

**3630. [T042719] ПРИ ПРОТЕЗИРОВАНИИ С ОПОРОЙ НА ИМПЛАНТАТЫ ЗАВЫШЕНИЕ ВЫСОТЫ НИЖНЕГО ОТДЕЛА ЛИЦА**

допустимо при опоре на имплантат и естественные зубы

допустимо во всех случаях

**недопустимо во всех случаях**

недопустимо только при полном отсутствии зубов

**3631. [T043391] ДИСКОЛОРИЗАЦИЯ (ИЗМЕНЕНИЕ ЦВЕТА ЗУБА) ВОЗМОЖНА ПРИ**

пародонтите

гастрите

**флюорозе**

гепатите

**3632. [T043392] ПРОФИЛЬ ЛИЦА МОЖЕТ БЫТЬ**

**прямой**

плоский

овальный

круглый



### **3633. [T043393] ФОРМА ЛИЦА МОЖЕТ БЫТЬ**

**овальная**

трапециевидная

конусовидная

грушевидная

### **3634. [T043394] ПЕРВИЧНОЕ СТОМАТОЛОГИЧЕСКОЕ ОБСЛЕДОВАНИЕ ПАЦИЕНТОВ СТАРЧЕСКОГО ВОЗРАСТА ПРИ ПОЛНОМ ОТСУТСТВИИ ЗУБОВ ВКЛЮЧАЕТ**

периотестометрию

биохимический анализ крови

общий клинический анализ крови

**стандартный набор обследования**

### **3635. [T043395] ВЫРАЖЕННОСТЬ НОСОГУБНЫХ СКЛАДОК ЯВЛЯЕТСЯ ХАРАКТЕРНЫМ ПРИЗНАКОМ**

хронических заболеваний слизистой оболочки

хронического пульпо-периодонтита

**снижения высоты нижнего отдела лица**

кариеса зуба

### **3636. [T043396] ПОВЫШЕННОЕ СТИРАНИЕ ЗУБОВ ХАРАКТЕРИЗУЕТСЯ**

**убылью твердых тканей зубов, образованием заместительного дентина**

образованием в области шейки дефекта клиновидной формы

дистальным перемещением зубов

увеличением полости зуба в объеме

**3637. [T043397] КЛИНИКА ОСТРОГО ГЕНЕРАЛИЗОВАННОГО ПАРОДОНТИТА СХОДНА С КЛИНИЧЕСКИМИ ПРОЯВЛЕНИЯМИ**

лейкоплакии

кариеса зубов

пародонтоза

**эозинофильной гранулЕмы**

**3638. [T043398] ЛОКАЛИЗОВАННАЯ ФОРМА ПОВЫШЕННОГО СТИРАНИЯ КОМПЕНСИРОВАННОЙ ФОРМЫ ХАРАКТЕРИЗУЕТСЯ**

зубоальвеолярным удлинением в области всех коронок зубов

**гипертрофией альвеолярной кости в области стЕртых зубов**

укорочением длины зубных дуг

уменьшением вертикальных размеров всех зубов

**3639. [T043399] ВЕРТИКАЛЬНАЯ ЛОКАЛИЗОВАННАЯ ФОРМА ПОВЫШЕННОГО СТИРАНИЯ ФРОНТАЛЬНЫХ ЗУБОВ ХАРАКТЕРИЗУЕТСЯ**

дистальным смещением нижней челюсти

деформацией окклюзионной поверхности

**стиранием вестибулярной или нЕбной поверхности передних зубов**

вертикальной деформацией зубных рядов III степени

**3640. [T043400] КОМПОЗИЦИЕЙ, РАССМАТРИВАЕМОЙ В ЭСТЕТИЧЕСКОЙ СТОМАТОЛОГИИ, ЯВЛЯЕТСЯ**

срединная

зрачковая

ротовая

**лицевая**

**3641. [T043401] КОМПОЗИЦИЯ, КОТОРАЯ ВКЛЮЧАЕТ ТОЛЬКО ЗУБЫ, НАЗЫВАЕТСЯ**

стомато-лицевая

лицевая

**стоматологическая**

эстетическая

**3642. [T043402] КЛИНИЧЕСКИМ МЕТОДОМ ОБСЛЕДОВАНИЯ ПАЦИЕНТОВ ПРИ ГЕНЕРАЛИЗОВАННОМ ПОВЫШЕННОМ СТИРАНИИ ЯВЛЯЕТСЯ**

**осмотр полости рта**

магнитно-резонансная томография

томография ВНЧС

прицельная рентгенография

**3643. [T043403] ФИЗИОЛОГИЧЕСКОЕ СТИРАНИЕ ЗУБОВ ЯВЛЯЕТСЯ**

нарушением гистогенеза твердых тканей зубов

**функциональной приспособительной реакцией зубочелюстной системы**

начальной стадией проявления генерализованного пародонтита

патологическим деструктивным процессом

**3644. [T043405] СНИЖЕНИЕ МЕЖОККЛЮЗИОННОЙ ВЫСОТЫ И ВЫСОТЫ НИЖНЕЙ ТРЕТИ ЛИЦА ПРИ ГЕНЕРАЛИЗОВАННОМ ПОВЫШЕННОМ СТИРАНИИ СОПРОВОЖДАЕТСЯ**

сухостью в полости рта

непереносимостью зубных протезов

**парафункцией жевательных мышц**

атрофией слюнных желез

**3645. [T043408] СТЕПЕНЬ АТРОФИИ ЧЕЛЮСТНЫХ КОСТЕЙ С УМЕНЬШЕНИЕМ КОЛИЧЕСТВА ЗУБОВ НА ВЕРХНЕЙ ЧЕЛЮСТИ**

не изменяется, а на нижней челюсти возрастает

**и нижней челюсти возрастает**

возрастает, а на нижней челюсти не изменяется

и нижней челюсти замедляется

**3646. [T043409] ТОЛЩИНА НАДКОСТНИЦЫ ЧЕЛЮСТНЫХ КОСТЕЙ С ВОЗРАСТОМ**

перерождается в фиброзную ткань

не изменяется

**уменьшается**

увеличивается

**3647. [T043410] ПЕРИОДОНТАЛЬНАЯ ЩЕЛЬ С ВОЗРАСТОМ**

исчезает

**расширяется**

суживается

не изменяется

**3648. [T043412] КАЖДЫЙ ЗУБ В ЦЕНТРАЛЬНОЙ ОККЛЮЗИИ ПРИ ОРТОГНАТИЧЕСКОМ ПРИКУСЕ ИМЕЕТ ДВА АНТАГОНИСТА, ЗА ИСКЛЮЧЕНИЕМ 3.1, 4.1 ЗУБОВ И**

**1.8 и 2.8**

3.6 и 4.6

1.1 и 2.1

3.8 и 4.8

**3649. [T043413] ПРИ ОРТОГНАТИЧЕСКОМ ПРИКУСЕ РЕЖУЩИЕ КРАЯ ЦЕНТРАЛЬНЫХ РЕЗЦОВ ВЕРХНЕЙ ЧЕЛЮСТИ НАХОДЯТСЯ**

в соприкосновении с окклюзионной плоскостью

на 4-5 мм ниже окклюзионной плоскости

**на 2-3 мм ниже окклюзионной плоскости**

на 2-3 мм выше окклюзионной плоскости

**3650. [T043414] ПРИ ОРТОГНАТИЧЕСКОМ ПРИКУСЕ РЕЖУЩИЕ БУГОРКИ КЛЫКОВ ВЕРХНЕЙ ЧЕЛЮСТИ НАХОДЯТСЯ**

на 2-3 мм выше окклюзионной плоскости

на 4-5 мм ниже окклюзионной плоскости

**на 2-3 мм ниже окклюзионной плоскости**

в соприкосновении с окклюзионной плоскостью

**3651. [T043415] ДВУСТОРОННИЙ, ДИСТАЛЬНО НЕОГРАНИЧЕННЫЙ (КОНЦЕВОЙ) ДЕФЕКТ ЗУБНОГО РЯДА ОТНОСИТСЯ ПО КЛАССИФИКАЦИИ КЕННЕДИ К КЛАССУ**

4

2

1

3

**3652. [T043416] МЫШЕЧНЫЙ ПРИЗНАК ЦЕНТРАЛЬНОЙ ОККЛЮЗИИ: МЫШЦЫ, ПОДНИМАЮЩИЕ НИЖНЮЮ ЧЕЛЮСТЬ, СПРАВА И СЛЕВА НАХОДЯТСЯ В СОСТОЯНИИ**

относительного физиологического покоя

равномерного одновременного расслабления

максимального мышечного напряжения

**равномерного одновременного напряжения**

**3653. [Т043417] ЦЕНТРАЛЬНАЯ ОККЛЮЗИЯ ОПРЕДЕЛЯЕТСЯ ПРИЗНАКАМИ**

зубными, глотательными, лицевыми

лицевыми, глотательными, зубными

**зубными, суставными, мышечными**

язычными, мышечными, суставными

**3654. [Т043419] АНАТОМИЧЕСКАЯ ШЕЙКА ЗУБА СООТВЕТСТВУЕТ**

**переходу эмали в цемент корня**

границе над – и поддесневой частей зуба

экватору зуба

десневому краю

**3655. [Т043420] ГОРИЗОНТАЛЬНАЯ ФОРМА ПОВЫШЕННОГО СТИРАНИЯ ЗУБОВ ЗНАЧИТЕЛЬНО БЫСТРЕЕ ПРОТЕКАЕТ ПРИ ПРИКУСЕ**

глубоком блокирующем

открытом

перекрестном

**прямом**

**3656. [Т043421] КРАТЕРООБРАЗНАЯ ФОРМА СТИРАНИЯ КОРОНКОВОЙ ЧАСТИ ЗУБА ОБУСЛОВЛЕНА**

наличием вредных привычек

**разницей микротвердости эмали и дентина**

перестройкой миотатического рефлекса

изменением химического состава ротовой жидкости

**3657. [T043422] К НЕАКТИВНЫМ ОРГАНАМ РЕЧИ ОТНОСЯТ**

губы

язык

глотку

**зубы верхней и нижней челюстей**

**3658. [T043424] ПРИ ПОВЫШЕННОМ СТИРАНИИ ТВЕРДЫХ ТКАНЕЙ ЗУБОВ ПОЛОСТЬ ЗУБА**

увеличивается в размере

может уменьшаться, может увеличиваться

не изменяется

**уменьшается в размере**

**3659. [T043426] ПРИЧИНОЙ ВОЗНИКНОВЕНИЯ ПОВЫШЕННОГО СТИРАНИЯ ЗУБОВ МОЖЕТ ЯВЛЯТЬСЯ**

профессиональная гигиена полости рта

заболевания сердечно-сосудистой системы

гингивит

**аномалия прикуса**

**3660. [T043429] К ФУНКЦИОНАЛЬНОЙ ПЕРЕГРУЗКЕ ЗУБОВ ПРИВОДИТ**

**частичная потеря зубов**

острый гингивит

кислотный некроз

хроническая травма слизистой оболочки полости рта

### **3661. [Т043431] К ПРИЧИНАМ, ВЫЗЫВАЮЩИМ ЭРОЗИЮ ТВЕРДЫХ ТКАНЕЙ ЗУБОВ, ОТНОСЯТ**

частичную потерю зубов

бруксизм

**поверхностную деминерализацию вследствие действия кислот**

врожденную неполноценность твердых тканей зубов

### **3662. [Т043432] СЛЮНООТДЕЛИТЕЛЬНАЯ ФУНКЦИЯ ПРИ САХАРНОМ ДИАБЕТЕ**

в норме

не изменяется

**снижается**

повышается

### **3663. [Т043433] РАСШИРЕНИЕ ВЕН ЯЗЫКА ХАРАКТЕРНО ПРИ**

язвенной болезни двенадцатиперстной кишки

хроническом энтероколите

**циррозе печени**

хроническом гастрите

### **3664. [Т043434] РЕЗОНАТОРАМИ ГОЛОСА ЯВЛЯЮТСЯ**

трахея, легкие, бронхи

верхняя и нижняя челюсти

**гортань, полость рта, полость носа**

губы, твердое небо, щеки



**3665. [Т043436] СУСТАВНОЙ ПРИЗНАК ЦЕНТРАЛЬНОЙ ОККЛЮЗИИ:  
СУСТАВНАЯ ГОЛОВКА НИЖНЕЙ ЧЕЛЮСТИ НАХОДИТСЯ  
СУСТАВНОГО БУТОРКА**

---

за вершиной

на вершине

**у основания ската**

на скате

**3666. [Т043437] МИКРОТВЕРДОСТЬ ЭМАЛИ ЗУБА СОСТАВЛЯЕТ (Н/ММ2)**

80

100

120

**390**

**3667. [Т043438] МИКРОТВЕРДОСТЬ ЗАЩИЩЕННОГО ЭМАЛЬЮ  
ДЕНТИНА ЗУБА СОСТАВЛЯЕТ (Н/ММ2)**

150

**80**

120

390

**3668. [Т043439] ГЛУБИНА ПОРАЖЕНИЯ ТВЕРДЫХ ТКАНЕЙ ЗУБОВ ПРИ I  
СТЕПЕНИ ПОВЫШЕННОГО СТИРАНИЯ СОСТАВЛЯЕТ  
ДЛИНЫ КОРОНКИ ЗУБА**

---

от 1/3 до 2/3

от 2/3 и более

от 1/3 до 1/2

**до 1/3**

**3669. [Т043441] ГЛУБИНА ПОРАЖЕНИЯ ТВЕРДЫХ ТКАНЕЙ ЗУБОВ ПРИ  
III СТЕПЕНИ ПОВЫШЕННОГО СТИРАНИЯ СОСТАВЛЯЕТ  
\_\_\_\_\_ ДЛИНЫ КОРОНКИ ЗУБА**

от 1/3 до 2/3

до 1/3

от 1/3 до 1/2

**более половины**

**3670. [Т043442] ЭТИОЛОГИЧЕСКИМ ФАКТОРОМ ПОВЫШЕННОГО  
СТИРАНИЯ, СВЯЗАННЫМ С ФУНКЦИОНАЛЬНОЙ ПЕРЕГРУЗКОЙ  
ЗУБОВ ЯВЛЯЕТСЯ**

**бруксизм**

химические воздействия

алиментарная недостаточность

воздействие средств гигиены

**3671. [Т043443] К ЭКЗОГЕННУМУ ЭТИОЛОГИЧЕСКОМУ ФАКТОРУ  
ПОВЫШЕННОГО СТИРАНИЯ, ПРИВОДЯЩЕМУ К ФУНКЦИОНАЛЬНОЙ  
НЕДОСТАТОЧНОСТИ ТВЕРДЫХ ТКАНЕЙ ЗУБОВ ОТНОСИТСЯ**

бруксизм

частичная адентия

**химическое воздействие кислот**

патология прикуса

**3672. [Т043449] БРУКСИЗМ ПРЕДСТАВЛЯЕТ СОБОЙ**

болевого синдром дисфункции ВНЧС

**непроизвольное скрежетание зубами**

сухость полости рта

жжение слизистой полости рта

**3673. [T043450] К ЭНДОГЕННОЙ ПРИЧИНЕ РАЗВИТИЯ ПОВЫШЕННОГО СТИРАНИЯ ЗУБОВ ОТНОСЯТ**

профессиональные вредности

функциональная перегрузка зубов

**нарушение функции эндокринной системы**

зубочелюстные аномалии

**3674. [T043451] ВРОЖДЕННАЯ ФУНКЦИОНАЛЬНАЯ НЕДОСТАТОЧНОСТЬ ТВЕРДЫХ ТКАНЕЙ ЗУБОВ НАБЛЮДАЕТСЯ ПРИ**

нейродистрофических нарушениях

**синдроме Капдепона**

гипофункции гипофиза

дисфункции парашитовидных желЕз

**3675. [T043455] ПРИЧИНОЙ, ПРИВОДЯЩЕЙ К ПРИОБРЕТЕННЫМ ДЕФЕКТАМ ЧЕЛЮСТНО-ЛИЦЕВОЙ ОБЛАСТИ, ЯВЛЯЕТСЯ**

артрит-артроз ВНЧС

**новообразование**

аномалия прикуса

аномалия формы и размера зубов

**3676. [T043456] ДЕФЕКТ ТВЕРДОГО И МЯГКОГО НЕБА ПРИВОДИТ К НАРУШЕНИЮ**

зрения

обоняния

**звукообразования**

сна

**3677. [T043457] ЖАЛОБОЙ, ХАРАКТЕРНОЙ ДЛЯ ПАЦИЕНТОВ С ЧЕЛЮСТНО-ЛИЦЕВЫМИ ДЕФЕКТАМИ В ОБЛАСТИ ВЕРХНЕЙ ЧЕЛЮСТИ, ЯВЛЯЕТСЯ НАРУШЕНИЕ**

дикции

обоняния

зрения

осанки

**3678. [T043458] ЖАЛОБОЙ, ХАРАКТЕРНОЙ ДЛЯ ПАЦИЕНТОВ С ЧЕЛЮСТНО-ЛИЦЕВЫМИ ДЕФЕКТАМИ В ОБЛАСТИ НИЖНЕЙ ЧЕЛЮСТИ, ЯВЛЯЕТСЯ**

нарушение осанки

затруднение глотания

нарушение сна

попадание жидкой пищи в полость носа

**3679. [T043461] ОСНОВНЫМ КЛИНИЧЕСКИМ МЕТОДОМ ОБСЛЕДОВАНИЯ БОЛЬНЫХ С ДЕФЕКТАМИ ЧЕЛЮСТНО-ЛИЦЕВОЙ ОБЛАСТИ ЯВЛЯЕТСЯ**

рентгенологическое обследование

осмотр

функциональное обследование

психометрическое обследование

**3680. [T043465] ПРИ ВРОЖДЕННЫХ ДЕФЕКТАХ НЕБА ЖИЗНЕННАЯ ЕМКОСТЬ ЛЕГКИХ**

уменьшается

увеличивается

является переменчивой

не изменяется

**3681. [T043466] ВРОЖДЕННЫМ ДЕФЕКТОМ ЧЕЛЮСТНО-ЛИЦЕВОЙ ОБЛАСТИ ЯВЛЯЕТСЯ**

злокачественное новообразование

**расщелина твердого неба**

гемангиома

отсутствие зубов

**3682. [T043467] ПРИ ДВУХСТОРОННЕМ ПЕРЕЛОМЕ НИЖНЕЙ ЧЕЛЮСТИ СРЕДИННЫЙ ФРАГМЕНТ**

не смещается

смещается назад и вверх

**смещается назад и вниз**

смещается вперед и вниз

**3683. [T043468] ПРИ ДВУХСТОРОННЕМ ПЕРЕЛОМЕ НИЖНЕЙ ЧЕЛЮСТИ БОКОВЫЕ ФРАГМЕНТЫ**

**смещаются вверх и вовнутрь**

смещаются вниз и вовнутрь

не смещаются

смещаются вверх и вперед

**3684. [T043469] СМЫКАНИЕ ПЕРЕДНИХ ЗУБОВ ПРИ ДВУХСТОРОННЕМ ПЕРЕЛОМЕ ТЕЛА НИЖНЕЙ ЧЕЛЮСТИ ПРОИСХОДИТ ПО ТИПУ ПРИКУСА**

**открытого**

дистального

прогенического

прогнатического

**3685. [Т043470] ПРИЧИНОЙ ДЕФЕКТОВ ЧЕЛЮСТНО-ЛИЦЕВОЙ ОБЛАСТИ МОЖЕТ БЫТЬ**

пародонтоз

**сифилис**

пародонтит

гингивит

**3686. [Т043473] ЭТИОЛОГИЧЕСКИМ ФАКТОРОМ ЗУБОЧЕЛЮСТНЫХ ДЕФОРМАЦИЙ ЯВЛЯЕТСЯ**

гингивит

пульпит

остеохондроз позвоночника

**пародонтит**

**3687. [Т043486] СЛЮННЫЕ ЖЕЛЕЗЫ С ВОЗРАСТОМ ПРЕТЕРПЕВАЮТ ИЗМЕНЕНИЯ, ХАРАКТЕРИЗУЮЩИЕСЯ ТЕМ, ЧТО**

рН слюны изменяется

рН слюны не изменяется

секреторная активность увеличивается

**секреторная активность уменьшается**

**3688. [Т043488] ПРИ ПАРОДОНТИТЕ ПАТОЛОГИЧЕСКОМУ ИЗМЕНЕНИЮ ПОДВЕРГАЮТСЯ**

десна, костная ткань

костная ткань

сосудистая система, десна

**десна, сосудистая система, костная ткань**

**3689. [Т043489] ДЛЯ КЛИНИЧЕСКОГО ПРОЯВЛЕНИЯ ПАРОДОНТИТА ХАРАКТЕРНЫ**

патологическая подвижность зубов, преждевременные окклюзионные контакты

резорбция костной ткани стенок альвеол, преждевременные окклюзионные контакты

костные выступы, патологическая подвижность зубов

**преждевременные окклюзионные контакты зубов, резорбция костной ткани стенок альвеол, подвижность зубов**

**3690. [Т043490] ДЛЯ ПАРОДОНТИТА ХАРАКТЕРНЫМ ЯВЛЯЕТСЯ**

наличие зубного камня

**наличие зубного камня, кровоточивость десны**

отсутствие зубного камня, кровоточивость десны

кровоточивость десны

**3691. [Т043491] ПО КЛИНИЧЕСКОМУ ТЕЧЕНИЮ РАЗЛИЧАЮТ ПАРОДОНТИТ**

**острый, хронический, хронический в стадии обострения, хронический в стадии ремиссии**

острый, подострый, хронический

острый, средний, хронический в стадии обострения

острый, средний, хронический

**3692. [Т043492] ПО КЛИНИЧЕСКОМУ ПРОЯВЛЕНИЮ РАЗЛИЧАЮТ ПАРОДОНТИТ СТЕПЕНИ**

легкой, умеренной, тяжелой

легкой, смешанной, тяжелой

**легкой, средней, тяжелой**

легкой, средней, умеренной, тяжелой

### **3693. [Т043493] ПО ЛОКАЛИЗАЦИИ ПРОЦЕССА ВЫДЕЛЯЮТ ПАРОДОНТИТ**

диффузный, септический

острый, генерализованный, септический

очаговый, септический

**локализованный, генерализованный**

### **3694. [Т043494] К МЕСТНЫМ ЭТИОЛОГИЧЕСКИМ ФАКТОРАМ ПАРОДОНТИТА ОТНОСЯТСЯ**

сердечно-сосудистые заболевания, системная остеопатия, травматическая окклюзия

заболевания нервной системы, аномалии развития челюстей, микробная бляшка

системная остеопатия, микробная бляшка, аномалия развития челюстей

**травматическая окклюзия, микробная бляшка, хроническая травма десневого края**

### **3695. [Т043495] К ОБЩИМ ЭТИОЛОГИЧЕСКИМ ФАКТОРАМ ПАРОДОНТИТА ОТНОСЯТСЯ**

сердечно-сосудистые заболевания, аномалии развития челюстей

заболевания нервной системы, сердечно-сосудистые заболевания

**сердечно-сосудистые заболевания, системная остеопатия, заболевания нервной системы**

системная остеопатия, аномалии развития челюстей

### **3696. [Т043497] ТРАВМА ДЕСНЕВОГО КРАЯ КАК ПРИЧИНА ОЧАГОВОГО ПАРОДОНТИТА ВОЗМОЖНА ВСЛЕДСТВИЕ**

неправильно созданных контактных пунктов на пломбах, вкладках, отсутствия экватора у коронки

отсутствия экватора у коронки, применения широких и длинных коронок

неправильно созданных контактных пунктов на пломбах, вкладках, применения пластмассовых коронок, введенных под десневой край

**неправильно созданных контактных пунктов на пломбах, вкладках, отсутствия**



экватора у коронки, применение широких и длинных коронок, применение пластмассовых коронок, введенных под десневой край

**3697. [T043498] ПРИ ПАРОДОНТИТЕ СМЕЩЕНИЕ ЗУБОВ ВОЗМОЖНО В НАПРАВЛЕНИЯХ**

вестибулярном и медиальном

вертикальном, оральном

**вестибулярном, оральном, вертикальном, вокруг вертикальной оси**

оральном, вертикальном

**3698. [T043499] ПРИ ГЕНЕРАЛИЗОВАННОМ ПАРОДОНТИТЕ ПАТОЛОГИЧЕСКИЕ ЗУБОДЕСНЕВЫЕ КАРМАНЫ ВЫЯВЛЯЮТСЯ**

у двух рядом стоящих зубов

только у зубов нижней челюсти

**у всех зубов**

у одного зуба

**3699. [T043500] ПРОДОЛЖИТЕЛЬНОСТЬ ОДНОГО ЖЕВАТЕЛЬНОГО ПЕРИОДА СОСТАВЛЯЕТ (СЕК)**

14-16

0,5-1

3-4

5-10

**3700. [T043501] ПРИ ХРОНИЧЕСКИХ ПАРОДОНТИТАХ СТЕПЕНЬ ВОСПАЛЕНИЯ УСУГУБЛЯЕТСЯ**

аномальным положением и формой зуба

отсутствием межзубных контактов

некачественно изготовленными протезами

отсутствием межзубных контактов, некачественным изготовлением протезов, аномальным положением и формой зуба

### **3701. [T043502] ЯВЛЕНИЯ ДЕСТРУКЦИИ КОСТНОЙ ТКАНИ ПРИ ПАРОДОНТИТЕ ЗАХВАТЫВАЮТ**

нижнюю челюсть

скуловую кость

тело челюсти

**альвеолярный отросток, альвеолярную часть челюсти**

### **3702. [T043504] НЕДОСТАТОЧНОЕ КОЛИЧЕСТВО ОПОРНЫХ ЗУБОВ ПРИ ПЛАНИРОВАНИИ ИЗГОТОВЛЕНИЯ НЕСЪЕМНОЙ КОНСТРУКЦИИ МОЖЕТ ПРИВЕСТИ К**

сколу облицовочного материала ортопедической конструкции

разрушению зубов-антагонистов

клиновидному дефекту

**функциональной перегрузке пародонта опорных зубов**

### **3703. [T043506] ПРОТЕЗЫ ИЗ РАЗНОРОДНЫХ МЕТАЛЛИЧЕСКИХ СПЛАВОВ В ПОЛОСТИ РТА ПАЦИЕНТА МОГУТ ЯВЛЯТЬСЯ ПРИЧИНОЙ**

остеомиелита

пародонтоза

**гальванизма**

пародонтита

### **3704. [T043509] ПРЕПАРИРОВАНИЕ ВИТАЛЬНЫХ ЗУБОВ ПОД ОРТОПЕДИЧЕСКИЕ КОНСТРУКЦИИ БЕЗ УЧЕТА ИХ АНАТОМИЧЕСКОЙ ФОРМЫ И ПОЛОЖЕНИЯ МОЖЕТ ПРИВЕСТИ К**

пародонтиту

снижению высоты нижнего отдела лица

травматическому пульпиту

повышенному стиранию твердых тканей зубов

**3705. [Т043516] ПОКАЗАНИЕМ К ДЕПУЛЬПИРОВАНИЮ ЗУБОВ ПО КЛИНИЧЕСКИМ ПОКАЗАНИЯМ ПРИ ИХ ПРЕПАРИРОВАНИИ ЯВЛЯЕТСЯ**

препарирование под винир

**горизонтальная форма деформации с наклоном зуба более 45°**

резорбция костной ткани альвеолярного отростка на 1/3 длины корня

препарирование под цельнолитую коронку с керамической облицовкой

**3706. [Т043518] ПРИ ПОВЫШЕННОМ СТИРАНИИ ЗУБОВ II-III СТЕПЕНЕЙ ПРОТИВОПОКАЗАНО ИЗГОТОВЛЕНИЯ ИСКУССТВЕННЫХ КОРОНОК**

цельнолитых

металлокерамических

**штампованных**

керамических

**3707. [Т043519] ПРОТЕТИЧЕСКАЯ ПЛОСКОСТЬ ОТНОСИТЕЛЬНО ПАРАЛЛЕЛЬНА**

линии Ретциуса

**камперовской горизонтали**

линии эстетической улыбки

франкфуртской горизонтали

**3708. [Т043522] ОПРЕДЕЛЯТЬ ЦВЕТ ЗУБОВ СЛЕДУЕТ ПРИ**

**естественном освещении в дневное время суток**

использовании лампы дневного света, совместно с коллегами

ярком искусственном освещении

в затемненном помещении

**3709. [Т043523] ЗА ВЕЛИЧИНУ АТРОФИИ КОСТНОЙ ТКАНИ АЛЬВЕОЛЫ ПРИНИМАЕТСЯ ПОКАЗАТЕЛЬ, ПОЛУЧЕННЫЙ ПРИ ЗОНДИРОВАНИИ**

с оральной стороны

**независимо от стороны, но наибольший**

с вестибулярной стороны

с медиальной стороны

**3710. [Т043524] СХЕМА (ПО В.Ю. КУРЛЯНДСКОМУ), ОТОБРАЖАЮЩАЯ СОСТОЯНИЕ ОПОРНОГО АППАРАТА ЗУБОВ ВЕРХНЕЙ И НИЖНЕЙ ЧЕЛЮСТЕЙ, НАЗЫВАЕТСЯ**

реопародонтограммой

мастикациограммой

электромиограммой

**одонтопародонтограммой**

**3711. [Т043525] В НОРМЕ СОДЕРЖАНИЕ ГЛЮКОЗЫ В КРОВИ КОЛЕБЛЕТСЯ В ПРЕДЕЛАХ (ММОЛЬ/Л)**

9,4-11,8

11,8-14,2

**3,3-5,5**

5,5-6,0

**3712. [Т043526] ДИАГНОЗ «ПРЕДИАБЕТ» СТАВИТСЯ ПРИ СОДЕРЖАНИИ ГЛЮКОЗЫ В КРОВИ (ММОЛЬ/Л)**

3,3-5,5

7,0-8,6

**5,5-6,0**

**3713. [T043528] К АППАРАТАМ, ВОСПРОИЗВОДЯЩИМ ДВИЖЕНИЕ НИЖНЕЙ ЧЕЛЮСТИ, ОТНОСИТСЯ**

периотестометр

**артикулятор**

гнатодинамометр

параллелометр

**3714. [T043529] РАЗНИЦА ВЫСОТЫ НИЖНЕГО ОТДЕЛА ЛИЦА В СОСТОЯНИИ ОТНОСИТЕЛЬНОГО ФИЗИОЛОГИЧЕСКОГО ПОКОЯ И ПРИ МЫКАНИИ ЗУБНЫХ РЯДОВ В ПОЛОЖЕНИИ ЦЕНТРАЛЬНОЙ ОККЛЮЗИИ СОСТАВЛЯЕТ В СРЕДНЕМ (ММ)**

4-6

6-8

2-4

0,5-1

**3715. [T043530] АРТИКУЛЯЦИЕЙ НАЗЫВАЮТ**

**всевозможные движения нижней челюсти**

вид смыкания зубов в центральной окклюзии

вид смыкания зубов в боковой окклюзии

вид смыкания зубов в передней окклюзии

**3716. [T043531] ВИДАМИ ОККЛЮЗИОННЫХ КРИВЫХ ЯВЛЯЮТСЯ**

**сагиттальная Шпея и трансверзальная Уилсона**

фронтальная Бонвиля и вертикальная Гиза

сагиттальная Уилсона и фронтальная Бонвиля

трансверзальная Шпея и вертикальная Гиза

**3717. [T043533] СУСТАВНОЙ БУГОРОК ВНЧС У ПАЦИЕНТОВ ПОЖИЛОГО И СТАРЧЕСКОГО ВОЗРАСТА**

увеличивается в размерах

**атрофируется**

остаётся без изменений

утолщается

**3718. [T043534] ДЛЯ РЕНТГЕНОЛОГИЧЕСКОЙ КАРТИНЫ ПАЦИЕНТА С САХАРНЫМ ДИАБЕТОМ ХАРАКТЕРНО ИЗМЕНЕНИЕ СТРУКТУРЫ КОСТНОЙ ТКАНИ ВЕРХНЕЙ И НИЖНЕЙ ЧЕЛЮСТЕЙ**

прогрессирующая резорбция в боковых отделах верхней и нижней челюстей

прогрессирующая резорбция костной ткани во фронтальном отделе верхней и нижней челюстей

**«чашеобразная» резорбция костной ткани в боковых отделах и горизонтальная резорбция костной ткани во фронтальных отделах верхней и нижней челюстей**

отсутствие резорбции костной ткани верхней и нижней челюстей

**3719. [T043539] PH СЛЮНЫ И ДЕСНЕВОЙ ЖИДКОСТИ В НОРМЕ СОСТАВЛЯЕТ**

4,6-5,1

3,5-4,0

6,0-7,5

**6,8-7,2**

**3720. [T043540] ПРИ ЛЕГКОЙ СТЕПЕНИ ТЯЖЕСТИ ПАРОДОНТИТА НА РЕНТГЕНОГРАММЕ ОПРЕДЕЛЯЕТСЯ \_\_\_\_\_ ДЛИНЫ КОРНЯ**

резорбция более 1/2

резорбция более 1/3

снижение высоты межзубных перегородок на 1/2

**отсутствие изменения костной ткани на всём протяжении, снижение высоты**

межзубных перегородок на 1/4-1/3

**3721. [T043541] ПРИ СРЕДНЕЙ СТЕПЕНИ ТЯЖЕСТИ ПАРОДОНТИТА НА РЕНТГЕНОГРАММЕ ОПРЕДЕЛЯЕТСЯ \_\_\_\_\_ ДЛИНЫ КОРНЯ**

отсутствие изменения костной ткани на всём протяжении, снижение высоты межзубных перегородок на 1/4-1/3

резорбция более 1/2

снижение высоты межзубных перегородок на 1/4

**снижение высоты межзубных перегородок на 1/2**

**3722. [T043542] ПРИ ТЯЖЕЛОЙ СТЕПЕНИ ТЯЖЕСТИ ПАРОДОНТИТА НА РЕНТГЕНОГРАММЕ ОПРЕДЕЛЯЕТСЯ**

резорбция более 1/3 длины корня

отсутствие изменения костной ткани на всём протяжении, снижение высоты

**резорбция более 1/2 длины корня**

снижение высоты межзубных перегородок на 1/2 длины корня

**3723. [T043543] ЛЕГКАЯ СТЕПЕНЬ ПАРОДОНТИТА ХАРАКТЕРИЗУЕТСЯ ГЛУБИНОЙ ПАТОЛОГИЧЕСКОГО ЗУБОДЕСНЕВОГО КАРМАНА (ММ)**

5-7 и более

3,5

1

5

**3724. [T043545] ПРИ СРЕДНЕЙ СТЕПЕНИ ТЯЖЕСТИ ПАРОДОНТИТА ГЛУБИНА ПАТОЛОГИЧЕСКОГО ЗУБОДЕСНЕВОГО КАРМАНА ДОСТИГАЕТ (ММ)**

5-7 и более

5

1

3,5

**3725. [T043547] ПРИ ТЯЖЕЛОЙ СТЕПЕНИ ПАРОДОНТИТА ГЛУБИНА ПАТОЛОГИЧЕСКОГО ЗУБОДЕСНЕВОГО КАРМАНА ДОСТИГАЕТ (ММ)**

5

3,5

**5-7 и более**

1

**3726. [T043553] К ПОРАЖЕНИЮ, ЧЕТКО СВЯЗАННОМУ С ВИЧ-ИНФЕКЦИЕЙ, ОТНОСИТСЯ**

**волосистая лейкоплакия, кандидоз, деструктивный пародонтит**

бактериальные инфекции

тромбоцитопеническая пурпура

сиалоденит

**3727. [T043554] ДЛЯ НЕКРОТИЧЕСКОГО ЯЗВЕННОГО ПАРОДОНТИТА ХАРАКТЕРНО**

пузырьковые высыпания на слизистой оболочки щеки

**выпадение зубов, кровоточивость дёсен, утрата костной и мягких тканей**

зуд, покалывания слизистой оболочки полости рта

серовато-белый налёт на языке

**3728. [T043555] АФТОЗНЫЙ СТОМАТИТ ХАРАКТЕРЕН ДЛЯ**

язвенной болезни желудка

цирроза печени

**хронического энтероколита**

гепатита А



**3729. [T043556] ФОРМА ПОВЫШЕННОГО СТИРАНИЯ ТВЕРДЫХ ТКАНЕЙ ЗУБОВ, ПРИ КОТОРОЙ ПОРАЖЕНЫ ВЕСТИБУЛЯРНАЯ И (ИЛИ) ОРАЛЬНАЯ ПОВЕРХНОСТИ ЗУБОВ, НАЗЫВАЕТСЯ**

компенсированная

горизонтальная

**вертикальная**

декомпенсированная

**3730. [T043557] ФОРМА ПОВЫШЕННОГО СТИРАНИЯ ТВЕРДЫХ ТКАНЕЙ ЗУБОВ, КОТОРАЯ ХАРАКТЕРИЗУЕТСЯ ОТСУТСТВИЕМ СНИЖЕНИЯ ВЫСОТЫ НИЖНЕЙ ТРЕТИ ЛИЦА, НАЗЫВАЕТСЯ**

смешанная

**компенсированная**

декомпенсированная

вертикальная

**3731. [T043558] ОТСУТСТВИЕ СНИЖЕНИЯ ВЫСОТЫ НИЖНЕГО ОТДЕЛА ЛИЦА ПРИ КОМПЕНСИРОВАННОЙ ФОРМЕ ПОВЫШЕННОГО СТИРАНИЯ ЗУБОВ ОБУСЛОВЛЕНО**

выдвижением зубов

смещением нижней челюсти

изменением взаимоотношений элементов ВНЧС

**компенсаторным ростом альвеолярного отростка челюстей**

**3732. [T043559] ПЕРВЫМ ЭТАПОМ ОРТОПЕДИЧЕСКОГО ЛЕЧЕНИЯ БОЛЬНОГО С ТРАВМОЙ ЧЕЛЮСТНО-ЛИЦЕВОЙ ОБЛАСТИ ЯВЛЯЕТСЯ**

первая врачебная помощь

изготовление постоянного протеза

изготовление имедиат-протеза

**изготовление формирующего протеза**

**3733. [Т043560] ПЕРВЫМ ЭТАПОМ ОРТОПЕДИЧЕСКОГО ЛЕЧЕНИЯ БОЛЬНОГО С НОВООБРАЗОВАНИЯМИ ЧЕЛЮСТНО-ЛИЦЕВОЙ ОБЛАСТИ ЯВЛЯЕТСЯ**

изготовление постоянного протеза

первая врачебная помощь

**изготовление имедиат-протеза**

изготовление формирующего протеза

**3734. [Т043563] ИЗГОТОВЛЕНИЕ ПОСТОЯННОГО ПРОТЕЗА НА ВЕРХНЕЙ ЧЕЛЮСТИ ПОСЛЕ ХИРУРГИЧЕСКОГО ВМЕШАТЕЛЬСТВА РЕКОМЕНДУЕТСЯ ПОСЛЕ ОПЕРАЦИИ ЧЕРЕЗ**

12-14 дней

**6-8 месяцев**

1 месяц

1-2 дня

**3735. [Т043565] ТАМПОНИРОВАНИЕ ПРОНИКАЮЩЕГО ДЕФЕКТА ВЕРХНЕЙ ЧЕЛЮСТИ ПРИ СНЯТИИ АНАТОМИЧЕСКОГО ОТТИСКА ПРОВОДЯТ**

силиконовым материалом высокой плотности

ватным тампоном

воском

**марлевым тампоном**

**3736. [Т043572] ПАКОВКА ПЛАСТМАССЫ В КЮВЕТУ ПРОВОДЯТ В СТАДИИ**

набухания

тянущихся нитей

**тестообразной**

песочной

**3737. [T043576] ПРОЯВЛЕНИЕМ САХАРНОГО ДИАБЕТА В ПОЛОСТИ РТА ЯВЛЯЕТСЯ**

пульпит

**пародонтит**

сиалоаденит

периодонтит

**3738. [T043578] ПРИ ОКАЗАНИИ СТОМАТОЛОГИЧЕСКОЙ ПОМОЩИ БОЛЬНОМУ ЭПИЛЕПСИЕЙ РАЦИОНАЛЬНА ПРЕМЕДИКАЦИЯ С ИСПОЛЬЗОВАНИЕМ**

Баралгина

Мезатона

Атропина

**Диазепам**

**3739. [T043579] ПРИ ЭПИЛЕПТИЧЕСКОМ ПРИПАДКЕ СЛЕДУЕТ**

**не допустить асфиксии**

провести наружный массаж сердца

провести искусственное дыхание

применить нашатырный спирт

**3740. [T043585] СТОМАТОЛОГИЧЕСКАЯ ПРОФИЛАКТИКА ПОВЫШЕННОГО СТИРАНИЯ ЗУБОВ ВКЛЮЧАЕТ**

ежедневную чистку зубов жесткой зубной щеткой

проведение аллергических проб перед протезированием

использование отбеливающих кап

**своевременное зубное протезирование**

**3741. [T056741] ТОКСИЧЕСКИЙ СТОМАТИТ, ВЫЗВАННЫЙ ЗУБНЫМИ ПРОТЕЗАМИ, ВОЗНИКАЕТ ПОСЛЕ ПРОТЕЗИРОВАНИЯ ЧЕРЕЗ**

1 год

1 месяц

**10 суток**

6 месяцев

**3742. [T056742] ГАЛЬВАНОЗ ВОЗНИКАЕТ ПОСЛЕ ПРОТЕЗИРОВАНИЯ ЧЕРЕЗ**

7 дней

**1-2 месяца**

6-12 месяцев

1 день

**3743. [T056743] ЧАЩЕ ГАЛЬВАНОЗ ВОЗНИКАЕТ ПРИ ПРОТЕЗИРОВАНИИ СПЛАВАМИ**

серебряно-палладиевыми

**разнородными**

на основе золота

кобальтохромовыми

**3744. [T056744] К СИМПТОМАМ НЕПЕРЕНОСИМОСТИ ЗУБНЫХ ПРОТЕЗОВ ОТНОСИТСЯ**

**извращение вкусовой чувствительности**

пульпит зуба

подвывих в ВНЧС

гипермобильность мышечкового отростка

**3745. [T056745] ПОКАЗАТЕЛИ РАЗНОСТИ ЭЛЕКТРОХИМИЧЕСКИХ ПОТЕНЦИАЛОВ В НОРМЕ НЕ ПРЕВЫШАЮТ (МВ)**

120

**80**

130

150

**3746. [T056746] С ЦЕЛЬЮ ОПРЕДЕЛЕНИЯ АЛЛЕРГИЧЕСКОЙ РЕАКЦИИ НА АКРИЛОВЫЕ ПЛАСТМАССЫ ПРОВОДЯТ**

поляризационно-оптическую микроскопию

тест лактобациллярного числа

**экспозиционно-провокационную пробу**

измерение температурной чувствительности полости рта

**3747. [T056747] МЕТОД, ИСПОЛЬЗУЮЩИЙСЯ У ЛИЦ С ЯВЛЕНИЯМИ НЕПЕРЕНОСИМОСТИ К КОНСТРУКЦИОННЫМ МАТЕРИАЛАМ**

**скарификационно-пленочный тест**

гнатодинамометрия

периотестметрия

проба Ряховского

**3748. [T056748] PH - СЛЮНЫ ПРИ СТОМАТИТЕ ТОКИСКО-ХИМИЧЕСКОГО ГЕНЕЗА**

сдвигается в кислую сторону только при употреблении продуктов питания

не изменяется

сдвигается в щелочную сторону

**сдвигается в кислую сторону**

**3749. [T056750] ОСНОВНАЯ ЖАЛОБА ПРИ АЛЛЕРГИЧЕСКОМ СТОМАТИТЕ НА АКРИЛОВЫЕ ПЛАСТМАССЫ**

**жжение в полости рта**

плохая фиксация протезов

нарушение окклюзионного взаимоотношения зубных рядов

боль в ВНЧС

**3750. [T056751] У БОЛЬНЫХ С НЕПЕРЕНОСИМОСТЬЮ К АКРИЛОВЫМ ПЛАСТМАССАМ, БАЗИС СЪЕМНОГО ПРОТЕЗА СЛЕДУЕТ ИЗГОТОВИТЬ**

с арамидной нитью

**из бесцветной пластмассы**

армированным

интенсивно окрашенным

**3751. [T056752] У БОЛЬНЫХ С НЕПЕРЕНОСИМОСТЬЮ К АКРИЛОВЫМ ПЛАСТМАССАМ ЦЕЛЕСООБРАЗНО ИЗГОТАВЛИВАТЬ ПРОТЕЗЫ**

с укорочением границ протезного ложа

повышающие

**с мягкой подкладкой**

с удлинением границ протезного ложа

**3752. [T056753] ПРИ ВОССТАНОВЛЕНИИ ПЕРЕДНИХ ЗУБОВ У ЛИЦ С ЛЕЙКОПЛАКИЕЙ ПРОМЕЖУТОЧНАЯ ЧАСТЬ МОСТОВИДНОГО ПРОТЕЗА**

**не должна плотно прилегать к слизистой оболочке**

не изготавливается

должна плотно прилегать к слизистой оболочке

должна механически отдавливать пораженный очаг

**3753. [T056754] ДЛЯ ЛЕЧЕНИЯ ХРОНИЧЕСКИХ ЗАБОЛЕВАНИЙ СЛИЗИСТОЙ ОБОЛОЧКИ С ПОМОЩЬЮ ИОНОВ СЕРЕБРА С ЦЕЛЬЮ НОРМАЛИЗАЦИИ АКТИВНОСТИ ФЕРМЕНТОВ И МИКРОФЛОРЫ РЕКОМЕНДУЕТСЯ ПРИМЕНЕНИЕ ПРОТЕЗОВ ИЗ СПЛАВОВ**

серебряно-палладиевых

никель-хромовых

золотосодержащих

кобальт-хромовых

**3754. [T056755] ПРИ АЛЛЕРГИЧЕСКИХ РЕАКЦИЯХ ПОД СЪЕМНЫМ ПРОТЕЗОМ НА НИЖНЕЙ ЧЕЛЮСТИ РЕКОМЕНДУЮТ ИЗГОТОВЛЕНИЕ БАЗИСОВ**

насыщенных красителем

с удлинёнными границами

композитных

**на мягкой силиконовой подкладке**

**3755. [T056756] НЕСПЕЦИФИЧЕСКИМ ФАКТОРОМ АЛЛЕРГИЗАЦИИ ОРГАНИЗМА ПРИ НАЛИЧИИ В ПОЛОСТИ РТА СЪЕМНЫХ ПЛАСТИНОЧНЫХ ПРОТЕЗОВ МОЖЕТ БЫТЬ**

молодой возраст пациента

несоответствие внутренней поверхности протеза протезному ложу

проведение теста химического серебрения

увеличение времени полировки базиса

**3756. [T056758] КОМПЛЕКС ПАТОЛОГИЧЕСКИХ КЛИНИЧЕСКИХ СИМПТОМОВ СВЯЗАННЫХ С НАЛИЧИЕМ ИНДУЦИРОВАННЫХ ГАЛЬВАНИЧЕСКИХ ТОКОВ, ВОЗНИКАЮЩИХ В ПОЛОСТИ РТА МЕЖДУ МЕТАЛЛИЧЕСКИМИ ЗУБНЫМИ ПРОТЕЗАМИ НАЗЫВАЕТСЯ**

гальванотехника

**гальваноз**

гальваностегия

гальванопластика

**3757. [T056759] НАИБОЛЕЕ ИНЕРТНЫЕ ДЛЯ ОРГАНИЗМА ЯВЛЯЮТСЯ СПЛАВЫ НА ОСНОВЕ**

никеля

кобальта

золота

алюминия

**3758. [T056760] ПОКАЗАТЕЛИ PH СЛЮНЫ В НОРМЕ НАХОДЯТСЯ В ПРЕДЕЛАХ**

4,6-6,8

7,2-8,0

6,8-7,2

2,2-4,6

**3759. [T056761] ПРОЦЕСС РАЗРУШЕНИЯ МЕТАЛЛОВ ПОД ДЕЙСТВИЕМ ХИМИЧЕСКИХ И ЭЛЕКТРОХИМИЧЕСКИХ ФАКТОРОВ НАЗЫВАЕТСЯ**

коррозией

стабилизацией

гальваностегией

реакцией восстановления

**3760. [T056762] НАИБОЛЕЕ ПОДВЕРЖЕННЫЕ КОРРОЗИИ СПЛАВЫ**

на основе никеля

на основе золота

на основе кобальта



разнородные

**3761. [T056763] НАИБОЛЕЕ ПОДВЕРЖЕННЫЕ КОРРОЗИИ СПЛАВЫ ПРИ СМЕЩЕНИИ PH В КИСЛУЮ СТОРОНУ НА ОСНОВЕ**

никеля

титана

кобальта

золота

**3762. [T056764] ЧАСТО ВСТРЕЧАЕМАЯ ЖАЛОБА ПРИ ГАЛЬВАНИЗМЕ**

наличие хруста в ВНЧС

болезненные ощущения по ходу тройничного нерва

нарушение пережевывания пищи

**жжение в полости рта**

**3763. [T056765] ПРИ ИССЛЕДОВАНИИ ЭЛЕКТРОХИМИЧЕСКИХ ПОТЕНЦИАЛОВ ХЛОРСЕРЕБРЯНЫЙ ЭЛЕКТРОД ПОМЕЩАЮТ**

под ухо

на тыльную часть ладони

в область щеки

**под язык**

**3764. [T056767] СОСТАВНОЙ ЭЛЕМЕНТ СЪЕМНЫХ ПЛАСТИНОЧНЫХ ПРОТЕЗОВ, ОБЛАДАЮЩИЙ НАИБОЛЕЕ ТОКСИЧЕСКИМ ВОЗДЕЙСТВИЕМ**

удерживающий элемент

мягкая подкладка

гарнитурный зуб

**базисная пластмасса**

**3765. [T056768] ГИПЕРЕМИЯ И ОТЕЧНОСТЬ В ПОЛОСТИ РТА – ЧАСТО ВСТРЕЧАЕМАЯ ЖАЛОБА ПРИ**

**аллергическом стоматите, вызванном зубными протезами**

несовершенном амелогенезе

кариесе зубов

клиновидном дефекте

**3766. [T056769] СИМПТОМ ЖЖЕНИЯ В ПОЛОСТИ РТА – ЧАСТО ВСТРЕЧАЕМАЯ ЖАЛОБА ПРИ**

несовершенном дентиногенезе

хроническом пародонтите

**токсическом стоматите**

сиалодените

**3767. [T056770] ПОВЫШЕННОЕ СЛЮНООТДЕЛЕНИЕ ВОЗНИКАЕТ У ПАЦИЕНТОВ С ЗАБОЛЕВАНИЕМ**

**токсический стоматит**

множественный кариес зубов

пародонтит в стадии обострения

сиалоаденит

**3768. [T056771] ХАРАКТЕРНОЙ ЖАЛОБОЙ ПРИ АЛЛЕРГИЧЕСКОМ СТОМАТИТЕ НА АКРИЛОВЫЕ ПЛАСТМАССЫ ЯВЛЯЕТСЯ**

**жжение языка, губ**

нарушение окклюзии

снижение тонуса жевательных мышц

боль в ВНЧС

### **3769. [T056772] ПОКРЫВНЫЕ ПРОТЕЗЫ – ЭТО**

бюгельные протезы с опорно-удерживающей системой фиксации

съёмные и мостовидные протезы, соединенные замковым креплением

**съёмные протезы, базис которых покрывает оставшиеся в полости рта корни зубов**

несъёмные протезы

### **3770. [T056773] ИЗГОТОВЛЕНИЕ ПОКРЫВНЫХ ПРОТЕЗОВ ПОКАЗАНО ПРИ**

плохой гигиене полости рта

одно- и двусторонних дистально неограниченных дефектах зубных рядов

полном отсутствии зубов

**наличие на челюсти одиночно стоящих зубов или корней с незначительной атрофией пародонта**

### **3771. [T056774] КОРНИ ОДИНОЧНО СТОЯЩИХ ЗУБОВ ПРИ ИЗГОТОВЛЕНИИ ПОКРЫВНЫХ ПРОТЕЗОВ НЕОБХОДИМО**

удалить

**оценить проведенное эндодонтическое лечение**

провести пробу Ряховского

провести подсадку костной ткани

### **3772. [T056775] ПРОВЕДЕНИЕ ЭТАПА ОПРЕДЕЛЕНИЯ ЦЕНТРАЛЬНОГО СООТНОШЕНИЯ ЧЕЛЮСТЕЙ ТРЕБУЕТ ИЗГОТОВЛЕНИЯ**

силиконового индекса

**воскового базиса с окклюзионным валиком**

моделей из супергипса

индивидуальной ложки

**3773. [T056776] ЗУБНЫЕ РЯДЫ В СОСТОЯНИИ ОТНОСИТЕЛЬНОГО ФИЗИОЛОГИЧЕСКОГО ПОКОЯ**

сомкнуты

разобщены на 0,5-1 мм

**разобщены на 2-4 мм**

разобщены на 5 -7 мм

**3774. [T056779] ПРИПАСОВКА ПОКРЫВНОГО ПРОТЕЗА ПРОВОДИТСЯ**

врачом на модели

самим пациентом

**врачом в полости рта**

зубным техником на модели

**3775. [T056780] ДВИЖЕНИЯ МЕЖДУ СОСТАВНЫМИ ЧАСТЯМИ ЖЕСТКОГО АТТАЧМЕНА**

**не допускаются**

допускаются в 1-ой плоскости

допускаются в 2-х плоскостях

допускаются в 3-х плоскостях

**3776. [T056781] ОБЪЕМ ПРЕПАРИРОВАНИЯ ТВЕРДЫХ ТКАНЕЙ ЗУБА ПОД ТЕЛЕСКОПИЧЕСКУЮ КОРОНКУ В СРАВНЕНИИ С МЕТАЛЛОКЕРАМИЧЕСКОЙ**

**больше на 0,3 мм**

меньше на 0,3 мм

одинаковое

больше на 0,6 мм

### **3777. [T056782] МАТРИЦА СФЕРИЧЕСКОГО АТТАЧМЕНА ПОКРЫВНОГО ПРОТЕЗА УСТАНОВЛИВАЕТСЯ В**

**съемной части протеза**

на зубах антагонистах

несъемной части конструкции

мостовидном протезе

### **3778. [T056785] ТЕЛЕСКОПИЧЕСКАЯ КОРОНКА - ЭТО**

фрагмент съемного протеза

система из коронки, которая зацементирована на опорном зубе и кламмера, находящегося в съемной части протеза

**система из двух коронок, одна из которых зацементирована на отпрепарированном опорном зубе, другая находится в каркасе съемной части протеза**

коронка, которая зацементирована на опорном зубе

### **3779. [T056786] МАГНИТНЫЕ АТТАЧМЕНЫ ВЫПОЛНЯЮТ ФУНКЦИЮ**

**ретенционно-опорную**

амортизирующую

шинирующую

стабилизирующую

### **3780. [T056787] ПОКАЗАНИЕ К ИСПОЛЬЗОВАНИЮ ОДИНОЧНО-СТОЯЩИХ ЗУБОВ ИЛИ КОРНЕЙ ЗУБОВ ДЛЯ ИЗГОТОВЛЕНИЯ ПОКРЫВНЫХ ПРОТЕЗОВ**

**при атрофии стенок альвеолы не более 1/2 корня**

наличие хронического гранулирующего периодонтита

подвижность зубов 2-3 степни

разрушение корня ниже уровня десны

### **3781. [T056790] КОЛИЧЕСТВО И КАЧЕСТВО СМЕШАННОЙ СЛЮНЫ**

влияет на фиксацию штифтово-культевых вкладок

**влияет на адгезию полного съемного протеза**

влияет на фиксацию несъемного протеза

не влияет на адгезию полного съемного протеза

### **3782. [T056792] СРОКИ ПОЛЬЗОВАНИЯ ПОЛНЫМИ СЪЕМНЫМИ ПРОТЕЗАМИ ПРИ ХОРОШЕМ ГИГИЕНИЧЕСКОМ УХОДЕ**

уменьшаются

**увеличиваются**

не изменяются

уменьшаются прямопропорционально биологическому возрасту

### **3783. [T056793] АДГЕЗИЯ СЪЕМНЫХ ЗУБНЫХ ПРОТЕЗОВ ПРИ УМЕНЬШЕНИИ КОЛИЧЕСТВА СМЕШАННОЙ СЛЮНЫ**

не изменяется

**снижается**

не зависит от количества смешанной слюны

повышается

### **3784. [T056794] МЯГКАЯ ПОДКЛАДКА В ПОЛНЫХ СЪЕМНЫХ ПРОТЕЗАХ ПРИ ЛЕЧЕНИИ ГЕРОНТОСТОМАТОЛОГИЧЕСКИХ ПАЦИЕНТОВ ИСПОЛЬЗУЕТСЯ ПРИ**

несъемном протезировании

**изготовлении базиса съемного протеза**

снятии анатомических оттисков

определении размера нижнего отдела лица

**3785. [T056795] СРОКИ ИСПОЛЬЗОВАНИЯ СЪЕМНЫХ ПЛАСТИНОЧНЫХ ПРОТЕЗОВ**

7 лет

5 лет

**3 - 5 лет**

2 - 4 года

**3786. [T056796] МЯГКИЕ ПОДКЛАДКИ В СЪЕМНЫХ ПРОТЕЗАХ БЫВАЮТ**

нейлоновые

акриловые

безакриловые

**силиконовые**

**3787. [T056797] АДАПТАЦИОННЫЕ ВОЗМОЖНОСТИ У ПАЦИЕНТОВ ПОЖИЛОГО И СТАРЧЕСКОГО ВОЗРАСТА**

зависят от времени года

остаются без изменений

возрастают

**снижаются**

**3788. [T056798] СПОСОБНОСТЬ АДАПТАЦИИ ПАЦИЕНТОВ СТАРЧЕСКОГО ВОЗРАСТА К СЪЕМНЫМ ЗУБНЫМ ПРОТЕЗАМ**

остается без изменений

**снижается**

возрастает

зависит от общего состояния здоровья

**3789. [T056799] ОПТИМАЛЬНАЯ КОНСТРУКЦИЯ ПРОТЕЗА ПРИ МАЛОМ КОЛИЧЕСТВЕ СОХРАНИВШИХСЯ НА ЧЕЛЮСТИ ОДИНОЧНО СТОЯЩИХ ЗУБАХ (1-4) С РЕЗОРБИЕЙ КОСТНОЙ ТКАНИ БОЛЕЕ, ЧЕМ НА 1/4 ДЛИНЫ КОРНЕЙ**

покрывной с телескопической системой фиксации

бюгельный

мостовидный цельнолитой

мостовидный, штампованно-паяный

**3790. [T056800] СНИЖЕНИЕ ПРОЧНОСТИ ПЛАСТМАСС ГОРЯЧЕЙ ПОЛИМЕРИЗАЦИИ ДЛЯ ИЗГОТОВЛЕНИЯ БАЗИСОВ СЪЕМНЫХ ПРОТЕЗОВ НАБЛЮДАЕТСЯ ПРИ СОДЕРЖАНИИ МОНОМЕРА БОЛЕЕ (%)**

5.0

2.0

1.0

0.5

**3791. [T056801] ФУНКЦИОНАЛЬНАЯ ПРОБА ПРИ ПРИПАСОВКЕ ИНДИВИДУАЛЬНОЙ ЛОЖКИ НА ВЕРХНЮЮ ЧЕЛЮСТЬ**

движение языка вправо и влево

выдвижение языка вперед

всасывание щек

облизывание языком верхней губы

**3792. [T056802] ЗАВЫШЕНИЕ ВЫСОТЫ НИЖНЕГО ОТДЕЛА ЛИЦА У ПАЦИЕНТОВ С ПОЛНЫМИ СЪЕМНЫМИ ПРОТЕЗАМИ ХАРАКТЕРИЗУЕТСЯ**

разобшение зубных рядов 2-3 мм в положении физиологического покоя

щель между передними зубами

скол режущих краев искусственных зубов в протезе нижней челюсти



сглаженность носогубных складок, удивленным выражением лица

**3793. [T056803] ПРОБЫ ДЛЯ ПРИПАСОВКИ ИНДИВИДУАЛЬНОЙ ЛОЖКИ НА БЕЗЗУБОЙ ЧЕЛЮСТИ**

фонетические

**Гербста**

экспозиционно-провокационные

жевательные

**3794. [T056804] УКАЖИТЕ СЪЕМНЫЕ ОРТОПЕДИЧЕСКИЕ КОНСТРУКЦИИ, ИМЕЮЩИЕ ПРЕИМУЩЕСТВО ДЛЯ ПАЦИЕНТОВ С ЧАСТИЧНЫМ ОТСУТСТВИЕМ ЗУБОВ, СТРАДАЮЩИХ САХАРНЫМ ДИАБЕТОМ**

мостовидные протезы

нейлоновые протезы

**бюгельные протезы**

акриловые пластиночные протезы

**3795. [T056805] ПОДДЕРЖИВАЮЩИМ ФАКТОРОМ КАНДИДОЗА ПОЛОСТИ РТА У ПАЦИЕНТОВ, ИМЕЮЩИХ СЪЕМНЫЕ ПРОТЕЗЫ И СТРАДАЮЩИХ ВИЧ-ИНФЕКЦИЕЙ, ЯВЛЯЕТСЯ**

**плохо отполированные протезы**

избыточное содержание мономера

избыточное содержание полимера

хорошо отполированные протезы

**3796. [T056807] УКАЖИТЕ ПРОТЕЗ, МАКСИМАЛЬНО ПЕРЕДАЮЩИЙ ЖЕВАТЕЛЬНОЕ ДАВЛЕНИЕ, ПОЛУФИЗИОЛОГИЧЕСКИМ СПОСОБОМ**

**бюгельный**

полный съемный

мостовидный

частично съёмный- пластиночный

**3797. [T056808] УКАЖИТЕ ПРОТЕЗ, МАКСИМАЛЬНО ПЕРЕДАЮЩИЙ ЖЕВАТЕЛЬНОЕ ДАВЛЕНИЕ ФИЗИОЛОГИЧЕСКИМ СПОСОБОМ**

**мостовидный**

частично съёмный пластиночный

полный съёмный пластиночный

бюгельный

**3798. [T063447] ПРОДОЛЖИТЕЛЬНОСТЬ ОСТРОГО ОЧАГОВОГО ПУЛЬПИТА СОСТАВЛЯЕТ**

36 часов

1 неделю

14 суток

**24 часа**

**3799. [T063451] ОСТРЫЙ ДИФFUЗНЫЙ ПУЛЬПИТ ДИФФЕРЕНЦИРУЮТ С**

хроническими формами пульпита

хроническими формами периодонтитов

**невралгией**

средним кариесом

**3800. [T063453] ЗУБ ПРИ ХРОНИЧЕСКОМ ФИБРОЗНОМ ПУЛЬПИТЕ РЕАГИРУЕТ НА ТОК СИЛОЙ (МКА)**

100-110

60-80

12-18

**3801. [Т063469] К ПЕРВОЙ СТАДИИ РАЗВИТИЯ ВОСПАЛИТЕЛЬНОЙ РЕАКЦИИ ПРИ ОСТРОМ ПУЛЬПИТЕ ОТНОСЯТ**

**альтерацию**

пролиферацию

сосудистые реакции

высвобождение ферментов гликолиза

**3802. [Т063482] БОЛЕЗНЕННАЯ ПЕРКУССИЯ ПРИ ОСТРОМ ГНОЙНОМ ПЕРИОДОНТИТЕ ВОЗНИКАЕТ ИЗ-ЗА**

снижения электровозбудимости пульпы

**скопления экссудата**

деминерализации твердых тканей зуба

разрушения коллагеновых волокон

**3803. [Т063499] ДИФФЕРЕНЦИАЛЬНУЮ ДИАГНОСТИКУ КАРИЕСА ДЕНТИНА ПРОВОДЯТ С**

**хроническим пульпитом**

гнойным пульпитом

острым апикальным периодонтитом

хроническим гиперпластическим пульпитом

**3804. [Т063503] ФИЗИОТЕРАПЕВТИЧЕСКИМ МЕТОДОМ ЛЕЧЕНИЯ, ОБЛАДАЮЩИМ ВЫРАЖЕННЫМ ОБЕЗБОЛИВАЮЩИМ ЭФФЕКТОМ, ЯВЛЯЕТСЯ**

диатермокоагуляция

электрофорез

**дарсонвализация**

флюктуоризация

**3805. [T063521] РАЗВИТИЕ АЦИДОЗА ВОЗНИКАЕТ ИЗ-ЗА НАКОПЛЕНИЯ В ТКАНЯХ КИСЛОТЫ**

масляной

**молочной**

ортофосфорной

пировиноградной

**3806. [T063527] ПРИ ХИМИЧЕСКОМ ОЖОГЕ СЛИЗИСТОЙ ОБОЛОЧКИ ПОЛОСТИ РТА КИСЛОТАМИ НАБЛЮДАЕТСЯ**

мумификация

гипертрофия

**коагуляционный некроз**

колликвационный некроз

**3807. [T063528] ХИМИЧЕСКИЙ ОЖОГ ЩЕЛОЧЬЮ ВЫЗЫВАЕТ НЕКРОЗ СЛИЗИСТОЙ ОБОЛОЧКИ ПОЛОСТИ РТА**

лихенизационный

мумификационный

коагуляционный

**колликвационный**

**3808. [T063531] РЕМОДЕНТ ИСПОЛЬЗУЮТ ДЛЯ РЕМИНЕРАЛИЗИРУЮЩЕЙ ТЕРАПИИ В КОНЦЕНТРАЦИИ (%)**

2

3

5

7

**3809. [T063539] СПОСОБНОСТЬЮ ДЛИТЕЛЬНО ВЫДЕЛЯТЬ ФТОР ОБЛАДАЮТ**

поликарбоксилатные цементы

**стеклоиономерные цементы**

композиты

амальгамы

**3810. [T063540] КОМПЛЕКСНАЯ РЕМИНЕРАЛИЗИРУЮЩАЯ ТЕРАПИЯ ВКЛЮЧАЕТ ПРИЕМ ПРЕПАРАТОВ**

десенсибилизирующих

ангиопротекторных

**фосфорно-кальциевых**

антибактериальных

**3811. [T063541] МЕТОД КИСЛОТНОГО ТРАВЛЕНИЯ ОБЕСПЕЧИВАЕТ КОНТАКТ ЭМАЛИ С КОМПЗИТАМИ ЗА СЧЕТ**

адсорбции

макросцепления

химического соединения

**микросцепления**

**3812. [T063544] К ЭПИТЕЛИЗИРУЮЩИМ СРЕДСТВАМ ОТНОСЯТ**

**Облепиховое масло**

Гепариновая мазь

Оксолиновая мазь

Бутадионовая мазь

**Аккредитация стоматологов с высшим образованием**

## **1. [T001948] У ДЕТЕЙ ДО 3 ЛЕТ КАРИЕСОМ ЧАЩЕ ПОРАЖАЮТСЯ**

моляры нижней челюсти

моляры верхней челюсти

резцы нижней челюсти

**резцы верхней челюсти**

## **2. [T001949] ПРИ СИСТЕМНОЙ ГИПОПЛАЗИИ ЭМАЛИ ПОРАЖАЮТСЯ**

зубы одного периода формирования

зубы-антагонисты

только первые моляры

временные и постоянные резцы

## **3. [T001950] УМЕНЬШЕНИЕ КЛИНИЧЕСКОЙ ВЫСОТЫ КОРОНКИ ЗУБА ХАРАКТЕРНО ДЛЯ**

полного вывиха

ушиба зуба

вывиха зуба без смещения

**вколоченного вывиха**

## **4. [T001951] ВТОРИЧНЫМ ЭЛЕМЕНТОМ ПОРАЖЕНИЯ ПРИ ОСТРОМ ГЕРПЕТИЧЕСКОМ СТОМАТИТЕ ЯВЛЯЕТСЯ**

**эрозия**

пятно

папула

пузырек

**5. [T001952] НАЧАЛЬНЫЙ КАРИЕС (СТАДИЯ МЕЛОВОГО ПЯТНА) ВРЕМЕННЫХ ЗУБОВ ХАРАКТЕРИЗУЕТСЯ**

подповерхностной деминерализацией

нарушением формирования эмали

поверхностной деминерализацией

некрозом эмали

**6. [T001953] ДИФФЕРЕНЦИАЛЬНАЯ ДИАГНОСТИКА ФОЛЛИКУЛЯРНОЙ КИСТЫ ПРОВОДИТСЯ С**

радикулярной кистой

цементомой

одонтомой

репаративной гранулемой

**7. [T001955] К ТРАВМАТИЧЕСКИМ ПОВРЕЖДЕНИЯМ, НАИБОЛЕЕ ХАРАКТЕРНЫМ ДЛЯ РЕБЕНКА РАННЕГО ВОЗРАСТА, ОТНОСЯТ**

вколоченный вывих временного зуба

перелом челюсти

вывих височно-нижнечелюстного сустава

перелом корня зуба

**8. [T001957] ОТВЕРТКООБРАЗНАЯ ИЛИ БОЧКООБРАЗНАЯ ФОРМА КОРОНКИ И ПОЛУЛУННАЯ ВЫЕМКА НА РЕЖУЩЕМ КРАЕ ЦЕНТРАЛЬНЫХ РЕЗЦОВ ХАРАКТЕРНЫ ДЛЯ ЗУБОВ**

Пфлюгера

Фурнье

Тернера

Гетчинсона

## **9. [T001959] ВОЗБУДИТЕЛЕМ ГЕРПАНГИНЫ ЯВЛЯЕТСЯ**

вирус простого герпеса

**вирус коксаки**

вирус гриппа

цитомегаловирус

## **10. [T001960] ПРИ ХРОНИЧЕСКИХ ФОРМАХ ПУЛЬПИТА ОБНАРУЖИВАЕТСЯ МИКРОФЛОРА**

**смешанная**

стрептококковая

грибковая

стафилококковая

## **11. [T001961] ИДИОПАТИЧЕСКОЕ ЗАБОЛЕВАНИЕ С ПРОГРЕССИРУЮЩИМ ЛИЗИСОМ ТКАНЕЙ ПАРОДОНТА ЯВЛЯЕТСЯ СИНДРОМОМ**

**Папийона – Лефевра**

Блоха – Сульцбергера

Аспергера

Стентона – Капдепона

## **12. [T001962] В РЕЗУЛЬТАТЕ ВОСПАЛЕНИЯ В ПЕРИАПИКАЛЬНЫХ ТКАНЯХ ВРЕМЕННЫХ ЗУБОВ РАЗВИВАЕТСЯ КИСТА**

кератокиста

назоальвеолярная

**фолликулярная**

радикулярная



**13. [T001963] ПРИШЕЕЧНАЯ ОБЛАСТЬ ВРЕМЕННЫХ РЕЗЦОВ МИНЕРАЛИЗУЕТСЯ У РЕБЕНКА**

сразу после прорезывания зуба

к концу первого года жизни

до рождения

**в первые 3-4 месяца после рождения**

**14. [T001964] КАРИОЗНЫЕ ПЯТНА ВЫЯВЛЯЮТСЯ НА ПОВЕРХНОСТИ ЗУБОВ**

жевательной

контактной

**вестибулярной**

в области режущего края

**15. [T001966] ЗАКЛАДКА ЗУБНОЙ ПЛАСТИНКИ ПРОИСХОДИТ В ПЕРИОД ВНУТРИУТРОБНОГО РАЗВИТИЯ ПЛОДА НА НЕДЕЛЕ**

21-30

8-9

**6-7**

10-16

**16. [T001967] ИЗ ЭПИТЕЛИЯ ЗУБНОГО ЗАЧАТКА ОБРАЗУЕТСЯ**

кость альвеолы

цемент

**эмаль, Насмитова оболочка**

дентин, пульпа

**17. [T001968] ИЗ МЕЗЕНХИМЫ ЗУБНОГО СОСОЧКА ОБРАЗУЕТСЯ**

дентин, пульпа

периодонт

цемент

кость альвеолы

**18. [T001969] ИЗ МЕЗЕНХИМЫ ЗУБНОГО МЕШОЧКА ОБРАЗУЕТСЯ**

пульпа

цемент, периодонт

дентин

Насмитова оболочка

**19. [T001970] ПЕРИОД «ФИЗИОЛОГИЧЕСКОГО ПОКОЯ» ДЛЯ КОРНЕЙ ВРЕМЕННЫХ ЗУБОВ ДЛИТСЯ (ЛЕТ)**

4,5-5

3,5-4

1,5-2

2,5-3

**20. [T001971] ИЗМЕНЕНИЕ ОКРАСКИ ТЕТРАЦИКЛИНОВЫХ ЗУБОВ ВОЗМОЖНО НА ПОВЕРХНОСТЯХ**

нЕбной и язычной резцов и клыков

вестибулярной моляров

нЕбной и язычной моляров

вестибулярной резцов

## 21. [T001972] НАИБОЛЕЕ ЧАСТОЙ ФОРМОЙ ПЕРИОДОНТИТА У ДЕТЕЙ ЛЮБОГО ВОЗРАСТА ЯВЛЯЕТСЯ ПЕРИОДОНТИТ

хронический в стадии обострения

хронический фиброзный

хронический гранулематозный

**хронический гранулирующий**

## 22. [T001973] ДЛЯ ДИФФЕРЕНЦИАЛЬНОЙ ДИАГНОСТИКИ ОСТРОГО И ОБОСТРЕНИЯ ХРОНИЧЕСКОГО ПЕРИОДОНТИТА ИСПОЛЬЗУЮТ

перкуссии зуба

окрашивание зубов раствором Шиллера - Писарева

электроодонтодиагностику (ЭОД)

**рентгенологический метод**

## 23. [T001974] ОСТРЫЙ ИНФЕКЦИОННЫЙ ПЕРИОДОНТИТ ЯВЛЯЕТСЯ ИСХОДОМ

травмы зуба

передозировки мышьяковистой пасты

**острого диффузного пульпита**

хронического фиброзного пульпита

## 24. [T001975] КОРЕНЬ В СТАДИИ НЕСФОРМИРОВАННОЙ ВЕРХУШКИ НА РЕНТГЕНОГРАММЕ ПРОЕЦИРУЕТСЯ

нормальной длины, с заостренной верхушкой, апикальное отверстие узкое

**короче нормальной длины, корневой канал широкий, расширяющийся у верхушки корня**

нормальной длины, с заостренной верхушкой, апикальное отверстие широкое

нормальной длины, периодонтальная щель у верхушки корня широкая

**25. [Т001976] КОРЕНЬ В СТАДИИ НЕЗАКРЫТОЙ ВЕРХУШКИ НА РЕНТГЕНОГРАММЕ ПРОЕЦИРУЕТСЯ**

короче нормальной длины, корневого канал узкий

**нормальной длины, с заостренной верхушкой, апикальное отверстие широкое**

нормальной длины, с заостренной верхушкой, апикальное отверстие узкое

нормальной длины, апикальное отверстие узкое, периодонтальная щель у верхушки корня широкая

**26. [Т001977] ПРИ ПЛАНОВОЙ САНАЦИИ ПОЛОСТИ РТА У ДЕТЕЙ ВО ВРЕМЕННЫХ ЗУБАХ ПРЕИМУЩЕСТВЕННО ВЫЯВЛЯЕТСЯ ПУЛЬПИТ**

острый диффузный

**хронический фиброзный**

хронический гипертрофический

хронический гангренозный

**27. [Т001978] ФИБРОЗНУЮ ФОРМУ ГИПЕРТРОФИЧЕСКОГО ГИНГИВИТА СЛЕДУЕТ ДИФФЕРЕНЦИРОВАТЬ ОТ**

**фиброматоза десен**

хронического катарального гингивита

пародонтита

атрофического гингивита

**28. [Т001979] ЯЗВЕННО-НЕКРОТИЧЕСКИЙ СТОМАТИТ ХАРАКТЕРЕН ДЛЯ**

синдрома Бехчета

алиментарной анемии

**гингиво-стоматита Венсана**

железодефицитной анемии

## 29. [Т001980] К КЛИНИЧЕСКИМ ФОРМАМ ФЛЮОРОЗА ОТНОСЯТ

«гипсовые» зубы

бороздчатую

чашеобразную

**меловидно-крапчатую**

## 30. [Т001981] К КЛИНИЧЕСКОЙ ХАРАКТЕРИСТИКЕ ЭМАЛИ ЗУБОВ ПРИ СИСТЕМНОЙ ГИПОПЛАЗИИ ОТНОСЯТ

хрупкую, слущивающуюся эмаль

меловидные пятна в пришеечной области зубов разного срока минерализации

окрашивание коронок зубов в желтый цвет

**симметричные пятна и дефекты на коронках зубов одного периода минерализации**

## 31. [Т001982] КЛИНИЧЕСКОЙ ФОРМОЙ ГИПОПЛАЗИИ ЭМАЛИ ЯВЛЯЕТСЯ

дисплазия Капдепона

**бороздчатая**

меловидно-крапчатая

«рифленая» эмаль

## 32. [Т001983] ПО КЛИНИЧЕСКОМУ ПРОЯВЛЕНИЮ СИСТЕМНОЙ ГИПОПЛАЗИИ МОЖНО ОПРЕДЕЛИТЬ

**возраст, в котором ребенок перенес причинное заболевание**

заболевания, приведшие к формированию гипоплазии

наследственность

сроки прорезывания пораженной группы зубов

### 33. [Т001984] «ГИПСОВЫЕ» ЗУБЫ ЯВЛЯЮТСЯ ОДНИМ ИЗ СИМПТОМОВ

гипоплазии эмали

флюороза

несовершенного дентиногенеза

**несовершенного амелогенеза**

### 34. [Т001985] ПРЕПАРИРОВАНИЕ ВРЕМЕННЫХ ЗУБОВ ПОКАЗАНО ПРИ КАРИЕСЕ

быстротекущем в стадии пятна

медленнотекущем в стадии пятна

**среднем**

поверхностном

### 35. [Т001986] НА ПЕРВОМ МЕСТЕ ПО ЧАСТОТЕ ПОРАЖЕНИЯ КАРИЕСОМ У ДЕТЕЙ 6 ЛЕТ СТОЯТ

молочные резцы

**молочные моляры**

постоянные клыки

молочные клыки

### 36. [Т001988] ПОКАЗАНИЕМ К ЛЕЧЕНИЮ ПУЛЬПИТА МЕТОДОМ ВИТАЛЬНОЙ АМПУТАЦИИ ЯВЛЯЕТСЯ

любая форма пульпита во временных однокорневых зубах со сформированными корнями

хронический гангренозный пульпит в постоянном несформированном однокорневом зубе

перелом коронки зуба с обнажением пульпы спустя 48 часов после травмы

**перелом коронки зуба с обнажением пульпы в первые 48 часов после травмы**

### **37. [Т001990] ПОКАЗАНИЕМ К ЛЕЧЕНИЮ ПУЛЬПИТА МЕТОДОМ ВЫСОКОЙ АМПУТАЦИИ ЯВЛЯЕТСЯ**

хронический фиброзный пульпит в постоянных несформированных однокорневых зубах

**перелом коронки зуба с обнажением пульпы спустя 48 часов после травмы**

перелом коронки зуба с обнажением пульпы в первые 48 часов после травмы

плоскостная форма среднего или глубокого кариеса молочных зубов, исключая фиксацию пломбы

### **38. [Т001991] ЭТИОЛОГИЯ ОСТРОГО ГЕРПЕТИЧЕСКОГО СТОМАТИТА (ОГС) ХАРАКТЕРИЗУЕТСЯ КАК**

**вирусная**

грибковая

аллергическая

инфекционная

### **39. [Т001992] ХРОНИЧЕСКИЕ ЗАБОЛЕВАНИЯ РАЗЛИЧНЫХ ОРГАНОВ И СИСТЕМ В АНАМНЕЗЕ ХАРАКТЕРНЫ ПРИ**

**хроническом рецидивирующем афтозном стоматите (ХРАС)**

афте Беднара

травматических эрозиях

складчатом языке

### **40. [Т001993] ПРИ АНГУЛЯРНОМ ХЕЙЛИТЕ ГРИБКОВОЙ ЭТИОЛОГИИ В УГЛАХ РТА ОБРАЗУЮТСЯ**

**эрозии с влажным белым налетом**

эрозии с гнойным отделяемым

лихенизация, трещины, мокнутие

«медовые» корки

#### **41. [Т001994] АФТЫ БЕДНАРА ВСТРЕЧАЮТСЯ У ДЕТЕЙ ВОЗРАСТА**

ясельного

дошкольного

**первых месяцев жизни**

школьного

#### **42. [Т001995] К КЛИНИЧЕСКИМ ПРОЯВЛЕНИЯМ ТРАВМЫ СЛИЗИСТОЙ ОБОЛОЧКИ ПОЛОСТИ РТА ОТНОСЯТ**

эрозии округлой формы, покрытые фибринозным налетом

**эрозии неправильных очертаний**

пустулы, толстые соломенно-желтые корки

творожистый налет на слизистой оболочке губ, языка

#### **43. [Т001997] ОСТРЫЙ ГЕРПЕТИЧЕСКИЙ СТОМАТИТ У ДЕТЕЙ ВОЗНИКАЕТ ПРИ**

заболеваниях эндокринной системы

**утрате пассивного иммунитета**

наличии сопутствующих заболеваний

аллергизации организма

#### **44. [Т001998] К КЛИНИЧЕСКИМ ПРОЯВЛЕНИЯМ ГЕОГРАФИЧЕСКОГО ЯЗЫКА ОТНОСЯТ**

нитевидные сосочки спинки языка белого цвета, резко увеличенные в размере

**неравномерную десквамацию эпителия на спинке языка**

эрозию округлой формы на спинке языка, покрытую фибринозным налетом

глубокие борозды, выстланные нормальным эпителием



#### **45. [Т001999] К КЛИНИЧЕСКИМ ПРОЯВЛЕНИЯМ СКЛАДЧАТОГО ЯЗЫКА ОТНОСЯТ**

нитевидные сосочки спинки языка тёмного цвета, резко увеличенные в размере

**глубокие борозды, выстланные нормальным эпителием**

налёт на спинке языка

неравномерную десквамацию эпителия на спинке языка

#### **46. [Т002000] ДЛЯ ПЕРВОГО ГОДА ЖИЗНИ РЕБЕНКА НАИБОЛЕЕ ТИПИЧНО ЗАБОЛЕВАНИЕ**

**молочница**

медикаментозный стоматит

хронический гингивит

хейлит

#### **47. [Т002001] К КЛИНИЧЕСКОЙ КАРТИНЕ ПРИ ПОЛНОМ ВЫВИХЕ ВРЕМЕННОГО ИЛИ ПОСТОЯННОГО ЗУБА ОТНОСИТСЯ**

смещение коронки в сторону

увеличение видимой части коронки

**пустая лунка зуба**

укорочение видимой части коронки

#### **48. [Т002003] К КЛИНИЧЕСКИМ ПРОЯВЛЕНИЯМ ФЛЮОРОЗА ОТНОСЯТ**

**белые пятна и крапинки на поверхности эмали зубов разного периода минерализации**

меловидные пятна в пришеечной области зубов разного срока минерализации

пигментированное пятно и углубление в эмали одного зуба

слущивание эмали с обнажением дентина на всех зубах

**49. [T002004] ДЛЯ ПОСТАНОВКИ ДИАГНОЗА «НЕСОВЕРШЕННЫЙ ДЕНТИНОГЕНЕЗ» ДОСТАТОЧНО НАЛИЧИЯ**

меловидных пятен в пришеечной области

стираемости эмали и обнажения дентина водянистого цвета

**изменений на рентгенограмме**

вертикальных борозд от режущего края до шеек зубов

**50. [T002005] ЧАЩЕ ПОРАЖАЮТСЯ СИСТЕМНОЙ ГИПОПЛАЗИЕЙ ЭМАЛИ ГРУППЫ ЗУБОВ**

**постоянные резцы, клыки и первые моляры**

молочные резцы

постоянные премоляры

молочные моляры

**51. [T002006] БОЛЕЗНЕННОСТЬ ПРИ ПРЕПАРИРОВАНИИ СРЕДНЕГО КАРИЕСА**

выражена по стенкам кариозной полости и всему дну

**выражена по стенкам кариозной полости**

выражена на дне кариозной полости в одной точке

не выражена

**52. [T002008] ХРОНИЧЕСКИЙ ГИПЕРТРОФИЧЕСКИЙ ПУЛЬПИТ ЯВЛЯЕТСЯ СЛЕДСТВИЕМ ПУЛЬПИТА**

острого диффузного

острого очагового

хронического гангренозного

**хронического фиброзного**

**53. [T002009] БОЛЕЗНЕННАЯ ПЕРКУССИЯ, ПРИПУХЛОСТЬ И БОЛЕЗНЕННОСТЬ РЕГИОНАРНЫХ ЛИМФОУЗЛОВ, ГИПЕРЕМИЯ И ОТЕК ПО ПЕРЕХОДНОЙ СКЛАДКЕ ВОЗМОЖНЫ ПРИ ПУЛЬПИТЕ**

фиброзном

гипертрофическом

остром очаговом

**хроническом в стадии обострения**

**54. [T002010] ЧАСТОЙ ПРИЧИНОЙ ПУЛЬПИТА ВО ВРЕМЕННЫХ ЗУБАХ ЯВЛЯЕТСЯ**

ретроградное инфицирование пульпы

**нелеченый кариес**

термическая травма пульпы

механическая травма пульпы

**55. [T002011] ПРИ ГЛУБОКОМ КАРИЕСЕ ЗОНДИРОВАНИЕ БОЛЕЗНЕННО**

в одной точке дна кариозной полости, боль от холодного проходит медленно

в одной точке дна кариозной полости, боль от холодного проходит быстро

**по всему дну кариозной полости, боль от холодного проходит быстро**

по всему дну кариозной полости, боль от холодного проходит медленно

**56. [T002012] ОБЩЕЕ СОСТОЯНИЕ И САМОЧУВСТВИЕ БОЛЬНОГО МНОГОФОРМНОЙ ЭКССУДАТИВНОЙ ЭРИТЕМОЙ ХАРАКТЕРИЗУЕТСЯ**

нормальной температурой тела, безболезненным приемом пищи

головной болью, субфебрильной температурой тела

нормальной температурой тела, головной болью, болью в мышцах, суставах

**повышенной температурой тела, болезненным приемом пищи, головной болью, болью в мышцах, суставах**

**57. [T002013] ПРИ КАНДИДОЗЕ НА СЛИЗИСТОЙ ОБОЛОЧКЕ РТА ВЫЯВЛЯЮТ**

фибринозный налёт

«пятна» Филатова - Коплика

**белый творожистый налёт**

папулы

**58. [T002014] К ПРОЯВЛЕНИЯМ ВРОЖДЕННОГО СИФИЛИСА В ПОЛОСТИ РТА ОТНОСЯТ**

гнойные корки на губах

**папулы округлой или овальной формы**

афты, сливающиеся эрозии

разлитую эритему

**59. [T002015] ДЛЯ ХРОНИЧЕСКОГО РЕЦИДИВИРУЮЩЕГО АФТОЗНОГО СТОМАТИТА (ХРАС) ХАРАКТЕРНЫ**

множественные пузырьковые высыпания, в том числе на красной кайме губ

разлитая эритема, уртикарная сыпь

**единичные эрозии округлой или овальной формы, покрытые фибринозным налётом**

пузыри на разных участках слизистой оболочки рта

**60. [T002016] СИМПТОМ НИКОЛЬСКОГО ПОЛОЖИТЕЛЕН ПРИ**

**пузырчатке**

многоформной эритеме

сифилисе

пиодермии

**61. [T002017] ДЛЯ СУХОЙ ФОРМЫ ЭКСФОЛИАТИВНОГО ХЕЙЛИТА ХАРАКТЕРНЫ**

эрозии

трещины на губах, покрытые влажным белым налетом

**чешуйки, плотно фиксированные в центре и приподнятые по краям**

массивные гнойные корки

**62. [T002019] ЭКССУДАТИВНЫЙ ДИАТЕЗ В АНАМНЕЗЕ ХАРАКТЕРЕН ПРИ**

**атопическом (экзематозном) хейлите**

сифилисе

афтах Беднара

инфекционном хейлите

**63. [T002020] ПЕРВИЧНЫМ ЭЛЕМЕНТОМ ПОРАЖЕНИЯ СЛИЗИСТОЙ ОБОЛОЧКИ РТА ЯВЛЯЕТСЯ**

**пятно**

эрозия

рубец

язва

**64. [T002021] К ХАРАКТЕРНЫМ ИЗМЕНЕНИЯМ ПРИ ТРАВМЕ СЛИЗИСТОЙ ОБОЛОЧКИ ПОЛОСТИ РТА ОТНОСЯТ**

единичные эрозии округлой или овальной формы, резко болезненные

**единичные эрозии неправильных очертаний, слабо болезненные или безболезненные**

белый творожистый налет на слизистой оболочке полости рта

пузыри на разных участках слизистой оболочки полости рта

**65. [T002022] К КЛИНИЧЕСКИМ ПРОЯВЛЕНИЯМ ЛЕГКОГО ТЕЧЕНИЯ ОСТРОГО ГЕРПЕТИЧЕСКОГО СТОМАТИТА ОТНОСЯТ**

эрозии неправильных очертаний

**явления катарального гингивита, единичные афты, покрытые налетом фибрина**

пустулы, толстые соломенно-желтые корки

творожистый налет на слизистой оболочке губ, языка

**66. [T002023] К КЛИНИЧЕСКИМ ПРИЗНАКАМ НЕПОЛНОГО ВЫВИХА ВРЕМЕННОГО И ПОСТОЯННОГО ЗУБА В ПЕРВЫЕ ДНИ ПОСЛЕ ТРАВМЫ ОТНОСЯТ**

укорочение видимой части коронки, отсутствие подвижности

**смещение коронки в различных направлениях, подвижность зуба II-III степени**

погружение зуба в лунку до десны

неизменная видимая часть коронки, незначительная подвижность

**67. [T002024] ПЕРЕЛОМ КОРОНКИ В ПРЕДЕЛАХ ЭМАЛИ СОПРОВОЖДАЕТСЯ**

подвижностью II-III степени

**жалобами на косметический дефект**

болью при зондировании по линии перелома

самопроизвольными болями с иррадиацией по ходу ветвей тройничного нерва

**68. [T002025] ЗАТРУДНЕННОЕ, УЧАЩЕННОЕ ДЫХАНИЕ С ЭКСПИРАТОРНОЙ ОДЫШКОЙ У РЕБЕНКА ХАРАКТЕРНО ДЛЯ**

болевого шока

обморока

**анафилактического шока**

сердечно-сосудистого коллапса

**69. [T002026] РЕДКИЙ, СЛАБОГО НАПОЛНЕНИЯ ПУЛЬС У РЕБЕНКА ХАРАКТЕРЕН ДЛЯ**

болевого шока

**обморока**

анафилактического шока

сердечно-сосудистого коллапса

**70. [T002027] ХАРАКТЕРНЫМ ВИДОМ ТРАВМЫ ВРЕМЕННЫХ ЗУБОВ ЯВЛЯЕТСЯ**

**вывих зуба**

отлом коронки

перелом корня

ушиб зуба

**71. [T002028] ОСТРЫЙ ГЕРПЕТИЧЕСКИЙ СТОМАТИТ, КАК ПРИЧИНА ОСТРОГО ЛИМФАДЕНИТА, НАБЛЮДАЕТСЯ У ДЕТЕЙ В ВОЗРАСТЕ**

4-5 лет

6-7 лет

**1-3 лет**

1 месяца

**72. [T002029] НАИБОЛЕЕ ЧАСТОЙ ПРИЧИНОЙ ОСТРЫХ ЛИМФАДЕНИТОВ ЧЕЛЮСТНО-ЛИЦЕВОЙ ОБЛАСТИ У ДЕТЕЙ 6-8 ЛЕТ ЯВЛЯЕТСЯ ИНФЕКЦИЯ**

стоматогенная

**одонтогенная**

риногенная

отогенная

**73. [T002030] НАИБОЛЕЕ ЧАСТЫМИ ИСТОЧНИКАМИ ИНФЕКЦИИ ПРИ ОДОНТОГЕННЫХ ЛИМФАДЕНИТАХ ЧЕЛЮСТНО-ЛИЦЕВОЙ ОБЛАСТИ У ДЕТЕЙ 6-7 ЛЕТ ЯВЛЯЮТСЯ ЗУБЫ**

5.5, 5.4, 6.4, 6.5

4.2, 4.1, 3.1, 3.2

**8.5, 8.4, 7.4, 7.5**

1.2, 1.1, 2.1, 2.2

**74. [T002031] ДЛЯ ХРОНИЧЕСКОГО РЕЦИДИВИРУЮЩЕГО ПАРЕНХИМАТОЗНОГО ПАРОТИТА СИММЕТРИЧНОЕ ПОРАЖЕНИЕ ОБЕИХ СЛЮННЫХ ЖЕЛЕЗ ЯВЛЯЕТСЯ ПРИЗНАКОМ**

**необязательным**

обязательным только для детей с патологией ЛОР-органов

обязательным

обязательным только для детей с патологией ЖКТ

**75. [T002032] ОРХИТ, КАК ОСЛОЖНЕНИЕ, НАБЛЮДАЕТСЯ У МАЛЬЧИКОВ ПРИ**

калькулезном сиалоадените

аденокарциноме

хроническом паренхиматозном паротите

**остром эпидемическом паротите**

**76. [T002033] СИММЕТРИЧНОЕ ПОРАЖЕНИЕ ОБЕИХ ОКОЛОУШНЫХ СЛЮННЫХ ЖЕЛЕЗ У ДЕТЕЙ БОЛЕЕ ХАРАКТЕРНО ДЛЯ ПАРОТИТА**

**острого эпидемического**

хронического рецидивирующего паренхиматозного

новорожденных

калькулезного



**77. [T002034] ДЛЯ ОСТРОГО ЭПИДЕМИЧЕСКОГО ПАРОТИТА СИММЕТРИЧНОЕ ПОРАЖЕНИЕ ОБЕИХ ЖЕЛЕЗ**

не характерно

**характерно**

обязательно только для детей с патологией ЛОР-органов

обязательно только для детей с патологией ЖКТ

**78. [T002035] ВЫДЕЛЕНИЕ ГНОЙНОГО СЕКРЕТА ИЗ УСТЬЯ ВЫВОДНОГО ПРОТОКА ОКОЛОУШНОЙ СЛЮННОЙ ЖЕЛЕЗЫ ХАРАКТЕРНО ДЛЯ ПАРОТИТА**

острого эпидемического

хронического рецидивирующего паренхиматозного в стадии ремиссии

калькулезного хронического в стадии ремиссии

**хронического рецидивирующего паренхиматозного в стадии обострения**

**79. [T002036] АБСОЛЮТНЫМ ПОКАЗАНИЕМ К УДАЛЕНИЮ ПРИЧИННОГО ВРЕМЕННОГО ЗУБА ЯВЛЯЕТСЯ**

кариес дентина

кариес эмали

хронический пульпит

**хронический остеомиелит**

**80. [T002037] К КЛИНИЧЕСКИМ ХАРАКТЕРИСТИКАМ ЭМАЛИ ЗУБОВ ПРИ НАСЛЕДСТВЕННОМ НЕСОВЕРШЕННОМ АМЕЛОГЕНЕЗЕ ОТНОСЯТ**

стирание эмали, обнаженный дентин водянистого цвета

горизонтальные борозды, параллельные режущему краю на группе зубов одного периода минерализации

меловидные пятна в пришеечной области зубов разного срока минерализации

**вертикальные борозды от режущего края до шеек зубов**

**81. [T002038] ДОЗА ФТОРА В ПИТЬЕВОЙ ВОДЕ, ПРИ КОТОРОЙ РАЗВИВАЕТСЯ ДЕСТРУКТИВНАЯ ФОРМА ФЛЮОРОЗА, СОСТАВЛЯЕТ (МГ/Л)**

1

7-9 и выше

0,5

2-3

**82. [T002039] ПРИЧИНОЙ ОСТРОГО ТРАВМАТИЧЕСКОГО ПЕРИОДОНТИТА ЯВЛЯЕТСЯ**

обработка корневого канала Хлорофиллиптом

**ушиб зуба**

обработка корневого канала Йодиолом

передозировка мышьяковистой пасты

**83. [T002043] У ДЕТЕЙ В ВОСПАЛИТЕЛЬНЫЙ ПРОЦЕСС МОГУТ ВОВЛЕКАТЬСЯ ОКРУЖАЮЩИЕ ЗУБ ТКАНИ (ПЕРИОДОНТ, КОСТЬ, НАДКОСТНИЦА), РЕГИОНАЛЬНЫЕ ЛИМФОУЗЛЫ И МЯГКИЕ ТКАНИ ЛИЦА ПРИ ПУЛЬПИТЕ**

хроническом гипертрофическом

остром очаговом

хроническом гангренозном вне стадии обострения

**остром диффузном**

**84. [T002044] К КЛИНИЧЕСКИМ ПРИЗНАКАМ ХРОНИЧЕСКОГО ПЕРИОДОНТИТА В ЛЮБОМ ВОЗРАСТЕ ОТНОСИТСЯ**

**пульпа некротизированная в коронковой и корневой части полости зуба**

боль при накусывании на зуб

пульпа болезненная только в устьях корневых каналов

кариозная полость на контактной поверхности молочного моляра, безболезненное

препарирование

**85. [T002046] ПРИ АТОПИЧЕСКОМ ХЕЙЛИТЕ В УГЛАХ РТА ОБРАЗУЮТСЯ**

эрозии с влажным белым налетом

**лихенизация, трещины, мокнутие**

«медовые» корки

эрозии с гнойным отделяемым

**86. [T002047] К КЛИНИЧЕСКИМ ПРОЯВЛЕНИЯМ ХРОНИЧЕСКОГО РЕЦИДИВИРУЮЩЕГО АФТОЗНОГО СТОМАТИТА (ХРАС) ОТНОСЯТ**

папулы

**эрозии округлой формы, покрытые фибринозным налетом**

пустулы, толстые соломенно-желтые корки

творожистый налет на слизистой оболочке губ, языка

**87. [T002048] К КЛИНИЧЕСКИМ ПРОЯВЛЕНИЯМ МОЛОЧНИЦЫ ОТНОСЯТ**

**творожистый налет на слизистой оболочке губ, языка**

эрозии округлой формы, покрытые фибринозным налетом

эрозии неправильных очертаний

пустулы, толстые соломенно-желтые корки

**88. [T002049] К КЛИНИЧЕСКИМ ПРОЯВЛЕНИЯМ ПИОДЕРМИИ ОТНОСЯТ**

**пустулы, толстые соломенно-желтые корки**

эрозии неправильных очертаний

эрозии округлой формы, покрытые фибринозным налетом

творожистый налет на слизистой оболочке губ, языка

## **89. [Т002050] ПЕРЕЛОМ В СРЕДНЕЙ ЧАСТИ КОРНЯ ЗУБА СОПРОВОЖДАЕТСЯ**

самопроизвольной болью и болью от температурных раздражителей

самопроизвольной болью и подвижностью зуба

болью от температурных раздражителей и подвижностью зуба

**болью при накусывании и при перкуссии, подвижностью зуба**

## **90. [Т002051] К КЛИНИЧЕСКИМ ПРИЗНАКАМ ВКОЛОЧЕННОГО (ВНЕДРЕННОГО) ВЫВИХА ВРЕМЕННОГО ИЛИ ПОСТОЯННОГО ЗУБА ОТНОСЯТ**

подвижность зуба II-III степени, удлинение видимой части коронки зуба

**укорочение видимой части коронки, отсутствие подвижности зуба**

отсутствие подвижности зуба и изменений видимой части коронки

удлинение видимой части коронки, отсутствие подвижности зуба

## **91. [Т002052] ОТЛОМ КОРОНКИ В ПРЕДЕЛАХ ЭМАЛИ И ДЕНТИНА БЕЗ ОБНАЖЕНИЯ ПУЛЬПЫ ЗУБА СОПРОВОЖДАЕТСЯ БОЛЬЮ**

самопроизвольной

**от температурных раздражителей и при зондировании линии перелома**

от химических раздражителей

при накусывании на зуб

## **92. [Т002053] ПЕРЕЛОМ КОРОНКИ С ОБНАЖЕНИЕМ ПУЛЬПЫ ЗУБА СОПРОВОЖДАЕТСЯ**

подвижностью зуба III степени

изменением цвета коронки зуба

**болью от всех раздражителей**

самопроизвольной болью в ночное время с иррадиацией по ветвям тройничного нерва

**93. [T002054] К КЛИНИЧЕСКИМ ПРИЗНАКАМ УШИБА ПОСТОЯННОГО ИЛИ ВРЕМЕННОГО ЗУБА В ПЕРВЫЕ 2-3 ДНЯ ПОСЛЕ ТРАВМЫ ОТНОСЯТ**

смещение коронки в различных направлениях

болезненную перкуссию, зуб короче симметричного

**болезненную перкуссию, незначительную подвижность зуба или ее отсутствие**

болезненную перкуссию, зуб длиннее симметричного

**94. [T002055] ТРАВМА ЗАЧАТКА ПОСТОЯННОГО ЗУБА ПРЕИМУЩЕСТВЕННО НАБЛЮДАЕТСЯ ПРИ ТРАВМЕ ВРЕМЕННОГО ЗУБА В ВИДЕ**

перелома корня

неполного вывиха

**внедренного (вколоченного) вывиха**

ушиба

**95. [T002056] ПРЕДРАСПОЛАГАЮЩИМ ФАКТОРОМ ВЫВИХА РЕЗЦОВ ВЕРХНЕЙ ЧЕЛЮСТИ У ДЕТЕЙ ЯВЛЯЕТСЯ**

**глубокий прогнатический прикус**

мелкое преддверие рта

мезиальная окклюзия

множественный кариес этих зубов и его осложнения

**96. [T002057] ДЛЯ ДЕТЕЙ В ВОЗРАСТЕ ЧЕТЫРЕХ-ПЯТИ ЛЕТ НАИБОЛЕЕ ХАРАКТЕРНЫМ ВИДОМ ТРАВМЫ ЯВЛЯЕТСЯ**

перелом челюсти

вывих височно-нижнечелюстного сустава

**вывих зуба**

перелом зуба

**97. [T002058] ВЫВИХ ЗУБА У ДЕТЕЙ ПРЕОБЛАДАЕТ В ПРИКУСЕ**

прогеническом

**временном**

постоянном

ортогнатическом

**98. [T002059] ОДОНТОГЕННАЯ ИНФЕКЦИЯ КАК ПРИЧИНА ОСТРЫХ ЛИМФАДЕНИТОВ ЧЕЛЮСТНО-ЛИЦЕВОЙ ОБЛАСТИ ПРЕОБЛАДАЕТ У ДЕТЕЙ В ВОЗРАСТЕ (ЛЕТ)**

3

1

**6**

2

**99. [T002061] НАИБОЛЕЕ ЧАСТЫМИ ИСТОЧНИКАМИ ИНФЕКЦИИ ПРИ ОДОНТОГЕННЫХ ЛИМФАДЕНИТАХ ЧЕЛЮСТНО-ЛИЦЕВОЙ ОБЛАСТИ У ДЕТЕЙ 10-14 ЛЕТ ЯВЛЯЮТСЯ ЗУБЫ**

1.5, 1.4, 2.4, 2.5

1.6, 2.6

**4.6, 3.6**

4.5, 4.4, 3.4, 3.5

**100. [T002062] РОЗОВОЕ ОКРАШИВАНИЕ КОРОНКИ СРАЗУ ПОСЛЕ УШИБА ИЛИ В ПЕРВЫЕ 2-3 ДНЯ ЧАЩЕ ПРОИСХОДИТ В ЗУБАХ**

**сформированных однокорневых**

несформированных многокорневых

несформированных однокорневых

сформированных многокорневых

**101. [Т002063] ПРИ НЕСОВЕРШЕННОМ ДЕНТИНОГЕНЕЗЕ НА РЕНТГЕНОГРАММЕ ВЫЯВЛЯЮТСЯ ИЗМЕНЕНИЯ**

расширение полости зуба и просвета каналов зуба

расширение периодонтальной щели

короткие корни, широкие каналы

**облитерация полости зуба и корневых каналов**

**102. [Т002064] МЕТОД ВИТАЛЬНОЙ ОКРАСКИ ВЫЯВЛЯЕТ ОЧАГОВУЮ ДЕМИНЕРАЛИЗАЦИЮ ПРИ**

кариозном пигментированном пятне

пятнистой форме гипоплазии

**белом кариозном пятне**

эрозии эмали

**103. [Т002065] ИНТЕНСИВНОСТЬ ПОРАЖЕНИЯ КАРИЕСОМ В ПЕРИОД СМЕННОГО ПРИКУСА ОПРЕДЕЛЯЕТСЯ ИНДЕКСОМ**

КПУ + кп

СРТИН

ГИ

КПУ

**104. [Т002066] РЕНТГЕНОЛОГИЧЕСКИ ПРИ ХРОНИЧЕСКИХ ФОРМАХ ПУЛЬПИТА В МЕЖКОРНЕВОМ ПРОСТРАНСТВЕ У ВРЕМЕННЫХ МОЛЯРОВ ЧАЩЕ ВЫЯВЛЯЕТСЯ**

**остеопороз**

остеосклероз

расширение периодонтальной щели

гиперцементоз

**105. [T002067] ПРИ ХРОНИЧЕСКОМ ГРАНУЛИРУЮЩЕМ ПЕРИОДОНТИТЕ НА РЕНТГЕНОГРАММЕ ВЫЯВЛЯЕТСЯ**

очаг разрежения костной ткани округлой или овальной формы с четкими границами, размером до 5 мм в диаметре

**очаг разрежения костной ткани разных размеров без четких границ**

очаг разрежения костной ткани округлой или овальной формы с четкими границами, размером свыше 1 см в диаметре

расширение периодонтальной щели у верхушки корня зуба

**106. [T002068] ХРОНИЧЕСКИЙ ГРАНУЛЕМАТОЗНЫЙ ПЕРИОДОНТИТ НА РЕНТГЕНОГРАММЕ ОПРЕДЕЛЯЕТСЯ В ВИДЕ**

расширения периодонтальной щели на всем протяжении

разрежение костной ткани с нечеткими контурами

расширения периодонтальной щели на ограниченном участке

**разрежения костной ткани округлой формы с четкими контурами до 5 мм в диаметре**

**107. [T002069] РАСШИРЕНИЕ ПЕРИОДОНТАЛЬНОЙ ЩЕЛИ В ОБЛАСТИ ВЕРХУШКИ КОРНЯ ХАРАКТЕРНО ДЛЯ ПЕРИОДОНТИТА**

хронического гранулематозного

хронического гранулирующего

всех форм

**хронического фиброзного**

**108. [T002070] ПРИ РЕНТГЕНОДИАГНОСТИКЕ ОСТРОГО ПЕРИОДОНТИТА ВЫЯВЛЯЕТСЯ**

**отсутствие изменений на рентгенограмме**

расширение периодонтальной щели у верхушки корня

исчезновение периодонтальной щели у верхушки корня

очаг разрежения костной ткани с четким контуром



**109. [T002072] ИЗМЕНЕНИЯ КОСТНОЙ ТКАНИ МЕЖЗУБНЫХ ПЕРЕГОРОДОК НА РЕНТГЕНОГРАММАХ ВЫЯВЛЯЮТСЯ ПРИ**

- генерализованном гингивите
- атрофическом гингивите
- локальном и генерализованном гингивите
- локальном пародонтите**

**110. [T002073] ФОРМАЛИНОВАЯ ПРОБА ПОЛОЖИТЕЛЬНА ПРИ**

- атрофическом гингивите
- гипертрофическом гингивите
- катаральном гингивите
- пародонтите**

**111. [T002074] КЛИНИЧЕСКИЙ АНАЛИЗ КРОВИ СЛЕДУЕТ ПРОВЕСТИ ПРИ**

- кандидозе
- язвенно-некротическом стоматите неясной этиологии**
- хроническом рецидивирующем афтозном стоматите (ХРАС)
- остром герпетическом стоматите (ОГС)

**112. [T002075] ПОВЕРХНОСТНЫЕ ГРИБКОВЫЕ ПОРАЖЕНИЯ СЛИЗИСТОЙ ОБОЛОЧКИ ПОЛОСТИ РТА ВЫЗЫВАЮТ**

- трихофиты
- эпидермофиты
- актиномицеты
- грибы Candida**

**113. [T002076] ВОЗБУДИТЕЛЕМ ОСТРОГО ПСЕВДОМЕМБРАНОЗНОГО КАНДИДОЗА ЯВЛЯЮТСЯ**

грибы *Candida*

спирохеты

актиномицеты

фузобактерии

**114. [T002077] ЭТИОЛОГИЯ ПИОДЕРМИИ ХАРАКТЕРИЗУЕТСЯ КАК**

инфекционно-аллергическая

вирусная

грибковая

**инфекционная**

**115. [T002078] ЭТИОЛОГИЯ ХРОНИЧЕСКОГО РЕЦИДИВИРУЮЩЕГО АФТОЗНОГО СТОМАТИТА (ХРАС) ХАРАКТЕРИЗУЕТСЯ КАК**

инфекционная

паразитарная

**инфекционно-аллергическая**

вирусная

**116. [T002079] ЭТИОЛОГИЯ ГЕРПАНГИНЫ ХАРАКТЕРИЗУЕТСЯ КАК**

грибковая

инфекционная

**вирусная**

аллергическая

**117. [Т002080] ЭТИОЛОГИЯ ОСТРОГО ПСЕВДОМЕМБРАНОЗНОГО КАНДИДОЗА ХАРАКТЕРИЗУЕТСЯ КАК**

вирусная

инфекционная

аллергическая

**грибковая**

**118. [Т002081] ЭТИОЛОГИЯ МНОГОФОРМНОЙ ЭКССУДАТИВНОЙ ЭРИТЕМЫ (МЭЭ) ХАРАКТЕРИЗУЕТСЯ КАК**

вирусная

**инфекционно-аллергическая**

инфекционная

наследственная

**119. [Т002082] ВОЗБУДИТЕЛЕМ ГЕРПАНГИНЫ ЯВЛЯЕТСЯ ВИРУС**

**Коксаки и ЕСНО**

простого герпеса

иммунодефицита

ветряной оспы

**120. [Т002083] ДИФТЕРИЙНЫЕ ПЛЕНКИ СОДЕРЖАТ**

**фибрин и клетки возбудителя заболевания**

нити псевдомицелия

почкующиеся клетки гриба

обрывки эпителия и остатки пищи

**121. [T002084] ПРИ ОСТРОМ ГЕРПЕТИЧЕСКОМ СТОМАТИТЕ В МАЗКАХ СОДЕРЖИМОГО ПУЗЫРЬКОВ И СОСКОБОВ С ПОВЕРХНОСТИ АФТ В ПЕРВЫЕ 2-4 ДНЯ ЗАБОЛЕВАНИЯ ОБНАРУЖИВАЮТ**

фузобактерии

**гигантские многоядерные клетки**

почкующиеся клетки

большое количество мицелия гриба

**122. [T002085] ВОЗБУДИТЕЛЕМ ДИФТЕРИИ ЯВЛЯЕТСЯ**

гемолитический стрептококк

актиномицеты

**палочка Леффлера**

вирус Коксаки

**123. [T002086] ПРИ КАНДИДОЗЕ В СОСКОБАХ ОБНАРУЖИВАЮТСЯ**

**почкующиеся клетки грибов Candida**

многоядерные клетки

скопления кокков

гигантские эпителиальные клетки

**124. [T002087] ВОЗБУДИТЕЛЕМ ОСТРОГО ГЕРПЕТИЧЕСКОГО СТОМАТИТА ЯВЛЯЕТСЯ**

вирусная Мiх инфекция

**вирус простого герпеса**

микрофлора полости рта

вирус Коксаки

**125. [T002088] РЕНТГЕНОЛОГИЧЕСКИМ ПРИЗНАКОМ УШИБА ВРЕМЕННОГО ИЛИ ПОСТОЯННОГО ЗУБА В ПЕРВЫЕ 2-3 ДНЯ ПОСЛЕ ТРАВМЫ ЯВЛЯЕТСЯ**

равномерное расширение периодонтальной щели

расширение периодонтальной щели у верхушки зуба

**отсутствие изменений на рентгенограмме**

отсутствие периодонтальной щели у верхушки зуба

**126. [T002089] РЕНТГЕНОЛОГИЧЕСКИМ ПРИЗНАКОМ ВКОЛОЧЕННОГО ВЫВИХА ПОСТОЯННОГО СФОРМИРОВАННОГО ЗУБА ЯВЛЯЕТСЯ**

**отсутствие периодонтальной щели у верхушки корня**

отсутствие изменений на рентгенограмме

расширение периодонтальной щели у верхушки корня

отсутствие периодонтальной щели в боковом отделе с одной стороны

**127. [T002090] РЕНТГЕНОЛОГИЧЕСКИМ ПРИЗНАКОМ НЕПОЛНОГО ВЫВИХА ВРЕМЕННОГО И ПОСТОЯННОГО ЗУБА СО СМЕЩЕНИЕМ В СТОРОНУ СОСЕДНЕГО ЗУБА ЯВЛЯЕТСЯ**

**расширение периодонтальной щели с одной стороны корня и отсутствие на другой**

отсутствие периодонтальной щели у верхушки корня

резкое расширение периодонтальной щели у верхушки корня

равномерное расширение периодонтальной щели

**128. [T002091] РЕНТГЕНОЛОГИЧЕСКИМ ПРИЗНАКОМ УШИБА ЗУБА ЯВЛЯЕТСЯ**

неравномерное расширение периодонтальной щели

неравномерное сужение периодонтальной щели

равномерное расширение периодонтальной щели

**отсутствие изменений на рентгенограмме**

**129. [T002092] СПЕЦИФИЧЕСКИМ ЛИМФАДЕНИТОМ НАЗЫВАЕТСЯ ЛИМФАДЕНИТ, ВЫЗВАННЫЙ**

кишечной палочкой в сочетании со стафилококком

стрептококком

стрептококком в сочетании со стафилококком

**палочкой Коха**

**130. [T002093] СПЕЦИФИЧЕСКИМ ЛИМФАДЕНИТОМ НАЗЫВАЕТСЯ ЛИМФАДЕНИТ, ВЫЗВАННЫЙ**

стрептококком

стафилококком

стафилококком в сочетании со стрептококком

**лучистым грибом**

**131. [T002094] СПЕЦИФИЧЕСКИМ ЛИМФАДЕНИТОМ НАЗЫВАЕТСЯ ЛИМФАДЕНИТ, ВЫЗВАННЫЙ**

**бледной трепонемой**

золотистым стрептококком

анаэробной флорой

кишечной палочкой в сочетании со стафилококком

**132. [T002095] СПЕЦИФИЧЕСКИМ ЛИМФАДЕНИТОМ НАЗЫВАЕТСЯ ЛИМФАДЕНИТ, ВЫЗВАННЫЙ**

кишечной палочкой в сочетании со стафилококком

стафилококками

**микобактериями туберкулеза**

стрептококком

**133. [T002096] ПАТОГНОМОНИЧНЫМ РЕНТГЕНОЛОГИЧЕСКИМ СИМПТОМОМ ХРОНИЧЕСКОГО НЕСПЕЦИФИЧЕСКОГО ПАРЕНХИМАТОЗНОГО ПАРОТИТА ЯВЛЯЕТСЯ**

тень конкремента в области выводного протока

сужение всех протоков

сужение основного выводного протока

**наличие округлых полостей вместо протоков III-IV порядка**

**134. [T002098] ДЛЯ ПОВЕРХНОСТНОГО КАРИЕСА ХАРАКТЕРНО ЗОНДИРОВАНИЕ**

**безболезненное**

болезненное стенок кариозной полости

болезненное по дну кариозной полости в одной точке

болезненное по всему дну кариозной полости

**135. [T002099] БОЛЕВЫЕ ОЩУЩЕНИЯ ПРИ ЗОНДИРОВАНИИ ПО ЭМАЛЕВО- ДЕНТИННОЙ ГРАНИЦЕ ХАРАКТЕРНЫ ДЛЯ**

глубокого кариеса

**среднего кариеса**

хронического пульпита

кариеса в стадии пятна

**136. [T002100] ПРИ КАРИЕСЕ В СТАДИИ ПЯТНА ЭМАЛЬ**

шероховатая, зондирование безболезненно

**гладкая, зондирование безболезненно**

шероховатая, зондирование болезненно

легко удаляется экскаватором

### **137. [T002101] ПРИ ПОВЕРХНОСТНОМ КАРИЕСЕ ЭМАЛЬ**

поражена кариозной полостью в пределах эмали и наружных слоев дентина

**шероховатая, зондирование безболезненно**

шероховатая, зондирование болезненно

гладкая, зондирование безболезненно

### **138. [T002102] БОЛЕВЫЕ ОЩУЩЕНИЯ ПРИ ЗОНДИРОВАНИИ ДНА КАРИОЗНОЙ ПОЛОСТИ В ОДНОЙ ТОЧКЕ ХАРАКТЕРНЫ ДЛЯ**

хронического гангренозного пульпита

среднего кариеса

хронического периодонтита

**хронического фиброзного пульпита**

### **139. [T002103] ПОВЕРХНОСТНОЕ ЗОНДИРОВАНИЕ ПУЛЬПЫ БЕЗБОЛЕЗНЕННО ПРИ ПУЛЬПИТЕ ХРОНИЧЕСКОМ**

фиброзном

в стадии обострения

**гангренозном**

гипертрофическом

### **140. [T002105] ЗОНДИРОВАНИЕ ПУЛЬПЫ В ГЛУБИНЕ ПОЛОСТИ ЗУБА ИЛИ В УСТЬЯХ КАНАЛОВ БОЛЕЗНЕННО ПРИ ПУЛЬПИТЕ ХРОНИЧЕСКОМ**

**гангренозном**

фиброзном в стадии обострения

фиброзном

гипертрофическом



**141. [T002106] К КЛИНИЧЕСКИМ ПРОЯВЛЕНИЯМ ОСТРОГО ПЕРИОДОНТИТА ОТНОСЯТ**

боль от температурных раздражителей

длительные приступообразные боли с короткими светлыми промежутками

**боль при накусывании на зуб, отек десны**

свищ на десне с гнойным отделяемым

**142. [T002107] ВЕДУЩИМ МЕТОДОМ ДЛЯ ОПРЕДЕЛЕНИЯ ФОРМЫ ХРОНИЧЕСКОГО ПЕРИОДОНТИТА ЯВЛЯЕТСЯ**

**рентгенологический**

определение индекса РМА

трансиллюминационный

электроодонтодиагностика (ЭОД)

**143. [T002108] БОЛЕЗНЕННОЕ ЗОНДИРОВАНИЕ В ГЛУБИНЕ ПОЛОСТИ ЗУБА ХАРАКТЕРНО ДЛЯ ПУЛЬПИТА**

хронического гипертрофического

хронического фиброзного

**хронического гангренозного**

острого очагового

**144. [T002109] ДЛЯ СРЕДНЕГО КАРИЕСА ХАРАКТЕРНА БОЛЕЗНЕННОСТЬ ПРИ ЗОНДИРОВАНИИ**

в одной точке дна кариозной полости

в глубине полости зуба

**по эмалево-дентинной границе**

по всему дну кариозной полости

#### **145. [T002110] ДЛЯ ГЛУБОКОГО КАРИЕСА ХАРАКТЕРНО БОЛЕЗНЕННОЕ**

зондировании в глубине полости зуба

зондирование в одной точке дна кариозной полости

**зондирование по всему дну кариозной полости**

препарировании стенок кариозной полости

#### **146. [T002111] К ФАКТОРАМ, СПОСОБСТВУЮЩИМ РАЗВИТИЮ ЛОКАЛЬНОГО ХРОНИЧЕСКОГО ГИНГИВИТА, ОТНОСЯТ**

заболевания крови

заболевания желудочно-кишечного тракта

**скученность зубов**

экссудативный диатез

#### **147. [T002112] К КЛИНИЧЕСКИМ ПРИЗНАКАМ ХРОНИЧЕСКОГО КАТАРАЛЬНОГО ГИНГИВИТА ОТНОСЯТ**

**застойную гиперемию, кровоточивость и отек зубодесневых сосочков**

бледную десну, ретракцию десны 1-3 мм

увеличенную в размерах и деформированную десну

изъязвленный десневой край, серый налет, гнилостный запах

#### **148. [T002113] ПРИ ЛЕГКОЙ СТЕПЕНИ ПАРОДОНТИТА НАБЛЮДАЮТ КАРМАНЫ ГЛУБИНОЙ ДО (ММ)**

10

7

6

3

#### **149. [T002114] К КЛИНИЧЕСКИМ ПРИЗНАКАМ АТРОФИЧЕСКОГО ГИНГИВИТА ОТНОСЯТ**

кровоточивость и отёк зубодесневых сосочков

увеличенную в размере и деформированную десну

изъязвлённый десневой край, серый налёт, гнилостный запах

**бледную десну, ретракцию десны 1-3 мм**

#### **150. [T002115] К КЛИНИЧЕСКИМ ПРИЗНАКАМ ГИПЕРТРОФИЧЕСКОГО ГИНГИВИТА ОТНОСЯТ**

**увеличенную в размерах и деформированную десну**

кровоточивость и отёк зубодесневых сосочков

изъязвлённый десневой край, серый налёт, гнилостный запах

бледную десну, ретракцию десны 1-3 мм

#### **151. [T002116] К КЛИНИЧЕСКИМ ПРИЗНАКАМ ЯЗВЕННО-НЕКРОТИЧЕСКОГО ГИНГИВИТА ОТНОСЯТ**

увеличенную в размерах и деформированную десну

гиперемированную и отёчную десну

**изъязвлённый десневой край, серый налёт, гнилостный запах**

кровоточивость и отёк зубодесневых сосочков

#### **152. [T002117] ОБРАЗОВАНИЕ ПУЗЫРЬКОВ НА КОЖЕ ЛИЦА ХАРАКТЕРНО ПРИ**

**остром герпетическом стоматите (ОГС)**

многоформной экссудативной эритеме (МЭЭ)

лейкоплакии

хроническом рецидивирующем афтозном стоматите (ХРАС)

**153. [T002118] К КЛИНИЧЕСКИМ ПРОЯВЛЕНИЯМ ПРИ ЧЕРНОМ ВОЛОСАТОМ ЯЗЫКЕ ОТНОСЯТ**

глубокие борозды, выстланные нормальным эпителием

налёт на спинке языка

**резко увеличенные в размере нитевидные сосочки спинки языка тёмного цвета**

неравномерную десквамацию эпителия на спинке языка

**154. [T002119] К ФАКТОРАМ, ВОЗДЕЙСТВИЕ КОТОРЫХ ИЗМЕНЯЕТ ОКРАСКУ ТЕТРАЦИКЛИНОВЫХ ЗУБОВ, ОТНОСИТСЯ**

**дневной свет**

приём витаминов внутрь

приём препаратов кальция

люминесцентный свет

**155. [T002121] НАИБОЛЕЕ ЧАСТОЙ ПРИЧИНОЙ ОСТРЫХ ЛИМФАДЕНИТОВ ЧЕЛЮСТНО-ЛИЦЕВОЙ ОБЛАСТИ У ДЕТЕЙ 6-8 ЛЕТ ЯВЛЯЕТСЯ ИНФЕКЦИЯ**

**одонтогенная от моляров нижней челюсти**

тонзилогенная

одонтогенная от моляров верхней челюсти

отогенная

**156. [T002122] МИНЕРАЛИЗАЦИЯ ВРЕМЕННЫХ ЗУБОВ НАЧИНАЕТСЯ**

в I половине внутриутробного развития

в I полугодии после рождения

во II полугодии после рождения

**во II половине внутриутробного развития**

**157. [Т002123] МИНЕРАЛИЗАЦИЯ ПОСТОЯННЫХ РЕЗЦОВ И КЛЫКОВ НАЧИНАЕТСЯ**

на 17 неделе внутриутробного развития

в конце внутриутробного периода или в первые недели после рождения

в 2,5-3,5 года

**во II полугодии после рождения**

**158. [Т002124] МИНЕРАЛИЗАЦИЯ ПРЕМОЛЯРОВ НАЧИНАЕТСЯ**

в первые недели после рождения

во II полугодии после рождения

в конце внутриутробного периода

**в 2,5-3,5 года**

**159. [Т002125] МИНЕРАЛИЗАЦИЯ ПЕРВЫХ ПОСТОЯННЫХ МОЛЯРОВ НАЧИНАЕТСЯ**

на 2 году жизни

**в конце внутриутробного периода или в первые недели после рождения**

во II полугодии после рождения

в 4-5 лет

**160. [Т002126] МИНЕРАЛИЗАЦИЯ ВТОРЫХ ПОСТОЯННЫХ МОЛЯРОВ НАЧИНАЕТСЯ**

в 4-5 лет

в конце внутриутробного периода или в первые недели после рождения

во II полугодии после рождения

**в 2,5-3,5 года**

**161. [Т002127] СВЕДЕНИЯ ОБ АНТЕНАТАЛЬНОМ ПЕРИОДЕ РАЗВИТИЯ ОБЯЗАТЕЛЬНО ВЫЯСНЯЮТСЯ ПРИ ОБСЛЕДОВАНИИ ДЕТЕЙ ВОЗРАСТА**

любого

подросткового

**ясельного**

дошкольного

**162. [Т002128] СИСТЕМНАЯ ГИПОПАЗИЯ ЭМАЛИ ЗУБОВ У ДЕТЕЙ В ПОСТОЯННЫХ ЗУБАХ РАЗВИВАЕТСЯ ОТ**

нарушения состава микроэлементов в воде

заболеваний матери во время беременности

травматических повреждений молочных зубов

**болезней ребенка после рождения**

**163. [Т002129] К ФАКТОРАМ, ВЛИЯЮЩИМ НА РАЗВИТИЕ СИСТЕМНОЙ ГИПОПАЗИИ ЭМАЛИ ПОСТОЯННЫХ ЗУБОВ, ОТНОСЯТ**

множественные поражения молочных зубов осложненным кариесом

болезни матери во II половине беременности

**болезни ребенка после рождения, нарушение режима питания ребенка**

болезни матери в I половине беременности

**164. [Т002130] ПРИЧИНАМИ НЕСОВЕРШЕННОГО РАЗВИТИЯ И СТРОЕНИЯ ЭМАЛИ И ДЕНТИНА ЯВЛЯЮТСЯ**

**генетические факторы**

болезни ребенка во II полугодии первого года жизни

болезни матери во II половине беременности

болезни матери в I половине беременности

**165. [T002131] К ПРИЧИНАМ МЕСТНОЙ ГИПОПЛАЗИИ ЭМАЛИ ОТНОСЯТ**

пульпит молочного зуба

вредные привычки матери во время беременности

болезни матери во время беременности

**травматическое повреждение зачатка зуба**

**166. [T002132] К ПРИЧИННЫМ НЕБЛАГОПРИЯТНЫМ ФАКТОРАМ РАЗВИТИЯ СИСТЕМНОЙ ГИПОПЛАЗИИ ЭМАЛИ ПОСТОЯННЫХ ЗУБОВ ОТНОСЯТ**

хронический периодонтит молочного зуба

**заболевания, нарушающие минеральный обмен в период формирования эмали**

интоксикацию фтором

передачу патологии твердых тканей по наследству

**167. [T002133] ПРИЧИНОЙ РАЗВИТИЯ ФЛЮОРОЗА ЯВЛЯЕТСЯ**

**избыточное содержание фтора в воде**

передача патологии по наследству

недостаточное содержание фтора в воде

отсутствие фтора в воде

**168. [T002134] ПРИ ОТЛОМЕ ЧАСТИ КОРОНКИ ЗУБА С ОБНАЖЕНИЕМ ПУЛЬПЫ БОЛЬНЫЕ ЖАЛУЮТСЯ НА БОЛИ**

**от раздражителей**

иррадиирующие по ходу ветвей тройничного нерва

при накусывании на зуб

самопроизвольные

**169. [T002135] ПРИ ХРОНИЧЕСКОМ ГИПЕРТРОФИЧЕСКОМ ПУЛЬПИТЕ БОЛЬНЫЕ ЖАЛУЮТСЯ НА БОЛИ**

самопроизвольные

**при попадании пищи в сочетании с кровоточивостью**

от температурных раздражителей

постоянные

**170. [T002136] ДЛЯ ДЕТЕЙ ПЕРВЫХ МЕСЯЦЕВ ЖИЗНИ ХАРАКТЕРНЫМ ЗАБОЛЕВАНИЕМ СЧИТАЮТ**

хронический рецидивирующий афтозный стоматит (ХРАС)

**афты Беднара**

хейлит

многоформную экссудативную эритему (МЭЭ)

**171. [T002137] ДЛЯ ДЕТЕЙ ЯСЕЛЬНОГО ВОЗРАСТА ХАРАКТЕРНЫМ ЗАБОЛЕВАНИЕМ СЧИТАЮТ**

многоформную экссудативную эритему (МЭЭ)

**острый герпетический стоматит (ОГС)**

афты Беднара

хронический рецидивирующий афтозный стоматит (ХРАС)

**172. [T002138] ДЛЯ ДЕТЕЙ ПОДРОСТКОВОГО ВОЗРАСТА ХАРАКТЕРНЫМ ЗАБОЛЕВАНИЕМ СЧИТАЮТ**

острый герпетический стоматит (ОГС)

**хронический рецидивирующий афтозный стоматит (ХРАС)**

кожный рог

кандидоз



**173. [T002139] К ПРИЧИНАМ СИСТЕМНОЙ ГИПОПЛАЗИИ ЭМАЛИ ПОСТОЯННЫХ ЗУБОВ ОТНОСЯТ**

заболевания ребенка на первом году жизни

множественный кариес молочных зубов

наследственный фактор

заболевания матери в период беременности

**174. [T002140] НЕКАРИОЗНЫЕ ПОРАЖЕНИЯ ТВЕРДЫХ ТКАНЕЙ ЗУБА, ВОЗНИКАЮЩИЕ ПОСЛЕ ЕГО ПРОРЕЗЫВАНИЯ, ПРЕДСТАВЛЕНЫ**

отломом коронки в результате травмы

тетрациклиновым окрашиванием

несовершенным амелогенезом

гипоплазией эмали

**175. [T002141] К ПРИЧИНАМ ВОЗНИКНОВЕНИЯ ГИПОПЛАЗИИ ТВЕРДЫХ ТКАНЕЙ ВРЕМЕННЫХ ЗУБОВ ОТНОСЯТ**

пониженное содержание фтора в питьевой воде

кариесогенные факторы

замедленное прорезывание зубов

нарушение внутриутробного развития зубочелюстной системы

**176. [T002142] ВОЗРАСТОМ ДЕТЕЙ, ПРЕИМУЩЕСТВЕННО БОЛЕЮЩИХ ОСТРЫМ ГЕРПЕТИЧЕСКИМ СТОМАТИТОМ, ЯВЛЯЕТСЯ**

старший школьный

дошкольный

младший школьный

ясельный

**177. [T002143] ВЕДУЩУЮ РОЛЬ В ПАТОГЕНЕЗЕ ОСТРОГО ГЕРПЕТИЧЕСКОГО СТОМАТИТА (ОГС) ИГРАЕТ**

снижение уровня иммунитета

возраст ребенка

недавно перенесенное ОРЗ

контакт с больным

**178. [T002144] ПРОТИВОПОКАЗАНИЕМ К ПРОВЕДЕНИЮ ОПЕРАЦИИ У РЕБЕНКА В ПОЛИКЛИНИКЕ ПОД НАРКОЗОМ ЯВЛЯЕТСЯ**

лекарственная аллергия на местные анестетики

эпилепсия в анамнезе

заболевание центральной нервной системы (ЦНС)

**острая респираторно-вирусная инфекция (ОРВИ)**

**179. [T002145] К КОНЦУ ПЕРВОГО ГОДА У ЗДОРОВОГО РЕБЕНКА ДОЛЖНО ПРОРЕЗАТЬСЯ ЗУБОВ НЕ МЕНЕЕ**

4

8

6

10

**180. [T002148] КОРНИ ВРЕМЕННЫХ РЕЗЦОВ ЗАКАНЧИВАЮТ ФОРМИРОВАНИЕ К (ГОДАМ)**

4

2

5

3

**181. [T002149] КОРНИ ВРЕМЕННЫХ КЛЫКОВ ФОРМИРУЮТСЯ К (ГОДАМ)**

7

2

5

3

**182. [T002150] КОРНИ ВРЕМЕННЫХ МОЛЯРОВ ФОРМИРУЮТСЯ К (ГОДАМ)**

6

2

5

4

**183. [T002151] ПАТОЛОГИЧЕСКАЯ РЕЗОРБЦИЯ КОРНЕЙ НАБЛЮДАЕТСЯ**

при хроническом фиброзном пульпите

**при хроническом периодонтите**

при хроническом гангренозном пульпите

в интактных зубах с живой пульпой

**184. [T002152] ФИЗИОЛОГИЧЕСКАЯ РЕЗОРБЦИЯ КОРНЕЙ ВРЕМЕННЫХ ЗУБОВ НАЧИНАЕТСЯ В СРЕДНЕМ ЧЕРЕЗ**

1 год после прорезывания зубов

2 года после прорезывания зубов

**3 года после окончания формирования корней зубов**

3 года после прорезывания зубов

**185. [T002154] КОРНИ ПОСТОЯННЫХ РЕЗЦОВ И ПЕРВЫХ МОЛЯРОВ ЗАКАНЧИВАЮТ СВОЕ ФОРМИРОВАНИЕ К (ЛЕТ)**

11

13

**10**

12

**186. [T002155] КОРНИ ПРЕМОЛЯРОВ ЗАКАНЧИВАЮТ СВОЕ ФОРМИРОВАНИЕ К (ЛЕТ)**

15

10

**12**

11

**187. [T002156] ТОЛЩИНА ЭМАЛИ ПОСЛЕ ПРОРЕЗЫВАНИЯ ЗУБА С УВЕЛИЧЕНИЕМ ВОЗРАСТА РЕБЕНКА**

**уменьшается в результате физиологического стирания**

увеличивается в результате проведения реминерализующей терапии

увеличивается в результате функционирования энамелобластов

не изменяется, так как энамелобласты после формирования коронки отсутствуют

**188. [T002157] ТОЛЩИНА ДЕНТИНА ПОСЛЕ ПРОРЕЗЫВАНИЯ ЗУБА С УВЕЛИЧЕНИЕМ ВОЗРАСТА РЕБЕНКА**

не изменяется, так как одонтобласты после формирования коронки отсутствуют

**увеличивается в результате функционирования одонтобластов**

увеличивается в результате проведения реминерализующей терапии

увеличивается в результате функционирования энамелобластов

**189. [T002158] ВОЗМОЖНЫЕ ИЗМЕНЕНИЯ ПРИ МЕСТНОЙ ГИПОПЛАЗИИ ЭМАЛИ ПРЕДСТАВЛЕНЫ**

облитерацией полости зуба

поражением эмали всех моляров и фронтальных зубов

«рифленными» зубами

**пигментированным пятном на эмали**

**190. [T002159] КОРНИ ПОСТОЯННЫХ ВТОРЫХ МОЛЯРОВ ЗАКАНЧИВАЮТ СВОЕ ФОРМИРОВАНИЕ К (ЛЕТ)**

15

10

12

13

**191. [T002160] К НЕКАРИОЗНЫМ ЗАБОЛЕВАНИЯМ ТВЕРДЫХ ТКАНЕЙ ЗУБОВ ОТНОСИТСЯ**

**несовершенное развитие дентина**

пародонтит

периодонтит

пародонтолиз

**192. [T002161] ЗАБОЛЕВАНИЕМ, ПРИ КОТОРОМ ПРОРЕЗЫВАЕТСЯ ОДИН ЗУБ ИЗМЕНЕННОЙ ФОРМЫ, ЯВЛЯЕТСЯ**

**местная гипоплазия**

системная гипоплазия

флюороз

синдром Стентона - Капдепона

**193. [T002162] ПРИ НЕСОВЕРШЕННОМ АМЕЛОГЕНЕЗЕ ИМЕЮТСЯ НАРУШЕНИЯ В СТРОЕНИИ**

цемента

**эмали**

пульпы

дентина

**194. [T002163] К НАСЛЕДСТВЕННЫМ ЗАБОЛЕВАНИЯМ ТВЕРДЫХ ТКАНЕЙ ЗУБА ОТНОСЯТ**

тетрациклиновые зубы

**несовершенное строение эмали и дентина**

местную гипоплазию эмали

системную гипоплазию эмали

**195. [T002164] ПРИ НЕСОВЕРШЕННОМ ОДОНТОГЕНЕЗЕ (ДИСПЛАЗИИ КАПДЕПОНА) ПОРАЖЕНЫ**

**все молочные и постоянные зубы**

только постоянные зубы

молочные и постоянные моляры

молочные и постоянные резцы

**196. [T002165] К КЛИНИЧЕСКИМ ПРИЗНАКАМ, ХАРАКТЕРНЫМ ДЛЯ ДИСПЛАЗИИ КАПДЕПОНА, ОТНОСЯТ**

«гипсовые» зубы

наличие ночных болей

**стираемость твердых тканей зуба без обнажения пульпы**

«рифленные» зубы

### **197. [Т002166] ПАРОДОНТОЛИЗ НАБЛЮДАЕТСЯ ПРИ**

функциональной перегрузке зубов

**синдроме Папийона - Лефевра**

заболевании желудочно-кишечного тракта

эндемическом зобе

### **198. [Т002167] ИЗМЕНЕНИЯ КОЖИ ПОДОШВ И ЛАДОНЕЙ В СОЧЕТАНИИ С ТЯЖЕЛЫМ ПОРАЖЕНИЕМ ПАРОДОНТА ИМЕЮТСЯ ПРИ**

гипофизарном нанизме

**синдроме Папийона - Лефевра**

циклической нейтропении

болезни Иценко - Кушинга

### **199. [Т002169] ДЛЯ ОПРЕДЕЛЕНИЯ КАЧЕСТВА ПРЕПАРИРОВАНИЯ КАРИОЗНОЙ ПОЛОСТИ ИСПОЛЬЗУЮТСЯ СТОМАТОЛОГИЧЕСКИЕ ИНСТРУМЕНТЫ**

зонд, зеркало

пинцет, зеркало

штопфер, зонд

гладилка, зонд

### **200. [Т002170] СТЕРИЛИЗАЦИЯ ИНСТРУМЕНТОВ В СУХОЖАРОВОМ ШКАФУ ПРОВОДИТСЯ ПРИ ТЕМПЕРАТУРЕ \_\_\_\_\_ °С \_\_\_\_\_ МИНУТ**

80; 60

125; 45

**180; 45**

160; 40

**201. [T002171] МЕТОДОМ ХИМИЧЕСКОЙ (ХОЛОДНОЙ) СТЕРИЛИЗАЦИИ СТЕРИЛИЗУЮТ**

наконечники

боры

одноразовые шприцы

**зеркала, изделия из стекла**

**202. [T002172] В СУХОЖАРОВОМ ШКАФУ СТЕРИЛИЗУЮТ**

шприц

зеркало

зонд

**пинцет**

**203. [T002173] АВТОКЛАВИРОВАНИЕМ СТЕРИЛИЗУЮТСЯ**

пластмассовые шпатели

одноразовые шприцы

**марлевые тампоны, наконечники**

слюноотсосы, зеркала

**204. [T002174] ТЕМПЕРАТУРНЫЙ РЕЖИМ, ПОДДЕРЖИВАЕМЫЙ В СТОМАТОЛОГИЧЕСКОМ КАБИНЕТЕ В ХОЛОДНОЕ ВРЕМЯ ГОДА, СОСТАВЛЯЕТ (ГРАДУСЫ)**

23-28

**18-23**

17-18

15-16



**205. [T002175] ЦЕЛЮ ИСПОЛЬЗОВАНИЯ АППАРАТА «АССИСТИНА» ЯВЛЯЕТСЯ**

**предстерилизационная очистка и смазывание наконечников**

дезинфекция эндодонтического инструментария

стерилизация наконечников

дезинфекция боров

**206. [T002176] СУХОЖАРОВАЯ СТЕРИЛИЗАЦИЯ ПРЕДНАЗНАЧЕНА ДЛЯ**

ватных валиков

белья

**цельнометаллических инструментов**

перевязочного материала

**207. [T002177] СРЕДСТВОМ, ИСПОЛЬЗУЕМЫМ ДЛЯ ХОЛОДНОЙ СТЕРИЛИЗАЦИИ СТОМАТОЛОГИЧЕСКИХ ЗЕРКАЛ, ЯВЛЯЕТСЯ**

75% метиловый спирт

1% раствор перекиси водорода

0,5% раствор хлорамина

**6% раствор перекиси водорода**

**208. [T002178] ПОСЛЕ ИСПОЛЬЗОВАНИЯ БОРЫ ПОМЕЩАЮТ В**

«Терминатор»

гласперленовый стерилизатор

**дезинфицирующий раствор**

сухожаровой шкаф

**209. [T002179] С ПОМОЩЬЮ АМИДОПИРИНОВОЙ ПРОБЫ ОПРЕДЕЛЯЮТ**

остатки крови на инструментах

наличие жира

стерильность инструментов

остатки моющих средств

**210. [T002180] СТОМАТОЛОГИЧЕСКИЕ ЗЕРКАЛА СТЕРИЛИЗУЮТСЯ МЕТОДОМ ХИМИЧЕСКОЙ СТЕРИЛИЗАЦИИ ПО ВРЕМЕНИ (ЧАС)**

4-5

3

2-3

1-2

**211. [T002181] В ГЛАСПЕРЛЕНОВОМ СТЕРИЛИЗАТОРЕ СТЕРИЛИЗУЮТ**

боры, эндодонтический инструментарий

оттиски

стоматологические зеркала

вату, бельЕ

**212. [T002182] В ГЛАСПЕРЛЕНОВОМ СТЕРИЛИЗАТОРЕ СТЕРИЛИЗАЦИЯ ИНСТРУМЕНТОВ ПРОВОДИТСЯ**

нагретыми стерильными шариками

горячим паром

раствором глутаральдегида

облучением

**213. [T002184] ПОВЕРХНОСТЬ СТОМАТОЛОГИЧЕСКОЙ УСТАНОВКИ ОБРАБАТЫВАЕТСЯ ДЕЗИНФИЦИРУЮЩИМ РАСТВОРОМ**

2 раза в день

**после приема каждого пациента**

3 раза в день

1 раз в день

**214. [T002186] ПЛОЩАДЬ ОПЕРАЦИОННОЙ НА ДВЕ СТОМАТОЛОГИЧЕСКИЕ УСТАНОВКИ ДОЛЖНА БЫТЬ НЕ МЕНЕЕ (КВ. М)**

30

20

25

40

**215. [T002187] В СТОМАТОЛОГИЧЕСКОМ КАБИНЕТЕ СТЕРИЛИЗАЦИОННАЯ ПЛОЩАДЬ ДОЛЖНА БЫТЬ НЕ МЕНЕЕ (КВ. М)**

8

20

25

10

**216. [T002188] КВАРЦЕВАНИЕ СТОМАТОЛОГИЧЕСКОГО КАБИНЕТА СЛЕДУЕТ ПРОВОДИТЬ В ДЕНЬ (КОЛИЧЕСТВО РАЗ)**

4

1

2

3

**217. [Т002189] РАССТОЯНИЕ МЕЖДУ КРЕСЛАМИ В СТОМАТОЛОГИЧЕСКОМ КАБИНЕТЕ ДОЛЖНО БЫТЬ НЕ МЕНЕЕ (М)**

2,0

1,0

1,2

**1,5**

**218. [Т002192] ПЛОЩАДЬ СТОМАТОЛОГИЧЕСКОГО КАБИНЕТА ДОЛЖНА СОСТАВЛЯТЬ НЕ МЕНЕЕ (КВ. М)**

10

12

7

**14**

**219. [Т002193] НА КАЖДОЕ ДОПОЛНИТЕЛЬНОЕ КРЕСЛО С УНИВЕРСАЛЬНОЙ СТОМАТОЛОГИЧЕСКОЙ УСТАНОВКОЙ В СТОМАТОЛОГИЧЕСКОМ КАБИНЕТЕ ВЫДЕЛЯЕТСЯ ПЛОЩАДЬ (КВ. М)**

**10**

15

5

14

**220. [Т002195] ОКНА СТОМАТОЛОГИЧЕСКОГО КАБИНЕТА ДОЛЖНЫ БЫТЬ ОРИЕНТИРОВАНЫ НА НАПРАВЛЕНИЕ**

восточное

**северное**

западное

южное

**221. [T002197] РАСПОЛОЖЕНИЕ ПАЦИЕНТА В СТОМАТОЛОГИЧЕСКОМ КРЕСЛЕ ДОЛЖНО БЫТЬ ОРИЕНТИРОВАНО НА**

врача

стену

двери

**окно**

**222. [T002198] АЗОПИРАМОВАЯ ПРОБА ПРОВОДИТСЯ ПОСЛЕ**

дезинфекции

стерилизации

каждого этапа дезинфекции

**предстерилизационной очистки**

**223. [T002199] ДЛЯ ОЦЕНКИ КАЧЕСТВА ПРЕДСТЕРИЛИЗАЦИОННОЙ ОБРАБОТКИ ИНСТРУМЕНТОВ НА НАЛИЧИЕ КРОВИ И БЕЛКОВЫХ ЗАГРЯЗНЕНИЙ ИСПОЛЬЗУЕТСЯ ПРОБА**

**амидопириновая**

бензидиновая

йодиоловая

фенолфталеиновая

**224. [T002200] ПОСЛЕ ИСПОЛЬЗОВАНИЯ СЛЮНООТСОСЫ**

стерилизуют

дезинфицируют

**утилизируют**

промывают

**225. [T002201] ПОСЛЕ РАБОЧЕГО ДНЯ, В ТЕЧЕНИЕ КОТОРОГО ИМЕЛ МЕСТО КОНТАКТ РУК С ХЛОРНЫМИ ПРЕПАРАТАМИ, КОЖУ ОБРАБАТЫВАЮТ ВАТНЫМ ТАМПОНОМ, СМОЧЕННЫМ РАСТВОРОМ**

0,05% хлоргексидина

**1% гипосульфита натрия**

2% перекиси водорода

70% медицинского спирта

**226. [T002202] РАБОТНИКАМ, ЗАНЯТЫМ ПРИГОТОВЛЕНИЕМ И ПРИМЕНЕНИЕМ АМАЛЬГАМЫ, ДОЛЖНЫ ВЫДАВАТЬСЯ**

одноразовые медицинские шапочки

**хирургические халаты без карманов**

хирургические халаты с карманами

медицинские халаты без воротников

**227. [T002203] РЕНТГЕНОВСКИЙ АППАРАТ МОЖЕТ БЫТЬ УСТАНОВЛЕН В ОТДЕЛЬНОМ ПОМЕЩЕНИИ, ПЛОЩАДЬ КОТОРОГО ДОЛЖНА БЫТЬ НЕ МЕНЕЕ (КВ. М)**

8

11

9

6

**228. [T002206] ЭЛЕКТРОФОРЕЗ ЙОДА ПОКАЗАН ПРИ**

остром периодонтите

хроническом фиброзном пульпите

**медикаментозном (мышьяковистом) периодонтите**

любой форме хронического периодонтита с непроходимыми корневыми каналами

**229. [T002207] ФЛЮКТУОРИЗАЦИЮ ЦЕЛЕСООБРАЗНО НАЗНАЧАТЬ ПРИ**

хроническом пульпите

**остром периодонтите**

кариесе зубов

хроническом периодонтите

**230. [T002208] ФИЗИОТЕРАПИЯ НЕ ПОКАЗАНА ПРИ**

**идиопатическом заболевании с прогрессирующим лизисом тканей пародонта**

пародонтозе

хроническом пародонтите

гипертрофическом гингивите

**231. [T002209] ПЕРВЫМ ЭТАПОМ ЛЕЧЕНИЯ ОБОСТРЕНИЯ ХРОНИЧЕСКОГО КАТАРАЛЬНОГО ГИНГИВИТА ЯВЛЯЕТСЯ**

кюретаж

общая антибиотикотерапия

**профессиональная гигиена**

гингивэктомия

**232. [T002210] ДЛЯ УМЕНЬШЕНИЯ ЧУВСТВИТЕЛЬНОСТИ ЗУБОВ РЕКОМЕНДОВАНО**

системное использование препаратов фтора

окклюзионное регулирование

уменьшение частоты индивидуальной гигиены

**проведение реминерализующей терапии**

**233. [T002211] ПЕРВЫМ ЭТАПОМ ЛЕЧЕНИЯ ПАРОДОНТИТА ЯВЛЯЕТСЯ**

ортопедическое лечение

хирургическое лечение

**профессиональная гигиена полости рта**

медикаментозное противовоспалительное лечение

**234. [T002212] ПРОДОЛЖИТЕЛЬНОСТЬ ОСТРОГО АПИКАЛЬНОГО ПЕРИОДОНТИТА СОСТАВЛЯЕТ (ДНИ)**

15-18

20-24

26-30

**2-14**

**235. [T002214] УСПЕХ ЛЕЧЕНИЯ ТРАВМАТИЧЕСКИХ ЭРОЗИЙ И ДЕКУБИТАЛЬНЫХ ЯЗВ ОПРЕДЕЛЯЕТ**

применение кератопластических средств

выбор местнообезболивающих средств

**устранение травмирующего слизистую оболочку фактора**

применение антибактериальных препаратов

**236. [T002215] ТАКТИКА ЛЕЧЕНИЯ ПРИ ОСТРОМ ТОКСИЧЕСКОМ ПЕРИОДОНТИТЕ**

**удалить повязку, коронковую и корневую пульпу, ввести в каналы обезболивающий препарат под повязку**

удалить повязку, коронковую и корневую пульпу, канал запломбировать пастой на масляной основе

удалить повязку, коронковую и корневую пульпу, зуб оставить открытым, назначить теплые содовые полоскания

удалить повязку, коронковую пульпу, зуб оставить открытым, назначить теплые содовые полоскания



### **237. [T002216] ЛЕЧЕНИЕ ЯЗВЕННО-НЕКРОТИЧЕСКОГО ГИНГИВИТА ПРЕДУСМАТРИВАЕТ**

гигиену полости рта, удаление зубных отложений, использование склерозирующих средств, физиотерапию

**обезболивание, снятие зубных отложений, аппликации протеолитическими ферментами, использование антибактериальных средств**

устранение местных факторов (коррекция уздечек, пластика преддверия полости рта и др.), электрофорез витаминами, все виды массажа

гигиену полости рта, удаление зубных отложений, наложение лечебных повязок

### **238. [T002217] С ЦЕЛЬЮ ПРОФИЛАКТИКИ ОБОСТРЕНИЙ ПРИ ЧАСТЫХ РЕЦИДИВАХ ГЕРПЕТИЧЕСКОГО СТОМАТИТА ПРИМЕНЯЕТСЯ**

**культуральная инактивированная герпетическая вакцина**

интерферон лейкоцитарный

гистаглобулин

кислота аскорбиновая

### **239. [T002218] С ЦЕЛЬЮ УДЛИНЕНИЯ ПЕРИОДА РЕМИССИИ ПРИ РЕЦИДИВИРУЮЩЕМ ГЕРПЕСЕ РЕКОМЕНДУЕТСЯ**

седативное воздействие на центральную нервную систему (ЦНС)

прием антигистаминных препаратов

блокада Н-холинорецепторов

**стимуляция выработки эндогенного интерферона**

### **240. [T002219] КРИТЕРИЕМ ОКОНЧАТЕЛЬНОГО ПРЕПАРИРОВАНИЯ КАРИОЗНОЙ ПОЛОСТИ ЯВЛЯЕТСЯ НАЛИЧИЕ**

светлого плотного дентина на дне и стенках кариозной полости, окрашивающегося детектором кариеса

**светлого плотного дентина на дне и стенках кариозной полости без окрашивания детектором кариеса**

плотного пигментированного дентина на дне и стенках кариозной полости

размягченного дентина на дне и стенках кариозной полости

#### **241. [T002220] ПРИ ДЕПУЛЬПИРОВАНИИ РЕЗЦОВ НИЖНЕЙ ЧЕЛЮСТИ ИСПОЛЬЗУЮТ АНЕСТЕЗИЮ**

палатинальную

инфраорбитальную

**инфильтрационную с вестибулярной стороны**

инфильтрационную с язычной стороны

#### **242. [T002221] КОРНЕВОЙ КАНАЛ ПРИ ВОСПАЛЕНИИ ПУЛЬПЫ ПЛОМБИРУЮТ**

на 2/3 длины канала

до анатомической верхушки

**до физиологической верхушки**

не доходя 2 мм до апикального отверстия

#### **243. [T002222] ОБТУРАЦИЯ КОРНЕВЫХ КАНАЛОВ СИСТЕМОЙ «ТЕРМОФИЛ» ПРЕДПОЛАГАЕТ ВВЕДЕНИЕ В КАНАЛ**

нескольких гуттаперчевых штифтов с последующим боковым уплотнением

**разогретой гуттаперчи на металлической или полимерной основе**

пломбировочного материала пастообразной консистенции

одного центрального штифта

#### **244. [T002224] ПРИ ЛЕЧЕНИИ ПЕРИОДОНТИТОВ В ЗУБАХ, «НЕ ВЫДЕРЖАВШИХ ГЕРМЕТИЗМА», С ЧАСТИЧНО ИЛИ ПОЛНОСТЬЮ НЕПРОХОДИМЫМИ КАНАЛАМИ ЛУЧШЕ ВСЕГО НАЗНАЧИТЬ**

резорцин-формалиновый метод

**трансканальный электрофорез**

гормональную терапию

антибиотики

**245. [T002225] ПРИ ЛЕЧЕНИИ ОБОСТРЕНИЯ ХРОНИЧЕСКОГО ПУЛЬПИТА МЕТОДОМ ВЫБОРА ЯВЛЯЕТСЯ**

витальная экстирпация

биологический метод

девитальная ампутация

витальная ампутация

**246. [T002226] КОАГУЛЯЦИЮ КОРНЕВОЙ ПУЛЬПЫ ПРОВОДЯТ В ТЕЧЕНИЕ (СЕК)**

8-10

6-8

3-4

4-6

**247. [T002227] ДЛЯ РАСШИРЕНИЯ УСТЬЕВ КОРНЕВЫХ КАНАЛОВ ИСПОЛЬЗУЮТ**

пиковидный бор

**Gates-glidden**

фиссурный бор

H-file

**248. [T002228] ПРИ МЕХАНИЧЕСКОЙ ОБРАБОТКЕ КОРНЕВЫХ КАНАЛОВ ВЕРХНЕГО ПЕРВОГО МОЛЯРА НАИБОЛЬШИЕ ТРУДНОСТИ ПРЕДСТАВЛЯЕТ КАНАЛ**

дистальный щЕчный

мезиальный нЕбный

**мезиальный щЕчный**

дистальный небный

**249. [T002229] ПРИ ЛЕЧЕНИИ ХРОНИЧЕСКОГО ПЕРИОДОНТИТА С ПЛОХО ПРОХОДИМЫМИ КАНАЛАМИ НАИБОЛЕЕ ЦЕЛЕСООБРАЗЕН МЕТОД**

диатермокоагуляции

**депофореза гидроксида меди-кальция**

резорцин-формалиновый

ультрафонофореза йодида калия

**250. [T002230] КРОНОРАДИКУЛЯРНУЮ СЕПАРАЦИЮ ПРОВОДЯТ В СЛУЧАЕ**

наличия трещины или перелома одного из корней многокорневых зубов

**локализации патологического очага в области бифуркации или трифуркации корней многокорневых зубов**

кариеса корня одного из корней многокорневых зубов

локализации патологического очага в области верхушки одного из корней первого верхнего премоляра или верхних моляров

**251. [T002231] ПРИ ЛЕЧЕНИИ ХРОНИЧЕСКОГО ПЕРИОДОНТИТА НАИБОЛЕЕ ЦЕЛЕСООБРАЗНЫМ ЯВЛЯЕТСЯ**

выведение зуба из окклюзии

применение одного из импрегнационных методов

**механическая и медикаментозная обработка канала с последующим пломбированием**

резекция верхушки корня зуба

**252. [T002232] ПРИ ПЛОМБИРОВАНИИ КАРИОЗНЫХ ПОЛОСТЕЙ МЕТОДОМ «ЗАКРЫТОГО СЭНДВИЧА» ПРОКЛАДКА**

не перекрывается композитом

**перекрывается композитом**

накладывается на края полости

накладывается на стенки полости

**253. [T002233] К МИНИМАЛЬНОМУ НАГРЕВУ ПУЛЬПЫ ВЕДЕТ ПРЕПАРИРОВАНИЕ**

прерывистое без охлаждения

непрерывное без охлаждения

**прерывистое с охлаждением**

непрерывное с охлаждением

**254. [T002234] ПРИ ПЛОМБИРОВАНИИ КОМПОЗИЦИОННЫМИ МАТЕРИАЛАМИ СКОС ЭМАЛИ ФОРМИРУЮТ С ЦЕЛЮЮ**

улучшения полирования композита

**увеличения площади сцепления**

химической связи композиционного материала с эмалью

равномерного распределения нагрузки на ткани зуба

**255. [T002235] ПРИ ПРИМЕНЕНИИ ОДНО- И ДВУХКОМПОНЕНТНЫХ АДГЕЗИВНЫХ СИСТЕМ НЕОБХОДИМО ПРОТРАВЛИВАТЬ**

эмаль и дентин 15 секунд

эмаль 30-60 секунд

эмаль и дентин 30-60 секунд

**эмаль 30 секунд, а дентин - 15 секунд**

**256. [T002237] СРОКИ РЕГЕНЕРАЦИИ ТКАНЕЙ ПЕРИОДОНТА СОКРАЩАЮТСЯ ПРИ ПРИМЕНЕНИИ**

ферментов

**пиримидиновых оснований**

кортикостероидных гормонов

антибиотиков

**257. [T002238] ПРИ СОХРАНЕНИИ ПОСТПЛОМБИРОВОЧНОЙ ЧУВСТВИТЕЛЬНОСТИ БОЛЕЕ 2 НЕДЕЛЬ НЕОБХОДИМО**

перепломбировать зуб, используя прокладку из стеклоиономерных цементов (СИЦ)

тщательно отполировать пломбу

депульпировать зуб

обработать реставрацию фторсодержащим препаратом

**258. [T002239] НАИБОЛЬШИЕ ТРУДНОСТИ ДЛЯ ДОСТИЖЕНИЯ ВЕРХУШЕЧНОГО ОТВЕРСТИЯ И ПОДГОТОВКИ К ПЛОМБИРОВАНИЮ 16 ИЛИ 26 ЗУБА ПРЕДСТАВЛЯЕТ КАНАЛ**

дистальный нЕбный

**медиальный щЕчный**

дистальный щЕчный

нЕбный

**259. [T002240] К АНТИСЕПТИКАМ, СОДЕРЖАЩИМ ХЛОРГЕКСИДИН, ОТНОСЯТ**

**Элюдрил и Корсодил**

Эльгидиум и Диоксиколь

Пародиум и Сангвиритрин

Имудон и Элюгель

**260. [T002241] ОСНОВНЫМ ДЕЙСТВУЮЩИМ ВЕЩЕСТВОМ ПРЕПАРАТОВ ДЛЯ ХИМИЧЕСКОГО РАСШИРЕНИЯ КАНАЛОВ ЯВЛЯЕТСЯ**

раствор Перекиси водорода

Оксиэтилендифосфоновая кислота (Ксидифон)

**Этилендиаминтетрауксусная кислота (ЭДТА)**

3% раствор Гипохлорита натрия

**261. [T002242] ПРИ ПРОВЕДЕНИИ ПУЛЬПОТОМИИ ПРИМЕНЯЮТ**

**Гидроксид кальция и слой стеклоиономерного цемента (СИЦ)**

Гидроксид кальция и цинк-оксид-эвгеноловый цемент

цинк-оксид-эвгеноловую прокладку и слой лака

Гидроксид кальция и слой цинк-фосфатного цемента

**262. [T002243] ДЛЯ ОСТАНОВКИ КРОВОТЕЧЕНИЯ В КОРНЕВОМ КАНАЛЕ МОЖНО ИСПОЛЬЗОВАТЬ**

Крезофен

**Каталюгем**

Химотрипсин

Этилендиаминтетрауксусную кислоту (ЭДТА)

**263. [T002244] К ПРЕПАРАТАМ, ОБЛАДАЮЩИМ ОДОНТОТРОПНЫМ ДЕЙСТВИЕМ, ОТНОСЯТ**

кортикостероидные

эвгенолсодержащие

**содержащие гидроокись кальция**

сульфаниламидные

**264. [T002245] МАТЕРИАЛЫ ДЛЯ ЛЕЧЕБНЫХ ПРОКЛАДОК ДОЛЖНЫ ОБЕСПЕЧИВАТЬ**

прочную связь подлежащего дентина и пломбировочного материала

эстетику реставрации

кондиционирование дентина

**противовоспалительное, противомикробное, одонтотропное действие**

**265. [T002246] ДЛЯ МЕДЛЕННОЙ ДЕВИТАЛИЗАЦИИ ПУЛЬПЫ  
ИСПОЛЬЗУЮТ ПАСТУ**

резорцинформалиновую

**параформальдегидную**

мышьяковистую

цинкоксидэвгеноловую

**266. [T002247] В КАЧЕСТВЕ ПРОТИВОВОСПАЛИТЕЛЬНОГО  
КОМПОНЕНТА В СОСТАВ ОПОЛАСКИВАТЕЛЕЙ ДЛЯ ПОЛОСТИ РТА  
ВВОДЯТ**

**ферменты и экстракты лечебных трав**

Хлоргексидин и Гипохлорид

этиловый спирт и вкусовые добавки

антибиотики

**267. [T002248] СРЕДСТВОМ МЕСТНОГО ЛЕЧЕНИЯ ЯЗВЕННО-  
НЕКРОТИЧЕСКОГО СТОМАТИТА ВЕНСАНА ЯВЛЯЕТСЯ**

20% раствор Натрия бората в глицерине

5% Бутадионовая мазь

Индометациновая мазь

**раствор 0,05% Хлоргексидина**

**268. [T002249] ДЛЯ ПОВЫШЕНИЯ ПРОЦЕССОВ РЕМИНЕРАЛИЗАЦИИ  
ЭМАЛИ ПОКАЗАНЫ**

препараты, содержащие декстраназу

витамины

**препараты фтора**

гормоны



**269. [T002250] РЕМИНЕРАЛИЗИРУЮЩАЯ ТЕРАПИЯ ПРЕДСТАВЛЯЕТ СОБОЙ МЕТОДИКУ**

реставрации

устранения смазанного слоя

искусственного насыщения эмали органическими компонентами

**искусственного насыщения эмали минерализующими компонентами**

**270. [T002251] ОСНОВНЫМИ КОМПОНЕНТАМИ РЕМИНЕРАЛИЗУЮЩЕЙ ТЕРАПИИ ЯВЛЯЮТСЯ**

**кальций, фтор**

йод, бром

натрий, магний

железо, стронций

**271. [T002252] ОБ ЭФФЕКТИВНОСТИ РЕМИНЕРАЛИЗАЦИИ МОЖНО СУДИТЬ ПО**

уменьшению воспаления тканей десны

появлению новых белых кариозных пятен

**стабилизации или исчезновению белых пятен эмали, снижению прироста кариеса**

увеличению прироста кариеса

**272. [T002253] ПРИ ЛЕЧЕНИИ ПУЛЬПИТА 1.6 ЗУБА МЕТОДОМ ВИТАЛЬНОЙ ЭКСТИРПАЦИИ НЕОБХОДИМО ПРОВЕСТИ АНЕСТЕЗИЮ**

**по переходной складке с вестибулярной стороны**

с небной стороны

в области резцового отверстия

в области подглазничного отверстия

**273. [T002254] ПРОВЕДЕНИЕ БИОЛОГИЧЕСКОГО МЕТОДА ЛЕЧЕНИЯ ВОЗМОЖНО ПРИ**

остром пульпите у пациента 16 лет с хроническим пиелонефритом

остром пульпите многокорневого зуба у пациента 47 лет

случайном вскрытии полости зуба у пациента 23 лет с диабетом I типа

**случайном вскрытии полости зуба при лечении кариеса дентина у пациентки 27 лет**

**274. [T002255] МЕТОД ТОННЕЛЬНОГО ПРЕПАРИРОВАНИЯ ПРИМЕНЯЕТСЯ ДЛЯ ЛЕЧЕНИЯ КАРИОЗНЫХ ПОЛОСТЕЙ (КЛАСС ПО БЛЭКУ)**

2

3

1

4

**275. [T002256] ИЗ ПРЕДЛОЖЕННЫХ МЕТОДОВ ЛЕЧЕНИЯ НАИБОЛЕЕ РАЦИОНАЛЬНО ПРИМЕНЯТЬ ПРИ ОСТРОМ (ОЧАГОВОМ) ПУЛЬПИТЕ**

витальную ампутацию

девитализацию пульпы

**сохранение жизнеспособности всей пульпы**

витальную экстирпацию

**276. [T002257] ИЗ ПРЕДЛОЖЕННЫХ МЕТОДОВ ЛЕЧЕНИЯ НАИБОЛЕЕ РАЦИОНАЛЬНО ПРИМЕНЯТЬ ПРИ ОСТРОМ (ОБЩЕМ) ПУЛЬПИТЕ**

девитализацию пульпы

**витальную экстирпацию**

сохранение жизнеспособности всей пульпы

витальную ампутацию

**277. [T002258] ПРИ ХРОНИЧЕСКОМ ФИБРОЗНОМ ПУЛЬПИТЕ ЛУЧШЕ ВСЕГО ПРИМЕНИТЬ МЕТОД**

**витальной экстирпации**

девитализации

витальной ампутации

сохранения жизнеспособности всей пульпы зуба

**278. [T002259] НАИМЕНЬШИЙ КОЭФФИЦИЕНТ ПЕРИАПЕКАЛЬНОГО РАССАСЫВАНИЯ ДАЕТ МЕТОД ПЛОМБИРОВАНИЯ КОРНЕВЫХ КАНАЛОВ**

**с использованием системы «Термофил»**

центральным штифтом

с использованием серебряных штифтов

пастой

**279. [T002260] ДЛЯ ЛЕЧЕНИЯ МОЛОЧНИЦЫ ПРИМЕНЯЮТ МАЗИ**

Зовиракс, Ацикловир

Неомициновую, Тетрациклиновую

**Клотримазол, Нистатиновую**

Тebroфеновую, Оксолиновую

**280. [T002261] СРЕДСТВОМ МЕСТНОГО ЛЕЧЕНИЯ КАНДИДОЗА ЯВЛЯЕТСЯ МАЗЬ**

Флореналовая

Солкосерил

Оксолиновая

**Канестен**

**281. [T002262] К РЕМИССИИ ИСТИННОЙ ПУЗЫРЧАТКИ ПРИВОДИТ ЛЕЧЕНИЕ**

транквилизаторами

антибиотиками

**кортикостероидами**

противогрибковыми

**282. [T002263] ДЛЯ ОБРАБОТКИ ПОЛОСТИ РТА ПРИ КАНДИДОЗЕ НЕОБХОДИМО**

провести антисептическую обработку, затем смазать Неомициновой, Синтомициновой мазями

обезболить слизистую оболочку, провести антисептическую обработку и аппликацию маслом шиповника

обезболить слизистую оболочку, смазать мазью Ацикловир

удалить верхний рыхлый слой налета, обработать 1-2% раствором Гидрокарбоната натрия, а затем Канестеном или Клотримазолом

**283. [T002264] К ПРЕПАРАТАМ ДЛЯ ПЕРОРАЛЬНОГО ВВЕДЕНИЯ ПРИ ОСТРОМ ГЕРПЕТИЧЕСКОМ СТОМАТИТЕ В ПЕРИОД ВЫСЫПАНИЙ ОТНОСЯТ**

Сульфадиметоксин

Тетрациклин

**Ацикловир**

Нистатин

**284. [T002265] ПРИ КАНДИДОЗЕ ДЛЯ ОБРАБОТКИ ПОЛОСТИ РТА ИСПОЛЬЗУЮТ РАСТВОР ГИДРОКАРБОНАТА НАТРИЯ (%)**

4-5

7-9

1-2

**285. [T002266] ЭТИОТРОПНЫМ СРЕДСТВОМ ЛЕЧЕНИЯ ОСТРОГО ГЕРПЕТИЧЕСКОГО СТОМАТИТА ЯВЛЯЕТСЯ**

жаропонижающее

**противовирусное**

кератопластическое

антисептическое

**286. [T002269] ПРИ ОПОЯСЫВАЮЩЕМ ЛИШАЕ ЛЕЧЕБНЫЕ МЕРОПРИЯТИЯ НАПРАВЛЕНЫ НА**

укрепление сосудистой сети

**блокаду вируса**

эпителизацию

выявление и устранение очагов хронической инфекции

**287. [T002270] ЦЕЛЬЮ ЛЕЧЕНИЯ КАНДИДОЗА ЯВЛЯЕТСЯ**

устранение очага инфекции

устранение воспаления

**восстановление нормальной микрофлоры**

десенсибилизация организма

**288. [T002271] ТАКТИКА ВРАЧА-СТОМАТОЛОГА В ОТНОШЕНИИ БОЛЬНОГО ВУЛЬГАРНОЙ ПУЗЫРЧАТКОЙ (В ПЕРИОД РЕМИССИИ) СОСТОИТ В**

назначении антибиотиков

применении антисептиков

воздержании от лечения зубов

**проведении санации полости рта**

**289. [T002272] ТАКТИКА ВРАЧА-СТОМАТОЛОГА В ОТНОШЕНИИ БОЛЬНОГО ВУЛЬГАРНОЙ ПУЗЫРЧАТКОЙ (ОСТРЫЙ ПЕРИОД) СОСТОИТ В**

направлении к врачу-венерологу

назначении кортикостероидных гормонов

**направлении к врачу-дерматологу**

назначении антибиотиков

**290. [T002274] ДЛЯ МЕСТНОГО ЛЕЧЕНИЯ КАНДИДОЗА СЛИЗИСТОЙ ОБОЛОЧКИ ПОЛОСТИ РТА НАЗНАЧАЮТ**

Солкосерил

Лоринден С

**20% раствор Тетрабората натрия в глицерине**

Флуцинар

**291. [T002275] ИНТЕНСИВНОСТЬ КАРИЕСА ЗУБОВ ВЫРАЖАЕТСЯ**

отношением суммы кариозных и запломбированных зубов к возрасту пациента

**суммой кариозных, запломбированных и удаленных зубов у одного индивидуума**

суммой запломбированных и удаленных зубов у одного индивидуума

суммой кариозных и запломбированных зубов у одного индивидуума

**292. [T002276] ПРОЦЕНТНОЕ СООТНОШЕНИЕ ЛИЦ, ИМЕЮЩИХ СТОМАТОЛОГИЧЕСКОЕ ЗАБОЛЕВАНИЕ, К ОБЩЕМУ ЧИСЛУ ОБСЛЕДОВАННЫХ НАЗЫВАЕТСЯ**

интенсивностью стоматологического заболевания

уровнем стоматологической помощи населению

стоматологической заболеваемостью населения

**распространенностью стоматологического заболевания**

**293. [T002277] ДЛЯ ОЦЕНКИ СОСТОЯНИЯ ПОЛОСТИ РТА У ВЗРОСЛЫХ НАИБОЛЕЕ ИНФОРМАТИВНОЙ ЯВЛЯЕТСЯ ВОЗРАСТНАЯ ГРУППА (ЛЕТ)**

35-44

12-14

18-20

25-35

**294. [T002278] ЗАБОЛЕВАЕМОСТЬЮ КАРИЕСОМ НАЗЫВАЮТ**

**число впервые выявленных случаев заболевания за определенный промежуток времени**

число людей, имеющих заболевание на момент обследования

среднее количество кариозных, удаленных и запломбированных зубов в группе населения

число кариозных, запломбированных и удаленных зубов у одного обследуемого

**295. [T002279] УПРОЩЕННЫЙ ИНДЕКС ГИГИЕНЫ ОНІ-S ПО ГРИНУ-ВЕРМИЛЛИОНУ ОПРЕДЕЛЯЮТ НА ПОВЕРХНОСТИ ВЕСТИБУЛЯРНОЙ ЗУБОВ \_\_\_\_\_ И ОРАЛЬНОЙ ЗУБОВ \_\_\_\_\_**

16, 26, 36, 46; 11, 21

36, 46; 16, 11, 26, 31

**16, 11, 26, 31; 36, 46**

11, 21; 16, 26, 36, 46

**296. [T002280] ПРИ ОПРЕДЕЛЕНИИ ГИГИЕНИЧЕСКОГО СОСТОЯНИЯ ПОЛОСТИ РТА ДЛЯ ОКРАШИВАНИЯ ЗУБНОГО НАЛЕТА ИСПОЛЬЗУЮТ РАСТВОРЫ**

1% раствор Йодиола

**Шиллера-Писарева**

5% спиртовой раствор Йода

Метиленового синего

**297. [T002282] ОСНОВНЫМ МЕТОДОМ ПРОФИЛАКТИКИ КАТАРАЛЬНОГО ГИНГИВИТА ЯВЛЯЕТСЯ**

санация полости рта

полоскание полости рта растворами фторидов

**рациональная гигиена полости рта**

сбалансированное питание

**298. [T002283] ОСНОВНЫМ МИНЕРАЛИЗУЮЩИМ ЗАЩИТНЫМ ФАКТОРОМ РОТОВОЙ ЖИДКОСТИ ЯВЛЯЕТСЯ**

повышенная вязкость ротовой жидкости

пелликула

**слюна, пересыщенная ионами кальция и фосфора**

бикарбонатный буфер в слюне

**299. [T002284] ПЕЛЛИКУЛА ЗУБА ОБРАЗУЕТСЯ ИЗ**

энамелабластов

эмалевого органа

**гликопротеидов слюны**

муцина

**300. [T002285] ИСТОЧНИКОМ МИНЕРАЛИЗАЦИИ ПОДДЕСНЕВОГО ЗУБНОГО КАМНЯ ЯВЛЯЕТСЯ**

**десневая жидкость**

слюна

пища

ротовая жидкость



**301. [T002286] ТАКТИКОЙ ВРАЧА ПРИ НАЛИЧИИ СВИЩЕВОГО ХОДА ПРИ ДИАГНОЗЕ 'ПЕРИОДОНТАЛЬНЫЙ АБСЦЕСС' ЯВЛЯЕТСЯ**

проведение временного пломбирования корневых каналов

применение девитализирующей пасты, проведение эндодонтического лечения

**проведение под обезболиванием инструментальной и медикаментозной обработки и пломбировка канала**

оставление зуба открытым

**302. [T002287] СОГЛАСНО ОБЩЕМУ ПЛАНУ ЛЕЧЕНИЯ, ЛЕЧЕБНЫЕ МЕРОПРИЯТИЯ (КРОМЕ НЕОТЛОЖНЫХ СЛУЧАЕВ) НУЖНО НАЧИНАТЬ С**

**профессиональной гигиены полости рта**

выявления кариеса

лечения заболеваний пародонта

эндодонтического лечения

**303. [T002289] ЧТОБЫ СНИЗИТЬ РИСК ВОЗМОЖНОСТИ ПЕРФОРАЦИИ ИСКРИВЛЕННОГО КАНАЛА, НЕОБХОДИМО**

отказаться от расширения канала

выбрать инструмент соответственно толщине канала

воспользоваться только химическими средствами расширения канала

**заранее согнуть кончик инструмента перед введением в канал**

**304. [T002291] БИОЛОГИЧЕСКИЙ МЕТОД ЛЕЧЕНИЯ ВОЗМОЖЕН ПРИ**

остром гнойном пульпите многокорневого зуба у пациента 43 лет

**гиперемии пульпы у пациента 18 лет**

хроническом пульпите у пациента 23 лет

остром начальном пульпите у пациента 20 лет с бронхиальной астмой

**305. [Т002293] ПОЛНОЕ СОХРАНЕНИЕ ПУЛЬПЫ ИСПОЛЬЗУЮТ ПРИ**

остром периодонтите

остром гнойном пульпите

хроническом пульпите

**гиперемии пульпы (глубоком кариесе)**

**306. [Т002294] МЕТОД ВИТАЛЬНОЙ АМПУТАЦИИ ПРИМЕНЯЮТ В**

премолярах

клыках

**молярах**

резцах

**307. [Т002295] МЕТОД ВИТАЛЬНОЙ АМПУТАЦИИ ПРОТИВОПОКАЗАН ПРИ**

неэффективности биологического метода

**остром гнойном пульпите**

остром очаговом пульпите

случайном вскрытии пульпы зуба

**308. [Т002296] ТАКТИКА ВРАЧА ПРИ ДИФФУЗИИ МЫШЬЯКОВИСТОЙ КИСЛОТЫ В ОКРУЖАЮЩИЕ ТКАНИ СОСТОИТ В**

обработке некротизированного участка антисептиками и антибиотиками

обработке некротизированного участка обезболивающими средствами

**удалении некротизированного участка, обработке антитодом**

удалении некротизированного участка

**309. [T002298] ИЗ ПРЕДЛОЖЕННЫХ МЕТОДОВ ЛЕЧЕНИЯ НАИБОЛЕЕ РАЦИОНАЛЬНО ПРИМЕНЯТЬ ПРИ ОСТРОМ ГНОЙНОМ ПУЛЬПИТЕ**

девитализацию пульпы

**витальную экстирпацию**

витальную ампутацию

сохранение жизнеспособности всей пульпы

**310. [T002299] ПРИ ХРОНИЧЕСКОМ ПУЛЬПИТЕ ЛУЧШЕ ВСЕГО ПРИМЕНИТЬ**

сохранение жизнеспособности всей пульпы

**витальную экстирпацию**

девитализацию

витальную ампутацию

**311. [T002300] ЕСЛИ ПРОИЗОШЛА ПОЛОМКА ИНСТРУМЕНТА ПРИ ОБРАБОТКЕ КАНАЛА, В ПЕРВУЮ ОЧЕРЕДЬ НЕОБХОДИМО**

измерить оставшуюся в руках часть инструмента

информировать об этом пациента

немедленно попытаться извлечь инструмент

**сделать рентгенографию зуба**

**312. [T002301] АБСОЛЮТНЫМ ПРОТИВОПОКАЗАНИЕМ К ЭНДОДОНТИЧЕСКОМУ ЛЕЧЕНИЮ ЯВЛЯЕТСЯ**

недостаточность функции надпочечников

лучевая терапия

сахарный диабет

**недавно перенесенный инфаркт миокарда**

**313. [T002302] ТАКТИКА ЛЕЧЕНИЯ В ПЕРВОЕ ПОСЕЩЕНИЕ ПОСТОЯННОГО ОДНОКОРНЕВОГО ЗУБА, СТАВШЕГО ПРИЧИНОЙ ОСТРОГО ГНОЙНОГО ПЕРИОСТИТА, ВКЛЮЧАЕТ**

удаление зуба

пломбирование канала и разрез по переходной складке

**раскрытие полости зуба, обеспечение оттока экссудата**

назначение курса противовоспалительной терапии

**314. [T002303] ДЛЯ ЛЕЧЕНИЯ ГИПЕРЕСТЕЗИИ ИСПОЛЬЗУЮТ**

**реминерализующее лечение**

изготовление искусственных коронок

депульпирование зубов

удаление зубов

**315. [T002304] К ВНЕШНИМ ФАКТОРАМ, ВЛИЯЮЩИМ НА ИЗМЕНЕНИЕ ЦВЕТА ЗУБОВ, ОТНОСЯТ**

**пищевые продукты и лекарственные средства для полоскания полости рта**

гибель пульпы

эндодонтическое лечение

кровоизлияния в пульпу

**316. [T002305] К МЕСТНЫМ ПРОТИВОПОКАЗАНИЯМ К ОТБЕЛИВАНИЮ ЗУБОВ ОТНОСЯТ**

беременность и кормление грудью

аллергию на перекись водорода

**убыль эмали, обнажение корней зубов**

загрязнение поверхности зубов

### **317. [T002306] К ОБЩИМ ПРОТИВОПОКАЗАНИЯМ К ОТБЕЛИВАНИЮ ЗУБОВ ОТНОСЯТ**

обширную реставрацию

**аллергию на перекись водорода, беременность, кормление грудью**

выраженное воспаление пародонта

большую пульпарную полость

### **318. [T002308] ЦЕЛЬЮ НЕКРОЭКТОМИИ ПРИ ПРЕПАРИРОВАНИИ КАРИОЗНОЙ ПОЛОСТИ ЯВЛЯЕТСЯ**

**исключение рецидива кариеса**

восстановление формы зуба

создание контактного пункта

финирирование полости

### **319. [T002309] ЦЕЛЬЮ ФОРМИРОВАНИЯ КАРИОЗНОЙ ПОЛОСТИ ЯВЛЯЕТСЯ**

восстановление анатомической формы зуба

восстановление функции зуба

создание контактного пункта

**создание условий для фиксации пломбы**

### **320. [T002311] НАИБОЛЕЕ ПРЕДПОЧТИТЕЛЬНЫМ МЕТОДОМ ЛЕЧЕНИЯ НАЧАЛЬНОЙ ФОРМЫ КАРИЕСА ЗУБОВ ЯВЛЯЕТСЯ**

иссечение поражённой эмали с последующим пломбированием

микроабразия

**восстановление минерального состава эмали**

сошлифование поражённой эмали дисками

**321. [Т002312] ДЛЯ ПРОХОЖДЕНИЯ КОРНЕВОГО КАНАЛА ПО ДЛИНЕ ПРИМЕНЯЮТ**

пульпоэкстрактор

Н-файл

К-файл

**К-пример**

**322. [Т002313] ПРИ ДЕВИТАЛЬНОЙ ЭКСТИРПАЦИИ ПУЛЬПЫ В ПЕРВОЕ ПОСЕЩЕНИЕ ПАЦИЕНТА ВЫПОЛНЯЮТ**

**наложение мышьяковистой пасты**

инструментальную обработку каналов

ампутацию пульпы

раскрытие полости зуба

**323. [Т002314] ИНФИЦИРОВАННЫЙ ПРЕДЕНТИН СО СТЕНОК КАНАЛА ЗУБА РЕКОМЕНДУЮТ УДАЛЯТЬ**

корневой иглой

пульпэкстрактором

**К-файлом**

К-примером

**324. [Т002315] ДЛЯ УДАЛЕНИЯ КОРНЕВОЙ ПУЛЬПЫ (ЭКСТИРПАЦИЯ) В ХОРОШО ПРОХОДИМЫХ КОРНЕВЫХ КАНАЛАХ ИСПОЛЬЗУЮТ**

**пульпэкстрактор**

иглу Миллера

К-пример

К-файл

### **325. [Т002316] МЕТОДИКА ПЛОМБИРОВАНИЯ КОРНЕВОГО КАНАЛА ПАСТАМИ ВКЛЮЧАЕТ**

введение разогретой гуттаперчи на металлической или полимерной основе

введение в канал одного центрального штифта

введение в канал нескольких гуттаперчевых штифтов с последующим боковым уплотнением

**последовательное заполнение канала пломбировочным материалом пастообразной консистенции**

### **326. [Т002317] СПОСОБ ПЛОМБИРОВАНИЯ КАНАЛОВ МЕТОДОМ ХОЛОДНОЙ ЛАТЕРАЛЬНОЙ КОНДЕНСАЦИИ ГУТТАПЕРЧИ ПРЕДПОЛАГАЕТ**

последовательное заполнение канала пломбировочным материалом пастообразной консистенции

введение разогретой гуттаперчи на металлической или полимерной основе

**введение в канал нескольких гуттаперчевых штифтов с последующим боковым уплотнением**

введение в канал одного центрального штифта

### **327. [Т002318] К ЭНДОДОНТИЧЕСКИМ ИНСТРУМЕНТАМ ДЛЯ РАСШИРЕНИЯ КОРНЕВОГО КАНАЛА ОТНОСЯТ**

каналонаполнитель

**К-файл и Н-файл**

пульпэкстрактор

К-ример

### **328. [Т002319] КАНАЛОНАПОЛНИТЕЛЬ ПРЕДНАЗНАЧЕН ДЛЯ**

**пломбирования каналов**

удаления пульпы

определения глубины корневого канала

распломбирования каналов

**329. [Т002320] ПОЛОСТЬ ЗУБА ВСКРЫВАЮТ**

**шаровидным бором №1**

карборундовой головкой

фиссурным бором

финиром

**330. [Т002321] РАБОЧУЮ ДЛИНУ ЗУБА ОПРЕДЕЛЯЮТ**

электроодонтодиагностикой (ЭОД)

термодиагностикой

субъективными ощущениями

**рентгенографией**

**331. [Т002323] ПРИ ПЛОМБИРОВАНИИ КОРНЕВЫХ КАНАЛОВ МЕТОДОМ ЛАТЕРАЛЬНОЙ КОНДЕНСАЦИИ ГУТТАПЕРЧИ ПРИМЕНЯЮТ**

пульпэкстракторы

**спредеры**

плагеры

Н-файлы

**332. [Т002324] КОРОНКОВУЮ ЧАСТЬ ПУЛЬПЫ (АМПУТАЦИЯ) УДАЛЯЮТ**

зондом

штопфером

колесовидным бором

**экскаватором**



**333. [Т002325] ПРИ ПЛОМБИРОВАНИИ КОРНЕВОГО КАНАЛА ПО МЕТОДУ ЛАТЕРАЛЬНОЙ КОНДЕНСАЦИИ ИСПОЛЬЗУЮТ**

Н-файл

развЕртку

**спредер**

пульпэкстрактор

**334. [Т002326] МЫШЬЯКОВИСТУЮ ПАСТУ КЛАССИЧЕСКОЙ ПРОПИСИ В ЗУБ 3.7 НАКЛАДЫВАЮТ НА (СУТ.)**

3

2

5

1

**335. [Т002327] ДЛЯ ОПРЕДЕЛЕНИЯ КАЧЕСТВА РАСКРЫТИЯ ПОЛОСТИ ЗУБА ИСПОЛЬЗУЮТ**

зеркало, зонд

штопфер, зонд

пинцет, зеркало

гладилку, пинцет

**336. [Т002328] ПОЛОСТЬ ЗУБА В ПРЕМОЛЯРАХ ВЕРХНЕЙ ЧЕЛЮСТИ РАСКРЫВАЮТ БОРОМ В НАПРАВЛЕНИИ**

**щЕчно-нЕбном**

щЕчно-заднем

по оси зуба

переднезаднем

### **337. [Т002329] ПОЛОСТЬ ЗУБА В МОЛЯРАХ НИЖНЕЙ ЧЕЛЮСТИ РАСКРЫВАЮТ БОРОМ В НАПРАВЛЕНИИ**

щЕчно-язычном

заднеязычном

**переднезаднем**

по оси зуба

### **338. [Т002331] К ПРИЧИНАМ ИЗБЫТОЧНОГО ВЫХОДА ПЛОМБИРОВОЧНОГО МАТЕРИАЛА ЗА ВЕРХУШЕЧНОЕ ОТВЕРСТИЕ ОТНОСЯТ**

перфорацию стенки корневого канала

**избыточное расширение апикального отверстия**

недостаточную медикаментозную обработку канала

отлом стержневого инструмента в канале

### **339. [Т002332] БЛАГОПРИЯТНЫЙ ИСХОД ОСТРОГО ПЕРИОДОНТИТА СОСТОИТ В**

развитии периостита

**восстановлении периодонта до нормального физиологического состояния**

переходе в хронический периодонтит

клиническом выздоровлении

### **340. [Т002333] КОНСЕРВАТИВНОЕ ЛЕЧЕНИЕ ХРОНИЧЕСКОГО ПЕРИОДОНТИТА УСПЕШНО, ЕСЛИ**

канал запломбирован не полностью

зуб испытывает повышенную функциональную нагрузку

периапикальный очаг сообщается с пародонтальным карманом

**канал запломбирован полностью**

**341. [T002334] ЦЕЛЬЮ ЛЕЧЕНИЯ ХРОНИЧЕСКИХ ФОРМ ПЕРИОДОНТИТА ЯВЛЯЕТСЯ**

- прохождение корневого канала
- сохранение зуба
- воздействие на микрофлору корневого канала
- устранение очага одонтогенной инфекции**

**342. [T002335] ИЗМЕНЕНИЕ КОНФИГУРАЦИИ ЛИЦА НАБЛЮДАЮТ ПРИ**

- хроническом пульпите
- хроническом язвенном пульпите
- периостите, подслизистом абсцессе**
- остром периодонтите пульпарного происхождения

**343. [T002336] БЛАГОПРИЯТНЫЙ ИСХОД ЛЕЧЕНИЯ ХРОНИЧЕСКОГО АПИКАЛЬНОГО ПЕРИОДОНТИТА СОСТОИТ В**

- удалении зуба
- хроническом пульпите
- переходе в кистогранулему
- клиническом выздоровлении**

**344. [T002337] ПРИ ОТСУТСТВИИ ЛЕЧЕНИЯ ПЕРИАПИКАЛЬНОГО АБСЦЕССА СО СВИЩЕМ ВОЗМОЖЕН ПЕРЕХОД**

- в корневую кисту или гранулему**
- к физиологическому восстановлению
- к клиническому излечению
- в фиброзную форму

**345. [T002338] ПОВЫСИТЬ ЭФФЕКТИВНОСТЬ ОТБЕЛИВАНИЯ МОЖНО**

удалением поверхностного слоя эмали

уменьшением экспозиции отбеливателя

**применением лазерной технологии**

предварительным депульпированием зуба

**346. [T002339] ДЛЯ ДОМАШНЕГО ОТБЕЛИВАНИЯ ИСПОЛЬЗУЮТ ПЕРЕКИСЬ КАРБАМИДА В КОНЦЕНТРАЦИИ (%)**

5-7

35-40

25-35

**10-12**

**347. [T002340] КОНЦЕНТРАЦИЯ ПЕРЕКИСИ КАРБАМИДА ДЛЯ КЛИНИЧЕСКОГО («ОФИСНОГО») ОТБЕЛИВАНИЯ (%)**

5-7

10-12

**25-30**

35-40

**348. [T002341] ДЛЯ ЛЕЧЕНИЯ ПЯТНИСТОЙ ГИПОПЛАЗИИ (БЕЛОЕ ПЯТНО) ВЫПОЛНЯЮТ**

отбеливание

**микроабразию**

реминерализацию

пломбирование

**349. [T002342] РЕМИНЕРАЛИЗИРУЮЩАЯ ТЕРАПИЯ НАИБОЛЕЕ ЭФФЕКТИВНА ПРИ**

кариесе дентина

пятнистой форме флюороза

**кариесе в стадии белого пятна**

кариесе в стадии пигментированного пятна

**350. [T002343] ПРИ ВВЕДЕНИИ БОЛЬШИХ ДОЗ ТЕТРАЦИКЛИНА В ОРГАНИЗМ РЕБЕНКА МЕНЯЕТСЯ**

форма зуба

**цвет эмали зубов**

блеск эмали зубов

структура (недоразвитие эмали) зуба

**351. [T002344] НАИБОЛЬШЕЕ ВЛИЯНИЕ НА СОЗРЕВАНИЕ ЭМАЛИ ОКАЗЫВАЕТ**

стронций

**кальций**

фтор

молибден

**352. [T002345] КРОНО-РАДИКУЛЯРНАЯ СЕПАРАЦИЯ ПРЕДСТАВЛЯЕТ СОБОЙ**

отсечение верхушки корня и удаление патологически измененных тканей

удаление всего корня до места его отхождения без удаления коронковой части

удаление корня вместе с прилегающей к нему коронковой частью зуба

**рассечение моляров нижней челюсти на две части по бифуркации**

### **353. [T002346] ГЕМИСЕКЦИЯ ПРЕДСТАВЛЯЕТ СОБОЙ**

рассечение моляров нижней челюсти на две части по бифуркации

удаление всего корня до места его отхождения без удаления коронковой части

отсечение верхушки корня и удаление патологически измененных тканей

**удаление корня вместе с прилежащей к нему коронковой частью зуба**

### **354. [T002347] ПОВЫШЕНИЕ ЭФФЕКТИВНОСТИ ПЛОМБИРОВАНИЯ ЭРОЗИИ ТРЕБУЕТ**

более длительного протравливания поверхности эрозии ,чем при кариесе

использования пломбировочных материалов без предварительного протравливания

пломбирования стеклоиономерными цементами (СИЦ)

**проведения реминерализирующей терапии**

### **355. [T002349] УСТРАНИТЬ ДИСКOLORIT ДЕВИТАЛЬНЫХ ЗУБОВ, РАЗВИВШИЙСЯ В РЕЗУЛЬТАТЕ ПРИМЕНЕНИЯ ТЕТРАЦИКЛИНА В ДЕТСТВЕ, МОЖНО МЕТОДОМ**

внешнего отбеливания

резекции дентина

микроабразии

**внутрикоронкового отбеливания**

### **356. [T002350] ПРЕПАРИРОВАНИЕ КАРИОЗНОЙ ПОЛОСТИ II КЛАССА БЕЗ ВЫВЕДЕНИЯ НА ЖЕВАТЕЛЬНУЮ ПОВЕРХНОСТЬ ПРОВОДЯТ ПРИ РАСПОЛОЖЕНИИ ЕЕ**

ниже экватора зуба при отсутствии доступа

**ниже экватора зуба при хорошем доступе**

выше экватора зуба при отсутствии доступа

выше экватора зуба при хорошем доступе

### **357. [T002351] ТОННЕЛЬНЫЙ СПОСОБ ПРЕПАРИРОВАНИЯ КАРИОЗНОЙ ПОЛОСТИ II КЛАССА ПОЗВОЛЯЕТ**

сохранить жевательную поверхность

сохранить биологию пульпы

формировать контактный пункт

**сохранить существующий естественный контактный пункт**

### **358. [T002352] ЛЕЧЕНИЕ ГИПЕРЕМИИ ПУЛЬПЫ ВКЛЮЧАЕТ**

препарирование кариозной полости

наложение постоянной пломбы

**наложение лечебной прокладки**

медикаментозную обработку

### **359. [T002353] ОСНОВНЫМИ КОМПОНЕНТАМИ РЕМИНЕРАЛИЗИРУЮЩЕГО ЛЕЧЕНИЯ ЯВЛЯЮТСЯ**

натрий, магний

железо, стронций

**кальций, фтор**

йод, бром

### **360. [T002354] ФОРМА ПРЕПАРИРОВАНИЯ КАРИОЗНОЙ ПОЛОСТИ I КЛАССА ОПРЕДЕЛЯЕТСЯ**

медикаментозной обработкой

формой бора для препарирования

**материалом для постоянной пломбы**

особенностями естественных углублений, в которых развивается кариес

### **361. [T002355] СКОС ЭМАЛИ В 45° СОЗДАЮТ ДЛЯ**

устранения смазанного слоя

**увеличения адгезии и линии маскировки**

обезболивания

уменьшения токсичности материала

### **362. [T002356] ЦВЕТОМ МАРКИРОВКИ НАИБОЛЕЕ ГРУБЫХ БОРОВ ЯВЛЯЕТСЯ**

**чЕрный**

синий

красный

зелЕный

### **363. [T002358] ПРЕИМУЩЕСТВОМ ИСКУССТВЕННОГО ДЕНТИНА ДЛЯ ВРЕМЕННОЙ ПЛОМБЫ ЯВЛЯЕТСЯ**

**простота использования**

цветостойкость

недостаточная прочность к механическому воздействию

короткое рабочее время

### **364. [T002359] ПРЕПАРИРОВАНИЕ КАРИОЗНОЙ ПОЛОСТИ I КЛАССА ПРЕДПОЛАГАЕТ**

**полное раскрытие фиссуры**

максимальное сохранение эмали на жевательной поверхности без подлежащего дентина

максимальное расширение кариозной полости (трапеция широким основанием к эмали)

частичное раскрытие фиссуры



### **365. [T002361] ДЛЯ ТОЧНОГО ПОДБОРА ЦВЕТА РЕСТАВРАЦИОННОГО МАТЕРИАЛА ПРОВОДЯТ**

удаление налета с поверхности зуба

предварительное протравливание

избирательное пришлифовывание

обезболивание

### **366. [T002362] НЕДОСТАТОЧНОЕ УДАЛЕНИЕ НЕКРОТИЗИРОВАННОГО ДЕНТИНА СО ДНА И СТЕНОК КАРИОЗНОЙ ПОЛОСТИ ПРИВОДИТ К**

случайному вскрытию полости зуба

некрозу пульпы

облому стенки кариозной полости

**рецидиву кариеса**

### **367. [T002363] ПРЕПАРИРОВАНИЕ КАРИОЗНОЙ ПОЛОСТИ ВКЛЮЧАЕТ**

**раскрытие кариозной полости, некрэктомию, формирование дна и стенок кариозной полости, финирование**

расширение кариозной полости, некрэктомию, финирование

обезболивание, расширение кариозной полости, некрэктомию

обезболивание, некрэктомию, финирование

### **368. [T002364] ПЛОМБИРОВАНИЕ КАРИОЗНОЙ ПОЛОСТИ ВОЗМОЖНО**

коронально-апикальным методом (crowndown)

**сэндвич-техникой**

туннельным методом

апикально-корональным методом (stepback)

### **369. [T002365] К ОСНОВНЫМ НАПРАВЛЕНИЯМ В ТЕРАПИИ НАЧАЛЬНОГО КАРИЕСА ОТНОСЯТ**

гигиенический и диетический режимы

назначение препаратов фтора внутрь

**реминерализующую терапию (минерализующие растворы)**

местное применение препаратов фтора

### **370. [T002366] ЭФФЕКТ МЕСТНОЙ ФЛЮОРИЗАЦИИ ОСНОВАН НА**

бактерицидном действии фтора

**активности процессов реминерализации, уменьшении растворимости и проницаемости эмали, образовании фторопатита**

улучшении трофики зуба

укреплении белковой матрицы эмали

### **371. [T002367] ПРИ ОТВЕРЖДЕНИИ ХИМИЧЕСКОГО КОМПОЗИТА ПОЛИМЕРИЗАЦИОННАЯ УСАДКА ПРОИСХОДИТ В НАПРАВЛЕНИИ**

протравленной эмали

источника света

**центра**

периферии

### **372. [T002368] ПРИ ЛЕЧЕНИИ ОСТРОГО ПЕРИОДОНТИТА В СТАДИИ ВЫРАЖЕННОЙ ЭКССУДАЦИИ В ПЕРВОЕ ПОСЕЩЕНИЕ**

пломбируют канал постоянными пломбировочными материалами

**создают условия для оттока экссудата и оставляют зуб открытым**

производят разрез по переходной складке

герметично закрывают зуб после медикаментозной обработки

**373. [T002369] ПОЯВЛЕНИЕ СВИЩА ПРИ ОБОСТРЕНИИ ХРОНИЧЕСКОГО ПЕРИОДОНТИТА (ПЕРИАПИКАЛЬНОГО АБСЦЕССА) СПОСОБСТВУЕТ**

усилению боли при накусывании

переходу в кисту

**переходу в другую форму хронического периодонтита**

стиханию воспаления

**374. [T002370] ДЛЯ ЛЕЧЕНИЯ ОСТРОГО МЫШЬЯКОВИСТОГО ПЕРИОДОНТИТА НЕОБХОДИМЫ**

хлорсодержащие препараты

ферменты

антибиотики

**антидоты**

**375. [T002371] ДЛЯ ВЕСТИБУЛЯРНОЙ И ОРАЛЬНОЙ ПОВЕРХНОСТЕЙ МОЛЯРОВ И ТРУДНОДОСТУПНЫХ УЧАСТКОВ ПОВЕРХНОСТЕЙ КОРНЕЙ ИСПОЛЬЗУЕТСЯ КЮРЕТА ГРЕЙСИ**

13/14

3/4

11/12

7/8

**376. [T002372] ДЛЯ РАБОТЫ В ОБЛАСТИ ФУРКАЦИИ КОРНЕЙ ПРИМЕНЯЮТ КЮРЕТЫ**

Грейси

Лангера

**фуркационные**

Vision

### **377. [T002373] КЮРЕТЫ ДЕЛЯТСЯ НА**

серповидные

**универсальные, зоноспецифические**

изогнутые, прямые

зоноспецифические, изогнутые

### **378. [T002374] СКЕЙЛЕРОМ (СЕРПОВИДНЫМ) НАЗЫВАЮТ ИНСТРУМЕНТ**

для работы в пародонтальных карманах глубиной до 4 мм

с закругленным кончиком рабочей части

**с агрессивным кончиком рабочей части**

с алмазным покрытием рабочей части

### **379. [T002376] ПРИ ПРОВЕДЕНИИ ПРОФЕССИОНАЛЬНОЙ ГИГИЕНЫ ГЛАДКИЕ ПОВЕРХНОСТИ ЗУБОВ ЦЕЛЕСООБРАЗНЕЕ ОЧИЩАТЬ ОТ НАЛЕТА С ПОМОЩЬЮ**

**резиновых колпачков и полировочных паст**

флоссов

щеточек и полировочных паст

зубной щетки и пасты

### **380. [T002377] ПРИ УДАЛЕНИИ ЗУБНЫХ ОТЛОЖЕНИЙ С ПОВЕРХНОСТИ ИМПЛАНТАТОВ ИСПОЛЬЗУЮТ ИНСТРУМЕНТЫ**

стальные

стеклянные

титаносплавные

**пластиковые**

**381. [T002378] ОПРЕДЕЛЕНИЕ ГИГИЕНИЧЕСКОГО СОСТОЯНИЯ ПОЛОСТИ РТА, ОБУЧЕНИЕ ПАЦИЕНТА ПРАВИЛЬНОЙ МЕТОДИКЕ ЧИСТКИ ЗУБОВ И САМОСТОЯТЕЛЬНАЯ ЧИСТКА ЗУБОВ ПАЦИЕНТОМ ПОД КОНТРОЛЕМ ВРАЧА НАЗЫВАЕТСЯ**

**контролируемая чистка зубов**

индивидуальная гигиена полости рта

профессиональная чистка зубов

профессиональная гигиена полости рта

**382. [T002379] КОНТРОЛИРУЕМАЯ ЧИСТКА ЗУБОВ, ПРОФЕССИОНАЛЬНОЕ УДАЛЕНИЕ ЗУБНЫХ ОТЛОЖЕНИЙ, УСТРАНЕНИЕ ФАКТОРОВ, СПОСОБСТВУЮЩИХ НАКОПЛЕНИЮ ЗУБНЫХ ОТЛОЖЕНИЙ, ОБУЧЕНИЕ ПРАВИЛАМ УХОДА ЗА ПОЛОСТЬЮ РТА И ИНДИВИДУАЛЬНЫЙ ПОДБОР СРЕДСТВ ГИГИЕНЫ НАЗЫВАЕТСЯ**

профилактика стоматологических заболеваний

стоматологическое просвещение

индивидуальная гигиена полости рта

**профессиональная гигиена полости рта**

**383. [T002380] ПОКАЗАНИЕМ К ПЛАСТИКЕ ПРЕДДВЕРИЯ РТА ЯВЛЯЕТСЯ**

**увеличение площади прикрепленной десны**

устранение пародонтального кармана

частичное восстановление утраченных структур пародонта

прекращение воспаления в пародонте

**384. [T002382] ПОКАЗАНИЕМ К ПРОВЕДЕНИЮ МУКО-ГИНГИВАЛЬНОЙ ПЛАСТИКИ НЕ ЯВЛЯЕТСЯ**

**фуркационный дефект третьего класса**

наличие рецессии десны

узкая зона прикрепленной десны

короткая уздечка нижней губы

### **385. [T002383] ПОД ВЕСТИБУЛОПЛАСТИКОЙ ПОНИМАЕТСЯ**

аутотрансплантация дермы

трансплантация соединительно-тканного лоскута с бугра верхней челюсти или твердого неба

пластика уздечки языка

**пластика преддверия полости рта**

### **386. [T002384] ШВЫ ПОСЛЕ ГИНГИВОТОМИИ**

**не накладывают**

снимают на 3 день

снимают через неделю

накладывают непосредственно после операции

### **387. [T002385] ПРИ ГИНГИВЭКТОМИИ**

рассекают десну для получения гнойного экссудата

наносит Т-образный разрез на десну

отслаивают слизисто-надкостничный лоскут

**удаляют гипертрофированную десну или часть кармана**

### **388. [T002386] К НЕСТЕРОИДНЫМ ПРОТИВОВОСПАЛИТЕЛЬНЫМ ПРЕПАРАТАМ (НПВС), ПРЕИМУЩЕСТВЕННО ИНГИБИРУЮЩИМ ЦОГ-2, ОТНОСЯТ**

Напроксен

Ибупрофен

**Мовалис**

Кетонал

**389. [T002387] ДЛЯ ВАНТОВОГО ШИНИРОВАНИЯ ИСПОЛЬЗУЕТСЯ**

лигатурная проволока

Ribbon

Fiber-splint

**арамидная нить**

**390. [T002388] К МЕСТНЫМ АНТИСЕПТИКАМ, СОДЕРЖАЩИМ ХЛОРГЕКСИДИН, ОТНОСЯТ**

Эльгидиум и Диоксиколь

Пародиум и Сангвиритрин

Корсодил и Катамин

**Элюдрил и Корсодил**

**391. [T002389] ДЛЯ СКЛЕРОЗИРУЮЩЕЙ ТЕРАПИИ ПРИМЕНЯЕТСЯ**

Банеоцин

**Ваготил**

Левомеколь

раствор Бриллиантового зеленого

**392. [T002390] ПАРОДОНТАЛЬНУЮ ПОВЯЗКУ ПРИМЕНЯЮТ ДЛЯ**

заполнения кармана во время гингивэктомии

шинирования зубов перед операцией

шинирования зубов после операции

**защиты кровяного сгустка от внешних воздействий после кюретажа**

**393. [T002391] К АНТИБИОТИКАМ, ОБЛАДАЮЩИМ ТРОПНОСТЬЮ К КОСТНОЙ ТКАНИ, ОТНОСЯТ**

Клиндамицин

Азитромицин

Доксициклин

Амоксиклав

**394. [T002392] К ПРЕПАРАТАМ ДЛЯ МЕСТНОГО ЛЕЧЕНИЯ ПАРОДОНТИТА, СОДЕРЖАЩИМ МЕТРАНИДОЗОЛ, ОТНОСЯТ**

Солкосерил

Банеоцин

**Метрогил-дента**

Левомеколь

**395. [T002393] ОДНИМ ИЗ ПОКАЗАНИЙ К ОТКРЫТОМУ КЮРЕТАЖУ ПАРОДОНТАЛЬНОГО КАРМАНА ЯВЛЯЕТСЯ КАРМАН**

более 5 мм

ложный

**5 мм**

3-4 мм

**396. [T002394] К КРИТЕРИЯМ ВЫБОРА МЕТОДА ХИРУРГИЧЕСКОГО ЛЕЧЕНИЯ ПАРОДОНТИТА ОТНОСИТСЯ**

кровоточивость десны при чистке зубов

степень подвижности зубов

длительность заболевания

**глубина пародонтального кармана**



**397. [T002396] АНТИБАКТЕРИАЛЬНЫМ ПРЕПАРАТОМ, ПРИМЕНЯЕМЫМ ПРИ МЕСТНОМ ЛЕЧЕНИИ ГИПЕРТРОФИЧЕСКОГО ГИНГИВИТА, ЯВЛЯЕТСЯ**

раствор Перекиси водорода 6%

масло Шиповника

**раствор Хлоргексидина**

Йодиол

**398. [T002397] ПРИ КЮРЕТАЖЕ ПАРОДОНТАЛЬНОГО КАРМАНА**

**разрезы не применяют**

наносят разрезы по краю десны

иссекают пародонтальный карман

отслаивают десневой лоскут

**399. [T002398] ПОСЛЕ ЗАВЕРШЕНИЯ КЮРЕТАЖА ПАРОДОНТАЛЬНОГО КАРМАНА НАКЛАДЫВАЮТ**

**изолирующую повязку**

шов

лечебную повязку

изолирующую мембрану

**400. [T002399] ПОКАЗАНИЯМИ К ПРОВЕДЕНИЮ ОСТЕОГИНГИВОПЛАСТИКИ ЯВЛЯЕТСЯ**

**тяжелая и средняя форма пародонтита**

хронический периодонтит

острый гингивит

гипертрофический гингивит

**401. [T002404] КЮРЕТА «MINI FIVE» ПРЕДНАЗНАЧЕНА ДЛЯ**

манипуляций в пародонтальных карманах глубиной более 5 мм

манипуляций в пародонтальных карманах глубиной более 3 мм

удобного проникновения в карман и минимального травмирования мягких тканей пародонта

**манипуляций в узких глубоких карманах**

**402. [T002405] КЮРЕТА ГРЕЙСИ 1/2 ПРЕДНАЗНАЧЕНА ДЛЯ ОБРАБОТКИ**

боковых зубов (вестибулярная и оральная поверхности)

фронтальных зубов и премоляров (все поверхности)

боковых зубов (все поверхности)

**фронтальных зубов (все поверхности)**

**403. [T002406] ДЛЯ ОБРАБОТКИ МОЛЯРОВ (ДИСТАЛЬНЫХ ПОВЕРХНОСТЕЙ) ИСПОЛЬЗУЮТ КЮРЕТУ ГРЕЙСИ**

13/14

1/2

9/10

15/16

**404. [T002407] ПРИ ПАЛЬПАЦИИ ПОДНИЖНЕЧЕЛЮСТНЫХ ЛИМФАТИЧЕСКИХ УЗЛОВ ГОЛОВА ПАЦИЕНТА ДОЛЖНА БЫТЬ НАКЛОНЕНА**

назад

влево

**вперед**

вправо

**405. [Т002409] К ОПУХОЛЕПОДОБНЫМ ПОРАЖЕНИЯМ  
ОДОНТОГЕННОГО ПРОИСХОЖДЕНИЯ ОТНОСИТСЯ**

фиброма

келоид

**кератокиста**

папиллома

**406. [Т002411] ПРИ ДИФФУЗНОЙ ФОРМЕ ОСТРОГО ОСТЕОМИЕЛИТА  
ВЕРХНЕЙ ЧЕЛЮСТИ ВОСПАЛИТЕЛЬНЫЙ ПРОЦЕСС МОЖЕТ  
РАСПРОСТРАНЯТЬСЯ НА ОБЛАСТЬ**

глазницы

**верхнечелюстной пазухи**

дна полости рта

жирового тела щеки

**407. [Т002412] ПРИЧИНОЙ ОДОНТОГЕННОГО ВЕРХНЕЧЕЛЮСТНОГО  
СИНУСИТА МОЖЕТ БЫТЬ ПАТОЛОГИЧЕСКИЙ ПРОЦЕСС ОТ ЗУБА**

1.1

1.3

1.6

2.2

**408. [Т002413] ПРИ БОЛЕЗНЕННОЙ ПАЛЬПАЦИИ ЖЕВАТЕЛЬНЫХ  
МЫШЦ И ОТСУТСТВИИ РЕНТГЕНОЛОГИЧЕСКИХ ИЗМЕНЕНИЙ В  
ВИСОЧНО- НИЖНЕЧЕЛЮСТНОМ СУСТАВЕ ВОЗМОЖЕН ДИАГНОЗ**

**мышечно-суставная дисфункция**

артрит

остеома суставного отростка нижней челюсти

артроз

**409. [T002414] ДОПОЛНИТЕЛЬНЫМ МЕТОДОМ ИССЛЕДОВАНИЯ ДЛЯ УТОЧНЕНИЯ ХАРАКТЕРА ОПУХОЛИ ЯВЛЯЕТСЯ**

рентгенологический

**цитологический**

иммунологический

серологический

**410. [T002415] МЕТОДОМ ДИАГНОСТИКИ, ПОЗВОЛЯЮЩИМ ДИФФЕРЕНЦИРОВАТЬ ХРОНИЧЕСКИЙ ЛИМФАДЕНИТ ОТ ДЕРМОИДНЫХ И ЭПИДЕРМОИДНЫХ КИСТ, ЯВЛЯЕТСЯ**

сиалография

ангиография

сцинтиграфия

**пункция**

**411. [T002416] ДЛЯ ИССЛЕДОВАНИЯ СОСТОЯНИЯ МЯГКИХ ТКАНЕЙ СУСТАВА ИСПОЛЬЗУЮТ**

сцинтиграфию

рентгенографию

артрографию

**магниторезонансную томографию**

**412. [T002417] ДЛЯ ДИАГНОСТИКИ КОНКРЕМЕНТА В ПРОТОКЕ ПОДНИЖНЕЧЕЛЮСТНОЙ СЛЮННОЙ ЖЕЛЕЗЫ ВЫПОЛНЯЮТ**

пальпацию

**рентгенографию**

зондирование

перкуSSION

**413. [Т002420] РЕНТГЕНОДИАГНОСТИЧЕСКИМ МЕТОДОМ, НАИБОЛЕЕ ЧАСТО ПРИМЕНЯЕМЫМ В ЧЕЛЮСТНО-ЛИЦЕВОЙ ХИРУРГИИ ДЛЯ ДИАГНОСТИКИ ОНКОЗАБОЛЕВАНИЙ ЧЕЛЮСТЕЙ, ЯВЛЯЕТСЯ**

сиалография

**экстраоральная рентгенография**

ангиография

артрография

**414. [Т002421] РЕНТГЕНОГРАФИЧЕСКИМ МЕТОДОМ, ПРИМЕНЯЕМЫМ ДЛЯ ДИАГНОСТИКИ ОНКОЗАБОЛЕВАНИЙ СЛЮННЫХ ЖЕЛЕЗ, ЯВЛЯЕТСЯ**

телерентгенография

ортопантомография

лимфография

**сиалография**

**415. [Т002423] УКЛАДКА ГОЛОВЫ ДЛЯ РЕНТГЕНОГРАФИИ СКУЛОВОЙ КОСТИ ХАРАКТЕРИЗУЕТСЯ КАК**

задняя полуаксиальная

прямая нижней челюсти

боковая нижней челюсти

**носоподбородочная**

**416. [Т002425] ДЛЯ РЕНТГЕНОГРАФИИ ЗАБОЛЕВАНИЙ ВЕРХНЕЧЕЛЮСТНОЙ ПАЗУХИ ПРИМЕНЯЮТ ПРОЕКЦИЮ**

прямую

подбородочно-верхнечелюстную

**подбородочно-носовую**

боковую

**417. [T002426] ПРОЕКЦИЯ, ПРИ КОТОРОЙ ВЫЯВЛЯЮТСЯ ПЕРЕДНИЕ И ЗАДНИЕ СТЕНКИ ВЕРХНЕЧЕЛЮСТНОЙ ПАЗУХИ, ХАРАКТЕРИЗУЕТСЯ КАК**

носоподбородочная

прямая обзорная

**носолобная**

боковая

**418. [T002427] РЕНТГЕНОКОНТРАСТНОЕ ИССЛЕДОВАНИЕ ОКОЛОУШНОЙ СЛЮННОЙ ЖЕЛЕЗЫ ПРОВОДИТСЯ В ПРОЕКЦИЯХ**

передней, задней

**боковой, прямой**

носолобной

носоподбородочной

**419. [T002428] ДЛЯ РЕНТГЕНОКОНТРАСТНОГО ИССЛЕДОВАНИЯ ПОДНИЖНЕЧЕЛЮСТНОЙ ЖЕЛЕЗЫ ПРИМЕНЯЕТСЯ ПРОЕКЦИЯ**

косая

передняя

**боковая**

аксиальная

**420. [T002429] ДЛЯ СИАЛОГРАФИИ ИСПОЛЬЗУЕТСЯ ВОДОНЕРАСТВОРИМОЕ ВЕЩЕСТВО**

Верографин

Кардиотраст

**Йодолипол**

Уротраст

**421. [Т002430] ПРИ НОРМАЛЬНО ФУНКЦИОНИРУЮЩЕЙ ЖЕЛЕЗЕ ПОСЛЕДНЯЯ ОСВОБОЖДАЕТСЯ ОТ ВОДОРАСТВОРИМОГО РЕНТГЕНОКОНТРАСТНОГО ВЕЩЕСТВА ЧЕРЕЗ**

2-3 часа

10-20 минут

2-3 дня

**3-5 минут**

**422. [Т002432] В ФУНКЦИОНАЛЬНОМ ОТНОШЕНИИ ДЛЯ СИАЛОГРАФИИ БОЛЕЕ ЩАДЯЩИМИ ЯВЛЯЮТСЯ РЕНТГЕНОКОНТРАСТНЫЕ ВЕЩЕСТВА**

масляные

**водорастворимые**

спиртовые

щелочные

**423. [Т002433] НАИБОЛЕЕ ИНФОРМАТИВНЫМ МЕТОДОМ РЕНТГЕНОДИАГНОСТИКИ ПРИ ВЫЯВЛЕНИИ МОРФОЛОГИИ ЭЛЕМЕНТОВ ВИСОЧНО-НИЖНЕЧЕЛЮСТНОГО СУСТАВА ЯВЛЯЕТСЯ**

панорамная рентгенография

ортопантомография

**томография височно-нижнечелюстных суставов**

рентгенокинематография

**424. [Т002434] ДЛЯ ДИАГНОСТИКИ ЗАБОЛЕВАНИЯ ВИСОЧНО-НИЖНЕЧЕЛЮСТНОГО СУСТАВА ПРИМЕНЯЮТ МЕТОД**

электромиографического исследования

анализа функциональной окклюзии

**рентгенологического исследования**

измерения высоты нижнего отдела лица

**425. [Т002435] РЕОГРАФИЯ ОБЛАСТИ ВИСОЧНО-НИЖНЕЧЕЛЮСТНОГО СУСТАВА ИСПОЛЬЗУЕТСЯ ДЛЯ ОПРЕДЕЛЕНИЯ**

движения головок нижней челюсти

размеров элементов височно-нижнечелюстного сустава

сократительной способности мышц челюстно-лицевой области

**гемодинамики**

**426. [Т002436] ПАРОТИТОМ ГЕРЦЕНБЕРГА НАЗЫВАЮТ СИАЛОДЕНИТ**

бактериальный

контактный

вызванный вирусом герпеса

**лимфогенный**

**427. [Т002437] СОГЛАСНО КЛАССИФИКАЦИИ ЭПУЛИС МОЖЕТ БЫТЬ**

эпителиальным

плоскоклеточным

кавернозным

**ангиоматозным**

**428. [Т002438] АНКИЛОЗУ СВОЙСТВЕННА ФОРМА**

**костная**

катаральная

серозная

гнойная

**429. [Т002439] РАЛУЛОЙ НАЗЫВАЕТСЯ КИСТА СЛЮННОЙ ЖЕЛЕЗЫ**

поднижнечелюстной



околоушной

**подъязычной**

малой

**430. [Т002440] ВОСПАЛЕНИЕ СЛИЗИСТОЙ ОБОЛОЧКИ ВЕРХНЕЧЕЛЮСТНОЙ ПАЗУХИ, ВОЗНИКАЮЩЕЕ ОТ ОЧАГА ИНФЕКЦИИ, НАХОДЯЩЕГОСЯ В ПОЛОСТИ РТА, НАЗЫВАЮТ**

риногенный синусит

**одонтогенный синусит**

менингит

лимфаденит

**431. [Т002441] ИСТИННОЙ КИСТОЙ СЛИЗИСТОЙ ОБОЛОЧКИ ВЕРХНЕЧЕЛЮСТНОЙ ПАЗУХИ ЯВЛЯЕТСЯ**

радикулярная

**ретенционная**

резидуальная

лимфангиэктатическая

**432. [Т002442] ИНФЕКЦИОННОЕ ГНОЙНО-НЕКРОТИЧЕСКОЕ ПОРАЖЕНИЕ ОДНОГО ВОЛОСЯНОГО ФОЛЛИКУЛА ИЛИ САЛЬНОЙ ЖЕЛЕЗЫ, РАСПРОСТРАНЯЮЩЕЕСЯ НА ОКРУЖАЮЩУЮ ПОДКОЖНО-ЖИРОВУЮ КЛЕТЧАТКУ, НАЗЫВАЮТ**

карбункулом

лимфаденитом

фурункулезом

**фурункулом**

**433. [Т002443] ИНФЕКЦИОННОЕ ГНОЙНО-НЕКРОТИЧЕСКОЕ ПОРАЖЕНИЕ НЕСКОЛЬКИХ ВОЛОСЯНЫХ ФОЛЛИКУЛОВ ИЛИ САЛЬНЫХ ЖЕЛЕЗ, РАСПОЛОЖЕННЫХ ПО СОСЕДСТВУ ДРУГ С ДРУГОМ, НАЗЫВАЮТ**

лимфаденитом

**карбункулом**

фурункулом

фурункулезом

**434. [T002444] ГНОЙНОЕ РАСПЛАВЛЕНИЕ ЛИМФОУЗЛА С ПОСЛЕДУЮЩИМ РАСПРОСТРАНЕНИЕМ ВОСПАЛИТЕЛЬНОГО ПРОЦЕССА НА КЛЕТЧАТКУ СООТВЕТСТВУЮЩЕЙ АНАТОМИЧЕСКОЙ ОБЛАСТИ НАЗЫВАЮТ**

**аденофлегмоной**

фурункулом

лимфангитом

абсцессом

**435. [T002446] УСИЛЕНИЕ ПРОНИЦАЕМОСТИ И ЭКССУДАЦИИ, КЛЕТОЧНОЙ ИНФИЛЬТРАЦИИ В СТЕНКЕ ЛИМФАТИЧЕСКОГО СОСУДА ХАРАКТЕРНО ДЛЯ**

лимфаденита

**лимфангита**

аденофлегмоны

абсцесса

**436. [T002448] ФОРМИРОВАНИЕ БОЛЕЗНЕННОЙ ПУСТУЛЫ С ГНОЙНЫМ СОДЕРЖИМЫМ В ОБЛАСТИ УСТЬЯ ВОЛОСЯНОГО ФОЛЛИКУЛА НА НАЧАЛЬНОЙ СТАДИИ ХАРАКТЕРНО ДЛЯ**

карбункула

лимфаденита

эпидермальной кисты

**фурункула**

**437. [T002449] ДИФФЕРЕНЦИАЛЬНУЮ ДИАГНОСТИКУ ФУРУНКУЛА ПРОВОДЯТ С**

нагноением эпидермальной кисты

рожистым воспалением

флегмоной

гемангиомой

**438. [T002450] ВОСПАЛИТЕЛЬНОЕ ЗАБОЛЕВАНИЕ, ВЫЗВАННОЕ ЛУЧИСТЫМИ ГРИБАМИ-АКТИНОМИЦЕТАМИ, НАЗЫВАЮТ**

рожей

туберкулёзом

**актиномикозом**

сифилисом

**439. [T002451] ХРОНИЧЕСКОЕ, СПЕЦИФИЧЕСКОЕ ИНФЕКЦИОННОЕ ЗАБОЛЕВАНИЕ, ВЫЗЫВАЕМОЕ БЛЕДНОЙ ТРЕПОНЕМОЙ, НАЗЫВАЮТ**

актиномикозом

**сифилисом**

трихоэпителиозом

туберкулёзом

**440. [T002452] ОСТРЫЙ АРТРИТ ВИСОЧНО-НИЖНЕЧЕЛЮСТНОГО СУСТАВА (ВНЧС) НЕОБХОДИМО ДИФФЕРЕНЦИРОВАТЬ С**

переломом верхней челюсти

**острым отитом**

околоушным гипергидрозом

острым синуситом

**441. [T002453] ВЕДУЩИМ СИМПТОМОМ ПРИ КОНТРАКТУРАХ НИЖНЕЙ ЧЕЛЮСТИ ЯВЛЯЕТСЯ**

укорочение ветвей нижней челюсти

**ограничение открывания рта**

верхняя макрогнатия

снижение высоты прикуса

**442. [T002454] КОНТРАКТУРА НИЖНЕЙ ЧЕЛЮСТИ БЫВАЕТ**

множественная

линейная

герпетическая

**воспалительная**

**443. [T002455] ХАРАКТЕРНЫМ ПРИЗНАКОМ РЕВМАТОИДНОГО АРТРИТА ЯВЛЯЕТСЯ**

прогения

стойкая контрактура

**прогрессирующее разрушение головок височно-нижнечелюстного сустава (ВНЧС)**

бессимптомное течение заболевания

**444. [T002456] ПРИ ХРОНИЧЕСКИХ АРТРИТАХ ПРОИСХОДИТ ИЗМЕНЕНИЕ В СУСТАВЕ**

растяжение капсулы

**некроз хряща**

набухание диска

увеличение синовиальной жидкости

**445. [T002457] СИФИЛИТИЧЕСКИЙ АРТРИТ ИМЕЕТ ТЕЧЕНИЕ ВОСПАЛИТЕЛЬНОГО ПРОЦЕССА**

острое

прогрессирующее

**вялое**

быстрое

**446. [T002458] ВЕДУЩИМ СИМПТОМОМ ВЫВИХА НИЖНЕЙ ЧЕЛЮСТИ ЯВЛЯЕТСЯ**

заложенность в ухе

снижение высоты прикуса

**невозможность сомкнуть зубы**

слезотечение

**447. [T002459] РАЗВИТИЕ КЛИНИЧЕСКОГО СИМПТОМА «ПТИЧЬЕ ЛИЦО» ХАРАКТЕРНО ДЛЯ**

рубцовой контрактуры

острого артрита

**анкилоза**

хронического артрита

**448. [T002460] ПРИЧИНОЙ ВОСПАЛИТЕЛЬНОЙ КОНТРАКТУРЫ НИЖНЕЙ ЧЕЛЮСТИ ЯВЛЯЕТСЯ**

флебит угловой вены

**абсцессы челюстно-лицевой области**

артроз височно-нижнечелюстного сустава (ВНЧС)

артрит височно-нижнечелюстного сустава (ВНЧС)

#### **449. [T002461] ВЫПАДЕНИЕ ЗУБА ИЗ ЕГО ЛУНКИ НАЗЫВАЮТ**

**ПОЛНЫМ ВЫВИХОМ**

НЕПОЛНЫМ ВЫВИХОМ

ВКОЛОЧЕННЫМ ВЫВИХОМ

переломом корня

#### **450. [T002462] КЛИНИЧЕСКИМ ПРИЗНАКОМ ПЕРИОСТИТА ЧЕЛЮСТИ ЯВЛЯЕТСЯ**

**отёк переходной складки**

выбухание подъязычных валиков

гиперемия лица

гематома лица

#### **451. [T002463] ПРИ НЕВРАЛГИИ I ВЕТВИ ТРОЙНИЧНОГО НЕРВА БОЛЬ ЛОКАЛИЗУЕТСЯ**

**в верхней трети лица**

на боковой поверхности шеи

в нижней трети лица

в носогубной складке

#### **452. [T002464] ПРИ НЕВРАЛГИИ II ВЕТВИ ТРОЙНИЧНОГО НЕРВА БОЛЬ ЛОКАЛИЗУЕТСЯ**

**в средней трети лица**

на боковой поверхности шеи

по всему лицу

в верхней трети лица

**453. [T002465] ПРИ НЕВРАЛГИИ III ВЕТВИ ТРОЙНИЧНОГО НЕРВА БОЛЬ ЛОКАЛИЗУЕТСЯ**

в нижней трети лица

по всему лицу

на боковой поверхности шеи

в верхней трети лица

**454. [T002466] ПЕРВИЧНЫЙ ПЕРИОД СИФИЛИСА ХАРАКТЕРИЗУЕТСЯ ПОЯВЛЕНИЕМ НА СЛИЗИСТОЙ ОБОЛОЧКЕ**

папул

**твердого шанкра**

афт

розеольных элементов

**455. [T002467] ТРЕТИЧНЫЙ ПЕРИОД СИФИЛИСА РАЗВИВАЕТСЯ ЧЕРЕЗ**

1 месяц

**3-6 лет**

6 месяцев

1 год

**456. [T002468] ТРЕТИЧНЫЙ ПЕРИОД СИФИЛИСА ХАРАКТЕРИЗУЕТСЯ ПОЯВЛЕНИЕМ**

эрозивных сифилид

твердого шанкра

розеольных элементов

**гуммы**

**457. [T002469] ПРИ СИНДРОМЕ ШЕГРЕНА ВЕДУЩИМ СИМПТОМОМ ЯВЛЯЕТСЯ**

боль

гиперсаливация

отЕк

**ксеростомия**

**458. [T002470] ПОСТОЯННАЯ ГИПОСАЛИВАЦИЯ НАБЛЮДАЕТСЯ ПРИ**

**болезни Шегрена**

гипотиреозе

гепатите А

актиномикозе

**459. [T002471] ПРИ БОЛЕЗНИ МИКУЛИЧА СЛЮННЫЕ ЖЕЛЕЗЫ**

мягкие и болезненные

не изменены

плотные и болезненные

**плотные и безболезненные**

**460. [T002472] СИМПТОМ «СЛЮННОЙ КОЛИКИ» ПОЯВЛЯЕТСЯ ПРИ ПАРОТИТЕ**

**калькулезном**

паренхиматозном

эпидемическом

лимфогенном



**461. [T002473] ПРИ ХРОНИЧЕСКОМ ГРАНУЛИРУЮЩЕМ ПЕРИОДОНТИТЕ НА РЕНТГЕНОГРАММЕ ОЧАГ ДЕСТРУКЦИИ КОСТИ У ВЕРХУШКИ КОРНЯ ИМЕЕТ**

вид «таящего сахара»

вид неизмененного периодонта

**нечеткие контуры**

четкие контуры

**462. [T002474] ДАННЫЕ ЭЛЕКТРООДОНТОДИАГНОСТИКИ (ЭОД) ПРИ ОСТРОМ ПЕРИОДОНТИТЕ СООТВЕТСТВУЮТ ВЕЛИЧИНАМ (МА)**

40-60

60-80

**80-100**

10-20

**463. [T002475] ДИФФЕРЕНЦИАЛЬНУЮ ДИАГНОСТИКУ ПЕРИОСТИТА С ОСТЕОМИЕЛИТОМ (В ХРОНИЧЕСКОЙ СТАДИИ), КИСТОЙ И ОСТЕОМОЙ ПРОВОДЯТ НА ОСНОВАНИИ**

инцизионной биопсии

anamнестических данных

**клинико-рентгенологических данных**

цитологических данных

**464. [T002478] ПРИЗНАКОМ ЛОЖНОГО ПАРОТИТА ГЕРЦЕНБЕРГА НА СИАЛОГРАММЕ ЯВЛЯЕТСЯ**

сужение протоков в паренхиме

**отсутствие изменений**

сужение выводного протока

скопление контрастной массы в паренхиме

**465. [Т002479] СИАЛОГРАФИЧЕСКИЙ ПРИЗНАК ЛИМФОГЕННОГО ПАРОТИТА ХАРАКТЕРИЗУЕТСЯ СКОПЛЕНИЕМ РЕНТГЕНОКОНТРАСТНОЙ МАССЫ В ПАРЕНХИМЕ ЖЕЛЕЗЫ В ВИДЕ**

сужения протоков паренхимы

**«чернильного пятна»**

сужения устья протока слюнной железы

«гроздьев винограда»

**466. [Т002480] ПРИ ОСТЕОАРТРОЗЕ ВИСОЧНО-НИЖНЕЧЕЛЮСТНОГО СУСТАВА (ВНЧС) РЕНТГЕНОЛОГИЧЕСКИ ОПРЕДЕЛЯЕТСЯ**

расширение суставной щели

**деформация головки мыщелкового отростка**

смещение суставной головки

отсутствие суставной щели

**467. [Т002481] СРЕДНЯЯ ШИРИНА ПЕРИОДОНТАЛЬНОЙ ЩЕЛИ ЗУБОВ НА НИЖНЕЙ ЧЕЛЮСТИ СОСТАВЛЯЕТ (ММ)**

0,1-0,15

**0,15-0,22**

0,25-0,35

0,07-0,1

**468. [Т002482] СРЕДНЯЯ ШИРИНА ПЕРИОДОНТАЛЬНОЙ ЩЕЛИ ЗУБОВ НА ВЕРХНЕЙ ЧЕЛЮСТИ СОСТАВЛЯЕТ (ММ)**

0,35-0,4

0,25-0,35

0,15-0,2

**0,2-0,25**

#### **469. [T002483] К КЛИНИЧЕСКИМ ПРОЯВЛЕНИЯМ ОСТРОГО СЕРОЗНОГО ПЕРИОДОНТИТА ОТНОСЯТ**

сглаженность переходной складки

**нерезкие, тупые ноющие боли в причинном зубе**

подвижность причинного зуба и соседних с ним

гиперемию кожи, невозможность собрать её в складку

#### **470. [T002484] ПРИ ОСТРОМ ВЕРХУШЕЧНОМ ПЕРИОДОНТИТЕ БОЛЬ В ЗУБЕ ЯВЛЯЕТСЯ СЛЕДСТВИЕМ**

**отёка и инфильтрации периодонта**

гибели пульпы

отёка пародонта

некроза костных балок лунки

#### **471. [T002485] ПРИ ПЕРИОСТИТЕ ЧЕЛЮСТИ ПАЦИЕНТ В ОСНОВНОМ ЖАЛУЕТСЯ НА БОЛЬ В**

**челюсти и припухлость лица**

челюсти при смыкании зубов

в нескольких зубах при жевании

причинном зубе и при глотании

#### **472. [T002486] ОТЕК ВЕРХНЕЙ ГУБЫ ВОЗНИКАЕТ ПРИ ЛОКАЛИЗАЦИИ ПЕРИОСТИТА ВЕРХНЕЙ ЧЕЛЮСТИ В ОБЛАСТИ**

первого и второго моляров

премоляров

**центральных и боковых резцов**

третьего моляра

**473. [T002487] ОТЕК ПОДГЛАЗНИЧНОЙ ОБЛАСТИ ВОЗНИКАЕТ ПРИ ЛОКАЛИЗАЦИИ ПЕРИОСТИТА ВЕРХНЕЙ ЧЕЛЮСТИ В ОБЛАСТИ**

**клыка и премоляра**

второго и третьего моляров

бокового резца и первого премоляра

первого и второго моляров

**474. [T002488] ОТЕК ЩЕЧНОЙ И СКУЛОВОЙ ОБЛАСТИ ВОЗНИКАЕТ ПРИ ЛОКАЛИЗАЦИИ ПЕРИОСТИТА ВЕРХНЕЙ ЧЕЛЮСТИ В ОБЛАСТИ**

премоляров

резцов и клыка

**моляров**

клыка и премоляров

**475. [T002489] БОЛЕЗНЕННОЕ ГЛОТАНИЕ ВОЗНИКАЕТ ПРИ ЛОКАЛИЗАЦИИ ПЕРИОСТИТА ЧЕЛЮСТИ В ОБЛАСТИ**

**моляров нижней челюсти с язычной стороны**

премоляров верхней челюсти с вестибулярной стороны

премоляров верхней челюсти с небной стороны

премоляров нижней челюсти с язычной стороны

**476. [T002490] ПРИ ВОЗНИКНОВЕНИИ ОТЕКА МЯГКИХ ТКАНЕЙ ЛИЦА ПРИ ПЕРИОСТИТЕ БОЛЬ В ЗУБЕ**

становится более локализованной

не меняет интенсивности

**уменьшается**

усиливается

**477. [T002491] ВЕРХНЕЙ СТЕНКОЙ ВЕРХНЕЧЕЛЮСТНОЙ ПАЗУХИ ЯВЛЯЕТСЯ \_\_\_\_\_ ВЕРХНЕЙ ЧЕЛЮСТИ**

глазничная поверхность

альвеолярный отросток

носовая поверхность

подвисочная поверхность

**478. [T002492] НИЖНЕЙ СТЕНКОЙ ВЕРХНЕЧЕЛЮСТНОЙ ПАЗУХИ ЯВЛЯЕТСЯ \_\_\_\_\_ ВЕРХНЕЙ ЧЕЛЮСТИ**

глазничная поверхность

**альвеолярный отросток**

подвисочная поверхность

носовая поверхность

**479. [T002493] ВНУТРЕННЕЙ СТЕНКОЙ ВЕРХНЕЧЕЛЮСТНОЙ ПАЗУХИ ЯВЛЯЕТСЯ \_\_\_\_\_ ВЕРХНЕЙ ЧЕЛЮСТИ**

глазничная поверхность

подвисочная поверхность

альвеолярный отросток

**носовая поверхность**

**480. [T002494] ТОЛЬКО ПРИ ПАЛЬПАТОРНОМ ИССЛЕДОВАНИИ ТКАНЕЙ ЧЕЛЮСТНО-ЛИЦЕВОЙ ОБЛАСТИ МОЖНО ОПРЕДЕЛИТЬ**

глубину пародонтальных карманов

цитологическую картину патологического процесса

характер внутрикостных изменений патологического очага

**консистенцию тканей**

**481. [T002495] КОЛИЧЕСТВО ЛИМФАТИЧЕСКИХ УЗЛОВ В ПОДПОДБОРОДОЧНОЙ ОБЛАСТИ СОСТАВЛЯЕТ**

1-4

10-15

5-8

8-10

**482. [T002496] ПОДНИЖНЕЧЕЛЮСТНЫЕ ЛИМФАТИЧЕСКИЕ УЗЛЫ РАСПОЛАГАЮТСЯ В**

поднижнечелюстном треугольнике

позадичелюстной области

подъязычной области

подподбородочном треугольнике

**483. [T002497] ЛИМФА ОТ НИЖНИХ РЕЗЦОВ И КЛЫКА ВПАДАЕТ В ЛИМФАТИЧЕСКИЕ УЗЛЫ**

поднижнечелюстные

лицевые

**подбородочные**

заглоточные

**484. [T002498] ЛИМФА ОТ ЩЕКИ И ВЕРХНЕЙ ГУБЫ ОТТЕКАЕТ В ГРУППУ ЛИМФАТИЧЕСКИХ УЗЛОВ**

**поднижнечелюстную**

околоушную

подбородочную

щЕчную

**485. [T002499] ВЫРАЖЕННАЯ ИНТОКСИКАЦИЯ ОРГАНИЗМА СОПРОВОЖДАЕТ**

острый периодонтит

хронический периодонтит

хронический остеомиелит

**острый остеомиелит**

**486. [T002500] СИМПТОМ ВЕНСАНА ВОЗНИКАЕТ ПРИ**

периостите в области нижних моляров

**остром остеомиелите в области нижних моляров**

остром периодонтите нижних моляров

радикулярной кисте в области нижних резцов

**487. [T002501] ПОДВИЖНОСТЬ ПРИЧИННОГО ЗУБА, А ТАКЖЕ СОСЕДНИХ ЗУБОВ ХАРАКТЕРНА ДЛЯ**

острого периостита

**острого остеомиелита**

хронического периодонтита

хронического периостита

**488. [T002502] ПРИЧИНОЙ ПАТОЛОГИЧЕСКОЙ ПОДВИЖНОСТИ ЗУБОВ ПРИ ХРОНИЧЕСКОМ ОСТЕОМИЕЛИТЕ ЯВЛЯЕТСЯ**

гибель пульпы зуба

**расположение зубов в зоне секвестрации**

несвоевременное удаление 'причинного зуба'

разрушение круговой связки зуба

**489. [T002503] ВЕРХНЕЧЕЛЮСТНАЯ ПАЗУХА СООБЩАЕТСЯ С ПОЛОСТЬЮ НОСА ЧЕРЕЗ**

средний носовой ход

верхний носовой ход

нижний носовой ход

верхнюю глазничную щель

**490. [T002504] ВОСПАЛИТЕЛЬНАЯ КОНТРАКТУРА II СТЕПЕНИ ХАРАКТЕРИЗУЕТСЯ ТЕМ, ЧТО**

расстояние между центральными резцами не превышает 1 см

расстояние между центральными резцами не превышает 0,5 см

челюсти плотно сведены, самостоятельное открывание рта невозможно

расстояние между центральными резцами не превышает 2 см

**491. [T002505] ПОСТОЯННАЯ БОЛЬ В ЗУБЕ, УСИЛИВАЮЩАЯСЯ ПРИ НАГРУЗКЕ, ХАРАКТЕРНА ДЛЯ ОСТРОГО**

периодонтита

периостита

пульпита

остеомиелита

**492. [T002506] ПЛОТНЫЙ БОЛЕЗНЕННЫЙ ИНФИЛЬТРАТ С ВЕСТИБУЛЯРНОЙ СТОРОНЫ В ОБЛАСТИ РАЗРУШЕННОГО ЗУБА 3.6 ХАРАКТЕРЕН ДЛЯ**

острого периодонтита

**острого гнойного периостита нижней челюсти**

обострения хронического остеомиелита нижней челюсти

острого остеомиелита нижней челюсти



**493. [Т002508] ПРЕИМУЩЕСТВЕННОЙ ЛОКАЛИЗАЦИЕЙ ОСТРОГО ГНОЙНОГО ПЕРИОСТИТА ЧЕЛЮСТИ ЯВЛЯЕТСЯ**

вестибулярная

нёбная

ретромолярная

язычная

**494. [Т002509] ФОКУС ВОСПАЛЕНИЯ ПРИ ОСТРОМ ОСТЕОМИЕЛИТЕ ЛОКАЛИЗУЕТСЯ В**

надкостнице

**кости**

периодонте

мягких тканях

**495. [Т002512] КОНФИГУРАЦИЯ ЛИЦА ПРИ ОСТРОМ СЕРОЗНОМ ПЕРИОДОНТИТЕ**

изменена за счёт инфильтрата

изменена за счёт выраженной деформации

изменена за счёт отека мягких тканей

**не изменена**

**496. [Т002513] ПЕРКУССИЯ ЗУБОВ В ОСТРОЙ СТАДИИ ОСТЕОМИЕЛИТА ЧЕЛЮСТИ ПРИЧИННОГО ЗУБА**

**и соседних зубов болезненна**

безболезненна

безболезненна, соседних зубов болезненна

болезненна

**497. [T002514] РЕГИОНАРНЫЕ ЛИМФАТИЧЕСКИЕ УЗЛЫ В ОСТРОЙ СТАДИИ ОСТЕОМИЕЛИТА ЧЕЛЮСТИ**

не пальпируются

**увеличены, болезненны**

увеличены, безболезненны

не увеличены, безболезненны

**498. [T002516] ОТЕК МЯГКИХ ТКАНЕЙ ПРИ ПЕРИКРОНИТЕ ДИСТАЛЬНОЕ НИЖНИХ ВОСЬМЫХ ЗУБОВ ЛОКАЛИЗУЕТСЯ В ОБЛАСТИ**

подглазничной

скуловой

**поднижнечелюстной**

околоушно-жевательной

**499. [T002517] «КАПЮШОН» НАД РЕТЕНИРОВАННЫМ И ДИСТОПИРОВАННЫМ ЗУБОМ СОДЕРЖИТ**

только слизистую оболочку

**слизистую оболочку, подслизистый слой, надкостницу и мышечные волокна**

слизистую оболочку, подслизистый слой

слизистую оболочку, подслизистый слой, надкостницу

**500. [T002518] В НОРМЕ ПРИ АУСКУЛЬТАЦИИ ВИСОЧНО-НИЖНЕЧЕЛЮСТНОГО СУСТАВА (ВНЧС) ОПРЕДЕЛЯЕТСЯ**

крепитация

**отсутствие каких-либо звуковых явлений**

щелканье

хруст

**501. [T002519] ХРОНИЧЕСКИЙ ВОСПАЛИТЕЛЬНЫЙ ПРОЦЕСС В ПЕРИАПИКАЛЬНЫХ ТКАНЯХ ЗУБА ПРИВОДИТ К ФОРМИРОВАНИЮ**

фолликулярной кисты

**радикулярной кисты**

амелобластомы

кератокисты

**502. [T002520] ПРЕДРАСПОЛАГАЮЩИМ ФАКТОРОМ ОДОНТОГЕННОГО ВЕРХНЕЧЕЛЮСТНОГО СИНУСИТА ЯВЛЯЕТСЯ**

глубокое преддверие рта в области боковой группы зубов

окклюзионная травма моляров верхней челюсти

**близость верхушек корней моляров и премоляров верхней челюсти к нижней стенке верхнечелюстной пазухи**

склеротический тип строения верхнечелюстной пазухи

**503. [T002521] ПРОДУКТИВНАЯ ФОРМА ХРОНИЧЕСКОГО ОСТЕОМИЕЛИТА ХАРАКТЕРИЗУЕТСЯ**

**значительным периостальным и эндостальным новообразованием кости**

наличием свищевых ходов

двусторонним поднадкостничным абсцессом

выбуханием челюсти в проекции причинного зуба

**504. [T002522] СРОКИ ФОРМИРОВАНИЯ СЕКВЕСТРОВ НА ВЕРХНЕЙ ЧЕЛЮСТИ СОСТАВЛЯЮТ**

7-10 дней

**3-4 недели**

2-3 года

3-4 дня

## **505. [T002523] СРОКИ ФОРМИРОВАНИЯ СЕКВЕСТРОВ НА НИЖНЕЙ ЧЕЛЮСТИ СОСТАВЛЯЮТ**

2-3 года

**6-14 недель**

7-10 дней

3-4 недели

## **506. [T002524] ПРИ СБОРЕ АНАМНЕЗА У ПАЦИЕНТА С НАЛИЧИЕМ СВИЩЕВОГО ХОДА ВЕРХНЕЧЕЛЮСТНОГО СИНУСА БЫЛО ВЫЯСНЕНО, ЧТО**

нос заложен с одной стороны

заболеванию предшествовала боль с иррадиацией в висок

**несколько месяцев назад был удален зуб на верхней челюсти**

нос заложен с двух сторон

## **507. [T002526] ДЛЯ ДИФФЕРЕНЦИАЛЬНОЙ ДИАГНОСТИКИ ХРОНИЧЕСКОГО ЛИМФАДЕНИТА ОТ МЕТАСТАЗА ЗЛОКАЧЕСТВЕННОЙ ОПУХОЛИ ИСПОЛЬЗУЕТСЯ**

сиалометрия по методу Андреевой

**цитологическое исследование пунктата**

длиннофокусная рентгенография

электроодонтодиагностика (ЭОД)

## **508. [T002527] ЭЛЕКТРООДОНТОДИАГНОСТИКА (ЭОД) ИСПОЛЬЗУЕТСЯ ДЛЯ ДИФФЕРЕНЦИАЛЬНОЙ ДИАГНОСТИКИ ЗАБОЛЕВАНИЙ**

периодонтита и периостита

**пульпита и периодонтита**

остеомиелита и флегмоны

периостита и остеомиелита

**509. [T002528] ДИФФЕРЕНЦИРОВАТЬ ОСТЕОМИЕЛИТ В ОСТРОЙ СТАДИИ ОТ ПЕРИОСТИТА НИЖНЕЙ ЧЕЛЮСТИ ПОЗВОЛЯЕТ СИМПТОМ**

Пастернацкого

**Венсана**

Герке

Воскресенского

**510. [T002529] ФОЛЛИКУЛЯРНУЮ КИСТУ НЕОБХОДИМО ДИФФЕРЕНЦИРОВАТЬ С**

**амелобластомой**

твёрдой одонтомой

одонтомой

цементомой

**511. [T002530] КИСТА ЧЕЛЮСТИ ПРЕДСТАВЛЯЕТ СОБОЙ**

соединительнотканную опухоль

стадию развития инфильтрата

эпителиальную опухоль

**опухолеподобное образование**

**512. [T002531] ОДОНТОГЕННЫМ ГАЙМОРИТОМ НАЗЫВАЕТСЯ ВОСПАЛЕНИЕ**

лобной пазухи

основной пазухи

лобной, основной, верхнечелюстной пазух

**верхнечелюстного синуса**

**513. [T002533] ВОСПАЛЕНИЕ МЯГКИХ ТКАНЕЙ, ОКРУЖАЮЩИХ КОРОНКУ ПРОРЕЗЫВАЮЩЕГОСЯ ЗУБА, НАЗЫВАЕТСЯ**

остеомиелит

периостит

периодонтит

**перикоронит**

**514. [T002534] ЗАДЕРЖКА ПРОРЕЗЫВАНИЯ ЗУБА ЧЕРЕЗ КОМПАКТНУЮ ПЛАСТИНКУ ЧЕЛЮСТНОЙ КОСТИ НАЗЫВАЕТСЯ**

перикоронит

дистопия зуба

**ретенция зуба**

альвеолит

**515. [T002535] НЕПРАВИЛЬНОЕ ПОЛОЖЕНИЕ ЗУБА НАЗЫВАЕТСЯ**

перикоронит

**дистопия зуба**

альвеолит

ретенция зуба

**516. [T002536] ВОСПАЛИТЕЛЬНЫЙ ПРОЦЕСС В ЛУНКЕ, РАЗВИВАЮЩИЙСЯ ПОСЛЕ УДАЛЕНИЯ ЗУБА, НАЗЫВАЕТСЯ**

**альвеолит**

периостит

периодонтит

перикоронит

**517. [Т002537] ИНФЕКЦИОННЫЙ ГНОЙНО-НЕКРОТИЧЕСКИЙ ПРОЦЕСС В ЧЕЛЮСТИ НАЗЫВАЕТСЯ**

периодонтит

периостит

альвеолит

**остеомиелит**

**518. [Т002538] РЕНТГЕНОЛОГИЧЕСКИЙ ПРИЗНАК ХРОНИЧЕСКОГО ПЕРИКРОНИТА ХАРАКТЕРИЗУЕТСЯ КАК ОЧАГ РАЗРЕЖЕНИЯ КОСТНОЙ ТКАНИ В ОБЛАСТИ**

апикальной с нечеткими контурами

бифуркации корней

апикальной с четкими контурами

**коронки зуба полулунной формы**

**519. [Т002539] В СРЕДНЕМ ДИАМЕТР ОЧАГА РЕЗОРБЦИИ КОСТИ НА РЕНТГЕНОГРАММЕ ПРИ ХРОНИЧЕСКОМ ГРАНУЛЕМАТОЗНОМ ПЕРИОДОНТИТЕ (СМ)**

1,3-1,5

1,0-1,2

**0,5-0,7**

0,8-1,0

**520. [Т002540] НА РЕНТГЕНОГРАММЕ ПРИ ОСТРОМ ГНОЙНОМ ПЕРИОДОНТИТЕ ОПРЕДЕЛЯЕТСЯ**

**расширение периодонтальной щели или норма**

тень секвестра

разрежение костной ткани с нечеткими контурами

очаг деструкции костной ткани с четкими контурами

**521. [T002541] ПЕРИОДОНТАЛЬНАЯ ЩЕЛЬ КОРНЯ ПРИЧИННОГО ЗУБА, ОБРАЩЕННОГО В ПОЛОСТЬ РАДИКУЛЯРНОЙ КИСТЫ**

четко контурируется

сужена

расширена

**не прослеживается**

**522. [T002542] ДЛЯ РЕНТГЕНОЛОГИЧЕСКОЙ КАРТИНЫ ФОЛЛИКУЛЯРНОЙ КИСТЫ ХАРАКТЕРНА ДЕСТРУКЦИЯ КОСТНОЙ ТКАНИ В ВИДЕ**

полости с нечеткими границами

очага с четкими контурами в области верхушек или нескольких зубов

**очага с четкими границами и тенью зуба в полости**

«тающего сахара»

**523. [T002543] НА РЕНТГЕНОГРАММЕ СЕКВЕСТРАЛЬНАЯ КОРОБКА (УПЛОТНЕННЫЙ СЛОЙ КОСТНОГО ВЕЩЕСТВА, ОТГРАНИЧИВАЮЩИЙ ЗДОРОВУЮ ТКАНЬ ОТ РАССАСЫВАЮЩЕГОСЯ СЕКВЕСТРА) ПРЕДСТАВЛЯЕТ СОБОЙ**

участки резорбции костной ткани с нечеткими границами

отделившиеся секвестры

**новообразованную костную ткань вокруг секвестра**

участки резорбции костной ткани с четкими границами

**524. [T002545] ПРИ СЕКВЕСТРИРУЮЩЕЙ ФОРМЕ ОСТЕОМИЕЛИТА НА РЕНТГЕНОГРАММЕ ОПРЕДЕЛЯЕТСЯ**

очаг деструкции кости с множеством мелких секвестров

эндостальное и периостальное новообразование кости

оссификация утолщенного периоста

**один или несколько очагов резорбции с тенью секвестра в центре**



**525. [T002546] ПРИ ХРОНИЧЕСКОМ ФИБРОЗНОМ ПЕРИОДОНТИТЕ НА РЕНТГЕНОГРАММЕ ОПРЕДЕЛЯЕТСЯ**

разрежение кости в области верхушки корня зуба округлой формы более 1 см

**равномерное расширение периодонтальной щели**

разрежение кости в области верхушки корня зуба с нечеткими контурами

разрежение кости в области верхушки корня зуба с четкими контурами

**526. [T002547] РЕНТГЕНОЛОГИЧЕСКИМ ПРИЗНАКОМ ГРАНУЛИРУЮЩЕГО ПЕРИОДОНТИТА ЯВЛЯЕТСЯ**

очаг резорбции костной ткани с четкими контурами

очаг резорбции костной ткани с мелкими секвестрами

раширение периодонтальной щели

**очаг резорбции костной ткани с нечеткими контурами**

**527. [T002548] РАДИКУЛЯРНАЯ КИСТА НИЖНЕЙ ЧЕЛЮСТИ МОЖЕТ ОТТЕСНЯТЬ**

клыковую ямку

ярЕмную вырезку

**стенку нижнечелюстного канала**

подбородочный симфиз

**528. [T002549] ПОСЛЕ ОПЕРАЦИИ ЦИСТЭКТОМИИ ПРОВОДЯТ**

пломбирование канала причинного зуба

клинический анализ крови

**гистологическое исследование оболочки**

цитологическое исследование

**529. [T002550] ИНДЕКС РАЗРУШЕНИЯ ОККЛЮЗИОННОЙ ПОВЕРХНОСТИ ЗУБА, РАВНЫЙ 0,9, ЯВЛЯЕТСЯ ПОКАЗАНИЕМ К ИЗГОТОВЛЕНИЮ**

полукоронки

экваторной коронки

вкладки

**штифтовой конструкции**

**530. [T002551] ПОКАЗАНИЕМ К ИЗГОТОВЛЕНИЮ МОСТОВИДНОГО ПРОТЕЗА ЯВЛЯЕТСЯ**

пародонтит тяжелой степени

повышенное стирание зубов

**включенный дефект зубного ряда**

дефект естественной коронки зуба

**531. [T002553] ИНДЕКС РАЗРУШЕНИЯ ОККЛЮЗИОННОЙ ПОВЕРХНОСТИ ЗУБА, РАВНЫЙ 0,45, ЯВЛЯЕТСЯ ПОКАЗАНИЕМ К ИЗГОТОВЛЕНИЮ**

полукоронки

штифтового зуба

**вкладки**

экваторной коронки

**532. [T002554] ПОКАЗАНИЕМ К ИЗГОТОВЛЕНИЮ ШТИФТОВОЙ КОНСТРУКЦИИ ЯВЛЯЕТСЯ**

разрушение корня зуба на 1/3

**разрушение коронковой части зуба на уровне десенного края**

кариозная полость I класса по Блэку

отлом угла режущего края зуба

**533. [T002555] ПОКАЗАНИЕМ К ИЗГОТОВЛЕНИЮ ИММЕДИАТ-ПРОТЕЗА ЯВЛЯЕТСЯ**

деформация зубных рядов

множественный кариес

артроз височно-нижнечелюстного сустава

**отсутствие зубов по причине травмы или пародонтита**

**534. [T002558] ПРОМЕЖУТОЧНАЯ ЧАСТЬ МОСТОВИДНОГО ПРОТЕЗА В ОБЛАСТИ БОКОВЫХ ЗУБОВ ПО ОТНОШЕНИЮ К ДЕСНЕ**

касается в двух точках

касается в одной точке

**не касается**

касается по всей поверхности

**535. [T002559] К ФОРМАМ ПРОМЕЖУТОЧНОЙ ЧАСТИ МОСТОВИДНОГО ПРОТЕЗА ОТНОСЯТСЯ**

промывная, цельнолитая, диаторическая

**седловидная, промывная, касательная**

касательная, перекрестная, с гирляндой

седловидная, промывная, с гирляндой

**536. [T002560] НЕСЪЕМНЫЕ МОСТОВИДНЫЕ ПРОТЕЗЫ ПО СПОСОБУ ПЕРЕДАЧИ ЖЕВАТЕЛЬНОГО ДАВЛЕНИЯ ОТНОСЯТСЯ К**

нефизиологическим

полуфизиологическим

анатомо-физиологичным

**физиологическим**

**537. [T002561] БЮГЕЛЬНЫЙ ПРОТЕЗ ПЕРЕДАЕТ ЖЕВАТЕЛЬНОЕ ДАВЛЕНИЕ НА**

слизистую оболочку полости рта, мышцы

естественные зубы

височно-нижнечелюстной сустав

**слизистую оболочку протезного ложа и естественные зубы**

**538. [T002562] ДЛЯ ПРИПАСОВКИ ЦЕЛЬНОЛИТОЙ КОРОНКИ В КЛИНИКЕ ВРАЧ ПОЛУЧАЕТ ИЗ ЛАБОРАТОРИИ КОРОНКУ НА**

металлическом штампе

гипсовом столбике

гипсовой модели

**разборной гипсовой модели**

**539. [T002563] МИКРОПРОТЕЗ, ВОССТАНАВЛИВАЮЩИЙ АНАТОМИЧЕСКУЮ ФОРМУ ЗУБА И РАСПОЛОЖЕННЫЙ НА ЖЕВАТЕЛЬНОЙ ПОВЕРХНОСТИ БЕЗ ПЕРЕКРЫТИЯ БУГОРКОВ, НАЗЫВАЕТСЯ**

onlay

overlay

pinlay

**inlay**

**540. [T002564] ПЕРЕД ФИКСАЦИЕЙ КЕРАМИЧЕСКОЙ ВКЛАДКИ ПОЛОСТЬ ЗУБА ОБРАБАТЫВАЮТ ФОСФОРНОЙ КИСЛОТОЙ В ТЕЧЕНИЕ (СЕК)**

5

50

40

15

**541. [T002565] ПРИ ИЗГОТОВЛЕНИИ ШТАМПОВАННОЙ КОРОНКИ  
МОДЕЛИРОВКА ВОСКОМ ПРОИЗВОДИТСЯ НА**

огнеупорной модели

гипсовом штампе

разборной модели

**гипсовой модели**

**542. [T002566] ДЛЯ ПОСТОЯННОЙ ФИКСАЦИИ  
ЦЕЛЬНОМЕТАЛЛИЧЕСКОЙ КОРОНКИ ПРИМЕНЯЮТ**

акриловые пластмассы

масляный дентин

**цементы**

репин

**543. [T002567] ПРИ ИЗГОТОВЛЕНИИ МЕТАЛЛОКЕРАМИЧЕСКОЙ  
КОРОНКИ КЕРАМИЧЕСКУЮ МАССУ НАНОСЯТ НА**

штампованный колпачок

штампик из огнеупорного материала

**литой колпачок**

платиновый колпачок

**544. [T002569] ЭФФЕКТ «ШИРОКОЙ» ЛИТОЙ КОРОНКИ ВОЗНИКАЕТ  
ПРИ**

препарировании зуба без создания уступа

уточнении пришеечной области воском при моделировании каркаса

получении оттиска без проведения ретракции десны

**нанесении чрезмерного слоя компенсационного лака**

**545. [T002570] РАЗБОРНАЯ ГИПСОВАЯ МОДЕЛЬ ОТЛИВАЕТСЯ ПРИ ИЗГОТОВЛЕНИИ**

бюгельного протеза

пластиночного протеза

штампованной коронки

**цельнолитой коронки**

**546. [T002571] ПЕРВЫМ КЛИНИЧЕСКИМ ЭТАПОМ ПРИ ИЗГОТОВЛЕНИИ МЕТАЛЛОКЕРАМИЧЕСКОЙ КОРОНКИ ЯВЛЯЕТСЯ**

**препарирование зуба**

изготовление временной пластмассовой коронки

определение цвета керамической облицовки

определение центральной окклюзии

**547. [T002572] ПРЕПАРИРОВАНИЕ ЗУБА ПОД КОРОНКУ ПРОВОДЯТ**

металлическими фрезами

карборундовыми фрезами

твёрдосплавными борами

**алмазными борами**

**548. [T002573] КОЛИЧЕСТВО УДАЛЯЕМЫХ ТВЕРДЫХ ТКАНЕЙ ЗУБА ПО ОККЛЮЗИОННОЙ ПОВЕРХНОСТИ ПОД ИСКУССТВЕННУЮ КОРОНКУ ЗАВИСИТ ОТ**

фиксирующего материала

**конструкции коронки**

анатомической формы зуба

возраста пациента

**549. [T002575] ПРИ ПРЕПАРИРОВАНИИ ЗУБОВ ПОД ШТАМПОВАННЫЕ КОРОНКИ КУЛЬТЯ ЗУБА СОЗДАЕТСЯ**

**в форме цилиндра**

в виде обратного конуса

с сохраненным экватором зуба

в виде куба

**550. [T002576] МОДЕЛИРОВАНИЕ ВКЛАДКИ ПРЯМЫМ МЕТОДОМ ПРОВОДИТСЯ**

на модели в окклюдаторе

на компьютере

**непосредственно в отпрепарированной полости зуба**

на модели в артикуляторе

**551. [T002577] ПОСЛЕДНИМ КЛИНИЧЕСКИМ ЭТАПОМ ПРИ ИЗГОТОВЛЕНИИ ЦЕЛЬНОЛИТОЙ КОРОНКИ ЯВЛЯЕТСЯ**

коррекция контактных пунктов

коррекция окклюзионных контактов коронки с зубами-антагонистами

**фиксация**

проверка плотности прилегания внутренней поверхности коронки к культе зуба

**552. [T002578] МОДЕЛИРОВАНИЕ ВКЛАДКИ НЕПРЯМЫМ МЕТОДОМ ПРОВОДИТСЯ**

в полости рта

на бумаге

на оттиске

**на разборной гипсовой модели**

**553. [T002580] ДЛЯ ВОССТАНОВЛЕНИЯ АНАТОМИЧЕСКОЙ ФОРМЫ ЗУБА НА ГИПСОВОЙ МОДЕЛИ ПРИМЕНЯЮТ ВОСК**

моделировочный для мостовидных протезов

лавакс

липкий

базисный

**554. [T002583] ПРИ ИЗГОТОВЛЕНИИ ШТИФТОВОЙ КОНСТРУКЦИИ ОПТИМАЛЬНАЯ ДЛИНА ШТИФТА ОТНОСИТЕЛЬНО ДЛИНЫ КОРНЯ СОСТАВЛЯЕТ**

1/3

2/3

1/2

всю длину корня

**555. [T002584] ЗАДНИЙ КРАЙ ПРОТЕЗА ВЕРХНЕЙ ЧЕЛЮСТИ ПРИ ПОЛНОЙ АДЕНТИИ**

должен заканчиваться на линии «А»

должен перекрывать линию «А» на 3-4 мм

должен перекрывать линию «А» на 1-2 мм

не должен доходить до линии «А» на 5 мм

**556. [T002585] ПО КЛАССИФИКАЦИИ ОКСМАНА ЗНАЧИТЕЛЬНАЯ РАВНОМЕРНАЯ АТРОФИЯ АЛЬВЕОЛЯРНОГО ГРЕБНЯ БЕЗЗУБОЙ ЧЕЛЮСТИ ОТНОСИТСЯ К ТИПУ**

3

1

2

4



**557. [T002586] НАИБОЛЕЕ ПОДАТЛИВОЙ СЧИТАЕТСЯ ЗОНА СЛИЗИСТОЙ ОБОЛОЧКИ ПОЛОСТИ РТА**

область сагиттального шва

**задняя треть твердого неба**

область поперечных складок

альвеолярный отросток

**558. [T002587] СРОК ПОЛЬЗОВАНИЯ ПЛАСТИНОЧНЫМИ ПРОТЕЗАМИ СОСТАВЛЯЕТ**

**3-4 года**

не более 2 лет

10 лет

не менее 5 лет

**559. [T002588] ГАЗОВАЯ ПОРИСТОСТЬ БАЗИСА ПЛАСТИНОЧНОГО ПРОТЕЗА ВОЗНИКАЕТ ПО ПРИЧИНЕ**

нарушения пропорций полимера и мономера

недостаточного сжатия пластмассы

быстрого охлаждения кюветы

**быстрого нагрева кюветы**

**560. [T002589] ОПТИМАЛЬНЫМ РАСПОЛОЖЕНИЕМ КЛАММЕРНОЙ ЛИНИИ НА ВЕРХНЕЙ ЧЕЛЮСТИ ЯВЛЯЕТСЯ**

**диагональное**

сагиттальное

вестибуло-оральное

поперечное

**561. [Т002590] ОПТИМАЛЬНЫМ РАСПОЛОЖЕНИЕМ КЛАММЕРНОЙ ЛИНИИ НА НИЖНЕЙ ЧЕЛЮСТИ ЯВЛЯЕТСЯ**

сагиттальное

диагональное

вестибуло-оральное

**поперечное**

**562. [Т002591] ФАЗА РАЗДРАЖЕНИЯ ПО В.Ю. КУРЛЯНДСКОМУ ПРИ АДАПТАЦИИ К СЪЕМНОМУ ПЛАСТИНОЧНОМУ ПРОТЕЗУ ДЛИТСЯ В СРЕДНЕМ (ЧАС)**

48

**24**

72

12

**563. [Т002592] ПОКАЗАНИЕМ К ИЗГОТОВЛЕНИЮ СЪЕМНОГО ПЛАСТИНОЧНОГО ПРОТЕЗА ЯВЛЯЕТСЯ ДЕФЕКТ ЗУБНОГО РЯДА ПРОТЯЖЕННОСТЬЮ (ПО КОЛИЧЕСТВУ ОТСУТСТВУЮЩИХ ЗУБОВ)**

от 3 до 5

**от 1 до 16**

от 5 до 10

от 6 до 14

**564. [Т002593] ПАКОВКА ПЛАСТМАССЫ В КЮВЕТУ ПРОВОДИТСЯ НА СТАДИИ**

**тестообразной**

песочной

тянущихся нитей

резиноподобной

**565. [T002594] ПРИ ИЗГОТОВЛЕНИИ СЪЕМНОГО ПЛАСТИНОЧНОГО ПРОТЕЗА ПЛОТНОСТЬ ФИССУРНО-БУГОРКОВОГО КОНТАКТА МЕЖДУ ИСКУССТВЕННЫМИ ЗУБАМИ И ЗУБАМИ-АНТАГОНИСТАМИ ПРОВЕРЯЕТСЯ НА ЭТАПЕ**

определения центрального соотношения челюстей

припасовки индивидуальной ложки

определения центральной окклюзии

**проверки конструкции съёмного протеза**

**566. [T002596] ДЛЯ ПОЧИНКИ СЪЕМНОГО ПРОТЕЗА НА НИЖНЕЙ ЧЕЛЮСТИ ПРИ ОТЛОМЕ УДЕРЖИВАЮЩЕГО КЛАММЕРА СНИМАЮТ ОТТИСК С ЧЕЛЮСТИ**

верхней без протеза

нижней без протеза

верхней с протезом

**нижней с протезом**

**567. [T002597] ТЕЛЕСКОПИЧЕСКАЯ КОРОНКА ИСПОЛЬЗУЕТСЯ ДЛЯ ФИКСАЦИИ ПРОТЕЗА**

пластиночного при полном отсутствии зубов

**пластиночного при частичном отсутствии зубов**

консольного при частичном отсутствии зубов

несъёмного мостовидного протеза

**568. [T002598] СЪЕМНЫЕ ПЛАСТИНОЧНЫЕ ПРОТЕЗЫ ПРИ ЧАСТИЧНОМ ДЕФЕКТЕ ЗУБНОГО РЯДА ПО СПОСОБУ ПЕРЕДАЧИ ЖЕВАТЕЛЬНОГО ДАВЛЕНИЯ ОТНОСЯТСЯ К**

**нефизиологичным**

полуфизиологичным

физиологичным

анатомо-физиологичным

**569. [T002599] ОРИЕНТИРОМ ДЛЯ ПОСТАНОВКИ ЦЕНТРАЛЬНЫХ РЕЗЦОВ НА ВЕРХНЕЙ ЧЕЛЮСТИ СЛУЖИТ РАСПОЛОЖЕНИЕ**

линии эстетического центра лица

крыльев носа

носо-губных складок

фильтрума верхней губы

**570. [T002600] ОКОНЧАТЕЛЬНАЯ ПРИПАСОВКА СЪЕМНОГО ПРОТЕЗА ПРОВОДИТСЯ**

врачом на модели

зубным техником на модели, затем врачом в полости рта

**врачом в полости рта**

зубным техником на модели

**571. [T002601] В ОБЛАСТИ ПЕРЕДНИХ ЗУБОВ НИЖНЕЙ ЧЕЛЮСТИ С ЯЗЫЧНОЙ СТОРОНЫ ГРАНИЦА БАЗИСА СЪЕМНОГО ПЛАСТИНОЧНОГО ПРОТЕЗА**

доходит до экватора сохранившихся зубов

проходит в пришеечной области (до зубных бугорков)

доходит почти до окклюзионной поверхности зубов

**перекрывает зубные бугорки резцов и клыков**

**572. [T002602] ПРИ НАНЕСЕНИИ ОРИЕНТИРОВ ДЛЯ ПОСТАНОВКИ ИСКУССТВЕННЫХ ЗУБОВ ЛИНИЯ, ОПУЩЕННАЯ ОТ КРЫЛА НОСА, СООТВЕТСТВУЕТ**

дистальной поверхности клыка

**середине клыка**

медиальной поверхности клыка

середине первого премоляра

**573. [T002608] ПРИ ПРЕПАРИРОВАНИИ ЗУБА ПОД ФАРФОРОВУЮ КОРОНУ СОЗДАЮТ УСТУП ПОД УГЛОМ**

135° только с вестибулярной стороны

**90° круговой**

90° только с вестибулярной стороны

135° круговой

**574. [T002609] ПРИ ПРЕПАРИРОВАНИИ ЗУБА ПОД ШТАМПОВАННУЮ КОРОНКУ КУЛЬТЕ ЗУБА ПРИДАЮТ ФОРМУ**

**цилиндра с параллельными стенками**

в виде обратного конуса

с сохранением экватора с вестибулярной стороны зуба

в виде конуса

**575. [T002610] ДЛЯ ИЗГОТОВЛЕНИЯ КОРОНОК МЕТОДОМ НАРУЖНОЙ ШТАМПОВКИ ПРИМЕНЯЮТ ШТАМПЫ, ОТЛИТЫЕ ИЗ**

хромо-кобальтового сплава

серебряно-палладиевого сплава

нержавеющей стали

**легкоплавкого сплава**

**576. [T002611] СОЗДАНИЕ ЧРЕЗМЕРНОЙ КОНУСНОСТИ КУЛЬТИ ЗУБА ПРИ ПРЕПАРИРОВАНИИ ПОД МЕТАЛЛОКЕРАМИЧЕСКУЮ КОРОНКУ ПРИВОДИТ К**

травме пародонта

**ослаблению фиксации коронки**

затрудненному положению коронки

эстетическому дефекту в области шейки зуба

**577. [T002612] ПРИПАСОВКА ОПОРНЫХ КРОНОК ЯВЛЯЕТСЯ ОТДЕЛЬНЫМ КЛИНИЧЕСКИМ ЭТАПОМ ПРИ ИЗГОТОВЛЕНИИ МОСТОВИДНОГО ПРОТЕЗА**

**штамповано-паяного**

цельнолитого

металлокерамического

любого

**578. [T002614] ПЕРЕД СНЯТИЕМ ДВУХСЛОЙНОГО ОТТИСКА РЕТРАКЦИЯ ДЕСНЫ НЕОБХОДИМА, ЧТОБЫ**

получить точный отпечаток наддесневой части зуба

обезболить десневой край

**получить точный отпечаток поддесневой части зуба**

остановить кровотечение

**579. [T002616] ИЗУЧЕНИЕ РАБОЧЕЙ МОДЕЛИ В ПАРАЛЛЕЛОМЕТРЕ НЕОБХОДИМО ДЛЯ**

**выбора пути введения бюгельного протеза**

выбора модели

определения методики дублирования модели

определения центральной окклюзии

**580. [T002617] ПРИ НЕПОСРЕДСТВЕННОМ ПРОТЕЗИРОВАНИИ ИММЕДИАТ ПРОТЕЗЫ ИЗГОТАВЛИВАЮТ**

через 2 недели после удаления зубов

через 5-7 дней после удаления зубов

через 3 дня после удаления зубов

до оперативного вмешательства

**581. [Т002618] ФОРМОЙ ПРОМЕЖУТОЧНОЙ ЧАСТИ МОСТОВИДНОГО ПРОТЕЗА В ОБЛАСТИ ПЕРЕДНИХ ЗУБОВ ЯВЛЯЕТСЯ**

диаторическая

**касательная**

седловидная

промывная

**582. [Т002619] ИММЕДИАТ-ПРОТЕЗ НАКЛАДЫВАЕТСЯ В ПОЛОСТЬ РТА**

**в первые 2-4 часа после удаления зуба**

на 2-12 сутки

через 1-2 месяца

в первые 24 часа после удаления зуба

**583. [Т002620] ПРИ ПЛАНИРОВАНИИ ИЗГОТОВЛЕНИЯ НЕСЪЕМНОЙ КОНСТРУКЦИИ НЕДОСТАТОЧНОЕ КОЛИЧЕСТВО ОПОРНЫХ ЗУБОВ МОЖЕТ ПРИВЕСТИ К**

повышенному стиранию зубов-антагонистов

**функциональной перегрузке пародонта опорных зубов**

флюорозу эмали

множественному кариесу

**584. [Т002622] ФУНКЦИОНАЛЬНОЕ НАЗНАЧЕНИЕ ТЕЛА КЛАММЕРА СОСТОИТ В**

опорной и удерживающей функциях

соединении кламмера с металлическим каркасом

**соединении всех элементов кламмера и стабилизирующей функции**

фиксирующей функции

**585. [T002623] ФУНКЦИОНАЛЬНОЕ НАЗНАЧЕНИЕ ОККЛЮЗИОННОЙ НАКЛАДКИ СОСТОИТ В**

ретенции протеза

**передаче жевательного давления на пародонт опорных зубов**

опорной и удерживающей функциях

фиксации протеза

**586. [T002624] МЕСТО РАСПОЛОЖЕНИЯ ОККЛЮЗИОННОЙ НАКЛАДКИ КЛАММЕРА ДОЛЖНО ИМЕТЬ ФОРМУ**

квадрата

ласточкина хвоста

**ложечкообразную**

плоскую

**587. [T002625] ОККЛЮЗИОННАЯ НАКЛАДКА ОПОРНО-УДЕРЖИВАЮЩЕГО КЛАММЕРА ВЫПОЛНЯЕТ ФУНКЦИЮ**

**опорную**

стабилизирующую

соединения самого кламмера с металлическим каркасом бюгельного протеза

ретенционную

**588. [T002626] ОККЛЮЗИОННАЯ НАКЛАДКА РАСПОЛАГАЕТСЯ**

на дентальном бугре клыков

на режущем крае зуба

в области шейки зуба

**на межбугорковой бороздке премоляров и моляров**



**589. [T002627] ЗОНОЙ РАСПОЛОЖЕНИЯ РЕТЕНЦИОННОЙ ЧАСТИ ПЛЕЧА КЛАММЕРА ЯВЛЯЕТСЯ**

гингивальная

окклюзионная

экватор

жевательная поверхность

**590. [T002628] ФУНКЦИЯ РЕТЕНЦИОННОЙ ЧАСТИ ПЛЕЧА КЛАММЕРА СОСТОИТ В**

шинировании зуба

**фиксации протеза**

перераспределении жевательной нагрузки

опоре

**591. [T002629] ЧАСТЬ ОПОРНО-УДЕРЖИВАЮЩЕГО КЛАММЕРА, ОБЕСПЕЧИВАЮЩАЯ СТАБИЛЬНОСТЬ БЮГЕЛЬНОГО ПРОТЕЗА ОТ ВЕРТИКАЛЬНЫХ СМЕЩЕНИЙ, РАСПОЛАГАЕТСЯ В ЗОНЕ**

**ретенционной**

окклюзионной

поднутрения

безопасности

**592. [T002630] ПРЕДНАЗНАЧЕНИЕ ЛИЦЕВОЙ ДУГИ СОСТОИТ В**

записи суставных углов

**установке модели верхней челюсти в артикулятор**

записи движений нижней челюсти

записи резцового пути

**593. [Т002632] ЗУБНЫМ ПРОТЕЗОМ, ВОССТАНАВЛИВАЮЩИМ АНАТОМИЧЕСКУЮ ФОРМУ ЗУБА, ЯВЛЯЕТСЯ**

искусственная коронка

каркас металлокерамической коронки

каркас металлопластмассовой коронки

культевая вкладка

**594. [Т002634] МЕТАЛЛИЧЕСКАЯ ШТАМПОВАННАЯ КОРОНКА СВОИМ КРАЕМ ПОГРУЖАЕТСЯ В ЗУБОДЕСНЕВОЙ ЖЕЛОБОК НЕ БОЛЕЕ, ЧЕМ НА(ММ)**

0,5-1,0

**0,3**

1,0-1,5

1,5-2,0

**595. [Т002635] К КОРОНКАМ ЖАКЕТА ОТНОСИТСЯ**

**фарфоровая**

штампованная

металлокерамическая

литая

**596. [Т002636] К ЦЕЛЬНОМЕТАЛЛИЧЕСКИМ КОРОНКАМ ОТНОСЯТСЯ**

металлокерамические

**штампованные, литые**

металлоакриловые

пластмассовые

**597. [Т002637] К КОМБИНИРОВАННЫМ КОРОНКАМ ОТНОСИТСЯ**

литая

пластмассовая

фарфоровая

**металлокерамическая**

**598. [Т002638] К НЕМЕТАЛЛИЧЕСКИМ КОРОНКАМ МОЖНО ОТНЕСТИ**

металлокерамические

**фарфоровые, пластмассовые**

металлоакриловые

цельнолитые

**599. [Т002640] ПО МАТЕРИАЛУ КОРОНКИ РАЗЛИЧАЮТ**

штампованные

литые, штампованные

**металлические, неметаллические, комбинированные**

полимеризованные

**600. [Т002641] ПО НАЗНАЧЕНИЮ КОРОНКИ БЫВАЮТ**

литые, полимеризованные

металлокерамические, металлопластмассовые

**опорные, шинирующие, восстановительные**

пластмассовые, композитные

**601. [Т002642] ПО МЕТОДУ ИЗГОТОВЛЕНИЯ КОРОНКИ БЫВАЮТ**

пластмассовые, фарфоровые

опорные, металлокерамические

восстановительные, опорные

штампованные, полимеризованные, литые,

**602. [Т002644] ПРИ ИНДЕКСЕ РАЗРУШЕНИЯ ОККЛЮЗИОННОЙ ПОВЕРХНОСТИ ЗУБА ПО В.Ю. МИЛИКЕВИЧУ (ИРОПЗ) = 0,6 ПОКАЗАНО ЛЕЧЕНИЕ**

**искусственной коронкой**

штифтовой конструкцией

вкладкой

пломбой

**603. [Т002645] ПРИ ИНДЕКСЕ РАЗРУШЕНИЯ ОККЛЮЗИОННОЙ ПОВЕРХНОСТИ ЗУБА ПО В.Ю. МИЛИКЕВИЧУ (ИРОПЗ) = 0,8 ПОКАЗАНО ЛЕЧЕНИЕ**

пломбой

вкладкой

искусственной коронкой

**штифтовой конструкцией**

**604. [Т002647] ПЛАСТМАССОВАЯ КОРОНКА ИЗГОТАВЛИВАЕТСЯ ИЗ**

термопластических масс

силиконовых масс

альгинатных масс

**акриловых пластмасс**

**605. [Т002648] ТЕЛЕСКОПИЧЕСКАЯ КОРОНКА ПРЕДСТАВЛЯЕТ СОБОЙ КОЛПАЧОК \_\_\_\_\_, СВЕРХУ ПОКРЫВАЮЩИЙСЯ \_\_\_\_\_ КОРОНКОЙ**

**металлический; металлической**

пластмассовый; металлической

фарфоровый; фарфоровой

пластмассовый; пластмассовой

### **606. [Т002650] ПРИ ОТЛОМЕ КОРОНКОВОЙ ЧАСТИ ЗУБА НА УРОВНЕ ДЕСНЫ ЗУБ ВОССТАНАВЛИВАЮТ**

съёмным протезом

полукоронкой

экваторной коронкой

**штифтовой конструкцией**

### **607. [Т002651] ПОЛУКОРОНКИ ПРИМЕНЯЮТ НА ГРУППЫ ЗУБОВ**

только премоляры

**фронтальные и премоляры**

моляры верхней челюсти

моляры нижней челюсти

### **608. [Т002652] ПРИ ОПРЕДЕЛЕНИИ ЦЕНТРАЛЬНОЙ ОККЛЮЗИИ И ЦЕНТРАЛЬНОГО СООТНОШЕНИЯ ЧЕЛЮСТЕЙ АНТРОПОМЕТРИЧЕСКИЙ МЕТОД ОПРЕДЕЛЕНИЯ ВЫСОТЫ НИЖНЕГО ОТДЕЛА ЛИЦА ОСНОВЫВАЕТСЯ НА**

**пропорциональности верхнего, среднего и нижнего отделов лица**

определении высоты относительного физиологического покоя нижней челюсти и наличии свободного межокклюзионного промежутка

восстановлении правильной конфигурации лица по внешнему виду пациента и является описательным

наличии свободного межокклюзионного промежутка

### **609. [Т002653] ПРИ ИЗГОТОВЛЕНИИ ПРОТЕЗОВ ВОСКОВЫЕ БАЗИСЫ С ОККЛЮЗИОННЫМИ ВАЛИКАМИ ИСПОЛЬЗУЮТСЯ ДЛЯ ОПРЕДЕЛЕНИЯ**

высоты относительного физиологического покоя

**центральной окклюзии и центрального соотношения челюстей**

высоты нижнего отдела лица

жевательной эффективности

**610. [T002655] ПРИ ПРЕПАРИРОВАНИИ ЗУБА ПО КЛАССИЧЕСКОЙ ОДНОПОЛОСТНОЙ МЕТОДИКЕ ПОД ЛИТУЮ КОРОНКУ СОЗДАЮТ КОНУСНОСТЬ СТЕНОК, КОТОРАЯ СОСТАВЛЯЕТ (ГРАДУСЫ)**

10-15

15-20

**6-8**

20-25

**611. [T002657] ЖЕВАТЕЛЬНУЮ ПОВЕРХНОСТЬ ДЛЯ ИЗГОТОВЛЕНИЯ ШТАМПОВАННОЙ СТАЛЬНОЙ КОРОНКИ СОШЛИФОВЫВАЮТ НА (ММ)**

**0,2-0,3**

0,9-1,0

0,5-0,6

0,7-0,8

**612. [T002658] ПРИ ИЗГОТОВЛЕНИИ ФАРФОРОВОЙ КОРОНКИ НА ФРОНТАЛЬНУЮ ГРУППУ ЗУБОВ ВЕРХНЕЙ ЧЕЛЮСТИ ФОРМИРУЮТ УСТУП**

**по всему периметру зуба**

только с апроксимальных сторон

только на небной поверхности зуба

на вестибулярной и апроксимальных сторонах

**613. [T002659] ПРИ ОДНОПЛОСКОСТНОМ ПРЕПАРИРОВАНИИ ЗУБА ПОД ФАРФОРОВУЮ КОРОНКУ СОЗДАЮТ КОНУСНОСТЬ СТЕНОК, КОТОРАЯ СОСТАВЛЯЕТ (ГРАДУСЫ)**

6-8

20 - 25

10-15

15-20

**614. [T002660] УСТУП ПРИ ПРЕПАРИРОВАНИИ ЗУБА ПОД ФАРФОРОВУЮ КОРОНКУ ФОРМИРУЮТ ПОД УГЛОМ (ГРАДУСЫ)**

135

120

130

**90**

**615. [T002661] ТОЛЩИНА ФАРФОРОВОЙ КОРОНКИ ДОЛЖНА БЫТЬ НЕ МЕНЕЕ (ММ)**

0,1-0,2

0,5-0,9

**1,0-1,5**

0,3-0,5

**616. [T002662] ТОЛЩИНА КАРКАСА МЕТАЛЛОКЕРАМИЧЕСКОЙ КОРОНКИ ДОЛЖНА БЫТЬ НЕ МЕНЕЕ (ММ)**

0,8

0,2

0,1

**0,3**

**617. [T002663] ПРИ ИЗГОТОВЛЕНИИ МЕТАЛЛОКЕРАМИЧЕСКОЙ КОРОНКИ ФОРМИРОВАНИЕ УСТУПА НЕОБХОДИМО ДЛЯ**

уменьшения травмы десны и улучшения эстетики

лучшей фиксации коронки

уменьшения риска расцементировки коронки

повышения устойчивости зуба

**618. [T002664] ПРИ ПРЕПАРИРОВАНИИ ЗУБА ПОД ШТАМПОВАННУЮ КОРОНКУ БОКОВЫМ СТЕНКАМ ПРИДАЮТ**

конусность 6-8°

конусность 10-15°

конусность 15-20°

**параллельность**

**619. [T002665] ПРИ ИЗГОТОВЛЕНИИ ЦЕЛЬНОЛИТЫХ КОРОНОК ДЛЯ ПОЛУЧЕНИЯ РАБОЧЕГО ОТТИСКА ИСПОЛЬЗУЮТСЯ ОТТИСКНЫЕ МАССЫ**

твердокристаллические

альгинатные

термопластические

**силиконовые**

**620. [T002666] ДВОЙНОЙ ОТТИСК ПОЛУЧАЮТ МАССОЙ**

**силиконовой**

термопластической

гипсовой

альгинатной



**621. [Т002667] ДЛЯ ЗАМЕШИВАНИЯ АЛЬГИНАТНОЙ МАССЫ ИСПОЛЬЗУЮТ**

воду с добавлением соды

катализатор

**воду комнатной температуры**

воду с добавлением соли

**622. [Т002668] ПРИ ИЗГОТОВЛЕНИИ МОСТОВИДНОГО ПРОТЕЗА ДЕПУЛЬПИРОВАНИЕ ЗУБА ИЛИ ГРУППЫ ЗУБОВ ПРОВОДИТСЯ**

у пожилых пациентов

**при значительной конвергенции зубов**

по желанию пациента

при отсутствии конвергенции

**623. [Т002669] ДЛЯ СНЯТИЯ ОТТИСКА С ЧЕЛЮСТИ ДЛЯ ИЗГОТОВЛЕНИЯ ЛИТЫХ КОРОНОК ИСПОЛЬЗУЮТ ЛОЖКИ**

восковые индивидуальные

**стандартные металлические перфорированные**

пластмассовые индивидуальные

стандартные пластмассовые для беззубых челюстей

**624. [Т002671] ПОКАЗАНИЕМ К ДЕПУЛЬПИРОВАНИЮ ЗУБА ИЛИ ГРУППЫ ЗУБОВ ЯВЛЯЕТСЯ**

**необходимость значительного укорочения при препарировании**

старческий возраст пациентов

изготовление штампованных коронок

наличие интактных зубов

**625. [T002672] ТОЛЩИНА ПЛАСТМАССОВОЙ КОРОНКИ ДОЛЖНА БЫТЬ НЕ МЕНЕЕ (ММ)**

3,5-3,8

**1,0-1,5**

2,8-3,0

0,5-0,7

**626. [T002673] АЛЬГИНАТНАЯ МАССА ИСПОЛЬЗУЕТСЯ ДЛЯ ПОЛУЧЕНИЯ РАБОЧИХ ОТТИСКОВ ПРИ ИЗГОТОВЛЕНИИ КОРОНКИ**

металлокерамической

литой

**штампованной**

металлопластмассовой

**627. [T002674] ПРИ ПРЕПАРИРОВАНИИ ЗУБА ДЛЯ ИЗГОТОВЛЕНИЯ ШТАМПОВАННОЙ КОРОНКИ С БОКОВЫХ ПОВЕРХНОСТЕЙ ОСУЩЕСТВЛЯЮТ СОШЛИФОВКУ**

формируя конус 9-10°

на толщину материала коронки

**соответственно периметру шейки зуба, формируя цилиндр**

только экватора

**628. [T002675] ПРИ ПРЕПАРИРОВАНИИ ЗУБОВ ПОД ФАРФОРОВУЮ КОРОНКУ АПРОКСИМАЛЬНЫЕ СТЕНКИ ДОЛЖНЫ**

слегка дивергировать

быть строго параллельны

конвергировать под углом 10-15°

**конвергировать под углом 6-8°**

**629. [T002676] ТОЛЩИНА МЕТАЛЛОКЕРАМИЧЕСКОЙ КОРОНКИ ДОЛЖНА БЫТЬ НЕ МЕНЕЕ (ММ)**

1,8-2,0

1,0-1,2

0,2-0,4

0,5-0,9

**630. [T002677] ДЛЯ УСКОРЕНИЯ КРИСТАЛЛИЗАЦИИ МЕДИЦИНСКОГО ГИПСА ПРИ ЕГО ЗАМЕШИВАНИИ ДОБАВЛЯЕТСЯ**

сахар

**поваренная соль**

спирт

тетраборат натрия (бура)

**631. [T002678] АЛЬГИНАТНУЮ ОТТИСКНУЮ МАССУ ЗАМЕШИВАЮТ НА**

прилагаемом к материалу катализаторе

воде с добавлением соли

**воде**

тЕплой воде

**632. [T002679] СИЛИКОНОВАЯ МАССА ИСПОЛЬЗУЕТСЯ ДЛЯ ПОЛУЧЕНИЯ РАБОЧИХ ОТТИСКОВ ПРИ ИЗГОТОВЛЕНИИ КОРОНКИ**

штампованной стальной

**металлопластмассовой**

штампованной с облицовкой

штампованной золотой

**633. [T002680] ПРИ ИЗГОТОВЛЕНИИ ЦЕЛЬНОЛИТОЙ КОРОНКИ ДЛЯ РАБОЧЕГО ОТТИСКА ИСПОЛЬЗУЮТ ОТТИСКНУЮ МАССУ**

**силиконовую**

цинкооксиэвгеноловую

гипсовую

альгинатную

**634. [T002681] ПРИ ИЗГОТОВЛЕНИИ МЕТАЛЛОКЕРАМИЧЕСКОЙ КОРОНКИ ДЛЯ РАБОЧЕГО ОТТИСКА ИСПОЛЬЗУЮТ ОТТИСКНУЮ МАССУ**

Стенс

**силиконовую**

цинкооксиэвгеноловую

альгинатную

**635. [T002682] ПРИ ИЗГОТОВЛЕНИИ ЦЕЛЬНОЛИТОЙ ИЛИ МЕТАЛЛОКЕРАМИЧЕСКОЙ КОРОНКИ РАБОЧИЙ ОТТИСК ПОЛУЧАЮТ МАССОЙ**

Стенсом

гипсовой

альгинатной

**силиконовой**

**636. [T002683] КЛИНИЧЕСКИМ ЭТАПОМ ИЗГОТОВЛЕНИЯ ЛИТОЙ МЕТАЛЛИЧЕСКОЙ КОРОНКИ ЯВЛЯЕТСЯ**

моделирование литой коронки

изготовление восковых базисов с окклюзионными валиками

**определение центральной окклюзии или центрального соотношения челюстей**

полировка коронки

### **637. [T002684] ЛАБОРАТОРНЫМ ЭТАПОМ ИЗГОТОВЛЕНИЯ ЛИТОЙ МЕТАЛЛИЧЕСКОЙ КОРОНКИ ЯВЛЯЕТСЯ**

определение центральной окклюзии или центрального соотношения челюстей

**моделирование литой коронки**

припасовка литой коронки в полости рта

препарирование зуба под литую металлическую коронку

### **638. [T002685] КЛИНИЧЕСКИМ ЭТАПОМ ИЗГОТОВЛЕНИЯ МЕТАЛЛОПЛАСТМАССОВОЙ КОРОНКИ ЯВЛЯЕТСЯ**

моделирование каркаса металлопластмассовой коронки

полировка металлопластмассовой коронки

**припасовка каркаса металлопластмассовой коронки в полости рта**

изготовление разборной комбинированной модели

### **639. [T002686] КЛИНИЧЕСКИМ ЭТАПОМ ИЗГОТОВЛЕНИЯ МЕТАЛЛОКЕРАМИЧЕСКОЙ КОРОНКИ ЯВЛЯЕТСЯ**

**припасовка металлокерамической коронки в полости рта**

изготовление разборной комбинированной модели

моделирование каркаса металлокерамической коронки

глазурирование металлокерамической коронки

### **640. [T002687] ЛАБОРАТОРНЫМ ЭТАПОМ ИЗГОТОВЛЕНИЯ МЕТАЛЛОПЛАСТМАССОВОЙ КОРОНКИ ЯВЛЯЕТСЯ**

определение центральной окклюзии или центрального соотношения челюстей

припасовка каркаса металлопластмассовой коронки в полости рта.

**полировка металлопластмассовой коронки**

препарирование зуба под металлопластмассовую коронку

**641. [T002688] ЛАБОРАТОРНЫМ ЭТАПОМ ИЗГОТОВЛЕНИЯ МЕТАЛЛОКЕРАМИЧЕСКОЙ КОРОНКИ ЯВЛЯЕТСЯ**

припасовка каркаса металлокерамической коронки в полости рта

определение центральной окклюзии или центрального соотношения челюстей

припасовка металлокерамической коронки в полости рта

**глазурование металлокерамической коронки**

**642. [T002689] ДЛЯ ФОРМИРОВАНИЯ УСТУПА-СКОСА ПОД УГЛОМ 135° ГРАДУСОВ ПРИ ПРЕПАРИРОВАНИИ ПОД ЦЕЛЬНОЛИТНЫЕ КОРОНКИ С ОБЛИЦОВКОЙ НЕОБХОДИМЫ БОРЫ**

торпедовидные

шаровидные

цилиндрические

пикообразные

**643. [T002690] ДЛЯ УМЕНЬШЕНИЯ РВОТНОГО РЕФЛЕКСА ПРИ ПОЛУЧЕНИИ ОТТИСКОВ ПАЦИЕНТУ РЕКОМЕНДУЕТСЯ ПРОПОЛОСКАТЬ РОТ**

тЕплой водой

содовым раствором

**концентрированным раствором поваренной соли**

раствором перманганата калия

**644. [T002691] ЭТАП ПОЛУЧЕНИЯ АНАТОМИЧЕСКОГО ОТТИСКА ВКЛЮЧАЕТ**

перфорирование индивидуальной ложки в области болтающегося гребня

**подбор стандартной оттискной ложки**

изготовление индивидуальной ложки

подбор оттискной ложки при помощи функциональных проб

**645. [T002692] УДЕРЖАНИЕ АЛЬГИНАТНОЙ ОТТИСКНОЙ МАССЫ НА НЕПЕРФОРИРОВАННОЙ ЛОЖКЕ ОСУЩЕСТВЛЯЮТ С ПОМОЩЬЮ**

лейкопластыря и адгезива

обработки краЕв ложки перекисью водорода

обработки краЕв ложки изоколом

обработки краЕв ложки спиртом

**646. [T002693] У АЛЬГИНАТНЫХ ОТТИСКНЫХ МАТЕРИАЛОВ ГЛАВНЫМ НЕДОСТАТКОМ ЯВЛЯЕТСЯ СПОСОБНОСТЬ**

давать большую усадку, возникающую через 20 минут после получения оттиска

замешиваться на воде

сохранять целостность при выведении из полости рта

не растворяться в дезинфицирующем растворе

**647. [T002694] РАБОЧАЯ ГИПСОВАЯ МОДЕЛЬ ПО ОТТИСКУ ИЗ АЛЬГИНАТНОГО МАТЕРИАЛА ДОЛЖНА БЫТЬ ОТЛИТА НЕ ПОЗДНЕЕ**

15 минут

45 минут

24 часов

60 минут

**648. [T002695] УСЛОВИЕМ, ПРИ КОТОРОМ НЕ ОПРЕДЕЛЯЮТ ЦЕНТРАЛЬНУЮ ОККЛЮЗИЮ, ЯВЛЯЕТСЯ**

патологическая генерализованная горизонтальная стЕртость со снижением высоты нижнего отдела лица

наличие зубов-антагонистов в 2 функционально-ориентированных группах зубов

**наличие зубов-антагонистов в 3 функционально-ориентированных группах зубов**

наличие зубов-антагонистов в 1 функционально-ориентированной группе зубов

**649. [T002696] КОНСТРУКЦИЮ ДЛЯ ОПРЕДЕЛЕНИЯ ЦЕНТРАЛЬНОЙ ОККЛЮЗИИ ИЗГОТАВЛИВАЮТ ИЗ ВОСКА**

моделировочного

**базисного**

липкого

бюгельного

**650. [T002697] ПОСЛЕДОВАТЕЛЬНОСТЬ ПОДГОТОВКИ КАРКАСА МЕТАЛЛОКЕРАМИЧЕСКОЙ КОРОНКИ ПЕРЕД НАНЕСЕНИЕМ И ОБЖИГОМ КЕРАМИКИ ВКЛЮЧАЕТ**

пескоструйную обработку; формирование окисной плЕнки (обжиг); обезжиривание

**пескоструйную обработку, обезжиривание каркаса; формирование окисной плЕнки (обжиг)**

обезжиривание каркаса; пескоструйную обработку; формирование окисной плЕнки (обжиг)

формирование окисной плЕнки (обжиг); пескоструйную обработку, обезжиривание

**651. [T002698] РАБОЧИЙ ОТТИСК ПРИ ИЗГОТОВЛЕНИИ ЦЕЛЬНОЛИТОЙ КОРОНКИ ПОЛУЧАЮТ МАТЕРИАЛОМ**

термопластическим

**силиконовым**

альгинатным

твЕрдокристаллическим

**652. [T002699] РАБОЧИЙ ОТТИСК ПРИ ИЗГОТОВЛЕНИИ МЕТАЛЛОКЕРАМИЧЕСКОЙ КОРОНКИ ПОЛУЧАЮТ**

Упином

**Спидексом**

гипсом

Репином



**653. [Т002700] СВЯЗЬ КЕРАМИКИ С КАРКАСОМ МЕТАЛЛОКЕРАМИЧЕСКОЙ КОРОНКИ ХАРАКТЕРИЗУЕТСЯ КАК**

биологическая

механическая

**химическая**

гальваническая

**654. [Т002701] СВЯЗЬ ПЛАСТМАССЫ С КАРКАСОМ МЕТАЛЛОПЛАСТМАССОВОЙ КОРОНКИ ХАРАКТЕРИЗУЕТСЯ КАК**

**механическая**

химическая

биологическая

гальваническая

**655. [Т002702] ПРИ ИЗГОТОВЛЕНИИ МЕТАЛЛОКЕРАМИЧЕСКИХ КОРОНОК ПРИМЕНЯЮТСЯ КЕРАМИЧЕСКИЕ МАССЫ С ТЕМПЕРАТУРОЙ ОБЖИГА (°С)**

560-775

775-865

**850-900**

350-560

**656. [Т002703] ГЛАВНЫМ НЕДОСТАТКОМ КЕРАМИЧЕСКИХ МАСС, ИСПОЛЬЗУЕМЫХ ПРИ ИЗГОТОВЛЕНИИ МЕТАЛЛОКЕРАМИЧЕСКОЙ КОРОНКИ, ЯВЛЯЕТСЯ**

раздражающее действие на слизистую оболочку

**хрупкость**

повышенная стираемость

изменение цвета

**657. [T002704] ПРИ ИЗГОТОВЛЕНИИ МЕТАЛЛОПЛАСТМАССОВЫХ КОРОНОК ПРИМЕНЯЮТСЯ ВЫСОКОПРОЧНЫЕ ПЛАСТМАССЫ**

Дентафоль

Дентол

**Пиропласт**

Стенс

**658. [T002705] ПРИ ИЗГОТОВЛЕНИИ ОБЛИЦОВКИ ПЕРВЫМ СЛОЕМ КЕРАМИЧЕСКОЙ МАССЫ, НАНОСИМЫМ НА КАРКАС МЕТАЛЛОКЕРАМИЧЕСКОЙ КОРОНКИ, ЯВЛЯЕТСЯ**

глазурь

эмалевый

дентинный

**грунтовый (опаковый)**

**659. [T002706] ДЛЯ СНЯТИЯ С ЗУБА ЛИТОЙ МЕТАЛЛИЧЕСКОЙ КОРОНКИ В ПОЛОСТИ РТА ИСПОЛЬЗУЕТСЯ БОР**

**твЕрдосплавный турбинный**

карборундовый

колесовидный

односторонний алмазный диск

**660. [T002707] ТОЛЩИНУ КАРКАСА МЕТАЛЛОКЕРАМИЧЕСКОЙ КОРОНКИ ОПРЕДЕЛЯЮТ**

эстезиометром

гнатодинаметром

**микрометром**

электромиографом

**661. [T002708] СОЗДАНИЕ БОЛЬШОЙ КОНУСНОСТИ ЗУБА ПРИ ПРЕПАРИРОВАНИИ ПРИВЕДЕТ К**

повреждению десневого края опорного зуба

повреждению пародонта опорного зуба

отколу керамической массы

**расцементировке коронки**

**662. [T002709] ОТНОСИТЕЛЬНЫМ ПРОТИВОПОКАЗАНИЕМ К ПРИМЕНЕНИЮ МЕТАЛЛОКЕРАМИЧЕСКИХ КОРОНОК ЯВЛЯЕТСЯ**

прогенический прикус

**парафункция жевательных мышц (бруксизм)**

ортогнатический прикус

бипрогнатический прикус

**663. [T002710] ПРИ МОДЕЛИРОВКЕ КАРКАСА ЦЕЛЬНОЛИТОЙ КОРОНКИ ДЛЯ УМЕНЬШЕНИЯ УСАДКИ СПЛАВА ПРИ ЛИТЬЕ ИСПОЛЬЗУЕТСЯ**

легкоплавкий сплав

золотая фольга

**компенсационный лак**

платиновая фольга

**664. [T002711] ДЛЯ ПРОЧНОГО СОЕДИНЕНИЯ КЕРАМИЧЕСКОЙ МАССЫ С МЕТАЛЛОМ НА КАРКАС МЕТАЛЛОКЕРАМИЧЕСКОЙ КОРОНКИ НАНОСЯТ**

зацепные петли

**окисную пленку**

компенсационный лак

перлы

**665. [T002712] ДЛЯ ПРОЧНОГО СОЕДИНЕНИЯ ПЛАСТМАССЫ С МЕТАЛЛОМ НА КАРКАС МЕТАЛЛОПЛАСТМАССОВОЙ КОРОНКИ НАНОСЯТ**

перлы

адаптовый колпачок

компенсационный лак

окисную пленку

**666. [T002713] ОТНОСИТЕЛЬНЫМ ПРОТИВОПОКАЗАНИЕМ К ПРИМЕНЕНИЮ МЕТАЛЛОКЕРАМИЧЕСКИХ КОРОНОК ЯВЛЯЕТСЯ**

плоская форма естественных зубов

наличие депульпированных зубов

**недостаточная высота коронок естественных зубов**

чрезмерная выраженность экваторов естественных зубов

**667. [T002714] ЕСЛИ НА ЭТАПЕ ПРИПАСОВКИ КАРКАСА МЕТАЛЛОКЕРАМИЧЕСКОЙ КОРОНКИ ОБНАРУЖЕНО НЕПЛОТНОЕ ПРИЛЕГАНИЕ КРАЯ КОРОНКИ К ШЕЙКЕ ЗУБА, НЕОБХОДИМО**

**вернуть в лабораторию для переделки коронки**

провести коррекцию края коронки крампонными щипцами

укоротить каркас коронки

провести коррекцию края коронки с помощью молоточка и наковальни

**668. [T002715] ПОКАЗАНИЕМ К ИЗГОТОВЛЕНИЮ КУЛЬТЕВОЙ ШТИФТОВОЙ ВКЛАДКИ ЯВЛЯЕТСЯ**

**разрушение твердых тканей зуба на уровне десны**

разрушение твердых тканей зуба ниже уровня десневого края до 1/2 длины корня

подвижность корня II-III степени

атрофия костной ткани стенок альвеол III и IV степени

**669. [Т002716] ТРЕБОВАНИЯ, ПРЕДЪЯВЛЯЕМЫЕ К МЕТАЛЛОКЕРАМИЧЕСКОМУ МОСТОВИДНОМУ ПРОТЕЗУ, ВКЛЮЧАЮТ**

плотный контакт промежуточной части мостовидного протеза и слизистой оболочки

**восстановление анатомической формы зубов и целостности зубных рядов, соответствие цвета керамической облицовки цвету естественных зубов**

исправления аномалий развития зубочелюстной системы

погружение коронок опорных зубов на 3-4 мм под десну

**670. [Т002718] НА ЭТАПЕ ОПРЕДЕЛЕНИЯ ЦЕНТРАЛЬНОЙ ОККЛЮЗИИ ИЛИ ЦЕНТРАЛЬНОГО СООТНОШЕНИЯ ЧЕЛЮСТЕЙ ПРИ ИЗГОТОВЛЕНИИ КОНСОЛЬНОГО МОСТОВИДНОГО ПРОТЕЗА ИЗ ЛАБОРАТОРИИ ВРАЧ ПОЛУЧАЕТ**

металлический каркас консольного протеза

консольный протез с облицовкой

**гипсовые модели и восковые базисы с окклюзионными валиками**

гипсовые модели, загипсованные в артикулятор

**671. [Т002719] КОНСТРУКЦИОННЫМ МАТЕРИАЛОМ ПРИ ИЗГОТОВЛЕНИИ НЕСЪЕМНОГО МОСТОВИДНОГО МЕТАЛЛОКЕРАМИЧЕСКОГО ПРОТЕЗА ЯВЛЯЕТСЯ**

гипс

воск

**керамическая масса**

слепочная масса

**672. [Т002720] К ПРОТИВОПОКАЗАНИЯМ К ИЗГОТОВЛЕНИЮ КОНСОЛЬНОГО МОСТОВИДНОГО ПРОТЕЗА ОТНОСИТСЯ**

перекрестный прикус

**большая протяженность дефекта зубного ряда**

прогенический прикус

прямой прикус

**673. [T002721] ОККЛЮДАТОРЫ ВОСПРОИЗВОДЯТ ДВИЖЕНИЯ НИЖНЕЙ ЧЕЛЮСТИ**

только сагиттальные

сагиттальные, боковые и вертикальные

**только вертикальные**

сагиттальные и боковые

**674. [T002722] АРТИКУЛЯТОРЫ ВОСПРОИЗВОДЯТ ДВИЖЕНИЯ НИЖНЕЙ ЧЕЛЮСТИ**

сагиттальные и вертикальные

только боковые движения

только вертикальные

**сагиттальные, боковые и вертикальные**

**675. [T002723] К ТВЕРДОКРИСТАЛЛИЗУЮЩИМСЯ ОТТИСКНЫМ МАТЕРИАЛАМ ОТНОСЯТСЯ**

**гипсы**

А-силиконы

тиоколовые

С-силиконы

**676. [T002724] К ТЕРМОПЛАСТИЧЕСКИМ ОТТИСКНЫМ МАТЕРИАЛАМ ОТНОСИТСЯ**

Репин

Спидекс

гипс

**Стенс**

**677. [Т002725] К АЛЬГИНАТНЫМ ОТТИСКНЫМ МАССАМ ОТНОСИТСЯ**

**Ипин**

Сиэласт

Тиодент

Спидекс

**678. [Т002726] К СИЛИКОНОВЫМ ОТТИСКНЫМ МАССАМ ОТНОСИТСЯ**

Стомальгин

**Спидекс**

гипс

масса Керра

**679. [Т002727] К ЛАБОРАТОРНЫМ ЭТАПАМ ИЗГОТОВЛЕНИЯ СЪЕМНОГО ПЛАСТИНОЧНОГО ПРОТЕЗА ПРИ ЧАСТИЧНОМ ОТСУТСТВИИ ЗУБОВ ОТНОСИТСЯ**

проверка конструкции протеза

коррекция протеза

получение оттисков

**постановка искусственных зубов, замена воска на пластмассу**

**680. [Т002728] К КЛИНИЧЕСКИМ ЭТАПАМ ИЗГОТОВЛЕНИЯ СЪЕМНОГО ПЛАСТИНОЧНОГО ПРОТЕЗА ПРИ ЧАСТИЧНОМ ОТСУТСТВИИ ЗУБОВ ОТНОСИТСЯ**

шлифовка и полировка готового протеза

постановка искусственных зубов

**проверка конструкции протеза, коррекция протеза**

замена воска на пластмассу,

**681. [T002729] ПОСЛЕ ПРОВЕДЕНИЯ КЛИНИЧЕСКОГО ЭТАПА ПРОВЕРКИ КОНСТРУКЦИИ СЪЕМНОГО ПЛАСТИНОЧНОГО ПРОТЕЗА СЛЕДУЕТ ЛАБОРАТОРНЫЙ ЭТАП**

постановки искусственных зубов

**замены воска на пластмассу**

изготовления восковых базисов с окклюзионными валиками

определения центральной окклюзии

**682. [T002730] ПОСЛЕ ПРОВЕДЕНИЯ КЛИНИЧЕСКОГО ЭТАПА ОПРЕДЕЛЕНИЯ ЦЕНТРАЛЬНОЙ ОККЛЮЗИИ СЛЕДУЕТ ЛАБОРАТОРНЫЙ ЭТАП**

**постановки искусственных зубов**

замены воска на пластмассу

изготовления восковых базисов с окклюзионными валиками

отделки протеза

**683. [T002731] ПОСЛЕ ЛАБОРАТОРНОГО ЭТАПА ПОСТАНОВКИ ИСКУССТВЕННЫХ ЗУБОВ СЛЕДУЕТ КЛИНИЧЕСКИЙ ЭТАП**

определения центральной окклюзии

коррекции протеза

**проверки конструкции протеза**

получения оттисков

**684. [T002732] ОТРОСТОК УДЕРЖИВАЮЩЕГО КЛАММЕРА ДОЛЖЕН РАСПОЛАГАТЬСЯ**

на вестибулярной поверхности зуба

между экватором и окклюзионной поверхностью

между экватором и десной

**по центру альвеолярного гребня в базисе под искусственными зубами**



**685. [T002733] УДЕРЖИВАЮЩИЙ КЛАММЕР СОСТОИТ ИЗ**

окклюзионной накладки, ответвления

ответвления, тела, окклюзионной накладки

отростка, окклюзионной накладки

**плеча, тела, отростка**

**686. [T002734] ЧАСТЬ ГНУТОГО ПРОВОЛОЧНОГО КЛАММЕРА, НАХОДЯЩАЯСЯ В КОНТАКТЕ С ЕСТЕСТВЕННЫМ ЗУБОМ, НАЗЫВАЕТСЯ**

**плечо**

окклюзионная накладка

тело

отросток

**687. [T002735] ЧАСТЬ ГНУТОГО ПРОВОЛОЧНОГО КЛАММЕРА, НАХОДЯЩАЯСЯ В БАЗИСЕ ПРОТЕЗА, НАЗЫВАЕТСЯ**

дуга

плечо

**отросток**

тело

**688. [T002736] ЧАСТИЧНЫЙ СЪЕМНЫЙ ПЛАСТИНОЧНЫЙ ПРОТЕЗ УДЕРЖИВАЕТСЯ НА ЧЕЛЮСТИ С ПОМОЩЬЮ**

фарфоровых зубов

базиса

пластмассовых зубов

**кламмеров**

**689. [T002737] С ПОМОЩЬЮ КРАМПОНОВ В БАЗИСЕ ПРОТЕЗА УДЕРЖИВАЮТСЯ ИСКУССТВЕННЫЕ ЗУБЫ**

фарфоровые

композитные

пластмассовые

литые

**690. [T002738] ПРОТЕЗНЫМ ЛОЖЕМ ДЛЯ БАЗИСА ПРОТЕЗА НА ВЕРХНЕЙ ЧЕЛЮСТИ ЯВЛЯЕТСЯ СЛИЗИСТАЯ ОБОЛОЧКА**

альвеолярного отростка

альвеолярного отростка, твердого нЕба, частично нЕбная поверхность сохранившихся зубов

альвеолярного отростка, твердого и мягкого нЕба

альвеолярного отростка и мягкого нЕба

**691. [T002739] НАРУЖНЫЙ КРАЙ БАЗИСА СЪЕМНОГО ПЛАСТИНОЧНОГО ПРОТЕЗА НА ВЕРХНЕЙ ЧЕЛЮСТИ ПРОХОДИТ**

по переходной складке с вестибулярной стороны, обходя уздечку и тяжи, перекрывая альвеолярные бугры

с небной стороны, перекрывая боковые зубы на 2/3

по альвеолярным буграм верхней челюсти

с небной стороны, перекрывая боковые зубы на 1/3

**692. [T002740] ГРАНИЦЫ БАЗИСА СЪЕМНОГО ПЛАСТИНОЧНОГО ПРОТЕЗА ПРИ ОРТОГНАТИЧЕСКОМ ПРИКУСЕ В ПЕРЕДНЕМ ОТДЕЛЕ ВЕРХНЕЙ ЧЕЛЮСТИ ПЕРЕКРЫВАЮТ ЕСТЕСТВЕННЫЕ ЗУБЫ С НЕБНОЙ СТОРОНЫ НА**

2/3

1/2

3/4

**693. [T002741] ГРАНИЦА БАЗИСА СЪЕМНОГО ПЛАСТИНОЧНОГО ПРОТЕЗА НА НИЖНЕЙ ЧЕЛЮСТИ ПРОХОДИТ ПО ОТНОШЕНИЮ К ЕСТЕСТВЕННЫМ ЗУБАМ**

по середине коронки зубов

не касаясь зубов

**перекрывая коронки зубов на 2/3**

перекрывая коронки зубов на 1/3

**694. [T002742] ГРАНИЦА БАЗИСА СЪЕМНОГО ПЛАСТИНОЧНОГО ПРОТЕЗА НА ВЕРХНЕЙ ЧЕЛЮСТИ С НЕБНОЙ СТОРОНЫ ПРОХОДИТ В ОБЛАСТИ ЕСТЕСТВЕННЫХ БОКОВЫХ ЗУБОВ**

не касаясь зубов

в пришеечной области зубов

**перекрывая коронковую часть зубов на**

перекрывая коронковую часть зубов на

**695. [T002743] ЭЛАСТИЧНЫЕ АКРИЛОВЫЕ МАТЕРИАЛЫ ДЛЯ ДВУХСЛОЙНЫХ БАЗИСОВ ОБЛАДАЮТ**

**химическим соединением с жестким акриловым базисом протеза**

длительным сохранением эластичности

повышенной степенью твердости

незначительной степенью усадки

**696. [T002744] ЭЛАСТИЧНЫЕ АКРИЛОВЫЕ МАТЕРИАЛЫ ДЛЯ ДВУХСЛОЙНЫХ БАЗИСОВ ОБЛАДАЮТ**

длительным сохранением эластичности

незначительной степенью усадки

повышенной степенью твердости

**потерей эластичности вследствие вымывания пластификатора**

**697. [T002745] ПРОМЫШЛЕННЫЙ ВЫПУСК АКРИЛОВЫХ ПОДКЛАДОЧНЫХ МАТЕРИАЛОВ ДЛЯ БАЗИСОВ СЪЕМНЫХ ПРОТЕЗОВ ОСУЩЕСТВЛЯЕТСЯ В ВИДЕ**

пластин, армированных металлическими сетками

**полимера, мономера**

пасты, катализатора и подслоя (праймера)

основной и катализаторной масс

**698. [T002746] ВСПОМОГАТЕЛЬНЫМИ МАТЕРИАЛАМИ В ОРТОПЕДИЧЕСКОЙ СТОМАТОЛОГИИ ЯВЛЯЮТСЯ**

металлические сплавы благородных металлов

пластмассы

керамические массы

**термопластические массы**

**699. [T002747] ПАРАЛЛЕЛОМЕТРОМ НАЗЫВАЮТ АППАРАТ ДЛЯ ОПРЕДЕЛЕНИЯ**

подвижности слизистой оболочки

болевой чувствительности

податливости слизистой оболочки

**пути введения и выведения протеза, линии обзора, наклона модели**

**700. [T002748] ПОЛУЧЕНИЕ РАБОЧИХ ОТТИСКОВ ПРИ ПОЗДНЕМ (ОТСРОЧЕННОМ) ПРОТЕЗИРОВАНИИ ПРОИСХОДИТ**

через 1-5 дней после удаления зубов

до удаления зубов

в день удаления зубов, сразу после операции

через 4 и более недель после удаления зубов

**701. [T002749] ПОЛУЧЕНИЕ РАБОЧИХ ОТТИСКОВ ПРИ НЕПОСРЕДСТВЕННОМ ПРОТЕЗИРОВАНИИ ПРОИСХОДИТ**

через 1-5 дней после удаления зубов

в день удаления зубов

через 4 и более недель после удаления зубов

**до удаления зубов**

**702. [T002750] ОРИЕНТИРОМ ДЛЯ РАССТАНОВКИ ЦЕНТРАЛЬНЫХ РЕЗЦОВ ВЕРХНЕЙ ЧЕЛЮСТИ ЯВЛЯЕТСЯ**

уздечка языка

уздечка нижней губы

уздечка верхней губы

**центр лица**

**703. [T002751] ОККЛЮЗИОННУЮ ПОВЕРХНОСТЬ ВОСКОВОГО ВАЛИКА ВО ФРОНТАЛЬНОМ УЧАСТКЕ ПРИ ОПРЕДЕЛЕНИИ ЦЕНТРАЛЬНОГО СООТНОШЕНИЯ ЧЕЛЮСТЕЙ ФОРМИРУЮТ ПАРАЛЛЕЛЬНО ЛИНИИ**

**зрачковой**

носовой

ушной

зубной

**704. [T002752] ОККЛЮЗИОННУЮ ПОВЕРХНОСТЬ ВОСКОВОГО ВАЛИКА В БОКОВОМ УЧАСТКЕ ПРИ ОПРЕДЕЛЕНИИ ЦЕНТРАЛЬНОГО СООТНОШЕНИЯ ЧЕЛЮСТЕЙ ФОРМИРУЮТ ПАРАЛЛЕЛЬНО ЛИНИИ**

**носо-ушной**

смыкания губ

нижних зубов

волосистой части головы

**705. [Т002753] ЛИНИЯ УЛЫБКИ ПРИ ОТСУТСТВИИ ФРОНТАЛЬНЫХ ЗУБОВ ВЕРХНЕЙ ЧЕЛЮСТИ ПРОВОДИТСЯ ПО ВОСКОВОМУ ВАЛИКУ НА УРОВНЕ**

красной каймы нижней губы при улыбке

**красной каймы верхней губы при улыбке**

середины альвеолярного отростка верхней челюсти

по линии смыкания губ

**706. [Т002754] ЛИНИЯ ЭСТЕТИЧЕСКОГО ЦЕНТРА СООТВЕТСТВУЕТ**

строго середине кончика носа

**линии между центральными резцами**

уздечке верхней губы

носо-ушной линии

**707. [Т002755] ЛИНИЯ КЛЫКОВ НА ВОСКОВОМ БАЗИСЕ С ОККЛЮЗИОННЫМ ВАЛИКОМ ПРОВОДИТСЯ В ВИДЕ ПЕРПЕНДИКУЛЯРА, ОПУЩЕННОГО ОТ**

**наружного края крыла носа**

наружного угла глаза

внутреннего угла глаза

зрачка глаза

**708. [Т002756] РАССТОЯНИЕ МЕЖДУ ЛИНИЕЙ УЛЫБКИ И КРАЕМ ОККЛЮЗИОННОГО ВАЛИКА ОПРЕДЕЛЯЕТ**

**высоту центральных резцов верхней челюсти**

положение верхней губы

ширину центральных резцов верхней челюсти

высоту нижнего отдела лица

**709. [Т002757] ОККЛЮЗИОННЫЙ ВАЛИК ВОСКОВОГО БАЗИСА ДОЛЖЕН БЫТЬ**

равен ширине естественных зубов

**шире естественных зубов на 1-2 мм**

уже естественных зубов

шире естественных зубов на 5-6 мм

**710. [Т002758] ВЫСОТА ОККЛЮЗИОННОГО ВАЛИКА ВОСКОВОГО БАЗИСА ПО ОТНОШЕНИЮ К ОККЛЮЗИОННОЙ ПОВЕРХНОСТИ СОХРАНИВШИХСЯ ЗУБОВ МОЖЕТ БЫТЬ**

выше уровня на 3-4 мм

ниже уровня на 3-4 мм

ниже уровня на 1-2 мм

**выше уровня на 1-2 мм**

**711. [Т002759] ВОСКОВЫЕ БАЗИСЫ С ОККЛЮЗИОННЫМИ ВАЛИКАМИ ПРИМЕНЯЮТСЯ ПРИ ОРТОПЕДИЧЕСКОМ ЛЕЧЕНИИ ДЛЯ ПРОВЕДЕНИЯ ЭТАПА**

припасовки и наложения протеза

**определения центральной окклюзии и центрального соотношения челюстей**

проверки конструкции протеза

постановки зубов

**712. [Т002760] ДЛЯ ОПРЕДЕЛЕНИЯ ЦЕНТРАЛЬНОЙ ОККЛЮЗИИ В КЛИНИКУ ПОСТУПАЮТ ГИПСОВЫЕ МОДЕЛИ**

зафиксированные в артикуляторе

с восковыми базисами и искусственными зубами

**с восковыми базисами и окклюзионными валиками**

зафиксированные в окклюдаторе

**713. [Т002761] ВОСКОВОЙ БАЗИС С ОККЛЮЗИОННЫМИ ВАЛИКАМИ ПЕРЕД ФИКСАЦИЕЙ ЦЕНТРАЛЬНОГО СООТНОШЕНИЯ ЧЕЛЮСТЕЙ ДОЛЖЕН**

плотно прилегать к протезному ложу, с расположением окклюзионного валика ниже естественных зубов

**плотно прилегать к протезному ложу, соответствовать границам базиса протеза с учетом высоты и ширины зубов**

соответствовать границам базиса протеза, с расположением окклюзионного валика на уровне естественных зубов

иметь окклюзионный валик ниже и уже естественных зубов

**714. [Т002762] ЦЕНТРАЛЬНУЮ ОККЛЮЗИЮ ПРИ СМЫКАНИИ ЗУБОВ В ДВУХ ФУНКЦИОНАЛЬНО-ОРИЕНТИРОВАННЫХ ГРУППАХ, ОПРЕДЕЛЯЮТ С ПОМОЩЬЮ**

лицевой дуги

**восковых базисов с окклюзионными валиками**

периодонтометра

окклюзиометра

**715. [Т002763] ПРИ ОТСУТСТВИИ ЗУБОВ-АНТОГОНИСТОВ ОПРЕДЕЛЯЮТ**

**центральное соотношение челюстей**

переднюю окклюзию

боковую окклюзию правую

центральную окклюзию

**716. [Т002764] ОРИЕНТИРОМ РАСПОЛОЖЕНИЯ ПРИШЕЕЧНОЙ ЧАСТИ ФРОНТАЛЬНОЙ ГРУППЫ ИСКУССТВЕННЫХ ЗУБОВ В СЪЕМНОМ ПЛАСТИНОЧНОМ ПРОТЕЗЕ ЯВЛЯЕТСЯ**

перегородка носа



линия улыбки

фильтрум верхней губы

уздечка верхней губы

**717. [Т002765] КЛИНИЧЕСКИМ ОРИЕНТИРОМ ДЛЯ ПОДБОРА ФРОНТАЛЬНЫХ ИСКУССТВЕННЫХ ЗУБОВ ПО ШИРИНЕ В СЪЕМНОМ ПЛАСТИНОЧНОМ ПРОТЕЗЕ ЯВЛЯЕТСЯ**

уздечка верхней губы

углы рта

центральная линия и линия, проходящая через наружный край крыла носа

линия улыбки

**718. [Т002766] БОЛЬШАЯ УСТОЙЧИВОСТЬ СЪЕМНОГО ПРОТЕЗА НА ВЕРХНЕЙ ЧЕЛЮСТИ ОБЕСПЕЧИВАЕТСЯ РАСПОЛОЖЕНИЕМ КЛАММЕРНОЙ ЛИНИИ**

трансверзально

парасагиттально

диагонально

сагиттально

**719. [Т002767] ПРИ ФИКСАЦИИ ЦЕНТРАЛЬНОГО СООТНОШЕНИЯ ЧЕЛЮСТЕЙ ИЛИ ЦЕНТРАЛЬНОЙ ОККЛЮЗИИ НА ОККЛЮЗИОННЫЕ ВАЛИКИ ВОСКОВЫХ БАЗИСОВ НАНОСЯТ**

размягченный воск и насечки

гипс

альгинатную массу

копировальную бумагу

**720. [Т002768] КЛАММЕРНАЯ ФИКСАЦИЯ СЪЕМНОГО ПРОТЕЗА ЯВЛЯЕТСЯ РАЗНОВИДНОСТЬЮ**

**механической фиксации**

анатомической ретенции

биологической фиксации

биофизической фиксации

## **721. [Т002769] МЕХАНИЧЕСКАЯ ФИКСАЦИЯ СЪЕМНОГО ПРОТЕЗА ОБЕСПЕЧИВАЕТСЯ**

**телескопическими коронками**

анатомической ретенцией

адгезией

когезией

## **722. [Т002770] К АНАТОМИЧЕСКОЙ РЕТЕНЦИИ ОТНОСЯТ**

**выраженность альвеолярных бугорков, свода нЕба, высоту альвеолярного отростка**

когезию

телескопическую фиксацию

адгезию

## **723. [Т002771] ПО ФУНКЦИИ КЛАММЕРА ДЕЛЯТСЯ НА**

зубо-десневые, надесневые, назубные

круглые, полукруглые

гнутые, литые

**удерживающие, опорно-удерживающие**

## **724. [Т002772] ПО СТЕПЕНИ ОХВАТА ЗУБА КЛАММЕРА ДЕЛЯТСЯ НА**

удерживающие, опорно-удерживающие

**одноплечие, двухплечие**

круглые, полукруглые

гнутые, литые

**725. [Т002773] ПО РАСПОЛОЖЕНИЮ КЛАММЕРА ДЕЛЯТСЯ НА**

**зубо-десневые, надесневые, назубные**

удерживающие, опорно-удерживающие

круглые, полукруглые

гнутые, литые

**726. [Т002774] ПО МЕТОДУ ИЗГОТОВЛЕНИЯ КЛАММЕРА ДЕЛЯТСЯ НА**

назубные, надесневые, зубо-десневые

удерживающие, опорно-удерживающие

круглые, полукруглые

**гнутые, литые, полимеризованные, комбинированные**

**727. [Т002775] ПО ПРОФИЛЮ СЕЧЕНИЯ КЛАММЕРА ДЕЛЯТСЯ НА**

назубные, надесневые

удерживающие, опорно-удерживающие

**круглые, полукруглые, ленточные**

гнутые, литые

**728. [Т002776] ДИАМЕТР УДЕРЖИВАЮЩЕГО КЛАММЕРА СЪЕМНОГО ПРОТЕЗА СОСТАВЛЯЕТ ОТ (ММ)**

**0,8-1,2**

0,1-0,5

1,4-1,9

2-2,5

**729. [T002777] ПЛЕЧО УДЕРЖИВАЮЩЕГО КЛАММЕРА СЪЕМНОГО ПРОТЕЗА РАВНОМЕРНО КАСАЕТСЯ ЗУБА И РАСПОЛАГАЕТСЯ**

между окклюзионной поверхностью зуба и экватором

на экваторе

на окклюзионной поверхности зуба

**между экватором и пришеечной частью зуба**

**730. [T002778] ДИАГОНАЛЬНОЕ РАСПОЛОЖЕНИЕ КЛАММЕРНОЙ ЛИНИИ БЛАГОПРИЯТНО ДЛЯ ФИКСАЦИИ СЪЕМНОГО ПРОТЕЗА**

на нижней челюсти

на верхней и нижней челюстях

**на верхней челюсти**

при 1 классе дефекта зубного ряда (по Кеннеди)

**731. [T002779] ТРАНСВЕРЗАЛЬНОЕ РАСПОЛОЖЕНИЕ КЛАММЕРНОЙ ЛИНИИ БЛАГОПРИЯТНО ДЛЯ ФИКСАЦИИ СЪЕМНОГО ПРОТЕЗА**

**на нижней челюсти**

при 1 классе дефекта зубного ряда (по Кеннеди) на верхней челюсти

на верхней челюсти

на верхней и нижней челюстях

**732. [T002780] САГИТТАЛЬНОЕ РАСПОЛОЖЕНИЕ КЛАММЕРНОЙ ЛИНИИ НЕБЛАГОПРИЯТНО ДЛЯ ФИКСАЦИИ СЪЕМНОГО ПРОТЕЗА**

только на нижней челюсти

только на верхней челюсти

при «болтающемся гребне» на верхней челюсти

**на верхней и нижней челюстях**

**733. [T002781] ТОЧЕЧНАЯ ФИКСАЦИЯ СЪЕМНОГО ПЛАСТИНОЧНОГО ПРОТЕЗА ИМЕЕТСЯ ПРИ НАЛИЧИИ КЛАММЕРОВ В КОЛИЧЕСТВЕ**

- 1
- 3
- 2
- 4

**734. [T002782] ЛИНЕЙНАЯ ФИКСАЦИЯ СЪЕМНОГО ПЛАСТИНОЧНОГО ПРОТЕЗА ИМЕЕТСЯ ПРИ НАЛИЧИИ КЛАММЕРОВ В КОЛИЧЕСТВЕ**

- 2
- 4
- 3
- 1

**735. [T002784] КЛАММЕРНАЯ ЛИНИЯ ПРЕДСТАВЛЯЕТ СОБОЙ ВООБРАЖАЕМУЮ ЛИНИЮ, ПРОХОДЯЩУЮ**

по альвеолярной части нижней челюсти и альвеолярного отростка верхней челюсти

по средней линии лица

**между зубами, на которых расположены кламмера протеза**

между резцовой точкой и вершиной дистального щечного бугра 7 зуба на нижней челюсти

**736. [T002785] СДВОЕННЫЙ КЛАММЕР АККЕРА НАЗЫВАЕТСЯ**

круговым

обратного действия

Роуча

**Бонвиля**

**737. [Т002786] ИЗГОТОВЛЕНИЕ УДЕРЖИВАЮЩИХ КЛАММЕРОВ СЪЕМНОГО ПЛАСТИНОЧНОГО ПРОТЕЗА ПРОВОДИТСЯ ЗУБНЫМ ТЕХНИКОМ НА ЭТАПЕ**

шлифовки и полировки

**моделирования воскового базиса и постановки искусственных зубов**

замены воска на пластмассу

отливки гипсовых моделей

**738. [Т002787] ЗАМКОВОЕ КРЕПЛЕНИЕ СЪЕМНОГО ПРОТЕЗА ПРЕДСТАВЛЯЕТ СОБОЙ РАЗНОВИДНОСТЬ**

биофизическая фиксация

биомеханической фиксации

анатомической ретенции

**механической фиксации**

**739. [Т002788] БАЛОЧНАЯ ФИКСАЦИЯ СЪЕМНОГО ПРОТЕЗА ПРЕДСТАВЛЯЕТ СОБОЙ РАЗНОВИДНОСТЬ**

**механической фиксации**

биомеханической фиксации

анатомической ретенции

биофизической фиксации

**740. [Т002789] ПРИМЕНЕНИЕ ЗАМКОВЫХ КРЕПЛЕНИЙ ДЛЯ ФИКСАЦИИ СЪЕМНОГО ПРОТЕЗА ДАЕТ ВОЗМОЖНОСТЬ**

улучшить гигиену полости рта

улучшить дикцию

уменьшить рвотный рефлекс

**повысить эстетику**

**741. [T002790] ДЛЯ БОЛЕЕ БЛАГОПРИЯТНОГО РАСПРЕДЕЛЕНИЯ ДАВЛЕНИЯ НА ОПОРНЫЙ ЗУБ ПРИ КОНЦЕВОМ ДЕФЕКТЕ ЗУБНОГО РЯДА ОККЛЮЗИОННАЯ НАКЛАДКА РАСПОЛАГАЕТСЯ НА ЖЕВАТЕЛЬНОЙ ПОВЕРХНОСТИ СО СТОРОНЫ**

вестибулярной

**медиальной**

дистальной

оральной

**742. [T002791] ПЛЕЧИ ЛИТОГО КЛАММЕРА АККЕРА В БЮГЕЛЬНОМ ПРОТЕЗЕ ВЫПОЛНЯЮТ ФУНКЦИЮ**

направляющую

удерживающую

**удерживающую, опорную и стабилизирующую**

опорную

**743. [T002792] ИЗОЛЯЦИЯ ТОРУСА ПРИ ИЗГОТОВЛЕНИИ СЪЕМНОГО ПЛАСТИНОЧНОГО ПРОТЕЗА ПРОВОДИТСЯ С ПОМОЩЬЮ ПЛАСТИНКИ ИЗ**

меди

**свинца**

олова

платины

**744. [T002793] ИЗОЛЯЦИЯ ЭКЗОСТОЗОВ ПРИ ИЗГОТОВЛЕНИИ СЪЕМНОГО ПЛАСТИНОЧНОГО ПРОТЕЗА ПРОВОДИТСЯ С ПОМОЩЬЮ**

пластмассы

воска

**свинцовой пластины**

гипса

**745. [T002794] ИЗОЛЯЦИЯ ТОРУСА ПРИ ИЗГОТОВЛЕНИИ СЪЕМНОГО ПЛАСТИНОЧНОГО ПРОТЕЗА ПРОВОДИТСЯ ЗУБНЫМ ТЕХНИКОМ НА ЭТАПЕ**

отделки, шлифовки и полировки

**моделирования воскового базиса, постановки искусственных зубов**

изготовления восковых базисов с окклюзионными валиками

отливки гипсовых моделей

**746. [T002795] ИЗОЛЯЦИЯ КОСТНЫХ ВЫСТУПОВ ПРИ ИЗГОТОВЛЕНИИ СЪЕМНОГО ПЛАСТИНОЧНОГО ПРОТЕЗА ПРОВОДИТСЯ ЗУБНЫМ ТЕХНИКОМ НА ЭТАПЕ**

отделки, шлифовки и полировки

изготовления восковых базисов с окклюзионными валиками

отливки гипсовых моделей

**изготовления кламмеров, моделирования воскового базиса, постановки искусственных зубов**

**747. [T002796] ПОКАЗАНИЕМ К ПОСТАНОВКЕ ИСКУССТВЕННЫХ ЗУБОВ НА «ПРИТОЧКЕ» В СЪЕМНОМ ПЛАСТИНОЧНОМ ПРОТЕЗЕ ЯВЛЯЕТСЯ**

выраженная уздечка нижней губы

чрезмерная выраженность торуса

**«короткая» верхняя губа**

чрезмерная выраженность альвеолярной части нижней челюсти

**748. [T002797] ПРИ ПОСТАНОВКЕ ЗУБОВ В АРТИКУЛЯТОРЕ ВЫВЕРЯЮТСЯ ОККЛЮЗИИ**

**центральная, передние, боковые**

только центральная



только передние и центральная

только боковые левые и правые

**749. [T002798] ПРИ ПОСТАНОВКЕ ЗУБОВ В ОККЛЮДАТОРЕ ВЫВЕРЯЮТСЯ ОККЛЮЗИИ**

боковые левые

боковые правые

**центральная**

передние и центральная

**750. [T002801] ПРИ ВНЕРОТОВОМ ЭТАПЕ ПРОВЕРКИ КОНСТРУКЦИИ ПЛАСТИНОЧНЫХ ПРОТЕЗОВ НЕЛЬЗЯ ОПРЕДЕЛИТЬ ПРАВИЛЬНОСТЬ (ИЛИ ТОЧНОСТЬ ВЫПОЛНЕНИЯ)**

постановки искусственных зубов

положения кламмеров

**соответствия цвета зубов**

границ протезов

**751. [T002802] ПОСТАНОВКА ИСКУССТВЕННЫХ БОКОВЫХ ЗУБОВ В ПРЯМОМ КОНТАКТЕ ЩЕЧНЫХ БУТОРКОВ ВЕРХНЕЙ И НИЖНЕЙ ЧЕЛЮСТЕЙ МОЖЕТ ПРИВЕСТИ К**

нарушению дикции

повышенному рвотному рефлексу

ощущению инородного тела

**прикусыванию щЕк**

**752. [T002803] ОТСУТСТВИЕ ИЗОЛЯЦИИ ТОРУСА МОЖЕТ ПРИВЕСТИ К**

прикусыванию щЕк

нарушению эстетики

**балансу протеза**

чрезмерному выделению слюны

**753. [T002804] ОТСУТСТВИЕ ИЗОЛЯЦИИ ЭКЗОСТОЗОВ МОЖЕТ ПРИВЕСТИ К**

нарушению дикции

нарушению эстетики

**травматическому повреждению слизистой оболочки**

прикусыванию щЕк

**754. [T002805] УДЛИНЕНИЕ ГРАНИЦЫ БАЗИСА ПРОТЕЗА ПО ЛИНИИ «А» МОЖЕТ ПРИВЕСТИ**

нарушению дикции

**рвотному рефлексу и ощущению инородного тела**

нарушению эстетики

прикусыванию щЕк

**755. [T002806] БЫСТРОЕ ОХЛАЖДЕНИЕ КЮВЕТЫ НА ОКОНЧАТЕЛЬНОМ ЭТАПЕ ЗАМЕНЫ ВОСКА НА БАЗИСНУЮ ПЛАСТМАССУ МОЖЕТ ПРИВЕСТИ К ОБРАЗОВАНИЮ В БАЗИСЕ ПРОТЕЗА**

газовой пористости

пористости сжатия

**внутреннего напряжения**

гранулярной пористости

**756. [T002807] БЫСТРЫЙ ПОДЪЕМ ТЕМПЕРАТУРЫ ПРИ ПОЛИМЕРИЗАЦИИ БАЗИСНОЙ ПЛАСТМАССЫ СПОСОБСТВУЕТ ОБРАЗОВАНИЮ В БАЗИСЕ ПРОТЕЗА**

внутреннего напряжения

гранулярной пористости

**газовой пористости**

пористости сжатия

**757. [T002810] ПРИ ПОЧИНКЕ ПЕРЕЛОМА БАЗИСА ПЛАСТИНОЧНОГО ПРОТЕЗА ИСПОЛЬЗУЕТСЯ МЕТОД ГИПСОВКИ В КЮВЕТУ**

индивидуальный

**прямой**

обратный

косвенный

**758. [T002811] ПРИЧИНОЙ ОБРАЗОВАНИЯ ГРАНУЛЯРНОЙ ПОРИСТОСТИ В БАЗИСЕ ПЛАСТИНОЧНОГО ПРОТЕЗА ЯВЛЯЕТСЯ**

избыток мономера

быстрое охлаждение кюветы

быстрый нагрев кюветы

**недостаток мономера**

**759. [T002812] ПРИЧИНОЙ ОБРАЗОВАНИЯ В БАЗИСЕ ПЛАСТИНОЧНОГО ПРОТЕЗА ВНУТРЕННЕГО НАПРЯЖЕНИЯ ЯВЛЯЕТСЯ**

быстрый нагрев кюветы

недостаток мономера

избыток мономера

**быстрое охлаждение кюветы**

**760. [T002813] К БАЗИСНЫМ ПЛАСТМАССАМ ОТНОСИТСЯ**

Редонт

Ортосил

**Фторакс**

Карбодент

**761. [T002814] МОДЕЛЬ С БЮГЕЛЬНЫМ ПРОТЕЗОМ ПРИ ЗАМЕНЕ ВОСКА НА БАЗИСНУЮ ПЛАСТМАССУ ГИПСУЮТ В КЮВЕТУ МЕТОДОМ**

**обратным**

комбинированным

прямым

косвенным

**762. [T002815] ИЗЛИШКИ ПЛАСТМАССЫ В ОБЛАСТИ ПРИЛЕГАНИЯ К ЕСТЕСТВЕННЫМ ЗУБАМ ПРИ ПРИПАСОВКЕ ПРОТЕЗА МОЖНО ОБНАРУЖИТЬ ПРИ ПОМОЩИ**

изокола

воска

**копировальной бумаги**

химического карандаша

**763. [T002816] СЪЕМНЫЙ ПЛАСТИНОЧНЫЙ ПРОТЕЗ НУЖДАЕТСЯ В ПРИПАСОВКЕ В ПОЛОСТИ РТА ИЗ-ЗА НАЛИЧИЯ**

**поднутрений у естественных зубов и их наклона**

врачебных ошибок

нарушения технологии

некачественной полировки протеза

**764. [T002817] ДЛЯ ОТОБРАЖЕНИЯ НА БАЗИСЕ СЪЕМНОГО ПЛАСТИНОЧНОГО ПРОТЕЗА ОБЛАСТИ ТРАВМИРОВАННОЙ СЛИЗИСТОЙ ОБОЛОЧКИ ИСПОЛЬЗУЮТ**

спирт

копировальную бумагу

**водный дентин или корректор**

воск

**765. [Т002818] ФАЗАМИ АДАПТАЦИИ К СЪЕМНОМУ ПЛАСТИНОЧНОМУ ПРОТЕЗУ (ПО В.Ю. КУРЛЯНДСКОМУ) ЯВЛЯЮТСЯ**

медленная, быстрая, очень быстрая

ближайшая, быстрая, отделенная

успокоение, привыкание, адаптация

**раздражение, частичное торможение, полное торможение**

**766. [Т002819] ФАЗА РАЗДРАЖЕНИЯ К СЪЕМНОМУ ПЛАСТИНОЧНОМУ ПРОТЕЗУ (ПО В.Ю. КУРЛЯНДСКОМУ) ДЛИТСЯ (ДНИ)**

1

2

3

4

**767. [Т002820] ФАЗА ЧАСТИЧНОГО ТОРМОЖЕНИЯ К СЪЕМНОМУ ПЛАСТИНОЧНОМУ ПРОТЕЗУ (ПО В.Ю. КУРЛЯНДСКОМУ) ДЛИТСЯ (ДНИ)**

2-4

10-20

7-10

20-30

**768. [Т002821] ФАЗА ПОЛНОГО ТОРМОЖЕНИЯ К СЪЕМНОМУ ПЛАСТИНОЧНОМУ ПРОТЕЗУ (ПО В.Ю. КУРЛЯНДСКОМУ) ДЛИТСЯ (ДНИ)**

с 5 по 33

с 3 по 7

со 2 по 15

с 4 по 21

**769. [Т002822] КОРРЕКЦИЮ СЪЕМНОГО ПЛАСТИНОЧНОГО ПРОТЕЗА ВРАЧ ПРОВОДИТ С ПОМОЩЬЮ**

**фрез**

вулканитовых дисков

алмазных турбинных боров

твЕрдосплавных турбинных боров

**770. [Т002823] ДЛЯ ДОБАВЛЕНИЯ ИСКУССТВЕННОГО ЗУБА ПРИ ПОЧИНКЕ ПРОТЕЗА ПОЛУЧАЮТ ОТТИСК МАССОЙ**

цинкоксиэвгеноловой

гидроколлоидной

термопластической

**альгинатной**

**771. [Т002824] ДЛЯ ПОЧИНКИ СЪЕМНОГО ПРОТЕЗА НА НИЖНЕЙ ЧЕЛЮСТИ ПРИ ОТЛОМЕ УДЕРЖИВАЮЩЕГО КЛАММЕРА НЕОБХОДИМО ПОЛУЧИТЬ ОТТИСК С ЧЕЛЮСТИ**

нижней без протеза

верхней и нижней без протеза

**нижней с протезом**

нижней без протеза, верхней с протезом

**772. [Т002825] ПРИ ПОЧИНКЕ СЪЕМНОГО ПРОТЕЗА НА НИЖНЕЙ ЧЕЛЮСТИ В СВЯЗИ С ПОТЕРЕЙ ЕСТЕСТВЕННОГО ЗУБА НЕОБХОДИМО ПОЛУЧИТЬ ОТТИСК С ЧЕЛЮСТИ**

нижней без протеза

**нижней с протезом и верхней**

нижней с протезом

верхней и нижней без протеза

**773. [T002826] ПОСЛЕ НАЛОЖЕНИЯ СЪЕМНОГО ПЛАСТИНОЧНОГО ПРОТЕЗА В ПОЛОСТЬ РТА ПАЦИЕНТА НАЗНАЧАЮТ КОРРЕКЦИЮ**

на следующий день после наложения протеза

через 3 дня

при появлении неприятных ощущений

через неделю

**774. [T002827] ОПТИМАЛЬНЫЕ СРОКИ ПОЛЬЗОВАНИЯ СЪЕМНЫМИ ПЛАСТИНОЧНЫМИ ПРОТЕЗАМИ СОСТАВЛЯЮТ (ЛЕТ)**

7

10

3

6

**775. [T002828] ПОЛНАЯ АДАПТАЦИЯ (ПО В.Ю. КУРЛЯНДСКОМУ) К СЪЕМНОМУ ПРОТЕЗУ ПРОИСХОДИТ ЧЕРЕЗ (ДНИ)**

15

10

33

19

**776. [T002829] ПРИ ПОЯВЛЕНИИ БОЛИ ПОСЛЕ НАЛОЖЕНИЯ СЪЕМНОГО ПЛАСТИНОЧНОГО ПРОТЕЗА ПАЦИЕНТУ РЕКОМЕНДУЕТСЯ ПЕРЕД ВИЗИТОМ К ВРАЧУ ДЛЯ КОРРЕКЦИИ ПРОТЕЗ**

не снимать на ночь

снять

**снять и надеть его за 3 часа перед коррекцией**

не снимать в течении недели

**777. [T002830] ПОСЛЕ ПРИПАСОВКИ И НАЛОЖЕНИЯ СЪЕМНОГО ПЛАСТИНОЧНОГО ПРОТЕЗА ОБИЛЬНОЕ СЛЮНООТДЕЛЕНИЕ ЯВЛЯЕТСЯ ПРИЗНАКОМ ФАЗЫ АДАПТАЦИИ**

быстрого торможения

полного раздражения

**раздражения**

частичного торможения

**778. [T002832] ПРИ НАЛИЧИИ СИЛЬНЫХ БОЛЕЙ ПОСЛЕ НАЛОЖЕНИЯ ПРОТЕЗА ПАЦИЕНТУ РЕКОМЕНДУЕТСЯ СЪЕМНЫЙ ПЛАСТИНОЧНЫЙ ПРОТЕЗ**

не снимать до посещения врача

снять и после исчезновения болевых ощущений прийти к врачу

снять и надеть, когда пройдут болевые ощущения

**снять и надеть за 2-4 часа перед посещением врача**

**779. [T002833] ПОСЛЕ ПРОВЕДЕНИЯ ПОСЛЕДНЕЙ КОРРЕКЦИИ СЪЕМНОГО ПРОТЕЗА ПАЦИЕНТУ НЕОБХОДИМО РЕКОМЕНДОВАТЬ ЯВИТЬСЯ В КЛИНИКУ ДЛЯ ДИСПАНСЕРНОГО ОСМОТРА**

**1 раз в полгода**

1 раз в год

1 раз в месяц

по желанию пациента

**780. [T002834] ПРИЧИНЫ ПОЛОМОК БАЗИСОВ СЪЕМНЫХ ПЛАСТИНОЧНЫХ ПРОТЕЗОВ, СВЯЗАННЫЕ С ТЕХНИЧЕСКИМИ ОШИБКАМИ, ЗАКЛЮЧАЮТСЯ В**



неправильном выборе цвета и формы зубов

**нарушении правил изоляции экзостозов, нарушении режима полимеризации, нарушении правил постановки зубов**

неправильном выборе цвета базисной пластмассы

неправильном изготовлении восковых базисов с окклюзионными валиками

**781. [Т002835] ПРИЧИНЫ ПОЛОМКИ БАЗИСА СЪЕМНОГО ПЛАСТИНОЧНОГО ПРОТЕЗА, СВЯЗАННЫЕ С НЕБРЕЖНЫМ ОТНОШЕНИЕМ ПАЦИЕНТА К СВОЕМУ ПРОТЕЗУ, ЗАКЛЮЧАЮТСЯ В**

неправильном выборе зубной пасты для чистки протезов

**плохом уходе, плохом хранении, откусывании твЕрдой пищи**

снятии протезов на ночь и хранении их в дистиллированной воде

неправильном выборе зубной щЕтки для чистки протезов

**782. [Т002837] ПРИЧИНЫ, ПРИВОДЯЩИЕ К ПОЛОМКЕ БАЗИСА СЪЕМНОГО ПЛАСТИНОЧНОГО ПРОТЕЗА, ЗАКЛЮЧАЮТСЯ В**

**быстром охлаждении кюветы после полимеризации**

получении оттиска силиконовой массой

толстом базисе протеза

получении оттиска альгинатной массой

**783. [Т002838] ОБУЧЕНИЕ ПАЦИЕНТОВ ПОЛЬЗОВАНИЮ БЮГЕЛЬНЫМИ ПРОТЕЗАМИ ОСУЩЕСТВЛЯЕТСЯ ПОСЛЕ \_\_\_\_\_ ПРОТЕЗА**

консультации и выбора конструкции

**припасовки и наложения**

припасовки каркаса

проверки конструкции

## **784. [T002839] КОРРЕКЦИЮ БЮГЕЛЬНОГО ПРОТЕЗА НАЧИНАЮТ С**

**выявления жалоб пациента и осмотра слизистой оболочки полости рта**

выявления окклюзионных взаимоотношений артикуляционной бумагой

осмотра слизистой оболочки

выявления причин травмы

## **785. [T002840] К ПРИЧИНАМ, ПРИВОДЯЩИМ К РАЗРУШЕНИЮ ФАРФОРОВОЙ КОРОНКИ, ОТНОСЯТ**

**невыверенные окклюзионные контакты**

чрезмерную конусность культи зуба

слишком большую толщину коронки

чрезмерное укорочение зуба

## **786. [T002841] К НЕСПЕЦИФИЧЕСКИМ ФАКТОРАМ, СПОСОБСТВУЮЩИМ РАЗВИТИЮ АЛЛЕРГИЧЕСКОЙ РЕАКЦИИ ПРИ ИСПОЛЬЗОВАНИИ МЕТАЛЛИЧЕСКОЙ ВКЛАДКИ, ОТНОСЯТ**

олигодинамическое действие

**коррозионные процессы сплавов**

кариозные процессы

тепловой эффект

## **787. [T002844] МЕТАЛЛОКЕРАМИЧЕСКИЕ МОСТОВИДНЫЕ ПРОТЕЗЫ В СРАВНЕНИИ С МЕТАЛЛОПЛАСТМАССОВЫМИ ОБЛАДАЮТ СВОЙСТВАМИ**

выше стираемость, выше цветостойкость

ниже стираемость, ниже цветостойкость

**ниже стираемость, выше цветостойкость**

выше стираемость, ниже цветостойкость

**788. [T002845] МЕТАЛЛОКЕРАМИЧЕСКИЕ МОСТОВИДНЫЕ ПРОТЕЗЫ ПО СРАВНЕНИЮ С ПАЯННЫМИ МОСТОВИДНЫМИ ПРОТЕЗАМИ С ПЛАСТМАССОВОЙ ОБЛИЦОВКОЙ ОБЛАДАЮТ СВОЙСТВАМИ**

ниже эстетика, выше прочность

ниже эстетика, ниже прочность

выше эстетика, ниже прочность

**выше эстетика, выше прочность**

**789. [T002846] ПРИЧИНОЙ ГИНГИВИТА В ОБЛАСТИ ИСКУССТВЕННЫХ КОРОНОК НА ОПОРНЫХ ЗУБАХ В МОСТОВИДНОМ ПРОТЕЗЕ МОЖЕТ БЫТЬ**

наличие контактного пункта

плотный хват в области шейки зуба

**отсутствие экватора**

хорошо выраженный экватор

**790. [T002847] К СПЛАВАМ, ОБЛАДАЮЩИМ ЛУЧШЕЙ БИОЛОГИЧЕСКОЙ СОВМЕСТИМОСТЬЮ С ТКАНЯМИ ПОЛОСТИ РТА, ОТНОСЯТ**

**содержащие золото**

хромо-никелевые

хромо-кобальтовые

нержавеющую сталь

**791. [T002848] К ВОЗМОЖНЫМ ОСЛОЖНЕНИЯМ ПРИ ПОЛЬЗОВАНИИ МЕТАЛЛОАКРИЛОВЫМИ ЛИТЫМИ МОСТОВИДНЫМИ ПРОТЕЗАМИ ОТНОСЯТ**

повышенное истирание зубов-антагонистов

неприятный запах изо рта

**быстрое истирание облицовки протеза**

появление подвижности зубов-антагонистов

**792. [T002849] К ПРИЧИНАМ СКОЛА КЕРАМИЧЕСКОГО ПОКРЫТИЯ С МЕТАЛЛОКЕРАМИЧЕСКИХ ПРОТЕЗОВ В ПОЛОСТИ РТА ОТНОСЯТ**

неудовлетворительную гигиену полости рта

**невыверенные окклюзионные контакты**

выраженную конусность культи зуба

обширные пломбы на зубах-антагонистах

**793. [T002850] К ВОЗМОЖНЫМ ОСЛОЖНЕНИЯМ ПРИ ПОЛЬЗОВАНИИ МЕТАЛЛОКЕРАМИЧЕСКИМИ МОСТОВИДНЫМИ ПРОТЕЗАМИ ОТНОСЯТ**

**повышенное истирание зубов-антагонистов**

возникновение микротоков в полости рта

быстрое истирание облицовки

изменение цвета облицовки

**794. [T002851] К ВОЗМОЖНЫМ НЕДОСТАТКАМ МОСТОВИДНОГО ПРОТЕЗА ИЗ НЕРЖАВЕЮЩЕЙ СТАЛИ ОТНОСЯТ**

быстрое стирание зубов-антагонистов

низкую жевательную эффективность

появление подвижности зубов-антагонистов

**привкус металла в полости рта**

**795. [T002852] ПРИЧИНОЙ СКОЛА КЕРАМИЧЕСКОЙ ОБЛИЦОВКИ МЕТАЛЛОКЕРАМИЧЕСКОГО МОСТОВИДНОГО ПРОТЕЗА В ПОЛОСТИ РТА МОЖЕТ БЫТЬ**

выраженная конусность культи зуба

**ошибка при обжиге и охлаждении керамической облицовки**

неудовлетворительная гигиена полости рта

наличие искусственных коронок на зубах-антагонистах

**796. [T002853] К ОСЛОЖНЕНИЮ ПРИ ПОЛЬЗОВАНИИ  
МОСТОВИДНЫМИ ПРОТЕЗАМИ ОТНОСИТСЯ**

появление клиновидного дефекта у рядом стоящих зубов

увеличение болевой чувствительности слизистой оболочки протезного ложа

**прикусывание слизистой оболочки щеки в области боковых зубов**

повышение устойчивости пародонта зубов к вертикальной нагрузке

**797. [T002854] К ОСЛОЖНЕНИЮ ПРИ ПОЛЬЗОВАНИИ  
МОСТОВИДНЫМИ ПРОТЕЗАМИ ОТНОСИТСЯ**

**травма слизистой оболочки в области тела мостовидного протеза**

уменьшение болевой чувствительности слизистой оболочки протезного ложа

конвергенция рядом стоящих зубов

повышение устойчивости пародонта зубов к вертикальной нагрузке

**798. [T002855] ПРИЧИНОЙ РАСЦЕМЕНТИРОВКИ  
МЕТАЛЛОКЕРАМИЧЕСКИХ МОСТОВИДНЫХ ПРОТЕЗОВ МОЖЕТ  
БЫТЬ**

некачественное литье

**чрезмерная конусность культей зубов**

наличие съёмного протеза в полости рта

чрезмерное количество обжигов

**799. [T002856] ПЕРВИЧНЫМ ЛЕЧЕБНЫМ МЕРОПРИЯТИЕМ ПРИ  
КРОВОТЕЧЕНИЯХ ЯВЛЯЕТСЯ**

восполнение кровопотери

**остановка кровотечения**

оценка кровопотери

усиление коагулирующих свойств крови

**800. [Т002858] ПРЕДПОЧИТАЕМЫМ МЕТОДОМ ЛЕЧЕНИЯ ПРИ ПЕРЕЛОМЕ КОРОНКИ ЗУБА СО ВСКРЫТИЕМ ПОЛОСТИ ЗУБА ПРИ НЕСФОРМИРОВАННОМ КОРНЕ ЯВЛЯЕТСЯ**

непрямое покрытие пульпы

**частичная пульпотомия**

пульпэктомия

девитальная ампутация

**801. [Т002862] ДЛЯ ЛЕЧЕНИЯ ОСТРОГО ГЕРПЕТИЧЕСКОГО СТОМАТИТА В ПЕРВЫЕ ДНИ НАЗНАЧАЮТ**

Метронидазол

Флюкостат

**Ацикловир**

масло Шиповника

**802. [Т002863] ТЕРАПИЯ КАНДИДОЗНЫХ ПОРАЖЕНИЙ СЛИЗИСТОЙ ОБОЛОЧКИ ПОЛОСТИ РТА ПРЕДУСМАТРИВАЕТ ПРИМЕНЕНИЕ ПРЕПАРАТА**

**Клотримазол**

Индометацин

Валцикловир

Тетрациклин

**803. [Т002865] ДЛЯ НЕПРЯМОГО ПОКРЫТИЯ ПУЛЬПЫ У ДЕТЕЙ НЕ ИСПОЛЬЗУЮТ**

твердеющие пасты

композиты световой полимеризации

**нетвердеющие пасты**

стеклоиономерные цементы (СИЦ)

**804. [T002867] ПОСТОЯННАЯ ОБТУРАЦИЯ КОРНЕВОГО КАНАЛА ВО ВРЕМЕННОМ ЗУБЕ НЕ ПРОВОДИТСЯ**

цинкоксидаэвгенольной пастой

кальцийсодержащей пастой

**гуттаперчевыми штифтами**

йодоформной пастой

**805. [T002868] К РЕСТАВРАЦИОННЫМ СТЕКЛОИОНОМЕРНЫМ ЦЕМЕНТАМ (СИЦ) ОТНОСИТСЯ**

**Fiji 9**

Cavalite

Vitrebond

Ultrablend

**806. [T002869] ДЛЯ ЛЕЧЕНИЯ НАЧАЛЬНЫХ ФОРМ КАРИЕСА ВРЕМЕННЫХ ЗУБОВ ПРИМЕНЯЮТ**

**фтористое и азотнокислое серебро**

гемостатики

биологически активные вещества

антисептики

**807. [T002870] ОПТИМАЛЬНАЯ КРАТНОСТЬ ПРОВЕДЕНИЯ АППЛИКАЦИЙ ПРЕПАРАТОВ КАЛЬЦИЯ ДЛЯ РЕМОТЕРАПИИ**

1 раз в год

3-4 раза в год

**не реже 1 раза в день в течение 2-4 недель**

однократно при лечении кариеса

**808. [T002871] МЕТОД ЛЕЧЕНИЯ ПУЛЬПИТА, ПРИ КОТОРОМ УДАЛЯЮТ КОРОНКОВУЮ ПУЛЬПУ С СОХРАНЕНИЕМ КОРНЕВОЙ, НАЗЫВАЕТСЯ**

пульпотомия

прямое покрытие пульпы

непрямое покрытие пульпы

пульпэктомия

**809. [T002872] ПРИ ЗАТРУДНЕННОЙ ИЗОЛЯЦИИ РАБОЧЕГО ПОЛЯ ГЕРМЕТИЗАЦИЯ ФИССУР ПРОВОДИТСЯ**

компомерными герметиками

масляным дентином

композитными герметиками

**стеклоиномерными цементами (СИЦ)**

**810. [T002873] ЛЕЧЕНИЕ КАРИЕСА У ДЕТЕЙ РАННЕГО ВОЗРАСТА СЛЕДУЕТ НАЧИНАТЬ**

после физиологической смены зубов

в возрасте 5 лет

**с момента возникновения**

в возрасте 3 лет

**811. [T002874] ДЛЯ ПРОВЕДЕНИЯ МЕТОДА ИНФИЛЬТРАЦИИ НАЧАЛЬНЫХ ФОРМ КАРИЕСА ПРИМЕНЯЕТСЯ ПРЕПАРАТ**

G-coat

**Icon**

Gaenial bond

Opalustre



**812. [T002875] У ДЕТЕЙ НАИБОЛЕЕ ЭФФЕКТИВНЫМ ДЛЯ ЛЕЧЕНИЯ ВОСПАЛЕНИЯ ПУЛЬПЫ ПОСТОЯННЫХ ОДНОКОРНЕВЫХ ЗУБОВ С НЕПОЛНОСТЬЮ СФОРМИРОВАННОЙ ВЕРХУШКОЙ КОРНЯ ЯВЛЯЕТСЯ МЕТОД**

диатермокоагуляции

глубокой ампутации

прижизненной ампутации коронковой пульпы

девитальной ампутации

**813. [T002876] ТАКТИКА ПРИ СЛУЧАЙНОЙ ПЕРФОРАЦИИ ДНА КАРИОЗНОЙ ПОЛОСТИ ВРЕМЕННОГО МОЛЯРА У РЕБЕНКА 5 ЛЕТ, ИМЕЮЩЕГО НИЗКИЙ УРОВЕНЬ ИНТЕНСИВНОСТИ КАРИЕСА, СОСТОИТ В**

лечении биологическим методом

лечении методом девитальной ампутации

отсроченном пломбировании

лечении методом витальной ампутации

**814. [T002877] МЕТОДОМ ЛЕЧЕНИЯ МОЛЯРОВ, ПРЕДПОЧТИТЕЛЬНЫМ ПРИ ХРОНИЧЕСКОМ ПУЛЬПИТЕ В СТАДИИ ОБОСТРЕНИЯ У РЕБЕНКА 5 ЛЕТ, ЯВЛЯЕТСЯ**

девитальная экстирпация

витальная ампутация коронковой пульпы

биологический

девитальная ампутация

**815. [T002878] НАИБОЛЕЕ ЭФФЕКТИВНОЙ ПРИ ЛЕЧЕНИИ ХРОНИЧЕСКИХ ПЕРИОДОНТИТОВ ПОСТОЯННЫХ ЗУБОВ С НЕЗАКОНЧЕННЫМ РОСТОМ КОРНЕЙ И СОХРАНЕНИЕМ ЗОНЫ РОСТА У ДЕТЕЙ ЯВЛЯЕТСЯ ПАСТА**

эвгеноловая

резорцин-формалиновая

кальцийсодержащая

эндометазоновая

**816. [T002879] ЛУЧШИМ МЕТОДОМ ЛЕЧЕНИЯ ЗУБОСОДЕРЖАЩИХ КИСТ У ДЕТЕЙ ЯВЛЯЕТСЯ**

цистомия с удалением постоянных зубов из полости кисты

**цистомия без удаления постоянных зубов из полости кисты**

пломбирование за верхушку «причинных» зубов

пломбирование зуба с резекцией верхушек корня

**817. [T002880] ВРАЧЕБНАЯ ТАКТИКА ПРИ ПОЛНОМ ВЫВИХЕ ВРЕМЕННОГО ЗУБА**

зуб не реплантируется, если до его смены остаЕтся менее одного года

зуб обязательно должен быть реплантирован

зуб реплантируется, если до его смены остаЕтся более двух лет

**зуб реплантации не подлежит**

**818. [T002881] ЦЕЛЕСООБРАЗНОЕ ЛЕЧЕНИЕ ПОЛНОГО ВЫВИХА ПОСТОЯННОГО РЕЗЦА СО СФОРМИРОВАННЫМ КОРНЕМ ЗАКЛЮЧАЕТСЯ В**

реплантации зуба с предварительным его пломбированием

возмещении дефекта съЕмным протезом

реплантации зуба без пломбирования

имплантации

**819. [T002882] ПРИ ЛЕЧЕНИИ ОСТРОГО ГЕРПЕТИЧЕСКОГО СТОМАТИТА ПРИМЕНЯЮТ АЦИКЛОВИР В ДОЗИРОВКЕ (МГ/КГ МАССЫ ТЕЛА)**

500

200

**820. [Т002884] ДЛЯ МЕСТНОГО ПРИМЕНЕНИЯ ПРИ ЛЕЧЕНИИ КАНДИДОЗА ПРИМЕНЯЮТ**

1-2% раствор питьевой соды

инстилляции Интерферона

10-20% раствор питьевой соды

противомикробные мази

**821. [Т002885] МЕСТНАЯ ТЕРАПИЯ ЭКЗЕМАТОЗНОГО ХЕЙЛИТА ПРЕДУСМАТРИВАЕТ ПРИМЕНЕНИЕ**

мази Клотримазол

мази Ацикловир

гигиенической губной помады

мази Оксикорт

**822. [Т002886] ОСНОВНЫМ МЕТОДОМ ОБЕЗБОЛИВАНИЯ ПРИ УДАЛЕНИИ ВРЕМЕННЫХ ЗУБОВ ВЕРХНЕЙ ЧЕЛЮСТИ ЯВЛЯЕТСЯ АНЕСТЕЗИЯ**

внутрикостная

**инфильтрационная**

инфраорбитальная

туберальная

**823. [Т002887] НАИЛУЧШИЙ ЭФФЕКТ ОБЕЗБОЛИВАНИЯ ПРИ УДАЛЕНИИ ПОСТОЯННЫХ МОЛЯРОВ НИЖНЕЙ ЧЕЛЮСТИ У ДЕТЕЙ ДОСТИГАЕТСЯ АНЕСТЕЗИЕЙ**

аппликационной + инфильтрационной

аппликационной + туберальной

**аппликационной + торусальной**

аппликационной + интралигаментарной + друк-анестезией

**824. [Т002888] ЭЛЕКТРООДОНТОДИАГНОСТИКА (ЭОД) ПРИ ХРОНИЧЕСКИХ ПУЛЬПИТАХ ПОСТОЯННЫХ ЗУБОВ СОСТАВЛЯЕТ (МКА)**

20-60

10-20

8-10

2-6

**825. [Т002889] ПРОНИЦАЕМОСТЬ ЭМАЛИ ПОВЫШАЕТСЯ ПОД ДЕЙСТВИЕМ**

ультрафиолетового света

фторидсодержащих зубных паст

глюконата кальция

**углеводистой пищи**

**826. [Т002890] ДЛЯ ЛЕЧЕБНОЙ ПРОКЛАДКИ ПРИ ГЛУБОКОМ КАРИЕСЕ ПРИМЕНЯЮТ**

пасты с антибиотиками

пасты с гормональными препаратами

Форфенан

**прокладки на основе гидроокиси кальция**

**827. [Т002891] ОСНОВОЙ ЛЕЧЕБНЫХ ПРОКЛАДОК ДИКАЛ, КАЛЬЦИ-ПУЛЬП, КАЛЬМЕЦИН ЯВЛЯЕТСЯ**

**гидроокись кальция**

антисептик

Интерферон

антибиотик

**828. [T002894] ПЛОМБИРОВАНИЕ КАНАЛОВ ВРЕМЕННЫХ РЕЗЦОВ С РАЗРУШЕННОЙ КОРОНКОЙ ЗУБА ПРОИЗВОДЯТ**

пастой из Окиси цинка на масляной основе

серебряным штифтом

фосфат-цементом

Резорцин-формалиновой пастой

**829. [T002895] МЕДИКАМЕНТОЗНЫМ СРЕДСТВОМ ДЛЯ АНТИСЕПТИЧЕСКОЙ ОБРАБОТКИ КАНАЛОВ У ДЕТЕЙ СТАРШЕ 3 ЛЕТ ЯВЛЯЕТСЯ**

физиологический раствор

раствор Шиллера - Писарева

**Йодиол**

спирт

**830. [T002896] КАНАЛЫ ВРЕМЕННЫХ СФОРМИРОВАННЫХ РЕЗЦОВ ПРЕДПОЧТИТЕЛЬНЕЕ ПЛОМБИРОВАТЬ**

пастой Каласепт

пастой из Окиси цинка на масляной основе

фосфат-цементом

Резорцин-формалиновой пастой

**831. [T002897] ГИПОХЛОРИТ НАТРИЯ ДЛЯ ОБРАБОТКИ КАНАЛА ЦЕЛЕСООБРАЗНО ИСПОЛЬЗОВАТЬ В КОНЦЕНТРАЦИИ (%)**

20

0,5-1

10-15

2,5-3

**832. [T002898] ДЛЯ МЕДИКАМЕНТОЗНОЙ ОБРАБОТКИ КОРНЕВОГО КАНАЛА ИСПОЛЬЗУЮТ**

физиологический раствор

**Хлоргексидин**

спирт

Лизетол

**833. [T002901] ПРИ ПОДСЧЕТЕ ИНДЕКСА РМА ДЕСНУ ОКРАШИВАЮТ**

Бриллиантовым зеленым

**раствором Шиллера - Писарева**

Метиленовым синим

Эритрозином

**834. [T002902] РАСТВОРОМ, ПРИМЕНЯЕМЫМ ПРИ ГИПЕРТРОФИЧЕСКОМ ГИНГИВИТЕ ДЛЯ СКЛЕРОЗИРУЮЩЕЙ ТЕРАПИИ, ЯВЛЯЕТСЯ**

3% H<sub>2</sub>O<sub>2</sub>

Йодинол

40% Формалина

**30% Трихлоруксусной кислоты**

**835. [T002903] ДЛЯ ПРОВЕДЕНИЯ ФОРМАЛИНОВОЙ ПРОБЫ ПРИМЕНЯЮТ РАСТВОР (%)**

10

0,5

3

**836. [Т002904] ДЛЯ ОБРАБОТКИ ПАРОДОНТАЛЬНЫХ КАРМАНОВ ПРИ РАЗВИВШЕЙСЯ СТАДИИ ПАРОДОНТИТА ИСПОЛЬЗУЮТ РАСТВОР**

2,5% Йода

40% Формалина

**0,06% Хлоргексидина**

Бриллиантовый зеленый

**837. [Т002905] ПРИ ХРОНИЧЕСКОМ КАТАРАЛЬНОМ ГИНГИВИТЕ ДЛЯ ЛЕЧЕБНЫХ ПОВЯЗОК ПРИМЕНЯЮТ МАЗЬ**

**5% Бутадионовую**

2% Неомициновую

5% Синтомициновую

0,25% Оксолиновую

**838. [Т002906] ДЛЯ ЛЕЧЕНИЯ ПИОДЕРМИИ ПРИМЕНЯЮТ МАЗЬ**

Бутадионовую

Гепариновую

Клотримазол (Канестен)

**Банеоцин**

**839. [Т002907] К ЛЕКАРСТВЕННЫМ СРЕДСТВАМ, НАЗНАЧАЕМЫМ ПРИ ГЕРПАНГИНЕ В ПЕРВЫЕ 2-3 ДНЯ ЗАБОЛЕВАНИЯ, ОТНОСЯТ**

кератопластики

**противовирусные препараты**

антисептики

антибиотики

**840. [T002908] ПРЕПАРАТОМ ДЛЯ ПЕРОРАЛЬНОГО ВВЕДЕНИЯ ПРИ ОСТРОМ ГЕРПЕТИЧЕСКОМ СТОМАТИТЕ ПРИ СРЕДНЕТЯЖЕЛОЙ И ТЯЖЕЛОЙ ФОРМАХ ЗАБОЛЕВАНИЯ В ПЕРИОД ВЫСЫПАНИЙ ЯВЛЯЕТСЯ**

Нистатин

**Ацикловир**

Сульфадиметоксин

Тетрациклин

**841. [T002909] ДЛЯ ЭТИОЛОГИЧЕСКОГО ЛЕЧЕНИЯ ПРИ ОСТРОМ ГЕРПЕТИЧЕСКОМ СТОМАТИТЕ ПРИМЕНЯЮТ**

антисептики

обезболивающие средства

**противовирусные препараты**

протеолитические ферменты

**842. [T002911] ПРИ ЛЕЧЕНИИ ПИОДЕРМИИ ВНУТРЬ НАЗНАЧАЮТ ДЕСЕНСИБИЛИЗИРУЮЩИЕ ПРЕПАРАТЫ, ПОЛИВИТАМИНЫ И**

**сульфаниламиды**

кортикостероиды

противовирусные

противогрибковые

**843. [T002912] ДЛЯ ЛЕЧЕНИЯ КАНДИДОЗА ИСПОЛЬЗУЮТ МАЗЬ**

Гепариновую

**Канестен (Клотримазол)**

Солкосерил

Бонафтоновую



**844. [T002913] К КЕРАТОПЛАСТИЧЕСКИМ СРЕДСТВАМ ОТНОСЯТ**

Неомициновая мазь

Клотримазол

Теброфеновая мазь

**Актовегин, Солкосерил**

**845. [T002914] К ЛЕКАРСТВЕННЫМ СРЕДСТВАМ, ВЫЗЫВАЮЩИМ ХИМИЧЕСКИЕ ОЖОГИ СЛИЗИСТОЙ ОБОЛОЧКИ ПОЛОСТИ РТА, ОТНОСЯТ**

Витаон

**Формалин**

Лизоцим

Каротолин

**846. [T002917] СПОСОБСТВУЕТ ГИПОСЕНСИБИЛИЗАЦИИ И БЫСТРО УЛУЧШАЕТ САМОЧУВСТВИЕ БОЛЬНОГО МНОГОФОРМНОЙ ЭКССУДАТИВНОЙ ЭРИТЕМОЙ**

раствор Натрия салицилата в возрастной дозировке

**внутривенное введение Тиосульфата натрия**

приЕм противовирусных препаратов внутрь и местно

курс антибиотиков широкого спектра действия

**847. [T002918] ПРИ ПИОДЕРМИИ НА КРАСНОЙ КАЙМЕ ГУБ ГНОЙНЫЕ КОРКИ РАЗМЯГЧАЮТ РАСТВОРОМ ПЕРЕКИСИ ВОДОРОДА (%)**

10

3

1

5

**848. [T002919] НЕЙТРАЛИЗАЦИЮ ХИМИЧЕСКИХ КИСЛОТНЫХ ОЖОГОВ ПРОВОДЯТ РАСТВОРОМ НАТРИЯ ГИДРОКАРБОНАТА (%)**

5-10

1-2

20-30

0,5

**849. [T002921] ДЛЯ ОБРАБОТКИ ПОЛОСТИ РТА ПРИ КАНДИДОЗЕ НЕОБХОДИМО**

обезболить, обработать 1–2% р-ром гидрокарбоната натрия, затем кератопластическими средствами

обезболить слизистую оболочку, провести антисептическую обработку и аппликацию маслом шиповника

**удалить верхний рыхлый слой налета, обработать 1–2% раствором гидрокарбоната натрия и затем канестеном или клотримазолом**

обезболить, смазать мазью ацикловир

**850. [T002922] К ЛЕКАРСТВЕННЫМ СРЕДСТВАМ, ВЫЗЫВАЮЩИМ ХИМИЧЕСКИЕ ОЖОГИ, ОТНОСЯТ**

Витаон

Метиленовый синий

Винилин

**Резорцин-формалиновая смесь**

**851. [T002925] ДЛЯ УСКОРЕНИЯ ЗАЖИВЛЕНИЯ ЭЛЕМЕНТОВ ХРОНИЧЕСКОГО РЕЦИДИВИРУЮЩЕГО АФТОЗНОГО СТОМАТИТА ПРИМЕНЯЮТ**

Клотримазол мазь

**Солкосерил дентальную адгезивную пасту**

Тebroфеновую мазь

Флореналевую мазь

**852. [T002926] ДЛЯ ЛЕЧЕНИЯ ОСТРОГО ГЕРПЕТИЧЕСКОГО СТОМАТИТА (ОГС) ПРИМЕНЯЮТ МАЗЬ**

Ацикловир

Бутадионовую

Канестен

Неомициновую

**853. [T002928] ПРИ КАНДИДОЗЕ ВНУТРЬ НАЗНАЧАЮТ ПРЕПАРАТЫ**

гормональные

противовирусные

**противогрибковые**

антибактериальные

**854. [T002929] ДЛЯ АНТИСЕПТИЧЕСКИХ ПОЛОСКАНИЙ ПРИ ХРОНИЧЕСКОМ РЕЦИДИВИРУЮЩЕМ АФТОЗНОМ СТОМАТИТЕ (ХРАС) РЕКОМЕНДУЮТ**

раствор Борной кислоты

растворы антибиотиков

**настои и отвары трав**

раствор Аскорбиновой кислоты

**855. [T002930] ЭТИОТРОПНЫМ СРЕДСТВОМ ЛЕЧЕНИЯ ОСТРОГО ГЕРПЕТИЧЕСКОГО СТОМАТИТА (ОГС) В ПЕРИОД ВЫСЫПАНИЯ ЯВЛЯЮТСЯ СРЕДСТВА**

кератопластические

обезболивающие

жаропонижающие

противовирусные

**856. [T002932] ПРЕПАРАТОМ, ИСПОЛЬЗУЕМЫМ ДЛЯ АППЛИКАЦИОННОЙ АНЕСТЕЗИИ У ДЕТЕЙ, ЯВЛЯЕТСЯ**

Артикаин-форте

Прокаин (Новокаин)

**Лидокаин**

Мепивакаин

**857. [T002934] ЭПИНЕФРИН (АДРЕНАЛИН) В РАСТВОРЕ АНЕСТЕТИКА НЕ РЕКОМЕНДУЕТСЯ ДОБАВЛЯТЬ ПРИ ПРОВЕДЕНИИ АНЕСТЕЗИИ ДЕТЯМ ДО (ЛЕТ)**

5

3

10

7

**858. [T002935] ВЫБОР МЕТОДА ЛЕЧЕНИЯ ПУЛЬПИТА У ДЕТЕЙ ЗАВИСИТ ОТ**

возраста ребенка, наличия сопутствующей соматической патологии

только групповой принадлежности зубов

диагноза заболевания, групповой принадлежности зубов, стадии их развития

стадии развития зубов и их групповой принадлежности

**859. [T002936] ПРИ ВЫБОРЕ ТАКТИКИ ЛЕЧЕНИЯ ВКОЛОЧЕННОГО ВЫВИХА ВРЕМЕННЫХ ЦЕНТРАЛЬНЫХ РЕЗЦОВ НАИБОЛЕЕ ВАЖНЫМ КРИТЕРИЕМ ЯВЛЯЕТСЯ**

результат электроодонтодиагностики (ЭОД)

состояние остальных зубов (распространенность кариеса)

результат рентгенологического исследования

возраст ребенка

**860. [T002937] ПРИ НЕПОЛНОМ ВЫВИХЕ ЗУБОВ 5.1, 6.1 У РЕБЕНКА ШЕСТИ ЛЕТ РЕКОМЕНДУЕТСЯ**

выдвижение в зубной ряд ортодонтическими методами

динамическое наблюдение

проведение репозиции и шинирования

**их удаление**

**861. [T002939] УСТРАНЕНИЕ ДЕЙСТВУЮЩЕЙ ПРИЧИНЫ ПРИ ЛОКАЛЬНОМ ПАРОДОНТИТЕ**

не влияет на течение заболевания

приводит к выздоровлению

приводит к переходу в следующую фазу заболевания

**приводит к стабилизации процесса**

**862. [T002940] ЛЕЧЕНИЕ ХРОНИЧЕСКОГО КАТАРАЛЬНОГО ГИНГИВИТА ВКЛЮЧАЕТ**

обезболивание, снятие зубных отложений, аппликации протеолитическими ферментами, антибактериальные средства

обезболивание, массаж, смазывание десен кератопластиками

**гигиену полости рта, удаление зубных отложений, наложение лечебных повязок**

гигиену полости рта, устранение местных факторов (коррекция уздечек, пластика преддверия полости рта и др.), электрофорез витаминами, все виды массажа

**863. [T002941] ЛЕЧЕНИЕ ГИПЕРТРОФИЧЕСКОГО ГИНГИВИТА ВКЛЮЧАЕТ**

обезболивание, антибактериальные средства, физиотерапию

**гигиену полости рта, удаление зубных отложений, склерозирующие средства, физиотерапию**

гигиену полости рта, устранение местных факторов (коррекция уздечек, пластика преддверия полости рта и др.), электрофорез витаминами, все виды массажа

гигиену полости рта, удаление зубных отложений, наложение лечебных повязок

#### **864. [T002942] ЛЕЧЕНИЕ АТРОФИЧЕСКОГО ГИНГИВИТА ВКЛЮЧАЕТ**

гигиену полости рта, удаление зубных отложений, наложение лечебных повязок

обезболивание, снятие зубных отложений, аппликации протеолитическими ферментами, антибактериальные средства

гигиену полости рта, удаление зубных отложений, склерозирующие средства, физиотерапию

**гигиену полости рта, устранение местных факторов (коррекция уздечек, пластика преддверия полости рта и др.), электрофорез витаминами, все виды массажа**

#### **865. [T002943] ЛЕЧЕНИЕ ЯЗВЕННО-НЕКРОТИЧЕСКОГО ГИНГИВИТА ВКЛЮЧАЕТ**

**обезболивание, снятие зубных отложений, аппликации протеолитическими ферментами, антибактериальные средства**

гигиену полости рта, удаление зубных отложений, наложение лечебных повязок

гигиену полости рта, устранение местных факторов (коррекция уздечек, пластика преддверия полости рта и др.), электрофорез витаминами, все виды массажа

гигиену полости рта, обезболивание, массаж

#### **866. [T002944] В БЛИЖАЙШИЕ ЧАСЫ ПОСЛЕ РАНЕНИЙ ЯЗЫКА, МЯГКОГО НЕБА, ТКАНЕЙ ДНА РТА ОПАСНОСТЬ ДЛЯ ЖИЗНИ РЕБЕНКА ПРЕДСТАВЛЯЕТ**

развитие гнойно-некротического процесса

нарушение приема пищи

**асфиксия**

нарушение речи

**867. [T002945] СРОК, В ТЕЧЕНИЕ КОТОРОГО ПРОИСХОДИТ ПОЛНАЯ КОСТНАЯ РЕГЕНЕРАЦИЯ В ЛУНКЕ ПОСЛЕ УДАЛЕНИЯ ПОСТОЯННОГО ЗУБА У ДЕТЕЙ, СОСТАВЛЯЕТ**

6-8 недель

2-4 недели

4-6 недель

**3-6 месяцев**

**868. [T002946] ЭПИТЕЛИЗАЦИЯ ЭЛЕМЕНТОВ ПРИ ГЕРПАНГИНЕ ПРОИСХОДИТ ЧЕРЕЗ (ДНИ)**

10-12

3-4

1-2

5-6

**869. [T002947] ДЛЯ ЛЕЧЕНИЯ ОСТРОГО ГЕРПЕТИЧЕСКОГО СТОМАТИТА В ПЕРВЫЕ 3 ДНЯ НАЗНАЧАЮТ ПРЕПАРАТЫ**

**противовирусные и обезболивающие**

противогрибковые

антибактериальные

кератопластические

**870. [T002948] НАСИЛЬСТВЕННОЕ ОТТОРЖЕНИЕ НАЛЕТА ПРИ ТЯЖЕЛОЙ ФОРМЕ КАНДИДОЗА МОЖЕТ ПРИВЕСТИ К**

**развитию генерализованной формы**

более быстрому выздоровлению

летальному исходу

отсутствию изменений

### **871. [T002949] ПРИ ПИОДЕРМИИ НА КРАСНОЙ КАЙМЕ И КОЖЕ ГУБ ВЫЯВЛЯЮТ**

уртикарную сыпь, разлитую гиперемию  
прозрачные корочки, фиксированные в центре  
**пустулы, толстые соломенно-желтые корки**  
эрозии, покрытые фибринозным налетом

### **872. [T002950] ТРАВМАТИЧЕСКУЮ ЭРОЗИЮ СЛИЗИСТОЙ НИЖНЕЙ ПОВЕРХНОСТИ КОНЧИКА ЯЗЫКА У ДЕТЕЙ 1-2 МЕСЯЦЕВ ЖИЗНИ ЧАЩЕ ВСЕГО ВЫЗЫВАЮТ**

соски, резиновые рожки на бутылочках  
**преждевременно прорезавшиеся зубы**  
средства гигиены полости рта новорожденных  
кольца для прорезывания зубов

### **873. [T002951] ПРИ АТОПИЧЕСКОМ (ЭКЗЕМАТОЗНОМ) ХЕЙЛИТЕ ЦЕЛЕСООБРАЗНО РЕКОМЕНДОВАТЬ**

**десенсибилизирующую терапию**  
противовирусную терапию  
антибактериальную терапию  
антисептическую обработку

### **874. [T002952] ПРЕКРАТИТЬ РЕЦИДИВЫ ХРОНИЧЕСКОГО РЕЦИДИВИРУЮЩЕГО АФТОЗНОГО СТОМАТИТА И МНОГОФОРМНОЙ ЭКССУДАТИВНОЙ ЭРИТЕМЫ ИЛИ ЗНАЧИТЕЛЬНО СОКРАТИТЬ ЧАСТОТУ РЕЦИДИВОВ И (ИЛИ) ТЯЖЕСТЬ ПОМОГАЕТ**

**устранение хронических очагов инфекции в организме ребенка**  
антисептическое полоскание рта в период между рецидивами  
систематическое применение противовирусных мазей на слизистую оболочку рта  
курсовое лечение поливитаминами 1-2 раза в год



**875. [T002954] ОБРАБОТКА ПОЛОСТИ РТА ПРИ ОСТРОМ ГЕРПЕТИЧЕСКОМ СТОМАТИТЕ НЕОБХОДИМА**

перед едой

**после каждого приема пищи**

каждый час

только перед сном

**876. [T002955] ОБРАБОТКА ПОЛОСТИ РТА ПРИ МОЛОЧНИЦЕ НЕОБХОДИМА**

каждый час

перед едой

**сразу после каждого приема пищи**

только перед сном

**877. [T002957] ОБРАБОТКА ПОЛОСТИ РТА ПРИ ХРОНИЧЕСКОМ РЕЦИДИВИРУЮЩЕМ АФТОЗНОМ СТОМАТИТЕ НЕОБХОДИМА**

каждый час

только перед сном

**после каждого приема пищи**

через день

**878. [T002958] ОБРАБОТКА ПОЛОСТИ РТА ПРИ МНОГОФОРМНОЙ ЭКССУДАТИВНОЙ ЭРИТЕМЕ НЕОБХОДИМА**

только перед сном

через день

**после каждого приема пищи**

перед едой

## **879. [Т002959] ПОЛИМОРФИЗМ ВЫСЫПАНИЙ ХАРАКТЕРЕН ДЛЯ**

хронического рецидивирующего афтозного стоматита (ХРАС)

молочницы

острого герпетического стоматита (ОГС)

**многоформной экссудативной эритемы (МЭЭ)**

## **880. [Т002960] КЕРАТОПЛАСТИЧЕСКИЕ СРЕДСТВА ПРИ ЛЕЧЕНИИ ОСТРОГО ГЕРПЕТИЧЕСКОГО СТОМАТИТА ЦЕЛЕСООБРАЗНО НАЗНАЧАТЬ В ПЕРИОД**

катаральный

латентный

**угасания**

продромальный

## **881. [Т002961] ПАТОГЕНЕТИЧЕСКОЕ ЛЕЧЕНИЕ ГЕРПАНГИНЫ ЯВЛЯЕТСЯ**

**противовирусным**

физиотерапевтическим

кератопластическим

антибактериальным

## **882. [Т002962] ПРИ ЛЕЧЕНИИ УШИБА ОДНОКОРНЕВОГО ПОСТОЯННОГО ЗУБА НЕОБХОДИМО**

ограничение жевательной нагрузки

удаление травмированного зуба

**разобщение прикуса в переднем отделе с помощью ортодонтического аппарата, щадящая диета**

шинирование проволочно-композитной шиной на 2-4 недели

### **883. [T002963] ОСТРЫЙ ТОКСИЧЕСКИЙ ПЕРИОДОНТИТ РАЗВИВАЕТСЯ**

при медикаментозной обработке канала 3% Гипохлоритом натрия

при выведении за верхушку пломбировочного материала

**при передозировке и при несвоевременном удалении пульпы после наложения мышьяковистой пасты**

после проведения резорцин-формалинового метода

### **884. [T002964] ПРИ МЕДИКАМЕНТОЗНОМ СТОМАТИТЕ ВОЗМОЖНО ПОЯВЛЕНИЕ НА КОЖЕ ТЕЛА**

пигментных пятен

**уртикарной сыпи**

мелких пузырьковых высыпаний

синюшно-красных пятен округлой формы, с пузырьком или папулой в центре

### **885. [T002966] ОСНОВНЫМ МЕТОДОМ ЛЕЧЕНИЯ ЗУБОВ ПРИ НЕСОВЕРШЕННОМ ДЕНТИНОГЕНЕЗЕ ЯВЛЯЕТСЯ**

пломбирование кариозных полостей

шинирование зубов

восстановление анатомической формы коронки зуба с помощью композитов

**профилактическое, эндодонтическое лечение после завершения формирования корня зуба по показаниям**

### **886. [T002967] МЕТОДИКА ЛЕЧЕНИЯ КАРИЕСА В СТАДИИ МЕЛОВИДНОГО ПЯТНА ПОСТОЯННЫХ ЗУБОВ ЗАКЛЮЧАЕТСЯ В**

импрегнации 30% раствором Нитрата серебра

**аппликации реминерализирующих препаратов**

аппликации раствора Гидрокарбоната натрия

препарировании с последующим пломбированием

**887. [Т002968] ПЛОМБИРОВАНИЕ ПОСТОЯННЫХ РЕЗЦОВ КОМПОЗИЦИОННЫМИ МАТЕРИАЛАМИ ПРИ ГИПОПЛАЗИИ ЗУБОВ МОЖНО ПРОВОДИТЬ РЕБЕНКУ**

старше 12 лет

7-8 лет

сразу после их прорезывания

8-9 лет

**888. [Т002969] ДЛЯ ЛЕЧЕНИЯ НАЧАЛЬНЫХ ФОРМ КАРИЕСА ПОСТОЯННЫХ ЗУБОВ У ДЕТЕЙ ПРИМЕНЯЕТСЯ**

Гипохлорит натрия

раствор Нитрата серебра 30%

раствор Шиллера - Писарева

**Кальций-фосфатный гель**

**889. [Т002970] ДЛЯ ЛЕЧЕБНОЙ ПРОКЛАДКИ ПРИ ГЛУБОКОМ КАРИЕСЕ ПРИМЕНЯЮТ**

пасту с гормональными препаратами

**препараты на основе гидроокиси кальция**

пасту с антибиотиками

резорцин-формалиновая пасту

**890. [Т002971] ПРИ ЛЕЧЕНИИ СРЕДНЕГО КАРИЕСА ВРЕМЕННЫХ МОЛЯРОВ МОЖНО БЕЗ ПРОКЛАДКИ ПРИМЕНЯТЬ**

**стеклоиономерный цемент (СИЦ)**

Силидонт

Силицин

композитные материалы

**891. [T002972] К ПЛОМБИРОВОЧНЫМ МАТЕРИАЛАМ, ПРИМЕНЯЕМЫМ БЕЗ ПРОКЛАДКИ ДЛЯ ЛЕЧЕНИЯ СРЕДНЕГО КАРИЕСА ПОСТОЯННЫХ РЕЗЦОВ С НЕСФОРМИРОВАННЫМИ КОРНЯМИ, ОТНОСЯТ**

амальгаму

композитные материалы

Силицин

**компомеры**

**892. [T002973] ДЛЯ УДАЛЕНИЯ ЗУБА 7.5 РЕКОМЕНДУЕТСЯ ВЗЯТЬ ЩИПЦЫ**

байонетные

**клювовидные несходящиеся**

клювовидные сходящиеся

прямые

**893. [T002974] УДАЛЕНИЕ ВРЕМЕННЫХ ЦЕНТРАЛЬНЫХ РЕЗЦОВ ВЕРХНЕЙ ЧЕЛЮСТИ РЕКОМЕНДУЕТСЯ ПРОИЗВОДИТЬ ЩИПЦАМИ**

клювовидными со сходящимися щечками

**прямыми**

S-образно изогнутыми

штыковидными

**894. [T002975] ДЛЯ УДАЛЕНИЯ ВРЕМЕННЫХ КЛЫКОВ ВЕРХНЕЙ ЧЕЛЮСТИ РЕКОМЕНДУЮТСЯ ЩИПЦЫ**

клювовидные со сходящимися щечками

байонетные

**прямые**

S-образно изогнутые

**895. [T002976] УДАЛЕНИЕ СВЕРХКОМПЛЕКТНОГО ЗУБА, РАСПОЛАГАЮЩЕГОСЯ В ОБЛАСТИ ЗУБОВ 1.1, 2.1 И ОБУСЛОВЛИВАЮЩЕГО НАЛИЧИЕ ДИАСТЕМЫ, СЛЕДУЕТ ПРОИЗВОДИТЬ РЕБЕНКА В ВОЗРАСТЕ (ЛЕТ)**

8-9

5-7

7-8

9-10

**896. [T002977] ДЛЯ УДАЛЕНИЯ ВРЕМЕННОГО ВТОРОГО МОЛЯРА НИЖНЕЙ ЧЕЛЮСТИ РЕКОМЕНДУЮТСЯ ЩИПЦЫ КЛЮВОВИДНЫЕ**

**несходящиеся**

в зависимости от стороны челюсти

изогнутые по плоскости

в зависимости от степени резорбции корней

**897. [T002978] КЮРЕТАЖ ЛУНКИ ПРИ УДАЛЕНИИ ВРЕМЕННОГО ЗУБА**

проводится при наличии воспаления в периапикальных тканях

проводится при удалении по поводу вколоченного вывиха

проводится

**не проводится**

**898. [T002979] ДЛЯ УДАЛЕНИЯ ВРЕМЕННЫХ ЗУБОВ СПЕЦИАЛЬНЫЕ НАБОРЫ ЩИПЦОВ**

**существуют**

существуют только для нижней челюсти

не существуют

существуют только для верхней челюсти

## **899. [T002980] ПРАВИЛА НАЛОЖЕНИЯ ЩИПЦОВ ПРИ УДАЛЕНИИ ВРЕМЕННЫХ И ПОСТОЯННЫХ ЗУБОВ**

**отличаются**

отличаются при удалении на верхней челюсти; не отличаются - на нижней

отличаются при удалении на нижней челюсти; не отличаются - на верхней

не отличаются

## **900. [T002982] ЭТАПЫ УДАЛЕНИЯ ВРЕМЕННОГО ЗУБА И ПОСТОЯННОГО**

различны только на верхней челюсти

одинаковы

**различны**

различны только на нижней челюсти

## **901. [T002983] ПРИ НАЛИЧИИ СВИЩА НА ДЕСНЕ ПРИ ХРОНИЧЕСКОМ ГРАНУЛИРУЮЩЕМ ПЕРИОДОНТИТЕ ПО ОТНОШЕНИЮ К ПРИЧИННОМУ ВРЕМЕННОМУ ЗУБУ ПОКАЗАНО**

эндодонтическое лечение без выведения материала за верхушку с последующей пластикой свищевого хода

эндодонтическое лечение с выведением материала за верхушку

**удаление зуба**

эндодонтическое лечение без выведения материала за верхушку

## **902. [T002984] ПРЯМЫЕ ЩИПЦЫ ИСПОЛЬЗУЮТ ДЛЯ УДАЛЕНИЯ**

временных моляров нижней челюсти

временных моляров верхней челюсти

**клыков верхней челюсти**

постоянных моляров верхней челюсти

**903. [T002985] КЛЮВОВИДНЫЕ ЩИПЦЫ ИСПОЛЬЗУЮТ ДЛЯ УДАЛЕНИЯ**

**боковых временных резцов нижней челюсти**

центральных временных резцов верхней челюсти

клыков верхней челюсти

временных моляров верхней челюсти

**904. [T002986] ЗУБЫ 5.1, 6.1 ПРИ ПОЛНОМ ВКОЛОЧЕННОМ ВЫВИХЕ У РЕБЕНКА ТРЕХ ЛЕТ РЕКОМЕНДУЕТСЯ**

оставить под наблюдением

провести эндодонтическое лечение

провести репозицию

**удалить**

**905. [T002987] ЗУБ 6.1 У РЕБЕНКА ПЯТИ ЛЕТ ПРИ ПЕРЕЛОМЕ КОРНЯ РЕКОМЕНДУЕТСЯ**

провести эндодонтическое лечение

оставить под наблюдением

сохранить, используя штифт

**удалить**

**906. [T002988] ПРИ МНОЖЕСТВЕННОМ ВЫВИХЕ ВРЕМЕННЫХ ЗУБОВ С ПЕРЕЛОМОМ АЛЬВЕОЛЯРНОГО ОТРОСТКА РЕКОМЕНДУЕТСЯ ИСПОЛЬЗОВАТЬ ШИНУ**

проволочную с зацепными петлями

гладкую шину-скобу

пластмассовую назубную

**пластмассовую зубнаддесневую**



**907. [T002989] ПРИ ОСТРОМ ГНОЙНОМ ПЕРИОСТИТЕ ПРИЧИННЫЙ  
ВРЕМЕННЫЙ МНОГОКОРНЕВОЙ ЗУБ СЛЕДУЕТ**

удалить

удалить по показаниям

трепанировать и пломбировать

пломбировать и произвести резекцию верхушки корня

**908. [T002990] ПРИ ОСТРОМ ГНОЙНОМ ПЕРИОСТИТЕ ПРИЧИННЫЙ  
ВРЕМЕННЫЙ ОДНОКОРНЕВОЙ ЗУБ СЛЕДУЕТ**

трепанировать и пломбировать

удалить по показаниям

удалить

пломбировать и произвести резекцию верхушки корня

**909. [T002992] СТЕКЛОИОНОМЕРНЫЕ ЦЕМЕНТЫ ИСПОЛЬЗУЮТ ПРИ  
ЛЕЧЕНИИ СРЕДНЕГО КАРИЕСА ЗУБОВ**

только постоянных несформированных

**всех молочных и постоянных**

только молочных несформированных

только молочных сформированных

**910. [T002993] ПРИ ЛЕЧЕНИИ СРЕДНЕГО КАРИЕСА ВРЕМЕННЫХ  
РЕЗЦОВ И КЛЫКОВ МОЖНО БЕЗ ПРОКЛАДКИ ПРИМЕНЯТЬ**

**стеклоиономерные цементы**

композитные материалы

Силицин

амальгаму

### **911. [Т002994] ЗУБ 5.1 У РЕБЕНКА ТРЕХ ЛЕТ ПРИ ПЕРЕЛОМЕ НА УРОВНЕ ШЕЙКИ ЗУБА РЕКОМЕНДУЕТСЯ**

сохранить, используя культевую штифтовую вкладку

удалить

оставить под наблюдением

**сохранить, проведя эндодонтическое лечение**

### **912. [Т002995] ПОКАЗАНИЕМ К МЕТОДУ ДЕВИТАЛЬНОЙ АМПУТАЦИИ ЯВЛЯЮТСЯ ВСЕ ФОРМЫ ПУЛЬПИТА В МОЛЯРАХ**

**временных независимо от стадии развития и в несформированных постоянных**

несформированных постоянных

временных независимо от стадии развития корня

сформированных постоянных

### **913. [Т002996] ПОКАЗАНИЕМ К ЛЕЧЕНИЮ ПУЛЬПИТА МЕТОДОМ ВИТАЛЬНОЙ АМПУТАЦИИ ЯВЛЯЕТСЯ**

пульпит во временных молярах независимо от стадии формирования корня

перелом коронки зуба с обнажением пульпы спустя 48 часов после травмы

**перелом коронки зуба с обнажением пульпы в первые 48 часов после травмы**

хронический гангренозный пульпит в постоянном однокорневом зубе с несформированным корнем

### **914. [Т002998] МЕТОДОМ ВЫСОКОЙ АМПУТАЦИИ ПРОВОДЯТ ЛЕЧЕНИЕ**

всех форм пульпита во временных молярах независимо от стадии формирования корня

хронического фиброзного пульпита в постоянных несформированных однокорневых зубах

**при переломе коронки с обнажением пульпы в постоянных несформированных резцах спустя 48 часов после травмы**

всех форм пульпита в несформированных постоянных молярах

**915. [Т003000] КАНАЛЫ ВРЕМЕННЫХ СФОРМИРОВАННЫХ  
ОДНОКОРНЕВЫХ ЗУБОВ ПРИ ПУЛЬПИТЕ ПРЕДПОЧТИТЕЛЬНЕЕ  
ПЛОМБИРОВАТЬ**

гуттаперчевыми штифтами

фосфат-цементом

**пастой из окиси цинка на масляной основе**

серебряными штифтами

**916. [Т003002] ПРИ ХРОНИЧЕСКОМ ГРАНУЛИРУЮЩЕМ  
ПЕРИОДОНТИТЕ СФОРМИРОВАННОГО ОДНОКОРНЕВОГО ЗУБА СО  
СВИЩЕМ В ПЕРВОЕ ПОСЕЩЕНИЕ ПОСЛЕ ЭНДОДОНТИЧЕСКОЙ  
ОБРАБОТКИ СЛЕДУЕТ**

направить на физиотерапию

наложить временную пломбу (повязку)

**запломбировать канал**

оставить зуб открытым

**917. [Т003003] ПРИ ХРОНИЧЕСКОМ ГРАНУЛИРУЮЩЕМ  
ПЕРИОДОНТИТЕ ПОСТОЯННОГО ОДНОКОРНЕВОГО  
НЕСФОРМИРОВАННОГО ЗУБА ПОСЛЕ УДАЛЕНИЯ ГРАНУЛЯЦИИ В  
ЭТО ЖЕ ПОСЕЩЕНИЕ ПРОВОДЯТ**

**пломбирование канала пастой**

противовоспалительную терапию

удаление зуба

физиотерапевтические процедуры

**918. [Т003004] РАЦИОНАЛЬНАЯ ТАКТИКА ПРИ ХРОНИЧЕСКОМ  
ПЕРИОДОНТИТЕ ВРЕМЕННЫХ ЗУБОВ У РЕБЕНКА, СТРАДАЮЩЕГО  
ПИЕЛОНЕФРИТОМ, ВКЛЮЧАЕТ**

пломбирование каналов пастой на основе гидроокиси кальция

пломбирование каналов резорцин-формалиновой пастой

пломбирование каналов пастой на масляной основе

удаление зуба

**919. [T003005] ПРИ ЛЕЧЕНИИ ХРОНИЧЕСКОГО ПЕРИОДОНТИТА ПОСТОЯННОГО ОДНОКОРНЕВОГО ЗУБА СО СФОРМИРОВАННЫМ КОРНЕМ ВНЕ ОБОСТРЕНИЯ РЕКОМЕНДУЕТСЯ**

удалить распад из канала, оставить турунду с антисептиком

в первое посещение обработать настойкой йода переходную складку и соседние зубы, обработать кариозную полость, раскрыть полость зуба, оставить зуб открытым

раскрыть полость зуба, удалить распад из канала, назначить теплые ротовые ванночки

вскрыть полость зуба, раскрыть ее, удалить распавшуюся коронковую и корневую пульпу, промыть антисептиками канал, раскрыть верхушку корня, запломбировать канал

**920. [T003006] ПРИ ЛЕЧЕНИИ ВКОЛОЧЕННОГО ВЫВИХА ПОСТОЯННЫХ СФОРМИРОВАННЫХ РЕЗЦОВ НЕОБХОДИМО ПРОВЕСТИ**

вытяжение зуба с помощью ортодонтических аппаратов

репозицию

репозицию и ширинование зуба на 3-4 недели

только динамическое наблюдение

**921. [T003007] ПРИ ПЕРЕЛОМЕ КОРОНКИ НЕСФОРМИРОВАННОГО ЗУБА С ОБНАЖЕНИЕМ ПУЛЬПЫ В ПЕРВЫЕ 6 ЧАСОВ РЕКОМЕНДУЮТ**

витальную ампутацию

высокую ампутацию

закрытие линии перелома фтор-цементом

биологический метод лечения пульпита с одновременной защитой зуба ортодонтической коронкой

**922. [T003008] ПРИ ПЕРЕЛОМЕ КОРОНКИ С ОБНАЖЕНИЕМ ПУЛЬПЫ ПОСТОЯННОГО СФОРМИРОВАННОГО ЗУБА В ПЕРВЫЕ 6 ЧАСОВ НЕОБХОДИМО ПРОВЕСТИ**

витальную ампутацию

высокую ампутацию пульпы

биологический метод с одновременной защитой зуба ортодонтической коронкой

**экстирпацию пульпы**

**923. [T003009] ПРИ ЛЕЧЕНИИ ВКОЛОЧЕННОГО ВЫВИХА ПОСТОЯННЫХ НЕСФОРМИРОВАННЫХ РЕЗЦОВ В ПЕРВЫЕ 2 ДНЯ ПОСЛЕ ТРАВМЫ НЕОБХОДИМО РЕКОМЕНДОВАТЬ**

**щадящий режим питания, противовоспалительную терапию, динамическое наблюдение**

вытяжение зуба с помощью ортодонтических аппаратов

репозицию зуба и шинирование на 3-4 недели

эндодонтическое лечение

**924. [T003010] ПРИ ПОЛНОМ ВЫВИХЕ ЗУБА 1.1 В РЕЗУЛЬТАТЕ УЛИЧНОЙ ТРАВМЫ У РЕБЕНКА 10 ЛЕТ РЕКОМЕНДУЕТСЯ**

**реплантация зуба с предварительной его трепанацией, депульпированием и пломбированием**

реплантация зуба без пломбирования

устранение дефекта съёмным протезом

устранение дефекта имплантатом

**925. [T003011] ЗУБ 6.1 У РЕБЕНКА ТРЕХ ЛЕТ ПРИ ПЕРЕЛОМЕ КОРОНКИ СО ВСКРЫТИЕМ ПОЛОСТИ ЗУБА РЕКОМЕНДУЕТСЯ**

сохранить, используя штифт

удалить

**сохранить, проведя эндодонтическое лечение**

сохранить, восстановив коронку культевой вкладкой

**926. [Т003012] РАЦИОНАЛЬНЫМ МЕТОДОМ ЛЕЧЕНИЯ ГИПОПЛАЗИИ ТВЕРДЫХ ТКАНЕЙ ПОСТОЯННЫХ ФРОНТАЛЬНЫХ ЗУБОВ У РЕБЕНКА 8 ЛЕТ НАЗЫВАЮТ**

пломбирование композитными материалами

**пломбирование стеклоиономерными цементами с последующим восстановлением стандартными защитными коронками**

динамическое наблюдение

протезирование фарфоровыми коронками

**927. [Т003014] МЕТОД «СЕРЕБРЕНИЯ» ПРИМЕНЯЮТ ПРИ ЛЕЧЕНИИ**

хронического фиброзного пульпита

начальных форм кариеса постоянных зубов

**начальных форм кариеса временных зубов**

хронического гранулирующего периодонтита

**928. [Т003016] ЧАСТОТА РЕЦИДИВОВ ВЫСЫПАНИЙ ПРИ РЕЦИДИВИРУЮЩЕМ ГЕРПЕТИЧЕСКОМ СТОМАТИТЕ ОБЪЯСНЯЕТСЯ**

возрастом ребенка

конституцией ребенка

**снижением иммунитета**

временем года

**929. [Т003017] НЕКРОЗЫ СЛИЗИСТОЙ ОБОЛОЧКИ ПОЛОСТИ РТА НАБЛЮДАЮТСЯ ПРИ СИСТЕМНЫХ ЗАБОЛЕВАНИЯХ**

центральной нервной системы

почек

**крови и кроветворных органов**

хронических заболеваниях желудочно-кишечного тракта

### **930. [Т003018] К ОСЛОЖНЕНИЯМ ПОСЛЕ ОПЕРАЦИИ УДАЛЕНИЯ ЗУБА У ДЕТЕЙ ОТНОСИТСЯ**

травма зачатка

**альвеолит**

перелом корня зуба

вывих височно-нижнечелюстного сустава

### **931. [Т003019] НАИБОЛЕЕ ЧАСТЫМ ИСТОЧНИКОМ ИНФЕКЦИИ ПРИ ОСТРОМ ПЕРИОСТИТЕ ЧЕЛЮСТНЫХ КОСТЕЙ У ДЕТЕЙ ЯВЛЯЮТСЯ ЗУБЫ**

1.2, 1.1, 2.1, 2.2

4.1, 4.2, 3.1, 3.2

**4.6, 8.5, 8.4, 7.4, 7.5, 3.6**

1.6, 5.5, 5.4, 6.4, 6.5, 2.6

### **932. [Т003020] У ДЕТЕЙ 2-3 ЛЕТ СРЕДИ УКАЗАННЫХ ПРИЧИН ОСТРЫХ ЛИМФАДЕНИТОВ ЧЕЛЮСТНО-ЛИЦЕВОЙ ОБЛАСТИ ПРЕОБЛАДАЕТ ИНФЕКЦИЯ**

одонтогенная

посттравматическая

**стоматогенная**

специфическая

### **933. [Т003021] НАИБОЛЕЕ ЧАСТЫМ ИСТОЧНИКОМ ИНФЕКЦИИ ПРИ ОСТРОМ ПЕРИОСТИТЕ ЧЕЛЮСТНЫХ КОСТЕЙ В ДЕТСКОМ ВОЗРАСТЕ ЯВЛЯЮТСЯ**

ОРВИ и детские инфекционные заболевания

ЛОР-органы

**зубы 4.6, 8.5, 8.4, 7.4, 7.5, 3.6**

зубы 1.6, 5.5, 5.4, 6.4, 6.5, 2.6

**934. [T003022] НАИБОЛЕЕ ЧАСТЫМИ ИСТОЧНИКАМИ ИНФЕКЦИИ ПРИ ОСТРОМ ОДОНТОГЕННОМ ПЕРИОСТИТЕ ЧЕЛЮСТНЫХ КОСТЕЙ У ДЕТЕЙ ЯВЛЯЮТСЯ ЗУБЫ**

1.2, 1.1, 2.1, 2.2

4.2, 4.1, 3.1, 3.2

1.6, 5.5, 5.4, 6.4, 6.5, 2.6

4.6, 8.5, 8.4, 7.4, 7.5, 3.6

**935. [T003023] ВО ВРЕМЕННОМ ПРИКУСЕ ПРИ ЛЕЧЕНИИ ВЫВИХОВ ЗУБОВ РЕКОМЕНДУЕТСЯ ИСПОЛЬЗОВАТЬ ШИНУ ПЛАСТМАССОВУЮ**

Вебера

**назубную**

зубонаддесневую

Ванкевич

**936. [T003024] КОРРЕКЦИЮ РУБЦОВЫХ ДЕФОРМАЦИЙ МЯГКИХ ТКАНЕЙ, ВЫЗЫВАЮЩИХ ФУНКЦИОНАЛЬНЫЕ НАРУШЕНИЯ, ОСУЩЕСТВЛЯЮТ**

**через 8-10 месяцев после заживления раны**

после окончания формирования и роста тканей

сразу после обнаружения

через 5 лет после травмы

**937. [T003025] КРИТЕРИЕМ ЭФФЕКТИВНОСТИ ЛЕЧЕНИЯ ПУЛЬПИТА В ПОСТОЯННЫХ НЕСФОРМИРОВАННЫХ ЗУБАХ ЯВЛЯЕТСЯ**

трехмерная obturation корневого канала

апексификация

**апексогенез**

формирование дентинного мостика



**938. [T003026] ОКОНЧАНИЕ ФОРМИРОВАНИЯ КОРНЯ ПОСЛЕ ЛЕЧЕНИЯ ПУЛЬПИТА МЕТОДОМ ВИТАЛЬНОЙ АМПУТАЦИИ ПО СРАВНЕНИЮ С СИММЕТРИЧНЫМ ЗУБОМ**

будет проходить быстрее

будет проходить медленнее

прекратится

будет проходить одновременно со здоровым симметричным зубом

**939. [T003027] ЭФФЕКТИВНОСТЬ ЛЕЧЕНИЯ ПУЛЬПИТА НЕСФОРМИРОВАННЫХ ЗУБОВ АМПУТАЦИОННЫМ МЕТОДОМ КОНТРОЛИРУЮТ РЕНТГЕНОЛОГИЧЕСКИ**

через 3-6 месяцев, а затем не реже 1 раза в год до завершения формирования корня

однократно после завершения лечения

через 3 недели, а затем не реже 1 раза в год до завершения формирования корня

однократно через 1 год после лечения

**940. [T003028] ПРИ ХРОНИЧЕСКОМ ПЕРИОДОНТИТЕ ВРЕМЕННОГО ЗУБА В ПОСТОЯННЫХ ЗУБАХ МОЖЕТ ВОЗНИКНУТЬ**

местная гипоплазия эмали

системная гипоплазия эмали

несовершенный амелогенез

несовершенный одонтогенез

**941. [T003029] ОСНОВНЫМ КРИТЕРИЕМ ЭФФЕКТИВНОСТИ ЛЕЧЕНИЯ ПЕРИОДОНТИТА ПОСТОЯННЫХ ЗУБОВ ЯВЛЯЕТСЯ**

восстановление структуры костной ткани на рентгенограмме (апексофикация)

отсутствие рецидивов воспаления

отсутствие свища на десне

отсутствие боли при накусывании

**942. [T003030] ПРИ ЛЕЧЕНИИ ВКОЛОЧЕННОГО ВЫВИХА ВРЕМЕННЫХ НЕСФОРМИРОВАННЫХ РЕЗЦОВ НЕОБХОДИМО РЕКОМЕНДОВАТЬ**

репозицию

удаление зуба

вытяжение зуба с помощью ортодонтических аппаратов

**щадящую диету, противовоспалительное лечение, динамическое наблюдение, удаление при нарастании воспаления**

**943. [T003031] ПРИ ЛЕЧЕНИИ УШИБА ОДНОКОРНЕВОГО ВРЕМЕННОГО ЗУБА НЕОБХОДИМО РЕКОМЕНДОВАТЬ**

удаление травмированного зуба

**сошлифовывание зубов-антагонистов, щадящую диету**

эндодонтическое лечение

шинирование зуба

**944. [T003032] ТАКТИКА ВРАЧА ПРИ НЕПОЛНОМ ВЫВИХЕ ВРЕМЕННОГО ЗУБА СО СМЕЩЕНИЕМ ВКЛЮЧАЕТ**

репозицию

**удаление зуба**

эндодонтическое лечение

динамическое наблюдение за зубом

**945. [T003034] ДИСПАНСЕРНАЯ ГРУППА ДЕТЕЙ РАННЕГО ВОЗРАСТА ВКЛЮЧАЕТ ДЕТЕЙ (ЛЕТ)**

**до 3**

с 6 до 8

с 3 до 5

до 5

## **946. [T003035] ВТОРАЯ ДИСПАНСЕРНАЯ ГРУППА ДЕТЕЙ ВКЛЮЧАЕТ ДЕТЕЙ**

не нуждающиеся в стоматологической помощи

**практически здоровых, имеющих хроническое заболевание, не сказывающееся на функции жизненно важных органов**

с хроническими заболеваниями

здоровых

## **947. [T003036] ПЕРВЫЙ УРОВЕНЬ УЧАСТИЯ МЕДИЦИНСКИХ УЧРЕЖДЕНИЙ В ДИСПАНСЕРИЗАЦИИ ВКЛЮЧАЕТ**

отделения челюстно-лицевой хирургии

детские стоматологические поликлиники

стоматологические отделения лечебно-профилактических учреждений

**стоматологические кабинеты школ**

## **948. [T003037] ТРЕТЬЯ ДИСПАНСЕРНАЯ ГРУППА ДЕТЕЙ ВКЛЮЧАЕТ ДЕТЕЙ**

инвалидов

**с хроническими заболеваниями**

практически здоровых, имеющих хроническое заболевание, не сказывающееся на функции жизненно важных органов

здоровых

## **949. [T003038] ЗАДАЧА ВРАЧА ПРИ ДИСПАНСЕРИЗАЦИИ ДЕТЕЙ ДО 1 ГОДА В I ДИСПАНСЕРНОЙ ГРУППЕ СОСТОИТ В**

**предупреждении возникновения факторов риска**

повышении уровня здоровья

назначении коррегирующих (лечебных) мероприятий

устранении факторов риска

**950. [Т003039] ЭНДОГЕННУЮ ПРОФИЛАКТИКУ КАРИЕСА ВРЕМЕННЫХ ЗУБОВ НАИБОЛЕЕ ЦЕЛЕСООБРАЗНО ПРОВОДИТЬ В**

первое полугодие первого года жизни

второе полугодие первого года жизни

третий год жизни

**антенатальный период**

**951. [Т003040] ДЛЯ ПРОФИЛАКТИКИ КАНДИДОЗА НИСТАТИН НАЗНАЧАЮТ ПРИ ЛЕЧЕНИИ**

анальгетиками

антигистаминными препаратами

противовирусными препаратами

**антибиотиками**

**952. [Т003042] РЕБЕНКУ С III СТЕПЕНЬЮ АКТИВНОСТИ КАРИЕСА В ГИГИЕНИЧЕСКИХ ЦЕЛЯХ НАЗНАЧАЮТСЯ**

лечебно-профилактические зубные пасты, содержащие экстракты лечебных трав

гигиенические зубные пасты и эликсиры

гигиенические зубные эликсиры

**лечебно-профилактические зубные пасты, содержащие соединения фтора**

**953. [Т003045] В ЦЕЛЯХ ПРОФИЛАКТИКИ КАРИЕСА У ДЕТЕЙ СЛЕДУЕТ ОГРАНИЧИТЬ В РАЦИОНЕ ПИТАНИЯ**

кисломолочные продукты

сыры

зелень, овощи

**мясные консервы**

**954. [Т003046] В ЦЕЛЯХ ПРОФИЛАКТИКИ КАРИЕСА У ДЕТЕЙ СЛЕДУЕТ  
ОГРАНИЧИТЬ В РАЦИОНЕ ПИТАНИЯ**

мясо

овощи

**конфеты**

творог

**955. [Т003047] ГИГИЕНИЧЕСКОЕ ОБУЧЕНИЕ РЕБЕНКА НЕОБХОДИМО  
НАЧИНАТЬ**

**с 1 года**

в период прорезывания первых временных зубов

у первоклассников

в период прорезывания первых постоянных зубов

**956. [Т003049] ПРОНИЦАЕМОСТЬ ЭМАЛИ ПОНИЖАЕТСЯ ПОД  
ДЕЙСТВИЕМ**

углеводистой пищи

ультрафиолетового облучения

цитрусовых

**глюконата кальция**

**957. [Т003050] ДЛЯ ПРОФИЛАКТИЧЕСКОЙ ОБРАБОТКИ ЭМАЛИ  
ПРОРЕЗАВШИХСЯ ПОСТОЯННЫХ ЗУБОВ У  
КАРИЕСОВОСПРИИМЧИВЫХ ДЕТЕЙ ПРИМЕНЯЮТ**

2% раствор Пищевой соды

**гель GC Tooth Mousse**

Йодид калия

30% раствор Нитрата серебра

**958. [T003052] ЧАЩЕ ПОРАЖАЮТСЯ СИСТЕМНОЙ ГИПОПЛАЗИЕЙ ЭМАЛИ**

первые моляры и фронтальные зубы

фронтальные зубы

все группы зубов

резцы и вторые моляры

**959. [T003053] К КЛИНИЧЕСКИМ ПРОЯВЛЕНИЯМ ФЛЮОРОЗА ОТНОСЯТ**

слущивание эмали с обнажением дентина на всех зубах

меловидные пятна в пришеечной области зубов разного срока минерализации

**белые пятна и крапинки на поверхности эмали на зубах разного периода минерализации**

борозды, параллельные режущему краю

**960. [T003054] ПРИ МЕСТНОЙ ГИПОПЛАЗИИ ЭМАЛИ БОЛЬНОЙ ЖАЛУЕТСЯ НА**

подвижность зубов

**косметический недостаток**

боли от горячего раздражителя

ночные боли

**961. [T003055] К КЛИНИЧЕСКОЙ ХАРАКТЕРИСТИКЕ ЭМАЛИ ЗУБОВ ПРИ НАСЛЕДСТВЕННОМ НЕСОВЕРШЕННОМ АМЕЛОГЕНЕЗЕ ОТНОСЯТ**

меловидные пятна в пришеечной области зубов разного срока минерализации

**слущивание эмали с обнажением дентина на всех зубах**

пигментированное пятно и углубление в эмали одного зуба

стирание твердых тканей до шейки без вскрытия полости зуба

## **962. [Т003056] К КЛИНИЧЕСКИМ ХАРАКТЕРИСТИКАМ ЭМАЛИ ЗУБОВ ПРИ МЕСТНОЙ ГИПОПЛАЗИИ ОТНОСЯТ**

**пигментированное пятно и углубление в эмали одного зуба**

слущивание эмали с обнажением дентина на всех зубах

белые пятна и крапинки на поверхности эмали на зубах разного периода минерализации

стирание твердых тканей до шейки без вскрытия полости зуба

## **963. [Т003057] К КЛИНИЧЕСКИМ ХАРАКТЕРИСТИКАМ ЭМАЛИ ЗУБОВ ПРИ ПЯТНИСТОЙ ФОРМЕ ФЛЮОРОЗА ОТНОСЯТ**

меловидные пятна в пришеечной области зубов разного срока минерализации

симметричные пятна и дефекты на коронках зубов одного периода минерализации

окрашивание коронок зубов в желтый цвет

**изменения цвета эмали зубов разного периода минерализации в различных участках коронки зуба**

## **964. [Т003058] К КЛИНИЧЕСКИМ ХАРАКТЕРИСТИКАМ ЭМАЛИ ПРИ ТЕТРАЦИКЛИНОВЫХ ЗУБАХ ОТНОСЯТ**

стирание твердых тканей до шейки без вскрытия полости зуба

симметричные пятна и дефекты на коронках зубов одного периода минерализации

меловидные пятна в пришеечной области зубов разного срока минерализации

**окрашивание коронок зубов в желтый цвет**

## **965. [Т003059] НА РЕНТГЕНОГРАММЕ ПРИ НЕСОВЕРШЕННОМ ДЕНТИНОГЕНЕЗЕ ВЫЯВЛЯЮТ**

**облитерацию корневых каналов и полости зубов вскоре после прорезывания зуба**

корни зубов нормальной длины

широкий просвет корневого канала

расширение периодонтальной щели у верхушки корня

**966. [T003060] К ПРИЧИННЫМ НЕБЛАГОПРИЯТНЫМ ФАКТОРАМ РАЗВИТИЯ НЕСОВЕРШЕННОГО ОДОНТОГЕНЕЗА (ДИСПЛАЗИИ КАПДЕПОНА) ОТНОСЯТ**

вколоченный вывих молочных зубов

хронический периодонтит молочного зуба

заболевания, нарушающие минеральный обмен в период формирования эмали

**передачу патологии твердых тканей по наследству**

**967. [T003061] К ПРИЧИННЫМ НЕБЛАГОПРИЯТНЫМ ФАКТОРАМ РАЗВИТИЯ ФЛЮОРОЗА ОТНОСЯТ**

передачу патологии твердых тканей по наследству

заболевания, нарушающие минеральный обмен в период формирования эмали

**интоксикацию фтором**

хронический периодонтит молочного зуба

**968. [T003063] К ЗАБОЛЕВАНИЯМ, ЯВЛЯЮЩИМСЯ НАСЛЕДСТВЕННЫМИ, ОТНОСЯТ**

системную гипоплазию

местную гипоплазию

**несовершенный амелогенез**

тетрациклиновые зубы

**969. [T003064] БАЗАЛЬНАЯ ДУГА ПРЕДСТАВЛЯЕТ СОБОЙ КРИВУЮ, ПРОХОДЯЩУЮ ПО**

**проекции вершечек корней зубов**

режущему краю фронтальных зубов

жевательной поверхности зубов

ребню альвеолярных отростков



**970. [Т003065] ОСНОВНЫМ МЕТОДОМ ОБСЛЕДОВАНИЯ БОЛЬНОГО В ОРТОПЕДИЧЕСКОЙ СТОМАТОЛОГИИ ЯВЛЯЕТСЯ**

клинический

географический

рентгенологический

биометрический

**971. [Т003066] В ЦЕНТРАЛЬНОЙ ОККЛЮЗИИ СУСТАВНАЯ ГОЛОВКА НАХОДИТСЯ ПО ОТНОШЕНИЮ К СКАТУ СУСТАВНОГО БУГОРКА**

на вершине

**у основания**

на середине

на любом участке

**972. [Т003067] ПРИ МАКСИМАЛЬНОМ ОТКРЫВАНИИ РТА СУСТАВНЫЕ ГОЛОВКИ НИЖНЕЙ ЧЕЛЮСТИ УСТАНАВЛИВАЮТСЯ ОТНОСИТЕЛЬНО СКАТА СУСТАВНОГО БУГОРКА**

в нижней трети

у основания

на середине

**у вершины**

**973. [Т003068] ВИД СООТНОШЕНИЯ ЗУБОВ ВЕРХНЕЙ И НИЖНЕЙ ЧЕЛЮСТЕЙ В ЦЕНТРАЛЬНОЙ ОККЛЮЗИИ ПРЕДСТАВЛЯЕТ СОБОЙ**

артикуляцию

окклюзию

межальвеолярную высоту

**прикус**

**974. [T003069] КЛАССИФИКАЦИЯ ДЕФЕКТОВ ЗУБНЫХ РЯДОВ ПО Е.И. ГАВРИЛОВУ ВКЛЮЧАЕТ КЛАССОВ**

3

4

2

6

**975. [T003070] В СОСТОЯНИИ ОТНОСИТЕЛЬНОГО ФИЗИОЛОГИЧЕСКОГО ПОКОЯ ЗУБНЫЕ РЯДЫ В НОРМЕ**

разобщены на 2-4 мм

сомкнуты

разобщены на 5-7 мм

разобщены на 0,5-1 мм

**976. [T003071] НАИБОЛЕЕ ОБЪЕКТИВНЫМ МЕТОДОМ ОПРЕДЕЛЕНИЯ ВЫСОТЫ НИЖНЕГО ОТДЕЛА ЛИЦА ЯВЛЯЕТСЯ**

анатоμο-физиологический

гнатологический

антропометрический

анатомический

**977. [T003072] ЦЕНТРАЛЬНАЯ ОККЛЮЗИЯ ОПРЕДЕЛЯЕТСЯ ПРИЗНАКАМИ**

лицевым, глотательным, зубным

лицевым, суставным, мышечным

**зубным, суставным, мышечным**

язычным, мышечным, глотательным

**978. [T003073] ДЛЯ ПРЕДОТВРАЩЕНИЯ ДЕФОРМАЦИИ ВОСКОВОГО БАЗИСА С ОККЛЮЗИОННЫМИ ВАЛИКАМИ ЕГО УКРЕПЛЯЮТ**

быстродействующей пластмассой

**металлической проволокой**

увеличением толщины базиса

гипсовым блоком

**979. [T003074] ВОСКОВУЮ КОНСТРУКЦИЮ ДЛЯ ОПРЕДЕЛЕНИЯ ЦЕНТРАЛЬНОЙ ОККЛЮЗИИ ИЗГОТАВЛИВАЮТ ИЗ ВОСКА**

моделировочного

липкого

бюгельного

**базисного**

**980. [T003075] ПРИ НАЛИЧИИ ТРЕХ ПАР ЗУБОВ-АНТАГОНИСТОВ В КАЖДОЙ ФУНКЦИОНАЛЬНО-ОРИЕНТИРОВАННОЙ ГРУППЕ (ПРИ ОТСУТСТВИИ СНИЖЕНИЯ ВЫСОТЫ НИЖНЕГО ОТДЕЛА ЛИЦА) ОПРЕДЕЛЯЮТ**

высоту нижнего отдела лица

**центральную окклюзию**

центральное соотношение челюстей

межальвеолярное расстояние

**981. [T003076] ДЛЯ ДИФФЕРЕНЦИАЦИИ КОМПЕНСИРОВАННОЙ ФОРМЫ ПАТОЛОГИЧЕСКОЙ СТИРАЕМОСТИ ТВЕРДЫХ ТКАНЕЙ ЗУБОВ ОТ ДЕКОМПЕНСИРОВАННОЙ НЕОБХОДИМО**

**измерить разницу между верхним и нижним отделом лица при физиологическом покое и в центральной окклюзии**

провести рентгенологическое исследование зубов

провести реопарадонтотографию

**982. [Т003077] В БОКОВЫХ ОККЛЮЗИЯХ НА РАБОЧЕЙ СТОРОНЕ В НОРМЕ МОЖЕТ БЫТЬ КОНТАКТ**

щЕчных бугров жевательных зубов (и) или контакт клыков

резцов и щЕчных бугров премоляров

резцов

дистальных бугров вторых моляров

**983. [Т003078] УГОЛ ТРАНСВЕРЗАЛЬНОГО СУСТАВНОГО ПУТИ (УГОЛ БЕННЕТТА) В СРЕДНЕМ РАВЕН (В ГРАДУСАХ)**

26

17

60

33

**984. [Т003079] УГОЛ ТРАНСВЕРЗАЛЬНОГО РЕЗЦОВОГО ПУТИ (ГОТИЧЕСКИЙ УГОЛ) РАВЕН (В ГРАДУСАХ)**

40-60

80-90

17-33

100-110

**985. [Т003080] НАИБОЛЕЕ ИНФОРМАТИВНЫМ МЕТОДОМ РЕНТГЕНОЛОГИЧЕСКОГО ОБСЛЕДОВАНИЯ ДЛЯ ОЦЕНКИ СОСТОЯНИЯ ПЕРИАПИКАЛЬНЫХ ТКАНЕЙ ЗУБОВ ВЕРХНЕЙ И НИЖНЕЙ ЧЕЛЮСТИ ЯВЛЯЕТСЯ**

дентальная рентгенография

телерентгенография

**ортопантомография**

панорамная рентгенография

**986. [T003081] НАИБОЛЕЕ ИНФОРМАТИВНЫМ МЕТОДОМ РЕНТГЕНОЛОГИЧЕСКОГО ОБСЛЕДОВАНИЯ ДЛЯ ОЦЕНКИ КАЧЕСТВА ПЛОМБИРОВАНИЯ КОРНЕВЫХ КАНАЛОВ ЗУБОВ ВЕРХНЕЙ И НИЖНЕЙ ЧЕЛЮСТИ ЯВЛЯЕТСЯ**

телерентгенография

дентальная рентгенография

панорамная рентгенография

ортопантомография

**987. [T003082] ОККЛЮЗИОГРАММА ПРИМЕНЯЕТСЯ ДЛЯ ОПРЕДЕЛЕНИЯ**

степени подвижности зубов

**ОККЛЮЗИОННЫХ КОНТАКТОВ**

выносливости тканей пародонта

окклюзионной высоты

**988. [T003083] КЛАССИФИКАЦИЯ ДЕФЕКТОВ ЗУБНЫХ РЯДОВ ПО КЕННЕДИ ВКЛЮЧАЕТ КЛАССОВ**

3

4

5

2

**989. [T003084] ВТОРОЙ ТИП БЕЗЗУБОЙ ВЕРХНЕЙ ЧЕЛЮСТИ ПО КЛАССИФИКАЦИИ ШРЕДЕРА ХАРАКТЕРИЗУЕТСЯ**

хорошо выраженной альвеолярной частью в переднем отделе и резко атрофичной в боковом отделе

**средней степенью атрофии альвеолярного отростка, средней глубиной нЕба**

высоким альвеолярным отростком, хорошо выраженными альвеолярными буграми, глубоким нЕбом

полным отсутствием альвеолярного отростка, резким уменьшением размеров тела челюсти и альвеолярных бугров, плоским нЕбом

### **990. [Т003085] ТРЕТИЙ ТИП БЕЗЗУБОЙ НИЖНЕЙ ЧЕЛЮСТИ ПО КЛАССИФИКАЦИИ КЕЛЛЕРА ХАРАКТЕРИЗУЕТСЯ**

незначительной равномерной атрофией альвеолярной части

полной атрофией альвеолярной части

**хорошо выраженной альвеолярной частью в переднем отделе и резко атрофированной в боковом отделе**

резко атрофированной альвеолярной частью в переднем отделе и хорошо выраженной в боковом отделе

### **991. [Т003087] КЛАССИФИКАЦИЯ СУПЛИ ПРЕДЛОЖЕНА ДЛЯ**

форм скатов альвеолярных гребней

типов слизистой оболочки

функциональных оттисков

слепочных материалов

### **992. [Т003088] ОККЛЮЗИЯ ПРЕДСТАВЛЯЕТ СОБОЙ ЧАСТНЫЙ СЛУЧАЙ АРТИКУЛЯЦИИ, ХАРАКТЕРИЗУЮЩИЙСЯ**

широким открыванием рта

**смыканием зубов**

всеми перемещениями нижней челюсти

разобшением зубных рядов

### **993. [Т003089] ПРИ ВНЕШНЕМ ОСМОТРЕ БОЛЬНЫХ С ДЕКОМПЕНСИРОВАННОЙ ФОРМОЙ ПОВЫШЕННОЙ СТЕРТОСТИ ЗУБОВ ВЫЯВЛЯЕТСЯ**

«птичье» лицо

гиперемия кожных покровов

углубление носогубных складок, старческое выражение лица

асимметрия лица

**994. [T003090] ДЛЯ ВЫЯВЛЕНИЯ СУПЕРКОНТАКТОВ В ЗАДНЕМ КОНТАКТНОМ ПОЛОЖЕНИИ НИЖНЮЮ ЧЕЛЮСТЬ СМЕЩАЮТ**

в переднюю окклюзию

в левую боковую окклюзию

**дистально**

в правую боковую окклюзию

**995. [T003091] ОТСУТСТВИЕ СНИЖЕНИЯ ВЫСОТЫ НИЖНЕЙ ТРЕТИ ЛИЦА ПРИ КОМПЕНСИРОВАННОЙ ФОРМЕ ПАТОЛОГИЧЕСКОЙ СТИРАЕМОСТИ ЗУБОВ ОБУСЛОВЛЕНО**

смещением нижней челюсти

**гипертрофией альвеолярного отростка челюстей**

изменением взаимоотношений элементов височно-нижнечелюстного сустава

выдвижением зубов

**996. [T003092] ПРИ ПРЯМОМ ВИДЕ ПРИКУСА ВСТРЕЧАЕТСЯ ФОРМА ПАТОЛОГИЧЕСКОЙ СТИРАЕМОСТИ**

**горизонтальная**

смешанная

вертикальная

компенсированная

**997. [T003093] ФОРМОЙ ПАТОЛОГИЧЕСКОЙ СТИРАЕМОСТИ ТВЕРДЫХ ТКАНЕЙ ЗУБОВ, ПРИ КОТОРОЙ ПОРАЖЕНЫ ВЕСТИБУЛЯРНАЯ И/ИЛИ ОРАЛЬНАЯ ПОВЕРХНОСТИ ЗУБОВ, ЯВЛЯЕТСЯ**

горизонтальная

декомпенсированная

компенсированная

**вертикальная**

**998. [Т003094] ФОРМОЙ ПОВЫШЕННОЙ СТИРАЕМОСТИ ТВЕРДЫХ ТКАНЕЙ ЗУБОВ, КОТОРАЯ ХАРАКТЕРИЗУЕТСЯ ОТСУТСТВИЕМ СНИЖЕНИЯ ВЫСОТЫ НИЖНЕЙ ТРЕТИ ЛИЦА, ЯВЛЯЕТСЯ**

вертикальная

горизонтальная

**компенсированная**

чрезмерная

**999. [Т003096] В.А. ПОНОМАРЕВА ВЫДЕЛЯЕТ КОЛИЧЕСТВО ФОРМ ЗУБОЧЕЛЮСТНЫХ ДЕФОРМАЦИЙ**

2

4

5

3

**1000. [Т003097] ОТНОШЕНИЕ МЕЖДУ ЭКСТРА- И ИНТРААЛЬВЕОЛЯРНОЙ ЧАСТЯМИ ЗУБА ОСТАЕТСЯ НЕИЗМЕННЫМ ПРИ ФОРМЕ \_\_\_\_\_ ФЕНОМЕНА ПОПОВА**

I

III

II, 1 группа

II, 2 группа

**1001. [Т003098] НАЛИЧИЕ РАЗНОРОДНЫХ МЕТАЛЛИЧЕСКИХ СПЛАВОВ В ПОЛОСТИ РТА ЯВЛЯЕТСЯ ПРИЧИНОЙ**

пародонтоза



артрита височно-нижнечелюстного сустава (ВНЧС)

пародонтита

**гальванизма**

**1002. [Т003099] ДЕФЕКТ ЗУБНОГО РЯДА В ОБЛАСТИ ПЕРЕДНЕЙ ГРУППЫ ЗУБОВ ОПРЕДЕЛЯЮТ КАК**

IV класс по классификации Кеннеди

III тип по классификации Шредера

I класс по классификации Келлера

III класс по классификации Кеннеди

**1003. [Т003100] НОРМАЛЬНЫЕ ПОКАЗАТЕЛИ МИКРОТОКОВ ПОЛОСТИ РТА СОСТАВЛЯЮТ (МКА)**

1-3

3-7

2-6

2-5

**1004. [Т003101] ПРИ ОСМОТРЕ СЛИЗИСТОЙ ОБОЛОЧКИ ПРОТЕЗНОГО ЛОЖА ОЧАГОВАЯ ГИПЕРЕМИЯ СВИДЕТЕЛЬСТВУЕТ О ГЕНЕЗЕ**

соматическом

**механическом**

токсическом

аллергическом

**1005. [Т003102] НАИБОЛЕЕ БЛАГОПРИЯТНОЙ ФОРМОЙ ВЕСТИБУЛЯРНОГО СКАТА АЛЬВЕОЛЯРНОГО ОТРОСТКА НА ВЕРХНЕЙ ЧЕЛЮСТИ ЯВЛЯЕТСЯ**

**отвесная**

отлогая

умеренно выраженная

грибовидная

**1006. [T003103] СРЕДНЕЕ ЗНАЧЕНИЕ МЕЖДУ ВЫСОТОЙ НИЖНЕГО ОТДЕЛА ЛИЦА В ЦЕНТРАЛЬНОЙ ОККЛЮЗИИ И В ПОЛОЖЕНИИ ОТНОСИТЕЛЬНО ФИЗИОЛОГИЧЕСКОГО ПОКОЯ ПРИ ОРТОГНАТИЧЕСКОМ ПРИКУСЕ СОСТАВЛЯЕТ (ММ)**

5-6

2-4

1

10

**1007. [T003104] К ФУНКЦИОНАЛЬНЫМ ИЗМЕНЕНИЯ ВИСОЧНО-НИЖНЕЧЕЛЮСТНОГО СУСТАВА ПОСЛЕ ПОЛНОЙ УТРАТЫ ЗУБОВ ОТНОСЯТ**

атрофию суставного бугорка

**смещение суставной головки нижней челюсти кзади и вверх**

истончение внутрисуставного диска

уплощение суставной ямки

**1008. [T003105] МЕТОДОМ РЕНТГЕНОДИАГНОСТИКИ ДЛЯ ВЫЯВЛЕНИЯ ПОЛОЖЕНИЯ ВЕРХНЕЙ ЧЕЛЮСТИ ПО ОТНОШЕНИЮ К ОСНОВАНИЮ ЧЕРЕПА ЯВЛЯЕТСЯ**

ортопантомография

**телерентгенография**

панорамная рентгенография

дентальная рентгенография

**1009. [Т003106] МЕТОД ИЗМЕРЕНИЯ ВЫНОСЛИВОСТИ ПАРОДОНТА К НАГРУЗКЕ НАЗЫВАЕТСЯ**

электромиография

миотонометрия

**гнатодинамометрия**

реопародонтография

**1010. [Т003107] МЕТОД ИЗМЕРЕНИЯ ТОНУСА ЖЕВАТЕЛЬНЫХ МЫШЦ НАЗЫВАЕТСЯ**

реопародонтография

электромиография

гнатодинамометрия

**миотонометрия**

**1011. [Т003108] ГРАФИЧЕСКИЙ МЕТОД РЕГИСТРАЦИИ ЖЕВАТЕЛЬНЫХ ДВИЖЕНИЙ НИЖНЕЙ ЧЕЛЮСТИ НАЗЫВАЕТСЯ**

**мастикациография**

миотонометрия

одонтопародонтограмма

реопародонтография

**1012. [Т003109] ПОКАЗАТЕЛИ РАЗНОСТИ ЭЛЕКТРОХИМИЧЕСКИХ ПОТЕНЦИАЛОВ В ПОЛОСТИ РТА В НОРМЕ СОСТАВЛЯЮТ (МВ)**

110-120

130-150

90-100

**до 60**

### **1013. [Т003110] ГНАТОДИНАМОМЕТРИЯ ИССЛЕДУЕТ**

**силу жевательного давления и выносливость пародонта к нагрузке**

движения нижней челюсти

выносливость пародонта к нагрузке

биопотенциалы жевательных мышц

### **1014. [Т003111] КОЭФФИЦИЕНТЫ ВЫНОСЛИВОСТИ ПАРОДОНТА ЗУБОВ, ПРЕДЛОЖЕННЫЕ В.Ю. КУРЛЯНДСКИМ, ПОЛУЧЕНЫ НА ОСНОВАНИИ ДАННЫХ ИССЛЕДОВАНИЙ**

**гнатодинамометрии**

жевательных проб

анатомических особенностей строения зубов

подвижности зубов

### **1015. [Т003112] АППАРАТ, ВОСПРОИЗВОДЯЩИЙ ДВИЖЕНИЯ НИЖНЕЙ ЧЕЛЮСТИ, ПРЕДСТАВЛЯЕТ СОБОЙ**

миограф

**артикулятор**

параллеломер

гнатодинамометр

### **1016. [Т003113] ГАЛЬВАНОЗ ВОЗНИКАЕТ ПРИ ОРТОПЕДИЧЕСКОМ ЛЕЧЕНИИ С ИСПОЛЬЗОВАНИЕМ СПЛАВОВ**

**разнородных**

серебряно-палладиевых

на основе золота

кобальт-хромовых

**1017. [T003114] ОДОНТОПАРОДОНТОГРАММА СОДЕРЖИТ  
ИНФОРМАЦИЮ О СОСТОЯНИИ**

жевательных мышц

слизистой оболочки полости рта

капилляров десны

**костной ткани пародонта**

**1018. [T003115] ОДНОСТОРОННИЙ ДИСТАЛЬНО НЕОГРАНИЧЕННЫЙ  
(КОНЦЕВОЙ) ДЕФЕКТ ЗУБНОГО РЯДА ПО КЛАССИФИКАЦИИ  
КЕННЕДИ ОТНОСИТСЯ К КЛАССУ**

4

1

3

2

**1019. [T003116] ТОПОГРАФИЯ СЛИЗИСТОЙ ОБОЛОЧКИ  
ПЕРИФЕРИЧЕСКОЙ ФИБРОЗНОЙ ЗОНЫ ПОДАТЛИВОСТИ ПО ЛЮНДУ**

дистальная треть твердого нёба

срединная часть твердого нёба

переходная складка

**альвеолярный отросток**

**1020. [T003117] ПРИ ПОТЕРЕ БОКОВЫХ ЗУБОВ ВО ФРОНТАЛЬНОМ  
ОТДЕЛЕ МОЖЕТ ВОЗНИКАТЬ**

отсутствие всяких изменений

атрофический блок

**отраженный травматический узел**

прямой травматический узел

**1021. [T003119] АЛЛЕРГИЧЕСКИЕ РЕАКЦИИ В ИСТОРИИ БОЛЕЗНИ  
УКАЗЫВАЮТСЯ В ГРАФЕ**

перенесенные и сопутствующие заболевания

жалобы больного

внешний осмотр

развитие настоящего заболевания

**1022. [T003120] ВРЕМЯ И ПРИЧИНЫ ПОТЕРИ ИЛИ ОТСУТСТВИЯ ЗУБОВ  
В ИСТОРИИ БОЛЕЗНИ УКАЗЫВАЕТСЯ В ГРАФЕ**

перенесенные и сопутствующие заболевания

жалобы больного

внешний осмотр

развитие настоящего заболевания

**1023. [T003121] ЛОКАЛИЗАЦИЮ АССИМЕТРИИ ЛИЦА В ИСТОРИИ  
БОЛЕЗНИ УКАЗЫВАЮТ В ГРАФЕ**

**внешний осмотр**

жалобы больного

развитие настоящего заболевания

перенесенные и сопутствующие заболевания

**1024. [T003122] К ПАТОЛОГИЧЕСКОМУ ВИДУ ПРИКУСА ОТНОСИТСЯ**

ортогнатический

бипрогнатический

**глубокий**

прямой

**1025. [T003123] ДОПОЛНИТЕЛЬНЫМ МЕТОДОМ ИССЛЕДОВАНИЯ В КЛИНИКЕ ОРТОПЕДИЧЕСКОЙ СТОМАТОЛОГИИ ЯВЛЯЕТСЯ**

осмотр

пальпация

опрос

**рентгенография**

**1026. [T003124] ЛАТИНСКОЕ НАЗВАНИЕ ЩЕЧНОЙ МЫШЦЫ**

orbicularis oris

**buccalis**

temporalis

masseter

**1027. [T003125] ЛАТИНСКОЕ НАЗВАНИЕ КРУГОВОЙ МЫШЦЫ РТА**

**orbicularis oris**

masseter

temporalis

buccalis

**1028. [T003126] ЛАТИНСКОЕ НАЗВАНИЕ СОБСТВЕННО ЖЕВАТЕЛЬНОЙ МЫШЦЫ**

buccalis

orbicularis oris

temporalis

**masseter**

**1029. [T003127] ЛАТИНСКОЕ НАЗВАНИЕ ВИСОЧНОЙ МЫШЦЫ**

**temporalis**

buccalis

orbicularis oris

masseter

**1030. [T003128] ЛАТИНСКОЕ НАЗВАНИЕ НАРУЖНОЙ КРЫЛОВИДНОЙ МЫШЦЫ**

**pterygoideus lateralis**

masseter

pterygoideus medialis

temporalis

**1031. [T003129] СМЕЩЕНИЕ НИЖНЕЙ ЧЕЛЮСТИ В СТОРОНУ ОСУЩЕСТВЛЯЕТСЯ МЫШЦЕЙ**

челюстно-подъязычной

подбородочно-подъязычной

височной

**латеральной крыловидной**

**1032. [T003130] В ПОДНЯТИИ НИЖНЕЙ ЧЕЛЮСТИ УЧАСТВУЕТ МЫШЦА**

подбородочно-подъязычная

челюстно-подъязычная

**собственно жевательная**

латеральная крыловидная



**1033. [T003131] В ОПУСКАНИИ НИЖНЕЙ ЧЕЛЮСТИ УЧАСТВУЕТ МЫШЦА**

**подбородочно-подъязычная**

латеральная крыловидная

медиальная крыловидная

височная

**1034. [T003132] ЗУБНАЯ ФОРМУЛА ЗУБА 3.7 ОБОЗНАЧАЕТ**

**второй моляр нижней челюсти слева**

первый моляр верхней челюсти справа

центральный резец нижней челюсти слева

клык нижней челюсти справа

**1035. [T003133] ЗУБНАЯ ФОРМУЛА ЗУБА 1.1 ОБОЗНАЧАЕТ**

**центральный резец верхней челюсти справа**

центральный резец нижней челюсти слева

первый моляр верхней челюсти справа

первый премоляр нижней челюсти справа

**1036. [T003134] ЗУБНАЯ ФОРМУЛА ЗУБА 2.3 ОБОЗНАЧАЕТ**

**клык верхней челюсти слева**

первый премоляр нижней челюсти слева

центральный резец верхней челюсти слева

клык нижней челюсти справа

**1037. [T003135] ЗУБНАЯ ФОРМУЛА ЗУБА 4.3 ОБОЗНАЧАЕТ**

первый моляр нижней челюсти справа

второй моляр нижней челюсти слева

клык нижней челюсти слева

**клык нижней челюсти справа**

**1038. [T003136] ПРОМЕЖУТОК МЕЖДУ ЦЕНТРАЛЬНЫМИ РЕЗЦАМИ НАЗЫВАЕТСЯ**

трема

щелевидный промежуток

**диастема**

межзубное пространство

**1039. [T003137] ПРОМЕЖУТОК МЕЖДУ ЗУБАМИ, КРОМЕ ЦЕНТРАЛЬНЫХ РЕЗЦОВ НАЗЫВАЕТСЯ**

диастема

щелевидный промежуток

межзубное пространство

**трема**

**1040. [T003138] ЕСЛИ ВО ВРЕМЯ ОСМОТРА ПОЛОСТИ РТА ПАЦИЕНТА ВОЗНИКЛО ПОДОЗРЕНИЕ НА НАЛИЧИЕ У НЕГО ВИЧ-ИНФЕКЦИИ, ВРАЧ ДОЛЖЕН**

**закончить осмотр, направить пациента на анализ крови**

отказать больному в оказании стоматологической помощи

сказать больному о своем подозрении

продолжить осмотр и начать лечение стоматологического заболевания

**1041. [T003139] ЛАТИНСКОЕ НАЗВАНИЕ ВНУТРЕННЕЙ КРЫЛОВИДНОЙ МЫШЦЫ**

**pterygoideus medialis**

masseter

pterygoideus lateralis

temporalis

**1042. [T003140] ЛАТИНСКОЕ НАЗВАНИЕ ДВУБРЮШНОЙ МЫШЦЫ**

temporalis

**digastricus**

pterygoideus lateralis

pterygoideus medialis

**1043. [T003141] ЛАТИНСКОЕ НАЗВАНИЕ ЧЕЛЮСТНО-ПОДЪЯЗЫЧНОЙ МЫШЦЫ**

geniohyoideus

digastricus

**mylohyoideus**

genioglossus

**1044. [T003142] ЗУБНАЯ ФОРМУЛА ЗУБА 2.1 ОБОЗНАЧАЕТ ЦЕНТРАЛЬНЫЙ РЕЗЕЦ ЧЕЛЮСТИ**

верхней справа

**верхней слева**

нижней слева

нижней справа

**1045. [T003143] ЗУБНАЯ ФОРМУЛА ЗУБА 1.6 ОБОЗНАЧАЕТ**

**первый моляр верхней челюсти справа**

второй моляр нижней челюсти слева

центральный резец верхней челюсти слева

первый премоляр нижней челюсти справа

**1046. [Т003144] ЗУБНАЯ ФОРМУЛА ЗУБА 3.5 ОБОЗНАЧАЕТ**

**второй премоляр нижней челюсти слева**

второй моляр нижней челюсти слева

первый премоляр нижней челюсти справа

центральный резец верхней челюсти справа

**1047. [Т003145] ОБСЛЕДОВАНИЕ ЗУБОВ В ПОЛОСТИ РТА НАЧИНАЮТ С МОЛЯРОВ \_\_\_\_\_ И ЗАКАНЧИВАЮТ МОЛЯРАМИ**

---

**правых верхних; нижними правыми**

левых нижних; левыми верхними

правых нижних; правыми верхними

левых верхних; нижними левыми

**1048. [Т003146] СТЕПЕНЬ АТРОФИИ КОСТНОЙ ТКАНИ ЛУНКИ ЗУБА ОПРЕДЕЛЯЮТ**

пинцетом

пальпаторно

**пародонтальным зондом**

шпателем

**1049. [Т003149] ИЗМЕРЕНИЕ ВЫНОСЛИВОСТИ ПАРОДОНТА К ВЕРТИКАЛЬНОЙ НАГРУЗКЕ НАЗЫВАЕТСЯ**

**гнатодинамометрия**

миотонометрия

реопародонтография

электромиография

**1050. [T003150] ИЗМЕРЕНИЕ ТОНУСА ЖЕВАТЕЛЬНЫХ МЫШЦ (В ГРАММАХ) НАЗЫВАЕТСЯ**

реопародонтография

электромиография

мастикациография

**миотонометрия**

**1051. [T003151] МЕТОД ФУНКЦИОНАЛЬНОГО ИССЛЕДОВАНИЯ МЫШЕЧНОЙ СИСТЕМЫ НА ОСНОВЕ ГРАФИЧЕСКОЙ РЕГИСТРАЦИИ БИОПОТЕНЦИАЛОВ МЫШЦ НАЗЫВАЕТСЯ**

**электромиография**

реопародонтография

миотонометрия

мастикациография

**1052. [T003152] ЗАПИСЬ ЖЕВАТЕЛЬНЫХ ДВИЖЕНИЙ НИЖНЕЙ ЧЕЛЮСТИ ПРИ РАЗЖЕВЫВАНИИ ЛЕСНОГО ОРЕХА МАССОЙ 0,8 Г НАЗЫВАЕТСЯ**

реопародонтография

электромиография

**мастикациография**

миотонометрия

**1053. [T003153] ИССЛЕДОВАНИЕ КРОВООБРАЩЕНИЯ В ПУЛЬПЕ ЗУБЕ НАЗЫВАЕТСЯ**

**реодонтография**

реоартрография

реопародонтография

миотонометрия

**1054. [Т003154] РЕАКЦИЯ ЗУБА НА ТЕМПЕРАТУРНЫЕ РАЗДРАЖИТЕЛИ  
НАЗЫВАЕТСЯ**

реодонтография

**термодиагностика**

реопародонтография

электроодонтодиагностика

**1055. [Т003155] ОПРЕДЕЛЕНИЕ ФУНКЦИОНАЛЬНОГО СОСТОЯНИЯ  
ПУЛЬПЫ ЗУБА НАЗЫВАЕТСЯ**

термодиагностика

реопародонтография

реодонтография

**электроодонтодиагностика**

**1056. [Т003156] ПЕРВАЯ СТЕПЕНЬ ПОДВИЖНОСТИ ЗУБА ПО ЭНТИНУ  
ОПРЕДЕЛЯЕТСЯ В НАПРАВЛЕНИИ**

вертикальном

мезио-дистальном

круговом

**вестибуло-оральном**

**1057. [Т003157] ВТОРАЯ СТЕПЕНЬ ПОДВИЖНОСТИ ЗУБА ПО ЭНТИНУ  
ОПРЕДЕЛЯЕТСЯ В НАПРАВЛЕНИИ**

вестибуло-оральном

вертикальном

**вестибуло-оральном и мезио-дистальном**

круговом

**1058. [Т003158] СХЕМА, ОТОБРАЖАЮЩАЯ СОСТОЯНИЕ ОПОРНО-УДЕРЖИВАЮЩЕГО АППАРАТА ЗУБОВ ВЕРХНЕЙ И НИЖНЕЙ ЧЕЛЮСТЕЙ, НАЗЫВАЕТСЯ**

одонтопародонтограмма

гнатодинамометрия

мастикациография

реопародонтограмма

**1059. [Т003159] ДВИЖЕНИЯ ГОЛОВОК НИЖНЕЙ ЧЕЛЮСТИ ИЗУЧАЮТ С ПОМОЩЬЮ**

томограммы ВНЧС

**рентгенокинематографии**

реопародонтографии

реоартрографии

**1060. [Т003160] ВВЕДЕНИЕ КОНТРАСТНОГО ВЕЩЕСТВА В СУСТАВНУЮ ЩЕЛЬ С ПОСЛЕДУЮЩЕЙ РЕНТГЕНОГРАФИЕЙ НАЗЫВАЕТСЯ**

реодонтография

**артрография**

рентгенокинематография

реопародонтографии

**1061. [Т003161] МЕТОД ОПРЕДЕЛЕНИЯ ЭЛЕКТРИЧЕСКОГО ТОКА В ПОЛОСТИ РТА НАЗЫВАЕТСЯ**

электроодонтометрия

**гальванометрия**

реодентография

артрография

**1062. [Т003162] ПО ДАННЫМ ЭЛЕКТРООДОНТОМЕТРИИ ПОРОГ ВОЗБУЖДЕНИЯ ИНТАКТНЫХ ЗУБОВ РАВЕН (МКА)**

20-40

60-90

**2-6**

40-60

**1063. [Т003163] ПО ДАННЫМ ЭЛЕКТРООДОНТОМЕТРИИ ПОРОГ ВОЗБУЖДЕНИЯ ПРИ ФИБРОЗНОМ ВОСПАЛЕНИИ ПУЛЬПЫ РАВЕН (МКА)**

**20-40**

2-6

40-60

60-90

**1064. [Т003164] ПОДВИЖНОСТЬ ЗУБА ОПРЕДЕЛЯЮТ**

гладилкой

**пинцетом**

экскаватором

элеватором

**1065. [Т003165] СЛЕДСТВИЕМ КАРИЕСА ТВЕРДЫХ ТКАНЕЙ ЗУБОВ ЯВЛЯЕТСЯ**

флюороз

**частичное разрушение коронки зуба**

гипоплазия эмали

клиновидный дефект



**1066. [T003166] СЛЕДСТВИЕМ КАРИЕСА ТВЕРДЫХ ТКАНЕЙ ЗУБОВ ЯВЛЯЕТСЯ**

аномалия развития и прорезывания зубов

**полное разрушение коронки зуба**

гиперплазия эмали

эрозия твердых тканей зуба

**1067. [T003168] ФОРМА ПАТОЛОГИЧЕСКОЙ СТИРАЕМОСТИ ТВЕРДЫХ ТКАНЕЙ ЗУБОВ, КОТОРАЯ ХАРАКТЕРИЗУЕТСЯ ОТСУТСТВИЕМ СНИЖЕНИЯ ВЫСОТЫ НИЖНЕГО ОТДЕЛА ЛИЦА, НАЗЫВАЕТСЯ**

вертикальной

**компенсированной**

декомпенсированной

горизонтальной

**1068. [T003169] В ПОЛОЖЕНИИ ЦЕНТРАЛЬНОЙ ОККЛЮЗИИ СУСТАВНАЯ ГОЛОВКА НИЖНЕЙ ЧЕЛЮСТИ НАХОДИТСЯ**

в центре суставной ямки

на середине ската суставного бугорка

**у основания ската суставного бугорка**

на вершине суставного бугорка

**1069. [T003170] КЛЮЧОМ ОККЛЮЗИИ (ПО ЭНГЛЮ), ХАРАКТЕРИЗУЮЩИМ ПРИЗНАК ПРИКУСА, ЯВЛЯЕТСЯ СООТНОШЕНИЕ**

первых премоляров

центральных резцов

клыков

**первых моляров**

**1070. [Т003172] РАЗНИЦА ВЕЛИЧИН ВЫСОТЫ НИЖНЕГО ОТДЕЛА ЛИЦА В СОСТОЯНИИ ОТНОСИТЕЛЬНОГО ФИЗИОЛОГИЧЕСКОГО ПОКОЯ И В ЦЕНТРАЛЬНОЙ ОККЛЮЗИИ СОСТАВЛЯЕТ В СРЕДНЕМ (ММ)**

7-9

10-12

2-4

5-7

**1071. [Т003174] МЕТОД СУБЪЕКТИВНОГО ОБСЛЕДОВАНИЯ БОЛЬНОГО В КЛИНИКЕ ОРТОПЕДИЧЕСКОЙ СТОМАТОЛОГИИ ВКЛЮЧАЕТ**

**опрос**

осмотр

пальпацию

зондирование

**1072. [Т003176] КЛИНИЧЕСКИМ МЕТОДОМ ОБСЛЕДОВАНИЯ ПАЦИЕНТОВ ЯВЛЯЕТСЯ**

электроодонтодиагностика

мастикациография

**перкуссия**

томография

**1073. [Т003177] КЛИНИЧЕСКИМ МЕТОДОМ ОБСЛЕДОВАНИЯ ПАЦИЕНТОВ ЯВЛЯЕТСЯ**

электроодонтодиагностика

прицельная рентгенография

**пальпация**

электромиография

**1074. [T003178] ПАТОЛОГИЧЕСКУЮ ПОДВИЖНОСТЬ ЗУБОВ ЭНТИН ПОДРАЗДЕЛЯЛ НА СТЕПЕНИ**

4

5

2

3

**1075. [T003179] ПОДВИЖНОСТЬ ЗУБА I СТЕПЕНИ ПО ЭНТИНУ ХАРАКТЕРИЗУЕТСЯ**

перемещением зуба в вестибулооральном, медиодистальном, вертикальном направлениях

перемещением зуба в вестибулооральном и медиодистальном направлении

**перемещением зуба в вестибулооральном направлении**

вращением зуба в лунке во всех направлениях вокруг своей оси

**1076. [T003180] К КЛИНИЧЕСКИМ МЕТОДАМ ОБСЛЕДОВАНИЯ ПАЦИЕНТА ОТНОСИТСЯ**

электроодонтодиагностика

**зондирование**

томография

мастикациография

**1077. [T003181] ВО ВРЕМЯ ПРОВЕДЕНИЯ КЛИНИЧЕСКОГО МЕТОДА ОБСЛЕДОВАНИЯ ПАЛЬПАЦИЕЙ ВОЗМОЖНО ОПРЕДЕЛИТЬ**

глубину зубодесневого кармана

глубину кариозной полости

глубину погружения края штампованной коронки на опорном зубе

**податливость слизистой оболочки рта**

**1078. [Т003182] ГРАНИЦА МЕЖДУ ЭМАЛЬЮ КОРОНКИ И ЦЕМЕНТОМ КОРНЯ ЗУБА НАЗЫВАЕТСЯ**

анатомическая шейка зуба

экватор зуба

граница над- и поддесневой частей зуба

клиническая шейка зуба

**1079. [Т003183] ОСНОВНЫМ ДОКУМЕНТОМ ВРАЧЕБНОГО ПОЛИКЛИНИЧЕСКОГО ПРИЕМА ДЛЯ МЕДИЦИНСКИХ ОРГАНИЗАЦИЙ ЯВЛЯЕТСЯ**

история болезни

талон назначения больного к врачу

заказ-наряд

бланк направления

**1080. [Т003189] ОДОНТОПАРОДОНТОГРАММА ПРЕДЛОЖЕНА**

Рубиновым С.И.

Агаповым Н.И.

**Курляндским В.Ю.**

Гельманом С.Е.

**1081. [Т003190] СТЕПЕНЬ ИЗМЕЛЬЧЕНИЯ ПИЩИ В ЕДИНИЦУ ВРЕМЕНИ ОПРЕДЕЛЯЕТ**

абсолютную силу жевательных мышц

**жевательную эффективность**

выносливость зубочелюстной системы

выносливость пародонта

**1082. [Т003191] 1/4 СТЕПЕНЬ АТРОФИИ ЛУНКИ ЗУБА СООТВЕТСТВУЕТ  
ВЫСОТЫ АНАТОМИЧЕСКОЙ КОРОНКИ ЗУБА**

---

двум размерам

**половине размера**

1,5 размерам

одному размеру

**1083. [Т003192] 1/2 СТЕПЕНЬ АТРОФИИ ЛУНКИ ЗУБА СООТВЕТСТВУЕТ  
ВЫСОТЫ АНАТОМИЧЕСКОЙ КОРОНКИ ЗУБА**

---

половине размера

двум размерам

**одному размеру**

1,5 размерам

**1084. [Т003193]**

одному размеру

**1,5 размерам**

половине размера

двум размерам

**1085. [Т003194] В НОРМЕ СООТНОШЕНИЕ ДЛИНЫ КОРОНКИ И КОРНЯ  
ЗУБА ОДИН К**

1

2

3

4

## **1086. [T003196] АРТИКУЛЯЦИЯ ПРЕДСТАВЛЯЕТ СОБОЙ**

выдвижение нижней челюсти только вперед

движение нижней челюсти только вправо и влево

смещение нижней челюсти дистально

**всевозможные движения и положения нижней челюсти относительно верхней**

## **1087. [T003197] ПРИКУС ПРЕДСТАВЛЯЕТ СОБОЙ**

любое смыкание зубных рядов

смыкание зубных рядов при выдвижении нижней челюсти вперед

вид окклюзии зубов

**вид смыкания зубных рядов в центральной окклюзии**

## **1088. [T003198] ТРАНСВЕРЗАЛЬНАЯ ОККЛЮЗИОННАЯ КРИВАЯ ПО ИМЕНИ АВТОРА НАЗЫВАЕТСЯ КРИВАЯ**

Шпее

Уилсона

Беннетта

Хантера

## **1089. [T003199] ПРИ ПРЯМОМ ПРИКУСЕ В ПЕРЕДНЕМ ОТДЕЛЕ ЗУБНЫХ РЯДОВ В ЦЕНТРАЛЬНОЙ ОККЛЮЗИИ**

**режущие края верхних резцов контактируют с режущими краями нижних резцов встык**

верхние резцы перекрывают нижние на 1 мм

верхние резцы перекрывают нижние на 2-4 мм

нижние резцы перекрывают верхние на 2-4 мм

## **1090. [T003200] ПРИ ОРТОГНАТИЧЕСКОМ ПРИКУСЕ В ПЕРЕДНЕМ ОТДЕЛЕ ЗУБНЫХ РЯДОВ В ЦЕНТРАЛЬНОЙ ОККЛЮЗИИ**

центральные резцы обеих челюстей наклонены вперед, контакт между ними и глубина перекрытия сохранены

режущие края верхних резцов контактируют с нижними резцами встык

нижние резцы перекрывают верхние на 2-4 мм

**при плотном режуще-бугорковом контакте верхние резцы перекрывают нижние не более 1/3 высоты коронки**

## **1091. [T003201] В СОСТОЯНИИ ОТНОСИТЕЛЬНОГО ФИЗИОЛОГИЧЕСКОГО ПОКОЯ**

жевательные мышцы напряжены максимально

жевательные мышцы находятся в состоянии слабого напряжения

**напряжение мышц, опускающих и поднимающих нижнюю челюсть, равнозначно, окклюзионные поверхности зубов разобщены в среднем на 2-4 мм**

жевательные мышцы напряжены умеренно

## **1092. [T003202] ЦИКЛ ЖЕВАТЕЛЬНЫХ ДВИЖЕНИЙ НИЖНЕЙ ЧЕЛЮСТИ ЗАКАНЧИВАЕТСЯ**

**возвращением в положение центральной окклюзии**

смещением в сторону

опусканием и выдвиганием вперед из положения центральной окклюзии

возвращением в переднюю окклюзию

## **1093. [T003203] ПРИ ЦЕНТРАЛЬНОЙ ОККЛЮЗИИ В ПЕРЕДНЕМ ОТДЕЛЕ В БИПРОГНАТИЧЕСКОМ ПРИКУСЕ**

центральные резцы обеих челюстей наклонены вперед, контакт между ними и глубина перекрытия сохранены

режущие края верхних резцов контактируют с нижними резцами встык

нижние резцы перекрывают верхние на 2-4 мм

верхние резцы перекрывают нижние на 1 мм

**1094. [T003204] ДЕСНЕВОЙ ФИЗИОЛОГИЧЕСКИЙ ЖЕЛОБОК ИМЕЕТ ГЛУБИНУ НЕ БОЛЕЕ (ММ)**

2-3

4-5

**0,5-1**

6-7

**1095. [T003205] К ПЕРВОМУ КЛАССУ ДЕФЕКТОВ ЗУБНЫХ РЯДОВ, ПО КЛАССИФИКАЦИИ КЕННЕДИ ОТНОСИТСЯ ДЕФЕКТ**

односторонний концевой

**двусторонний концевой**

включенный в боковом отделе

включенный в переднем отделе

**1096. [T003206] ЗУБНЫЕ РЯДЫ С ОДНОСТОРОННИМИ КОНЦЕВЫМИ ДЕФЕКТАМИ ПО КЛАССИФИКАЦИИ КЕННЕДИ ОТНОСЯТСЯ К КЛАССУ**

2

4

3

1

**1097. [T003207] ЗОНА ПОДАТЛИВОСТИ СЛИЗИСТОЙ ОБОЛОЧКИ ПРОТЕЗНОГО ЛОЖА, ОБУСЛОВЛЕННАЯ СОСУДИСТЫМИ ПОЛЯМИ, ПО Е.И. ГАВРИЛОВУ, НАЗЫВАЕТСЯ**

фиброзной

**буферной**

клапанной



железистой

**1098. [T003208] СПОСОБНОСТЬ СЛИЗИСТОЙ ОБОЛОЧКИ СЖИМАТЬСЯ ПОД ДЕЙСТВИЕМ ВЕРТИКАЛЬНОГО ДАВЛЕНИЯ НАЗЫВАЕТСЯ**

ретенция

адгезия

когезия

**податливость**

**1099. [T003209] СТЕПЕНЬ АТРОФИИ АЛЬВЕОЛЯРНОГО ОТРОСТКА (АЛЬВЕОЛЯРНОЙ ЧАСТИ) ОПРЕДЕЛЯЕТСЯ УРОВНЕМ РАСПОЛОЖЕНИЯ ВЕРШИНЫ ГРЕБНЯ ПО ОТНОШЕНИЮ К**

зубам-антагонистам

окклюзионной поверхности естественных зубов

шейкам естественных зубов

**переходной складке**

**1100. [T003210] ЭСТЕЗИОМЕТР ЯВЛЯЕТСЯ АППАРАТОМ ДЛЯ ОПРЕДЕЛЕНИЯ**

подвижности естественных зубов

**болевой чувствительности слизистой оболочки**

податливости слизистой оболочки

выносливости пародонта к нагрузке

**1101. [T003211] ЗОНУ СЛИЗИСТОЙ ОБОЛОЧКИ С НАИМЕНЕЕ ВЫРАЖЕННОЙ ПОДАТЛИВОСТЬЮ (ПО ЛЮНДУ) НАЗЫВАЮТ**

железистой

жировой

**центральной фиброзной**

переходной складкой

**1102. [Т003212] ЦЕНТРАЛЬНАЯ ФИБРОЗНАЯ ЗОНА ПОДАТЛИВОСТИ СЛИЗИСТОЙ ОБОЛОЧКИ ПО ЛЮНДУ РАСПОЛАГАЕТСЯ В**

дистальной трети твёрдого нёба

альвеолярном отростке

**срединном костном шве твёрдого нёба**

области нёбных складок

**1103. [Т003213] ЖИРОВАЯ ЗОНА ПОДАТЛИВОСТИ СЛИЗИСТОЙ ОБОЛОЧКИ (ПО ЛЮНДУ) РАСПОЛАГАЕТСЯ В**

срединной части твёрдого нёба

**передней трети твёрдого нёба**

дистальной трети твёрдого нёба

альвеолярном отростке

**1104. [Т003214] ЖЕЛЕЗИСТАЯ ЗОНА ПОДАТЛИВОСТИ СЛИЗИСТОЙ ОБОЛОЧКИ (ПО ЛЮНДУ) РАСПОЛАГАЕТСЯ В**

срединной части твёрдого нёба

альвеолярном отростке

**дистальной трети твёрдого нёба**

области нёбных складок

**1105. [Т003215] БОЛЕВАЯ ЧУВСТВИТЕЛЬНОСТЬ СЛИЗИСТОЙ ОБОЛОЧКИ ПРОТЕЗНОГО ЛОЖА ОПРЕДЕЛЯЕТСЯ**

электронно-вакуумным аппаратом

гнатодинамометром

**эстезиометром**

реографом

## **1106. [T003216] ПЕРИФЕРИЧЕСКАЯ ФИБРОЗНАЯ ЗОНА ПОДАТЛИВОСТИ СЛИЗИСТОЙ ОБОЛОЧКИ (ПО ЛЮНДУ) РАСПОЛАГАЕТСЯ В**

альвеолярном отростке

дистальной трети твердого неба

срединной части твердого неба

области небных складок

## **1107. [T003217] ТРЕТЬЯ СТЕПЕНЬ ПАТОЛОГИЧЕСКОЙ ПОДВИЖНОСТИ ЗУБОВ ПО ЭНТИНУ ХАРАКТЕРИЗУЕТСЯ СМЕЩЕНИЕМ ЗУБА В НАПРАВЛЕНИИ**

вестибуло-оральном

медио-дистальном

**вестибуло-оральном, медио-дистальном и в вертикальном**

вестибуло-оральном и медио-дистальном

## **1108. [T003218] СЛИЗИСТАЯ ОБОЛОЧКА ПЕРВОГО КЛАССА ПО СУПЛИ ХАРАКТЕРИЗУЕТСЯ КАК**

избыточно податливая, разрыхленная, слюна густой консистенции

тонкая, малоподатливая, болезненная при пальпации, слюна жидкой консистенции

складчатая, с «болтающимся» гребнем

**умеренно-увлажненная и податливая (с нормальным порогом болевой чувствительности), бледно-розового цвета**

## **1109. [T003219] СЛИЗИСТАЯ ОБОЛОЧКА ВТОРОГО КЛАССА ПО СУПЛИ ХАРАКТЕРИЗУЕТСЯ КАК**

**тонкая, малоподатливая, болезненная при пальпации, слюна жидкой консистенции**

избыточно податливая, разрыхленная, слюна густой консистенции

складчатая, с «болтающимся» гребнем

умеренно увлажненная и податливая (с нормальным порогом болевой чувствительности), бледно-розового цвета

**1110. [T003220] СЛИЗИСТАЯ ОБОЛОЧКА ТРЕТЬЕГО КЛАССА ПО СУПШЛИ ХАРАКТЕРИЗУЕТСЯ КАК**

складчатая, с «болтающимся» гребнем

**избыточно податливая, разрыхленная, слюна густой консистенции**

умеренно увлажненная и податливая (с нормальным порогом болевой чувствительности), бледно-розового цвета

тонкая, малоподатливая, болезненная при пальпации, слюна жидкой консистенции

**1111. [T003221] СЛИЗИСТАЯ ОБОЛОЧКА ЧЕТВЕРТОГО КЛАССА ПО СУПШЛИ ХАРАКТЕРИЗУЕТСЯ КАК**

тонкая, малоподатливая, болезненная при пальпации, слюна жидкой консистенции

избыточно податливая, разрыхленная, слюна густой консистенции

**складчатая, с «болтающимся» гребнем**

умеренно увлажненная и податливая (с нормальным порогом болевой чувствительности), бледно-розового цвета

**1112. [T003222] ПРИКУС ПРЕДСТАВЛЯЕТ СОБОЙ ВИД СМЫКАНИЯ ЗУБНЫХ РЯДОВ В ПОЛОЖЕНИИ ОККЛЮЗИИ**

боковой левой

боковой правой

**центральной**

передней

**1113. [T003223] СУСТАВНЫМ ПРИЗНАКОМ ЦЕНТРАЛЬНОЙ ОККЛЮЗИИ ЯВЛЯЕТСЯ НАХОЖДЕНИЕ СУСТАВНОЙ ГОЛОВКИ \_\_\_\_\_ СУСТАВНОГО БУГОРКА**

впереди

**у основания ската**

на вершине ската

на скате

**1114. [T003224] ПРИБОР, МОДЕЛИРУЮЩИЙ ТОЛЬКО ВЕРТИКАЛЬНЫЕ ДВИЖЕНИЯ ЧЕЛЮСТИ, НАЗЫВАЕТСЯ**

окклюдатор

артикулятор

параллеломер

гнатодинамометр

**1115. [T003225] ПРИБОР, МОДЕЛИРУЮЩИЙ ВСЕ ДВИЖЕНИЯ НИЖНЕЙ ЧЕЛЮСТИ, НАЗЫВАЕТСЯ**

окклюдатор

аппарат «T-scan»

**артикулятор**

эстезиометр

**1116. [T003226] ЛАТИНСКОЕ НАЗВАНИЕ МЫШЦЫ, ПОДНИМАЮЩЕЙ НИЖНЮЮ ЧЕЛЮСТЬ**

m. digastricus

m. platysma

**m. masseter**

m. pterygoideuslateralise

**1117. [T003227] ЛАТИНСКОЕ НАЗВАНИЕ МЫШЦЫ, ОПУСКАЮЩЕЙ НИЖНЮЮ ЧЕЛЮСТЬ**

**m. digastricus**

m. pterygoideus medialise

m. masseter

m. pterygoideus lateralise

**1118. [Т003228] К МАЛЫМ ДЕФЕКТАМ ЗУБНЫХ РЯДОВ ОТНОСЯТ  
ОТСУТСТВИЕ ЗУБОВ**

более 8

от 4 до 6

более 6

**не более 3**

**1119. [Т003229] К СРЕДНИМ ДЕФЕКТАМ ЗУБНЫХ РЯДОВ ОТНОСЯТ  
ОТСУТСТВИЕ ЗУБОВ**

не более 3

более 8

**от 4 до 6**

более 6

**1120. [Т003230] К БОЛЬШИМ ДЕФЕКТАМ ЗУБНЫХ РЯДОВ ОТНОСЯТ  
ОТСУТСТВИЕ ЗУБОВ**

от 1 до 2

не более 3

**более 6**

от 4 до 6

**1121. [Т003231] ДЕФЕКТЫ ЗУБНЫХ РЯДОВ ПО КЛАССИФИКАЦИИ  
КЕННЕДИ ДЕЛЯТСЯ НА КЛАССЫ**

пять

два

три

**четыре**

**1122. [Т003232] СОГЛАСНО КЛАССИФИКАЦИИ ДЕФЕКТОВ ЗУБНЫХ РЯДОВ ПО Е.И. ГАВРИЛОВУ ВСЕ ЗУБНЫЕ РЯДЫ С ДЕФЕКТАМИ ДЕЛЯТСЯ НА ГРУППЫ**

3

2

4

5

**1123. [Т003233] ПО КЛАССИФИКАЦИИ ДЕФЕКТОВ ЗУБНЫХ РЯДОВ КЕННЕДИ К ПЕРВОМУ КЛАССУ ОТНОСЯТСЯ**

**зубные ряды с двусторонними концевыми дефектами**

включенные дефекты переднего отдела зубной дуги

зубные ряды с односторонними концевыми дефектам

зубные ряды с включенными дефектами в боковом отделе

**1124. [Т003234] ПО КЛАССИФИКАЦИИ ДЕФЕКТОВ ЗУБНЫХ РЯДОВ КЕННЕДИ КО ВТОРОМУ КЛАССУ ОТНОСЯТСЯ**

зубные ряды с двусторонними концевыми дефектами

зубные ряды с включенными дефектами в боковом отделе

включенные дефекты переднего отдела зубной дуги

**зубные ряды с односторонними концевыми дефектами**

**1125. [Т003235] ПО КЛАССИФИКАЦИИ ДЕФЕКТОВ ЗУБНЫХ РЯДОВ КЕННЕДИ К ТРЕТЬЕМУ КЛАССУ ОТНОСЯТСЯ**

зубные ряды с односторонними концевыми дефектами

**зубные ряды с включенными дефектами в боковом отделе**

включенные дефекты переднего отдела зубной дуги

зубные ряды с двусторонними концевыми дефектами

**1126. [Т003236] ПО КЛАССИФИКАЦИИ ДЕФЕКТОВ ЗУБНЫХ РЯДОВ КЕННЕДИ К ЧЕТВЕРТОМУ КЛАССУ ОТНОСЯТСЯ**

включенные дефекты переднего отдела зубного ряда

зубные ряды с односторонними концевыми дефектами

зубные ряды с включенными дефектами в боковом отделе

зубные ряды с двусторонними концевыми дефектами

**1127. [Т003237] СОГЛАСНО КЛАССИФИКАЦИИ ДЕФЕКТОВ ЗУБНЫХ РЯДОВ Е.И. ГАВРИЛОВА К ПЕРВОЙ ГРУППЕ ОТНОСЯТСЯ ДЕФЕКТЫ**

включенные боковые (односторонние и двусторонние) и передние

комбинированные

**концевые односторонние и двусторонние**

коронок всех зубов

**1128. [Т003238] СОГЛАСНО КЛАССИФИКАЦИИ ДЕФЕКТОВ ЗУБНЫХ РЯДОВ ГАВРИЛОВА Е.И. К ТРЕТЬЕЙ ГРУППЕ ОТНОСЯТСЯ ДЕФЕКТЫ**

одиночно сохранившиеся зубы на одной челюсти

включенные боковые (односторонние и двусторонние) и передние

**комбинированные**

концевые односторонние и двусторонние

**1129. [Т003239] СОГЛАСНО КЛАССИФИКАЦИИ ДЕФЕКТОВ ЗУБНЫХ РЯДОВ ГАВРИЛОВА Е.И. КО ВТОРОЙ ГРУППЕ ДЕФЕКТОВ ЗУБНЫХ РЯДОВ ОТНОСЯТСЯ ДЕФЕКТЫ**

комбинированные

одиночно сохранившиеся зубы на челюстях

**включенные боковые (односторонние и двусторонние) и передние**

концевые односторонние и двусторонние



**1130. [Т003240] ОБЕЗБОЛИВАНИЕ ПУЛЬПЫ ПРИ ИНТРАЛИГАМЕНТАРНОЙ АНЕСТЕЗИИ ДЛИТСЯ (МИН)**

20-30

40-60

10-15

более 60

**1131. [Т003241] ОБЕЗБОЛИВАНИЕ ПУЛЬПЫ ПРИ ВНУТРИКОСТНОЙ АНЕСТЕЗИИ СОСТАВЛЯЕТ (МИН)**

20-30

10-15

более 90

**40-60**

**1132. [Т003242] ПОКАЗАНИЕМ ДЛЯ ПРОВЕДЕНИЯ ИНТРАЛИГАМЕНТАРНОЙ АНЕСТЕЗИИ ЯВЛЯЕТСЯ**

гингивит

пародонтит

открытый кюретаж

**кариес, пульпит**

**1133. [Т003243] ПРОТИВОПОКАЗАНИЕМ ДЛЯ ПРОВЕДЕНИЯ ИНТРАЛИГАМЕНТАРНОЙ АНЕСТЕЗИИ ЯВЛЯЕТСЯ**

эндодонтическое лечение зубов при хроническом пульпите

препарирование твердых тканей зуба под коронку

лечение зубов по поводу кариеса

**воспалительное заболевание тканей пародонта**

**1134. [Т003244] ПРОТИВОПОКАЗАНИЕМ ДЛЯ ПРОВЕДЕНИЯ ИНТРАЛИГАМЕНТАРНОЙ АНЕСТЕЗИИ ЯВЛЯЕТСЯ**

лечение и удаление временных зубов

лечение зубов при хроническом пульпите

препарирование твердых тканей зуба под коронку

**наличие эндокардита в анамнезе**

**1135. [Т003245] МЕСТОМ ВКОЛА ИГЛЫ ДЛЯ ИНТРАЛИГАМЕНТАРНОЙ АНЕСТЕЗИИ ЯВЛЯЕТСЯ**

межзубная перегородка

основание резцового сосочка

основание межзубного десневого сосочка

**десневая бороздка**

**1136. [Т003246] МЕСТОМ ВКОЛА ИГЛЫ ДЛЯ ИНТРАСЕПТАЛЬНОЙ АНЕСТЕЗИИ ЯВЛЯЕТСЯ**

верхушка корня

середина расстояния между двумя десневыми сосочками

**основание межзубного десневого сосочка**

межзубная перегородка

**1137. [Т003247] УГОЛ ВВЕДЕНИЯ ИГЛЫ ПРИ ИНТРАЛИГАМЕНТАРНОЙ АНЕСТЕЗИИ СОСТАВЛЯЕТ (ГРАДУСЫ)**

90

45

10

**30**

**1138. [Т003248] УГОЛ ВВЕДЕНИЯ ИГЛЫ ПРИ ИНТРАСЕПТАЛЬНОЙ АНЕСТЕЗИИ СОСТАВЛЯЕТ (ГРАДУСЫ)**

10

**90**

125

30

**1139. [Т003249] ПРИ ИНТРАЛИГАМЕНТАРНОЙ АНЕСТЕЗИИ ДЕПО АНЕСТЕТИКА СОЗДАЕТСЯ В ОБЛАСТИ**

десневой бороздки

межзубной перегородки

основания межзубного десневого сосочка

**периодонтальной щели**

**1140. [Т003250] ПРИ ИНТРАСЕПТАЛЬНОЙ АНЕСТЕЗИИ ДЕПО АНЕСТЕТИКА СОЗДАЕТСЯ В ОБЛАСТИ**

периодонтальной щели

основания межзубного десневого сосочка

**межзубной перегородки**

верхушки корня

**1141. [Т003251] КОЛИЧЕСТВО «ТОЧЕК ВКОЛА» ПРИ ИНТРАЛИГАМЕНТАРНОЙ АНЕСТЕЗИИ ДВУХКОРНЕВОГО ЗУБА СОСТАВЛЯЕТ**

**2-3**

5-8

3-5

4-6

**1142. [T003252] МЕХАНИЗМ ПАРОДОНТАЛЬНЫХ СПОСОБОВ АНЕСТЕЗИИ ОСНОВАН НА РАСПРОСТРАНЕНИИ МЕСТНОАНЕСТЕЗИРУЮЩЕГО РАСТВОРА**

поднадкостнично

**в костномозговые пространства**

под слизистую оболочку

в периодонтальную щель

**1143. [T003253] ЛАТЕНТНЫЙ ПЕРИОД ИНТРАЛИГАМЕНТАРНОЙ АНЕСТЕЗИИ СОСТАВЛЯЕТ (МИН)**

не менее 5

не менее 20

не менее 10

**менее 1**

**1144. [T003254] МАКСИМАЛЬНЫЙ ЭФФЕКТ ИНТРАСЕПТАЛЬНОЙ АНЕСТЕЗИИ РАЗВИВАЕТСЯ ЧЕРЕЗ (МИН)**

7

20

30-40

**2-3**

**1145. [T003255] ИНТРАЛИГАМЕНТАРНАЯ АНЕСТЕЗИЯ ОБЕСПЕЧИВАЕТ ОБЕЗБОЛИВАНИЕ**

всех зубов нижней челюсти с одной стороны

трЕх зубов

**одного зуба**

фронтальной группы зубов верхней челюсти от клыка до клыка

**1146. [T003256] МАКСИМАЛЬНО БЕЗОПАСНОЕ ПРОВЕДЕНИЕ ИНТРАЛИГАМЕНТАРНОЙ АНЕСТЕЗИИ ОБЕСПЕЧИВАЕТСЯ ПРИМЕНЕНИЕМ**

**автоматизированного инъектора системы STA**

инъектора для интралигаментарной анестезии

автоматизированной системы Quick-Sleeper

карпульного инъектора

**1147. [T003257] СОЗДАНИЕ И ПОДДЕРЖАНИЕ ВЫСОКОГО ДАВЛЕНИЯ ПРИ ИНТРАЛИГАМЕНТАРНОЙ АНЕСТЕЗИИ ДОСТИГАЕТСЯ С ПОМОЩЬЮ**

поршня

рукоятки шприца

угловой насадки

**редуктора**

**1148. [T003258] ПОКАЗАНИЕМ ДЛЯ ПРОВЕДЕНИЯ АППЛИКАЦИОННОЙ АНЕСТЕЗИИ ЯВЛЯЕТСЯ**

удаление постоянного зуба

**обезболивание места вкола перед инъекцией**

препарирование твердых тканей зуба под коронку

депульпирование зуба

**1149. [T003259] БЕЗОПАСНОСТЬ АППЛИКАЦИОННОЙ АНЕСТЕЗИИ ДОСТИГАЕТСЯ**

применением водорастворимых аппликационных средств

**удалением излишков анестетика после окончания времени его экспозиции**

использованием аэрозольных форм выпуска анестетика

применением анестетика высокой концентрации

**1150. [T003260] ЭКСПОЗИЦИЯ МЕСТНОГО АНЕСТЕТИКА ПРИ АППЛИКАЦИОННОЙ АНЕСТЕЗИИ СОСТАВЛЯЕТ (МИН)**

10

40

15

2-3

**1151. [T003261] ПРЕИМУЩЕСТВО ДИПЛЕН-ПЛЕНКИ ПРИ АППЛИКАЦИОННОЙ АНЕСТЕЗИИ ЗАКЛЮЧАЕТСЯ В ТОМ, ЧТО**

**обладает обезболивающим и антибактериальным действиями**

анестетик проникает на глубину более 5 мм

эффект обезболивания продолжается около 60 минут

эффект обезболивания наступает сразу после адгезии пленки

**1152. [T003262] ДЕЙСТВИЕ МЕСТНЫХ АНЕСТЕТИКОВ ПРИ ВОСПАЛЕНИИ**

**уменьшается**

не изменяется

удлинняется

увеличивается

**1153. [T003263] ЛИДОКАИН ХАРАКТЕРИЗУЕТСЯ ТЕМ, ЧТО**

относится к группе сложных эфиров

**используется для всех видов анестезии**

по активности уступает Прокаину (Новокаину)

суживает сосуды

**1154. [T003264] АРТИКАИН ИСПОЛЬЗУЕТСЯ У ДЕТЕЙ С (ЛЕТ)**

2

4

1

3

**1155. [T003265] ПРЕПАРАТОМ, ИСПОЛЬЗУЕМЫМ ДЛЯ ВСЕХ ВИДОВ МЕСТНОЙ АНЕСТЕЗИИ, ЯВЛЯЕТСЯ**

Лидокаин

Прокаин (Новокаин)

Бензокаин (Анестезин)

Артикаин

**1156. [T003266] ПРЕПАРАТОМ, ИСПОЛЬЗУЕМЫМ ДЛЯ ПОВЕРХНОСТНОЙ АНЕСТЕЗИИ, ЯВЛЯЕТСЯ**

Мепивакаин

**Бензокаин (Анестезин)**

Артикаин

Прокаин (Новокаин)

**1157. [T003267] ЛИДОКАИН ХАРАКТЕРИЗУЕТСЯ ТЕМ, ЧТО**

разрушается псевдохоллинэстеразой

действует дольше **Прокаина (Новокаина)**

используется только для поверхностной анестезии

по активности уступает Прокаину (Новокаину)

**1158. [T003268] АРТИКАИН ХАРАКТЕРИЗУЕТСЯ ТЕМ, ЧТО**

действует через 10-15 минут

применяется для поверхностной анестезии

**обладает высокой диффузионной способностью**

суживает сосуды

**1159. [T003269] МЕПИВАКАИН ХАРАКТЕРИЗУЕТСЯ ТЕМ, ЧТО**

действует 20-30 минут

используется для всех видов анестезии

**не вызывает расширения сосудов**

по активности уступает Прокаину (Новокаину)

**1160. [T003270] МЕСТНЫМ АНЕСТЕТИКОМ, ВЫПУСКАЕМЫМ В КАРПУЛАХ, ЯВЛЯЕТСЯ**

Тримекаин

Прокаин (Новокаин)

**Артикаин**

Бензокаин (Анестезин)

**1161. [T003271] МАКСИМАЛЬНО ДОПУСТИМАЯ ДОЗА АРТИКАИНА ДЛЯ ВЗРОСЛЫХ СОСТАВЛЯЕТ (МГ/КГ)**

1,5

5

4,4

7



**1162. [T003272] МАКСИМАЛЬНО ДОПУСТИМАЯ ДОЗА ЛИДОКАИНА БЕЗ ЭПИНЕФРИНА (АДРЕНАЛИНА) СОСТАВЛЯЕТ (МГ/КГ)**

0,5

1,5

7

4,4

**1163. [T003273] МАКСИМАЛЬНО ДОПУСТИМАЯ ДОЗА МЕПИВАКАИНА БЕЗ ЭПИНЕФРИНА (АДРЕНАЛИНА) СОСТАВЛЯЕТ (МГ/КГ)**

1,5

4,4

7

0,5

**1164. [T003274] КОНЦЕНТРАЦИЯ РАСТВОРА МЕПИВАКАИНА БЕЗ ЭПИНЕФРИНА (АДРЕНАЛИНА) СОСТАВЛЯЕТ (%)**

1

4

2

3

**1165. [T003275] МЕНЬШЕ ПРОНИКАЕТ ЧЕРЕЗ ГИСТОГЕМАТИЧЕСКИЕ БАРЬЕРЫ**

Бупивакаин (Маркаин)

Мепивакаин

**Артикаин**

Лидокаин

**1166. [Т003276] МЕСТНЫМ АНЕСТЕТИКОМ, ВЫПУСКАЕМЫМ ДЛЯ ПОВЕРХНОСТНОЙ АНЕСТЕЗИИ В ВИДЕ СПРЕЯ, ЯВЛЯЕТСЯ**

Мепивакаин

Прокаин (Новокаин)

Артикаин

Лидокаин

**1167. [Т003277] МЕСТНЫМ АНЕСТЕТИКОМ, ВЫПУСКАЕМЫМ В КАРПУЛАХ В ВИДЕ 3% РАСТВОРА БЕЗ ВАЗОКОНСТРИКТОРА, ЯВЛЯЕТСЯ**

Мепивакаин

Артикаин

Прокаин (Новокаин)

Лидокаин

**1168. [Т003278] КОНЦЕНТРАЦИЯ РАСТВОРА ЛИДОКАИНА, ВЫПУСКАЕМОГО В ВИДЕ СПРЕЯ, СОСТАВЛЯЕТ (%)**

2

4

10

5

**1169. [Т003279] КОНЦЕНТРАЦИЯ МЕПИВАКАИНА В МЕСТНОАНСТЕЗИРУЮЩЕМ РАСТВОРЕ, СОДЕРЖАЩЕМ ЭПИНЕФРИН (АДРЕНАЛИН), СОСТАВЛЯЕТ (%)**

3

4

2

5

**1170. [T003280] КОНЦЕНТРАЦИЯ РАСТВОРА АРТИКАИНА ДЛЯ МЕСТНОЙ АНЕСТЕЗИИ В СТОМАТОЛОГИИ СОСТАВЛЯЕТ (%)**

3

2

4

1

**1171. [T003281] КОНЦЕНТРАЦИЯ РАСТВОРА ПРОКАИНА (НОВОКАИНА), ПРИМЕНЯЕМАЯ ПРИ ПРОВЕДЕНИИ БЛОКАД, СОСТАВЛЯЕТ (%)**

2

0,5

3

1

**1172. [T003282] МЕСТНЫМ АНЕСТЕТИКОМ, ПОЗВОЛЯЮЩИМ ПРОВОДИТЬ ПОД ИНФИЛЬТРАЦИОННОЙ АНЕСТЕЗИЕЙ СТОМАТОЛОГИЧЕСКИЕ ВМЕШАТЕЛЬСТВА ВО ФРОНТАЛЬНОМ УЧАСТКЕ НИЖНЕЙ ЧЕЛЮСТИ, ЯВЛЯЕТСЯ**

Лидокаин

**Артикаин**

Прокаин (Новокаин)

Мепивакаин

**1173. [T003283] НАИБОЛЕЕ БЫСТРОЕ РАЗВИТИЕ АНЕСТЕЗИРУЮЩЕГО ЭФФЕКТА НАБЛЮДАЕТСЯ ПРИ ИСПОЛЬЗОВАНИИ**

Прокаина (Новокаина)

**Артикаина**

Бупивакаина

Бензокаина

#### **1174. [T003284] МЕСТНЫЕ АНЕСТЕТИКИ ГРУППЫ ЭФИРОВ В ОТЛИЧИЕ ОТ ГРУППЫ АМИДОВ**

разрушаются микросомальными ферментами печени

разрушаются эстеразами плазмы и тканей

действуют короче

хуже диффундируют в ткани

#### **1175. [T003285] КРАТКОВРЕМЕННОСТЬ ДЕЙСТВИЯ МЕСТНЫХ АНЕСТЕТИКОВ ГРУППЫ СЛОЖНЫХ ЭФИРОВ ОБЪЯСНЯЕТСЯ**

быстрым выведением

биотрансформацией в печени

быстрым всасыванием с места введения

**разрушением псевдохолинэстеразой**

#### **1176. [T003286] МЕСТНЫЕ АНЕСТЕТИКИ НАИБОЛЕЕ АКТИВНЫ ПРИ РЕАКЦИИ СРЕДЫ**

кислой

слабокислой

нейтральной

**слабощелочной**

#### **1177. [T003287] К МЕСТНЫМ АНЕСТЕТИКАМ ГРУППЫ СЛОЖНЫХ ЭФИРОВ ОТНОСИТСЯ**

**Прокаин (Новокаин)**

Лидокаин

Мепивакаин

Артикаин

**1178. [T003288] ДОБАВЛЕНИЕ СОСУДОСУЖИВАЮЩИХ СРЕДСТВ В РАСТВОРЫ МЕСТНЫХ АНЕСТЕТИКОВ ПРИВОДИТ К**

миорелаксирующему эффекту

ускорению всасывания местного анестетика

**продлонгации анестезирующего эффекта**

снижению риска общих осложнений

**1179. [T003289] К ГРУППЕ ПРЕПАРАТОВ, ПРОЛОНГИРУЮЩИХ ДЕЙСТВИЕ МЕСТНЫХ АНЕСТЕТИКОВ, ОТНОСЯТСЯ**

**1180. [T003290] МЕСТНЫМ АНЕСТЕТИКОМ ГРУППЫ АМИДОВ ЯВЛЯЕТСЯ**

Тетракаин

**Лидокаин**

Прокаин (Новокаин)

Бензокаин (анестезин)

**1181. [T003291] ПРИ ВОСПАЛЕНИИ В БОЛЬШЕЙ СТЕПЕНИ СНИЖАЕТСЯ АКТИВНОСТЬ**

Лидокаина

Артикаина

**Прокаина (Новокаина)**

Мепивакаина

**1182. [T003292] ПРОКАИН (НОВОКАИН) ХАРАКТЕРИЗУЕТСЯ ТЕМ, ЧТО**

по активности превосходит Мепивакаин

обладает высокой токсичностью

суживает сосуды

действует 20-30 минут

**1183. [T003293] АРТИКАИН ХАРАКТЕРИЗУЕТСЯ ТЕМ, ЧТО**

действует 10-15 минут

плохо диффундирует в ткани

**расширяет сосуды**

применяется для всех видов местной анестезии

**1184. [T003294] АНЕСТЕТИКОМ, БИОТРАНСФОРМАЦИЯ КОТОРОГО ПРОИСХОДИТ В ПЕЧЕНИ, ЯВЛЯЕТСЯ**

Тетракаин (Дикаин)

Бензокаин (Анестезин)

**Мепивакаин**

Прокаин (Новокаин)

**1185. [T003295] АКТИВНЫЕ МЕТАБОЛИТЫ ОБРАЗУЮТСЯ ПРИ БИОТРАНСФОРМАЦИИ**

Мепивакаина

Артикаина

**Лидокаина**

Прокаина (Новокаина)

**1186. [T003296] НАИБОЛЕЕ МЕДЛЕННО РАЗВИВАЕТСЯ АНЕСТЕЗИРУЮЩИЙ ЭФФЕКТ ПРИ ИСПОЛЬЗОВАНИИ**

Артикаина

Лидокаина

**Прокаина (Новокаина)**

Мепивакаина

**1187. [T003297] ДЛЯ ПРОВЕДЕНИЯ МЕСТНОЙ АНЕСТЕЗИИ В СОВРЕМЕННОЙ СТОМАТОЛОГИИ ПРИМЕНЯЕТСЯ ШПРИЦ**

карпульный Кука

инъекционный Фишера

двухкомпонентный Мердока

Жане

**1188. [T003298] СКОРОСТЬ НАСТУПЛЕНИЯ ЭФФЕКТА МЕСТНОГО АНЕСТЕТИКА ЗАВИСИТ ОТ**

гидрофильности

pH раствора

периода полувыведения

**константы диссоциации (pKa)**

**1189. [T003299] ДЛЯ ПРОВОДНИКОВОЙ АНЕСТЕЗИИ РЕКОМЕНДУЕТСЯ ИГЛА ДЛИНОЙ (ММ)**

16

12

**42**

100

**1190. [T003300] МЕСТНЫМ АНЕСТЕТИКОМ, ИСПОЛЬЗУЕМЫМ В КАЧЕСТВЕ ПРОТИВОАРИТМИЧЕСКОГО СРЕДСТВА, ЯВЛЯЕТСЯ**

**Лидокаин**

Мепивакаин

Артикаин

Прокаин (Новокаин)

**1191. [Т003301] НАИБОЛЕЕ ВЫСОКАЯ ДИФФУЗИОННАЯ СПОСОБНОСТЬ  
У**

Бупивакаина

Прокаина (Новокаина)

Мепивакаина

**Артикаина**

**1192. [Т003302] ОСНОВНЫМ ВИДОМ ОБЕЗБОЛИВАНИЯ,  
ПРИМЕНЯЕМЫМ ПРИ ОПЕРАЦИИ УДАЛЕНИЯ ЗУБА, ЯВЛЯЕТСЯ**

акупунктура

**местная анестезия**

наркоз

нейролептанальгезия

**1193. [Т003303] АНЕСТЕТИКИ ГРУППЫ СЛОЖНЫХ ЭФИРОВ  
ГИДРОЛИЗИРУЮТСЯ**

лидазой

трансаминазой

**псевдохолинэстеразой**

гидролазой

**1194. [Т003304] ДЛЯ СНЯТИЯ ПСИХОЭМОЦИОНАЛЬНОГО  
НАПРЯЖЕНИЯ В УСЛОВИЯХ СТОМАТОЛОГИЧЕСКОЙ  
ПОЛИКЛИНИКИ ИСПОЛЬЗУЮТ**

**анксиолитики (транквилизаторы)**

ненаркотические анальгетики

нейролептики

антидепрессанты



**1195. [T003305] ОБОЗНАЧЕНИЕ «Д-С ФОРТЕ» СООТВЕТСТВУЕТ  
КОНЦЕНТРАЦИИ ВАЗОКОНСТРИКТОРА**

1:100000

1:300000

1:400000

1:200000

**1196. [T003306] ДЕТЯМ С 6 МЕСЯЦЕВ ДЛЯ УМЕНЬШЕНИЯ БОЛИ ПРИ  
ПРОРЕЗЫВАНИИ ЗУБОВ МОЖНО ПРИМЕНЯТЬ**

Мелоксикам (Мовалис)

Индометацин (Метиндол)

**Ибупрофен (Бруфен)**

Кеторолак (Кеталгин, Кетанов, Кеторол)

**1197. [T003307] ЦЕЛЕВЫМ ПУНКТОМ АНЕСТЕЗИИ ПО С. МАЛАМЕДУ  
ЯВЛЯЕТСЯ ОТВЕРСТИЕ**

**подбородочное**

круглое

резцовое

нЕбное

**1198. [T003308] ДЛЯ КУРСОВОГО ПРОТИВОВОСПАЛИТЕЛЬНОГО  
ЛЕЧЕНИЯ ПАЦИЕНТУ, ИМЕЮЩЕМУ В АНАМНЕЗЕ ЯЗВЕННУЮ  
БОЛЕЗНЬ ЖЕЛУДКА, СЛЕДУЕТ ВЫБРАТЬ**

Кеторолак (Кеталгин, Кетанов, Кеторол)

**Мелоксикам (Мовалис)**

Кетопрофен (Артрозилен, ОКИ)

Индометацин (Метиндол)

**1199. [T003309] ПРЕПАРАТАМИ ДЛЯ СНЯТИЯ СТРАХА И НАПРЯЖЕНИЯ, КОТОРЫЕ МОГУТ НАЗНАЧАТЬ ВРАЧИ НА СТОМАТОЛОГИЧЕСКОМ ПРИЕМЕ, ЯВЛЯЮТСЯ**

Диазепам (Сибазон, Седуксен), Дроперидол, Нитразепам (Эуноктин)

Гидроксизин (Атаракс), Мидазолам (Дормикум), Феназепам

Мидазолам (Дормикум), Тофизепам (Грандаксин), Хлордиазепоксид (Элениум)

**Фабомотизол (Афобазол), Гидроксизин (Атаракс), Тенотен**

**1200. [T003310] ПРИ ИНФИЛЬТРАЦИОННОЙ АНЕСТЕЗИИ НА ВЕРХНЕЙ ЧЕЛЮСТИ СКОС ИГЛЫ НАПРАВЛЕН**

от кости

**к кости**

в кость

мимо кости

**1201. [T003311] ТРАНКВИЛИЗАТОРОМ, ОБЛАДАЮЩИМ АНКСИОЛИТИЧЕСКИМ, СЕДАТИВНЫМ, ПРОТИВОРВОТНЫМ ДЕЙСТВИЕМ И СНИЖАЮЩИМ САЛИВАЦИЮ, ЯВЛЯЕТСЯ**

Тофизопам (Грандаксин)

**Гидроксизин (Атаракс)**

Фабомотизол (Афобазол)

Тенотен

**1202. [T003312] ОСТРОЕ НАРУШЕНИЕ ДЫХАНИЯ В РЕЗУЛЬТАТЕ МЕХАНИЧЕСКОГО ПРЕПЯТСТВИЯ В ВЕРХНИХ ДЫХАТЕЛЬНЫХ ПУТЯХ НАЗЫВАЕТСЯ**

асистолия

арефлексия

**асфиксия**

афазия

**1203. [T003313] ПАЦИЕНТУ С ТИРЕОТОКСИКОЗОМ ДЛЯ МЕСТНОЙ АНЕСТЕЗИИ СЛЕДУЕТ ВЫБРАТЬ**

2% Мепивакаин с Эпинефрином 1:100000

4% Артикаин с Эпинефрином 1:100000

**3% Мепивакаин, 4% Артикаин с Эпинефрином 1:200000**

2% Лидокаин с Эпинефрином 1:100000

**1204. [T003314] ПРИ АНАФИЛАКТИЧЕСКОМ ШОКЕ, КОТОРЫЙ ОСЛОЖНИЛСЯ ОСТАНОВКОЙ ДЫХАНИЯ, В ОЖИДАНИИ РЕАНИМАЦИОННОЙ БРИГАДЫ «СКОРОЙ ПОМОЩИ» СЛЕДУЕТ**

вести внутривенно Эуфиллин

вести внутривенно Супрастин

вести Сальбутамол через небулайзер

**начать искусственную вентиляцию легких (ИВЛ), массаж сердца**

**1205. [T003315] ПАЦИЕНТУ С ДЕКОМПЕНСИРОВАННОЙ ФОРМОЙ САХАРНОГО ДИАБЕТА СЛЕДУЕТ ВЫБРАТЬ ПРЕПАРАТ ДЛЯ МЕСТНОЙ АНЕСТЕЗИИ**

2% Мепивакаин с Эпинефрином 1:100000

**3% Мепивакаин, 4% Артикаин**

4% Артикаин с Эпинефрином 1:200000

4% Артикаин с Эпинефрином 1:100000

**1206. [T003316] ПРИЕМ ДЛЯ УДАЛЕНИЯ ИНОРОДНЫХ ТЕЛ ИЗ ВЕРХНИХ ДЫХАТЕЛЬНЫХ ПУТЕЙ ПО ИМЕНИ АВТОРА НАЗЫВАЕТСЯ ПРИЕМ**

Труссо

Вайсблата

**Геймлиха**

Кохера

**1207. [T003317] ПАЦИЕНТУ С БРОНХИАЛЬНОЙ АСТМОЙ РЕКОМЕНДУЕТСЯ ДЛЯ МЕСТНОЙ АНЕСТЕЗИИ ИСПОЛЬЗОВАТЬ**

4% Артикаин с Эпинефрином 1:100000

2% Мепивакаин с Эпинефрином 1:100000

**4% Артикаин, 3% Мепивакаин**

4% Артикаин с Эпинефрином 1:200000

**1208. [T003318] ДЛЯ ПРОВЕДЕНИЯ ЗАКРЫТОГО МАССАЖА СЕРДЦА ВЗРОСЛОГО ЧЕЛОВЕКА РАСПОЛАГАТЬ ЛАДОНИ НА ГРУДНОЙ КЛЕТКЕ СЛЕДУЕТ**

на верхней части грудины

на мечевидном отростке грудины

на границе нижней и средней части грудины

**на средней части грудины**

**1209. [T003319] БЕРЕМЕННЫМ И КОРМЯЩИМ ЖЕНЩИНАМ РЕКОМЕНДУЕТСЯ ДЛЯ МЕСТНОЙ АНЕСТЕЗИИ ВЫБИРАТЬ ПРЕПАРАТЫ НА ОСНОВЕ**

**Артикаина**

Прокаина (Новокаина)

Лидокаина

Мепивакаина

**1210. [T003320] ОПТИМАЛЬНЫЙ РИТМ УДАРОВ ПРИ ЗАКРЫТОМ МАССАЖЕ СЕРДЦА В МИНУТУ ДОЛЖЕН СОСТАВЛЯТЬ**

50-70

80-100

110-130

**100-120**

**1211. [Т003321] ПРИ ВЫБОРЕ ДОЗЫ МЕСТНОГО АНЕСТЕТИКА ДЕТЯМ СЛЕДУЕТ УЧИТЫВАТЬ**

фармакокинетику препарата

фармакокинетику препарата, возраст и массу тела ребенка

массу тела ребенка

возраст ребенка

**1212. [Т003322] ПРИ ПРОВЕДЕНИИ РЕАНИМАЦИИ ВДВОЕМ ВЗРОСЛОМУ ЧЕЛОВЕКУ СООТНОШЕНИЕ НЕПРЯМОГО МАССАЖА СЕРДЦА И ИСКУССТВЕННОЙ ВЕНТИЛЯЦИИ ЛЕГКИХ (ИВЛ) СОСТАВЛЯЕТ**

30:2

1:5

5:2

1:4

**1213. [Т003323] ПРИ ЗАБОЛЕВАНИЯХ ПЕЧЕНИ ПРЕПАРАТОМ ВЫБОРА ЯВЛЯЕТСЯ**

Лидокаин

Бупивакаина

**Артикаин**

Мепивакаин

**1214. [Т003324] НИТРОМИНТ-АЭРОЗОЛЬ ЯВЛЯЕТСЯ СРЕДСТВОМ ДЛЯ КУПИРОВАНИЯ**

судорожного припадка

стенотической асфиксии

**приступа стенокардии**

гипертонического криза

**1215. [Т003325] ПАЦИЕНТАМ С ЗАКРЫТОУГОЛЬНОЙ ГЛАУКОМОЙ НЕ РЕКОМЕНДУЕТСЯ ИСПОЛЬЗОВАНИЕ МЕСТНОАНЕСТЕЗИРУЮЩИХ ПРЕПАРАТОВ, СОДЕРЖАЩИХ**

Мепивакаин

Лидокаин

Артикаин

Эпинефрин (Адреналин)

**1216. [Т003326] ПРЕПАРАТАМИ ПЕРВОЙ ПОМОЩИ ПРИ АНАФИЛАКТИЧЕСКОМ ШОКЕ ЯВЛЯЮТСЯ**

глюкокортикоиды, Эпинефрин, антигистамины, Эуфиллин

анаболические гормоны, антибиотики

диуретики, седативные

антиаритмики, сердечные гликозиды

**1217. [Т003328] ПУЛЬС В БЕССОЗНАТЕЛЬНОМ СОСТОЯНИИ ОПРЕДЕЛЯЮТ В ПРОЕКЦИИ АРТЕРИИ**

плечевой

локтевой

лучевой

наружной сонной

**1218. [Т003329] ВКОЛ ИГЛЫ ПРИ ИНФРАОРБИТАЛЬНОЙ АНЕСТЕЗИИ (ВНЕРОТОВОЙ МЕТОД) ПРОВОДИТСЯ**

в нижнюю границу нижнего века

на 1,0 см ниже и кнутри от проекции инфраорбитального отверстия

в нижнюю треть носогубной складки

в основание носа

## **1219. [T003330] ПРИ ОБМОРОКЕ ВАЖНО ОБЕСПЕЧИТЬ ПОЛОЖЕНИЕ ПАЦИЕНТА**

на левом боку

**горизонтальное с приподнятыми ногами**

на правом боку

сидячее

## **1220. [T003331] ВКОЛ ИГЛЫ ПРИ ИНФРАОРБИТАЛЬНОЙ АНЕСТЕЗИИ (ВНУТРИРОТОВОЙ МЕТОД) ПРОВОДИТСЯ В СЛИЗИСТУЮ ОБОЛОЧКУ**

переходной складки в области клыка на верхней челюсти

переходной складки в области премоляров на верхней челюсти

**переходной складки в области между первым и вторым резцом на верхней челюсти**

альвеолярного отростка с вестибулярной стороны в области резцов на верхней челюсти

## **1221. [T003332] ДЛЯ ОБМОРОКА ХАРАКТЕРНЫМ ЯВЛЯЕТСЯ**

гипертония

гипертермия кожи

тахикардия

**снижение тонуса мышц**

## **1222. [T003333] ВКОЛ ИГЛЫ ПРИ ТУБЕРАЛЬНОЙ АНЕСТЕЗИИ ПРОВОДИТСЯ В СЛИЗИСТУЮ ОБОЛОЧКУ**

**переходной складки в области второго моляра верхней челюсти или между вторым и третьим моляром на верхней челюсти**

альвеолярного отростка с вестибулярной стороны в области премоляров на верхней челюсти

переходной складки в области клыка на верхней челюсти

переходной складки в области премоляров на верхней челюсти

### **1223. [Т003334] ДЛЯ КОЛЛАПСА ХАРАКТЕРНЫМ ЯВЛЯЕТСЯ**

суженный зрачок

двигательное беспокойство

**бледность и влажность кожных покровов**

артериальная гипертензия

### **1224. [Т003335] ВКОЛ ИГЛЫ ПРИ ВНЕРОТОВОЙ ТУБЕРАЛЬНОЙ АНЕСТЕЗИИ ПО ЕГОРОВУ ПРОВОДИТСЯ**

через кожные покровы на уровне средней трети носогубной складки

в слизистую оболочку переходной складки в области бугра верхней челюсти

в слизистую оболочку переходной складки в области моляров на верхней челюсти

**через кожные покровы на уровне передненижнего угла скуловой кости**

### **1225. [Т003336] ДЛЯ ТИПИЧНОГО ПРИСТУПА СТЕНОКАРДИИ ХАРАКТЕРЕН СИМПТОМ**

тяжести в области живота

**давящих болей в области сердца с иррадиацией в левую лопатку, левую половину шеи**

длительной боли в области сердца

гипотонии

### **1226. [Т003337] ВКОЛ ИГЛЫ ПРИ ПАЛАТИНАЛЬНОЙ АНЕСТЕЗИИ (БЛОКАДА В ОБЛАСТИ БОЛЬШОГО НЕБНОГО ОТВЕРСТИЯ) ПРОВОДИТСЯ В СЛИЗИСТУЮ ОБОЛОЧКУ**

переходной складки в области премоляров на верхней челюсти

**твёрдого неба на 1 см впереди и внутри от проекции большого небного отверстия на уровне третьего моляра на верхней челюсти**

альвеолярного отростка с небной стороны в области резцов на верхней челюсти

переходной складки в области клыка на верхней челюсти



## 1227. [T003338] ПОТЕРЯ СОЗНАНИЯ ХАРАКТЕРНА ДЛЯ

**обморока**

тиреотоксического криза

приступа стенокардии

инсульта

## 1228. [T003339] ВКОЛ ИГЛЫ ПРИ ВНУТРИРОТОВОЙ РЕЗЦОВОЙ АНЕСТЕЗИИ (БЛОКАДА НОСОНЕБНОГО НЕРВА) ПРОВОДИТСЯ В СЛИЗИСТУЮ ОБОЛОЧКУ

переходной складки в области клыка на верхней челюсти

альвеолярного отростка с нЕбной стороны в области клыка на верхней челюсти

**основания резцового сосочка на верхней челюсти**

альвеолярного отростка с нЕбной стороны в области резцов на верхней челюсти

## 1229. [T003341] ПРИ УДАЛЕНИИ РЕЗЦОВ НА ВЕРХНЕЙ ЧЕЛЮСТИ СЛЕДУЕТ ВЫБРАТЬ ПРОВОДНИКОВУЮ АНЕСТЕЗИЮ

резцовую (блокаду носонЕбного нерва)

**инфраорбитальную, резцовую (блокаду носонЕбного нерва)**

торусальную

туберальную

## 1230. [T003342] ДЛЯ ГИПОГЛИКЕМИИ ХАРАКТЕРНЫМ ЯВЛЯЕТСЯ

общая возбудимость

**чувство голода**

влажность кожных покровов

беспокойство

**1231. [T003343] ПРИ ЛЕЧЕНИИ РЕЗЦОВ НА ВЕРХНЕЙ ЧЕЛЮСТИ СЛЕДУЕТ ВЫБРАТЬ ПРОВОДНИКОВУЮ АНЕСТЕЗИЮ**

туберальную

торусальную

резцовую (блокаду носонЕбного нерва)

**инфраорбитальную**

**1232. [T003344] ПРИ УДАЛЕНИИ МОЛЯРОВ НА ВЕРХНЕЙ ЧЕЛЮСТИ СЛЕДУЕТ ВЫБРАТЬ ПРОВОДНИКОВУЮ АНЕСТЕЗИЮ**

палатинальную (блокаду в области большого нЕбного отверстия)

ментальную (анестезию в области подбородочного отверстия)

палатинальную (блокаду в области большого нЕбного отверстия), инфраорбитальную

**туберальную, палатинальную (блокаду в области большого нЕбного отверстия)**

**1233. [T003345] ВО ВРЕМЯ КОЛЛАПСА КОЖНЫЕ ПОКРОВЫ**

сухие, бледные

сухие, гиперемированные

**влажные, бледные**

влажные, гиперемированные

**1234. [T003346] ПРИ ЛЕЧЕНИИ МОЛЯРОВ НА ВЕРХНЕЙ ЧЕЛЮСТИ СЛЕДУЕТ ВЫБРАТЬ ПРОВОДНИКОВУЮ АНЕСТЕЗИЮ**

торусальную

инфраорбитальную

**туберальную**

палатинальную (блокаду в области большого нЕбного отверстия)

**1235. [T003347] ПРИ ПОТЕРЕ СОЗНАНИЯ В РЕЗУЛЬТАТЕ ПОПАДАНИЯ ИНОРОДНОГО ТЕЛА В ВЕРХНИЕ ДЫХАТЕЛЬНЫЕ ПУТИ ВЫПОЛНЯЮТ**

торакотомию

**коникотомию**

трахеотомию

корнеотомию

**1236. [T003348] ПРИ УДАЛЕНИИ ПРЕМОЛЯРОВ НА ВЕРХНЕЙ ЧЕЛЮСТИ СЛЕДУЕТ ВЫБРАТЬ ПРОВОДНИКОВУЮ АНЕСТЕЗИЮ**

по J.O. Akinosi

туберальную

торусальную

**инфраорбитальную и палатинальную (блокаду в области большого небного отверстия)**

**1237. [T003349] ДОМИНИРУЮЩИМ ПРОЯВЛЕНИЕМ СИСТЕМНОЙ АНАФИЛАКСИИ (АНАФИЛАКТИЧЕСКОГО ШОКА) ЯВЛЯЕТСЯ**

крапивница

кардиогенный шок

**сосудистый коллапс**

приступ удушья

**1238. [T003350] ПРИ ЛЕЧЕНИИ ПРЕМОЛЯРОВ НА ВЕРХНЕЙ ЧЕЛЮСТИ СЛЕДУЕТ ВЫБРАТЬ ПРОВОДНИКОВУЮ АНЕСТЕЗИЮ**

палатинальную (блокаду в области большого небного отверстия)

ментальную (в области подбородочного отверстия)

туберальную

**инфраорбитальную**

**1239. [T003352] ПРИ УДАЛЕНИИ КЛЫКОВ НА ВЕРХНЕЙ ЧЕЛЮСТИ СЛЕДУЕТ ВЫБРАТЬ ПРОВОДНИКОВУЮ АНЕСТЕЗИЮ**

по Гоу-Гейтсу

палатинальную (блокаду в области большого нЕбного отверстия)

**инфраорбитальную, резцовую (блокаду носонЕбного нерва) и палатинальную (блокаду в области большого нЕбного отверстия)**

туберальную, палатинальную (блокаду в области большого нЕбного отверстия)

**1240. [T003353] ПРИ ПЕРЕДОЗИРОВКЕ ЭПИНЕФРИНА БОЛЬНОМУ НЕОБХОДИМО ВВЕСТИ ВНУТРИВЕННО 1 МЛ**

Норадреналина

Мезатона

**Атропина**

Дексаметазона

**1241. [T003354] ПРИ ЛЕЧЕНИИ КЛЫКОВ НА ВЕРХНЕЙ ЧЕЛЮСТИ СЛЕДУЕТ ВЫБРАТЬ ПРОВОДНИКОВУЮ АНЕСТЕЗИЮ**

по J.O. Akinosi

туберальную

палатинальную (блокаду в области большого нЕбного отверстия)

**инфраорбитальную**

**1242. [T003355] ВО ВРЕМЯ ПРИСТУПА ГИПЕРВЕНТИЛЯЦИИ ПАЦИЕНТУ НЕОБХОДИМО**

задержать выдох

задержать вдох

увеличить частоту дыхания

**замедлить частоту дыхания**

**1243. [T003356] ПРИ ОПЕРАЦИИ НА СЛИЗИСТОЙ ОБОЛОЧКЕ В ОБЛАСТИ РЕЗЦОВ И КЛЫКА НА ВЕРХНЕЙ ЧЕЛЮСТИ С ВЕСТИБУЛЯРНОЙ СТОРОНЫ СЛЕДУЕТ ВЫБРАТЬ ПРОВОДНИКОВУЮ АНЕСТЕЗИЮ**

туберальную

нЕбную

**инфраорбитальную**

резцовую

**1244. [T003357] ПРИ ГИПЕРТОНИЧЕСКОМ КРИЗЕ ПОЛОЖЕНИЕ ПАЦИЕНТА ДОЛЖНО БЫТЬ**

сидя

лЕжа

**полусидя**

полулЕжа

**1245. [T003358] ПРЕИМУЩЕСТВЕННЫМ СПОСОБОМ МЕСТНОГО ОБЕЗБОЛИВАНИЯ ПРИ ОПЕРАЦИИ НА СЛИЗИСТОЙ ОБОЛОЧКЕ В ОБЛАСТИ ПРЕМОЛЯРОВ НА ВЕРХНЕЙ ЧЕЛЮСТИ ЯВЛЯЕТСЯ АНЕСТЕЗИЯ**

нЕбная

резцовая

туберальная

**инфильтрационная**

**1246. [T003359] ПРИ ПОПАДАНИИ ИНОРОДНОГО ТЕЛА В ДЫХАТЕЛЬНЫЕ ПУТИ ВЗРОСЛОГО ПАЦИЕНТА ВО ВРЕМЯ СТОМАТОЛОГИЧЕСКОГО ЛЕЧЕНИЯ НЕОБХОДИМО ВЫПОЛНИТЬ ПРИЕМ**

Сафара

Тренделенбурга

Геймлиха

Альцгеймера

**1247. [T003360] ПРИ ОПЕРАЦИИ НА СЛИЗИСТОЙ ОБОЛОЧКЕ В ОБЛАСТИ МОЛЯРОВ НА ВЕРХНЕЙ ЧЕЛЮСТИ С ВЕСТИБУЛЯРНОЙ СТОРОНЫ СЛЕДУЕТ ВЫБРАТЬ ПРОВОДНИКОВУЮ АНЕСТЕЗИЮ**

Вазирани-Акинози

туберальную

нёбную

резцовую

**1248. [T003361] ПРОТИВОПОКАЗАНИЕМ ДЛЯ ПРОВЕДЕНИЯ РЕЗЕКЦИИ ВЕРХУШКИ КОРНЯ ЗУБА ЯВЛЯЕТСЯ**

хронический пародонтит тяжелой степени

хронический гранулематозный периодонтит

наличие свищевого хода

хронический гранулирующий периодонтит

**1249. [T003362] ПРИ ОПЕРАЦИИ НА СЛИЗИСТОЙ ОБОЛОЧКЕ С НЕБНОЙ СТОРОНЫ В ОБЛАСТИ ПРЕМОЛЯРОВ И МОЛЯРОВ НА ВЕРХНЕЙ ЧЕЛЮСТИ СЛЕДУЕТ ВЫБРАТЬ ПРОВОДНИКОВУЮ АНЕСТЕЗИЮ**

туберальную

ментальную

нёбную

резцовую

**1250. [T003363] ПОКАЗАНИЕМ К ГЕМИСЕКЦИИ ЗУБА ЯВЛЯЕТСЯ ПЕРИОДОНТИТ**

острый гнойный

хронический двухкорневого зуба

хронический однокорневого зуба

острый серозный

**1251. [T003364] ПРИ ОПЕРАЦИИ НА СЛИЗИСТОЙ ОБОЛОЧКЕ В ОБЛАСТИ РЕЗЦОВ НА ВЕРХНЕЙ ЧЕЛЮСТИ НЕБНОЙ СТОРОНЫ СЛЕДУЕТ ВЫБРАТЬ ПРОВОДНИКОВУЮ АНЕСТЕЗИЮ**

палатинальную (блокаду в области большого небного отверстия)

инфраорбитальную

по Гоу-Гейтсу

**резцовую (блокаду в области резцового отверстия)**

**1252. [T003365] ПОЛОЖЕНИЕ ВРАЧА И БОЛЬНОГО ПРИ ВЫПОЛНЕНИИ МЕСТНОГО ОБЕЗБОЛИВАНИЯ НА ВЕРХНЕЙ ЧЕЛЮСТИ ХАРАКТЕРИЗУЕТСЯ ТЕМ, ЧТО**

пациент находится в лежачем положении

врач стоит сзади и справа от больного

**врач стоит справа и спереди от больного**

голова больного на уровне локтевого сустава врача

**1253. [T003366] ПОКАЗАНИЕМ К ОПЕРАЦИИ АМПУТАЦИЯ КОРНЯ ЯВЛЯЕТСЯ**

**хронический гранулирующий периодонтит**

хронический одонтогенный гайморит

хронический гангренозный пульпит

острый гнойный пульпит

**1254. [T003367] ПРИ ТУБЕРАЛЬНОЙ АНЕСТЕЗИИ НАСТУПАЕТ БЛОКАДА**

передних верхних альвеолярных ветвей верхнечелюстного зубного сплетения

резцового нерва

средних верхних альвеолярных ветвей верхнечелюстного зубного сплетения

**задних верхних альвеолярных ветвей верхнечелюстного зубного сплетения**

**1255. [Т003368] АБСОЛЮТНЫМ ПОКАЗАНИЕМ К УДАЛЕНИЮ «ПРИЧИННОГО» ЗУБА ЯВЛЯЕТСЯ ХРОНИЧЕСКИЙ**

гранулематозный периодонтит

гранулирующий периодонтит

гангренозный пульпит

**одонтогенный остеомиелит**

**1256. [Т003369] ПРИ ИНФРАОРБИТАЛЬНОЙ АНЕСТЕЗИИ НАСТУПАЕТ БЛОКАДА**

сплетения, периферических ветвей подглазничного нерва

носового (резцового) нерва, задних верхних альвеолярных ветвей верхнечелюстного зубного сплетения

**средних и передних верхних альвеолярных ветвей верхнечелюстного зубного сплетения**

средних верхних альвеолярных ветвей верхнечелюстного зубного сплетения

**1257. [Т003370] ПОКАЗАНИЕМ К СЕКВЕСТРАКТОМИИ СЛУЖИТ**

хронический периостит

анкилоз височно-нижнечелюстного сустава

разрежение костной ткани в очаге поражения

**подвижность секвестра**

**1258. [Т003371] ПРИ АНЕСТЕЗИИ У БОЛЬШОГО НЕБНОГО ОТВЕРСТИЯ (ПАЛАТИНАЛЬНОЙ АНЕСТЕЗИИ) НАСТУПАЕТ БЛОКАДА**

средних верхних альвеолярных ветвей верхнечелюстного зубного сплетения

средних и передних верхних альвеолярных ветвей верхнечелюстного зубного сплетения



**большого небного нерва**

задних верхних альвеолярных ветвей верхнечелюстного зубного сплетения

**1259. [Т003372] ПРИ ОТСУТСТВИИ ПОЛОЖИТЕЛЬНОЙ ДИНАМИКИ КОНСЕРВАТИВНОГО ЛЕЧЕНИЯ ХРОНИЧЕСКОГО ГРАНУЛЕМАТОЗНОГО ПЕРИОДОНТИТА ОДНОКОРНЕВОГО ЗУБА В ОБЛАСТИ ВЕРХУШКИ КОРНЯ ПРОВОДИТСЯ**

ампутация корня

**резекция верхушки корня**

гемисекция

повторное эндодонтическое лечение

**1260. [Т003373] ПОКАЗАНИЕМ К СРОЧНОМУ УДАЛЕНИЮ ЗУБА ЯВЛЯЕТСЯ**

подвижность зуба 3 степени

разрушение коронки зуба

**некупируемое гнойное воспаление в периодонте**

неполный вывих зуба

**1261. [Т003374] КОРОНАРОРАДИКУЛЯРНАЯ СЕПАРАЦИЯ ВОЗМОЖНА В СЛУЧАЕ ЛОКАЛИЗАЦИИ ОЧАГА ДЕСТРУКЦИИ**

у верхушек обеих корней 4.6 зуба

**в области бифуркации 3.6 зуба**

в области верхушки корня 3.1 зуба

у верхушки переднего щечного корня 1.6 зуба

**1262. [Т003375] АБСОЛЮТНЫМ ПРОТИВОПОКАЗАНИЕМ К УДАЛЕНИЮ ЗУБА В УСЛОВИЯХ ПОЛИКЛИНИКИ ЯВЛЯЕТСЯ**

болезнь Дауна

**врожденный порок сердца в стадии декомпенсации**

аллергия к местному анестетику

хронический пиелонефрит

**1263. [Т003376] НАИБОЛЕЕ ЭФФЕКТИВНЫМ МЕТОДОМ ЛЕЧЕНИЯ РЕТЕНЦИОННЫХ КИСТ ПОДЪЯЗЫЧНЫХ СЛЮННЫХ ЖЕЛЕЗ ЯВЛЯЕТСЯ**

склерозирование

криотерапия

**цистаденэктомия**

цистотомия

**1264. [Т003377] К МЕСТНЫМ ПРОТИВОПОКАЗАНИЯМ ДЛЯ ПРОВЕДЕНИЯ ОПЕРАТИВНОГО ВМЕШАТЕЛЬСТВА НА ТКАНЯХ ПАРОДОНТА ЯВЛЯЕТСЯ**

сахарный диабет

активная форма туберкулеза

тиреотоксикоз

**острый герпетический стоматит**

**1265. [Т003378] МЕСТНЫМ ПРОТИВОПОКАЗАНИЕМ К ПРОВЕДЕНИЮ ИНТРАЛИГАМЕНТАРНОЙ АНЕСТЕЗИИ ЯВЛЯЕТСЯ**

гипоплазия эмали

некроз пульпы

кариес дентина

**обострение хронического пародонтита**

**1266. [Т003379] К ОСЛОЖНЕНИЯМ МЕСТНОГО ХАРАКТЕРА ПРИ ПРОВЕДЕНИИ МЕСТНОЙ АНЕСТЕЗИИ ОТНОСЯТ**

отек Квинке

гипертонический криз

анафилактический шок

**тризм**

**1267. [T003380] К ОСЛОЖНЕНИЯМ ОБЩЕГО ХАРАКТЕРА ПРИ ПРОВЕДЕНИИ МЕСТНОЙ АНЕСТЕЗИИ ОТНОСЯТ**

парез лицевого нерва

дентальную плексалгию

гематому

**гипертонический криз**

**1268. [T003382] НОСОВОЕ КРОВОТЕЧЕНИЕ ЯВЛЯЕТСЯ МЕСТНЫМ ОСЛОЖНЕНИЕМ ПРИ ПРОВЕДЕНИИ ВНУТРИРОТОВОЙ АНЕСТЕЗИИ НЕРВА**

подглазничного

**носонЕбного**

большого нЕбного

подбородочного

**1269. [T003383] ОБЩИМ ОСЛОЖНЕНИЕМ, ВОЗНИКАЮЩИМ ПРИ ПЕРЕДОЗИРОВКЕ АНЕСТЕТИКА, ЯВЛЯЕТСЯ**

**интоксикация**

гипертонический криз

приступ бронхиальной астмы

анафилактический шок

**1270. [T003384] ПРИЗНАКОМ ПЕРФОРАЦИИ ДНА ВЕРХНЕЧЕЛЮСТНОЙ ПАЗУХИ ЯВЛЯЕТСЯ**

носовое кровотечение

кровотечение из лунки

**положительная носо-ротовая проба**

положительный симптом нагрузки

**1271. [T003385] К ОСЛОЖНЕНИЯМ, ВОЗНИКАЮЩИМ ВО ВРЕМЯ ОПЕРАЦИИ УДАЛЕНИЯ ЗУБА, ОТНОСИТСЯ**

альвеолит

артрит височно-нижнечелюстного сустава

невралгия тройничного нерва

**луночковое кровотечение**

**1272. [T003386] ОБЩЕСОМАТИЧЕСКИМ ОСЛОЖНЕНИЕМ ФУРУНКУЛА ЛИЦА ЯВЛЯЕТСЯ**

гипертонический криз

рожистое воспаление

**гнойный менингит**

верхнечелюстной синусит

**1273. [T003387] ДЛЯ ЛЕЧЕНИЯ АЛЬВЕОЛИТА ПРИМЕНЯЮТ**

викрил

**йодоформный тампон с Левомеколем**

кетгут

гемостатическую губку

**1274. [T003388] К БИОРЕЗОРБИРУЕМЫМ МАТЕРИАЛАМ ОТНОСИТСЯ**

**коллаген**

политетрафторэтилен

полипропилен

тефлон

## **1275. [Т003389] ДЛЯ ЛЕЧЕНИЯ АЛЬВЕОЛИТА ПРИМЕНЯЮТ**

**альвожил**

статины

остеопластический материал

кетгут

## **1276. [Т003390] ДЛЯ УДАЛЕНИЯ ПРЕМОЛЯРОВ НИЖНЕЙ ЧЕЛЮСТИ ИСПОЛЬЗУЮТ ЩИПЦЫ**

штыковидные со сходящимися щечками

клювовидные сходящиеся

S-образные с шипом

**клювовидные несходящиеся**

## **1277. [Т003392] ПРИ СЛОЖНОМ (ОСЛОЖНЕННОМ ПЕРЕЛОМОМ КОРНЯ ЗУБА) УДАЛЕНИИ ЗУБА ВОЗМОЖНО ИСПОЛЬЗОВАНИЕ**

элеватора Волкова

**бормашины**

элеватора Карапетяна

крючка Лимберга

## **1278. [Т003394] ШТЫКОВИДНЫМ ЭЛЕВАТОРОМ (ЭЛЕВАТОРОМ ЛЕКЛЮЗА) УДАЛЯЮТ ЗУБЫ НИЖНЕЙ ЧЕЛЮСТИ**

**третьи моляры**

первые моляры

резцы

премоляры

**1279. [Т003396] ВЫСОКОКВАЛИФИЦИРОВАННАЯ СПЕЦИАЛИЗИРОВАННАЯ НЕОТЛОЖНАЯ ХИРУРГИЧЕСКАЯ ПОМОЩЬ СТОМАТОЛОГИЧЕСКИМ БОЛЬНЫМ ОКАЗЫВАЕТСЯ В**

научно-исследовательском институте

клинико-диагностическом центре

**челюстно-лицевом стационаре**

районной поликлинике

**1280. [Т003397] ЛЕЧЕНИЕ ФУРУНКУЛА ЧЕЛЮСТНО-ЛИЦЕВОЙ ОБЛАСТИ В СТАДИИ АБСЦЕДИРОВАНИЯ ПРОВОДИТСЯ В УСЛОВИЯХ**

амбулатории

клинического центра

**стационара**

поликлиники

**1281. [Т003398] ДИАГНОСТИКА И ЛЕЧЕНИЕ АКТИНОМИКОЗА ДОЛЖНА ОСУЩЕСТВЛЯТЬСЯ В**

клиническом центре

**специализированном учреждении**

поликлинике

челюстно-лицевом стационаре

**1282. [Т003399] ВОСПАЛИТЕЛЬНЫЙ ПРОЦЕСС ИЗ ВЕРХНЕЧЕЛЮСТНОГО СИНУСА МОЖЕТ РАСПРОСТРАНЯТЬСЯ В**

**крылонЕбную ямку**

заглочное пространство

крыловидно-нижнечелюстное пространство

подбородочную область

**1283. [T003400] ОТ ПРЕМОЛЯРОВ ВЕРХНЕЙ ЧЕЛЮСТИ ЛИМФА ОТТЕКАЕТ В ЛИМФАТИЧЕСКИЕ УЗЛЫ**

заглочочные

сосцевидные

**поднижнечелюстные**

околоушные

**1284. [T003401] В ОКОЛОУШНЫЕ ЛИМФАТИЧЕСКИЕ УЗЛЫ ОТТЕКАЕТ ЛИМФА ОТ**

полости носа

нижней губы

**наружного слухового прохода**

дна полости рта

**1285. [T003402] ДЛЯ ПРОВЕДЕНИЯ ОПЕРАЦИИ ДЕНТАЛЬНОЙ ИМПЛАНТАЦИИ ИСПОЛЬЗУЮТ**

**направляющую фрезу**

отвЕртку

элеватор Леклюза

фиссурный бор

**1286. [T003403] ДЛЯ ПРОВЕДЕНИЯ ОПЕРАЦИИ ДЕНТАЛЬНОЙ ИМПЛАНТАЦИИ ИСПОЛЬЗУЮТ**

крючок Лимберга

развЕртку

серповидную гладилку

**глубиномер**

**1287. [Т003404] К ХИРУРГИЧЕСКИМ МЕТОДАМ ЛЕЧЕНИЯ ДОБРОКАЧЕСТВЕННЫХ ОБРАЗОВАНИЙ ЧЕЛЮСТНО-ЛИЦЕВОЙ ОБЛАСТИ ОТНОСЯТ**

криодеструкцию

лучевую терапию

химиотерапию

фотодинамическую терапию

**1288. [Т003405] ДЛЯ УСТРАНЕНИЯ СООБЩЕНИЯ ВЕРХНЕЧЕЛЮСТНОЙ ПАЗУХИ С ПОЛОСТЬЮ РТА ИСПОЛЬЗУЮТСЯ ТКАНИ**

филатовского стебля

слизистой оболочки щеки

слизистой оболочки верхней губы

**слизистой оболочки вестибулярной поверхности альвеолярного отростка и щеки**

**1289. [Т003406] УДАЛЕНИЕ ПОЛОВИНЫ КОРОНКИ ЗУБА С ОДНИМ ИЗ КОРНЕЙ В ОБЛАСТИ ЛОКАЛИЗАЦИИ ХРОНИЧЕСКОГО ОЧАГА ВОСПАЛЕНИЯ НАЗЫВАЕТСЯ**

реплантация

имплантация

ампутация

**гемисекция**

**1290. [Т003407] УДАЛЕНИЕ ОДНОГО ИЗ КОРНЕЙ У ПЕРВОГО ИЛИ ВТОРОГО МОЛЯРОВ ВЕРХНЕЙ ЧЕЛЮСТИ, ГДЕ ЛОКАЛИЗУЕТСЯ ОЧАГ ХРОНИЧЕСКОГО ОКОЛОВЕРХУШЕЧНОГО ПЕРИОДОНТИТА, НАЗЫВАЕТСЯ**

имплантация

реплантация

**ампутация**



гемисекция

**1291. [Т003408] ДЛЯ УДЛИНЕНИЯ КЛИНИЧЕСКОЙ КОРОНКИ ЗУБА ПЕРЕД ОРТОПЕДИЧЕСКИМ ЛЕЧЕНИЕМ ПРОВОДИТСЯ**

направленная тканевая регенерация

**гингивэктомия**

кюретаж пародонтальных карманов

лоскутная операция

**1292. [Т003409] К ХИРУРГИЧЕСКИМ МЕТОДАМ ЛЕЧЕНИЯ ПАРОДОНТАЛЬНОГО КАРМАНА ОТНОСЯТ**

френулэктомию

френулотомия

**закрытый кюретаж**

иссечение щечных тяжей

**1293. [Т003410] ОПЕРАТИВНОЕ ВМЕШАТЕЛЬСТВО НА УЗДЕЧКЕ, ПРИ КОТОРОМ ПРОИЗВОДИТСЯ ПЕРЕМЕЩЕНИЕ ТРЕУГОЛЬНЫХ ЛОСКУТОВ ПО ЛИМБЕРГУ, НАЗЫВАЕТСЯ**

гингивэктомия

**френулопластика**

френулотомия

аперкулэктомия

**1294. [Т003411] МЕТОДИКА ВЕСТИБУЛОПЛАСТИКИ, ПРИ КОТОРОЙ РАЗРЕЗ ПРОВОДИТСЯ НА ГРАНИЦЕ ПРИКРЕПЛЕННОЙ ДЕСНЫ И ПОДВИЖНОЙ ЧАСТИ СЛИЗИСТОЙ ОБОЛОЧКИ АЛЬВЕОЛЯРНОГО ОТРОСТКА С ФОРМИРОВАНИЕМ ЛОСКУТА, ОБРАЩЕННОГО ОСНОВАНИЕМ К ГУБЕ, НАЗЫВАЕТСЯ МЕТОДИКОЙ**

туннельной

**по Кларку**

по Эдлану - Мейхеру

по Лимбергу

**1295. [T003412] ПРИ ПРОВЕДЕНИИ ОПЕРАЦИИ РАДИКАЛЬНОЙ СИНУСОТОМИИ СЛИЗИСТУЮ ОБОЛОЧКУ ВЕРХНЕЧЕЛЮСТНОГО СИНУСА УДАЛЯЮТ**

частично

частично измененную

**только измененную**

полностью

**1296. [T003413] ПРИ РАЗРЫВЕ ДЕСНЫ ВО ВРЕМЯ ОПЕРАЦИИ УДАЛЕНИЯ ЗУБА ПОКАЗАНО**

диатермокоагуляция

обработка раневой поверхности 1% раствором йода

**наложение швов на десну**

тампонирование раны

**1297. [T003414] ПУНКЦИЯ ВЕРХНЕЧЕЛЮСТНОЙ ПАЗУХИ ПРОВОДИТСЯ ЧЕРЕЗ**

верхний носовой ход

нижний носовой ход

**средний носовой ход**

искусственное сообщение в полости рта

**1298. [T003415] ПРИ ПЕРФОРАЦИИ ДНА ВЕРХНЕЧЕЛЮСТНОЙ ПАЗУХИ ДОПОЛНИТЕЛЬНО НАЗНАЧАЮТ**

антидипресанты

психотропные препараты

сосудосуживающие препараты

сульфаниламиды

**1299. [T003416] ПРИ ЛЕЧЕНИИ ХРОНИЧЕСКОГО ОСТЕОМИЕЛИТА ЧЕЛЮСТИ НЕОБХОДИМО ПРОВЕСТИ**

периостотомию

цистотомию

**секвестрэктомию**

цистэктомию

**1300. [T003417] В КОМПЛЕКСНОЕ ЛЕЧЕНИЕ ВОСПАЛИТЕЛЬНЫХ ПРОЦЕССОВ ЧЕЛЮСТНО-ЛИЦЕВОЙ ОБЛАСТИ ВХОДИТ ТЕРАПИЯ**

лучевая

фотодинамическая

**антибактериальная**

мануальная

**1301. [T003418] ПРИ АБСЦЕДИРОВАНИИ ФУРУНКУЛА ПАЦИЕНТУ ПРОВОДЯТ**

физиотерапию

**вскрытие абсцесса**

обработку кожи 70% этиловым спиртом

блокаду 0,25% раствором Лидокаина

**1302. [T003419] В ДЕНЬ ОБРАЩЕНИЯ ПРИ АБСЦЕССЕ ЧЕЛЮСТНО-ЯЗЫЧНОГО ЖЕЛОБКА НЕОБХОДИМО**

начать иглорефлексотерапию

**вскрыть гнойный очаг**

назначить физиотерапевтическое лечение

сделать новокаиновую блокаду

### **1303. [Т003420] К ИНСТРУМЕНТАМ ДЛЯ УДАЛЕНИЯ ЗУБОВ ОТНОСЯТ**

зеркало, пинцет

зеркало, зонд

**щипцы, элеваторы**

шпатель, серповидную гладилку

### **1304. [Т003422] ПОКАЗАНИЕМ К УДАЛЕНИЮ ЗУБА ЯВЛЯЕТСЯ**

причинный зуб при остром гнойном периостите

**зуб в линии перелома челюсти**

острый пульпит

разрушенность коронковой части зуба на 1/2

### **1305. [Т003423] ПОКАЗАНИЕМ К УДАЛЕНИЮ ЗУБА ЯВЛЯЕТСЯ**

**продольный перелом корня зуба**

ретенция зуба

подвижность II степени

острый периодонтит

### **1306. [Т003424] НЕОТЛОЖНЫМ ПОКАЗАНИЕМ К УДАЛЕНИЮ ЗУБА ЯВЛЯЕТСЯ**

хронический гранулематозный периодонтит

ретенция и дистопия зуба

сверхкомплектный зуб

**причинный зуб при остром остеомиелите челюсти**

### **1307. [T003425] УДАЛЕНИЕ ЗУБА ПРОВОДЯТ ПРИ**

отломе коронки зуба на 1/2

кариозной полости

хроническом фиброзном периодонтите

**патологической подвижности III степени**

### **1308. [T003426] ОТСЛАИВАНИЕ ДЕСНЫ ПРИ УДАЛЕНИИ ЗУБА ПРОВОДИТСЯ**

экскаватором

элеватором

**серповидной гладилкой**

стоматологическим зондом

### **1309. [T003427] ДЛЯ УДАЛЕНИЯ МАЛЫХ КОРЕННЫХ ЗУБОВ ВЕРХНЕЙ ЧЕЛЮСТИ С СОХРАНИВШЕЙСЯ КОРОНКОЙ ИСПОЛЬЗУЮТ ЩИПЦЫ**

**S-образные с несходящимися щечками**

S-образные со сходящимися щечками

байонетные

прямые с несходящимися щечками

### **1310. [T003428] ПЕРВОЕ ВЫВИХИВАЮЩЕЕ ДВИЖЕНИЕ В ОРАЛЬНУЮ СТОРОНУ ЦЕЛЕСООБРАЗНО ПРОВОДИТЬ ПРИ УДАЛЕНИИ**

**моляров нижней челюсти**

клыков верхней челюсти

резцов нижней челюсти

премоляров верхней челюсти

**1311. [T003429] ЭТАП УДАЛЕНИЯ ЗУБА, ПРИ КОТОРОМ ОСУЩЕСТВЛЯЕТСЯ РАСКАЧИВАНИЕ ЗУБА В ВЕСТИБУЛЯРНОМ И ОРАЛЬНОМ НАПРАВЛЕНИИ, НАЗЫВАЕТСЯ**

ротация

фиксация

иммобилизация

**люксация**

**1312. [T003430] УДАЛЕНИЕ ЗУБА, ПРИ КОТОРОМ ОСУЩЕСТВЛЯЕТСЯ ЕГО ВРАЩЕНИЕ ВОКРУГ СВОЕЙ ОСИ НА 20-25% ВНАЧАЛЕ В ОДНУ, ПОТОМ В ДРУГУЮ СТОРОНУ, НАЗЫВАЕТСЯ**

люксация

сепарация

тракция

**ротация**

**1313. [T003431] РОТАЦИЯ ЗУБА НЕ ПРОВОДИТСЯ ПРИ УДАЛЕНИИ**

**многокорневых зубов верхней и нижней челюсти с неразъединенными корнями**

премоляров нижней челюсти

зубов, удаляемых по ортодонтическим показаниям

любых зубов при наличии гнойного процесса в периодонте

**1314. [T003432] ПРИ УДАЛЕНИИ ЗУБА 4.6 ВРАЧ ЗАНИМАЕТ ПРАВИЛЬНОЕ ПОЛОЖЕНИЕ ОТНОСИТЕЛЬНО ПАЦИЕНТА**

справа и несколько впереди

справа и спереди

слева и сзади

**справа и сзади**

**1315. [Т003433] ДЛЯ УДАЛЕНИЯ КОРНЕЙ МОЛЯРОВ ВЕРХНЕЙ ЧЕЛЮСТИ ИСПОЛЬЗУЮТ**

угловой элеватор

S-образные щипцы с шипом слева

**штыковидные щипцы со сходящимися щЕчками**

прямые щипцы с несходящимися щЕчками

**1316. [Т003434] ДЛЯ УДАЛЕНИЯ КОРНЕЙ РЕЗЦОВ ВЕРХНЕЙ ЧЕЛЮСТИ ИСПОЛЬЗУЮТ**

прямые щипцы с несходящимися щЕчками

S-образные щипцы с шипом слева

угловой элеватор

**прямые щипцы со сходящимися щЕчками**

**1317. [Т003435] ДЛЯ УДАЛЕНИЯ КОРНЕЙ ЗУБОВ НИЖНЕЙ ЧЕЛЮСТИ ИСПОЛЬЗУЮТ**

S-образные щипцы

серповидную гладилку

клювовидные щипцы, изогнутые по плоскости

**клювовидные щипцы со сходящимися щЕчками**

**1318. [Т003436] ДЛЯ УДАЛЕНИЯ ЗУБА 4.8 С СОХРАНЕННОЙ КОРОНКОВОЙ ЧАСТЬЮ ИСПОЛЬЗУЮТ**

элеватор Карапетяна

угловой элеватор

прямые щипцы

**прямой элеватор**

### **1319. [T003437] ДЛЯ УДАЛЕНИЯ ГРАНУЛЯЦИОННОЙ ТКАНИ ИЗ АЛЬВЕОЛЫ ПРИМЕНЯЮТ**

распатор

**кюретажную ложку**

крючок Фарабефа

серповидную гладилку

### **1320. [T003439] ЗУБ ВЕРХНЕЙ ЧЕЛЮСТИ ЛЮБОЙ ГРУППОВОЙ ПРИНАДЛЕЖНОСТИ МОЖНО УДАЛИТЬ С ПОМОЩЬЮ ЩИПЦОВ**

**байонетных**

прямых

клювовидных

S-образных

### **1321. [T003440] ПРИ УДАЛЕНИИ МОЛЯРА ВЕРХНЕЙ ЧЕЛЮСТИ С ПОЛНОСТЬЮ РАЗРУШЕННОЙ КОРОНКОВОЙ ЧАСТЬЮ НЕОБХОДИМО**

провести разрез по переходной складке

**разделить корни по области фуркации с помощью бора**

наложить щечки щипцов на альвеолярный отросток

провести альвеолотомию

### **1322. [T003441] СБЛИЖЕНИЕ КРАЕВ ДЕСНЫ ПОСЛЕ УДАЛЕНИЯ ЗУБА ПРОВОДИТСЯ С ЦЕЛЬЮ**

улучшения биотипа десны

**уменьшения степени зияния лунки, более надежного удержания кровяного сгустка в ране**

перестройки костной ткани в области лунки

увеличения зоны кератинизированной десны



### **1323. [T003442] ПРИ РАЗРЫВЕ СЛИЗИСТОЙ ОБОЛОЧКИ ПОСЛЕ УДАЛЕНИЯ ЗУБА НЕОБХОДИМО**

**наложить швы**

коагулировать края раны

отсечь подвижную слизистую

провести тампонаду лунки

### **1324. [T003443] ПРИ ОТЛОМЕ СТЕНКИ АЛЬВЕОЛЫ ПОСЛЕ УДАЛЕНИЯ ЗУБА НЕОБХОДИМО**

зафиксировать подвижную костную стенку швами

провести остеосинтез

использовать остеопластический материал

**удалить подвижную костную стенку**

### **1325. [T003444] ХРОМИРОВАННЫЙ КЕТГУТ ОТ НЕХРОМИРОВАННОГО ОТЛИЧАЕТСЯ**

более гладким прохождением иглы через ткани

**продолжительным периодом рассасывания шовного материала**

более выраженными антисептическими свойствами

способностью надёжно удерживать фрагменты костной ткани

### **1326. [T003445] В АМБУЛАТОРНЫХ УСЛОВИЯХ ВЫПОЛНЯЕТСЯ ВСКРЫТИЕ**

абсцессов мягких тканей лица и шеи

**поднадкостничного абсцесса**

фурункула челюстно-лицевой области

флегмон мягких тканей лица и шеи

**1327. [T003446] РАЗРЕЗ ПРИ ВСКРЫТИИ ПОДНАДКОСТНИЧНОГО АБСЦЕССА, РАСПОЛОЖЕННОГО В ОБЛАСТИ ПРЕДДВЕРИЯ РТА, ПРОВОДЯТ**

по слизистой оболочке на уровне десневого края

параллельно переходной складке

в области околочелюстных мягких тканей

**в месте наибольшего выбухания инфильтрата**

**1328. [T003447] ОТТОК ГНОЯ ПРИ ЛОКАЛИЗАЦИИ ПЕРИОСТИТА С НЕБНОЙ СТОРОНЫ ОБЕСПЕЧИВАЕТСЯ**

последовательным рассечением тканей с последующим ушиванием раны

дренированием воспалительного очага резиновым катетером

**иссечением участка слизистой оболочки над инфильтратом треугольной формы**

линейным разрезом на всю длину инфильтрата

**1329. [T003449] ЛУНКА УДАЛЕННОГО ЗУБА ЗАЖИВАЕТ**

через стадию образования келоида

третичным натяжением

первичным натяжением

**вторичным натяжением**

**1330. [T003450] ПРОБОДЕНИЕ ДНА ВЕРХНЕЧЕЛЮСТНОЙ ПАЗУХИ ПРОИСХОДИТ ЧАЩЕ ПРИ УДАЛЕНИИ**

моляров нижней челюсти

**моляров верхней челюсти**

премоляров верхней челюсти

клыков верхней челюсти

**1331. [T003451] МЕСТНЫМ ОСЛОЖНЕНИЕМ ВО ВРЕМЯ ОПЕРАЦИИ УДАЛЕНИЯ ЗУБА ЯВЛЯЕТСЯ**

обморок

альвеолит лунки удаленного зуба

**перелом нижней челюсти**

невралгия

**1332. [T003452] ОСЛОЖНЕНИЕМ, ВОЗНИКАЮЩИМ ВО ВРЕМЯ ОПЕРАЦИИ УДАЛЕНИЯ ТРЕТЬЕГО МОЛЯРА НИЖНЕЙ ЧЕЛЮСТИ, ЯВЛЯЕТСЯ**

остеомиелит

**перелом нижней челюсти**

периостит

синусит

**1333. [T003453] К ПОЗДНИМ ОСЛОЖНЕНИЯМ ПОСЛЕ ОПЕРАЦИИ УДАЛЕНИЯ ЗУБА ОТНОСЯТ**

вывих височно-нижнечелюстного сустава (ВНЧС)

**альвеолит**

обморок

перелом челюсти

**1334. [T003455] МЕСТНЫМ РАННИМ ОСЛОЖНЕНИЕМ ПОСЛЕ ОПЕРАЦИИ УДАЛЕНИЯ ЗУБА ЯВЛЯЕТСЯ**

перфорация дна верхнечелюстного синуса

вывих нижней челюсти

перелом нижней челюсти

**альвеолит**

### **1335. [T003456] ЦЕЛЬЮ ОПЕРАЦИИ АЛЬВЕОЛЭКТОМИИ ЯВЛЯЕТСЯ**

удаление распавшегося кровяного сгустка из лунки при еЕ воспалении

удаление секвестра

ушивание мягких тканей в области удалЕнного зуба

**удаление острых краЕв лунки**

### **1336. [T003457] ПРИ ВСКРЫТИИ ПОДНАДКОСТНИЧНОГО АБСЦЕССА ВОЗМОЖНО РАНЕНИЕ**

слизистой оболочки щеки

языка

околоушной слюнной железы

**подбородочного нерва и артерии**

### **1337. [T003458] ПРИЗНАКОМ ПЕРФОРАЦИИ ДНА ВЕРХНЕЧЕЛЮСТНОЙ ПАЗУХИ ЯВЛЯЕТСЯ**

**выделение из лунки удалЕнного зуба крови с пузырьками воздуха**

наружная резорбция корня удалЕнного зуба

наличие пристеночных грануляций в лунке удалЕнного зуба

изменение тембра голоса у пациента

### **1338. [T003459] ИНФИЛЬТРАЦИОННАЯ АНЕСТЕЗИЯ НАИБОЛЕЕ ЭФФЕКТИВНА ПРИ УДАЛЕНИИ**

нижнего третьего моляра

**верхних премоляров, моляров, клыка**

нижнего первого премоляра

нижнего первого моляра

**1339. [T003460] ПРИ АНЕСТЕЗИИ У РЕЗЦОВОГО ОТВЕРСТИЯ БЛОКИРУЕТСЯ НЕРВ**

носонЕбный

язычный

большой нЕбный

жевательный

**1340. [T003461] ДЛЯ ПРОВЕДЕНИЯ АППЛИКАЦИОННОЙ АНЕСТЕЗИИ ИСПОЛЬЗУЮТ**

Мепивакаин 2%

Лидокаин 0,5%

Лидокаин 10%

Артикаин 4%

**1341. [T003463] АНАТОМИЧЕСКИМ ОРИЕНТИРОМ ДЛЯ ВКОЛА ИГЛЫ ПРИ ПРОВЕДЕНИИ МАНДИБУЛЯРНОЙ АНЕСТЕЗИИ АПОДАКТИЛЬНЫМ МЕТОДОМ ЯВЛЯЕТСЯ**

крыловидно-нижнечелюстная складка

переходная складка

наружная косая линия

внутренняя косая линия

**1342. [T003464] НЕВРИТ ПОДГЛАЗНИЧНОГО НЕРВА МОЖЕТ ВОЗНИКНУТЬ ПРИ ПРОВЕДЕНИИ АНЕСТЕЗИИ**

резцовой

**инфраорбитальной**

инфильтрационной

туберальной

**1343. [Т003465] ОБЩИМ ОСЛОЖНЕНИЕМ МЕСТНОЙ АНЕСТЕЗИИ ЯВЛЯЕТСЯ**

анафилактический шок

отлом иглы

гематома

неврит

**1344. [Т003466] ПЛАНОВОЕ УДАЛЕНИЕ ЗУБОВ У ПАЦИЕНТОВ, ПЕРЕНЕСШИХ ИНФАРКТ МИОКАРДА, ВОЗМОЖНО ПОСЛЕ КОНСУЛЬТАЦИИ КАРДИОЛОГА ЧЕРЕЗ (МЕС.)**

10

6

2

1

**1345. [Т003467] ИШЕМИЯ КОЖИ В ПОДГЛАЗНИЧНОЙ ОБЛАСТИ НАБЛЮДАЕТСЯ ПРИ ПРОВЕДЕНИИ АНЕСТЕЗИИ**

у ментального отверстия

**инфраорбитальной**

у резцового отверстия

туберальной

**1346. [Т003468] ПОТЕРЯ СОЗНАНИЯ, БЛЕДНЫЕ КОЖНЫЕ ПОКРОВЫ, НИЗКОЕ АРТЕРИАЛЬНОЕ ДАВЛЕНИЕ ХАРАКТЕРНЫ ДЛЯ**

**обморока**

анафилактического шока

гипертонического криза

коллапса

**1347. [Т003469] ПОСТИНЪЕКЦИОННАЯ КОНТРАКТУРА ПРИ ПРОВЕДЕНИИ МАНДИБУЛЯРНОЙ АНЕСТЕЗИИ ОБУСЛОВЛЕНА**

невритом тройничного нерва

травмой медиальной крыловидной мышцы

парезом лицевого нерва

травмой жевательной мышцы

**1348. [Т003470] ПРИ ОГРАНИЧЕННЫХ ФОРМАХ ОСТРОГО ОСТЕОМИЕЛИТА ДЛИТЕЛЬНОСТЬ ЛЕЧЕНИЯ АНТИБАКТЕРИАЛЬНЫМИ ПРЕПАРАТАМИ СОСТАВЛЯЕТ**

**8-10 дней**

5-7 дней

2-3 недели

3-5 дней

**1349. [Т003471] ПРИ ДИФFUЗНЫХ ФОРМАХ ОСТРОГО ОСТЕОМИЕЛИТА ДЛИТЕЛЬНОСТЬ ЛЕЧЕНИЯ АНТИБАКТЕРИАЛЬНЫМИ ПРЕПАРАТАМИ СОСТАВЛЯЕТ**

5-7 дней

8-10 дней

**2-3 недели**

3-5 дней

**1350. [Т003472] ПРИМЕНЕНИЕ КОМПРЕССОВ С ДИМЕКСИДОМ ПРИ ВОСПАЛИТЕЛЬНЫХ ЗАБОЛЕВАНИЯХ ВИСОЧНО-НИЖНЕЧЕЛЮСТНОГО СУСТАВА (ВНЧС) И СЛЮННЫХ ЖЕЛЕЗ ОБУСЛОВЛЕНО**

жаропонижающим действием

антибактериальным действием

фибринолитическим действием

высокой проникающей способностью через кожные покровы и противовоспалительным эффектом

**1351. [T003473] ДЛЯ УМЕНЬШЕНИЯ РИСКА КРОВОТЕЧЕНИЯ ВО ВРЕМЯ ОПЕРАЦИИ СЛОЖНОГО УДАЛЕНИЯ ЗУБА ИСПОЛЬЗУЕТСЯ**

Дексаметазон

Дицинон

Амоксиклав

Найз

**1352. [T003475] АНТИБАКТЕРИАЛЬНУЮ ТЕРАПИЮ ОСТРОЙ СТАДИИ ОСТЕОМИЕЛИТА ЧЕЛЮСТИ ПРОВОДЯТ**

Фузидином натрия

Эритромицином

Линкомицином

Дексаметазоном

**1353. [T003476] ПРИ ГЛУБИНЕ ПАРОДОНТАЛЬНОГО КАРМАНА БОЛЕЕ 5 ММ ПРОВОДЯТ**

закрытый кюретаж

открытый кюретаж

вестибулопластику

гемисекцию

**1354. [T003479] НОВОКАИНОВЫЕ БЛОКАДЫ ПО А.В. ВИШНЕВСКОМУ ПРИ ЛЕЧЕНИИ ВОСПАЛИТЕЛЬНЫХ ПРОЦЕССОВ СЛЮННЫХ ЖЕЛЕЗ НЕ ОБЛАДАЮТ СВОЙСТВОМ**

оказания антибактериального эффекта

купирования воспалительного процесса

влияния на интенсивность клеточных процессов



воздействия на трофическую функцию нервной системы

### **1355. [T003480] ПРИ ОСТРЫХ САЛАДЕНИТАХ В КАЧЕСТВЕ ЛЕЧЕНИЯ ПРОВОДЯТ**

ротовые ванночки раствором Хлоргексидина

тепловые компрессы

**инстилляцию протоков слюнных желЕз раствором Пенициллина**

орошение полости рта Интерфероном

### **1356. [T003481] ОРОШЕНИЕ ПОЛОСТИ РТА ИНТЕРФЕРОНОМ 4-5 РАЗ В ДЕНЬ ПРИМЕНЯЕТСЯ ПРИ ВИДЕ САЛАДЕНИТА**

контактного

**гриппозного**

эпидпаротита

лимфогенного

### **1357. [T003482] ПРИ ЛЕЧЕНИИ ОСТРОГО ПЕРИОДОНТИТА НЕОБХОДИМО**

**создать свободный отток экссудата из периапикальной области**

провести резекцию верхушки корня пораженного зуба

провести ампутацию корня

удалить причинный зуб

### **1358. [T003483] К ОПЕРАТИВНЫМ МЕТОДАМ, СОХРАНЯЮЩИМ КОРОНКУ ЗУБА, ОТНОСИТСЯ**

гемисекция

**ампутация корня**

коронково-радикулярная сепарация

удаление зуба

**1359. [T003484] РЕЗЕКЦИЯ ВЕРХУШКИ КОРНЯ ПРОВОДИТСЯ ПРИ ЛЕЧЕНИИ**

вторых моляров нижней челюсти

**резцов и клыков**

третьих моляров нижней челюсти

третьих моляров верхней челюсти

**1360. [T003485] ПРИ АПИКОТОМИИ НЕ ПРИМЕНЯЮТСЯ РАЗРЕЗЫ**

**фестончатые**

трапециевидные

дугообразные

углообразные

**1361. [T003486] К ОПЕРАТИВНЫМ МЕТОДАМ, НЕ СОХРАНЯЮЩИМ ЗУБ, ОТНОСИТСЯ**

реплантация зуба

**удаление зуба**

цистэктомия

резекция верхушки корня

**1362. [T003487] СЛИЗИСТО-НАДКОСТНИЧНЫЙ ЛОСКУТ ПРИ ЦИСТЭКТОМИИ ХАРАКТЕРИЗУЕТСЯ ТЕМ, ЧТО ОН**

соответствует верхушке причинного зуба

**больше очага деструкции кости**

соответствует очагу деструкции кости

меньше очага деструкции кости

### 1363. [T003490] ПРИЧИННЫЙ ЗУБ ПРИ ЦИСТЭКТОМИИ

сохраняется при локализации кисты на уровне шейки зуба

**сохраняется при локализации кисты на уровне верхушки корня зуба**

удаляется всегда

удаляется при разрушении костной стенки нЕба

### 1364. [T003491] ПРИ ЦИСТОТОМИИ УДАЛЯЮТ

всю оболочку кисты с тугой тампонадой раны

всю оболочку кисты с ушиванием раны наглухо

причинный зуб и оболочку кисты через лунку

**переднюю стенку кисты с костной тканью с последующей тампонадой**

### 1365. [T003492] ОСНОВНЫМ ХИРУРГИЧЕСКИМ МЕТОДОМ ЛЕЧЕНИЯ КИСТ ЧЕЛЮСТЕЙ НЕБОЛЬШОГО РАЗМЕРА ЯВЛЯЕТСЯ

вылущивание оболочки через лунку удаленного зуба

цистотомия

**цистэктомия**

частичная резекция челюсти

### 1366. [T003493] ПРИ ПРОВЕДЕНИИ ЦИСТЭКТОМИИ РАЗМЕР КОСТНОГО «ОКНА» ПО ОТНОШЕНИЮ К РАЗМЕРУ ОЧАГА ДЕСТРУКЦИИ КОСТИ

на 0,5-1 мм меньше

**соответствует**

на 1-2 мм больше

на 1-2 мм меньше

**1367. [Т003494] ХИРУРГИЧЕСКОЕ ЛЕЧЕНИЕ ХРОНИЧЕСКОГО ОСТЕОМИЕЛИТА НАЗЫВАЕТСЯ**

остеоперфорация

удаление причинного и соседних зубов

**секвестрэктомия**

вскрытие и дренирование гнойных очагов

**1368. [Т003495] ОСТЕОПЕРФОРАЦИЮ ПРИ ХИРУРГИЧЕСКОМ ЛЕЧЕНИИ ОСТРОЙ СТАДИИ ОСТЕОМИЕЛИТА ЧЕЛЮСТИ ПРОВОДЯТ**

дрельбором

желобоватым долотом

**круглым бором**

фрезой

**1369. [Т003497] В СЛУЧАЕ ОТЛОМА СТЕНКИ АЛЬВЕОЛЫ С ЯЗЫЧНОЙ СТОРОНЫ ПРИ УДАЛЕНИИ НИЖНЕГО ТРЕТЬЕГО МОЛЯРА НУЖНО**

оставить еЕ на месте

тампонировать лунку йодоформной турундой для фиксации отломка

наложить швы на слизистую оболочку и ввести дренаж

**аккуратно извлечь, предварительно отделив от неЕ мышечные пучки**

**1370. [Т003498] ПРИ РАДИКАЛЬНОЙ ГАЙМОРОТОМИИ ХИРУРГИЧЕСКИЙ ДОСТУП К ВЕРХНЕЧЕЛЮСТНОМУ СИНУСУ ПРОВОДИТСЯ ЧЕРЕЗ**

альвеолярный отросток

бугор верхней челюсти

**переднюю поверхность тела верхней челюсти**

полость носа

**1371. [T003500] ПРОВЕДЕНИЕ МИОТЕРАПИИ НАИБОЛЕЕ ЦЕЛЕСООБРАЗНО В ВОЗРАСТНОМ ПЕРИОДЕ (ЛЕТ)**

1-2

10-12

0,5-1

4-7

**1372. [T003501] УСТРАНИТЬ ПРИВЫЧКУ СОСАНИЯ ЩЕК МОЖНО С ПОМОЩЬЮ**

головной шапочки с подбородочной пращой

несъемных ортодонтических аппаратов

**миофункциональных аппаратов**

миогимнастики

**1373. [T003502] ПРИ ОДНОСТОРОННЕЙ РАСЩЕЛИНЕ ГУБЫ И НЕБА ИСПОЛЬЗУЕТСЯ СЪЕМНЫЙ ОРТОДОНТИЧЕСКИЙ АППАРАТ**

Дерихсвайлера

**Брюкля**

микроимплант

брекет-система

**1374. [T003503] ПРИ СКВОЗНОЙ ОДНОСТОРОННЕЙ РАСЩЕЛИНЕ ГУБЫ, АЛЬВЕОЛЯРНОГО ОТРОСТКА И НЕБА В ВОЗРАСТЕ ДО 3 МЕСЯЦЕВ ИСПОЛЬЗУЕТСЯ СЪЕМНЫЙ ОРТОДОНТИЧЕСКИЙ АППАРАТ**

аппарат Брюкля

пластинка с накусочной площадкой

аппарат Френкеля I типа

**пластинка с винтом**

### **1375. [T003504] ФАРИНГОПЛАСТИКА ПРЕДСТАВЛЯЕТ СОБОЙ**

пластику мягкого и твердого отделов нЕба

пластику в пределах мягкого нЕба

операцию, направленную на одновременное вмешательство на структурах мягкого, твердого нЕба и глотки

**операцию, направленную на хирургическое вмешательство на структурах глотки**

### **1376. [T003505] УРАНОСТАФИЛОФАРИНГОПЛАСТИКА ПРЕДСТАВЛЯЕТ СОБОЙ**

операцию, направленную на хирургическое вмешательство на структурах глотки

пластику в пределах мягкого нЕба

пластику мягкого и твердого отдела нЕба

**операцию, направленную на одновременное вмешательство на структурах мягкого, твердого нЕба и глотки**

### **1377. [T003506] ВЕЛОПЛАСТИКА ПРЕДСТАВЛЯЕТ СОБОЙ**

операцию, направленную на одновременное вмешательство на структурах мягкого, твердого нЕба и глотки

**пластику в пределах мягкого нЕба**

пластику мягкого и твердого отделов нЕба

операцию, направленную на хирургическое вмешательство на структурах глотки

### **1378. [T003508] КОМПАКТОСТЕОТОМИЯ ПРОВОДИТСЯ С ЦЕЛЬЮ**

продолжения ортодонтического лечения

улучшения фиксации ортодонтического аппарата

**ускорения ортодонтического лечения**

сохранения результатов ортодонтического лечения

**1379. [Т003509] ПО МЕСТУ РАСПОЛОЖЕНИЯ АППАРАТ НОРДА ОТНОСИТСЯ К**

комбинированным

внеротовым

**внутриротовым, одночелюстным**

двучелюстным

**1380. [Т003510] АППАРАТ ДЛЯ ВЕРХНЕЙ ЧЕЛЮСТИ С ВИНТОМ И ВЕСТИБУЛЯРНОЙ ДУГОЙ ПОЗВОЛЯЕТ ПРОВЕСТИ**

**расширение и уплощение верхнего зубного ряда**

устранение дизоокклюзии

устранение вредных привычек

уплощение переднего отдела нижнего зубного ряда

**1381. [Т003511] КОРОНКА С РАСПОРКОЙ НА ЗУБ 1.6 ПРЕДНАЗНАЧЕНА ДЛЯ**

**сохранения места для 1.5**

ротации 1.6

дистализации 1.6

мезиализации 1.6

**1382. [Т003512] ПЛАСТИНКА ДЛЯ ВЕРХНЕЙ ЧЕЛЮСТИ С ВИНТОМ И САГИТТАЛЬНЫМ РАСПИЛОМ ПРИМЕНЯЕТСЯ С ЦЕЛЬЮ**

раскрытия срединного нЕбного шва

одностороннего расширения верхнего зубного ряда

**равномерного расширения верхнего зубного ряда**

удлинения фронтального участка нижнего зубного ряда

### **1383. [T003513] ПЛАСТИНКА ДЛЯ ВЕРХНЕЙ ЧЕЛЮСТИ С ВИНТОМ И СЕКТОРАЛЬНЫМ РАСПИЛОМ ПРИМЕНЯЕТСЯ С ЦЕЛЬЮ**

одностороннего расширения верхнего зубного ряда

раскрытия срединного небного шва

**удлинения верхнего зубного ряда**

равномерного расширения верхнего зубного ряда

### **1384. [T003514] АППАРАТ PENDULUM ПРИМЕНЯЮТ ДЛЯ**

смещения верхнего зубного ряда вперед

**дистализации моляров верхней челюсти**

смещения нижней челюсти вперед

стабилизации положения верхней челюсти

### **1385. [T003515] ЛИЦЕВАЯ МАСКА ДИЛЯРА ПОЗВОЛЯЕТ**

сдерживать рост верхней челюсти

**перемещать вперед верхний зубной ряд**

стимулировать рост нижней челюсти

сдерживать рост обеих челюстей

### **1386. [T003516] ЛИЦЕВАЯ ДУГА ПОЗВОЛЯЕТ**

сдерживать рост обеих челюстей

перемещать вперед верхний зубной ряд и верхнюю челюсть

стимулировать рост нижней челюсти

**сдерживать рост верхней челюсти**

### **1387. [T003517] ГОЛОВНАЯ ШАПОЧКА С ПОДБОРОДОЧНОЙ ПРАЩОЙ ПОЗВОЛЯЕТ**



стимулировать рост нижней челюсти

**сдерживать рост нижней челюсти**

сдерживать рост обеих челюстей

перемещать вперед верхний зубной ряд и верхнюю челюсть

### **1388. [T003518] ПО НАЗНАЧЕНИЮ АППАРАТ НОРДА**

ретенционный

**лечебный**

профилактический

комбинированный

### **1389. [T003519] ПО НАЗНАЧЕНИЮ АППАРАТ АНДРЕЗЕНА-ГОЙПЛЯ**

комбинированный

профилактический

**лечебный**

ретенционный

### **1390. [T003520] ГУБНОЙ БАМПЕР НЕ ИСПОЛЬЗУЮТ ДЛЯ**

дистального смещения первых нижних моляров

удлинения переднего нижнего зубного ряда

удлинения переднего отрезка верхнего зубного ряда

**мезиального смещения нижнего зубного ряда**

### **1391. [T003521] ГУБНОЙ БАМПЕР ИСПОЛЬЗУЮТ ДЛЯ**

мезиального смещения первых моляров

уплощения переднего отрезка верхнего зубного ряда

сужения зубных рядов

удлинения зубных рядов

**1392. [T003522] АППАРАТ НОРДА ИСПОЛЬЗУЕТСЯ ДЛЯ**

ротации первых верхних моляров

**раскрытия небного шва**

удлинения верхнего зубного ряда

расширения верхнего зубного ряда только в переднем отделе

**1393. [T003523] АППАРАТ НАНСА ПРЕДНАЗНАЧЕН ДЛЯ**

выдвижения нижней челюсти

вестибулярного перемещения резцов

стабилизации положения резцов

**стабилизации положения моляров**

**1394. [T003524] АППАРАТ АНДРЕЗЕНА-ГОЙПЛЯ ДЛЯ ЛЕЧЕНИЯ ПЕРЕКРЕСТНОЙ ОККЛЮЗИИ ЯВЛЯЕТСЯ**

одночелюстным, механическим

двучелюстным, функциональным

одночелюстным, функциональным

**двучелюстным, комбинированным**

**1395. [T003526] АППАРАТ БРЮКЛЯ ПРЕДНАЗНАЧЕН ДЛЯ НОРМАЛИЗАЦИИ ПОЛОЖЕНИЯ**

премоляров

клыков

моляров

**резцов**

### **1396. [Т003527] ГУБНЫЕ ПЕЛОТЫ СПОСОБСТВУЮТ**

устранению протрузии резцов

сдерживанию роста апикального базиса челюсти

фиксации аппарата в полости рта

**росту апикального базиса челюсти**

### **1397. [Т003528] ВИД ЭЛАСТИЧНОЙ ТЯГИ ПРИ ЛЕЧЕНИИ МЕЗИАЛЬНОЙ ОККЛЮЗИИ**

межчелюстная по II классу

**межчелюстная по III классу**

одночелюстная

вертикальная

### **1398. [Т003529] ВИД ЭЛАСТИЧНОЙ ТЯГИ ПРИ ЛЕЧЕНИИ ТРАНСВЕРСАЛЬНОЙ РЕЗЦОВОЙ ОККЛЮЗИИ**

межчелюстная по III классу

одночелюстная

межчелюстная по II классу

**перекрестная**

### **1399. [Т003530] ФИКСИРУЮЩИМИ ЭЛЕМЕНТАМИ В АППАРАТЕ КЛАММТА ЯВЛЯЮТСЯ**

**вестибулярная дуга, кламмера Адамса**

только вестибулярная дуга

винт

рукообразные пружины

#### **1400. [Т003531] АППАРАТ АНДРЕЗЕНА-ГОЙПЛЯ ПРЕДНАЗНАЧЕН ДЛЯ**

дистального перемещения боковой группы зубов справа

расширения нижнего зубного ряда

**нормализации окклюзии**

удлинения зубных рядов

#### **1401. [Т003532] ОРТОДОНТИЧЕСКИЙ АППАРАТ С ВИНТОМ И САГИТТАЛЬНЫМ РАСПИЛОМ ПРЕДНАЗНАЧЕН ДЛЯ**

удлинения зубного ряда

сохранения места

**расширения зубного ряда**

коррекции положения первого постоянного моляра

#### **1402. [Т003533] ДЛЯ МЕХАНИЧЕСКИ ДЕЙСТВУЮЩЕГО АППАРАТА ХАРАКТЕРНО НАЛИЧИЕ**

щита

наклонной плоскости

**винта, лигатуры, пружины, дуги, резинового кольца**

накусочной площадки

#### **1403. [Т003534] ВНУТРИРОТОВАЯ ЭЛАСТИЧНАЯ ТЯГА ИСПОЛЬЗУЕТСЯ ДЛЯ**

введения дополнительного элемента аппарата: лицевая дуга, подбородочная праща

устранения вредных привычек

**нормализации положения зубов, зубных рядов**

нормализации дыхания

#### **1404. [T003535] БРЕКЕТ-СИСТЕМА ОТНОСИТСЯ К АППАРАТАМ**

комбинированного действия

функционального действия

внеротовым

**механического действия**

#### **1405. [T003536] РЕГУЛЯТОР ФУНКЦИИ ФРЕНКЕЛЯ III ТИПА**

создаёт условия для роста нижней челюсти

не влияет на рост нижней челюсти

не влияет на рост верхней челюсти

**создаёт условия для роста верхней челюсти**

#### **1406. [T003537] РЕГУЛЯТОР ФУНКЦИИ ФРЕНКЕЛЯ I ТИПА**

не влияет на рост нижней челюсти

**создаёт условия для роста нижней челюсти**

создаёт условия для роста верхней челюсти

не влияет на рост верхней челюсти

#### **1407. [T003539] РЕГУЛЯТОР ФУНКЦИИ ФРЕНКЕЛЯ I ТИПА**

не расширяет нижний зубной ряд

позволяет расширить только нижний зубной ряд

**позволяет расширить верхний и нижний зубные ряды**

не расширяет верхний зубной ряд

#### **1408. [T003541] АППАРАТ НОРДА ПО СПОСОБУ ФИКСАЦИИ ЯВЛЯЕТСЯ**

вестибулярным

съёмным

**несъёмным**

внеротовым

**1409. [Т003542] АППАРАТ НАНСА ПО СПОСОБУ ФИКСАЦИИ ЯВЛЯЕТСЯ**

вестибулярным

внеротовым

съёмным

**несъёмным**

**1410. [Т003543] РУКООБРАЗНЫЕ ПРУЖИНЫ ПЕРЕМЕЩАЮТ ЦЕНТРАЛЬНЫЕ РЕЗЦЫ**

дистально

вертикально

вестибулярно

**медиально, латерально**

**1411. [Т003544] ЛЕЧЕБНЫЕ АППАРАТЫ ИСПОЛЬЗУЮТСЯ ДЛЯ**

**нормализации положения зубов, формы и размера зубных рядов и их соотношения**

устранения вредных привычек

ретенции результатов ортодонтического лечения

нормализации носового дыхания

**1412. [Т003545] К ВНУТРИРОТОВЫМ АППАРАТАМ ОТНОСЯТСЯ**

маска Диляра

подбородочная праща с головной шапочкой

**пластинки для верхней челюсти с винтом**

лицевая дуга

**1413. [T003546] АППАРАТ АНДРЕЗЕНА-ГОЙПЛЯ ДЛЯ ЛЕЧЕНИЯ МЕЗИАЛЬНОЙ ОККЛЮЗИИ ОТНОСИТСЯ К АППАРАТАМ**

механическим

**комбинированным**

функциональным

капповым

**1414. [T003547] РЕГУЛЯТОР ФУНКЦИИ ФРЕНКЕЛЯ III ТИПА ПРИМЕНЯЕТСЯ ДЛЯ ЛЕЧЕНИЯ**

перекрестной окклюзии

дистальной окклюзии с протрузией верхних резцов

**мезиальной окклюзии**

аномалии зубных рядов

**1415. [T003548] БАМПЕР КОРНА ПРЕДНАЗНАЧЕН ДЛЯ**

внедрения резцов нижнего зубного ряда

экструзии зубов

**нормализации и стабилизации положения первых моляров**

внедрения передней группы зубов

**1416. [T003549] В СТОМАТОЛОГИЧЕСКОЙ ПРАКТИКЕ ДЛЯ ПЕРВИЧНОГО ОСМОТРА ИСПОЛЬЗУЮТСЯ ИНСТРУМЕНТЫ**

зеркало, пинцет

зеркало, гладилка

**зеркало, зонд**

пинцет, штопфер

**1417. [T003550] ЛИНИЯ КЛЕЙНА РАЗДЕЛЯЕТ**

красную кайму и пероральную кожу

слизистую оболочку и прикреплённую десну

пероральную кожу и слизистую оболочку

**красную кайму и слизистую оболочку**

**1418. [T003551] К ОСНОВНЫМ МЕТОДАМ ОБСЛЕДОВАНИЯ ОТНОСИТСЯ**

перкуссия

**осмотр**

рентгенография

электроодонтодиагностика (ЭОД)

**1419. [T003552] ОСМОТР ПАЦИЕНТА НАЧИНАЮТ С**

заполнения зубной формулы

**внешнего осмотра**

осмотра зубных рядов

определения прикуса

**1420. [T003553] ОПРОС ПАЦИЕНТА НАЧИНАЕТСЯ С ВЫЯСНЕНИЯ**

**жалоб**

перенесённых заболеваний

анамнеза заболевания

истории жизни

**1421. [T003554] ФУНКЦИОНАЛЬНОЕ ЕДИНОЕ ОБРАЗОВАНИЕ  
«ЭНДОДОНТ» ПРЕДСТАВЛЯЕТ СОБОЙ КОМПЛЕКС**

**пульпа - дентин**



дентин - цемент

пульпа - периодонт

дентин - эмаль

**1422. [T003555] ПРИ МЕСТНОЙ ГИПОПЛАЗИИ ЭМАЛИ БОЛЬНОЙ ЖАЛУЕТСЯ НА**

**косметический недостаток**

подвижность зубов

боль от горячего раздражителя

боль при перкуссии

**1423. [T003556] ПРИ ОБСЛЕДОВАНИИ ЛИМФАТИЧЕСКИХ УЗЛОВ ПРИМЕНЯЮТ МЕТОД**

**пальпации**

рентгенографии

зондирования

перкуссии

**1424. [T003557] ПРИ ЗОНДИРОВАНИИ КЛИНИЧЕСКОЙ ДЕСНЕВОЙ БОРОЗДЫ ЗОНД ПОГРУЖАЕТСЯ НА ГЛУБИНУ МЕНЕЕ (ММ)**

1,5

2,0

3,0

2,5

**1425. [T003559] К ХАРАКТЕРНЫМ ИЗМЕНЕНИЯМ В ПОЛОСТИ РТА ПРИ ОСТРОМ ЛЕЙКОЗЕ ОТНОСЯТ**

**язвенно-некротические процессы**

эрозии эмали

«лаковый» язык

полиморфную сыпь

**1426. [Т003560] ПОДВИЖНОСТЬ ЗУБОВ ОПРЕДЕЛЯЮТ С ПОМОЩЬЮ**

углового зонда

**пинцета**

экскаватора

зеркала

**1427. [Т003561] ОСТРОЕ ВОСПАЛЕНИЕ ПУЛЬПЫ ПРОТЕКАЕТ ПО ТИПУ**

**гиперергическому**

нормергическому

анергическому

гипоергическому

**1428. [Т003562] ПРИ ВНЕШНЕМ ОСМОТРЕ ЛИЦА ПАЦИЕНТА ВРАЧ ОТМЕЧАЕТ**

тургор кожи, пигментные пятна

наличие изменений

**симметрию лица, носогубных складок, цвет кожи**

форму лица, форму носа

**1429. [Т003563] СЕРОЗНЫЙ ЭКССУДАТ ПЕРЕХОДИТ В ГНОЙНЫЙ В ТЕЧЕНИЕ ПЕРВЫХ (ЧАС)**

3-4

20-24

10-12

**6-8**

**1430. [Т003564] ПРИ ОСМОТРЕ ПОЛОСТИ РТА ЗОНДИРОВАНИЕ ЗУБОВ ПРОВОДЯТ**

на контактных поверхностях

в пришеечной области

в фиссурах

**по всем поверхностям**

**1431. [Т003565] ОСНОВНОЙ МЕСТНОЙ ПРИЧИНОЙ РАЗВИТИЯ КАРИЕСА ЗУБОВ ЯВЛЯЕТСЯ**

минерализованный зубной налёт

**зубная бляшка**

мягкий зубной налёт

зубной камень

**1432. [Т003566] СОСТОЯНИЕ КОЖНЫХ ПОКРОВОВ ОЦЕНИВАЮТ МЕТОДОМ**

зондирования

**осмотра**

опроса

рентгенографии

**1433. [Т003567] СПОСОБНОСТЬЮ ПРИКРЕПЛЯТЬСЯ К ГИДРОКСИАПАТИТУ И ПЕЛЛИКУЛЕ ОБЛАДАЮТ**

стрептококки и стафилококки

стафилококки и спирохеты

**актиномицеты и стрептококки**

актиномицеты и спирохеты

**1434. [T003568] ЭЛЕКТРООДОНТОМЕТРИЯ ПРИМЕНЯЕТСЯ ДЛЯ ОПРЕДЕЛЕНИЯ**

возбудимости нервных окончаний пародонта

состояния сосудов

состояния нервных окончаний периодонта

**состояния нервных окончаний пульпы**

**1435. [T003569] ОСНОВНЫМ ИСТОЧНИКОМ ФТОРА ДЛЯ ЧЕЛОВЕКА ЯВЛЯЕТСЯ**

зубной эликсир

**питьевая вода**

зубная паста

фторированная соль

**1436. [T003570] НАИБОЛЬШУЮ ИНФОРМАЦИЮ О СОСТОЯНИИ ПЕРИАПИКАЛЬНЫХ ТКАНЕЙ ЗУБОВ ВЕРХНЕЙ И НИЖНЕЙ ЧЕЛЮСТИ ДАЕТ**

**ортопантомография**

дентальная рентгенография

панорамная рентгенография

телерентгенография

**1437. [T003571] ВНУТРЕННЕЕ ОКРАШИВАНИЕ ЗУБОВ МОЖЕТ БЫТЬ ОБУСЛОВЛЕНО**

курением

наследственностью

возрастными изменениями

**эндодонтическим лечением зубов с применением резорцин-формалинового метода**

**1438. [T003572] ДЛЯ ВЫЯВЛЕНИЯ ВОЗМОЖНОСТИ ПРОХОЖДЕНИЯ КОРНЕВОГО КАНАЛА ПРАВОГО ВЕРХНЕГО ПЕРВОГО МОЛЯРА ЦЕЛЕСООБРАЗНО ИСПОЛЬЗОВАТЬ**

дентальную рентгенографию

панорамную рентгенографию

ортопантомографию

телерентгенографию

**1439. [T003573] НАИБОЛЬШЕЙ КАРИЕСОГЕННОСТЬЮ ОБЛАДАЮТ СТРЕПТОКОККИ ГРУППЫ**

S. Pneumococcus

**S. Mutans**

S. Aureus

S. Faecalis

**1440. [T003574] К ВИДАМ РЕНТГЕНОДИАГНОСТИКИ ОТНОСЯТ**

**внеротовую и внутриротовую**

внутриротовую и внутриполостную

внутриротовую и внутрисосудистую

внеротовую и внечерепную

**1441. [T003575] ГИПОПЛАЗИЯ ЭМАЛИ МОЛОЧНЫХ ЗУБОВ ОБУСЛОВЛЕНА**

неудовлетворительным гигиеническим состоянием полости рта

употреблением кислой пищи

заболеваниями ребенка в период от 1 года до 2 лет

**заболеваниями матери в период беременности**

**1442. [T003576] К ВНЕРОТОВОМУ МЕТОДУ РЕНТГЕНОЛОГИЧЕСКОГО ИССЛЕДОВАНИЯ ОТНОСИТСЯ**

тепловизиография

ангиограмма

**телерентгенограмма**

ультразвуковое исследование слюнной железы

**1443. [T003578] К ВНУТРИРОТОВОМУ МЕТОДУ РЕНТГЕНОЛОГИЧЕСКОГО ИССЛЕДОВАНИЯ ОТНОСИТСЯ**

**прицельная рентгенография**

электроодонтодиагностика

миография

ортопантомограмма

**1444. [T003579] ЛЕЙКОПЛАКИЕЙ, КАК ПРАВИЛО, ЧЕТКО СВЯЗАННОЙ С ВИЧ-ИНФЕКЦИЕЙ, ЯВЛЯЕТСЯ**

плоская

**волосатая**

веррукозная

эрозивная

**1445. [T003580] К ВНЕРОТОВОМУ МЕТОДУ РЕНТГЕНОЛОГИЧЕСКОГО ИССЛЕДОВАНИЯ ОТНОСИТСЯ**

**ортопантомограмма**

ангиограмма

ультразвуковое исследование слюнной железы

тепловизиография

#### **1446. [T003581] ХАРАКТЕРНОЙ ЛОКАЛИЗАЦИЕЙ ПОРАЖЕНИЯ ЗУБОВ ПРИ ФЛЮОРОЗЕ ЯВЛЯЕТСЯ**

шейка зуба

**вестибулярная поверхность резцов, клыков**

фиссура

окклюзионная поверхность моляров

#### **1447. [T003582] ПРЕДПОЛАГАЕМОЙ ПРИЧИНОЙ ВОЗНИКНОВЕНИЯ КЛИНОВИДНОГО ДЕФЕКТА ЯВЛЯЕТСЯ**

**нарушение структуры тканей зуба в результате повышенной функциональной нагрузки**

дисфункция щитовидной железы

механическое воздействие

употребление в пищу большого количества цитрусовых и их соков

#### **1448. [T003583] ИЗМЕРЕНИЕ ЭЛЕКТРОВОЗБУДИМОСТИ ПУЛЬПЫ ЗУБА ПРОВОДИТСЯ С ПОМОЩЬЮ**

тепловизиографии

телерентгенограммы (ТРГ)

холодовой пробы

**электроодонтодиагностики**

#### **1449. [T003584] КИСЛОТНЫЙ НЕКРОЗ ЭМАЛИ ОТ СИНДРОМА СТЕНТОНА - КАПДЕПОНА ОТЛИЧАЕТСЯ**

частичным или полным отсутствием эмали зубов, пигментированным дентином

**сглаживанием формы зубов, наличием гиперестезии, матовой поверхностью эмали**

наличием участков зубов без эмали с острыми краями

окраской зубов от перламутровой до коричневой

**1450. [T003585] СРЕДНЕСТАТИСТИЧЕСКОЙ НОРМОЙ ЗДОРОВОГО ЗУБА ПРИ ПРОВЕДЕНИИ ЭЛЕКТРООДОНТОДИАГНОСТИКИ (ЭОД) ПРИНЯТО СЧИТАТЬ ИНТЕРВАЛ (МКА)**

1-3

10-14

30-55

2-6

**1451. [T003586] ЭРОЗИВНУЮ ФОРМУ ГИПОПЛАЗИИ ЭМАЛИ ОТ ЭРОЗИЙ ЭМАЛИ ЗУБОВ ОТЛИЧАЕТ**

атипичное расположение эрозий эмали на зубах

чередование участков с эрозиями и пятнами на разных поверхностях зубов

**симметричность формы и расположения участков поражения на одноименных зубах**

наличие выраженной гиперестезии твердых тканей зубов

**1452. [T003587] К НАИБОЛЕЕ ХАРАКТЕРНЫМ СИМПТОМАМ ПРИ КИСЛОТНОМ НЕКРОЗЕ ОТНОСЯТ**

боль от температурных раздражителей

**«слипание зубов»**

чувство «оскомины»

боль от химических раздражителей

**1453. [T003588] ХРОНИЧЕСКИЙ ГИПЕРПЛАСТИЧЕСКИЙ ПУЛЬПИТ ДИФФЕРЕНЦИРУЮТ С**

гипертрофическим гингивитом

хроническим генерализованным пародонтитом

гиперемией пульпы

**разрастанием десневого сосочка и грануляционной ткани из периодонта**



**1454. [T003589] ПРИ ХРОНИЧЕСКОМ ГИПЕРПЛАСТИЧЕСКОМ ПУЛЬПИТЕ БОЛЬНОЙ ПРЕДЪЯВЛЯЕТ ЖАЛОБЫ НА БОЛИ В НАИБОЛЬШЕЙ СТЕПЕНИ**

от химических раздражителей

**от механических раздражителей**

от температурных раздражителей

самопроизвольные

**1455. [T003590] В АНАМНЕЗЕ ПРИ ДИАГНОСТИКЕ ПЕРИАПИКАЛЬНОГО АБСЦЕССА ЧАСТО ВСТРЕЧАЕТСЯ БОЛЬ**

приступообразная от всех видов раздражителей

иррадиирующая по ходу ветвей тройничного нерва

самопроизвольная в ночное время

**острая при накусывании**

**1456. [T003591] СКАРЛАТИНА ПРОЯВЛЯЕТСЯ В ПОЛОСТИ РТА НА ЯЗЫКЕ В ВИДЕ**

резко болезненных эрозий и язв

грязно-серого налета на спинке языка

**блестящей, гладкой поверхности языка ярко-красного цвета**

белого «творожистого», легко снимающегося налета на спинке языка

**1457. [T003592] ИСТОЧНИКОМ ВИЧ-ИНФЕКЦИИ ЯВЛЯЕТСЯ**

кровососущее насекомое

крупный рогатый скот

птица

**человек - носитель ВИЧ**

**1458. [T003593] ХАРАКТЕРНЫМ СИМПТОМОМ ПАРОДОНТИТА ЯВЛЯЕТСЯ НАЛИЧИЕ**

зубного камня

афт слизистой оболочки

**пародонтального кармана**

кариозной полости

**1459. [T003594] НАЛИЧИЕ ПРОГРЕССИРУЮЩЕЙ УБЫЛИ ТКАНЕЙ ДЕСНЫ С ВОСПАЛИТЕЛЬНЫМИ ЯВЛЕНИЯМИ ХАРАКТЕРНО ДЛЯ**

гингивита

пародонтоза

пародонтомы

**пародонтита**

**1460. [T003595] ДЛЯ ПОДТВЕРЖДЕНИЯ ДИАГНОЗА «КАНДИДОЗ» ИСПОЛЬЗУЮТ ДОПОЛНИТЕЛЬНЫЙ МЕТОД ИССЛЕДОВАНИЯ**

рентгенологический

цитологический

**бактериоскопический**

аллергологический

**1461. [T003596] ДОПОЛНИТЕЛЬНЫМ МЕТОДОМ ОБСЛЕДОВАНИЯ СТОМАТОЛОГИЧЕСКОГО БОЛЬНОГО НА ТЕРАПЕВТИЧЕСКОМ ПРИЕМЕ ЯВЛЯЕТСЯ**

перкуссия

**рентгенография**

зондирование

расспрос

**1462. [T003597] ПРИ РЕГИСТРАЦИИ ПАРОДОНТАЛЬНОГО ИНДЕКСА (PI) ПО РАССЕЛУ ИСПОЛЬЗУЕТСЯ ДОПОЛНИТЕЛЬНЫЙ МЕТОД ИССЛЕДОВАНИЯ**

эхоостеометрия

реопародонтография

полярометрия

**рентгенография**

**1463. [T003598] МЕТОД ТЕРМОМЕТРИИ ИСПОЛЬЗУЕТСЯ**

для диагностики периодонтита

при перфорации в области бифуркации

для дифференциальной диагностики периодонтита и невралгии тройничного нерва

**для дифференциальной диагностики кариеса и пульпита**

**1464. [T003599] УРОВЕНЬ НАПРЯЖЕНИЯ КИСЛОРОДА В ТКАНИ ОПРЕДЕЛЯЕТСЯ МЕТОДОМ**

**полярографии**

фотоплетизмографии

биомикроскопии

реопародонтографии

**1465. [T003600] ПОЛЯРОГРАФИЯ ТКАНЕЙ ПАРОДОНТА ПОЗВОЛЯЕТ ОПРЕДЕЛИТЬ**

уровень резорбции альвеолярной кости

регионарную гемодинамику в пародонте

содержимое пародонтальных карманов

**парциальное давление кислорода в тканях**

**1466. [T003601] ДИАГНОЗУ «КАРИЕС ДЕНТИНА» ПО МКБ-10  
СООТВЕТСТВУЕТ КОД**

K02.0

K02.2

K02.9

**K02.1**

**1467. [T003602] ДИАГНОЗУ «КАРИЕС ЭМАЛИ» ПО МКБ-10  
СООТВЕТСТВУЕТ КОД**

K02.1

K02.9

**K02.0**

K02.2

**1468. [T003603] ДИАГНОЗУ «КАРИЕС ЦЕМЕНТА» ПО МКБ-10  
СООТВЕТСТВУЕТ КОД**

K02.1

K02.9

**K02.2**

K02.0

**1469. [T003604] ДИАГНОЗУ «НЕКРОЗ ПУЛЬПЫ» ПО МКБ-10  
СООТВЕТСТВУЕТ КОД**

K04.9

K04.0

**K04.1**

K04.2

**1470. [T003605] ДИАГНОЗУ «ПУЛЬПИТ» ПО МКБ-10 СООТВЕТСТВУЕТ КОД**

**K04.0**

K04.1

K04.9

K04.2

**1471. [T003606] ДИАГНОЗУ «ХРОНИЧЕСКИЙ АПИКАЛЬНЫЙ ПЕРИОДОНТИТ» ПО МКБ-10 СООТВЕТСТВУЕТ КОД**

K04.1

K04.2

**K04.5**

K04.0

**1472. [T003607] ДИАГНОЗУ «КОРНЕВАЯ КИСТА» ПО МКБ-10 СООТВЕТСТВУЕТ КОД**

K04.0

K04.7

**K04.8**

K04.4

**1473. [T003608] ДИАГНОЗУ «ЭРОЗИЯ ЗУБА» ПО МКБ-10 СООТВЕТСТВУЕТ КОД**

**K03.2**

K03.1

K03.0

K03.4

**1474. [T003609] ДИАГНОЗУ «ПОВЫШЕННОЕ СТИРАНИЕ ЗУБОВ» ПО МКБ-10 СООТВЕТСТВУЕТ КОД**

K03.1

K03.2

K03.4

**K03.0**

**1475. [T003610] ДИАГНОЗУ «ГИПЕРЦЕМЕНТОЗ» ПО МКБ-10 СООТВЕТСТВУЕТ КОД**

**K03.4**

K03.1

K03.0

K03.2

**1476. [T003611] ПО МКБ-10 ДИАГНОЗУ «КАРИЕС ЗУБОВ» СООТВЕТСТВУЕТ КОД**

K01

**K02**

K03

K04

**1477. [T003612] ПО МКБ-10 ДИАГНОЗУ «ХРОНИЧЕСКИЙ ПАРОДОНТИТ» СООТВЕТСТВУЕТ КОД**

K03.1

**K05.3**

K04.5

K02.1

**1478. [Т003613] ПО МКБ-10 ДИАГНОЗУ «ХРОНИЧЕСКИЙ ГИНГИВИТ»  
СООТВЕТСТВУЕТ КОД**

К02.1

**К05.1**

К03.1

К04.5

**1479. [Т003614] ПО МКБ-10 ДИАГНОЗУ «РЕЦЕССИЯ ДЕСНЫ»  
СООТВЕТСТВУЕТ КОД**

**К06.0**

К07.1

К05.3

К06.2

**1480. [Т003615] ПО МКБ-10 ДИАГНОЗУ «РЕЦИДИВИРУЮЩИЕ АФТЫ  
ПОЛОСТИ РТА» СООТВЕТСТВУЕТ КОД**

К04.2

К10.0

**К12.0**

К02.3

**1481. [Т003616] К ТЯЖЕЛОЙ ФОРМЕ МНОГОФОРМНОЙ  
ЭКССУДАТИВНОЙ ЭРИТЕМЫ ОТНОСЯТ СИНДРОМ**

Розенталя

Шегрена

Бехчета

**Стивенса - Джонсона**

**1482. [Т003617] ТЕРМИЧЕСКИЙ ОЖОГ СЛИЗИСТОЙ ОБОЛОЧКИ ПОЛОСТИ РТА ОТНОСИТСЯ К ТРАВМЕ**

механической

химической

**физической**

хронической

**1483. [Т003618] КЛАССИФИКАЦИЯ МКБ-10 ВКЛЮЧАЕТ ПЕРИОДОНТИТ**

острый серозный и острый гнойный

хронический фиброзный

хронический гранулематозный

**острый апикальный пульпарного происхождения и периапикальный абсцесс со свищом**

**1484. [Т003619] ХРОНИЧЕСКОМУ ЯЗВЕННОМУ ПУЛЬПИТУ ПО КЛАССИФИКАЦИИ МКБ-10 СООТВЕТСТВУЕТ ПО КЛАССИФИКАЦИИ ММСИ**

хронический гипертрофический пульпит

хронический фиброзный пульпит

обострение хронического пульпита

**хронический гангренозный пульпит**

**1485. [Т003620] СОГЛАСНО МКБ-10 ПОВЕРХНОСТНЫЙ КАРИЕС ЯВЛЯЕТСЯ КАРИЕСОМ**

дентина

**эмали**

неуточненным

приостановившимся



## **1486. [T003621] СИСТЕМНАЯ ГИПОПЛАЗИЯ ЯВЛЯЕТСЯ СЛЕДСТВИЕМ**

**нарушения обмена вещества при болезнях раннего детского возраста**

инфицирования фолликула при травме

низкого содержания фтора в питьевой воде

несовершенного остеогенеза

## **1487. [T003622] ДИФФЕРЕНЦИАЛЬНЫЙ ДИАГНОЗ 'КАРИЕС В СТАДИИ ПЯТНА' ПРОВОДЯТ С**

острым пульпитом

**флюорозом**

гиперемией пульпы

эрозией эмали

## **1488. [T003623] ДИАГНОЗ 'ХРОНИЧЕСКИЙ ПЕРИОДОНТИТ' СТАВЯТ НА ОСНОВАНИИ**

данных электроодонтодиагностики (ЭОД)

жалоб на боль при надкусывании и положительной перкуссии зуба

**рентгенограммы, на которой обнаруживается деформация периодонтальной щели в виде расширения у верхушки корня**

рентгенограммы, на которой обнаруживается очаг разряжения кости в области верхушки корня с нечеткими границами

## **1489. [T003624] ХРОНИЧЕСКОМУ ГРАНУЛЕМАТОЗНОМУ И ГРАНУЛИРУЮЩЕМУ ПЕРИОДОНТИТУ ПО НОЗОЛОГИЧЕСКОЙ КЛАССИФИКАЦИИ ВОЗ СООТВЕТСТВУЕТ**

**апикальная гранулема**

гангрена пульпы

периапикальный абсцесс со свищом

пульпарный абсцесс

**1490. [T003625] ДИФФЕРЕНЦИАЛЬНЫЙ ДИАГНОЗ 'ГИПЕРЕМИЯ ПУЛЬПЫ' ПРОВОДЯТ С**

хроническим апикальным периодонтитом

деструктивной формой флюороза

**хроническим пульпитом**

кариесом в стадии пятна

**1491. [T003626] ХРОНИЧЕСКИЙ РЕЦИДИВИРУЮЩИЙ АФТОЗНЫЙ СТОМАТИТ ДИФФЕРЕНЦИРУЮТ С**

кандидозом

глоссалгией

**многоформной экссудативной эритемой**

язвенно-некротическим стоматитом

**1492. [T003627] ЗУБЫ ГЕТЧИНСОНА И ФУРНЬЕ ОТНОСЯТ К**

наследственному несовершенному амелогенезу

местной гипоплазии эмали

**системной гипоплазии эмали**

гиперплазии эмали

**1493. [T003628] КАРИОЗНЫЙ ПРОЦЕСС РАЗВИВАЕТСЯ ПРИ**

**преобладании деминерализации**

отсутствии реминерализации

десминерализации

равновесии ре- и деминерализации

**1494. [T003629] ОСТРЫЙ ГЕРПЕТИЧЕСКИЙ СТОМАТИТ ЯВЛЯЕТСЯ ЗАБОЛЕВАНИЕМ**

вирусным

грибковым

бактериальным

аутоиммунным

**1495. [T003630] СИМПТОМ НИКОЛЬСКОГО ПРИ ИСТИННОЙ ПУЗЫРЧАТКЕ**

положительный в зависимости от формы

положительный в зависимости от локализации

**положительный всегда**

отрицательный

**1496. [T003631] ЭТИОЛОГИЧЕСКИМ ФАКТОРОМ ГЕРПЕТИЧЕСКОГО СТОМАТИТА ЯВЛЯЕТСЯ ВИРУС**

**Herpes simplex I типа**

вирус иммунодефицита

Herpes simplex II типа

Herpes zoster

**1497. [T003632] РЕШАЮЩИМ В ДИФФЕРЕНЦИАЛЬНОЙ ДИАГНОСТИКЕ ГЛУБОКОГО КАРИЕСА И ХРОНИЧЕСКОГО ФИБРОЗНОГО ПУЛЬПИТА ЯВЛЯЕТСЯ**

зондирование

электроодонтометрия

**термометрия**

характер болей

**1498. [T003633] ВОСПАЛЕНИЕ ТКАНЕЙ ДЕСНЫ, ПРОТЕКАЮЩЕЕ БЕЗ НАРУШЕНИЯ ЦЕЛОСТНОСТИ ЗУБОДЕСНЕВОГО ПРИКРЕПЛЕНИЯ, НАЗЫВАЕТСЯ**

пародонтит

пародонтома

**гингивит**

пародонтоз

**1499. [T003634] НАИБОЛЕЕ РЕЗИСТЕНТНЫ К КАРИЕСУ УЧАСТКИ ЭМАЛИ В ОБЛАСТИ**

**бугров**

шейки

контактных поверхностей

вестибулярных поверхностей

**1500. [T003635] ПОД ВТОРИЧНЫМ КАРИЕСОМ СЛЕДУЕТ ПОНИМАТЬ**

**возникновение кариозного процесса на неповрежденной эмали рядом с пломбой**

появление мелового участка эмали в области перехода щечной или оральной поверхности в контактную

наличие пигментированного пятна значительных размеров на контактной поверхности

процесс, возникающий там, где он отмечался раньше

**1501. [T003636] ПЯТНА ПРИ БЫСТРОМ РАЗВИТИИ КАРИЕСА ХАРАКТЕРИЗУЮТСЯ КАК \_\_\_\_\_, ЗОНДИРОВАНИЕ**

блестящие; безболезненно

меловидные; болезненно

пигментированные; болезненно

**меловидные; безболезненно**

## **1502. [Т003637] К КЛИНИЧЕСКИМ ПРИЗНАКАМ ГЕОГРАФИЧЕСКОГО ЯЗЫКА ОТНОСЯТ**

нитевидные сосочки тЕмного цвета, резко увеличенные в размере

плотный тЕмно-коричневый налЕт на спинке языка

**неравномерную десквамацию эпителия на спинке языка**

глубокие борозды, выстланные нормальным эпителием

## **1503. [Т003638] КЛИНИЧЕСКАЯ КАРТИНА ЭРОЗИИ ЗУБА ПРЕДСТАВЛЯЕТ СОБОЙ**

потерю блеска эмали, образование меловидных пятен с последующим образование дефекта

дефект твЕрдых тканей с признаками деминерализации, шероховатым дном и стенками

дефект в форме клина у шеек зубов на щЕчных губных поверхностях

**овальный или округлый дефект эмали на наиболее выпуклой части вестибулярной поверхности коронки**

## **1504. [Т003639] ВЫРАЖЕННЫЙ БОЛЕВОЙ СИНДРОМ ПРИ ОСТРОМ ПУЛЬПИТЕ ОБУСЛОВЛЕН**

уменьшением количества вазоактивных веществ

**раздражением нервных окончаний продуктами анаэробного гликолиза**

повышением температуры тела

понижением гидростатического давления в полости зуба

## **1505. [Т003640] К ОСТРЫМ ТРАВМИРУЮЩИМ ФАКТОРАМ ОТНОСЯТ**

нависающие края пломбы

балансирующий съемный протез

**случайное прикусывание**

действие микропротезов

**1506. [T003641] РАННИМ КЛИНИЧЕСКИМ ПРИЗНАКОМ ВОСПАЛЕНИЯ ПАРОДОНТА ЯВЛЯЕТСЯ**

клинический карман глубиной 3 мм

изменение цвета и формы десневого сосочка

патологическая подвижность зуба

**симптом кровоточивости десны**

**1507. [T003642] РЕГИОНАРНЫЕ ЛИМФАТИЧЕСКИЕ УЗЛЫ ПРИ ТРАВМАТИЧЕСКОЙ ЯЗВЕ В ПОЛОСТИ РТА**

увеличенные, безболезненные, плотно-эластичные, подвижные

не увеличенные, болезненные, плотные, спаянные

**увеличенные, болезненные, мягкие, подвижные**

увеличенные, безболезненные, плотные, спаянные

**1508. [T003643] ФАКТОРОМ, СПОСОБСТВУЮЩИМ РАЗВИТИЮ ЛОКАЛЬНОГО ХРОНИЧЕСКОГО ГИНГИВИТА, ЯВЛЯЕТСЯ**

заболевание крови

**нависающий край пломбы**

низкое содержание фторида в питьевой воде

гиповитаминоз С

**1509. [T003644] ПРИ КАНДИДОЗЕ В СОСКОБАХ ОБНАРУЖИВАЮТСЯ**

многоядерные клетки

**почкующиеся клетки грибов Candida**

гигантские эпителиальные клетки

микобактерии

**1510. [Т003645] ПОВЕРХНОСТНЫЕ ГРИБКОВЫЕ ПОРАЖЕНИЯ СЛИЗИСТОЙ ОБОЛОЧКИ ПОЛОСТИ РТА ВЫЗЫВАЮТ**

эпидермофиты

актиномицеты

**грибы рода Candida**

трихофиты

**1511. [Т003646] ДИАГНОСТИЧЕСКИМИ КЛЕТКАМИ ПРИ ИСТИННОЙ ПУЗЫРЧАТКЕ ЯВЛЯЮТСЯ КЛЕТКИ**

гигантские многоядерные

Лангханса

**Тцанка**

атипичные

**1512. [Т003647] НЕПОЛНОЕ ОРОГОВЕНИЕ КЛЕТОК ШИПОВАТОГО СЛОЯ НАЗЫВАЮТ**

акантоз

**паракератоз**

спонгиоз

гиперкератоз

**1513. [Т003648] ОСНОВНЫМ ГИСТОЛОГИЧЕСКИМ ПРИЗНАКОМ ФЛЮОРОЗА ЗУБОВ ЯВЛЯЕТСЯ**

деминерализация эмали

**«муаровая эмаль»**

гипоминаерализация эмали

гиперминаерализация эмали

**1514. [T003649] ПРИ ОСТРОМ ГЕРПЕТИЧЕСКОМ СТОМАТИТЕ В МАЗКАХ СОДЕРЖИМОГО ПУЗЫРЬКОВ И СОСКОБОВ С ПОВЕРХНОСТИ АФТ В ПЕРВЫЕ 2-4 ДНЯ ЗАБОЛЕВАНИЯ ОБНАРУЖИВАЮТСЯ**

фузобактерии

почкующиеся клетки

туберкулёзные микобактерии

**гигантские многоядерные клетки**

**1515. [T003650] В ЦИТОЛОГИЧЕСКОМ МАТЕРИАЛЕ С ЭРОЗИИ ПРИ ПЛОСКОМ ЛИШАЕ ВЫЯВЛЯЮТ**

**картину неспецифического воспаления**

картину специфического воспаления

фузоспирохетоз

акантолиз

**1516. [T003651] ПОЛЯРИЗАЦИОННАЯ МИКРОСКОПИЯ ВЫДЕЛЯЕТ ПРИ КАРИЕСЕ В СТАДИИ ПЯТНА ОЧАГ В ФОРМЕ**

круга

**треугольника**

трапеции

овала

**1517. [T003652] КАРИЕС В СТАДИИ ПЯТНА ХАРАКТЕРИЗУЕТСЯ**

**подповерхностной деминерализацией**

нарушением формирования эмали

некрозом эмали

поверхностной деминерализацией



**1518. [T003653] ОСНОВНЫМ ГИСТОЛОГИЧЕСКИМ ПРИЗНАКОМ ЭРОЗИИ ЭМАЛИ ЯВЛЯЕТСЯ**

подповерхностная деминерализация эмали

«муаровая эмаль»

«мраморная эмаль»

**поверхностная деминерализация эмали**

**1519. [T003654] ВЕДУЩАЯ РОЛЬ В ВОЗНИКНОВЕНИИ ПЕРИОДОНТИТА ПРИНАДЛЕЖИТ МИКРООРГАНИЗМАМ**

энтерококкам

фузобактериям

**стрептококкам**

актиномицетам

**1520. [T003655] ПО ПРИЦЕЛЬНОЙ ДЕНТАЛЬНОЙ РЕНТГЕНОГРАММЕ МОЖНО ПРОАНАЛИЗИРОВАТЬ СОСТОЯНИЕ КОСТНОЙ ТКАНИ АЛЬВЕОЛЯРНОГО ОТРОСТКА В ОБЛАСТИ**

**межзубных перегородок**

нЕбных стенок

щЕчных стенок

язычных стенок

**1521. [T003656] РАВНОМЕРНОЕ ГОРИЗОНТАЛЬНОЕ СНИЖЕНИЕ ВЫСОТЫ МЕЖАЛЬВЕОЛЯРНЫХ ПЕРЕГОРОДОК БОЛЕЕ 1/2 ЯВЛЯЕТСЯ РЕНТГЕНОЛОГИЧЕСКИМ ПРИЗНАКОМ**

пародонтита тяжелой степени

**пародонтоза тяжелой степени**

пародонтита средней степени

пародонтоза средней степени

## **1522. [T003657] РЕНТГЕНОЛОГИЧЕСКАЯ КАРТИНА ХРОНИЧЕСКОГО ПЕРИОДОНТИТА ХАРАКТЕРИЗУЕТСЯ**

деформацией периодонтальной щели в виде расширения у верхушки корня

наличием признаков остеопороза в периапикальной области

отсутствием изменений в периапикальной области

отсутствием периодонтальной щели

## **1523. [T003658] НА РЕНТГЕНОГРАММЕ ПРИ ГИПЕРТРОФИЧЕСКОМ ГИНГИВИТЕ РЕЗОРБЦИЯ МЕЖАЛЬВЕОЛЬРНОЙ ПЕРЕГОРОДКИ**

присутствует и распространяется на 3/4 длины корня зуба

присутствует и распространяется на 1/3 длины корня зуба

присутствует и распространяется на 2/3 длины корня зуба

отсутствует

## **1524. [T003660] ДЛЯ ОПРЕДЕЛЕНИЯ ГИГИЕНИЧЕСКОГО СОСТОЯНИЯ ПОЛОСТИ РТА ПРОВОДЯТ**

пальпацию

зондирование

перкуссию

окрашивание налета

## **1525. [T003661] ДЛЯ ОСМОТРА ЗУБОВ НЕОБХОДИМЫ**

пинцет и экскаватор

скальпель и элеватор

зонд и зеркало

шпатель и гладилка

## **1526. [T003662] ОСМОТР ЗУБОВ ПРЕДСТАВЛЯЕТ СОБОЙ**

определение отклонения зуба от оси

постукивание по зубу для определения состояния пародонта

**оценку внешнего вида, цвета, целостности эмали с использованием зонда и зеркала**

ощупывание для определения припухлости, уплотнения и подвижности органов или тканей

## **1527. [T003663] ПАЛЬПАЦИЯ ПРЕДСТАВЛЯЕТ СОБОЙ**

оценку внешнего вида, цвета, целостности эмали с использованием зонда и зеркала

постукивание по зубу для определения состояния пародонта

**ощупывание для определения припухлости, уплотнения и подвижности органов или тканей**

определение отклонения зуба от оси

## **1528. [T003664] ПЕРКУССИЯ ЗУБА ПРЕДСТАВЛЯЕТ СОБОЙ**

**постукивание по зубу для определения состояния пародонта**

оценку внешнего вида, цвета, целостности эмали с использованием зонда и зеркала

определение отклонения зуба от оси

ощупывание для определения припухлости, уплотнения и подвижности органов или тканей

## **1529. [T003665] ПОДВИЖНОСТЬ ЗУБА ПРЕДСТАВЛЯЕТ СОБОЙ**

постукивание по зубу для определения состояния пародонта

ощупывание для определения припухлости, уплотнения и подвижности органов или тканей

**определение отклонения зуба от оси**

оценку внешнего вида, цвета, целостности эмали с использованием зонда и зеркала

## **1530. [T003666] ПЛАН ОБСЛЕДОВАНИЯ ПАЦИЕНТОВ С НАСЛЕДСТВЕННЫМИ НАРУШЕНИЯМИ РАЗВИТИЯ ЗУБОВ ВКЛЮЧАЕТ**

генеалогический метод (метод родословных)

клинический анализ крови

рентгенологическое исследование

осмотр полости рта

### **1531. [Т003667] ПЕРКУССИЕЙ ЗУБА ОЦЕНИВАЮТ СОСТОЯНИЕ**

пульпы

**периодонта**

десны

костной ткани челюстей

### **1532. [Т003668] СОСТОЯНИЕ КОЖНЫХ ПОКРОВОВ И ВИДИМЫХ СЛИЗИСТЫХ ЧЕЛЮСТНО-ЛИЦЕВОЙ ОБЛАСТИ ОЦЕНИВАЮТ ПРИ**

**внешнем осмотре**

осмотре полости рта

пальпации

расспросе

### **1533. [Т003669] ЖАЛОБА НА БОЛЬ ОТ ХИМИЧЕСКИХ РАЗДРАЖИТЕЛЕЙ, ПРОХОДЯЩАЯ ПОСЛЕ ИХ УСТРАНЕНИЯ, ЯВЛЯЕТСЯ СИМПТОМОМ**

**кариеса**

пульпита

альвеолита

периодонтита

### **1534. [Т003670] ПРИ КАРИЕСЕ ЭМАЛИ ПАЦИЕНТ ЖАЛУЕТСЯ НА БОЛЬ**

от температурных и химических раздражителей, сохраняющуюся после их устранения

ночную

**от температурных и химических раздражителей, проходящую после их устранения**

при накусывании на зуб

**1535. [Т003671] ПРИ КАРИЕСЕ ЭМАЛИ ПАЦИЕНТ ЖАЛУЕТСЯ В ОСНОВНОМ НА БОЛЬ**

**от химических раздражителей**

от температурных раздражителей

при накусывании на зуб

ночную

**1536. [Т003672] ЭЛЕКТРОВОЗБУДИМОСТЬ ПУЛЬПЫ ПРИ КАРИЕСЕ ЭМАЛИ СОСТАВЛЯЕТ (МКА)**

25-30

10-12

**2-6**

100

**1537. [Т003673] ЖАЛОБЫ НА БОЛЬ ОТ ТЕМПЕРАТУРНЫХ РАЗДРАЖИТЕЛЕЙ, ПРОХОДЯЩУЮ ПОСЛЕ ИХ УСТРАНЕНИЯ, ХАРАКТЕРНЫ ДЛЯ**

хронического пульпита

острого периодонтита

острого пульпита

**гиперемии пульпы**

**1538. [Т003674] КАРИЕС ЭМАЛИ В СТАДИИ ПЯТНА ДИАГНОСТИРУЮТ НА ОСНОВАНИИ**

зондирования поверхности пятна

электроодонтодиагностики (ЭОД)

**высушивания и окрашивания пятна**

рентгенодиагностики

### **1539. [T003675] ДЛЯ КАРИЕСА ДЕНТИНА ХАРАКТЕРНЫМ ЯВЛЯЕТСЯ**

**кариозная полость средних размеров в эмали и дентине**

кариозная полость в пределах эмали

глубокая кариозная полость

пигментированное пятно

### **1540. [T003677] МЕТОДЫ ДИАГНОСТИКИ КАРИЕСА ЭМАЛИ В СТАДИИ ПЯТНА ОСНОВАНЫ НА**

**изменении оптических свойств эмали**

увеличении проницаемости эмали

стабильности эмали

уменьшении проницаемости эмали

### **1541. [T003679] ПЕРВЫЕ ПРИЗНАКИ ЗАБОЛЕВАНИЯ, ЕГО ТЕЧЕНИЕ, ЛЕЧЕНИЕ И ЕГО ЭФФЕКТИВНОСТЬ РЕГИСТРИРУЮТ В ГРАФЕ МЕДИЦИНСКОЙ КАРТЫ**

жалобы больного

перенесенные и сопутствующие заболевания

данные объективного исследования

**развитие настоящего заболевания**

### **1542. [T003681] К ОСНОВНЫМ МЕТОДАМ ОБСЛЕДОВАНИЯ СТОМАТОЛОГИЧЕСКОГО БОЛЬНОГО ОТНОСЯТ**

электроодонтодиагностику (ЭОД)

**перкуссии и зондирование**

лабораторный анализ

рентгенографию

**1543. [T003682] К ОСНОВНЫМ МЕТОДАМ ОБСЛЕДОВАНИЯ СТОМАТОЛОГИЧЕСКОГО БОЛЬНОГО ОТНОСЯТ**

лабораторный анализ

электродонтодиагностику (ЭОД)

рентгенографию

**осмотр**

**1544. [T003683] ПАЛЬПАЦИЮ ПРОВОДЯТ ДЛЯ**

выявления сообщения кариозной полости с полостью зуба

определения размеров кариозной полости

**определения состояния регионарных лимфатических узлов**

обнаружения кариозной полости

**1545. [T003684] ДЛЯ ВЫЯСНЕНИЯ ЖАЛОБ БОЛЬНОГО ПРОВОДЯТ**

перкуссиию

аускультацию

осмотр

**расспрос**

**1546. [T003685] ОБНАРУЖИТЬ КАРИОЗНУЮ ПОЛОСТЬ ВОЗМОЖНО ПРИ**

внешнем осмотре

**зондировании**

перкуссии

лабораторном анализе

## **1547. [T003686] ЛЮМИНЕСЦЕНТНАЯ ДИАГНОСТИКА ОСНОВАНА НА ИЗМЕНЕНИИ**

органических составляющих эмали при патологических процессах

проницаемости эмали

**оптических свойств эмали (кристаллы преломляют свет)**

проницаемости дентина

## **1548. [T003687] ЗУБНОЙ НАЛЕТ ОКРАШИВАЮТ ПРИ ОПРЕДЕЛЕНИИ ИНДЕКСОВ**

КПУ (кариес, пломба, удаленный зуб)

**гигиены**

РМА

PI

## **1549. [T003688] ТЕМПЕРАТУРНАЯ ПРОБА ПРЕДСТАВЛЯЕТ СОБОЙ**

оценку внешнего вида, цвета, целостности эмали с использованием зонда и зеркала

ощупывание для определения припухлости, уплотнения, подвижности органов или тканей

**определение реакции зуба на холодовые раздражители**

определение отклонения зуба по оси

## **1550. [T003689] ТЕМПЕРАТУРНАЯ ДИАГНОСТИКА ОСНОВАНА НА**

прохождении через объект исследования безвредного для организма холодного луча света

**способности пульпы по-разному реагировать на температурные раздражители в зависимости от состояния**

способности живой ткани приходить в состояние возбуждения под влиянием раздражителя (электрического тока)

способности тканей и их элементов изменять естественный цвет под действием ультрафиолетовых лучей



## **1551. [Т003690] ПРИ ПРОВЕДЕНИИ ТЕМПЕРАТУРНОЙ ПРОБЫ РАЗДРАЖИТЕЛЬ ПОМЕЩАЮТ**

на сохранившуюся эмаль в пришеечной области коронки зуба

на экватор

на область бугров

**непосредственно в кариозную полость**

## **1552. [Т003691] ЭЛЕКТРООДОНТОДИАГНОСТИКА (ЭОД) ОСНОВАНА НА**

способности пульпы по-разному реагировать на температурные раздражители в зависимости от состояния

**способности живой ткани приходить в состояние возбуждения под влиянием раздражителя (электрического тока)**

способности тканей и их элементов изменять естественный цвет под действием ультрафиолетовых лучей

прохождении через объект исследования безвредного для организма холодного луча света

## **1553. [Т003692] РЕНТГЕНОЛОГИЧЕСКОЕ ИССЛЕДОВАНИЕ ПРЕДСТАВЛЯЕТ СОБОЙ**

способность пульпы по-разному реагировать на температурные раздражители в зависимости от состояния

способность живой ткани приходить в состояние возбуждения под влиянием раздражителя (электрического тока)

способность тканей и их элементов изменять свой естественный цвет под действием ультрафиолетовых лучей

**степень прохождения лучей, в зависимости от плотности тканей на исследуемом участке**

## **1554. [Т003693] ТРАНСИЛЛЮМИНАЦИОННЫЙ МЕТОД ПРЕДСТАВЛЯЕТ СОБОЙ**

способность живой ткани приходить в состояние возбуждения под влиянием раздражителя (электрического тока)

**прохождение через объект исследования безвредного для организма холодного луча**

**света**

способность пульпы по-разному реагировать на температурные раздражители в зависимости от состояния

способность тканей и их элементов изменять естественный цвет под действием ультрафиолетовых лучей

### **1555. [Т003694] ЛЮМИНЕСЦЕНТНАЯ ДИАГНОСТИКА ОСНОВАНА НА**

способности пульпы по-разному реагировать на температурные раздражители в зависимости от состояния

**способности тканей и их элементов изменять естественный цвет под действием ультрафиолетовых лучей**

прохождении через объект исследования безвредного для организма холодного луча света

способности живой ткани приходить в состояние возбуждения под влиянием раздражителя (электрического тока)

### **1556. [Т003695] К ДОПОЛНИТЕЛЬНЫМ МЕТОДАМ ИССЛЕДОВАНИЯ СТОМАТОЛОГИЧЕСКОГО БОЛЬНОГО ОТНОСИТСЯ**

внешний осмотр

пальпация

электродонтодиагностика (ЭОД)

зондирование

### **1557. [Т003697] ДИФФЕРЕНЦИАЛЬНУЮ ДИАГНОСТИКУ БЕССИМПТОМНОГО ТЕЧЕНИЯ КАРИЕСА ДЕНТИНА ПРОВОДЯТ С**

хроническим гранулематозным периодонтитом

деструктивной формой флюороза

**хроническим фиброзным периодонтитом**

кариесом в стадии пятна

**1558. [T003698] ДИФФЕРЕНЦИАЛЬНУЮ ДИАГНОСТИКУ КАРИЕСА ЭМАЛИ ПРОВОДЯТ С**

кислотным некрозом

хроническим периодонтитом

острым пульпитом

**эрозией эмали**

**1559. [T003699] ДИФФЕРЕНЦИАЛЬНУЮ ДИАГНОСТИКУ КАРИЕСА ЭМАЛИ ПРОВОДЯТ С**

гиперемией пульпы

**клиновидным дефектом**

острым пульпитом

хроническим периодонтитом

**1560. [T003700] ДИФФЕРЕНЦИАЛЬНУЮ ДИАГНОСТИКУ КАРИЕСА В СТАДИИ ПЯТНА ПРОВОДЯТ С**

**гипоплазией эмали**

гиперемией пульпы

очаговым пульпитом

кариесом дентина

**1561. [T003701] ДИФФЕРЕНЦИАЛЬНУЮ ДИАГНОСТИКУ КАРИЕСА ДЕНТИНА ПРОВОДЯТ С**

**хроническим периодонтитом**

острым пульпитом

эрозией эмали

флюорозом

**1562. [T003702] ДИФФЕРЕНЦИАЛЬНУЮ ДИАГНОСТИКУ КАРИЕСА ЦЕМЕНТА ПРОВОДЯТ С**

деструктивной формой флюороза

кариесом эмали

хроническим периодонтитом

**клиновидным дефектом**

**1563. [T003703] ХРОНИЧЕСКИЙ ГИПЕРПЛАСТИЧЕСКИЙ ПУЛЬПИТ ДИФФЕРЕНЦИРУЮТ С**

хроническим периодонтитом

**гипертрофией десневого сосочка**

острым пульпитом

хроническим гангренозным пульпитом

**1564. [T003704] РАХИТ, ТУБЕРКУЛЕЗ ЯВЛЯЮТСЯ ВОЗМОЖНЫМИ ПРИЧИНАМИ**

патологического стирания

эрозии

сверхкомплектных зубов

**задержки прорезывания зубов**

**1565. [T003705] ГЕМОЛИТИЧЕСКИЙ СИНДРОМ И ГЕМОЛИТИЧЕСКАЯ ЖЕЛТУХА ЯВЛЯЮТСЯ ВОЗМОЖНЫМИ ПРИЧИНАМИ**

кариеса

флюороза

эрозии

**изменения цвета зубов**

**1566. [T003706] АНОМАЛИЯ ЖЕЛЧЕВЫВОДЯЩИХ ПРОТОКОВ ПРИВОДИТ К ПОЯВЛЕНИЮ НА ПОВЕРХНОСТИ ЗУБОВ ПЯТЕН ЦВЕТА**

зелЕного

белого

**жЕлтого**

коричневого

**1567. [T003707] ЭРИТРОЦИТАРНАЯ ПОРФИРИЯ ВЫЗЫВАЕТ ФЛЮОРЕСЦИРУЮЩЕЕ СВЕЧЕНИЕ**

голубое

белое

**красное**

зелЕное

**1568. [T003708] ГЕННЫЕ МУТАЦИИ НАСЛЕДСТВЕННЫХ СТРУКТУР ПЕРЕДАЮТСЯ**

через два поколения

через поколение

**без изменений**

с изменениями в каждом поколении

**1569. [T003709] РАДИАЦИОННЫЙ НЕКРОЗ ТВЕРДЫХ ТКАНЕЙ ХАРАКТЕРИЗУЕТСЯ**

**отсутствием боли**

болью от механических раздражителей

болью от температурных раздражителей

болью от химических раздражителей

**1570. [Т003710] НАИБОЛЕЕ ХАРАКТЕРНЫМ СИМПТОМОМ КИСЛОТНОГО НЕКРОЗА ЯВЛЯЕТСЯ**

**«слипание зубов»**

боль от температурных раздражителей

чувство «оскомины»

боль от химических раздражителей

**1571. [Т003711] СХОДСТВО ЖАЛОБ БОЛЬНОГО ПРИ КАРИЕСЕ ДЕНТИНА (СРЕДНЯЯ КАРИОЗНАЯ ПОЛОСТЬ) И ХРОНИЧЕСКОМ ПЕРИОДОНТИТЕ**

**отсутствие жалоб**

боли от химических раздражителей

боли от температурных раздражителей

боли при накусывании

**1572. [Т003712] БЕЗБОЛЕЗНЕННОСТЬ ПРИ КАРИЕСЕ ДЕНТИНА ОБУСЛОВЛЕНА**

образованием заместительного дентина

**разрушением наиболее чувствительной зоны (эмлево-дентинного соединения)**

некрозом пульпы

отсутствием чувствительной иннервации в дентине

**1573. [Т003714] ПРИ ГЛУБОКОЙ КАРИОЗНОЙ ПОЛОСТИ ПАЦИЕНТ ЖАЛУЕТСЯ НА БОЛЬ**

от температурных раздражителей, которая сохраняется после устранения раздражителей

от химических раздражителей, которая сохраняется после устранения раздражителей

**от температурных раздражителей, которая прекращается после устранения раздражителей**

самопроизвольную

**1574. [T003715] ВОСПАЛЕНИЕ ПУЛЬПЫ В ТЕЧЕНИЕ 48 ЧАСОВ ПОСЛЕ АЛЬТЕРАЦИЙ НОСИТ ХАРАКТЕР ПУЛЬПИТА**

острого гнойного

хронического

**острого начального**

хронического язвенного

**1575. [T003716] СОХРАНЕНИЕ БОЛИ ПОСЛЕ УСТРАНЕНИЯ РАЗДРАЖИТЕЛЯ ХАРАКТЕРНО ДЛЯ**

хронического периодонтита

кариеса дентина

кариеса эмали

**хронического пульпита**

**1576. [T003717] ПРИСТУПЫ САМОПРОИЗВОЛЬНОЙ БОЛИ ВОЗНИКАЮТ ПРИ**

кариесе дентина

**остром пульпите**

хроническом пульпите

остром периодонтите

**1577. [T003718] САМОПРОИЗВОЛЬНАЯ БОЛЬ, БОЛЬ ОТ ВСЕХ ВИДОВ РАЗДРАЖИТЕЛЕЙ, НОЧНАЯ ПРИСТУПООБРАЗНАЯ БОЛЬ В ТЕЧЕНИЕ 10-30 МИНУТ ХАРАКТЕРНА ДЛЯ ПУЛЬПИТА**

острого гнойного

хронического

**острого**

хронического язвенного

## **1578. [Т003719] БОЛЬ ПРИ ПУЛЬПИТЕ ЗУБОВ ВЕРХНЕЙ ЧЕЛЮСТИ ИРРАДИИРУЕТ В**

шею, глаз, надбровную область

язык, глотку, ухо, поднижнечелюстную область

затылок, ухо, поднижнечелюстную область, висок, зубы верхней челюсти

**висок, надбровную и скуловую область, зубы нижней челюсти**

## **1579. [Т003720] БОЛЬ ПРИ ПУЛЬПИТЕ ЗУБОВ НИЖНЕЙ ЧЕЛЮСТИ ИРРАДИИРУЕТ В**

язык, глотку, ухо, поднижнечелюстную область

висок, надбровную и скуловую область, зубы нижней челюсти

шею, глаз, надбровную область

**затылок, ухо, поднижнечелюстную область, висок, зубы верхней челюсти**

## **1580. [Т003721] ПРОДОЛЖИТЕЛЬНОСТЬ БОЛИ ДО 2 СУТОК ХАРАКТЕРНА ДЛЯ ПУЛЬПИТА**

острого гнойного

хронического гипертрофического

**острого**

хронического язвенного (гангренозного)

## **1581. [Т003722] ДЛЯ ХРОНИЧЕСКОГО ПУЛЬПИТА (В СТАДИИ ОБОСТРЕНИЯ) ХАРАКТЕРНА БОЛЬ**

**ноющая от разных раздражителей, преимущественно от горячего, сохраняющаяся после их устранения, боль от смены окружающей температуры**

приступообразная от всех раздражителей, сохраняющаяся после их устранения

ноющая от разных раздражителей, кровоточивость при приеме пищи

самопроизвольная приступообразная в зубе, продолжительная боль от внешних раздражителей, боль при накусывании на зуб при аналогичных жалобах в прошлом



**1582. [T003723] ИНТЕНСИВНАЯ ПРИСТУПООБРАЗНАЯ НОЧНАЯ БОЛЬ С КОРОТКИМИ СВЕТЛЫМИ ПРОМЕЖУТКАМИ И ИРРАДИАЦИЕЙ ПО ХОДУ ВЕТВЕЙ ТРОЙНИЧНОГО НЕРВА ХАРАКТЕРНА ДЛЯ**

острого периодонтита

острого пульпита

хронического пульпита

**острого гнойного пульпита**

**1583. [T003724] НОЮЩАЯ БОЛЬ, ДИСКОМФОРТ ОТ ТЕМПЕРАТУРНЫХ РАЗДРАЖИТЕЛЕЙ, НОЮЩАЯ БОЛЬ ПРИ СМЕНЕ НАРУЖНОЙ ТЕМПЕРАТУРЫ ХАРАКТЕРНЫ ДЛЯ ПУЛЬПИТА**

острого

хронического язвенного

**хронического**

острого гнойного

**1584. [T003725] БОЛЬ ОТ РАЗЛИЧНЫХ РАЗДРАЖИТЕЛЕЙ (ГЛАВНЫМ ОБРАЗОМ ОТ ГОРЯЧЕГО) НАБЛЮДАЮТ ПРИ**

кариесе дентина

**хроническом язвенном пульпите**

хроническом пульпите

кариесе цемента корня

**1585. [T003726] НЕЗНАЧИТЕЛЬНО БОЛЕЗНЕННОЕ ЗОНДИРОВАНИЕ ШИРОКО ВСКРЫТОЙ ПОЛОСТИ ЗУБА, КРОВОТОЧИВОСТЬ ПРИ ЗОНДИРОВАНИИ ЯВЛЯЕТСЯ СИМПТОМОМ ПУЛЬПИТА**

острого

хронического язвенного

**хронического**

острого гнойного

**1586. [T003727] БОЛЬ ПРИ НАКУСЫВАНИИ ПРИ ОСТРОМ АПИКАЛЬНОМ ПЕРИОДОНТИТЕ (ФАЗА ИНТОКСИКАЦИИ ПЕРИОДОНТА) СВЯЗАНА С**

отЕком соединительной ткани

накоплением эндотоксинов в тканях

разволокнением коллагеновых волокон

**ацидозом**

**1587. [T003728] ЧУВСТВО «ВЫРОСШЕГО» ЗУБА («УДЛИНЕНИЕ» ЗУБА) СВЯЗАНО С**

гиперемией и отЕком десны

отЕком и гиперемией в периапикальных тканях

избыточной нагрузкой на зуб

**скоплением экссудата в верхушечном участке периодонта**

**1588. [T003729] НОЮЩАЯ БОЛЬ, УСИЛИВАЮЩАЯСЯ ПРИ НАКУСЫВАНИИ НА ЗУБ БЕЗ РЕНТГЕНОЛОГИЧЕСКИХ ПРИЗНАКОВ АПИКАЛЬНОГО ПЕРИОДОНТИТА ХАРАКТЕРНА ДЛЯ ПЕРИОДОНТИТА**

хронического (обострение)

хронического

**острого апикального пульпарного происхождения (фаза интоксикации периодонта)**

острого апикального (фаза экссудации)

**1589. [T003730] НОЮЩАЯ БОЛЬ, КОТОРАЯ УСИЛИВАЕТСЯ ПРИ НАКУСЫВАНИИ НА ЗУБ, ЯВЛЯЕТСЯ СИМПТОМОМ**

хронического пульпита (ремиссия)

кариеса

**интоксикации периодонта после девитализации пульпы мышьяковистой пастой**

острого пульпита

**1590. [T003731] ОТСУТСТВИЕ БОЛИ В ОБЛАСТИ ПРИЧИННОГО ЗУБА, ИЗМЕНЕНИЕ КОНФИГУРАЦИИ ЛИЦА ХАРАКТЕРНО ДЛЯ**

обострения хронического гангренозного пульпита

острого периодонтита в фазе экссудации

**подслизистого абсцесса**

острого периодонтита в фазе интоксикации периодонта

**1591. [T003732] ПОВЫШЕНИЕ ТЕМПЕРАТУРЫ ТЕЛА ХАРАКТЕРНО ДЛЯ**

острого пульпита

**периапикального абсцесса без свища**

хронического пульпита

кариеса

**1592. [T003733] СКУДНАЯ КЛИНИЧЕСКАЯ КАРТИНА ХАРАКТЕРНА ДЛЯ**

острого периодонтита

**периапикального абсцесса со свищом**

хронической апикальной гранулЕмы

острого пульпита

**1593. [T003734] ГИПОПЛАЗИЯ ЭМАЛИ СОПРОВОЖДАЕТСЯ**

выраженной гиперестезией

**нарушениями образования и развития эмали и дентина зуба**

изменениями окклюзии

изменениями в периодонте

**1594. [T003735] ГИПОПЛАЗИЯ ПОСТОЯННЫХ ЗУБОВ У ДЕТЕЙ РАЗВИВАЕТСЯ В ПЕРИОД**

дифференцировки зубных зачатков

прорезывания зубов

**формирования и минерализации зубов**

закладки зубов

**1595. [T003736] ПРИ ВВЕДЕНИИ БОЛЬШИХ ДОЗ ТЕТРАЦИКЛИНА МЕНЯЕТСЯ**

цвет эмали зубов

форма зуба

структура (недоразвитие эмали)

блеск эмали зубов

**1596. [T003737] СИСТЕМНОСТЬ ПОРАЖЕНИЯ ЗУБОВ ВСЕГДА ХАРАКТЕРНА ДЛЯ**

эрозии зубов

кариеса

пульпита

**гипоплазии**

**1597. [T003738] К ПРИЧИНАМ СИСТЕМНОЙ ГИПОПЛАЗИИ ПОСТОЯННЫХ ЗУБОВ ОТНОСЯТ**

заболевания ребенка в первый год после рождения

высокое содержание фтора в питьевой воде

генетические факторы

заболевания матери в период беременности

**1598. [T003739] К ПРИЧИНАМ МЕСТНОЙ ГИПОПЛАЗИИ ЭМАЛИ ОТНОСЯТ**

заболевания ребенка после рождения

генетические факторы

**периодонтит молочного зуба**

низкое содержание фтора в питьевой воде

**1599. [T003740] ПЯТНИСТАЯ ФОРМА ГИПОПЛАЗИИ ХАРАКТЕРИЗУЕТСЯ ИЗМЕНЕНИЯМИ ЭМАЛИ В ВИДЕ**

пятен с нечеткими границами

**пятен с четкими границами**

бороздок

волнистой эмали

**1600. [T003741] НЕДОРАЗВИТИЕ ЭМАЛИ ПРОЯВЛЯЕТСЯ**

пятнами с нечеткими границами

пятнами с четкими границами

**бороздками, точечными углублениями**

отсутствием эмали

**1601. [T003742] ТЯЖЕЛАЯ СТЕПЕНЬ ГИПОПЛАЗИИ ПРОЯВЛЯЕТСЯ**

бороздками

пятнами с нечеткими границами

пятнами с четкими границами

**отсутствием эмали**

**1602. [T003743] К ПРИЧИНАМ МЕСТНОЙ ГИПОПЛАЗИИ ЭМАЛИ ОТНОСЯТ**

**травму зачатка постоянного зуба**

низкое содержание фтора в питьевой воде

генетические факторы

заболевания ребенка после рождения

**1603. [Т003744] НЕДОСТАТОЧНОЕ ОБРАЗОВАНИЕ ЭМАЛИ ХАРАКТЕРНО ДЛЯ**

эрозии

стирания

гипокальцификации

**гипоплазии**

**1604. [Т003745] ПЯТНО ПРИ ГИПОПЛАЗИИ ХАРАКТЕРИЗУЕТСЯ**

тем, что окрашивается красителями

как матовое с нечеткими границами

**как блестящее с четкими границами**

тем, что выявляется на рентгенограмме

**1605. [Т003746] БОЛЕЗНИ (РАХИТ, ТУБЕРКУЛЕЗ) МОГУТ БЫТЬ ПРИЧИНОЙ**

стирания

сверхкомплектных зубов

эрозии

**гипоплазии**

**1606. [Т003747] БОЛЬ ПРИ ДЕЙСТВИИ РАЗДРАЖИТЕЛЕЙ ХАРАКТЕРНА ДЛЯ**

бороздчатой гипоплазии

**аплазии**

лестничной гипоплазии

гипопластического пятна

**1607. [T003748] ЗУБЫ ФУРЬЕ (ОТВЕРТКООБРАЗНЫЕ КОРОНКИ ЦЕНТРАЛЬНЫХ РЕЗЦОВ БЕЗ ПОЛУЛУННОЙ ВЫРЕЗКИ) ЯВЛЯЮТСЯ СИМПТОМОМ**

стирания

местной гипоплазии

**системной гипоплазии**

флюороза

**1608. [T003749] ПРИЧИНОЙ ФЛЮОРОЗА ЯВЛЯЕТСЯ**

**высокое содержание фтора в питьевой воде**

заболевание матери в период беременности

низкое содержание фтора в воде

заболевание ребенка в первый год жизни

**1609. [T003750] ШТРИХОВАЯ ФОРМА ФЛЮОРОЗА ХАРАКТЕРИЗУЕТСЯ**

хорошо очерченными пигментированными пятнами и крапинками на фоне матовой эмали

хорошо выраженными меловидными пятнами без полосок

наличием на фоне выраженной пигментации эмали участков с еЕ отсутствием

**небольшими меловидными полосками-штрихами**

**1610. [T003751] ПЯТНИСТАЯ ФОРМА ФЛЮОРОЗА ХАРАКТЕРИЗУЕТСЯ**

хорошо очерченными пигментированными пятнами и крапинками на фоне матовой эмали

наличием на фоне выраженной пигментации эмали участков с еЕ отсутствием

небольшими меловидными полосками-штрихами

**хорошо выраженными меловидными пятнами без полосок**

### **1611. [Т003752] МЕЛОВИДНО-КРАПЧАТАЯ ФОРМА ФЛЮОРОЗА ХАРАКТЕРИЗУЕТСЯ**

хорошо выраженными меловидными пятнами без полосок

**хорошо очерченными пигментированными пятнами и крапинками на фоне матовой эмали**

небольшими меловидными полосками-штрихами

наличием на фоне выраженной пигментации эмали участков с еЕ отсутствием

### **1612. [Т003753] ЭРОЗИВНАЯ ФОРМА ФЛЮОРОЗА ХАРАКТЕРИЗУЕТСЯ**

небольшими меловидными полосками-штрихами

хорошо выраженными меловидными пятнами без полосок

**наличием на фоне выраженной пигментации эмали участков с еЕ отсутствием**

хорошо очерченными пигментированными пятнами и крапинками на фоне матовой эмали

### **1613. [Т003754] ДЕСТРУКТИВНАЯ ФОРМА ФЛЮОРОЗА ХАРАКТЕРИЗУЕТСЯ**

наличием на фоне выраженной пигментации эмали участков с еЕ отсутствием

хорошо очерченными пигментированными пятнами и крапинками на фоне матовой эмали

**изменением формы коронки вследствие эрозивного разрушения и стирания**

небольшими меловидными полосками-штрихами

### **1614. [Т003755] ФОРМОЙ ФЛЮОРОЗА, ПРОТЕКАЮЩЕГО С ПОТЕРЕЙ ТКАНЕЙ, ЯВЛЯЕТСЯ**

меловидно-крапчатая

штриховая

**эрозивная**

пятнистая



**1615. [T003756] ПАТОЛОГИЧЕСКИЕ ИЗМЕНЕНИЯ ПРИ ФЛЮОРОЗЕ ВОЗНИКАЮТ В РЕЗУЛЬТАТЕ НАРУШЕНИЯ ФУНКЦИИ**

одонтобластов

остеобластов

**амелобластов**

цементобластов

**1616. [T003757] ИЗМЕНЕНИЕ ЦВЕТА ЭМАЛИ ПРИ ФЛЮОРОЗЕ СВЯЗАНО С**

**уменьшением плотности наружного слоя эмали**

увеличением плотности наружного слоя эмали

уменьшением плотности подповерхностного слоя эмали

стабильностью плотности наружного слоя эмали

**1617. [T003758] ПЯТНА ПРИ ФЛЮОРОЗЕ РАСПОЛОЖЕНЫ**

в пришеечной области

**на всей поверхности коронки зуба**

на режущем крае

на контактных поверхностях

**1618. [T003760] НЕСОВЕРШЕННЫЙ АМЕЛОГЕНЕЗ ПРЕДСТАВЛЯЕТ СОБОЙ**

порок развития, заключающийся в недоразвитии зуба или его тканей

**нарушение эмалеобразования, выражающееся системным нарушением структуры и минерализации молочных и постоянных зубов**

сращение, слияние и раздвоение зубов

эндемическое заболевание, обусловленное интоксикацией фтором при избыточном содержании его в питьевой воде

**1619. [T003761] АПЛАЗИЯ ЭМАЛИ НА ГУБНОЙ ПОВЕРХНОСТИ КОРОНКИ ЗУБА С ГИПЕРЕСТЕЗИЕЙ ОТКРЫТЫХ УЧАСТКОВ ДЕНТИНА ПРЕДСТАВЛЯЕТ СОБОЙ НЕПОЛНОЦЕННЫЙ АМЕЛОГЕНЕЗ**

гипокальцифицированный

гипомотурационный (несозревший)

гипопластический

комбинационный

**1620. [T003762] «ГИПСОВЫЕ» ЗУБЫ ЯВЛЯЮТСЯ ОДИН ИЗ СИМПТОМОВ**

гипоплазии эмали

несовершенного дентиногенеза

несовершенного амелогенеза

флюороза

**1621. [T003763] ПРИ НЕСОВЕРШЕННОМ ДЕНТИНОГЕНЕЗЕ (СИНДРОМ СТЕЙНТОНА - КАПДЕПОНА) ПОРАЖЕНЫ**

все молочные и постоянные зубы

молочные и постоянные премоляры

молочные и постоянные моляры

молочные и постоянные резцы

**1622. [T003764] К КЛИНИЧЕСКИМ ПРИЗНАКАМ СИНДРОМА СТЕЙНТОНА - КАПДЕПОНА ОТНОСЯТ**

стираемость твердых тканей зуба без обнажения пульпы

«гипсовые» зубы

«рифленные» зубы

кариозные полости

## **1623. [Т003765] НЕДОСТАТОЧНОЕ ОБРАЗОВАНИЕ ЭМАЛИ НАЗЫВАЮТ**

кариесом

**гипоплазией**

стиранием

эрозией

## **1624. [Т003766] КЛИНИЧЕСКАЯ КАРТИНА КЛИНОВИДНОГО ДЕФЕКТА ПРЕДСТАВЛЯЕТ СОБОЙ**

потерю блеска эмали, образование меловидных пятен с последующим образованием дефекта

**дефект в форме клина у шеек зубов на щечных и губных поверхностях**

дефект твердых тканей с признаками деминерализации, шероховатым дном и стенками

овальный или округлый дефект эмали на наиболее выпуклой части вестибулярной поверхности коронки

## **1625. [Т003767] I СТЕПЕНЬ СТИРАНИЯ ЗУБОВ (ПО БРАККО) ПРЕДСТАВЛЯЕТ СОБОЙ СТИРАНИЕ**

полное бугров с обнажением дентина до  $1/3$  высоты коронки

коронки до шейки зуба

коронки до эмалево-дентинной границы

**эмали режущих краев и бугров**

## **1626. [Т003768] II СТЕПЕНЬ СТИРАНИЯ ЗУБОВ (ПО БРАККО) ПРЕДСТАВЛЯЕТ СОБОЙ СТИРАНИЕ**

эмали режущих краев и бугров;

коронки до эмалево-дентинной границы

коронки до шейки зуба;

**полное бугров с обнажением дентина до  $1/3$  высоты коронки**

**1627. [Т003769] III СТЕПЕНЬ СТИРАНИЯ ЗУБОВ (ПО БРАККО) ПРЕДСТАВЛЯЕТ СОБОЙ**

эмали режущих краЕв и бугров

коронки до эмалево-дентинной границы

коронки до шейки зуба

**полное бугров с обнажением дентина до 2/3 высоты коронки**

**1628. [Т003771] КЛИНОВИДНЫЕ ДЕФЕКТЫ НАИБОЛЕЕ ВЫРАЖЕНЫ НА**

молярах верхней челюсти

молярах нижней челюсти

молярах верхней и нижней челюсти

**клыках и премолярах верхней и нижней челюсти**

**1629. [Т003772] ИНТЕНСИВНАЯ УБЫЛЬ ТВЕРДЫХ ТКАНЕЙ ОДНОГО ЗУБА, ГРУППЫ ЗУБОВ ИЛИ ВСЕХ ЗУБОВ ПРЕДСТАВЛЯЕТ СОБОЙ**

**патологическое стирание**

кариес

гипопластический неполноценный амелогенез

гипоплазию

**1630. [Т003773] КЛИНИЧЕСКАЯ КАРТИНА ЭРОЗИИ ЗУБА ПРЕДСТАВЛЯЕТ СОБОЙ**

потерю блеска эмали, образование меловидных пятен с последующим образованием дефекта

дефект твердых тканей с признаками деминерализации, шероховатым дном и стенками

дефект в форме клина у шеек зубов на щечных и губных поверхностях

**овальный или округлый дефект эмали на наиболее выпуклой части вестибулярной поверхности коронки**

### **1631. [Т003774] II СТЕПЕНЬ ЭРОЗИИ ЗУБОВ ХАРАКТЕРИЗУЕТСЯ**

поражением глубоких слоев дентина

поражением только поверхностных слоев эмали

убылью тканей (эмали и дентина), сопровождающейся гиперестезией и образованием налета на пораженной поверхности

**поражением всей эмали до дентино-эмалевого соединения**

### **1632. [Т003775] III СТЕПЕНЬ ЭРОЗИИ ЗУБОВ ХАРАКТЕРИЗУЕТСЯ**

**поражением поверхностных слоев дентина**

поражением всей эмали до дентино-эмалевого соединения

поражением только поверхностных слоев эмали

убылью тканей (эмали и дентина), сопровождающейся гиперестезией и образованием налета на пораженной поверхности

### **1633. [Т003776] АКТИВНАЯ СТАДИЯ ЭРОЗИИ ЗУБОВ ПРЕДСТАВЛЯЕТ СОБОЙ**

**убыль тканей (эмали и дентина), сопровождающуюся гиперестезией и образованием налета на пораженной поверхности**

поражение поверхностных слоев эмали

убыль тканей (эмали и дентина) с сохранением блестящей поверхности эмали на участке поражения без образования налета и гиперестезии

поражение всей эмали до дентино-эмалевого соединения

### **1634. [Т003777] СТАБИЛИЗИРОВАННАЯ СТАДИЯ ЭРОЗИИ ЗУБОВ ПРЕДСТАВЛЯЕТ СОБОЙ**

**убыль тканей (эмали и дентина) с сохранением блестящей поверхности эмали на участке поражения без образования налета и гиперестезии**

убыль тканей (эмали и дентина), сопровождающаяся гиперестезией и образованием налета на пораженной поверхности

поражение поверхностных слоев эмали

поражение всей эмали до дентино-эмалевого соединения

### **1635. [Т003778] ЭРОЗИЯ ТВЕРДЫХ ТКАНЕЙ НЕ ОБРАЗУЕТСЯ НА ПОВЕРХНОСТЯХ**

клыков и премоляров верхней челюсти

центральных, боковых резцов верхней челюсти

клыков и премоляров нижней челюсти

**резцов и моляров нижней челюсти**

### **1636. [Т003779] ВЫПАДЕНИЕ ЗУБА ИЗ ЕГО ЛУНКИ НАЗЫВАЮТ**

вколоченный вывих

**полный вывих**

перелом корня

неполный вывих

### **1637. [Т003780] ЧАСТИЧНОЕ СМЕЩЕНИЕ КОРНЯ ЗУБА ИЗ АЛЬВЕОЛЫ ПРЕДСТАВЛЯЕТ СОБОЙ**

перелом корня

полный вывих

вколоченный вывих

**неполный вывих**

### **1638. [Т003781] ЧАСТИЧНОЕ ИЛИ ПОЛНОЕ СМЕЩЕНИЕ ЗУБА ИЗ ЛУНКИ В СТОРОНУ ТЕЛА ЧЕЛЮСТИ ПРЕДСТАВЛЯЕТ СОБОЙ**

неполный вывих

полный вывих

перелом корня

**вколоченный вывих**

### **1639. [T003782] ЗОНДИРОВАНИЕ ДАЕТ ВОЗМОЖНОСТЬ**

определить состояние сосочков языка

выявить патологию прикуса

оценить состояние верхушечного периодонта

**обнаружить кариозную полость**

### **1640. [T003783] БОЛЕЗНЕННОСТЬ ЗОНДИРОВАНИЯ ДНА КАРИОЗНОЙ ПОЛОСТИ ЯВЛЯЕТСЯ ОБЩИМ СИМПТОМОМ ДЛЯ**

хронического гиперпластического пульпита и хронического периодонтита

хронического язвенного пульпита и острого гнойного пульпита

кариеса эмали и гипоплазии

**кариеса дентина и гиперемии пульпы**

### **1641. [T003784] ГЛУБОКАЯ КАРИОЗНАЯ ПОЛОСТЬ И ОТСУТСТВИЕ СООБЩЕНИЯ С ПОЛОСТЬЮ ЗУБА ЯВЛЯЕТСЯ ОБЩИМ СИМПТОМОМ ДЛЯ**

кариеса дентина и клиновидного дефекта

хронического пульпита и хронического периодонтита

кариеса эмали и гипоплазии

**гиперемии пульпы и острого пульпита**

### **1642. [T003785] РЕЦИДИВОМ КАРИЕСА НАЗЫВАЮТ**

**возобновление процесса при неполном удалении кариозного поражения**

новые кариозные поражения рядом с пломбой в ранее леченом зубе

средних размеров кариозную полость, заполненную пищевыми остатками, кариозным дентином

обширную глубокую кариозную полость с большим количеством размягченного дентина

### **1643. [Т003786] ЗОНДИРОВАНИЕ ГЛУБОКОЙ КАРИОЗНОЙ ПОЛОСТИ БОЛЕЗНЕННО**

по дну

в пришеечной области

по эмали

по стенкам (эмалево-дентинное соединение)

### **1644. [Т003787] ЗОНДИРОВАНИЕ КАРИОЗНОЙ ПОЛОСТИ СРЕДНИХ РАЗМЕРОВ БОЛЕЗНЕННО В ОБЛАСТИ**

в пришеечной области

стенок (эмалево-дентинное соединение)

дна

эмали

### **1645. [Т003788] ЗОНДИРОВАНИЕ СТенок КАРИОЗНОЙ ПОЛОСТИ ПРИ БЕССИМПТОМНОМ ТЕЧЕНИИ КАРИЕСА**

**безболезненно**

слабо болезненно

болезненно

резко болезненно

### **1646. [Т003789] ОДНИМ ИЗ УСЛОВИЙ ВОЗНИКНОВЕНИЯ КАРИЕСА КОРНЯ ЯВЛЯЕТСЯ**

повышение вязкости ротовой жидкости

снижение вязкости ротовой жидкости

наличие наследственных заболеваний

**обнажение корней зубов**



**1647. [T003790] ЛЕЙКОЦИТОЗ, УВЕЛИЧЕНИЕ СОЭ, ПОВЫШЕНИЕ ТЕМПЕРАТУРЫ ТЕЛА ОТМЕЧАЮТ ПРИ**

хроническом пульпите (стадия обострения)

кариесе

хроническом периодонтите (ремиссия)

**хроническом апикальном периодонтите (стадия обострения)**

**1648. [T003791] ПОЯВЛЕНИЕ СВИЩА С ВЫДЕЛЕНИЕМ ГНОЙНОГО ЭКССУДАТА ХАРАКТЕРНО ДЛЯ**

хронического пульпита

периапикального абсцесса без свища

острого периодонтита

**периапикального абсцесса со свищом**

**1649. [T003792] ОТСУТСТВИЕ КЛИНИЧЕСКОЙ КАРТИНЫ ХАРАКТЕРНО ДЛЯ**

**хронического апикального периодонтита**

периапикального абсцесса без свища

острого периодонтита

острого пульпита

**1650. [T003793] ПРИ ОСТРОМ ПУЛЬПИТЕ ЗОНДИРОВАНИЕ КАРИОЗНОЙ ПОЛОСТИ НАИБОЛЕЕ БОЛЕЗНЕННО**

в пришеечной области

по эмалево-дентинному соединению

по всему дну

**в проекции одного из рогов пульпы**

**1651. [Т003794] ОБШИРНОЕ СООБЩЕНИЕ КАРИОЗНОЙ ПОЛОСТИ С ПОЛОСТЬЮ ЗУБА, ПРАКТИЧЕСКИ БЕЗБОЛЕЗНЕННОЕ ЗОНДИРОВАНИЕ КОРОНКОВОЙ ПУЛЬПЫ ЯВЛЯЕТСЯ СИМПТОМОМ ПУЛЬПИТА**

**хронического язвенного**

хронического гиперпластического

хронического

острого гнойного

**1652. [Т003795] СЛАБО БОЛЕЗНЕННОЕ ЗОНДИРОВАНИЕ ШИРОКО РАСКРЫТОЙ ПОЛОСТИ ЗУБА, КРОВОТОЧИВОСТЬ ПРИ ЗОНДИРОВАНИИ ЯВЛЯЕТСЯ СИМПТОМОМ ПУЛЬПИТА**

**хронического гиперпластического**

острого гнойного

хронического

хронического язвенного

**1653. [Т003796] БОЛЕЗНЕННОЕ ЗОНДИРОВАНИЕ ДНА КАРИОЗНОЙ ПОЛОСТИ, ТОЧЕЧНОЕ ВСКРЫТИЕ ПОЛОСТИ ЗУБА ХАРАКТЕРНО ДЛЯ ПУЛЬПИТА**

острого гнойного

**хронического**

хронического гипертрофического

острого

**1654. [Т003797] ЭЛЕКТРООДОНТОДИАГНОСТИКА (ЭОД) ТОЧНО ОЦЕНИВАЕТ СОСТОЯНИЕ**

дентина

периодонта

эмали

пульпы

**1655. [Т003798] РЕНТГЕНОГРАФИЯ ПОЗВОЛЯЕТ ОПРЕДЕЛИТЬ**

состояние пульпы зуба

состояние кровотока в зубах, челюстях, мягких тканях

состояние слизистой оболочки рта

**скрытые кариозные полости**

**1656. [Т003799] РЕНТГЕНОГРАФИЯ ПОЗВОЛЯЕТ ОПРЕДЕЛИТЬ**

состав пломбировочного материала

**состояние периодонта зуба**

состояние кровотока в зубах, челюстях, мягких тканях

состояние слизистой оболочки рта

**1657. [Т003800] ДАННЫЕ ЭЛЕКТРООДОНТОДИАГНОСТИКИ ПРИ КАРИЕСЕ ДЕНТИНА (СРЕДНЯЯ КАРИОЗНАЯ ПОЛОСТЬ) СОСТАВЛЯЮТ (МКА)**

10-12

**2-6**

25-30

100

**1658. [Т003801] ДЛЯ ТОЧНОЙ ДИАГНОСТИКИ КАРИЕСА ДЕНТИНА ПРИ БЕССИМПТОМНОМ ТЕЧЕНИИ НЕОБХОДИМЫ**

перкуссия

зондирование

рентгенография

**электроодонтодиагностика**

**1659. [T003802] ЭЛЕКТРООДОНТОДИАГНОСТИКА (ЭОД) ПРИ ГЛУБОКОЙ КАРИОЗНОЙ ПОЛОСТИ СОСТАВЛЯЕТ (МКА)**

100

**10-12**

25-30

2-6

**1660. [T003803] ДЕТЕКТОР КАРИЕСА ИСПОЛЬЗУЮТ ДЛЯ ВЫЯВЛЕНИЯ ДЕНТИНА**

третичного

**кариозного**

иррегулярного

вторичного

**1661. [T003805] ЭЛЕКТРОВОЗБУДИМОСТЬ ПУЛЬПЫ ПРИ ОСТРОМ ГНОЙНОМ ПУЛЬПИТЕ СОСТАВЛЯЕТ (МКА)**

2-6

10-12

15-25

**25-35**

**1662. [T003806] РЕНТГЕНОЛОГИЧЕСКИЕ ИЗМЕНЕНИЯ ВСТРЕЧАЮТ У 30% БОЛЬНЫХ ПРИ ПУЛЬПИТЕ**

остром

хроническом язвенном

остром гнойном

**хроническом**

**1663. [Т003807] РЕНТГЕНОЛОГИЧЕСКИЕ ИЗМЕНЕНИЯ ВСТРЕЧАЮТ У 50% БОЛЬНЫХ ПРИ ПУЛЬПИТЕ**

остром гнойном

хроническом

**хроническом язвенном**

остром

**1664. [Т003808] ЭЛЕКТРОВОЗБУДИМОСТЬ ПУЛЬПЫ ПРИ ХРОНИЧЕСКОМ ФИБРОЗНОМ ПУЛЬПИТЕ СОСТАВЛЯЕТ (МКА)**

10-12

20-30

2-6

**40-60**

**1665. [Т003809] ЭЛЕКТРОВОЗБУДИМОСТЬ ПУЛЬПЫ ПРИ ХРОНИЧЕСКОМ ЯЗВЕННОМ ПУЛЬПИТЕ СОСТАВЛЯЕТ (МКА)**

30-60

15-25

10-12

**40-90**

**1666. [Т003810] ДЛЯ ОПРЕДЕЛЕНИЯ ФОРМЫ ХРОНИЧЕСКОГО ПЕРИОДОНТИТА НЕОБХОДИМА**

**рентгенография**

реофлетизмография

электроодонтодиагностика (ЭОД)

реопародонтография

**1667. [T003811] ЛЕЙКОЦИТОЗ, УВЕЛИЧЕНИЕ СОЭ, ПОВЫШЕНИЕ ТЕМПЕРАТУРЫ ТЕЛА ОТМЕЧАЮТ ПРИ**

периапикальном абсцессе без свища

хроническом пульпите

остром пульпите

кариесе

**1668. [T003812] РАСШИРЕНИЕ ПЕРИОДОНТАЛЬНОЙ ЩЕЛИ ЯВЛЯЕТСЯ РЕНТГЕНОЛОГИЧЕСКИМ СИМПТОМОМ**

кариеса

острого пульпита

хронической апикальной гранулЕмы

**хронического язвенного пульпита (50%)**

**1669. [T003813] РАСШИРЕНИЕ ПЕРИОДОНТАЛЬНОЙ ЩЕЛИ ЯВЛЯЕТСЯ РЕНТГЕНОЛОГИЧЕСКИМ СИМПТОМОМ**

хронической апикальной гранулЕмы

острого пульпита

**хронического фиброзного пульпита (30%)**

кариеса

**1670. [T003814] РАСШИРЕНИЕ ПЕРИОДОНТАЛЬНОЙ ЩЕЛИ ЯВЛЯЕТСЯ РЕНТГЕНОЛОГИЧЕСКИМ СИМПТОМОМ**

хронической апикальной гранулЕмы

**гипертрофии периодонта в результате перегрузки**

кариеса

острого пульпита

**1671. [T003815] МИКРООРГАНИЗМЫ, ВЫЗЫВАЮЩИЕ НЕПРИЯТНЫЙ ЗАПАХ ИЗО РТА, ПРЕДСТАВЛЯЮТ СОБОЙ**

резидентную микрофлору

**пародонтопатогенные анаэробные микроорганизмы**

сапрофитную микрофлору

аэробные бактерии

**1672. [T003816] ДЛЯ ОЦЕНКИ ТЯЖЕСТИ ПАРОДОНТИТА НЕОБХОДИМО ОПРЕДЕЛИТЬ**

**подвижность зуба, глубину пародонтального кармана, уровень резорбции альвеолярной кости**

рецессию десны, глубину пародонтального кармана

потерю пародонтального прикрепления, подвижность зуба

концентрацию глюкозы в крови

**1673. [T003818] ПРИ КАТАРАЛЬНОМ ГИНГИВИТЕ НА РЕНТГЕНОГРАММЕ РЕЗОРБЦИЯ МЕЖАЛЬВЕОЛЯРНОЙ ПЕРЕГОРОДКИ**

на 1/3 длины корня зуба

на 1/2 длины корня зуба

на 2/3 длины корня зуба

отсутствует

**1674. [T003819] ВЫРАЖЕННОСТЬ ВОСПАЛИТЕЛЬНОГО ПРОЦЕССА ПРИ КАТАРАЛЬНОМ ГИНГИВИТЕ МОЖНО ОПРЕДЕЛИТЬ С ПОМОЩЬЮ ИНДЕКСА**

SPITN

PMA

CSI

PHP

## **1675. [Т003820] РАННИМ КЛИНИЧЕСКИМ ПРИЗНАКОМ ВОСПАЛЕНИЯ В ДЕСНЕ ЯВЛЯЕТСЯ**

деформация десневых сосочков

**кровоточивость при зондировании**

пародонтальный карман 4 мм и более

пародонтальный карман до 3 мм

## **1676. [Т003821] ПРОБА ШИЛЛЕРА - ПИСАРЕВА ОПРЕДЕЛЯЕТ**

уровень гигиены полости рта

состояние капилляров десны

**воспаление десны**

нарушение обмена глюкозы

## **1677. [Т003822] ФУРКАЦИОННЫЙ ДЕФЕКТ III КЛАССА ХАРАКТЕРИЗУЕТСЯ КАК**

**сквозной дефект в области фуркации зуба, выявляемый при зондировании**

фуркационный дефект, возможно горизонтальное погружение зонда в направлении межкорневой перегородки более чем на 2 мм

сквозной дефект межкорневой перегородки, не скрытый десной

отсутствие сквозного дефекта, но межкорневая кость частично утрачена

## **1678. [Т003823] ДВУХСТЕНОЧНЫЙ ДЕФЕКТ АЛЬВЕОЛЯРНОЙ КОСТИ ФОРМИРУЕТСЯ ПРИ**

пародонтозе

гингивите

рецессии десны

**пародонтите**



## **1679. [T003824] РАСЩЕЛИНЫ ШТИЛЬМАНА ЯВЛЯЮТСЯ ОДНОЙ ИЗ ФОРМ**

гингивита

**рецессии десны**

пародонтита

пародонтоза

## **1680. [T003825] К РЕЦЕССИИ ДЕСНЫ I КЛАССА ПО КЛАССИФИКАЦИИ МИЛЛЕРА ОТНОСИТСЯ РЕЦЕССИЯ**

десны в пределах подвижной слизистой оболочки переходной складки, межзубная десна и костная ткань межальвеолярной перегородки частично утрачены в области двух зубов

десны в пределах подвижной слизистой оболочки переходной складки, межзубная десна или костная ткань межальвеолярных перегородок частично утрачены с образованием множественных зияющих межзубных промежутков

**в пределах прикрепленной десны, потеря десны и/или кости в межзубных промежутках отсутствует**

десны в пределах подвижной слизистой оболочки переходной складки, потеря десны и/или кости в межзубных промежутках отсутствует

## **1681. [T003826] К РЕЦЕССИИ ДЕСНЫ II КЛАССА ПО КЛАССИФИКАЦИИ МИЛЛЕРА ОТНОСИТСЯ РЕЦЕССИЯ**

десны в пределах подвижной слизистой оболочки переходной складки, межзубная десна и костная ткань межальвеолярной перегородки частично утрачены в области двух зубов

**десны в пределах подвижной слизистой, потеря десны и/или кости в межзубных промежутках отсутствует**

в пределах прикрепленной десны, потеря десны и/или кости в межзубных промежутках отсутствует

десны в пределах подвижной слизистой оболочки переходной складки, межзубная десна или костная ткань межальвеолярных перегородок частично утрачены с образованием множественных зияющих межзубных промежутков

## **1682. [T003827] К РЕЦЕССИИ ДЕСНЫ III КЛАССА ПО КЛАССИФИКАЦИИ МИЛЛЕРА ОТНОСИТСЯ РЕЦЕССИЯ**

десны в пределах подвижной слизистой оболочки переходной складки, потеря десны и/или кости в межзубных промежутках отсутствует

в пределах прикрепленной десны, потеря десны и/или кости в межзубных промежутках отсутствует

**десны в пределах подвижной слизистой, межзубная десна и костная ткань межальвеолярной перегородки частично утрачена**

десны в пределах подвижной слизистой оболочки переходной складки, межзубная десна или костная ткань межальвеолярных перегородок частично утрачены с образованием множественных зияющих межзубных промежутков

### **1683. [Т003828] К РЕЦЕССИИ ДЕСНЫ IV КЛАССА ПО КЛАССИФИКАЦИИ МИЛЛЕРА ОТНОСИТСЯ РЕЦЕССИЯ**

**десны в пределах подвижной слизистой оболочки переходной складки, межзубная десна или костная ткань межальвеолярных перегородок частично утрачены с образованием множественных зияющих межзубных промежутков**

десны в пределах подвижной слизистой оболочки переходной складки, межзубная десна и костная ткань межальвеолярной перегородки частично утрачены в области двух зубов

в пределах прикрепленной десны, потеря десны и/или кости в межзубных промежутках отсутствует

десны в пределах подвижной слизистой оболочки переходной складки, потеря десны и/или кости в межзубных промежутках отсутствует

### **1684. [Т003829] ОСТРОТА ПАРОДОНТАЛЬНОГО ИНСТРУМЕНТА ПРОВЕРЯЕТСЯ С ПОМОЩЬЮ**

**пластмассовой палочки**

листка бумаги

металлического бруска

деревянного бруска

### **1685. [Т003830] НАЛИЧИЕ ПАРОДОНТАЛЬНОГО КАРМАНА ОПРЕДЕЛЯЕТСЯ ПО**

**погружению зонда на глубину 3 мм и более**

погружению зонда на глубину менее 3 мм

обнажению поверхности корня зуба

пальпаторно

**1686. [T003831] НАЛИЧИЕ ЛОЖНОГО ДЕСНЕВОГО КАРМАНА ХАРАКТЕРНО ДЛЯ**

катарального гингивита

пародонтита

язвенно-некротического гингивита

**гипертрофического гингивита**

**1687. [T003832] ПУГОВЧАТЫЙ ЗОНД ПРИМЕНЯЮТ ДЛЯ**

обнаружения поддесневых зубных отложений

изменения величины рецессии

**определения глубины и рельефа пародонтального кармана**

зондирования кариозных полостей

**1688. [T003833] В СОСТАВ ЗУБНОЙ БЛЯШКИ ВХОДЯТ КОМПОНЕНТЫ**

эпителиальных клеток и компонентов крови

протеинов слюны

**слюны, бактерии и продукты их жизнедеятельности, остатки пищи и клеток бактерий**

микроорганизмов и продуктов их жизнедеятельности

**1689. [T003834] К ОСНОВНЫМ ПРИЗНАКАМ ВОСПАЛИТЕЛЬНЫХ ИЗМЕНЕНИЙ В ДЕСНЕ ОТНОСЯТ**

гиперемию, гноетечение

ишемию десневого края

множественную рецессию десны

**гиперемию, отечность, кровоточивость**

**1690. [Т003835] ПРИ НЕДОСТАТОЧНОМ ОБЪЕМЕ КОСТНОЙ ТКАНИ ДЛЯ УСТАНОВКИ ИМПЛАНТАТА НА ВЕРХНЕЙ ЧЕЛЮСТИ В ОБЛАСТИ ПРЕМОЛЯРОВ И МОЛЯРОВ ПРОВОДИТСЯ ОПЕРАЦИЯ**

удаления зуба

вестибулопластика

гингивэктомия

**синуслифтинг**

**1691. [Т003836] В КОМПЛЕКС ЛЕЧЕНИЯ ОСТРОГО ПЕРИОСТИТА ВХОДИТ**

криотерапия

химиотерапия

**физиотерапия**

электрокоагуляция

**1692. [Т003837] ПОКАЗАНИЕМ К ДЕНТАЛЬНОЙ ИМПЛАНТАЦИИ ЯВЛЯЕТСЯ**

одонтогенная киста челюсти

разрушение коронковой части зуба

**отсутствие одного или нескольких зубов**

хронический генерализованный пародонтит

**1693. [Т003838] ПРИ НЕДОСТАТОЧНОМ ОБЪЕМЕ КОСТНОЙ ТКАНИ ДЛЯ УСТАНОВКИ ИМПЛАНТАТА НА НИЖНЕЙ ЧЕЛЮСТИ ПРОВОДИТСЯ ОПЕРАЦИЯ**

**костная пластика**

гингивэктомия

вестибулопластика

синуслифтинг

**1694. [T003839] ПОСЛЕ ПРОВЕДЕНИЯ ХИРУРГИЧЕСКОГО ЛЕЧЕНИЯ  
ОСТРОЙ СТАДИИ ОСТЕОМИЕЛИТА ЧЕЛЮСТИ ОБЩЕЕ СОСТОЯНИЕ  
ПАЦИЕНТА**

улучшается

не меняется

стабилизируется

ухудшается

**1695. [T003840] В КОМПЛЕКС ЛЕЧЕНИЯ ОСТРОГО ОДОНТОГЕННОГО  
ОСТЕОМИЕЛИТА ЧЕЛЮСТИ ВХОДИТ ТЕРАПИЯ**

гипотензивная

**десенсибилизирующая**

седативная

мануальная

**1696. [T003843] ОПЕРАЦИЯ СИНУСЛИФТИНГ ПРОВОДИТСЯ ДОСТУПОМ**

**внутриротовым**

наружным

через средний носовой ход

через нижний носовой ход

**1697. [T003844] ДЕНТАЛЬНЫЕ ИМПЛАНТАТЫ ИЗГОТАВЛИВАЮТСЯ ИЗ**

золота

стали

**титана**

меди

**1698. [T003845] ВТОРОЙ ЭТАП ПРИ ДВУХЭТАПНОЙ МЕТОДИКЕ ИМПЛАНТАЦИИ ПОДРАЗУМЕВАЕТ**

снятие оттиска

**установку формирователя десны**

установку временной коронки на имплантат

установку аббатмента

**1699. [T003846] УСТАНОВКА ИМПЛАНТАТА НА НИЖНЕЙ ЧЕЛЮСТИ ПРОВОДИТСЯ ПОСЛЕ УДАЛЕНИЯ ЗУБА МИНИМУМ ЧЕРЕЗ (МЕС.)**

12

3

6

8

**1700. [T003847] УСТАНОВКА ИМПЛАНТАТА НА ВЕРХНЕЙ ЧЕЛЮСТИ ПРОВОДИТСЯ ПОСЛЕ УДАЛЕНИЯ ЗУБА МИНИМУМ ЧЕРЕЗ (МЕС.)**

3

6

12

8

**1701. [T003848] НАИБОЛЕЕ ОПТИМАЛЬНЫМ ПО СОВРЕМЕННЫМ ПРЕДСТАВЛЕНИЯМИ ВИДОМ ИНТЕГРАЦИИ ДЕНТАЛЬНОГО ИМПЛАНТАТА В КОСТНУЮ ТКАНЬ ЯВЛЯЕТСЯ**

пролиферация

фиброостеоинтеграция

фиброинтеграция

**остеоинтеграция**

**1702. [T003849] ОПТИМАЛЬНЫЙ СРОК ОСТЕОИНТЕГРАЦИИ ИМПЛАНТАТОВ НА ВЕРХНЕЙ ЧЕЛЮСТИ ПОСЛЕ ОПЕРАЦИИ ДЕНТАЛЬНОЙ ИМПЛАНТАЦИИ СОСТАВЛЯЕТ (МЕС.)**

12

8

3

6

**1703. [T003850] С ПОМОЩЬЮ ПЛАСТИНКИ ХИНЦА ВОЗМОЖНО**

**устранение вредных привычек**

ретенция результатов после ортодонтического лечения

углубление преддверия полости рта

сохранение места в зубном ряду после раннего удаления временных зубов

**1704. [T003851] ДЛЯ УСТРАНЕНИЯ ВРЕДНОЙ ПРИВЫЧКИ ПРИКУСЫВАНИЯ НИЖНЕЙ ГУБЫ ПРИМЕНЯЮТ**

пластинку Рейхенбаха - Брюкля

**вестибулярную пластинку**

аппарат Персина для лечения дистальной окклюзии

моноблок Андресена - Гойпля

**1705. [T003852] ВЕСТИБУЛЯРНАЯ ПЛАСТИНКА ХИНЦА ПОЗВОЛЯЕТ**

предупредить смещение моляров дистально

переместить боковые зубы дистально

изменить наклон моляров

**устранить вредные привычки**

## **1706. [T003853] ВЕСТИБУЛЯРНАЯ ПЛАСТИНКА ХИНЦА ПОЗВОЛЯЕТ**

изменить наклон моляров

предупредить смещение моляров мезиально

переместить боковые зубы дистально

**предупредить прокладывание языка между зубами**

## **1707. [T003854] УСТРАНИТЬ ВРЕДНУЮ ПРИВЫЧКУ СОСАНИЯ ПАЛЬЦА МОЖНО С ПОМОЩЬЮ**

аппарата Брюкля

пластинки с протрагирующими пружинами

**вестибулярной пластинки Хинца**

регулятора функции Френкеля

## **1708. [T003855] ПРЕДУПРЕДИТЬ ПРОКЛАДЫВАНИЕ ЯЗЫКА МЕЖДУ ЗУБАМИ МОЖНО С ПОМОЩЬЮ**

**вестибулярной пластинки Хинца**

пластинки с протрагирующими пружинами

регулятора функции Френкеля

аппарата Брюкля

## **1709. [T003856] ВЕСТИБУЛЯРНАЯ ПЛАСТИНКА ХИНЦА С НАКЛОННОЙ ПЛОСКОСТЬЮ ЯВЛЯЕТСЯ АППАРАТОМ**

**лечебно-профилактическим**

профилактическим

ретенционным

капповым



**1710. [T003857] ВЕСТИБУЛЯРНАЯ ПЛАСТИНКА ХИНЦА С ЗАСЛОНКОЙ  
ДЛЯ ЯЗЫКА ЯВЛЯЕТСЯ АППАРАТОМ**

профилактическим

**лечебно-профилактическим**

ретенционным

капповым

**1711. [T003858] К ПРОФИЛАКТИЧЕСКИМ МЕРОПРИЯТИЯМ  
ЗУБОЧЕЛЮСТНЫХ АНОМАЛИЙ ОТНОСЯТ**

расширение зубных рядов

устранение диастемы

смещение нижней челюсти вперед

**устранение вредных привычек, нормализацию функции дыхания и глотания**

**1712. [T003859] ЗАТРУДНЕННОЕ НОСОВОЕ ДЫХАНИЕ ЯВЛЯЕТСЯ  
ПРИЧИНОЙ**

адентии

лингвоокклюзии

**сужения верхнего зубного ряда**

ретенции зубов

**1713. [T003860] ИНФАНТИЛЬНОЕ ГЛОТАНИЕ ЯВЛЯЕТСЯ ПРИЧИНОЙ**

**вертикальной резцовой дизокклюзии**

множественного кариеса

дисфункции височно-нижнечелюстного сустава

макроглоссии

**1714. [Т003861] ОПЕРАЦИЯ ПЕРЕМЕЩЕНИЯ УЗДЕЧКИ ВЕРХНЕЙ ГУБЫ НЕОБХОДИМА ДЛЯ**

нормализации роста апикального базиса нижней челюсти

**нормализации положения 11 и 21**

устранения инфантильного глотания

нормализации артикуляции языка

**1715. [Т003862] ВЕСТИБУЛЯРНЫЕ ПЛАСТИНКИ ДЛЯ ПРЕДУПРЕЖДЕНИЯ АНОМАЛИЙ ОККЛЮЗИИ ИСПОЛЬЗУЮТ В ВОЗРАСТЕ (ЛЕТ)**

до 1

14–18

12–14

**3–6**

**1716. [Т003863] ПРИШЛИФОВЫВАНИЕ БУГРОВ МОЛОЧНЫХ КЛЫКОВ ПРОИЗВОДИТСЯ ДЛЯ**

**профилактики аномалий окклюзии**

эстетического эффекта

стимуляции прорезывания постоянных зубов

профилактики ретенции зубов

**1717. [Т003864] УКРОЧЕННАЯ УЗДЕЧКА ЯЗЫКА ЯВЛЯЕТСЯ ПРИЧИНОЙ**

лингвоокклюзии

задержки прорезывания постоянных зубов

сужения верхнего зубного ряда

**уплощения переднего участка нижнего зубного ряда**

**1718. [Т003865] УКОРОЧЕННАЯ УЗДЕЧКА ЯЗЫКА ЯВЛЯЕТСЯ ПРИЧИНОЙ**

**нарушения глотания**

лингвоокклюзии

задержки прорезывания постоянных зубов

сужения верхнего зубного ряда

**1719. [Т003866] НАИБОЛЕЕ ЭФФЕКТИВНО ИСПОЛЬЗОВАНИЕ ПРЕОРТОДОНТИЧЕСКОГО МИОТРЕЙНЕРА В ВОЗРАСТЕ (ЛЕТ)**

0-3

5-7

10-18

18-25

**1720. [Т003867] К ПОКАЗАНИЯМ ДЛЯ ИСПОЛЬЗОВАНИЯ ПРЕОРТОДОНТИЧЕСКИХ МИОТРЕЙНЕРОВ ОТНОСЯТ**

адентию

макродентию

задержку прорезывания зубов

**функциональные нарушения**

**1721. [Т003868] ЧАСТИЧНЫЙ СЪЕМНЫЙ ПЛАСТИНОЧНЫЙ ПРОТЕЗ ИСПОЛЬЗУЕТСЯ ДЛЯ ПРОФИЛАКТИКИ**

дистальной окклюзии

мезиальной окклюзии

**дефицита места в зубном ряду для постоянного зуба**

вертикальной резцовой дизокклюзии

**1722. [Т003869] ВЕСТИБУЛЯРНАЯ ПЛАСТИНКА ХИНЦА С НАКЛОННОЙ ПЛОСКОСТЬЮ ПРИМЕНЯЕТСЯ ПРИ**

мезиальной окклюзии

ретрузии резцов верхнего зубного ряда

**протрузии верхних резцов**

ретрузии нижних и верхних резцов

**1723. [Т003870] ВЕСТИБУЛЯРНАЯ ПЛАСТИНКА С УПОРОМ ПРИМЕНЯЕТСЯ ДЛЯ ПРОФИЛАКТИКИ АНОМАЛИИ**

мезиальной окклюзии

дистальной окклюзии

трансверсальной резцовой окклюзии

**вертикальной резцовой дизокклюзии**

**1724. [Т003871] ВЕСТИБУЛЯРНАЯ ПЛАСТИНКА ХИНЦА ПРЕДУПРЕЖДАЕТ**

смещение нижней челюсти вперед

смещение нижней челюсти назад

адентию

**прокладывание языка между зубными рядами**

**1725. [Т003872] ПРИ ФУНКЦИОНАЛЬНЫХ НАРУШЕНИЯХ В ВОЗРАСТЕ ОТ 3 ДО 5 ЛЕТ ПОКАЗАНО ИСПОЛЬЗОВАНИЕ**

квадхеликса

небного бюгеля

**преортодонтического миотрейнера**

капп

**1726. [T003873] СОСКУ МОЖНО ИСПОЛЬЗОВАТЬ ДО (ЛЕТ)**

3

5

1

4

**1727. [T003874] ПРОФИЛАКТИКА ПРИВЫЧКИ ПРОКЛАДЫВАНИЯ ЯЗЫКА МЕЖДУ РЕЗЦАМИ ВЕРХНЕЙ И НИЖНЕЙ ЧЕЛЮСТИ ВОЗМОЖНА С ПОМОЩЬЮ**

пластинки с накусочной площадкой

аппарата Pendulum

**преортодонтического миотрейнера**

небного бюгеля

**1728. [T003875] ПРОФИЛАКТИЧЕСКИЕ АППАРАТЫ ИСПОЛЬЗУЮТ ДО (ЛЕТ)**

4

3

1

5

**1729. [T003877] С ПОМОЩЬЮ ПРЕОРТОДОНТИЧЕСКОГО ТРЕЙНЕРА ВОЗМОЖНО**

ретенция результатов после ортодонтического лечения

**устранение вредных привычек и расширение зубных рядов**

сохранение места в зубном ряду после раннего удаления временных зубов

углубление преддверия полости рта

**1730. [Т003878] ДЛЯ РАСШИРЕНИЯ ЗУБНЫХ РЯДОВ И НОРМАЛИЗАЦИИ ОККЛЮЗИИ В ВОЗРАСТЕ ОТ 3 ДО 5 ЛЕТ ИСПОЛЬЗУЮТ**

моноблок Андресена - Гойпля

**преортодонтический миотрейнер**

пластинку Рейхенбаха - Брюкля

аппарат Персина для лечения дистальной окклюзии

**1731. [Т003879] ФУНКЦИОНАЛЬНЫЕ НАРУШЕНИЯ НУЖДАЮТСЯ В**

**профилактических и лечебных мероприятиях**

хирургическом лечении

лечебных мероприятиях

наблюдении

**1732. [Т003881] ПЛАСТИНКА ДЛЯ ВЕРХНЕЙ ЧЕЛЮСТИ С УПОРОМ ДЛЯ ЯЗЫКА ПОКАЗАНА ДЛЯ**

изменения наклона моляров

перемещения боковых зубов дистально

**предупреждения прокладывания языка между зубами**

предупреждения смещения моляров мезиально

**1733. [Т003882] УСТРАНИТЬ ВРЕДНЫЕ ПРИВЫЧКИ И СМЕСТИТЬ НИЖНЮЮ ЧЕЛЮСТЬ МОЖНО С ПОМОЩЬЮ**

аппарата Брюкля

пластинки с протрагирующими пружинами

**вестибулярной пластинки Хинца с наклонной плоскостью**

регулятора функции Френкеля

### **1734. [T003883] ПРЕОРТОДОНТИЧЕСКИЙ МИОТРЕЙНЕР ПОКАЗАН ПРИ**

ретрузии резцов верхней челюсти

мезиальной окклюзии

**протрузии резцов и недоразвитии нижней челюсти**

недоразвитии верхней челюсти

### **1735. [T003884] ПРЕОРТОДОНТИЧЕСКИЙ МИОТРЕЙНЕР ЯВЛЯЕТСЯ АППАРАТОМ**

профилактическим

**лечебно-профилактическим**

ретенционным

капповым

### **1736. [T003885] ЧАСТИЧНЫЙ СЪЕМНЫЙ ПРОТЕЗ ИСПОЛЬЗУЮТ ДЛЯ ПРОФИЛАКТИКИ**

вертикальной резцовой дизокклюзии

дистальной окклюзии

**дефицита места в зубном ряду для постоянного зуба**

мезиальной окклюзии

### **1737. [T003886] С ЦЕЛЬЮ СОХРАНЕНИЯ МЕСТА В ЗУБНОМ РЯДУ ПОСЛЕ РАННЕГО УДАЛЕНИЯ МОЛОЧНЫХ ЗУБОВ ИСПОЛЬЗУЮТ**

**профилактический пластиночный протез с искусственными зубами**

аппарат Персина

мостовидный протез

регулятор функций Френкеля

**1738. [Т003887] ДЛЯ ТРЕНИРОВКИ МЫШЦ И НОРМАЛИЗАЦИИ ФУНКЦИИ ЯЗЫКА ИСПОЛЬЗУЕТСЯ**

пластинка Хинца с бусиной

пластинка с накусочной площадкой

аппарат Андресена – Гойпля

расширяющая пластинка

**1739. [Т003888] ПРИВЫЧКА СОСАНИЯ ПАЛЬЦА НУЖДАЕТСЯ В**

консультации невролога

хирургическом лечении

лечебных мероприятиях

наблюдении

**1740. [Т003890] ПРИВЫЧКА ПРОКЛАДЫВАНИЯ ЯЗЫКА МЕЖДУ ЗУБАМИ НУЖДАЕТСЯ В**

хирургическом лечении

**профилактических мероприятиях**

лечебных мероприятиях

наблюдении

**1741. [Т003891] ПРИВЫЧКА ПРИКУСЫВАНИЯ НИЖНЕЙ ГУБЫ НУЖДАЕТСЯ В**

хирургическом лечении

лечебных мероприятиях

наблюдении

**профилактических мероприятиях**



## **1742. [Т003892] ФУНКЦИЮ ГЛОТАНИЯ МОЖНО НОРМАЛИЗОВАТЬ**

пластикой уздечки верхней губы

удалением зубов по методу Хотца

**лечебной гимнастикой круговой мышцы рта и нормализацией положения языка в акте глотания**

пластикой уздечки нижней губы

## **1743. [Т003893] ПРОФИЛАКТИКА ЗУБОЧЕЛЮСТНЫХ АНОМАЛИЙ ВКЛЮЧАЕТ**

только санацию полости рта

гигиену полости рта

**устранение вредных привычек, нормализацию функции глотания**

рациональное питание

## **1744. [Т003894] НЕБНОЕ ПОЛОЖЕНИЕ БОКОВЫХ ЗУБОВ ВЕРХНЕЙ ЧЕЛЮСТИ ПРИВОДИТ К ФОРМИРОВАНИЮ**

**палатоокклюзии**

трансверсальной резцовой окклюзии

дистальной окклюзии

глубокой резцовой окклюзии

## **1745. [Т003895] ВЕСТИБУЛООККЛЮЗИЯ ПРЕДСТАВЛЯЕТ СОБОЙ ПОЛОЖЕНИЕ БОКОВЫХ ЗУБОВ**

небное

язычное

**щечное**

лингвальное

**1746. [T003896] ЛИНГВООККЛЮЗИЯ ПРЕДСТАВЛЯЕТ СОБОЙ ПОЛОЖЕНИЕ БОКОВЫХ ЗУБОВ**

вестибулярное

щЕчное

нЕбное

**язычное**

**1747. [T003897] ПАЛАТИНООККЛЮЗИЯ ПРЕДСТАВЛЯЕТ СОБОЙ ПОЛОЖЕНИЕ БОКОВЫХ ЗУБОВ**

щЕчное

**нЕбное**

лингвальное

вестибулярное

**1748. [T003898] ОБМЕН МЕСТАМИ ЗУБОВ НАЗЫВАЕТСЯ**

инфраположение

**транспозиция**

супраположение

вестибулярное

**1749. [T003899] В НОРМЕ ПЕРВЫЕ МОЛЯРЫ ИМЕЮТ**

по 1 антагонисту

смыкание с боковыми резцами

**по 2 антагониста**

смыкание с клыками

**1750. [Т003900] ПОЛОЖЕНИЕ ЗУБА ЛИНГВАЛЬНО ХАРАКТЕРИЗУЕТСЯ КАК**

оральное

инфраположение

вестибулярное

**язычное**

**1751. [Т003901] ЩЕЧНОЕ ПОЛОЖЕНИЕ ЗУБА ХАРАКТЕРИЗУЕТСЯ КАК**

инфраположение

оральное

**вестибулярное**

вестибулярное и супраположение

**1752. [Т003902] ПОЛОЖЕНИЕ ЗУБОВ ОТНОСИТЕЛЬНО ОККЛЮЗИОННОЙ ПЛОСКОСТИ ХАРАКТЕРИЗУЕТСЯ КАК**

медиальное

мезиальное

**супра-, инфра-**

латеральное

**1753. [Т003903] ПОЛОЖЕНИЕ ЗУБА НЕБНО ХАРАКТЕРИЗУЕТСЯ КАК**

мезиальное

**оральное**

супраположение

дистальное

**1754. [T003904] ПОЛОЖЕНИЕ 4.3 И 3.3 ВЫШЕ ОККЛЮЗИОННОЙ ПЛОСКОСТИ ХАРАКТЕРИЗУЕТСЯ КАК**

ретенция

адентия

**супраположение**

дистальное

**1755. [T003905] ПРИ ФИЗИОЛОГИЧЕСКОЙ ОККЛЮЗИИ ВЕРХНИЕ РЕЗЦЫ ПЕРЕКРЫВАЮТ НИЖНИЕ РЕЗЦЫ НА \_\_\_\_\_ КОРОНКИ РЕЗЦОВ**

1/2 высоты

всю высоту

2/3 высоты

**1/3 высоты**

**1756. [T003906] СМЫКАНИЕ ПЕРВЫХ МОЛЯРОВ ПРИ ФИЗИОЛОГИЧЕСКОЙ ОККЛЮЗИИ СООТВЕТСТВУЕТ КЛАССУ**

II 2 подклассу

II 1 подклассу

I

III

**1757. [T003908] АНОМАЛИЯ ОККЛЮЗИИ В САГИТТАЛЬНОМ НАПРАВЛЕНИИ ПРЕДСТАВЛЯЕТ СОБОЙ**

трансверзальную резцовую окклюзию

**сагиттальную резцовую дизокклюзию**

палатиноокклюзию

лингвоокклюзию

**1758. [Т003909] МЕЗИАЛЬНОЕ СМЕЩЕНИЕ ЗУБА ЯВЛЯЕТСЯ АНОМАЛИЕЙ**

количества

**положения**

формы

структуры твердых тканей

**1759. [Т003911] СООТНОШЕНИЕ ПЕРВЫХ МОЛЯРОВ ПО 1 КЛАССУ ЭНГЛЯ СООТВЕТСТВУЕТ ОККЛЮЗИИ В БОКОВОМ ОТДЕЛЕ**

дистальной

мезиальной

**физиологической**

перекрестной

**1760. [Т003912] АНОМАЛИЯ ОККЛЮЗИИ ПЕРЕДНИХ ЗУБОВ ХАРАКТЕРИЗУЕТСЯ КАК**

мезиальная

дистальная

трансверсальная

**вертикальная резцовая дизокклюзия**

**1761. [Т003913] ОСНОВНОЙ ЖАЛОБОЙ ПРИ ПЕРЕЛОМЕ СКУЛОГЛАЗНИЧНОГО КОМПЛЕКСА ЯВЛЯЕТСЯ**

**кровотечение из носового хода на стороне поражения**

нарушение смыкания зубных рядов

возникновение периодических приступов головокружения и тошноты

двоение в глазах при взгляде в сторону

## **1762. [Т003914] ЧЕЛЮСТНО-ЯЗЫЧНЫЙ ЖЕЛОБОК ПОДЪЯЗЫЧНОГО ПРОСТРАНСТВА НАХОДИТСЯ**

между выводными протоками поднижнечелюстной слюнной железы

между корнем языка и крыловидно-нижнечелюстной складкой

на уровне резцов нижней челюсти и кончика языка

**в заднебоковом отделе подъязычной области**

## **1763. [Т003915] ОТКРЫТЫЙ ПРИКУС И СМЕЩЕНИЕ ПОДБОРОДКА К ПЕРЕДИ НАБЛЮДАЮТСЯ У БОЛЬНОГО ПРИ**

**двустороннем вывихе височно-нижнечелюстного сустава (ВНЧС)**

одностороннем переломе мышцелкового отростка

двустороннем переломе нижней челюсти в области премоляров

двустороннем переломе мышцелкового отростка

## **1764. [Т003916] ХАРАКТЕРНЫМ СИМПТОМОМ ДЛЯ ПЕРЕЛОМА ВЕРХНЕЙ ЧЕЛЮСТИ ПО ТИПУ ЛЕ ФОР I ЯВЛЯЕТСЯ**

**патологическая подвижность верхнечелюстных костей**

носовое кровотечение

разрыв слизистой оболочки в области альвеолярного отростка

ограничение открывания рта

## **1765. [Т003917] ОСНОВНЫМИ ЭТИОЛОГИЧЕСКИМИ ФАКТОРАМИ В ВОЗНИКНОВЕНИИ ПРЕДРАКА ЯВЛЯЮТСЯ**

**хроническая травма слизистой оболочки полости рта и вредные привычки**

острые воспалительные процессы костей лицевого скелета

острые воспалительные процессы мягких тканей лица

вторичная адентия и несостоятельные ортопедические конструкции

**1766. [Т003919] ВЕРОЯТНОЙ ОДОНТОГЕННОЙ ПРИЧИНОЙ ФОРМИРОВАНИЯ СУБПЕРИОСТАЛЬНОГО АБСЦЕССА ЯВЛЯЕТСЯ**

**обострившийся гранулирующий периодонтит**

острый гнойный пульпит

хронический фиброзный периодонтит

глубокий кариес

**1767. [Т003920] ПРИЧИНОЙ ВОЗНИКНОВЕНИЯ ПОСТИНЪЕКЦИОННОГО АБСЦЕССА ЯВЛЯЕТСЯ**

**несоблюдение правил асептики и антисептики во время анестезии**

высокая доза сосудосуживающего препарата в карпуле

наличие Метилпарабена в карпуле местного анестетика

непереносимость местного анестетика

**1768. [Т003921] ЭТИОЛОГИЧЕСКИМ ФАКТОРОМ ФИБРОМАТОЗА ДЕСЕН ЯВЛЯЕТСЯ**

курение

избыточное содержание солей кальция в питьевой воде

бруксизм

**наследственная предрасположенность**

**1769. [Т003922] ФОЛЛИКУЛЯРНАЯ КИСТА В СВОЕЙ ПОЛОСТИ СОДЕРЖИТ**

**не полностью сформированный зуб**

верхушку или часть корня зуба

корни нескольких зубов

полностью сформированный зуб

**1770. [T003923] ВЕРОЯТНОЙ ПРИЧИНОЙ МАЛИГНИЗАЦИИ ПИГМЕНТНОГО НЕВУСА ЯВЛЯЕТСЯ**

**однократная или хроническая травма**

дефицит витамина «В» в организме

тяжелая форма сахарного диабета

курение

**1771. [T003924] МАКРОПРЕПАРАТ (ИССЕЧЕННУЮ ПАТОЛОГИЧЕСКУЮ ТКАНЬ) ФИКСИРУЮТ ДЛЯ ПОСЛЕДУЮЩЕГО ГИСТОЛОГИЧЕСКОГО ИССЛЕДОВАНИЯ В РАСТВОРЕ**

**10% Формалина**

1% Формалина

70% Этилового спирта

5% Хлоргексидина

**1772. [T003925] ЦИТОЛОГИЧЕСКИМ НАЗЫВАЮТ ИССЛЕДОВАНИЕ**

участка ткани опухоли

**клеточного состава опухоли, полученного при пункции**

распространенности опухоли

небольшой опухоли

**1773. [T003926] НАИБОЛЕЕ ИНФОРМАТИВНЫМ МЕТОДОМ ЛУЧЕВОЙ ДИАГНОСТИКИ ПРИ ПОДОЗРЕНИИ НА ПЕРЕЛОМ СКУЛОГЛАЗНИЧНОГО КОМПЛЕКСА ЯВЛЯЕТСЯ**

**компьютерная томограмма средней зоны лица**

рентгенограмма черепа в прямой проекции

рентгенограмма черепа в боковой проекции

ортопантомограмма



**1774. [T003927] К ИНВАЗИВНОМУ МЕТОДУ ДИАГНОСТИКИ НОВООБРАЗОВАНИЙ ЧЕЛЮСТНО-ЛИЦЕВОЙ ОБЛАСТИ ОТНОСИТСЯ**

ультразвуковое исследование опухоли

компьютерная томография

цитологическое исследование язвы языка путем отпечатка

**цитологическое исследование кисты путем пункции**

**1775. [T003928] ПУНКЦИОННУЮ БИОПСИЮ ПРОВОДЯТ**

при поверхностном расположении опухоли

в случае риска возникновения кровотечения из опухоли

при распаде опухоли

**при глубоком залегании опухоли**

**1776. [T003929] К ОРГАНОСПЕЦИФИЧЕСКИМ НОВООБРАЗОВАНИЯМ ЧЕЛЮСТЕЙ ОТНОСЯТСЯ**

остеобластокластомы

гемангиомы челюстей

**амелобластомы**

фибромы

**1777. [T003930] КИСТЫ СЛЮННЫХ ЖЕЛЕЗ ОТНОСЯТСЯ К**

воспалительным заболеваниям

опухолям

**опухолеподобным образованиям**

специфическим воспалительным заболеваниям

**1778. [T003931] ФИБРОЗНУЮ ГИПЕРПЛАЗИЮ СЛИЗИСТОЙ ОБОЛОЧКИ АЛЬВЕОЛЯРНОГО ОТРОСТКА ДИФФЕРЕНЦИРУЮТ В ПЕРВУЮ ОЧЕРЕДЬ С**

травматической язвой

эпителиальной злокачественной опухолью

**эпулидом**

лейкоплакией

**1779. [T003932] ДИФФЕРЕНЦИАЛЬНУЮ ДИАГНОСТИКУ НАГНОИВШЕЙСЯ ОДОНТОГЕННОЙ КИСТЫ ПРОВОДЯТ С**

острым перикоронитом

обострением хронического пульпита

острым гнойным лимфаденитом

**острым гнойным периоститом челюсти**

**1780. [T003933] К ОБЛИГАТНОМУ ПРЕДРАКУ ОТНОСИТСЯ ФОРМА ЛЕЙКОПЛАКИИ**

**эрозивно-язвенная**

мягкая

Таппейнера

плоская

**1781. [T003934] БАЗАЛИОМА ПРЕДСТАВЛЯЕТ СОБОЙ ПАТОЛОГИЧЕСКИЙ ПРОЦЕСС, КОТОРЫЙ ОТНОСЯТ К**

доброкачественным новообразованиям

предраковым заболеваниями

**злокачественным новообразованиям**

опухолеподобным заболеваниями

**1782. [T003935] ЛОКАЛИЗАЦИЯ ПЕРЕЛОМА НИЖНЕЙ ЧЕЛЮСТИ, НАИБОЛЕЕ ЧАСТО ОСЛОЖНЯЮЩАЯСЯ ТРАВМАТИЧЕСКИМ ОСТЕОМИЕЛИТОМ**

тело нижней челюсти

венечный отросток

ветвь нижней челюсти

мышцелковый отросток

**1783. [T003936] ОСНОВНЫМ СИМПТОМОМ ПРИ ИЗОЛИРОВАННОМ ПЕРЕЛОМЕ СКУЛОВОЙ ДУГИ СО СМЕЩЕНИЕМ ОТЛОМКОВ ЯВЛЯЕТСЯ**

западение в области скуловой дуги

деформация носа

нарушение кожной чувствительности в подглазничной области

ограничение боковых движений нижней челюсти

**1784. [T003937] ПРИЧИНОЙ КРОВОТЕЧЕНИЯ ИЗ НОСОВОГО ХОДА ПРИ ПЕРЕЛОМЕ СКУЛОВОГО КОМПЛЕКСА ЯВЛЯЕТСЯ**

повреждение лицевой артерии

**повреждение стенок верхнечелюстного синуса с разрывом слизистой**

повышение внутричерепного давления в результате травмы

травма слизистой носового хода

**1785. [T003938] В ОСТРОЙ СТАДИИ ОСТЕОМИЕЛИТА ЧЕЛЮСТИ ВОЗНИКАЕТ БОЛЬ**

пароксизмальная

**постоянная в причинном зубе, соседних зубах и челюсти**

кинжальная в области височно-нижнечелюстного сустава (ВНЧС)

приступообразная в причинном зубе, соседних зубах и челюсти

**1786. [Т003939] В ОСТРОЙ СТАДИИ ОСТЕОМИЕЛИТА ЧЕЛЮСТИ ВОЗНИКАЕТ ПОДВИЖНОСТЬ**

резцов, клыков, премоляров и моляров

только причинного зуба

в пределах половины челюсти

**причинного и соседних зубов**

**1787. [Т003940] НАРУШЕНИЕ ЧУВСТВИТЕЛЬНОСТИ КОЖИ ПОДГЛАЗНИЧНОЙ ОБЛАСТИ, БОКОВОЙ ПОВЕРХНОСТИ НОСА, ВЕРХНЕЙ ГУБЫ ЯВЛЯЕТСЯ СЛЕДСТВИЕМ ТРАВМАТИЧЕСКОГО ПОВРЕЖДЕНИЯ**

лицевого нерва

**подглазничного нерва**

мягких тканей

третьей ветви тройничного нерва

**1788. [Т003942] НИЖНЯЯ ТРЕТЬ ЛИЦА У БОЛЬНЫХ С НИЖНЕЙ МАКРОГНАТИЕЙ**

уплощена

смещена

**увеличена**

уменьшена

**1789. [Т003943] ПРИЗНАК «ВОСПАЛИТЕЛЬНОЙ КОНТРАКТУРЫ» НАБЛЮДАЕТСЯ ПРИ ФЛЕГМОНЕ ПРОСТРАНСТВА**

подподбородочного

поднижнечелюстного

**субмассетериального**

окологлоточного

**1790. [Т003944] ПРИ ФЛЕГМОНЕ ПОДНИЖНЕЧЕЛЮСТНОГО ТРЕУГОЛЬНИКА БОЛЬНОЙ ЖАЛУЕТСЯ НА**

затрудненное открывание рта

**болезненную припухлость в поднижнечелюстной области**

боль в области нижней челюсти

боль при глотании

**1791. [Т003945] НАИБОЛЕЕ ЧАСТАЯ ЛОКАЛИЗАЦИЯ ЛИНИИ ПЕРЕЛОМА НА НИЖНЕЙ ЧЕЛЮСТИ**

подбородочный отдел

ветвь в продольном направлении

**угол челюсти**

венечный отросток

**1792. [Т003946] К РАННИМ ОСЛОЖНЕНИЯМ ПОСЛЕ ОТКРЫТОГО ДВУСТОРОННЕГО ТРАВМАТИЧЕСКОГО ПЕРЕЛОМА ТЕЛА НИЖНЕЙ ЧЕЛЮСТИ СО СМЕЩЕНИЕМ ОТЛОМКОВ СЛЕДУЕТ ОТНЕСТИ**

**кровотечение из щелей перелома челюсти**

нагноение костной раны

анкилоз височно-нижнечелюстного сустава (ВНЧС)

ложный сустав

**1793. [Т003947] ВЕНЫ ПОДГЛАЗНИЧНОЙ ОБЛАСТИ АНАСТОМОЗИРУЮТ С ВЕНАМИ**

**верхней и нижней глазницы**

подвисочной ямки

полости носа

верхнего зубного сплетения

## **1794. [T003948] ТИПИЧНАЯ ЛОКАЛИЗАЦИЯ ПОСТИНЪЕКЦИОННОГО АБСЦЕССА**

крыловидно-нижнечелюстное пространство

подглазничная область

окологлоточное пространство

поднижнечелюстной треугольник

## **1795. [T003949] ПРИ ОДИНОЧНОМ ПЕРЕЛОМЕ НИЖНЕЙ ЧЕЛЮСТИ В БОКОВОМ ОТДЕЛЕ НАБЛЮДАЕТСЯ СМЕЩЕНИЕ ОТЛОМКОВ**

**большого - вниз и в сторону перелома, малого – кверху, кпереди и вовнутрь**

большого - вниз и в сторону перелома, малого – вниз, кзади и кнаружи

большого - вниз и кнаружи, малого – кверху, кзади и вовнутрь

большого - вверх и в сторону, малого – вниз, кпереди и вовнутрь

## **1796. [T003950] ПОД ДЕЙСТВИЕМ ТЯГИ ЖЕВАТЕЛЬНЫХ МЫШЦ СМЕЩЕНИЕ ВЕРХНЕЙ ЧЕЛЮСТИ ПРИ СУБОРБИТАЛЬНОМ ПЕРЕЛОМЕ ПРОИСХОДИТ В НАПРАВЛЕНИИ**

кверху и вперед

**книзу и кзади**

медиально и вперед

латерально и кверху

## **1797. [T003951] ДЛЯ ДВУХСТОРОННИХ ПЕРЕЛОМОВ НИЖНЕЙ ЧЕЛЮСТИ В ОБЛАСТИ ТЕЛА, УГЛОВ, ВЕТВИ И МЫЩЕЛКОВЫХ ОТРОСТКОВ ХАРАКТЕРНО СМЕЩЕНИЕ СРЕДНЕГО ОТЛОМКА В НАПРАВЛЕНИИ**

вверх и кпереди

вверх и кзади

вниз и кпереди

**вниз и кзади**

## **1798. [T003952] НАЗАЛЬНАЯ ЛИКВОРЕЯ ПРИ ПЕРЕЛОМЕ ВЕРХНЕЙ ЧЕЛЮСТИ ПО ТИПУ ЛЕ ФОР III ОБУСЛОВЛЕНА СООБЩЕНИЕМ С**

задней черепной ямкой

средней черепной ямкой

**передней черепной ямкой**

переломом пирамиды височной кости

## **1799. [T003953] ДЛЯ ПЕРИОСТИТА ЧЕЛЮСТЕЙ ХАРАКТЕРНА КЛИНИЧЕСКАЯ СИМПТОМАТИКА**

безболезненная деформация тела нижней челюсти, при пальпации определяются плотные, безболезненные участки

цианотичность кожи на стороне поражения, множественные свищевые ходы

**боль в причинном зубе, увеличение регионарных лимфатических узлов, отек мягких тканей лица, сглаженность переходной складки, гиперемия слизистой оболочки на уровне причинного зуба**

наличие секвестров на рентгенограмме и свищей в полости рта

## **1800. [T003954] ПЕРЕЛОМ ВЕРХНЕЙ ЧЕЛЮСТИ ПО ТИПУ ЛЕ ФОР I (НИЖНИЙ ТИП ПЕРЕЛОМА) ПРОХОДИТ**

**от основания грушевидной вырезки, через основание альвеолярной части и бугра верхней челюсти к вершине крыловидных отростков**

в месте сочленения носовых костей с носовой частью лобной кости, через дно орбиты и нижнеглазничный край, в области скуло-верхнечелюстного шва

от резцового возвышения кзади, через твердое и мягкое небо

в месте сочленения носовых костей с носовой частью лобной кости, через дно орбиты и наружный край орбиты в области скуло-лобного шва

## **1801. [T003955] НАЛИЧИЕ У ПОСТРАДАВШЕГО СИМПТОМА «ЛИЦА ПАНДЫ» (ОТЕКА СРЕДНЕЙ ЗОНЫ ЛИЦА В СОЧЕТАНИИ С КРОВОИЗЛИЯНИЯМИ В ПАРАОРБИТАЛЬНУЮ КЛЕТЧАТКУ С ОБЕИХ СТОРОН) ХАРАКТЕРНО ДЛЯ**

перелома скулоорбитального комплекса

изолированного перелома костей дна орбиты «взрывного типа»  
двустороннего повреждения височно-нижнечелюстных суставов  
**перелома верхней челюсти**

**1802. [T003957] ОПУХОЛЬ ЯВЛЯЕТСЯ ПАТОЛОГИЧЕСКИМ ПРОЦЕССОМ, СОПРОВОЖДАЮЩИМСЯ**

**пролиферацией собственных клеток организма**  
некрозом тканей пораженного органа  
образованием гнойных метастазов  
секвестрацией костной ткани

**1803. [T003958] РАК ЯВЛЯЕТСЯ ЗЛОКАЧЕСТВЕННОЙ ОПУХОЛЮ, ПРОИСХОДЯЩЕЙ ИЗ ТКАНИ**

фиброзной  
жировой  
**эпителиальной**  
костной

**1804. [T003959] МЕТАСТАЗИРОВАНИЕ ПРЕДСТАВЛЯЕТ СОБОЙ ПАТОЛОГИЧЕСКИЙ ПРОЦЕСС, СОПРОВОЖДАЮЩИЙСЯ РАСПРОСТРАНЕНИЕМ КЛЕТОК ОПУХОЛИ**

по ходу мышечных волокон  
**с током лимфы и венозной крови**  
по ходу нервных стволов  
путем прорастания капсулы

**1805. [T003960] ДЛЯ БОЛЬШИНСТВА ДОБРОКАЧЕСТВЕННЫХ ОПУХОЛЕЙ ХАРАКТЕРНО**

наличие демаркационного вала



инфильтративный рост

быстрое распространение патологического процесса

**наличие соединительнотканной капсулы**

**1806. [T003961] СПОСОБНОСТЬ К РАСПРОСТРАНЕНИЮ ПОСРЕДСТВОМ ИМПЛАНТАЦИИ ХАРАКТЕРНА ДЛЯ**

опухолеподобных заболеваний

**злокачественных опухолей**

любых опухолей

доброкачественных опухолей

**1807. [T003962] ЧЕМ ВЫШЕ ДИФФЕРЕНЦИРОВКА ОПУХОЛЕВЫХ КЛЕТОК, ТЕМ ОПУХОЛЬ**

медленнее изъязвляется

быстрее растёт

быстрее метастазирует

**медленнее растёт**

**1808. [T003963] В ОСТРОЙ СТАДИИ ОДОНТОГЕННОГО ОСТЕОМИЕЛИТА ЧЕЛЮСТИ НА РЕНТГЕНОГРАММЕ ВЫЯВЛЯЮТСЯ**

секвестры

очаги рентгенопрозрачности различного размера

**хронические одонтогенные очаги инфекции**

очаги остеосклероза

**1809. [T003964] СМЕЩЕНИЕ ВЕРХНЕЙ ЧЕЛЮСТИ ПРИ СУБОРБИТАЛЬНОМ ПЕРЕЛОМЕ ПРОИСХОДИТ**

кверху и вперёд

**книзу и кзади**

медиально и вперед

латерально и кверху

**1810. [Т003965] ПРИ ПЕРЕЛОМЕ НИЖНЕЙ ЧЕЛЮСТИ В ОБЛАСТИ УГЛА СМЕЩЕНИЕ ФРАГМЕНТОВ ПРОИСХОДИТ**

латерально и кверху

книзу и кзади

кверху и вперед

**медиально и вперед**

**1811. [Т003966] СМЕЩЕНИЕ ФРАГМЕНТОВ НИЖНЕЙ ЧЕЛЮСТИ ПРИ ДВУХСТОРОННЕМ ПЕРЕЛОМЕ В ОБЛАСТИ УГЛОВ ПРОИСХОДИТ**

кверху и вперед

латерально и кверху

медиально и вперед

**книзу и кзади**

**1812. [Т003967] СИМПТОМ НАГРУЗКИ ПРИ ПЕРЕЛОМАХ ВЕРХНЕЙ ЧЕЛЮСТИ ОПРЕДЕЛЯЕТСЯ ДАВЛЕНИЕМ НА**

**крючок крыловидного отростка снизу вверх**

подбородок при полуоткрытом рте снизу вверх

скуловые кости снизу вверх

подбородок при сомкнутых зубах снизу вверх

**1813. [Т003968] СИМПТОМ НАГРУЗКИ ПРИ ПЕРЕЛОМАХ НИЖНЕЙ ЧЕЛЮСТИ ОПРЕДЕЛЯЕТСЯ ДАВЛЕНИЕМ НА**

давлением на крючок крыловидного отростка спереди назад

подбородок при сомкнутых зубах снизу вверх

скуловые кости снизу вверх

подбородок при полуоткрытом рте спереди назад

#### **1814. [T003969] ОСОБЕННОСТИ ОЖОГОВ ЛИЦА ЗАКЛЮЧАЮТСЯ В**

быстром развитии гнойно-септических осложнений

течении раневого процесса

**неравномерном поражении кожи лица**

значительной аутоинтоксикации

#### **1815. [T003970] УДЛИНЕНИЕ И УПЛОЩЕНИЕ СРЕДНЕЙ ЗОНЫ ЛИЦА СВИДЕТЕЛЬСТВУЕТ О ПЕРЕЛОМЕ**

альвеолярного отростка верхней челюсти

суборбитальном верхней челюсти

**суббазальном верхней челюсти**

нижней челюсти

#### **1816. [T003972] ХАРАКТЕРНЫМ СИМПТОМОМ ПРИ ОДНОСТОРОННЕМ ПЕРЕЛОМЕ МЫШЕЛКОВОГО ОТРОСТКА НИЖНЕЙ ЧЕЛЮСТИ ЯВЛЯЕТСЯ**

кровотечение из носа

**нарушение смыкания зубов с противоположной стороны от перелома**

разрыв слизистой альвеолярного отростка

нарушение смыкания зубов во фронтальном отделе

#### **1817. [T003974] ПРИ ДВУХСТОРОННЕМ ПЕРЕЛОМЕ НИЖНЕЙ ЧЕЛЮСТИ В ОБЛАСТИ КЛЫКОВ СМЕЩЕНИЕ ФРАГМЕНТА ПРОИСХОДИТ**

латерально

медиально

**книзу**

кверху

**1818. [T003976] К ПОЗДНЕМУ ОСЛОЖНЕНИЮ ПЕРЕЛОМОВ СКУЛОВОЙ КОСТИ, КОСТЕЙ НОСА И СКУЛОВОЙ ДУГИ ОТНОСЯТ**

парез ветвей лицевого нерва

**вторичные деформации лицевого скелета**

нарушение смыкания зубов

гипосаливацию

**1819. [T003979] ПОЗДНИМ ОСЛОЖНЕНИЕМ ПРИ ПЕРЕЛОМАХ КОСТЕЙ ЛИЦЕВОГО ЧЕРЕПА ЯВЛЯЕТСЯ**

потеря сознания

**травматический остеомиелит**

травматический шок

асфиксия

**1820. [T003980] ПОЗДНИМ ОСЛОЖНЕНИЕМ ПЕРЕЛОМОВ ЛАТЕРАЛЬНОГО ОТДЕЛА СРЕДНЕЙ ЗОНЫ ЛИЦЕВОГО ЧЕРЕПА ЯВЛЯЕТСЯ**

потеря сознания

**диплопия**

асфиксия

нарушение смыкания зубов

**1821. [T003982] ПОЗДНИМ ОСЛОЖНЕНИЕМ ВНУТРИСУСТАВНОГО ПЕРЕЛОМА МЫШЦЕЛКОВОГО ОТРОСТКА ЧЕЛЮСТИ ЯВЛЯЕТСЯ**

потеря сознания

дислокационная асфиксия

регионарный лимфаденит

**анкилоз височно-нижнечелюстного сустава**

**1822. [T003984] ПОЗДНИМ ОСЛОЖНЕНИЕМ ПРИ ПЕРЕЛОМЕ НИЖНЕЙ ЧЕЛЮСТИ ЯВЛЯЕТСЯ**

микрогнатия

макрогнатия

**ложный сустав**

дислокационная асфиксия

**1823. [T003985] ПОЗДНИМ ОСЛОЖНЕНИЕМ ПРИ ПЕРЕЛОМАХ КОСТЕЙ СРЕДНЕЙ ЗОНЫ ЛИЦЕВОГО ЧЕРЕПА ЯВЛЯЕТСЯ**

тромбофлебит вен лица

дисфункция височно-нижнечелюстного сустава (ВНЧС)

асфиксия

**травматический верхнечелюстной синусит**

**1824. [T003986] ОСНОВНЫМ ПАТОГЕНЕТИЧЕСКИМ ФАКТОРОМ В ТЕЧЕНИИ ФИБРОЗНОЙ ДИСПЛАЗИИ СКУЛОВОЙ КОСТИ ЯВЛЯЕТСЯ**

перелом челюсти

**очаговое нарушение костеобразования**

острый пульпит

рецидив кисты

**1825. [T003987] ОСТРЫЙ АРТРИТ ВИСОЧНО-НИЖНЕЧЕЛЮСТНОГО СУСТАВА (ВНЧС) НЕОБХОДИМО ДИФФЕРЕНЦИРОВАТЬ С**

**острым отитом**

переломом верхней челюсти

околоушным гипергидрозом

острым верхнечелюстным синуситом

**1826. [T003988] ОСТРЫЙ АРТРИТ ВИСОЧНО-НИЖНЕЧЕЛЮСТНОГО СУСТАВА (ВНЧС) НЕОБХОДИМО ДИФФЕРЕНЦИРОВАТЬ С**

**флегмоной околоушно-жевательной области**

острым верхнечелюстным синуситом

переломом верхней челюсти

околоушным гипергидрозом

**1827. [T003989] ОСТРЫЙ АРТРИТ ВИСОЧНО-НИЖНЕЧЕЛЮСТНОГО СУСТАВА (ВНЧС) СЛЕДУЕТ ДИФФЕРЕНЦИРОВАТЬ С**

переломом тела челюсти

пульпитом

остеомиелитом

**контрактурой жевательных мышц**

**1828. [T003990] ДИФФЕРЕНЦИАЛЬНУЮ ДИАГНОСТИКУ ОСТЕОАРТРОЗА НЕОБХОДИМО ПРОВОДИТЬ С**

внутрисуставным переломом головки нижней челюсти

острым специфическим артритом

острым сиалоаденитом околоушной слюнной железы

**фиброзным анкилозом**

**1829. [T003991] ДИФФЕРЕНЦИАЛЬНУЮ ДИАГНОСТИКУ ОСТЕОАРТРОЗА НЕОБХОДИМО ПРОВОДИТЬ С**

полным передним вывихом височно-нижнечелюстного сустава (ВНЧС)

**хроническим артритом**

острым сиалоаденитом околоушной слюнной железы

внутрисуставным переломом головки нижней челюсти

**1830. [Т003994] К ДОПОЛНИТЕЛЬНЫМ МЕТОДАМ ИССЛЕДОВАНИЯ ПРИ ДИАГНОСТИКЕ АРТРОЗА ВИСОЧНО-НИЖНЕЧЕЛЮСТНОГО СУСТАВА (ВНЧС) ОТНОСИТСЯ**

миография

аудиометрия

биохимия крови

**томография ВНЧС**

**1831. [Т003995] ДОПОЛНИТЕЛЬНЫМ МЕТОДОМ ИССЛЕДОВАНИЯ ПРИ ДИАГНОСТИКЕ АНКИЛОЗА ВНЧС ЯВЛЯЕТСЯ**

аудиометрия

биохимия крови

миография

**компьютерная томография**

**1832. [Т003996] К ВИДАМ ВЫВИХОВ НИЖНЕЙ ЧЕЛЮСТИ ОТНОСИТСЯ**

**передний**

средний

наружный

прямой

**1833. [Т003998] К СПЕЦИФИЧЕСКИМ ВОСПАЛЕНИЯМ ВИСОЧНО-НИЖНЕЧЕЛЮСТНОГО СУСТАВА (ВНЧС) ОТНОСИТСЯ**

**туберкулёз**

болезнь Дауна

болезнь Менкельсона-Розенталя

болезнь Бехтерева

**1834. [Т003999] ФОРМОЙ АНКИЛОЗА ВИСОЧНО-НИЖНЕЧЕЛЮСТНОГО СУСТАВА (ВНЧС) ЯВЛЯЕТСЯ**

**фиброзный**

гнойный

слипчивый

катаральный

**1835. [Т004000] ФОРМОЙ АНКИЛОЗА ВИСОЧНО-НИЖНЕЧЕЛЮСТНОГО СУСТАВА (ВНЧС) ЯВЛЯЕТСЯ**

слипчивый

гнойный

катаральный

**костный**

**1836. [Т004002] ДОПОЛНИТЕЛЬНЫМ СИМПТОМОМ КЛИНИКИ ФИБРОЗНОГО АНКИЛОЗА ВИСОЧНО-НИЖНЕЧЕЛЮСТНОГО СУСТАВА (ВНЧС) ЯВЛЯЕТСЯ**

**тугоподвижность в суставе, выраженная по утрам**

шум в ушах

нарушение глотания

множественный кариес

**1837. [Т004003] ОСНОВНЫМ СИМПТОМОМ ПЕРЕЛОМА ВЕРХНЕЙ ЧЕЛЮСТИ ЯВЛЯЕТСЯ**

**патологическая подвижность верхнечелюстных костей**

патологическая подвижность нижней челюсти

носовое кровотечение

головная боль



**1838. [T004004] ОСНОВНЫМ СИМПТОМОМ ПЕРЕЛОМА НИЖНЕЙ ЧЕЛЮСТИ ЯВЛЯЕТСЯ**

головная боль

носовое кровотечение

патологическая подвижность верхнечелюстных костей

**патологическая подвижность фрагментов нижней челюсти**

**1839. [T004005] СИНОНИМОМ ПЕРЕЛОМА ВЕРХНЕЙ ЧЕЛЮСТИ ПО ЛЕ-ФОР I ЯВЛЯЕТСЯ**

суборбитальный

**отрыв альвеолярного отростка**

отрыв альвеолярной части

суббазальный

**1840. [T004006] СИНОНИМОМ ПЕРЕЛОМА ВЕРХНЕЙ ЧЕЛЮСТИ ПО ЛЕ-ФОР II ЯВЛЯЕТСЯ**

отрыв альвеолярной части

суббазальный

отрыв альвеолярного отростка

**суборбитальный**

**1841. [T004007] СИНОНИМОМ ПЕРЕЛОМА ВЕРХНЕЙ ЧЕЛЮСТИ ПО ЛЕ-ФОР III ЯВЛЯЕТСЯ**

отрыв альвеолярной части

отрыв альвеолярного отростка

**суббазальный**

суборбитальный

**1842. [Т004008] ПЕРЕЛОМ КОСТЕЙ ОСНОВАНИЯ ЧЕРЕПА, КАК ПРАВИЛО, ПРОИСХОДИТ ПРИ**

отрыве альвеолярного отростка

**суббазальном переломе верхней челюсти**

отрыве альвеолярной части нижней челюсти

суборбитальном переломе верхней челюсти

**1843. [Т004009] НАРУШЕНИЕ ФУНКЦИЙ ЧЕРЕПНО-МОЗГОВЫХ НЕРВОВ, КАК ПРАВИЛО, ПРОИСХОДИТ ПРИ**

отрыве альвеолярной части нижней челюсти

**суббазальном переломе верхней челюсти**

суборбитальном переломе верхней челюсти

отрыве альвеолярного отростка

**1844. [Т004010] ОБЯЗАТЕЛЬНЫМ СИМПТОМОМ ПЕРЕЛОМА ОСНОВАНИЯ ЧЕРЕПА ЯВЛЯЕТСЯ**

патологическая подвижность верхней челюсти

кровотечение из носа

патологическая подвижность нижней челюсти

**ликворея**

**1845. [Т004011] К ОСНОВНЫМ СИМПТОМАМ ПЕРЕЛОМА КОСТЕЙ НОСА ОТНОСЯТСЯ**

подкожная эмфизема, кровотечение

**патологическая подвижность костей носа, деформация**

затруднение носового дыхания, гематома

деформация носа, гематома

**1846. [T004012] К ОСНОВНЫМ СИМПТОМАМ ПЕРЕЛОМА СКУЛОВОЙ КОСТИ ОТНОСЯТ**

кровотечение из носа, головокружение

**уплощение скуловой области, диплопия**

кровоизлияние в нижнее веко

гематому скуловой области

**1847. [T004013] ОСНОВНЫМ СИМПТОМОМ ПЕРЕЛОМА СКУЛОВОЙ КОСТИ ЯВЛЯЕТСЯ**

гематома скуловой области

деформация носа

**«симптом ступени»**

кровоизлияние в нижнее веко

**1848. [T004015] ПРИЧИНОЙ ЗАТРУДНЕНИЯ ОТКРЫВАНИЯ РТА ПРИ ПЕРЕЛОМЕ СКУЛОВОЙ КОСТИ ЯВЛЯЕТСЯ**

гематома

воспалительная реакция

**смещение отломков**

травма жевательных мышц

**1849. [T004016] ПРИЧИНОЙ ВОЗНИКНОВЕНИЯ ДИПЛОПИИ ПРИ ПЕРЕЛОМЕ СКУЛОВОЙ КОСТИ ЯВЛЯЕТСЯ**

**смещение глазного яблока**

травма зрительного нерва

травма глазного яблока

воспалительная реакция

## **1850. [Т004017] ПРИ ОЖОГЕ I СТЕПЕНИ ПОРАЖАЕТСЯ**

**поверхностный эпидермис**

кожа и подлежащие ткани

поверхностный эпидермис и капилляры

все слои эпидермиса

## **1851. [Т004018] ПРИ ОЖОГЕ II СТЕПЕНИ ПОРАЖАЮТСЯ**

все слои эпидермиса

кожа и подлежащие ткани

**эпидермис и сосочковый слой дермы**

кожа и мышцы

## **1852. [Т004019] ПРИ ОЖОГЕ III(A) СТЕПЕНИ ПРОИСХОДИТ ПОРАЖЕНИЕ**

**эпидермиса и дермы с сохранением дериватов кожи**

кожи и подлежащих тканей

поверхностного эпидермиса

поверхностного эпидермиса и капилляров

## **1853. [Т004020] ПРИ ОЖОГЕ III(B) СТЕПЕНИ ПРОИСХОДИТ ПОРАЖЕНИЕ**

кожи и подлежащих тканей

поверхностного эпидермиса

поверхностного эпидермиса и капилляров

**эпидермиса и дермы, частично гиподермы**

## **1854. [Т004021] ПРИ ОЖОГЕ IV СТЕПЕНИ ПРОИСХОДИТ ПОРАЖЕНИЕ**

поверхностного эпидермиса и капилляров

всех слоев эпидермиса с сохранением дериватов кожи

поверхностного эпидермиса

**кожи и подлежащих тканей**

**1855. [Т004022] АСФИКСИЮ ОТ ЗАКУПОРКИ ДЫХАТЕЛЬНОЙ ТРУБКИ ИНОРОДНЫМ ТЕЛОМ НАЗЫВАЮТ**

стенотической

клапанной

аспирационной

**обтурационной**

**1856. [Т004023] АСФИКСИЮ ОТ СДАВЛЕНИЯ ДЫХАТЕЛЬНОЙ ТРУБКИ НАЗЫВАЮТ**

аспирационной

обтурационной

клапанной

**стенотической**

**1857. [Т004024] АСФИКСИЮ ОТ НАРУШЕНИЯ ПРОХОДИМОСТИ ДЫХАТЕЛЬНЫХ ПУТЕЙ СМЕЩЕННЫМИ ПОВРЕЖДЕННЫМИ ОРГАНАМИ НАЗЫВАЮТ**

аспирационной

обтурационной

стенотической

**дислокационной**

**1858. [Т004025] АСФИКСИЮ ОТ НАРУШЕНИЯ ПРОХОДИМОСТИ ДЫХАТЕЛЬНЫХ ПУТЕЙ В СВЯЗИ С ВДЫХАНИЕМ ЖИДКОГО РАНЕВОГО СОДЕРЖИМОГО ИЛИ РВОТНЫХ МАСС НАЗЫВАЮТ**

стенотической

обтурационной

дислокационной

**аспирационной**

**1859. [T004026] АСФИКСИЮ ОТ ЧАСТИЧНОГО И ПЕРИОДИЧНОГО ЗАКРЫТИЯ ДЫХАТЕЛЬНЫХ ПУТЕЙ ПОВРЕЖДЕННЫМИ ТКАНЯМИ С ЗАТРУДНЕНИЕМ ВДОХА ИЛИ ВЫДОХА НАЗЫВАЮТ**

аспирационной

обтурационной

стенотической

**клапанной**

**1860. [T004027] ПРИ ПЕРЕЛОМЕ СКУЛОВОЙ КОСТИ ПАРАСТЕЗИЯ КРЫЛА НОСА И ВЕРХНЕЙ ГУБЫ ВОЗНИКАЕТ ВСЛЕДСТВИЕ ПОВРЕЖДЕНИЯ \_\_\_\_\_ НЕРВА**

III ветви тройничного

I ветви тройничного

**II ветви тройничного**

лицевого

**1861. [T004028] СМЕЩЕНИЕ ГЛАЗНОГО ЯБЛОКА ПРИ ПЕРЕЛОМЕ СКУЛОВОЙ КОСТИ ЧАЩЕ ПРОИСХОДИТ**

**вниз**

вверх

кзади

кпереди

**1862. [T004029] КЛИНИЧЕСКИМ СИМПТОМОМ ФИБРОЗНОЙ ДИСПЛАЗИИ СКУЛОВОЙ КОСТИ ЯВЛЯЕТСЯ НАЛИЧИЕ**

**деформации в области скуловой кости**

более спастического характера

гиперемия кожи

уплотнения кожи

### **1863. [T004030] ОДНОСТОРОННЕЕ ПОРАЖЕНИЕ СКУЛОВОЙ КОСТИ ОТМЕЧАЕТСЯ ПРИ**

**синдроме Гольденхара**

синдроме Пьера-Робина

тетраде Фалло

врожденном черепно-ключичный дизостозе

### **1864. [T004032] К УВЕЛИЧЕНИЮ ОБЪЕМА СКУЛОВОЙ КОСТИ МОЖЕТ ПРИВЕСТИ**

травматическое поражение

капиллярная гемангиома

радикулярная киста

**саркома**

### **1865. [T004033] ОСНОВНЫМ СИМПТОМОМ ПЕРЕЛОМА КОСТЕЙ НОСА ЯВЛЯЕТСЯ**

**смещение костей носа**

гематома

затруднение носового дыхания

подкожная эмфизема

### **1866. [T004034] ОСНОВНОЙ ПРИЧИНОЙ ВЫВИХОВ НИЖНЕЙ ЧЕЛЮСТИ ЯВЛЯЕТСЯ**

снижение высоты прикуса

**слабость суставной капсулы и связочного аппарата височно-нижнечелюстного**

сустава (ВНЧС)

нижняя макрогнатия

артрит височно-нижнечелюстного сустава (ВНЧС)

**1867. [Т004035] ОСНОВНОЙ ПРИЧИНОЙ ВЫВИХОВ НИЖНЕЙ ЧЕЛЮСТИ ЯВЛЯЕТСЯ**

нижняя макрогнатия

артрит височно-нижнечелюстного сустава (ВНЧС)

снижение высоты прикуса

**снижение высоты суставного бугорка**

**1868. [Т004036] ВЕДУЩИМ СИМПТОМОМ ПРИ ВЫВИХЕ НИЖНЕЙ ЧЕЛЮСТИ ЯВЛЯЕТСЯ**

снижение высоты прикуса

слезотечение

**невозможность сомкнуть зубы**

заложенность в ухе

**1869. [Т004038] ВЕДУЩИМ СИМПТОМОМ АРТРИТА ВНЧС ЯВЛЯЕТСЯ**

нарушение глотания

множественный кариес

шум в ушах

**стойкое ограничение подвижности нижней челюсти**

**1870. [Т004039] ПРИ РАЗВИТИИ АНКИЛОЗА ВНЧС В ДЕТСТВЕ ДЕФОРМАЦИЯ НИЖНЕЙ ЧЕЛЮСТИ ПОЯВЛЯЕТСЯ**

спустя 12 месяцев от начала заболевания

спустя 6 месяцев от начала заболевания



**с началом интенсивного роста костей лица**

после начала лечения

**1871. [T004040] ОСНОВНЫМ СИМПТОМОМ ПРИ КОНТРАКТУРАХ НИЖНЕЙ ЧЕЛЮСТИ ЯВЛЯЕТСЯ**

верхняя макрогнатия

**ограничение открывания рта**

укорочение ветвей нижней челюсти

снижение высоты прикуса

**1872. [T004041] СУСТАВНОЙ ШУМ ЯВЛЯЕТСЯ РАННИМ ПРИЗНАКОМ**

мастоидита

вывиха

**артроза**

артрита

**1873. [T004042] ПРИ ХРОНИЧЕСКИХ АРТИТАХ ПРОИСХОДИТ**

растяжение капсулы

набухание диска

увеличение синовиальной жидкости

**разволокнение и некроз хряща**

**1874. [T004043] К ХАРАКТЕРНЫМ КЛИНИЧЕСКИМ ПРОЯВЛЕНИЯМ ДЕФОРМИРУЮЩЕГО ОСТЕОАРТРОЗА ВНЧС ОТНОСЯТ**

парез мимической мускулатуры

покраснение и припухлость в околоушно-жевательной области

невозможность открыть рот

**затруднение открывания рта, боль в суставе, усиливающаяся при движениях нижней**

челюсти

**1875. [T004044] К ОСНОВНЫМ КЛИНИЧЕСКИМ ПРОЯВЛЕНИЯМ ОСТЕОАРТРОЗА ВИСОЧНО-НИЖНЕЧЕЛЮСТНОГО СУСТАВА (ВНЧС) ОТНОСЯТ**

деформацию лица

**ограничение открывания рта, девиацию, хруст в суставе**

боль, припухлость

полное отсутствие движений в суставе

**1876. [T004045] ВЕДУЩИМ СИМПТОМОМ АНКИЛОЗА ВНЧС ЯВЛЯЕТСЯ**

нарушение глотания

выраженный болевой симптом

множественный кариес

**резкое ограничение подвижности нижней челюсти**

**1877. [T004046] ВНЕШНИЙ ВИД БОЛЬНОГО С ДВУХСТОРОННИМ КОСТНЫМ АНКИЛОЗОМ ВНЧС ХАРАКТЕРИЗУЕТСЯ**

верхней ретрогнатией

**профилем «птичьего» лица**

верхней микрогнатией

нижней макрогнатией

**1878. [T004047] КЛАССИЧЕСКАЯ КАРТИНА ВЕНОЗНОГО ТРОМБОЗА ПРЕДСТАВЛЯЕТ СОБОЙ ЛОСКУТ**

**синий**

красный

розовый

чЕрный

**1879. [Т004048] О НАЛИЧИИ ЛИКВОРЕИ ПРИ КРОВОТЕЧЕНИИ ИЗ НОСА ИЛИ НАРУЖНОГО СЛУХОВОГО ПРОХОДА СВИДЕТЕЛЬСТВУЕТ**

положительный тест двойного пятна

положительная реакция Вассермана

снижение количества альбуминов в крови

симптом Малевича

**1880. [Т004049] МЕТОДОМ ОБСЛЕДОВАНИЯ, ПРОВОДИМЫМ ДЛЯ ОЦЕНКИ СОСТОЯНИЯ МАГИСТРАЛЬНЫХ СОСУДОВ В РЕЦИПИЕНТНОЙ И ДОНОРСКОЙ ОБЛАСТИ, ЯВЛЯЕТСЯ**

ортопантомограмма

сцинциография

контрастная ангиография

**ультразвуковая доплерография**

**1881. [Т004051] К ДОПОЛНИТЕЛЬНЫМ МЕТОДАМ ИССЛЕДОВАНИЯ ДЛЯ ДИАГНОСТИКИ ПЕРЕЛОМОВ ВЕРХНЕЙ ЧЕЛЮСТИ ОТНОСИТСЯ**

биопсия

радиоизотопное исследование

**рентгенография**

электроодонтодиагностика (ЭОД)

**1882. [Т004052] КОНТРОЛЬ КРОВОСНАБЖЕНИЯ РЕВАСКУЛЯРИЗОВАННОГО ТРАНСПЛАНТАТА В ПЕРВЫЕ 3-5 СУТОК ПОСЛЕ ОПЕРАЦИИ ОСУЩЕСТВЛЯЕТСЯ С ПОМОЩЬЮ**

ангиографии

**доплерографии**

компьютерной томографии

сиалографии

**1883. [Т004053] МОДЕЛИРОВАНИЕ РЕВАСКУЛЯРИЗИРОВАННОГО  
ТРАНСПЛАНТАТА ПРИ ДЕФОРМАЦИИ НИЖНЕЙ ЧЕЛЮСТИ  
ПРОВОДИТСЯ ПО**

панорамной рентгенограмме

**стериолитографической модели**

обзорной рентгенограмме

ортопантомограмме

**1884. [Т004054] ПРЕДОПЕРАЦИОННОЕ ПЛАНИРОВАНИЕ  
МОДЕЛИРОВАНИЯ МАЛОБЕРЦОВОГО ТРАНСПЛАНТАТА  
ПРОВОДИТСЯ ПО**

боковой рентгенограмме нижней челюсти

панорамной рентгенограмме

**компьютерной томограмме**

ортопантомограмме

**1885. [Т004055] К ДОПОЛНИТЕЛЬНЫМ МЕТОДАМ ИССЛЕДОВАНИЯ ДЛЯ  
ДИАГНОСТИКИ ПЕРЕЛОМОВ СКУЛОВОЙ КОСТИ ОТНОСИТСЯ**

**рентгенография**

биопсия

радиоизотопное исследование

электроодонтодиагностика (ЭОД)

**1886. [Т004056] ДЛЯ ПОДТВЕРЖДЕНИЯ ДИАГНОЗА «ВНУТРИКОСТНАЯ  
ГЕМАНГИОМА СКУЛОВОЙ КОСТИ» ПРОВОДИТСЯ ИССЛЕДОВАНИЕ**

**компьютерная томография**

цитологическое

биохимическое

радиоизотопное

**1887. [T004057] ДЕФОРМАЦИЯ КОСТНЫХ СУСТАВНЫХ ЭЛЕМЕНТОВ ВНЧС НА РЕНТГЕНОГРАММЕ ЯВЛЯЕТСЯ ДИАГНОСТИЧЕСКИМ ПРИЗНАКОМ**

острого неспецифического артрита

синдрома болевой дисфункции

**остеоартроза**

вывиха ВНЧС

**1888. [T004059] РЕНТГЕНОЛОГИЧЕСКАЯ КАРТИНА КОСТНОГО АНКИЛОЗА ВНЧС ХАРАКТЕРИЗУЕТСЯ**

прерывистой суставной щелью

четко контурируемыми элементами суставных структур

зоной склероза суставной головки

**сплошным костным конгломератом**

**1889. [T004060] К ОСНОВНЫМ ЖАЛОБАМ ПРИ ПЕРЕЛОМЕ ВЕРХНЕЙ ЧЕЛЮСТИ ОТНОСЯТ**

**нарушение прикуса, боль, припухлость**

боль, сухость во рту, кровоподтеки

резкая светобоязнь, боль, снижение слуха

общее недомогание, головная боль

**1890. [T004061] К ОСНОВНЫМ ЖАЛОБАМ ПРИ ПЕРЕЛОМЕ НИЖНЕЙ ЧЕЛЮСТИ ОТНОСЯТ**

боль, сухость во рту, кровоподтеки

**нарушение прикуса, боль, припухлость**

общее недомогание, головная боль

резкая светобоязнь, боль, снижение слуха

**1891. [T004062] СРЕДНЯЯ ТРЕТЬ ЛИЦА У БОЛЬНЫХ С ВЕРХНЕЙ МИКРОГНАТИЕЙ**

уменьшена

увеличена

деформирована

не изменена

**1892. [T004063] СРЕДНЯЯ ТРЕТЬ ЛИЦА У БОЛЬНЫХ С ВЕРХНЕЙ МАКРОГНАТИЕЙ**

уменьшена

деформирована

несимметрична

**увеличена**

**1893. [T004064] СРЕДНЯЯ ТРЕТЬ ЛИЦА У БОЛЬНЫХ С ВЕРХНЕЙ РЕТРОГНАТИЕЙ**

несимметрична

**уплощена**

увеличена

уменьшена

**1894. [T004065] РАСЧЕТЫ СМЕЩЕНИЯ ЧЕЛЮСТЕЙ ПРИ ИХ ОСТЕОТОМИИ ВЕДУТ ПО**

ортопантограмме

компьютерной томограмме

**телерентгенограмме**

панорамной рентгенограмме

## **1895. [Т004066] РАСЧЕТЫ ЧЕЛЮСТЕЙ ПО ТЕЛЕРЕНТГЕНОГРАММЕ ПРОВОДИТ**

хирург

ортопед

терапевт

**ортодонт**

## **1896. [Т004067] РАСЧЕТ СМЕЩЕНИЯ ЧЕЛЮСТЕЙ ПРИ ИХ ОСТЕОТОМИИ ВЕДУТ ПО**

**артикулятору и телерентгенограмме**

компьютерной томограмме

ортопантомограмме

панорамной рентгенограмме

## **1897. [Т004068] ПРИ ПЕРЕВЯЗКЕ НАРУЖНОЙ СОННОЙ АРТЕРИИ НЕОБХОДИМО УЧИТЫВАТЬ ТОПОГРАФИЧЕСКУЮ АНАТОМИЮ СОСУДИСТО-НЕРВНОГО ПУЧКА ШЕИ, КОТОРАЯ ИМЕЕТ СЛЕДУЮЩЕЕ СТРОЕНИЕ**

снаружи располагается блуждающий нерв, кнутри от него общая сонная артерия, далее – внутренняя яремная вена

**снаружи располагается внутренняя яремная вена, кнутри от нее общая сонная артерия, далее – блуждающий нерв**

снаружи располагается общая сонная артерия, кнутри от нее внутренняя яремная вена, далее – блуждающий нерв

снаружи располагается блуждающий нерв, кнутри от него внутренняя яремная вена, далее – общая сонная артерия

## **1898. [Т004069] ЛЕЧЕБНЫЕ МЕРОПРИЯТИЯ ПРИ ДИСЛОКАЦИОННОЙ АСФИКСИИ СЛЕДУЕТ НАЧИНАТЬ С**

удаления инородного тела

**восстановления правильного анатомического положения органа**

трахеотомии

коникотомии

**1899. [Т004070] ВИДОМ АСФИКСИИ, РАЗВИВШЕЙСЯ В РЕЗУЛЬТАТЕ ЗАКРЫТИЯ ПРОСВЕТА ДЫХАТЕЛЬНЫХ ПУТЕЙ МЯГКОТКАННЫМ ЛОСКУТОМ, ЯВЛЯЕТСЯ**

дислокационная

обтурационная

стенотическая

**клапанная**

**1900. [Т004074] ФОКУС ВОСПАЛЕНИЯ ПРИ ФЛЕГМОНАХ ЛОКАЛИЗУЕТСЯ В**

надкостнице

коже

**межмышечной клетчатке**

мышечной ткани

**1901. [Т004075] ФУРУНКУЛ ЩЕЧНОЙ ОБЛАСТИ МОЖЕТ ОСЛОЖНИТЬСЯ ТРОМБОФЛЕБИТОМ ВЕНЫ**

носолобной

яремной

поверхностной височной

**угловой**

**1902. [Т004076] ПРИ ДВУСТОРОННЕМ МЕНТАЛЬНОМ ПЕРЕЛОМЕ НИЖНЕЙ ЧЕЛЮСТИ УГРОЗА ДЛЯ ЖИЗНИ ВОЗНИКАЕТ ПРИ НАРУШЕНИИ ФУНКЦИИ**

глотания

жевания



дыхания

речи

**1903. [T004077] АБСЦЕСС ЧЕЛЮСТНО-ЯЗЫЧНОГО ЖЕЛОБКА В ПЕРВУЮ ОЧЕРЕДЬ РАСПРОСТРАНЯЕТСЯ В**

толщу языка

клетчаточное пространство поднижнечелюстного треугольника

зачелюстную ямку

**клетчаточные пространства дна полости рта**

**1904. [T004078] ТРОМБОФЛЕБИТ V. ANGULARIS ЯВЛЯЕТСЯ ХАРАКТЕРНЫМ ОСЛОЖНЕНИЕМ, ВОЗНИКАЮЩИМ ПРИ ЛОКАЛИЗАЦИИ ФУРУНКУЛА В ОБЛАСТИ**

подбородка

нижней губы

височной

**верхней губы**

**1905. [T004079] ВТОРИЧНОЕ ИНФИЦИРОВАНИЕ ПОЗАДИЧЕЛЮСТНОЙ ОБЛАСТИ ПРОИСХОДИТ**

**при распространении процесса из окологлоточного и крыловидно- нижнечелюстного пространства**

при распространении воспалительного процесса из подвисочной и крылонЕбной ямки

от верхних зубов мудрости

от нижних зубов мудрости

**1906. [T004080] ПРИ ИНДИЙСКОМ СПОСОБЕ РИНОПЛАСТИКИ КОЖНЫЙ ЛОСКУТ НА ПИТАЮЩЕЙ НОЖКЕ БЕРУТ**

с плеча

**со лба**

с шеи

со щеки

**1907. [Т004081] ФИКСАЦИЯ ОТЛОМКОВ ПО ДОНСКОМУ ИСПОЛЬЗУЕТСЯ ПРИ ЛОКАЛИЗАЦИИ ПЕРЕЛОМА НИЖНЕЙ ЧЕЛЮСТИ В**

области альвеолярного отростка

центральной отделе

пределах зубного ряда

**области угла со смещением ветви**

**1908. [Т004082] КСЕНОТРАНСПЛАНТАТОМ ЯВЛЯЕТСЯ МАТЕРИАЛ, ВЗЯТЫЙ У**

самого пациента

трупа

близкого родственника

**животного**

**1909. [Т004083] ЛЕЧЕНИЕ КОСТНОГО АНКИЛОЗА ВИСОЧНО-НИЖНЕЧЕЛЮСТНОГО СУСТАВА ЗАКЛЮЧАЕТСЯ В**

**артропластике**

лечебной физкультуре

редрессации

физиотерапии

**1910. [Т004084] СОГЛАСНО ОСНОВНОМУ ПРАВИЛУ ПЛАСТИКИ ПРИ РАБОТЕ НА МЯГКИХ ТКАНЯХ СЛЕДУЕТ**

не выполнять мобилизацию тканей

минимизировать длину разреза

**исключить натяжение перемещенных тканей**

не ушивать рану наглухо

### **1911. [Т004085] ЛОСКУТ НА ПИТАЮЩЕЙ НОЖКЕ СОСТОИТ ИЗ**

**кожи и подкожно-жировой клетчатки**

кожи, мышцы и кости

расщепленной кожи

кожи и мышцы

### **1912. [Т004086] СВОБОДНАЯ ПЕРЕСАДКА ЖИРОВОЙ ТКАНИ ПРИМЕНЯЕТСЯ ПРИ**

хейлопластике

миопластике

замещении дефектов кожи

**контурной пластике**

### **1913. [Т004087] ШИНА ПОРТА ПРИМЕНЯЕТСЯ ПРИ ЛЕЧЕНИИ БОЛЬНЫХ С ПЕРЕЛОМОМ НИЖНЕЙ ЧЕЛЮСТИ**

**при полном отсутствии зубов**

с дефектом кости

при частичной адентии

с переломом корней зубов

### **1914. [Т004088] ПРИ СИММЕТРИЧНОЙ НИЖНЕЙ МАКРОГНАТИИ ОСТЕОТОМИЮ ЧАЩЕ ВСЕГО ПРОИЗВОДЯТ В ОБЛАСТИ**

**ветвей челюсти**

углов челюсти

подбородка

первых премоляров

**1915. [Т004089] НЕПОСРЕДСТВЕННЫМ ИНТРАОПЕРАЦИОННЫМ ОСЛОЖНЕНИЕМ ПРИ ОСТЕОТОМИИ НИЖНЕЙ ЧЕЛЮСТИ ЯВЛЯЕТСЯ**

парез маргинальной ветви лицевого нерва

слюнной свищ

**повреждение нижнеальвеолярной артерии**

ишемия тканей операционной области

**1916. [Т004090] СПОСОБОМ ЛЕЧЕНИЯ ФИБРОМАТОЗА ДЕСЕН ЯВЛЯЕТСЯ**

**иссечение пораженных участков**

изготовление эластичной капы, завывшающей прикус

закрытый кюретаж

диатермокоагуляция очагов поражения

**1917. [Т004091] ОСТЕОСИНТЕЗ ПО МАКИЕНКО ПРОВОДИТСЯ**

бронзово-алюминиевой лигатурой

**спицей**

минипластинами

стальной проволокой

**1918. [Т004093] ХИРУРГИЧЕСКИМ МЕТОДОМ ЛЕЧЕНИЯ, ПОКАЗАННЫМ ПРИ ПЕРЕЛОМЕ НИЖНЕЙ ЧЕЛЮСТИ, ОСЛОЖНИВШЕМСЯ НАГНОЕНИЕМ КОСТНОЙ РАНЫ, ЯВЛЯЕТСЯ**

остеосинтез на костными конструкциями

внутрикостный шов

трансоочаговый остеосинтез

**внеочаговый остеосинтез**

**1919. [T004094] ДЛЯ ИММОБИЛИЗАЦИИ ПЕРЕЛОМОВ БЕЗЗУБЫХ ЧЕЛЮСТЕЙ ПРИМЕНЯЕТСЯ ШИНА**

**Порта**

гладкая шина-скоба

Ванкевич

Тигерштедта

**1920. [T004095] УДАЛЕНИЕ ПАПИЛЛЯРНЫХ РАЗРАСТАНИЙ (ОЧАГОВ ПАПИЛЛОМАТОЗА) НА ТВЕРДОМ НЕБЕ ПРОВОДЯТ ПРИ ПОМОЩИ**

гелий-неонового лазера

**электрохирургической петли**

жидкого азота

кровоостанавливающего зажима

**1921. [T004096] ПРИЧИННЫЙ ЗУБ ПРИ ОСТРОМ ОСТЕОМИЕЛИТЕ**

**удаляют обязательно**

депульпируют

шинируют

сохраняют обязательно

**1922. [T004097] ПРИ ОСТРОМ ОСТЕОМИЕЛИТЕ ПОДВИЖНЫЕ ИНТАКТНЫЕ ЗУБЫ В ОБЛАСТИ ПОРАЖЕНИЯ ПОДЛЕЖАТ**

депульпированию

удалению

избирательному пришлифовыванию

**шинированию**

### **1923. [Т004098] ДЕЗИНТОКСИКАЦИОННАЯ ТЕРАПИЯ ПРИ ОСТРОМ ОСТЕОМИЕЛИТЕ СПОСОБСТВУЕТ**

восстановлению трофических нарушений в костной ткани

формированию секвестров в более ранние сроки

**снижению сенсibilизации организма и повышению защитных сил**

уменьшению очага поражения и профилактике осложнений

### **1924. [Т004099] ДРЕНИРОВАНИЕ АБСЦЕССА ПОЛОСТИ РТА ПРОВОДИТСЯ**

бумажными салфетками

**резиновыми полосками**

ватными тампонами

марлевыми полосками

### **1925. [Т004100] ВСКРЫТИЕ КАПСУЛЫ СЛЮННОЙ ЖЕЛЕЗЫ ПРИ ОСТРОМ СИАЛОДЕНИТЕ ПРОИЗВОДИТСЯ**

после появления гнойного отделяемого из выводного протока железы

**только после появления очагов размягчения и флюктуации в области железы**

при развитии прогрессирующей сухости во рту

при развитии инфильтративных изменений в паренхиме железы

### **1926. [Т004101] ОПЕРАТИВНЫМ ДОСТУПОМ ДЛЯ ДРЕНИРОВАНИЯ АБСЦЕССА КРЫЛОВИДНО-НИЖНЕЧЕЛЮСТНОГО ПРОСТРАНСТВА ЯВЛЯЕТСЯ РАЗРЕЗ**

со стороны кожи в поднижнечелюстной области

параллельно внутренней поверхности нижней челюсти на уровне моляров

со стороны кожи, окаймляющий угол нижней челюсти

**слизистой оболочки по крыловидно-челюстной складке**

**1927. [Т004102] ХИРУРГИЧЕСКИМ МЕТОДОМ ИММОБИЛИЗАЦИИ ПЕРЕЛОМОВ ВЕРХНЕЙ ЧЕЛЮСТИ ЯВЛЯЕТСЯ**

метод Адамса

наложение бимаксиллярных шин с пращевидной повязкой

**остеосинтез по Макиенко**

дуга Энгля

**1928. [Т004103] ХИРУРГИЧЕСКИМ МЕТОДОМ ИММОБИЛИЗАЦИИ ПЕРЕЛОМОВ ВЕРХНЕЙ ЧЕЛЮСТИ ЯВЛЯЕТСЯ**

**лобно-челюстной остеосинтез**

дуга Энгля

метод Адамса

наложение бимаксиллярных шин с пращевидной повязкой

**1929. [Т004105] МИНИПЛАСТИНЫ К ОТЛОМКАМ ЧЕЛЮСТЕЙ ФИКСИРУЮТ**

проволочной лигатурой

спицей

шурупами

**титановыми винтами**

**1930. [Т004106] РЕПОЗИЦИЯ КОСТЕЙ НОСА ПРИ ЗАПАДЕНИИ ОТЛОМКОВ ПРОИЗВОДИТСЯ**

прямым элеватором

носовым зеркалом

крючком Лимберга

**элеватором Волкова**

**1931. [Т004107] ПОЗДНЯЯ ПЕРВИЧНАЯ ХИРУРГИЧЕСКАЯ ОБРАБОТКА РАН ЛИЦА ПРОВОДИТСЯ СПУСТЯ**

24 часа

8-12 часов

8 суток

**48 часов**

**1932. [Т004108] ВТОРИЧНУЮ ХИРУРГИЧЕСКУЮ ОБРАБОТКУ РАН ЧЕЛЮСТНО-ЛИЦЕВОЙ ОБЛАСТИ ПРОВОДЯТ ПРИ**

отторжении некротизированных тканей и появлении грануляций

эпителизации раны

**медленном отторжении некротизированных тканей, длительном течении раневого процесса**

на 4-5 сутки

**1933. [Т004109] ОПЕРАТИВНЫМ ВМЕШАТЕЛЬСТВОМ ПРИ ИЗОЛИРОВАННОМ ПЕРЕЛОМЕ СКУЛОВОЙ КОСТИ СО СМЕЩЕНИЕМ ЯВЛЯЕТСЯ**

верхнечелюстная синусотомия с репозицией отломков

**репозиция скуловой кости**

остеотомия верхней челюсти

радикальная верхнечелюстная синусотомия с репозицией отломков

**1934. [Т004110] ОТСРОЧЕННОЕ СПЕЦИАЛИЗИРОВАННОЕ ЛЕЧЕНИЕ ПОВРЕЖДЕНИЙ ЛИЦА ПРИ СОЧЕТАННОЙ ТРАВМЕ ЗАКЛЮЧАЕТСЯ В**

первичной хирургической обработке раны

остановке кровотечения, улучшении функции внешнего дыхания

временной или окончательной иммобилизации переломов костей лица

**лечении осложнений воспалительного характера, окончательной иммобилизации переломов костей лица**



### **1935. [T004111] ПЕРЕСАДКУ КОЖИ НА ОЖГОВУЮ РАНУ ПРОИЗВОДЯТ**

на 5 сутки после ожога

**после отторжения струпа и развития грануляций**

с момента эпителизации

как можно раньше

### **1936. [T004112] МЕТОДОМ ПЛАСТИКИ ПО ЛИМБЕРГУ НАЗЫВАЕТСЯ ПЕРЕМЕЩЕНИЕ ЛОСКУТОВ**

свободных кожных лоскутов

**встречных треугольных**

на питающей ножке

на сосудистом анастомозе

### **1937. [T004113] МЕТОДИКА ПЛАСТИКИ ВСТРЕЧНЫМИ ТРЕУГОЛЬНЫМИ ЛОСКУТАМИ НОСИТ НАЗВАНИЕ МЕТОДИКИ**

Миларда

Аббе

**Лимберга**

Седилло

### **1938. [T004114] ПРИ ПЕРЕМЕЩЕНИИ ВСТРЕЧНЫХ ТРЕУГОЛЬНЫХ ЛОСКУТОВ ПРОИСХОДИТ**

**смена диагоналей**

смена шовного материала

смена катетов

расхождение краЕв раны

**1939. [Т004115] НАИБОЛЕЕ МОБИЛЬНЫМ ЛОСКУТОМ ПРИ ПЛАСТИКЕ ПО ЛИМБЕРГУ ЯВЛЯЕТСЯ \_\_\_\_\_ С \_\_\_\_\_ УГЛОМ**

меньший; тупым

меньший; прямым

**меньший; острым**

большой; тупым

**1940. [Т004116] МЕТОД УШИВАНИЯ ТКАНЕЙ НА СЕБЯ ВЫПОЛНЯЕТСЯ**

**послойным ушиванием раны без мобилизации краЕв**

наложением только разгружающих швов

мобилизацией краЕв раны с фиксацией пластырем

наложением только погружных швов

**1941. [Т004117] ОСНОВНЫМ ПРАВИЛОМ ПЛАСТИКИ МЕСТНЫМИ ТКАНЯМИ ЯВЛЯЕТСЯ**

хороший гемостаз

**отсутствие натяжения в краях раны**

недопустимость мобилизации тканей

минимальная длина разреза

**1942. [Т004118] ПРИРОСТ ТКАНЕЙ ПРИ РАВНОМЕРНЫХ УГЛАХ ФИГУР**

происходит равномерно в сторону больших углов

**происходит одинаково в обе стороны**

не происходит

происходит равномерно в сторону дополнительных разрезов

**1943. [T004119] ПРИРОСТ ТКАНЕЙ ПРИ НЕРАВНЫХ УГЛАХ ФИГУР ПРОИСХОДИТ У \_\_\_\_\_ УГЛА**

вершины малого

основания большего

основания меньшего

**вершины большего**

**1944. [T004120] УБЫЛЬ ТКАНЕЙ ПРИ НЕРАВНЫХ УГЛАХ ФИГУР ПРОИСХОДИТ У \_\_\_\_\_ УГЛА**

**основания меньшего**

вершины большего

вершины малого

основания большего

**1945. [T004121] ВИДОМ ПЛАСТИКИ МЕСТНЫМИ ТКАНЯМИ, ПРИ КОТОРОМ ТКАНИ ПЕРЕНОСЯТ ИЗ ОТДАЛЕННОГО ОТ ДЕФЕКТА МЕСТА, ЯВЛЯЕТСЯ**

пересадка свободной кожи

**пластика лоскутами на ножке**

пластика треугольными лоскутами

мобилизация краЕв раны

**1946. [T004122] ПРИ ИНДИЙСКОЙ РИНОПЛАСТИКЕ ЛОСКУТ НА НОЖКЕ БЕРУТ С**

**лобной области**

губо-щЕчной складки

шеи

щЕчной области

**1947. [Т004123] ПЕРВЫМ ЭТАПОМ ПЛАСТИЧЕСКОЙ ОПЕРАЦИИ ЯВЛЯЕТСЯ**

разрез

планирование вмешательства

**обезболивание**

определение показаний

**1948. [Т004124] ПЕРВЫМ ЭТАПОМ ВОССТАНОВИТЕЛЬНОГО ЛЕЧЕНИЯ ЯВЛЯЕТСЯ**

разрез

**планирование**

обезболивание

определение показаний

**1949. [Т004125] МЕТОДИКА ПЛАСТИКИ ДЕФОРМАЦИИ ВЕРХНЕЙ ГУБЫ ПРИ ВРОЖДЕННОЙ РАСЩЕЛИНЕ НАЗЫВАЕТСЯ МЕТОДИКОЙ**

Крайля

**Лимберга**

Лексера

Седилло

**1950. [Т004126] КОРРЕГИРУЮЩАЯ ОПЕРАЦИЯ ПРИ ВРОЖДЕННОЙ РАСЩЕЛИНЕ И УПЛОЩЕНИИ ВЕРХНЕЙ ГУБЫ ПРОВОДИТСЯ ПО МЕТОДИКЕ**

Лапчинского

Миларда

**Аббе**

Шимановского

**1951. [Т004127] ОСНОВНЫМИ ЗАДАЧАМИ ПЛАСТИКИ ПРИ  
ВРОЖДЕННОЙ РАСЩЕЛИНЕ ВЕРХНЕЙ ГУБЫ ЯВЛЯЕТСЯ  
УСТРАНЕНИЕ**

рубцовой деформации

**дефекта губы и деформации крыла носа**

искривления перегородки носа

выворота крыла носа

**1952. [Т004128] ПРИ ПЛАСТИКЕ ВЕРХНЕЙ ГУБЫ ФИКСАЦИЯ  
ЛОСКУТОВ ОСУЩЕСТВЛЯЕТСЯ**

**узловым швом**

непрерывным швом

гипсовой повязкой

разгрузочными швами

**1953. [Т004129] МОСТОВИДНЫЙ ЛОСКУТ ПО ЛАПЧИНСКОМУ  
ФОРМИРУЮТ ИЗ ТКАНЕЙ ОБЛАСТИ**

**подподбородочной**

теменной

затылочной

лобной

**1954. [Т004130] МОСТОВИДНЫЙ ЛОСКУТ ЛЕКСЕРА ФОРМИРУЮТ ИЗ  
ТКАНЕЙ**

затылочной области

лобной области

**теменной области**

подподбородочной области

**1955. [Т004131] МЕТОД ЗАКРЫТИЯ ДЕФЕКТА СКОЛЬЗЯЩИМ ЛОСКУТОМ БЫЛ ПРЕДЛОЖЕН**

Лимбергом

**Шимановским**

Рауэром

Диффенбахом

**1956. [Т004132] МЕТОД ФОРМИРОВАНИЯ ДУБЛИРОВАННОГО ЛОСКУТА ПРЕДЛОЖЕН**

Диффенбахом

Брунсом

**Рауэром**

Лимбергом

**1957. [Т004133] ДУБЛИРОВАННЫЙ ЛОСКУТ ПО РАУЭРУ ФОРМИРУЕТСЯ НА**

плече и животе

**плече и груди**

груди и животе

груди и шее

**1958. [Т004134] ДЛЯ ВОССТАНОВЛЕНИЯ ДЕФЕКТА БРОВЕЙ ЛОСКУТ НА НОЖКЕ ФОРМИРУЮТ**

**на волосистой части головы**

в заушной области

в лобной области

в области губо-щечной складки

**1959. [Т004135] СВОБОДНЫЙ КОЖНЫЙ ЛОСКУТ ПО ПЕДЖЕТУ НАЗЫВАЕТСЯ**

тонким дермоэпителиальным

расщепленным

**в три четверти толщины**

полнослойной кожей без клетчатки

**1960. [Т004136] СВОБОДНОЙ ПЕРЕСАДКОЙ КОЖИ НАЗЫВАЕТСЯ**

перемещение кожного лоскута на ножке

перенос кожи стебельчатого лоскута

перемещение кожного лоскута на микроанастомозе

**пересадка кожного аутотрансплантата**

**1961. [Т004137] СВОБОДНЫЙ КОЖНЫЙ ЛОСКУТ ФИКСИРУЮТ НА РАНЕ**

парафиновой повязкой

давящей повязкой

**узловыми швами**

узловыми швами и давящей повязкой

**1962. [Т004138] МАКСИМАЛЬНЫЕ РАЗМЕРЫ СВОБОДНОГО КОСТНОГО АУТОТРАНСПЛАНТАТА СОСТАВЛЯЮТ НЕ БОЛЕЕ (СМ)**

3

4

**6**

2

## **1963. [Т004139] ДЛЯ КОНТУРНОЙ ПЛАСТИКИ НЕ ИСПОЛЬЗУЮТ**

кость

титановые минипластины

**мышцы**

хрящ

## **1964. [Т004140] ВТОРИЧНАЯ КОСТНАЯ ПЛАСТИКА ПОСЛЕ ОСНОВНОЙ ОПЕРАЦИИ ПРОВОДИТСЯ ЧЕРЕЗ**

6-8 месяцев

**1-1,5 года**

3-4 месяца

1-2 месяца

## **1965. [Т004141] СРОКИ ПРОВЕДЕНИЯ ВТОРИЧНОЙ КОСТНОЙ ПЛАСТИКИ ОБУСЛОВЛЕННЫ**

восстановлением иннервации

завершением формирования рубцов

**завершением образования костной мозоли**

завершением формирования сосудов

## **1966. [Т004142] АУТОТРАНСПЛАНТАТ ДЛЯ ПРОВЕДЕНИЯ КОСТНОЙ ПЛАСТИКИ ЧЕЛЮСТЕЙ БЕРУТ ИЗ**

бедренной кости

костей стопы

ключицы

**гребешка подвздошной кости**



**1967. [Т004143] НАИБОЛЕЕ ПОДХОДЯЩИМИ ДОНОРСКИМ МЕСТОМ ДЛЯ СВОБОДНОЙ ПЕРЕСАДКИ КОЖИ НА ЛИЦО ЯВЛЯЕТСЯ**

задняя поверхность шеи

передняя поверхность живота

**внутренняя поверхность плеча**

кожа предплечья

**1968. [Т004144] СКУЛОВУЮ КОСТЬ ФИКСИРУЮТ**

винтами

**минипластинами**

проволочной лигатурой

брекетами

**1969. [Т004145] ФИКСАЦИЯ СКУЛОВОЙ КОСТИ ПОСЛЕ ЕЕ РЕПОЗИЦИИ ЭЛЕВАТОРОМ КАРАПЕТЯНА ОСУЩЕСТВЛЯЕТСЯ**

**тампоном, пропитанным Йодоформом**

коллодийной повязкой

пластмассовым вкладышем

наружными швами

**1970. [Т004146] ОПЕРАТИВНОЕ ЛЕЧЕНИЕ ПРИ СРЕДИННОЙ РАСЩЕЛИНЕ НОСА ПРОВОДИТСЯ НА ЧАСТИ НОСА**

**костно-хрящевой**

костной

хрящевой

кожной

**1971. [Т004147] УСТРАНЕНИЕ СЕДЛОВИДНОГО НОСА ПРОВОДИТСЯ ПУТЕМ**

сшивания крыльчатых хрящей

сшивания четырехугольных хрящей

введения костного трансплантата

**введения хрящевого трансплантата**

**1972. [Т004149] ПРИ ОСТЕОТОМИИ ВЕРХНЕЙ ЧЕЛЮСТИ РАЗРЕЗ СЛИЗИСТОЙ ОБОЛОЧКИ ПРОХОДИТ ОТ**

1.6 до 2.6

1.4 до 2.4

1.3 до 2.3

бугра до 4.5

**1973. [Т004150] ОСТЕОТОМИЮ ВЕРХНЕЙ ЧЕЛЮСТИ ПРОВОДЯТ ПО ФОР**

III

II и срединному шву

IV

I

**1974. [Т004151] ОСТЕОТОМИЮ ВЕРХНЕЙ ЧЕЛЮСТИ ПРИ ЕЕ СУЖЕНИИ ПРОВОДЯТ ПО ФОР**

I

III

II

**I и срединному шву**

**1975. [T004152] ПРИ ФРАГМЕНТАРНОЙ ОСТЕОТОМИИ ВЕРХНЕЙ ЧЕЛЮСТИ УДАЛЯЮТ**

1.3: 2.3

1.2: 2.2

3.5: 4.5

**1.5: 2.5**

**1976. [T004153] ПРИ РЕТРО ПОЛОЖЕНИИ ВЕРХНЕЙ ЧЕЛЮСТИ ПОСЛЕ ЕЕ ОСТЕОТОМИИ СМЕЩЕНИЕ ПРОВОДЯТ**

вверх

назад

**вперЕд**

вправо

**1977. [T004154] СЛИЗИСТАЯ ОБОЛОЧКА ВЕРХНЕЧЕЛЮСТНЫХ СИНУСОВ ПОСЛЕ ОСТЕОТОМИИ ВЕРХНЕЙ ЧЕЛЮСТИ**

удаляется частично в области медиальной стенки носа

удаляется полностью

**не удаляется**

удаляется частично в области дна

**1978. [T004155] ФИКСАЦИЯ ВЕРХНЕЙ ЧЕЛЮСТИ ПОСЛЕ ОСТЕОТОМИИ ПРОВОДИТСЯ В ОБЛАСТИ**

скулоальвеолярного гребня с двух сторон

скулоальвеолярного гребня и бугров с двух сторон

бугров

**скулоальвеолярного гребня и грушевидного отверстия**

**1979. [T004156] ПРИ ДОБРОКАЧЕСТВЕННЫХ НОВООБРАЗОВАНИЯХ ВЕРХНЕЙ ЧЕЛЮСТИ В ПРЕДЕЛАХ АЛЬВЕОЛЯРНОЙ ЧАСТИ ПРОВОДИТСЯ**

химиотерапия

**частичная резекция верхней челюсти**

половинная резекция верхней челюсти

резекция верхней челюсти

**1980. [T004157] ДОСТУП ДЛЯ ОПЕРАЦИИ ЧАСТИЧНОЙ РЕЗЕКЦИИ ВЕРХНЕЙ ЧЕЛЮСТИ ПРОВОДИТСЯ СПОСОБОМ**

по Рудько

**внутриротовым**

по Евдокимову

по Диффенбаху

**1981. [T004158] ОСТЕОТОМИЯ НИЖНЕЙ ЧЕЛЮСТИ ВНУТРИРОТОВЫМ СПОСОБОМ ПРОВОДИТСЯ ПО**

**Обвегезору**

Тигершедту

Рудько

Евдокимову

**1982. [T004159] АУТОТРАНСПЛАНТАТ ДЛЯ ПРОВЕДЕНИЯ КОСТНОЙ ПЛАСТИКИ НИЖНЕЙ ЧЕЛЮСТИ БЕРУТ ИЗ**

ключицы

**малой берцовой кости**

бедренной кости

точка стопы

**1983. [T004160] ОСНОВНОЙ ХИРУРГИЧЕСКИЙ МЕТОД ЛЕЧЕНИЯ РУБЦОВОЙ КОНТРАКТУРЫ НИЖНЕЙ ЧЕЛЮСТИ ЗАКЛЮЧАЕТСЯ В**

вертикальной остеотомии ветвей нижней челюсти

**рассечении и иссечении рубцов с последующей пластикой операционных дефектов**

иссечении рубцов

рассечении рубцов

**1984. [T004161] К ОРТОПЕДИЧЕСКИМ МЕТОДАМ ИММОБИЛИЗАЦИИ ПЕРЕЛОМОВ ВЕРХНЕЙ ЧЕЛЮСТИ ОТНОСИТСЯ**

**наложение бимаксиллярных шин с пращевидной повязкой**

дуга Энгля

остеосинтез

аппарат Збаржа

**1985. [T004162] К ХИРУРГИЧЕСКО-ОРТОПЕДИЧЕСКИМ МЕТОДАМ ИММОБИЛИЗАЦИИ ПЕРЕЛОМОВ ВЕРХНЕЙ ЧЕЛЮСТИ ОТНОСИТСЯ**

наложение бимаксиллярных шин с пращевидной повязкой

**метод Адамса**

дуга Энгля

остеосинтез

**1986. [T004163] ДЛЯ ИММОБИЛИЗАЦИИ ПЕРЕЛОМОВ БЕЗЗУБЫХ ЧЕЛЮСТЕЙ ПРИМЕНЯЕТСЯ ШИНА**

Тигерштедта

**Порта**

Збаржа

Ванкевич

## **1987. [Т004165] МЕТОДОМ ФИКСАЦИИ ПРИ ПЕРЕЛОМАХ КОСТЕЙ НОСА ЯВЛЯЕТСЯ**

пращевидная повязка

тампонада носовых ходов

**тампонада носовых ходов и наружная повязка из гипса или коллодия**

остеосинтез

## **1988. [Т004166] ДЛЯ РЕПОЗИЦИИ СКУЛОВОЙ КОСТИ ПРИ ЕЕ ПЕРЕЛОМЕ ПРИМЕНЯЮТ**

зажим Кохера

распатор

крючок Фарабефа

**крючок Лимберга**

## **1989. [Т004167] ДОСТУП ДЛЯ РЕПОЗИЦИИ СКУЛОВОЙ КОСТИ ЭЛЕВАТОРОМ КАРАПЕТЯНА ПРОВОДЯТ СПОСОБОМ**

внутренним

внеротовым

**внутриротовым**

наружным

## **1990. [Т004168] ПОСЛЕ РЕПОЗИЦИИ ФИКСАЦИЯ СКУЛОВОЙ КОСТИ ПРИ ЕЕ ПЕРЕЛОМЕ СО СМЕЩЕНИЕМ В ВЕРХНЕЧЕЛЮСТНУЮ ПАЗУХУ ОСУЩЕСТВЛЯЕТСЯ**

коллодийной повязкой

пластмассовым вкладышем

**тампоном, пропитанным Йодоформом**

наружными швами

**1991. [Т004169] РАННЯЯ ПЕРВИЧНАЯ ХИРУРГИЧЕСКАЯ ОБРАБОТКА РАН ЛИЦА ПРОВОДИТСЯ С МОМЕНТА ТРАВМЫ В ТЕЧЕНИЕ (ЧАС)**

24

8-12

48

72

**1992. [Т004170] ОТСРОЧЕННАЯ ПЕРВИЧНАЯ ХИРУРГИЧЕСКАЯ ОБРАБОТКА РАН ЛИЦА ПРОВОДИТСЯ С МОМЕНТА ТРАВМЫ В ТЕЧЕНИЕ**

3 суток

**24-48 часов**

8-12 часов

8 суток

**1993. [Т004171] ОБЯЗАТЕЛЬНЫМ МЕРОПРИЯТИЕМ ПРИ ПРОВЕДЕНИИ ПЕРВИЧНОЙ ХИРУРГИЧЕСКОЙ ОБРАБОТКИ РАН ЛИЦА ЯВЛЯЕТСЯ ВВЕДЕНИЕ**

гамма-глобулина

стафилококкового анатоксина

антирабической сыворотки

**противостолбнячной сыворотки**

**1994. [Т004172] ПЕРВИЧНАЯ ХИРУРГИЧЕСКАЯ ОБРАБОТКА РАН ЛИЦА ПО ВОЗМОЖНОСТИ ДОЛЖНА БЫТЬ**

частичной и ранней

частичной и поздней

**ранней и окончательной**

своевременной и частичной

### **1995. [Т004173] ФИКСАЦИЯ СКУЛОВОЙ КОСТИ ПОСЛЕ ЕЕ РЕПОЗИЦИИ КРЮЧКОМ ЛИМБЕРГА ОСУЩЕСТВЛЯЕТСЯ**

тампоном, пропитанным Йодоформом

**заклиниванием между отломками**

наружными швами

пластмассовым вкладышем

### **1996. [Т004174] СРОЧНОЕ СПЕЦИАЛИЗИРОВАННОЕ ЛЕЧЕНИЕ ПОВРЕЖДЕНИЙ ЛИЦА ПРИ СОЧЕТАННОЙ ТРАВМЕ ЗАКЛЮЧАЕТСЯ В**

**первичной хирургической обработке раны, временной или окончательной иммобилизации переломов костей лица**

лечении осложнений воспалительного характера

остановке кровотечения, улучшении функции внешнего дыхания

иммобилизации переломов костей лица

### **1997. [Т004175] ПЕРВИЧНАЯ ХИРУРГИЧЕСКАЯ ОБРАБОТКА ОЖОГА ВКЛЮЧАЕТ В СЕБЯ**

**антисептическую обработку кожи вокруг ожога, удаление крупных пузырей и очищение загрязнения, мазевую повязку**

иссечение обожженной кожи

антисептическую обработку кожи вокруг ожога

наложение асептической повязки

### **1998. [Т004176] ОБЯЗАТЕЛЬНЫМ УСЛОВИЕМ ПРИ ВПРАВЛЕНИИ ВЫВИХА НИЖНЕЙ ЧЕЛЮСТИ ЯВЛЯЕТСЯ ОТТЯГИВАНИЕ ЧЕЛЮСТИ**

**книзу**

в сторону вывиха

вверх

в сторону



**1999. [Т004177] БОЛЬШИЕ ПАЛЬЦЫ РУК ВРАЧ ПРИ ВПРАВЛЕНИИ ВЫВИХА НИЖНЕЙ ЧЕЛЮСТИ УСТАНОВЛИВАЕТ НА**

фронтальную группу зубов

**моляры справа и слева или альвеолярные отростки**

углы нижней челюсти

моляры верхней челюсти

**2000. [Т004178] ПРИ ВЫВИХЕ НИЖНЕЙ ЧЕЛЮСТИ ПОКАЗАНО**

**вправление головки в суставную впадину**

проведение иммобилизации

проведение резекции суставного бугорка

прошивание суставной капсулы

**2001. [Т004179] ЭФФЕКТИВНОСТЬ ВОССТАНОВИТЕЛЬНОГО ЛЕЧЕНИЯ ОЦЕНИВАЕТСЯ ПО**

адекватности восприятия лечения

общему состоянию больного

**анатомической форме**

восприятию со стороны окружающих

**2002. [Т004180] ЭФФЕКТИВНОСТЬ ВОССТАНОВИТЕЛЬНОГО ЛЕЧЕНИЯ ОЦЕНИВАЕТСЯ ПО**

общему состоянию больного

восприятию со стороны окружающих

адекватности восприятия лечения

**функции**

**2003. [Т004181] ШВЫ В ПОЛОСТИ РТА ПОСЛЕ ОСТЕОТОМИИ ВЕРХНЕЙ ЧЕЛЮСТИ СНИМАЮТСЯ НА (СУТ.)**

7-10

2-3

12-15

3-5

**2004. [Т004182] ЛЕЧЕНИЕ КОНТРАКТУР НИЖНЕЙ ЧЕЛЮСТИ ЯВЛЯЕТСЯ**

физиотерапевтическим

консервативным

хирургическим

**комплексным**

**2005. [Т004183] ЭКСТРЕННОЕ СПЕЦИАЛИЗИРОВАННОЕ ЛЕЧЕНИЕ ПОВРЕЖДЕНИЙ ЛИЦА ПРИ СОЧЕТАННОЙ ТРАВМЕ ЗАКЛЮЧАЕТСЯ В**

первичной хирургической обработке раны

лечении осложнений воспалительного характера, окончательной иммобилизации переломов костей лица

временной или окончательной иммобилизации переломов костей лица

**остановке кровотечения, улучшении функции внешнего дыхания**

**2006. [Т004184] К ЛЕЧЕБНЫМ МЕРОПРИЯТИЯМ ПРИ СТЕНОТИЧЕСКОЙ АСФИКСИИ ОТНОСИТСЯ**

**трахеотомия**

введение воздуховода

восстановление анатомического положения органа

удаление инородного тела

**2007. [Т004185] К ЛЕЧЕБНЫМ МЕРОПРИЯТИЯМ ПРИ ДИСЛОКАЦИОННОЙ АСФИКСИИ ОТНОСИТСЯ**

введение воздуховода

**восстановление анатомического положения органа**

трахеотомия

удаление инородного тела

**2008. [Т004187] ДЛЯ ПРОФИЛАКТИКИ АСФИКСИИ ЯЗЫК ПРОШИВАЕТСЯ В НАПРАВЛЕНИИ**

**горизонтально**

под углом к боковой поверхности языка

под углом к средней линии

вертикально по средней линии

**2009. [Т004188] ДЛЯ ПРОФИЛАКТИКИ АСФИКСИИ ЯЗЫК ПРОШИВАЕТСЯ**

в передней трети

у корня

по средней линии

**на границе задней и средней трети**

**2010. [Т004189] ПРИ ПРОВЕДЕНИИ ОСТЕОТОМИИ ВЕРХНЕЙ ЧЕЛЮСТИ ПРИМЕНЯЕТСЯ**

комбинированное обезболивание

местное обезболивание

нейролептаналгезия

**общее обезболивание (наркоз)**

## **2011. [Т004190] ПРИ ПРОВЕДЕНИИ ОСТЕОТОМИИ НИЖНЕЙ ЧЕЛЮСТИ ПРИМЕНЯЕТСЯ**

местное обезболивание

**общее обезболивание (наркоз)**

комбинированное обезболивание

нейролептаналгезия

## **2012. [Т004191] ПРИ ВПРАВЛЕНИИ ВЫВИХА НИЖНЕЙ ЧЕЛЮСТИ ПРИМЕНЯЕТСЯ**

нейролептаналгезия

**обезболивание по Дубову**

общее обезболивание (наркоз)

сочетанное обезболивание

## **2013. [Т004192] ПОКАЗАНИЕМ ДЛЯ ПРОВЕДЕНИЯ НАРКОЗА ПРИ ВПРАВЛЕНИИ ВЫВИХА НИЖНЕЙ ЧЕЛЮСТИ ЯВЛЯЕТСЯ**

привычный вывих

**рефлекторная контрактура жевательных мышц**

деформация ветви челюсти

выраженная гиперсаливация

## **2014. [Т004193] МЕТОДОМ ФИЗИОТЕРАПИИ, НАПРАВЛЕННЫМ НА УСКОРЕНИЕ КОНСОЛИДАЦИИ ОТЛОМКОВ В ПЕРВЫЕ ДНИ ПОСЛЕ ПЕРЕЛОМА ЧЕЛЮСТИ, ЯВЛЯЕТСЯ**

электорофорез с Лидазой

массаж

**ультрафонофорез с Метилурацилом**

парафинотерапия

**2015. [Т004194] ЛЕЧЕНИЕ ОСТРОГО АРТРИТА ВИСОЧНО-НИЖНЕЧЕЛЮСТНОГО СУСТАВА (ВНЧС) ВКЛЮЧАЕТ**

создание ложного сустава

артропластику

**физиотерапию**

редрессацию

**2016. [Т004195] СТИМУЛИРУЕТ ЭПИТЕЛИЗАЦИЮ РАНЫ**

эмульсия Синтомицина

Коргликон

**Солкосерил**

Триметилдифтор параамин

**2017. [Т004196] ДЛЯ РЕПОЗИЦИИ СКУЛОВОЙ КОСТИ ПРИ ЕЕ ПЕРЕЛОМЕ ПРИМЕНЯЮТ**

**элеватор Карапетяна**

распатор

крючок Фарабефа

зажим Кохера

**2018. [Т004197] ДЛЯ ПРОФИЛАКТИКИ АСФИКСИИ ПРИ ОПЕРАЦИЯХ СО ЗНАЧИТЕЛЬНЫМ СМЕЩЕНИЕМ ТКАНЕЙ ДНА ПОЛОСТИ РТА ПРОВОДЯТ**

**наложение трахеостомы**

наложение бимаксиллярных шин

введение воздуховода

прошивание и выведение языка

## **2019. [Т004198] СВОБОДНОЕ ДЫХАНИЕ ПОСЛЕ ЭКСТУБАЦИИ ОБЕСПЕЧИВАЕТСЯ**

**введением воздуховода**

поворотом головы пациента

трахеостомией

прошиванием и выведением языка

## **2020. [Т004199] КРИТЕРИЕМ ДЛЯ ПРОВЕДЕНИЯ ВТОРИЧНОЙ КОСТНОЙ ПЛАСТИКИ ПОСЛЕ УДАЛЕНИЯ ЗЛОКАЧЕСТВЕННЫХ ОПУХОЛЕЙ ЧЕЛЮСТЕЙ ЯВЛЯЕТСЯ**

**отсутствие рецидива**

вид первичной опухоли

объем опухоли

характер метастазирования

## **2021. [Т004200] В КОМПЛЕКС МЕРОПРИЯТИЙ ПРИ ЛЕЧЕНИИ ХРОНИЧЕСКОГО НЕСПЕЦИФИЧЕСКОГО АРТРИТА ВИСОЧНО-НИЖНЕЧЕЛЮСТНОГО СУСТАВА (ВНЧС) ВХОДЯТ**

физиотерапия, остеотомия нижней челюсти, иммобилизация

**физиотерапия, нормализация окклюзии, разгрузка и покой ВНЧС**

химиотерапия, иглотерапия

физиотерапия, резекция мышечкового отростка, разгрузка и покой ВНЧС

## **2022. [Т004201] ЭФФЕКТИВНОСТЬ ВОССТАНОВИТЕЛЬНОГО ЛЕЧЕНИЯ ОЦЕНИВАЕТСЯ ПО**

адекватности восприятия лечения

общему состоянию больного

восприятию со стороны окружающих

**эстетической гармонии**

## **2023. [T004204] «ТРУБОЧНЫМ» СТОЛОМ НАЗЫВАЕТСЯ**

диета при заболеваниях ЖКТ

диета при ксеростомии

**протертое гомогенное питание**

диета после резекции желудка

## **2024. [T004205] ДЛЯ ПОВЫШЕНИЯ ЭФФЕКТИВНОСТИ ПЛАСТИКИ ИСПОЛЬЗУЮТ**

**физиотерапию**

криотерапию

массаж

СВЧ гипертермию

## **2025. [T004206] ПРИ НАРУШЕНИИ МИКРОЦИРКУЛЯЦИИ В ЛОСКУТЕ НА НОЖКЕ В ПОСЛЕОПЕРАЦИОННОМ ПЕРИОДЕ ПРОВОДИТСЯ**

криотерапия

**физиотерапия**

электрокоагуляция

гидромассаж

## **2026. [T004207] ПРИ НАРУШЕНИИ МИКРОЦИРКУЛЯЦИИ В ЛОСКУТЕ НА НОЖКЕ В ПОСЛЕОПЕРАЦИОННОМ ПЕРИОДЕ ПРОВОДИТСЯ**

электрокоагуляция

**ГБО-терапия**

криотерапия

гидромассаж

**2027. [Т004208] ДЕРМАБРАЗИЮ ПЕРЕСАЖЕННОГО КОЖНОГО ЛОСКУТА ПРОВОДЯТ ПРИ**

рубцовых изменениях слизистой оболочки

образовании келлоидного рубца

**гиперпигментации**

грубых рубцовых изменениях

**2028. [Т004209] ДЛЯ УСКОРЕНИЯ ПРИЖИВЛЕНИЯ СВОБОДНОГО КОЖНОГО ЛОСКУТА В ПОСЛЕОПЕРАЦИОННОМ ПЕРИОДЕ ПРОВОДИТСЯ**

криотерапия

гидромассаж

**ГБО-терапия**

электрокоагуляция

**2029. [Т004210] ДЛЯ УСКОРЕНИЯ ПРИЖИВЛЕНИЯ СВОБОДНОГО КОЖНОГО ЛОСКУТА В ПОСЛЕОПЕРАЦИОННОМ ПЕРИОДЕ ПРОВОДИТСЯ**

**физиотерапия**

гидромассаж

криотерапия

химиотерапия

**2030. [Т004211] РАДИОИЗОТОПНОЕ СЦИНЦИОГРАФИЧЕСКОЕ ИССЛЕДОВАНИЕ ДЛЯ ОЦЕНКИ КРОВΟΣНАБЖЕНИЯ РЕВАСКУЛЯРИЗИРОВАННОГО ТРАНСПЛАНТАТА ВПЕРВЫЕ ПОСЛЕ ОПЕРАЦИИ ПРОВОДИТСЯ НА (СУТ.)**

2

5

3



**2031. [Т004212] ДЛЯ УСКОРЕНИЯ РЕГЕНЕРАЦИИ КОСТНОЙ ТКАНИ ПОСЛЕ ОСТЕОТОМИИ НАЗНАЧАЮТ**

**ГБО-терапию**

дезинтоксинационную терапию

криотерапию

химиотерапию

**2032. [Т004213] ДЛЯ ПИТАНИЯ ПАЦИЕНТА ПОСЛЕ ОСТЕОТОМИИ ВЕРХНЕЙ ЧЕЛЮСТИ НАЗНАЧАЮТ СТОЛ**

15

**трубочный**

9

1

**2033. [Т004214] ПРИ ОСТЕОТОМИИ ВЕРХНЕЙ ЧЕЛЮСТИ РЕЗИНОВАЯ ТЯГА НАКЛАДЫВАЕТСЯ ПОСЛЕ ОПЕРАЦИИ ЧЕРЕЗ**

4 дня

7 дней

**несколько часов после операции или на следующий день**

5 дней

**2034. [Т004215] ДЛЯ УСКОРЕНИЯ РЕГЕНЕРАЦИИ КОСТНОЙ ТКАНИ ПОСЛЕ ОСТЕОТОМИИ ЧЕЛЮСТЕЙ НАЗНАЧАЮТ**

гормонотерапию

химиотерапию

**ГБО-терапию**

криотерапию

**2035. [T004216] ДЛЯ ПИТАНИЯ ПАЦИЕНТА ПОСЛЕ ОСТЕОТОМИИ НИЖНЕЙ ЧЕЛЮСТИ НАЗНАЧАЮТ СТОЛ**

9

2 челюстной

15

**трубочный**

**2036. [T004217] ДИЕТОЙ ПАЦИЕНТОВ С ПЕРЕЛОМАМИ ЧЕЛЮСТЕЙ ЯВЛЯЕТСЯ СТОЛ**

15

9

**трубочный**

1

**2037. [T004218] ПОСЛЕ НАЛОЖЕНИЯ БИМАКСИЛЛЯРНЫХ ШИН С ЗАЦЕПНЫМИ ПЕТЛЯМИ РЕЗИНОВЫЕ КОЛЬЦА (ТЯГУ) МЕНЯЮТ**

3 раза в месяц

**1 раз в неделю**

ежедневно

1 раз в месяц

**2038. [T004220] РАСТВОРОМ ДЛЯ ТУАЛЕТА ПОЛОСТИ РТА ЯВЛЯЕТСЯ**

40% Глюкоза

**раствор Диоксидина**

Альбумин

раствор Рингера

**2039. [T004221] ПОСЛЕ ОСТЕОТОМИИ НАЗНАЧАЮТ ОСТЕОТРОПНЫЕ АНТИБИОТИКИ**

Линкомицин

Тетрациклин

Олететрин

Пенициллин

**2040. [T004222] ЧЕРЕЗ ГОД ПОСЛЕ ПЕРЕЛОМА ДЕФОРМАЦИЮ КОСТЕЙ НОСА УСТРАНЯЮТ**

**остеотомией костей носа**

тампонадой носа

наложением повязки из коллодия

мануальным вправлением

**2041. [T004223] ЧЕРЕЗ ГОД ПОСЛЕ ПЕРЕЛОМА ДЕФОРМАЦИЮ КОСТЕЙ НОСА УСТРАНЯЮТ**

мануальным вправлением

наложением повязки из коллодия

**контурной пластикой**

тампонадой носа

**2042. [T004224] СПОСОБОМ УСТРАНЕНИЯ ДЕФОРМАЦИИ СКУЛОВОЙ ОБЛАСТИ БЕЗ ФУНКЦИОНАЛЬНЫХ НАРУШЕНИЙ ПОСЛЕ ЗАСТАРЕЛОГО ПЕРЕЛОМА СКУЛОВОЙ КОСТИ ЯВЛЯЕТСЯ**

репозиция отломков

радикальная гайморотомия

**контурная пластика**

остеотомия скуловой кости

**2043. [Т004225] ИДЕНТИЧНОСТЬ ЦВЕТА ПЕРЕСАЖЕННОЙ КОЖИ И ОКРУЖАЮЩЕЙ КОЖИ ЛИЦА ДОСТИГАЕТСЯ ПРИ ПОМОЩИ**

криотерапии

**деэпидермизации**

физиотерапии

гидромассажа

**2044. [Т004226] ПАРНОЕ СОЧЛЕНЕНИЕ СУСТАВНЫХ ГОЛОВОК НИЖНЕЙ ЧЕЛЮСТИ С СУСТАВНЫМИ ПОВЕРХНОСТЯМИ НИЖНЕЧЕЛЮСТНЫХ ЯМОК ВИСОЧНЫХ КОСТЕЙ НАЗЫВАЕТСЯ**

челюстным соединением

ложным суставом

**височно-нижнечелюстным суставом (ВНЧС)**

мандибулярным суставом

**2045. [Т004227] ГЛУБИНА РЕЗЦОВОГО ПЕРЕКРЫТИЯ СЧИТАЕТСЯ НОРМАЛЬНОЙ**

на величину коронки резца

на  $\frac{2}{3}$  высоты коронки нижнего резца

на  $\frac{1}{2}$  высоты коронки нижнего резца

**на  $\frac{1}{3}$  высоты коронки нижнего резца**

**2046. [Т004228] ОЦЕНКА СООТНОШЕНИЯ БОКОВЫХ ЗУБОВ В САГИТТАЛЬНОЙ ПЛОСКОСТИ ЯВЛЯЕТСЯ РЕШАЮЩЕЙ ПРИ ОПРЕДЕЛЕНИИ**

перекрестной окклюзии

**мезиальной окклюзии**

глубокой резцовой окклюзии

вертикальной резцовой дизокклюзии

**2047. [Т004229] С ЦЕЛЬЮ ОПРЕДЕЛЕНИЯ СООТНОШЕНИЯ КОРНЕЙ ВЕРХНИХ БОКОВЫХ ЗУБОВ С ГАЙМОРОВОЙ ПАЗУХОЙ ПАЦИЕНТА ЦЕЛЕСООБРАЗНО НАПРАВИТЬ НА**

ортопантомограмму

панорамную рентгенографию

**компьютерную томографию**

телерентгенографию (ТРГ) в прямой проекции

**2048. [Т004231] СИММЕТРИЧНОСТЬ РАЗВИТИЯ ПРАВОЙ И ЛЕВОЙ ПОЛОВИНЫ НИЖНЕЙ ЧЕЛЮСТИ НАИБОЛЕЕ ПОЛНО МОЖНО ОЦЕНИТЬ С ПОМОЩЬЮ**

телерентгенографии в боковой проекции

**телерентгенографии в прямой проекции**

прицельной рентгенографии

панорамной рентгенографии

**2049. [Т004232] ЭЛЕКТРОМИОГРАФИЯ РЕГИСТРИРУЕТ**

движение нижней челюсти

гемодинамику мышц челюстно-лицевой области

**биопотенциалы мышц челюстно-лицевой области**

движение ВНЧС

**2050. [Т004233] НАИБОЛЬШУЮ ИНФОРМАЦИЮ О СОСТОЯНИИ МЯГКОТКАНЫХ СТРУКТУР ВИСОЧНО-НИЖНЕЧЕЛЮСТНОГО СУСТАВА (ВНЧС) ДАЕТ**

**магнитно-резонансная томография**

ортопантомография

компьютерная томография

телерентгенография

**2051. [Т004234] ОБЪЕКТИВНЫЙ МЕТОД ИССЛЕДОВАНИЯ, ПОЗВОЛЯЮЩИЙ ОЦЕНИТЬ ФУНКЦИОНАЛЬНОЕ СОСТОЯНИЕ ЗУБОЧЕЛЮСТНОЙ СИСТЕМЫ ПУТЕМ РЕГИСТРАЦИИ ЭЛЕКТРИЧЕСКИХ ПОТЕНЦИАЛОВ ЖЕВАТЕЛЬНЫХ МЫШЦ, НАЗЫВАЕТСЯ**

кинезиографией

мастикациографией

сиалографией

**электромиографией**

**2052. [Т004235] ФУНКЦИОНАЛЬНОЕ СОСТОЯНИЕ МЫШЦ ЧЕЛЮСТНО-ЛИЦЕВОЙ ОБЛАСТИ ОПРЕДЕЛЯЮТ МЕТОДОМ**

артофонографии

**электромиографии**

аксиографии

реопародонтографии

**2053. [Т004236] РЕОГРАФИЯ В ОБЛАСТИ ВНЧС ПОЗВОЛЯЕТ ОПРЕДЕЛИТЬ**

сократительную способность мышц челюстно-лицевой области

**гемодинамическое состояние сосудов ВНЧС**

выносливость тканей пародонта

движение суставных головок нижней челюсти

**2054. [Т004237] АНОМАЛИИ ЧЕЛЮСТНЫХ КОСТЕЙ В САГИТТАЛЬНОМ НАПРАВЛЕНИИ МОЖНО ОПРЕДЕЛИТЬ С ПОМОЩЬЮ**

ортопантомографии

**телерентгенографию (ТРГ) в боковой проекции**

томографии

панорамной рентгенографии

**2055. [T004239] ФОРМУ ЛИЦА ОПРЕДЕЛЯЮТ С ПОМОЩЬЮ ИНДЕКСА**

Коркхауза

Тонна

Эшлера - Биттнера

**Изара**

**2056. [T004240] «ВЫПУКЛЫЙ» ПРОФИЛЬ СВИДЕТЕЛЬСТВУЕТ О**

нормальном развитии

перекрестном прикусе

**ретроположении нижней челюсти**

формировании диастемы

**2057. [T004242] КАЖДЫЙ ЗУБ ВЕРХНЕЙ ЧЕЛЮСТИ АНТАГониРУЕТ С**

одноименным зубом нижней челюсти и впередистоящим зубом

одноименным зубом верхней челюсти

одноименным зубом нижней челюсти

**одноименным зубом нижней челюсти и позадистоящим зубом**

**2058. [T004243] ДЛЯ ОПРЕДЕЛЕНИЯ НАРУШЕНИЯ ФОРМЫ ЗУБНЫХ РЯДОВ ИСПОЛЬЗУЮТ МЕТОДИКУ**

**Хаулея – Гербера – Гербста**

Коркхауза

Пона

Долгополовой

**2059. [T004244] ШИРИНУ ГОЛОВЫ ОПРЕДЕЛЯЮТ МЕЖДУ ТОЧКАМИ**

ор – gl

go – go

zy – zy

**eu – eu**

## **2060. [T004245] ДЛИНУ ГОЛОВЫ ИЗМЕРЯЮТ МЕЖДУ ТОЧКАМИ**

eu – eu

go – go

zy - zy

**op- gl**

## **2061. [T004246] МЕТОД КОРКХАУЗА ОСНОВАН НА**

зависимости суммы мезиодистальных размеров верхних резцов и ширины зубных рядов

зависимости ширины и длины зубных рядов

**зависимости суммы мезиодистальных размеров верхних резцов и длины переднего отрезка зубного ряда**

пропорциональности размеров верхних и нижних резцов

## **2062. [T004247] ИНДЕКС ТОННА ИСПОЛЬЗУЮТ ДЛЯ ОПРЕДЕЛЕНИЯ**

**пропорциональности верхних и нижних резцов**

длины зубного ряда

пропорциональности размеров верхнего и нижнего зубных рядов

ширины зубного ряда

## **2063. [T004248] НА ТЕЛЕРЕНТГЕНОГРАММЕ ГОЛОВЫ В БОКОВОЙ ПРОЕКЦИИ ЗНАЧЕНИЕ УГЛА ANB=10 ГРАДУСОВ СВИДЕТЕЛЬСТВУЕТ О**

скелетном классе III

скелетном классе I



скелетном классе II

протрузии верхних резцов

**2064. [T004251] НА ТЕЛЕРЕНТГЕНОГРАММЕ ГОЛОВЫ В БОКОВОЙ ПРОЕКЦИИ УВЕЛИЧЕНИЕ УГЛА SNA СВИДЕТЕЛЬСТВУЕТ О**

скелетном классе I

**верхнечелюстной прогнатии**

нижнечелюстной макрогнатии

верхнечелюстной микрогнатии

**2065. [T004252] ПРОПОРЦИОНАЛЬНОСТЬ РАЗМЕРОВ КРОНОК ПОСТОЯННЫХ РЕЗЦОВ ЧЕЛЮСТЕЙ ПОЗВОЛИТ ОПРЕДЕЛИТЬ**

методика Пона

методика Коркхауза

индекс Нансе

**индекс Тона**

**2066. [T004253] РАЗМЕРЫ ЗУБНЫХ РЯДОВ ПО МЕТОДУ ПОНА ИЗУЧАЮТСЯ В**

сагиттальном и вертикальном направлениях

вертикальном направлении

**трансверсальном направлении**

сагиттальном направлении

**2067. [T004254] ИЗМЕРИТЕЛЬНОЙ ТОЧКОЙ ПОНА НА НИЖНИХ ПЕРВЫХ ПРЕМОЛЯРАХ ЯВЛЯЕТСЯ**

вершина небного бугорка

середина межбугорковой фиссуры

**дистальная точка ската щечного бугорка**

скат небного бугорка

**2068. [Т004255] ДЛИНУ ПЕРЕДНЕГО ОТРЕЗКА ЗУБНОГО РЯДА ОПРЕДЕЛЯЮТ С ПОМОЩЬЮ МЕТОДА**

Коркхауза

Хауса – Снагиной

Пона

Нансе

**2069. [Т004256] УВЕЛИЧЕНИЕ УГЛА SPP-MP СВИДЕТЕЛЬСТВУЕТ О**

вращении нижней челюсти по часовой стрелке

горизонтальном направлении роста лицевого скелета

ретрогнатическом типе профиля

**вертикальном типе роста лицевого скелета**

**2070. [Т004259] ПОКАЗАНИЕМ К ПРОТЕЗИРОВАНИЮ У ДЕТЕЙ ЯВЛЯЕТСЯ**

аномалия формы временных зубов

нарушение окклюзии

**ранняя потеря молочных зубов**

нарушение формы зубных рядов

**2071. [Т004260] НА ТЕЛЕРЕНТГЕНОГРАММЕ ГОЛОВЫ В БОКОВОЙ ПРОЕКЦИИ УМЕНЬШЕНИЕ УГЛА SNB СВИДЕТЕЛЬСТВУЕТ О**

верхнечелюстной микрогнатии

нижнечелюстной макрогнатии

**нижнечелюстной микрогнатии**

скелетном классе I

**2072. [T004261] ПЛАСТИКА ПРЕДДВЕРИЯ ПОЛОСТИ РТА ПОКАЗАНА ПРИ**

ретракции десны

сужении зубных рядов

нижней ретрогнатии

диастеме

**2073. [T004262] ИЗМЕРИТЕЛЬНЫЕ ТОЧКИ ПОНА 14 И 24 НАХОДЯТСЯ В**

середине межбугорковой фиссуры

дистальной точке ската щЕчного бугорка

мезиальной точке ската щЕчного бугорка

вершине щЕчного бугорка

**2074. [T004263] УГОЛ SNA В НОРМЕ СОСТАВЛЯЕТ (ГРАДУСОВ)**

85

80

74

**82**

**2075. [T004264] УГОЛ SNB В НОРМЕ СОСТАВЛЯЕТ (ГРАДУСОВ)**

**80**

85

74

82

**2076. [T004265] УГОЛ ANB В НОРМЕ СОСТАВЛЯЕТ (ГРАДУСОВ)**

12

8

2

6

**2077. [T004266] УГОЛ SPPMP В НОРМЕ СОСТАВЛЯЕТ (ГРАДУСОВ)**

25

32

7

15

**2078. [T004267] УГОЛ SPPNSL В НОРМЕ СОСТАВЛЯЕТ (ГРАДУСОВ)**

32

15

7

25

**2079. [T004268] УГОЛ MPNSL В НОРМЕ СОСТАВЛЯЕТ (ГРАДУСОВ)**

15

25

7

32

**2080. [T004269] ИНДЕКС ТОНА В НОРМЕ**

1,14

1,5

**1,33**

1,22

**2081. [T004270] ПЕРЕДНИЙ ОТДЕЛ ОСНОВАНИЯ ЧЕРЕПА НА ТРГ ГОЛОВЫ В БОКОВОЙ ПРОЕКЦИИ ОБОЗНАЧАЕТСЯ**

Mr

N-Se

MT1

MT2

**2082. [T004271] РОТОВОЙ ТИП ДЫХАНИЯ ПРИВОДИТ К**

формированию вредной привычки

формированию диастемы

**сужению верхнего зубного ряда**

дистализации моляров верхней челюсти

**2083. [T004272] ПАНОРАМНУЮ РЕНТГЕНОГРАФИЮ ПРИМЕНЯЮТ В ОРТОДОНТИИ ДЛЯ**

измерения ширины зубного ряда

**выявления наличия зачатков зубов верхней и нижней челюстей**

измерения размеров зубов нижней челюсти

измерения длины зубного ряда

**2084. [T004273] МЕТОД ЭЛЕКТРОМИОАРТРОГРАФИИ ПОЗВОЛЯЕТ ИЗУЧИТЬ**

**сокращение жевательных мышц и движение головок нижней челюсти**

состояние жевательных мышц в покое

выносливость собственно жевательных мышц

тонус жевательных мышц

## **2085. [Т004274] ПРОБА ЭШЛЕРА - БИТНЕРА ЗАКЛЮЧАЕТСЯ В**

смещении нижней челюсти кзади

глотании слюны

**выдвижении нижней челюсти с целью определения еЕ ретроположения**

определении асимметрии лица во время улыбки

## **2086. [Т004275] ПРИКУСЫВАНИЕ И ПРОКЛАДЫВАНИЕ ЯЗЫКА ПРИВОДИТ К ОБРАЗОВАНИЮ ДИЗОККЛЮЗИИ**

дистальной

**вертикальной**

мезиальной

глубокой резцовой

## **2087. [Т004276] ПОЛОЖЕНИЕ ЗУБОВ, ПРИ КОТОРОМ ВЕРХНИЕ РЕЗЦЫ ПЕРЕКРЫВАЮТ НИЖНИЕ БОЛЕЕ ЧЕМ НА 1/3 ВЫСОТЫ КОРОНКИ, НАЗЫВАЕТСЯ**

трансверзальной резцовой окклюзией

сагиттальной резцовой дизокклюзией

**глубокой резцовой окклюзией**

вертикальной резцовой дизокклюзией

## **2088. [Т004277] ДИСТАЛЬНАЯ ОККЛЮЗИЯ ОТНОСИТСЯ К АНОМАЛИЯМ ОККЛЮЗИИ В ПЛОСКОСТИ**

трансверзальной

**сагиттальной**

окклюзионной

вертикальной

**2089. [T004278] ПАТОЛОГИЯ ВНЧС, ПРИ КОТОРОЙ НАРУШАЕТСЯ КООРДИНАЦИЯ ФУНКЦИЙ ЖЕВАТЕЛЬНЫХ МЫШЦ И ВЗАИМНОГО РАСПОЛОЖЕНИЯ СУСТАВНЫХ ЭЛЕМЕНТОВ, НАЗЫВАЕТСЯ**

мышечной дисфункцией

анкилозом

суставной дисфункцией

**мышечно-суставной дисфункцией**

**2090. [T004279] НЕПРАВИЛЬНОЕ МЕЗИО-ДИСТАЛЬНОЕ СООТНОШЕНИЕ ПЕРВЫХ ПОСТОЯННЫХ МОЛЯРОВ МОЖЕТ БЫТЬ ОБУСЛОВЛЕНО**

снижением окклюзионной высоты

патологической стираемостью

физиологической стираемостью

**ранней потерей второго временного моляра**

**2091. [T004280] К АНОМАЛИЯМ ОККЛЮЗИИ В САГИТТАЛЬНОЙ ПЛОСКОСТИ ОТНОСИТСЯ**

дизокклюзия

глубокое резцовое перекрытие

вестибулоокклюзия

**дистальная окклюзия**

**2092. [T004283] К МОМЕНТУ РОЖДЕНИЯ У РЕБЕНКА НАБЛЮДАЕТСЯ МЛАДЕНЧЕСКАЯ**

ретрузия

**ретрогения**

протрузия

прогения

**2093. [Т004284] ПРИ РОТОВОМ ДЫХАНИИ ФОРМИРУЕТСЯ**

«готическое» нЕбо

диастема

сагиттальная щель

симптом «напЕрстка»

**2094. [Т004285] СОСАНИЕ СОСКИ ПОСЛЕ 1 ГОДА ПРИВОДИТ К ВОЗНИКНОВЕНИЮ ОККЛЮЗИИ**

дистальной

перекрЕстной

глубокой

мезиальной

**2095. [Т004286] МОЛЯРНЫЙ ИНДЕКС ПОНА РАВЕН**

65

85

**64**

80

**2096. [Т004287] СРОК ПРОРЕЗЫВАНИЯ 1.2 И 2.2 СООТВЕТСТВУЕТ ВОЗРАСТУ (ЛЕТ)**

11

**7-8**

5

3



**2097. [Т004288] СРОК ПРОРЕЗЫВАНИЯ 1.4 И 2.4 СООТВЕТСТВУЕТ ВОЗРАСТУ (ЛЕТ)**

5

**8-9**

3

11

**2098. [Т004289] СРОК ПРОРЕЗЫВАНИЯ 1.3 И 2.3 СООТВЕТСТВУЕТ ВОЗРАСТУ (ЛЕТ)**

5

8

**11-12**

3

**2099. [Т004290] СРОК ПРОРЕЗЫВАНИЯ 1.6 И 2.6 СООТВЕТСТВУЕТ ВОЗРАСТУ (ЛЕТ)**

8

11

3

**5-6**

**2100. [Т004291] СРОК ПРОРЕЗЫВАНИЯ 3.2 И 4.2 СООТВЕТСТВУЕТ ВОЗРАСТУ (ЛЕТ)**

11

8

**6-7**

4

**2101. [Т004292] СРОК ПРОРЕЗЫВАНИЯ 3.3 И 4.3 СООТВЕТСТВУЕТ ВОЗРАСТУ (ЛЕТ)**

5

12

3

**10-11**

**2102. [Т004293] СРОК ПРОРЕЗЫВАНИЯ 15 И 25 СООТВЕТСТВУЕТ ВОЗРАСТУ (ЛЕТ)**

8

**11-12**

3

5-6

**2103. [Т004294] К МОМЕНТУ РОЖДЕНИЯ В НОРМЕ НИЖНЯЯ ЧЕЛЮСТЬ**

больше верхней на 3 мм

равна верхней

**меньше верхней**

больше верхней на 5 мм

**2104. [Т004295] ЗУБНЫЕ РЯДЫ В ОККЛЮЗИИ ВРЕМЕННЫХ ЗУБОВ ИМЕЮТ ФОРМУ**

полуэллипса

**полукруга**

параболы

трапеции

**2105. [Т004296] ПЕРИОД ПОДГОТОВКИ К СМЕНЕ ЗУБОВ ПРОДОЛЖАЕТСЯ (ЛЕТ)**

от 3 до 9

**от 4 до 6**

от 3 до 4

от 5 до 8

**2106. [Т004297] ПОРЯДОК ПРОРЕЗЫВАНИЯ ПОСТОЯННЫХ ЗУБОВ**

6-1-2-5-3-4-7

6-2-4-3-5-7

**6-1-2-4-3-5-7**

1-2-4-5-3-6-7

**2107. [Т004299] РЕЗЦЫ НИЖНЕЙ ЧЕЛЮСТИ В НОРМЕ КОНТАКТИРУЮТ С РЕЗЦАМИ ВЕРХНЕЙ ЧЕЛЮСТИ**

**режущим краем**

язычной поверхностью

апроксимальной поверхностью

вестибулярной поверхностью

**2108. [Т004300] ГИПЕРОДОНТИЯ ВОЗНИКАЕТ ПРИ**

**наличии сверхкомплектных зубов**

отсутствии зачатков зубов

ретенции зубов

увеличении размеров зубов

## 2109. [Т004301] ТОРТОАНОМАЛИЯ ПРЕДСТАВЛЯЕТ СОБОЙ

оральное положение зуба

супраположение зуба

вестибулярный наклон зуба

**поворот зуба вокруг вертикальной оси**

## 2110. [Т004302] ДИСТАЛЬНОЕ ПОЛОЖЕНИЕ ЗУБА ПРЕДСТАВЛЯЕТ СОБОЙ СМЕЩЕНИЕ ЗУБА

вперёд по зубному ряду

в сторону нёба

**назад по зубному ряду**

в сторону щеки

## 2111. [Т004303] СУПРАПОЛОЖЕНИЕ ПРЕДСТАВЛЯЕТ СОБОЙ ПОЛОЖЕНИЕ ЗУБА

оральное

вестибулярное

поворот зуба вокруг вертикальной оси

**выше окклюзионной плоскости**

## 2112. [Т004304] II КЛАСС ЭНГЛЯ ХАРАКТЕРИЗУЕТСЯ СМЕЩЕНИЕМ ЗУБОВ ЧЕЛЮСТИ

нижней латерально

**нижней дистально**

нижней мезиально

верхней дистально

**2113. [Т004305] ДИСТАЛЬНАЯ ОККЛЮЗИЯ ХАРАКТЕРИЗУЕТСЯ СМЕЩЕНИЕМ БОКОВЫХ ЗУБОВ ЧЕЛЮСТИ**

нижней дистально

верхней латерально

верхней дистально

нижней мезиально

**2114. [Т004306] ЛИНГВОККЛЮЗИЯ ПРЕДСТАВЛЯЕТ СОБОЙ СМЕЩЕНИЕ ЗУБОВ**

верхних боковых орально

нижних передних вестибулярно

верхних боковых щечно

**нижних боковых язычно**

**2115. [Т004307] ПАЛАТОККЛЮЗИЯ ОТНОСИТСЯ К АНОМАЛИЯМ ОККЛЮЗИИ В НАПРАВЛЕНИИ**

сагиттальном

сагиттальном и вертикальном

**трансверсальном**

вертикальном

**2116. [Т004308] В НОРМЕ НИЖНИЕ ЦЕНТРАЛЬНЫЕ РЕЗЦЫ ИМЕЮТ**

контакт с боковыми резцами верхней челюсти

**по 1 антагонисту**

по 2 антагониста

контакт с клыками верхней челюсти

**2117. [Т004309] ЩЕЧНЫЕ БУГОРКИ НИЖНИХ БОКОВЫХ ЗУБОВ В НОРМЕ КОНТАКТИРУЮТ С**

вестибулярными поверхностями верхних

нЕбными бугорками верхних

**продольными фиссурами верхних**

щЕчными бугорками верхних

**2118. [Т004310] РЕЗЦЫ ВЕРХНЕЙ ЧЕЛЮСТИ В НОРМЕ КОНТАКТИРУЮТ С РЕЗЦАМИ НИЖНЕЙ ЧЕЛЮСТИ**

вестибулярной поверхностью

режущим краем

**нЕбной поверхностью**

апроксимальной поверхностью

**2119. [Т004311] БАЗАЛЬНАЯ ДУГА НИЖНЕЙ ЧЕЛЮСТИ**

меньше альвеолярной дуги на 3 мм

меньше альвеолярной дуги на 5 мм

**больше альвеолярной дуги**

равна альвеолярной дуге

**2120. [Т004312] ПОРЯДОК ПРОРЕЗЫВАНИЯ ВРЕМЕННЫХ ЗУБОВ**

I – II – V – IV – III

II – I – III – IV – V

**I – II – IV – III – V**

I – II – III – IV – V

## 2121. [Т004313] ВЕСТИБУЛОККЛЮЗИЯ ЯВЛЯЕТСЯ СМЕЩЕНИЕМ ЗУБОВ

нижних передних в оральную сторону

нижних или верхних боковых в оральную сторону

**нижних или верхних боковых в щЕчную сторону**

только верхних боковых в оральную сторону

## 2122. [Т004314] НЕБНЫЕ БУГОРКИ ВЕРХНИХ ВРЕМЕННЫХ МОЛЯРОВ 3-ЛЕТНЕГО РЕБЕНКА РАСПОЛАГАЮТСЯ

вестибулярнее щЕчных бугорков нижних моляров

на одном уровне с щЕчными бугорками нижних моляров

на одном уровне с язычными бугорками нижних моляров

**в продольной фиссуре нижних моляров**

## 2123. [Т004315] ПРИЧИНОЙ ЗАДЕРЖКИ СМЕНЫ ЗУБОВ ЯВЛЯЕТСЯ

гиперодонтия

**персистенция**

гиподонтия

скученное положение

## 2124. [Т004316] ПОЛОЖЕНИЕ ЗУБА ВЫШЕ ОККЛЮЗИОННОЙ ПЛОСКОСТИ

оральное

инфраположение

вестибулярное

**супраположение**

## **2125. [Т004317] АДЕНТИЯ ЗУБА ОТНОСИТСЯ К АНОМАЛИИ**

структуры твердых тканей

**количества**

формы

размера

## **2126. [Т004318] ОТСУТСТВИЕ ЗУБА ЯВЛЯЕТСЯ АНОМАЛИЕЙ**

положения

смыкания зубных рядов

**количества**

размера зубных рядов

## **2127. [Т004319] НАЛИЧИЕ СВЕРХКОМПЛЕКТНЫХ ЗУБОВ ОТНОСИТСЯ К АНОМАЛИИ**

положения

**количества**

размера

формы

## **2128. [Т004320] РЕТЕНЦИЯ ЯВЛЯЕТСЯ АНОМАЛИЕЙ**

формы

**сроков прорезывания**

количества

размера

## **2129. [Т004321] СУЖЕНИЕ ЗУБНОГО РЯДА ЯВЛЯЕТСЯ АНОМАЛИЕЙ В НАПРАВЛЕНИИ**



вертикальном

**трансверсальном**

сагиттальном

вертикальном и сагиттальном

### **2130. [Т004322] ОСНОВАНИЕ ЧЕРЕПА СОСТОИТ ИЗ ОТДЕЛОВ**

мозгового и лицевого

**переднего и заднего**

заднего

переднего

### **2131. [Т004323] МОРФОЛОГИЧЕСКИ ЧЕРЕП РАЗДЕЛЯЕТСЯ НА ОТДЕЛЫ**

затылочный, лобный, челюстной

челюстной и лобный

**мозговой и лицевой**

верхний и нижний

### **2132. [Т004324] НЕБНЫМ ПОЛОЖЕНИЕМ ЗУБА НАЗЫВАЮТ**

мезиальное

супраположение

вестибулярное

**оральное**

### **2133. [Т004325] ЛИНГВАЛЬНЫМ ПОЛОЖЕНИЕМ ЗУБА НАЗЫВАЮТ**

дистальное

**оральное**

вестибулярное

инфраположение

**2134. [Т004327] ПРОТРУЗИЯ РЕЗЦОВ НИЖНЕГО ЗУБНОГО РЯДА И РЕТРУЗИЯ РЕЗЦОВ ВЕРХНЕГО ЗУБНОГО РЯДА ФОРМИРУЮТ ОККЛЮЗИЮ В ПЕРЕДНЕМ ОТДЕЛЕ**

вертикальную резцовую дизокклюзию

**обратную резцовую**

глубокую резцовую дизокклюзию

дистальную

**2135. [Т004328] РЕТРУЗИЯ РЕЗЦОВ НИЖНЕГО ЗУБНОГО РЯДА И ПРОТРУЗИЯ РЕЗЦОВ ВЕРХНЕГО ЗУБНОГО РЯДА ФОРМИРУЮТ ДИЗОККЛЮЗИЮ В ПЕРЕДНЕМ ОТДЕЛЕ**

обратную резцовую

глубокую резцовую

**сагиттальную резцовую**

трансверсальную резцовую

**2136. [Т004329] ТРАНСВЕРСАЛЬНУЮ РЕЗЦОВУЮ ОККЛЮЗИЮ ОТНОСЯТ К АНОМАЛИЯМ В ОТДЕЛЕ**

верхнем боковом

боковом

нижнем боковом

**переднем**

**2137. [Т004330] АНОМАЛИЯ ОККЛЮЗИИ БОКОВЫХ ЗУБОВ В САГИТТАЛЬНОЙ ПЛОСКОСТИ ЯВЛЯЕТСЯ**

обратной резцовой

трансверсальной резцовой

сагиттальной резцовой

дистальной

**2138. [T004331] АНОМАЛИЯ ПОЛОЖЕНИЯ ЗУБА СМЕЩЕНИЕ КЗАДИ ЯВЛЯЕТСЯ**

тортаномалией

вестибулярной

супраположением

дистальной

**2139. [T004333] АНОМАЛИЯ ОККЛЮЗИИ ПЕРЕДНИХ ЗУБОВ В ВЕРТИКАЛЬНОЙ ПЛОСКОСТИ ЯВЛЯЕТСЯ**

вертикальной резцовой дизокклюзией

дистальной окклюзией

обратной резцовой дизокклюзией

сагиттальной резцовой дизокклюзией

**2140. [T004334] УМЕНЬШЕНИЕ МЕЗИОДИСТАЛЬНЫХ РАЗМЕРОВ ЗУБОВ НАЗЫВАЕТСЯ**

транспозиция

микродентия

гиподентия

гиперодентия

**2141. [T004336] БИПРОТРУЗИЯ ПРЕДСТАВЛЯЕТ СОБОЙ**

ретрузию резцов

обратную резцовую дизокклюзию

обратную резцовую окклюзию

протрузию резцов верхнего и нижнего зубных рядов

**2142. [T004337] УКРОЧЕНИЕ ЗУБНЫХ РЯДОВ ЯВЛЯЕТСЯ АНОМАЛИЕЙ В НАПРАВЛЕНИИ**

вертикальном

трансверсальном

**сагиттальном**

сочетанном

**2143. [T004338] ПРОТРУЗИЯ ВЕРХНИХ ЦЕНТРАЛЬНЫХ РЕЗЦОВ ХАРАКТЕРИЗУЕТСЯ**

транспозицией

тортоположением

оральным положением

**вестибулярным положением**

**2144. [T004339] БУГРОВОЕ СМЫКАНИЕ КЛЫКОВ ПО II КЛАССУ ХАРАКТЕРНО ДЛЯ ОККЛЮЗИИ**

дистальной

перекрестной

мезиальной

дизокклюзии

**2145. [T004340] МЕЗИАЛЬНАЯ ОККЛЮЗИЯ ЯВЛЯЕТСЯ АНОМАЛИЕЙ В**

**сагиттальном направлении**

трансверсальном направлении

вертикальном и трансверсальном направлениях

сагиттальном и трансверсальном направлениях

**2146. [T004341] СООТНОШЕНИЕ МОЛЯРОВ ПО III КЛАССУ ЭНГЛЯ ПРЕДСТАВЛЯЕТ СОБОЙ**

глубокую резцовую окклюзию

**мезиальную окклюзию**

вертикальную резцовую дизокклюзию

дистальную окклюзию

**2147. [T004342] СООТНОШЕНИЕ ПОСТОЯННЫХ МОЛЯРОВ ПРИ ФИЗИОЛОГИЧЕСКОЙ ОККЛЮЗИИ СООТВЕТСТВУЕТ КЛАССУ ЭНГЛЯ**

**I**

II 2 подклассу

**III**

II 1 подклассу

**2148. [T004343] ПРОТРУЗИЯ - АНОМАЛИЯ ПОЛОЖЕНИЯ РЕЗЦОВ В НАПРАВЛЕНИИ**

**сагиттальном**

вертикальном

сочетанном

трансверсальном

**2149. [T004344] ОТСУТСТВИЕ ЗАЧАТКА ЗУБА НАЗЫВАЮТ**

скученным положением

тремой

**адентией**

латеральным положением резцов, диастемой

**2150. [Т004345] ПАЛАТООККЛЮЗИЯ ЯВЛЯЕТСЯ АНОМАЛИЕЙ ОККЛЮЗИИ В**

вертикальном направлении

**трансверсальном направлении**

сагиттальном направлении

сагиттальном и трансверсальном направлениях

**2151. [Т004346] ЗУБОАЛЬВЕОЛЯРНОЕ УКРОЧЕНИЕ В ОБЛАСТИ РЕЗЦОВ ВЕРХНЕГО И НИЖНЕГО ЗУБНЫХ РЯДОВ СООТВЕТСТВУЕТ АНОМАЛИИ ОККЛЮЗИИ**

глубокой резцовой окклюзии

обратной резцовой дизокклюзии

**вертикальной резцовой дизокклюзии**

трансверсальной резцовой окклюзии

**2152. [Т004347] ЛАТЕРАЛЬНОЕ ПОЛОЖЕНИЕ ЦЕНТРАЛЬНЫХ РЕЗЦОВ ПРИВОДИТ К**

тремам

транспозиции

тортоаномалии

**диастеме**

**2153. [Т004349] ПОВОРОТ ПО ОСИ ЯВЛЯЕТСЯ**

вестибулярным положением

оральным положением

**тортоаномалией**

транспозицией

## **2154. [T004350] ГИПОПЛАЗИЯ ЯВЛЯЕТСЯ АНОМАЛИЕЙ**

положения

количества

формы

**структуры твердых тканей**

## **2155. [T004351] ФИЗИОЛОГИЧЕСКАЯ НИЖНЯЯ РЕТРОГНАТИЯ**

**формируется к моменту рождения**

формируется к моменту прорезывания первых зубов

формируется до образования неб

не формируется

## **2156. [T004352] ОСНОВАНИЕ ЧЕРЕПА В ПРОЦЕССЕ РОСТА ВЗАИМОДЕЙСТВУЕТ С ОТДЕЛАМИ**

мозговым

шейным

**мозговым, лицевым, шейным**

лицевым

## **2157. [T004353] ЗОНОЙ РОСТА ШВА ЯВЛЯЕТСЯ**

наружный и внутренний слои перепончатой ткани

средняя зона шва

капсулярный слой

**камбиальный слой**

## **2158. [T004354] ОСНОВАНИЕ ЧЕРЕПА СОСТОИТ ИЗ ОТДЕЛОВ**

1

2

4

**2159. [T004355] В ПРОЦЕССЕ ВНУТРИУТРОБНОГО РАЗВИТИЯ ЧЕЛОВЕКА ПРОИСХОДИТ ЗАКЛАДКА ПАР ЖАБЕРНЫХ ДУГ**

6

4

2

8

**2160. [T004356] В НОРМЕ КЛЫКИ ВЕРХНЕГО ЗУБНОГО РЯДА ИМЕЮТ**

контакт с резцами

**2 антагониста**

1 антагонист

контакт с вторыми премолярами

**2161. [T004357] ЛАТЕРАЛЬНОЕ ПОЛОЖЕНИЕ 1.1 И 2.1 ЯВЛЯЕТСЯ ПРИЧИНОЙ**

диастемы и тремы

макродентии

тремы

**диастемы**

**2162. [T004358] АДЕНТИЯ ЗУБА ОТНОСИТСЯ К АНОМАЛИЯМ**

размера

**количества**

структуры твердых тканей



формы

**2163. [T004359] ОТСУТСТВИЕ ЗУБА ЯВЛЯЕТСЯ АНОМАЛИЕЙ**

смыкания зубных рядов

**количества зубов**

размера зубных рядов

положения зуба

**2164. [T004360] ПОЛОЖЕНИЕ ЗУБА ЯЗЫЧНО НАЗЫВАЕТСЯ**

тортоаномалией

**лингвальным**

супраположением

вестибулярным

**2165. [T004361] АНОМАЛИЯ ОККЛЮЗИИ В ПЕРЕДНЕМ ОТДЕЛЕ В ТРАНСВЕРСАЛЬНОЙ ПЛОСКОСТИ НАЗЫВАЕТСЯ**

сагиттальной резцовой

глубокой резцовой

обратной резцовой

**трансверсальной резцовой**

**2166. [T004362] АНОМАЛИЯ ПОЛОЖЕНИЯ ЗУБА В ТРАНСВЕРСАЛЬНОЙ И ВЕРТИКАЛЬНОЙ ПЛОСКОСТЯХ НАЗЫВАЕТСЯ**

оральной и вестибулярной

инфра- и супраположением

**вестибулярной и супраположением**

дистальной и мезиальной

**2167. [Т004363] АНОМАЛИЯ ОККЛЮЗИИ В ПЕРЕДНЕМ ОТДЕЛЕ В ВЕРТИКАЛЬНОЙ ПЛОСКОСТИ НАЗЫВАЕТСЯ**

обратной резцовой окклюзией

**глубокой резцовой окклюзией**

трансверсальной резцовой окклюзией

сагиттальной резцовой дизокклюзией

**2168. [Т004365] ДЛЯ ОЦЕНКИ ПАРОДОНТА БОКОВОЙ ГРУППЫ ЗУБОВ ЦЕЛЕСООБРАЗНО ИСПОЛЬЗОВАТЬ**

телерентгенографию (ТРГ) в боковой проекции

**ортопантомографию**

телерентгенографию (ТРГ) в прямой проекции

томографию ВНЧС

**2169. [Т004366] АНОМАЛИИ РАЗМЕРОВ ЧЕЛЮСТЕЙ В САГИТАЛЬНОМ НАПРАВЛЕНИИ МОЖНО ОПРЕДЕЛИТЬ С ПОМОЩЬЮ**

телерентгенографии (ТРГ) в прямой проекции

ортопантомографии

**телерентгенографии (ТРГ) в боковой проекции**

панорамной рентгенографии

**2170. [Т004367] ПРИВЫЧКА СПАТЬ НА СПИНЕ С ЗАПРОКИНУТОЙ ГОЛОВОЙ ПРИВОДИТ К**

выдвижению нижней челюсти

нарушению прорезывания зубов

нарушению положения зубов

**задержке роста нижней челюсти**

## **2171. [T004368] ОРТОПАНТОМОГРАФИЮ В ОРТОДОНТИИ ПРИМЕНЯЮТ ДЛЯ ОПРЕДЕЛЕНИЯ**

ширины зубных рядов

длины верхней челюсти

длины нижней челюсти

**наличия зачатков постоянных зубов**

## **2172. [T004369] НИЗКОЕ ПРИКРЕПЛЕНИЕ УЗДЕЧКИ ВЕРХНЕЙ ГУБЫ ПРИВОДИТ К**

тремам

**диастеме**

увеличению подвижности зубов

ограничению подвижности нижней губы

## **2173. [T004370] ПРИЧИНОЙ ДИАСТЕМЫ ЯВЛЯЕТСЯ**

**адентия боковых резцов**

сужение зубных рядов

неправильное вскармливание

рахит

## **2174. [T004371] РАННЯЯ ПОТЕРЯ ЗУБА 6.3 ПРИВОДИТ К**

деминерализации одноименного зачатка

дистальному смещению боковых зубов

травме зачатка постоянного зуба

**мезиальному смещению боковых зубов и латеральному передних**

**2175. [Т004372] ФОРМИРОВАНИЮ ГЛУБОКОЙ РЕЗЦОВОЙ ДИЗОККЛЮЗИИ МОЖЕТ СПОСОБСТВОВАТЬ ТИП РОСТА**

горизонтальный и вертикальный

нейтральный

вертикальный

**горизонтальный**

**2176. [Т004373] НЕДОСТАТОК МЕСТА МОЖЕТ ПРИВЕСТИ К АНОМАЛИИ ЗУБА**

**положения**

структуры

размера

формы

**2177. [Т004375] ПРИЧИНОЙ МЕЗИАЛЬНОГО НАКЛОНА ЗУБА 1.6 ЯВЛЯЕТСЯ**

давление зачатка 4.7

сверхкомплектный зуб в области 4.5

**преждевременное удаление 5.5**

макродентия нижних зубов

**2178. [Т004377] ПРИВЫЧКА СОСАНИЯ БОЛЬШОГО ПАЛЬЦА ПРИВОДИТ К**

глубокой резцовой дизокклюзии

**вертикальной резцовой дизокклюзии**

мезиальной окклюзии

протрузии нижних резцов

**2179. [Т004378] К МЕЗИАЛЬНОЙ ОККЛЮЗИИ ПРИВОДИТ**

нижняя ретрогнатия

верхняя прогнатия

верхняя макрогнатия и нижняя микрогнатия

**верхняя микрогнатия и нижняя макрогнатия**

**2180. [Т004379] ПРИЧИНОЙ СКУЧЕННОСТИ ЗУБОВ ЯВЛЯЕТСЯ**

макрогнатия

микродентия

макроглоссия

**сужение и укорочение зубного ряда**

**2181. [Т004381] ПОЛОЖЕНИЕ ЯЗЫКА МЕЖДУ ПЕРЕДНИМИ ЗУБАМИ ПРОВОДИТ К**

глубокой резцовой окклюзии

**вертикальной резцовой дизокклюзии**

дистальной окклюзии

мезиальной окклюзии

**2182. [Т004382] СОСАНИЕ ПАЛЬЦА ПРИВОДИТ К**

травме языка

прикусыванию щЕК

выдвижению нижней челюсти

**протрузии резцов верхней челюсти и ретрузии резцов нижней челюсти**

**2183. [Т004383] ВРЕДНАЯ ПРИВЫЧКА СОСАНИЯ ПАЛЬЦА ЯВЛЯЕТСЯ ПРИЧИНОЙ**

смещения нижней челюсти латерально

смещения средней линии

формирования трансверсальной аномалии окклюзии

**ретрузии нижних резцов**

**2184. [Т004384] ВРЕДНАЯ ПРИВЫЧКА СОСАНИЯ ПАЛЬЦА ЯВЛЯЕТСЯ ПРИЧИНОЙ**

глубокой резцовой окклюзии

глубокой резцовой дизокклюзии

прямой резцовой окклюзии

**сагиттальной резцовой дизокклюзии**

**2185. [Т004386] УГЛУБЛЕНИЕ КРИВОЙ ШПЕЕ**

создаёт дефицит места

создаёт избыток места

нормализует окклюзию

не влияет

**2186. [Т004387] ПРИЧИНОЙ БИАЛЬВЕОЛЯРНОЙ ПРОТРУЗИИ МОЖЕТ ПОСЛУЖИТЬ**

микродентия

гипертонус круговой мышцы рта

микроглоссия

**макроглоссия**

**2187. [Т004388] К АНОМАЛИЯМ РАЗМЕРОВ ЗУБОВ ОТНОСИТСЯ**

микрогнатия

**микродентия**

глоссоптоз

макроглоссия

**2188. [T004389] НЕДОСТАТОК ФТОРА В ПИТЬЕВОЙ ВОДЕ ЯВЛЯЕТСЯ ФАКТОРОМ**

экзогенным местным

**экзогенным общим**

эндогенным общим

эндогенным местным

**2189. [T004390] К АНОМАЛИЯМ РАЗМЕРОВ ЗУБОВ ОТНОСИТСЯ**

микрoгнатия

макрoгнатия

макроглоссия

**макродентия**

**2190. [T004392] РАННЯЯ ПОТЕРЯ МОЛОЧНЫХ МОЛЯРОВ МОЖЕТ ПРИВЕСТИ К**

вертикальной резцовой дизокклюзии

удлинению зубной дуги

диастеме

**наклону соседних зубов в сторону дефекта**

**2191. [T004393] ПРИ ВРЕДНОЙ ПРИВЫЧКЕ СОСАНИЯ ПАЛЬЦА ФОРМИРУЕТСЯ**

дизокклюзия в боковых отделах

носовое дыхание

**протрузия передней группы зубов верхней челюсти**

чрезмерное развитие нижней челюсти

**2192. [T004394] ВРЕДНАЯ ПРИВЫЧКА СОСАНИЯ ПАЛЬЦА ЯВЛЯЕТСЯ ПРИЗНАКОМ НАРУШЕНИЙ**

социальных

травматических

**неврологических**

эстетических

**2193. [T004395] ПРИЧИНОЙ ТРЕМ ЯВЛЯЕТСЯ**

**микродентия**

сужение зубных рядов

нарушение окклюзии

широкая уздечка языка

**2194. [T004397] ВЕРТИКАЛЬНАЯ РЕЗЦОВАЯ ДИЗОККЛЮЗИЯ МОЖЕТ ЯВЛЯТЬСЯ СЛЕДСТВИЕМ**

нарушения развития твердых тканей

наличия сверхкомплектных зубов

тортоаномалии зубов

**зубоальвеолярного удлинения боковой группы зубов и укорочения передней группы**

**2195. [T004398] РАННЯЯ ПОТЕРЯ ЗУБА 5.3 ПРИВОДИТ К**

деминерализации одноименного зачатка

травме зачатка постоянного зуба 1.3

**мезиальному смещению боковых зубов**

травме зачатка постоянного зуба 2.3



## **2196. [Т004399] РОТОВОЕ ДЫХАНИЕ ОКАЗЫВАЕТ ВЛИЯНИЕ НА**

положение уздечки верхней губы

размеры зубов

форму зубов

**положение языка**

## **2197. [Т004400] ГИПЕРТРОФИЯ НЕБНЫХ МИНДАЛИН И АДЕНОИДЫ НИЖНИХ НОСОВЫХ РАКОВИН ПРИВОДЯТ К ФОРМИРОВАНИЮ**

мезиальной окклюзии

**палатиноокклюзии**

обратной резцовой окклюзии

глубокой резцовой окклюзии

## **2198. [Т004401] К ЛИЦЕВЫМ ПРИЗНАКАМ ПРИ СИНДРОМЕ КРУЗОНА (CROUZON) ОТНОСЯТ**

**резкое недоразвитие среднего отдела лица**

чрезмерное развитие нижней челюсти

чрезмерное развитие верхней челюсти

резкое недоразвитие верхнего участка лица

## **2199. [Т004402] РЕЗКОЕ НЕДОРАЗВИТИЕ СРЕДНЕГО ОТДЕЛА ЛИЦА ОТМЕЧАЕТСЯ ПРИ**

синдроме Франческетти

ключично-черепном дизостозе

**синдроме Крузона (Crouzon)**

гипогидротической эктодермальной дисплазии

## **2200. [T004403] УДЛИНЕННОЕ ЛИЦО ЯВЛЯЕТСЯ СЛЕДСТВИЕМ**

недоразвития верхней челюсти

нейтрального роста

**чрезмерного вертикального роста челюстей**

чрезмерного горизонтального роста челюстей

## **2201. [T004404] ПРИЗНАКИ ДЛИННОГО ЛИЦА ХАРАКТЕРНЫ ДЛЯ НАПРАВЛЕНИЯ РОСТА**

вышеперечисленных

горизонтального

нейтрального

**вертикального**

## **2202. [T004405] ПРИЧИНОЙ МИКРОДЕНТИИ ЯВЛЯЕТСЯ**

**генетически детерминированный фактор**

свехкомплектный зуб

нарушение функции глотания

низкое прикрепление уздечки верхней губы

## **2203. [T004406] АНОМАЛИЕЙ ОККЛЮЗИИ В ТРАНСВЕРСАЛЬНОЙ ПЛОСКОСТИ ЯВЛЯЕТСЯ**

мезиальная окклюзия

**палатиноокклюзия**

глубокая резцовая окклюзия

биальвеолярная протрузия

## **2204. [Т004407] АНОМАЛИЯ ПОЛОЖЕНИЯ КЛЫКА ОБУСЛОВЛЕНА**

микродентией клыка

нарушением функции языка

**мезиальным смещением боковых зубов**

укороченной уздечкой языка

## **2205. [Т004408] УМЕНЬШЕНИЕ МОРФОЛОГИЧЕСКОЙ ВЫСОТЫ ЛИЦА У ПАЦИЕНТОВ С ДИСТАЛЬНОЙ ОККЛЮЗИЕЙ И РЕТРУЗИЕЙ РЕЗЦОВ ВЕРХНЕЙ ЧЕЛЮСТИ ОБУСЛОВЛЕНО**

протрузией резцов

зубоальвеолярным укорочением в области передних зубов

зубоальвеолярным удлинением в области боковых зубов

**зубоальвеолярным укорочением в области боковых зубов**

## **2206. [Т004409] ПРИ ГЛУБОКОЙ РЕЗЦОВОЙ ОККЛЮЗИИ МОЖЕТ ИЗМЕНЯТЬСЯ**

средняя морфологическая высота лица

глубина лица

ширина лица

**нижняя морфологическая высота лица**

## **2207. [Т004410] К ЭНДОГЕННЫМ ПРИЧИНАМ ВОЗНИКНОВЕНИЯ ЗУБОЧЕЛЮСТНЫХ АНОМАЛИЙ ОТНОСЯТ**

вредные привычки ребенка

искусственное вскармливание

**токсикозы 1 триместра беременности**

родовую травму

## **2208. [T004412] ПРИВЫЧКА РЕБЕНКА СПАТЬ С ЗАПРОКИНУТОЙ ГОЛОВОЙ СПОСОБСТВУЕТ ФОРМИРОВАНИЮ**

вертикальной резцовой дизокклюзии

перекрестной окклюзии

мезиальной окклюзии

**дистальной окклюзии**

## **2209. [T004413] К МОРФОЛОГИЧЕСКИМ НАРУШЕНИЯМ, ПРИВОДЯЩИМ К ДИСТАЛЬНОЙ ОККЛЮЗИИ, ОТНОСИТСЯ**

бипротрузия

дистопия

ретенция

**сужение верхнего зубного ряда**

## **2210. [T004414] ПРИВЫЧКА СОСАНИЯ БОЛЬШОГО ПАЛЬЦА ПРИВОДИТ К НАРУШЕНИЮ ФОРМЫ ЗУБНОГО РЯДА**

нижнего в трансверсальном направлении

верхнего в боковом

**верхнего и нижнего в переднем отделе**

укорочению верхнего

## **2211. [T004417] ФУНКЦИЮ СМЫКАНИЯ ГУБ МОЖНО НОРМАЛИЗОВАТЬ**

пластикой уздечки нижней губы

удалением зубов по методу Хотца

**лечебной гимнастикой круговой мышцы рта и нормализацией положения языка в акте глотания**

пластикой уздечки верхней губы

**2212. [T004418] СИМПТОМОМ ГИПЕРТОНУСА КРУГОВОЙ МЫШЦЫ РТА ЯВЛЯЕТСЯ**

выступление верхней губы

**симптом напёрстка в области подбородка при глотании**

надподбородочная складка

выступление нижней губы

**2213. [T004420] ПРИЧИНОЙ ТРАНСВЕРСАЛЬНОЙ РЕЗЦОВОЙ ОККЛЮЗИИ ЯВЛЯЕТСЯ**

нарушение функции глотания

гипотонус круговой мышцы рта

**одностороннее сужение зубного ряда**

нарушение функции дыхания

**2214. [T004421] ГЛУБОКАЯ РЕЗЦОВАЯ ОККЛЮЗИЯ ЯВЛЯЕТСЯ АНОМАЛИЕЙ В НАПРАВЛЕНИИ**

сагиттальном

**вертикальном**

трансверсальном

трансверсальном, сагиттальном

**2215. [T004424] ПРИЧИНОЙ ДИАСТЕМЫ ЯВЛЯЕТСЯ**

ротовое дыхание

мелкое преддверие полости рта

**микродентия зубов верхней челюсти**

укороченная уздечка языка

**2216. [T004426] ВЕДУЩИМ ФАКТОРОМ В ФОРМИРОВАНИИ ВЕРТИКАЛЬНОЙ РЕЗЦОВОЙ ДИЗОККЛЮЗИИ ЯВЛЯЕТСЯ**

низкое прикрепление уздечки верхней губы

адентия

**нарушенная функция языка**

мелкое преддверие

**2217. [T004427] ПРИЧИНОЙ ГЛУБОКОЙ РЕЗЦОВОЙ ДИЗОККЛЮЗИИ ЯВЛЯЕТСЯ**

миодинамического равновесия

**зубоальвеолярное удлинение в переднем отделе**

нарушение функции глотания

нарушение функции дыхания

**2218. [T004428] ПРИ ГЛУБОКОЙ РЕЗЦОВОЙ ОККЛЮЗИИ ОТМЕЧАЕТСЯ**

симптом напёрстка

интрузия резцов

экструзия моляров

**зубоальвеолярное укорочение в области жевательной группы зубов**

**2219. [T004430] ПРИЧИНОЙ ВЕСТИБУЛЯРНОГО ПРОРЕЗЫВАНИЯ ЗУБА 1.3 ЯВЛЯЕТСЯ**

нарушение функции глотания

нарушение функции дыхания

адентия временных моляров

**персистентный зуб 5.3**

**2220. [Т004431] К ПРИЧИНАМ МЕЗИАЛЬНОГО СМЕЩЕНИЯ ПОСТОЯННЫХ ПРЕМОЛЯРОВ И МОЛЯРОВ ОТНОСЯТ**

сверхкомплектные зубы

дистальную окклюзию

глубокую резцовую окклюзию

**раннюю потерю временных клыков**

**2221. [Т004433] СИМПТОМ «НАПЕРСТКА» НАБЛЮДАЕТСЯ ПРИ**

низком прикреплении уздечки верхней губы

диастеме

тремах

**нарушении глотания, нарушении миодинамического равновесия**

**2222. [Т004434] ВЯЛЫЙ ТИП ЖЕВАНИЯ ПРИВОДИТ К**

диастеме

тремам

адентии зубов

**скученному положению зубов**

**2223. [Т004436] ОДНОЙ ИЗ ПРИЧИН ТРАНСВЕРСАЛЬНЫХ АНОМАЛИЙ ОККЛЮЗИИ ЯВЛЯЕТСЯ**

вялое жевание

**нестираемость бугров временных клыков**

укорочение уздечки языка

инфантильный тип глотания

**2224. [T004437] АНГИДРОТИЧЕСКАЯ ФОРМА ЭКТОДЕРМАЛЬНОЙ ДИСПЛАЗИИ ХАРАКТЕРИЗУЕТСЯ**

гипердентией

**гиподентией**

макродентией

наличием всех зачатков постоянных зубов

**2225. [T004439] ДИАСТЕМА ВОЗНИКАЕТ В РЕЗУЛЬТАТЕ АНОМАЛИИ**

макродентии

**положения зубов**

микрогнатии

палатиноокклюзии

**2226. [T004440] САГИТТАЛЬНАЯ ЩЕЛЬ МОЖЕТ БЫТЬ ОБУСЛОВЛЕНА**

ретрузией резцов верхней и нижней челюсти

**протрузией резцов верхней челюсти; ретрузией резцов нижней челюсти**

протрузией резцов верхней и нижней челюсти

протрузией резцов нижней челюсти; ретрузией резцов верхней челюсти

**2227. [T004441] СУЖЕНИЕ ЗУБНЫХ РЯДОВ В ТРАНСВЕРСАЛЬНОЙ ПЛОСКОСТИ ПРОВОДИТ К**

персистенции

гиперодонтии

**скученному положению резцов**

гиподонтии



**2228. [T004442] ПРИЧИНОЙ УКРОЧЕНИЯ ЗУБНОГО РЯДА ЯВЛЯЕТСЯ СМЕЩЕНИЕ ЗУБОВ**

латерально

транспозиция

вестибулярно

**мезиально**

**2229. [T004443] ОБРАТНАЯ РЕЗЦОВАЯ ОККЛЮЗИЯ ОБУСЛОВЛЕНА**

**ретрузией резцов верхней и протрузией резцов нижней челюсти**

протрузией резцов нижней челюсти

протрузией резцов верхней челюсти, ретрузией резцов нижней челюсти

протрузией резцов верхней и нижней челюсти

**2230. [T004445] ЛИНИЯ, СООТВЕТСТВУЮЩАЯ ОСНОВАНИЮ ВЕРХНЕЙ ЧЕЛЮСТИ, ОБОЗНАЧАЕТСЯ**

NL

FH

ML

NSL

**2231. [T004446] ФРАНКФУРТСКАЯ ГОРИЗОНТАЛЬ ПРОВОДИТСЯ ЧЕРЕЗ ТОЧКИ**

**Or-Po**

Go-Pg

N-S

Ar-Go

**2232. [T004447] ГОНИАЛЬНЫЙ УГОЛ ОБОЗНАЧАЕТСЯ**

Po

Ar

Co

**Go**

**2233. [T004448] ПЕРЕДНЯЯ ТОЧКА ПОДБОРОДКА ОБОЗНАЧАЕТСЯ**

Ar

Me

**Pg**

Go

**2234. [T004449] НАИБОЛЕЕ ГЛУБОКАЯ ТОЧКА НА ПЕРЕДНЕМ КОНТУРЕ АПИКАЛЬНОГО БАЗИСА ВЕРХНЕЙ ЧЕЛЮСТИ**

B

Me

Pg

**A**

**2235. [T004450] НАИБОЛЕЕ УГЛУБЛЕННАЯ ТОЧКА НА ПЕРЕДНЕМ КОНТУРЕ БАЗИСА НИЖНЕЙ ЧЕЛЮСТИ**

Pg

A

Me

**B**

## **2236. [T004451] ЛИНИЯ NS СООТВЕТСТВУЕТ ПЛОСКОСТИ**

**переднего отдела основания черепа**

основания верхней челюсти

эстетической по Rikets

основания нижней челюсти

## **2237. [T004452] ТОЧКА AR РАСПОЛОЖЕНА НА \_\_\_\_\_ ЧЕЛЮСТИ**

**заднем контуре суставной головки нижней**

вершине суставной головки нижней

переднем контуре апикального базиса нижней

переднем контуре апикального базиса верхней

## **2238. [T004453] ТОЧКА ME СООТВЕТСТВУЕТ**

точке пересечения касательных к ветви и телу нижней челюсти

передней точке подбородочного выступа

вершине суставной головки

**передней точке на нижнем контуре тела нижней челюсти**

## **2239. [T004454] ТОЧКА РТ ЯВЛЯЕТСЯ**

**верхней дистальной точкой крыловидно-верхнечелюстной щели**

верхней точкой наружного слухового прохода

нижней точкой края орбиты

серединой турецкого седла

## **2240. [T004455] ТОЧКА ЦЕНТРА ТУРЕЦКОГО СЕДЛА**

Pt

Ba

Po

S

#### **2241. [T004456] ПЕРЕДНЯЯ ТОЧКА ВЕРХНЕЙ ЧЕЛЮСТИ**

Co

Snp

**Sna**

Go

#### **2242. [T004457] ЗАДНЯЯ ТОЧКА ВЕРХНЕЙ ЧЕЛЮСТИ**

Co

Sna

**Snp**

Go

#### **2243. [T004458] ТОЧКА A ЯВЛЯЕТСЯ**

центром турецкого седла

наиболее глубокой точкой на переднем контуре апикального базиса нижней челюсти

**наиболее глубокой точкой на переднем контуре апикального базиса верхней челюсти**

передней точкой носолобного шва

#### **2244. [T004459] ТОЧКА GO ЯВЛЯЕТСЯ**

вершиной суставной головки

передней точкой апикального базиса нижней челюсти

передней точкой подбородочного выступа

**точкой пересечения касательных к ветви и телу нижней челюсти**

## 2245. [T004460] ТОЧКА PG СООТВЕТСТВУЕТ

точке пересечения касательных к ветви и телу нижней челюсти

нижней точке на нижнем контуре тела нижней челюсти

передней точке на нижнем контуре тела нижней челюсти

**передней точке подбородочного выступа**

## 2246. [T004461] ЗУБОАЛЬВЕОЛЯРНУЮ ВЫСОТУ ПЕРЕДНЕГО ОТДЕЛА ВЕРХНЕЙ ЧЕЛЮСТИ ХАРАКТЕРИЗУЕТ ПАРАМЕТР

L1 – ML

L1 – ML

U6 – NL

U1 – NL

## 2247. [T004462] С ЦЕЛЬЮ ИЗМЕРЕНИЯ ДЛИНЫ ТЕЛА ВЕРХНЕЙ ЧЕЛЮСТИ ИСПОЛЬЗУЮТ

ТРГ – прямая проекция

томографию ВНЧС

**ТРГ – боковая проекция**

ортопантограмму

## 2248. [T004463] ПОЛОЖЕНИЕ ЗУБОВ НИЖЕ ОККЛЮЗИОННОЙ ПЛОСКОСТИ НАЗЫВАЮТ

вестибулярным

оральным

**инфраположением**

дистальным

**2249. [Т004464] АНОМАЛИЕЙ ОККЛЮЗИИ В ТРАНСВЕРСАЛЬНОЙ ПЛОСКОСТИ ЯВЛЯЕТСЯ**

**вестибулоокклюзия**

глубокая резцовая окклюзия

обратная резцовая окклюзия

обратная резцовая дизокклюзия

**2250. [Т004465] ДЛЯ ТОРКА ХАРАКТЕРЕН НАКЛОН ЗУБА**

мезио-дистальный

**вестибуло-оральный**

лабио-латеральный

лабио-лингвальный

**2251. [Т004468] ПОВОРОТ ЗУБА ВОКРУГ ВЕРТИКАЛЬНОЙ ОСИ НАЗЫВАЕТСЯ**

**ротация**

инклинация

торк

ангуляция

**2252. [Т004469] ДЛЯ АНГУЛЯЦИИ ХАРАКТЕРЕН НАКЛОН ЗУБА**

межрезцовый угол

вестибуло-оральный

лабио-латеральный

**медио-латеральный**

**2253. [Т004470] ЛАТЕРАЛЬНОЕ СМЕЩЕНИЕ НИЖНЕЙ ЧЕЛЮСТИ ОПРЕДЕЛЯЕТСЯ НА**

панорамной рентгенограмме

**ТРГ головы в прямой проекции**

ортопантомограмме

ТРГ головы в боковой проекции

**2254. [Т004583] МЕДИЦИНСКАЯ КАРТА СТОМАТОЛОГИЧЕСКОГО БОЛЬНОГО (ФОРМА №043/У) ОФОРМЛЯЕТСЯ В МЕДИЦИНСКОЙ ОРГАНИЗАЦИИ НА ПАЦИЕНТА**

при каждом обращении

один раз в пять лет

один раз в год

**при первичном обращении**

**2255. [Т004584] МЕДИЦИНСКАЯ КАРТА СТОМАТОЛОГИЧЕСКОГО БОЛЬНОГО (ФОРМА №043/У) ХРАНИТСЯ**

**в регистратуре**

в кабинете лечащего врача

у главного врача

у пациента

**2256. [Т004585] ПАСПОРТНАЯ ЧАСТЬ МЕДИЦИНСКОЙ КАРТЫ СТОМАТОЛОГИЧЕСКОГО БОЛЬНОГО (ФОРМА №043/У) ЗАПОЛНЯЕТСЯ**

врачом-стоматологом

врачом-статистиком

медсестрой

**медицинским регистратором**

**2257. [Т004586] МЕДИЦИНСКАЯ КАРТА СТОМАТОЛОГИЧЕСКОГО БОЛЬНОГО (ФОРМА №043/У) ХРАНИТСЯ В РЕГИСТРАТУРЕ ПОСЛЕ ПОСЛЕДНЕГО ПОСЕЩЕНИЯ ПАЦИЕНТА В ТЕЧЕНИЕ (ЛЕТ)**

20

5

15

10

**2258. [Т004587] МЕДИЦИНСКАЯ КАРТА СТОМАТОЛОГИЧЕСКОГО БОЛЬНОГО (ФОРМА № 043/У) ЧЕРЕЗ 5 ЛЕТ ПОСЛЕ ПОСЛЕДНЕГО ПОСЕЩЕНИЯ ПАЦИЕНТА ПЕРЕДАЕТСЯ В**

**архив**

государственный комитет по статистике

Министерство здравоохранения РФ

фонд ОМС

**2259. [Т004588] ДИАГНОЗ И ВСЕ ПОСЛЕДУЮЩИЕ РАЗДЕЛЫ МЕДИЦИНСКОЙ КАРТЫ СТОМАТОЛОГИЧЕСКОГО БОЛЬНОГО (ФОРМА №043/У) ЗАПОЛНЯЮТСЯ**

заведующим отделением

**лечащим врачом**

медсестрой

регистратором

**2260. [Т004589] МЕДИЦИНСКАЯ КАРТА СТОМАТОЛОГИЧЕСКОГО БОЛЬНОГО (ФОРМА №043/У) ЗАПОЛНЯЕТСЯ ВРАЧОМ**

по завершении рабочего дня

**после приема пациента**

по желанию врача

в процессе приема пациента



**2261. [Т004590] ЛИСТОК ЕЖЕДНЕВНОГО УЧЕТА РАБОТЫ ВРАЧА-СТОМАТОЛОГА СТОМАТОЛОГИЧЕСКОЙ ПОЛИКЛИНИКИ, ОТДЕЛЕНИЯ, КАБИНЕТА (ФОРМА №037/У-88) ПРЕДНАЗНАЧЕН ДЛЯ**

учета работы за один день

контроля качества

планирования времени работы

отчета перед ФОМС

**2262. [Т004591] ЛИСТОК ЕЖЕДНЕВНОГО УЧЕТА РАБОТЫ ВРАЧА-СТОМАТОЛОГА СТОМАТОЛОГИЧЕСКОЙ ПОЛИКЛИНИКИ, ОТДЕЛЕНИЯ, КАБИНЕТА (ФОРМА №037/У-88) ЗАПОЛНЯЕТСЯ**

лечащим врачом

медсестрой

заведующим отделением

регистратором

**2263. [Т004592] КОНТРОЛЬ ЗА ПРАВИЛЬНОСТЬЮ ЗАПОЛНЕНИЯ ЛИСТКА ЕЖЕДНЕВНОГО УЧЕТА РАБОТЫ ВРАЧА-СТОМАТОЛОГА СТОМАТОЛОГИЧЕСКОЙ ПОЛИКЛИНИКИ, ОТДЕЛЕНИЯ, КАБИНЕТА (ФОРМА №037/У-88) ОСУЩЕСТВЛЯЕТ**

регистратор

врач-статистик

непосредственный руководитель врача

главный врач медицинской организации

**2264. [Т004593] КОНТРОЛЬ ЗА ПРАВИЛЬНОСТЬЮ ЗАПОЛНЕНИЯ СВОДНОЙ ВЕДОМОСТИ УЧЕТА РАБОТЫ ВРАЧА-СТОМАТОЛОГА СТОМАТОЛОГИЧЕСКОЙ ПОЛИКЛИНИКИ, ОТДЕЛЕНИЯ, КАБИНЕТА (ФОРМА №039-2/У-88) ОСУЩЕСТВЛЯЕТ**

регистратор

главный врач медицинской организации

статистик

непосредственный руководитель врача

**2265. [Т004594] СВОДНАЯ ВЕДОМОСТЬ УЧЕТА РАБОТЫ ВРАЧА-СТОМАТОЛОГА СТОМАТОЛОГИЧЕСКОЙ ПОЛИКЛИНИКИ, ОТДЕЛЕНИЯ, КАБИНЕТА (ФОРМА №039-2/У-88) СОСТАВЛЯЕТСЯ**

руководителем медицинской организации

медсестрой кабинета

медицинским статистиком

самим врачом

**2266. [Т004595] УЧЕТ ТРУДА ВРАЧЕЙ СТОМАТОЛОГИЧЕСКОГО ПРОФИЛЯ ПРОВОДИТСЯ ПО**

числу принятых пациентов

проведенным курсам профилактических мероприятий

количеству вылеченных зубов

условным единицам трудоемкости

**2267. [Т004596] ПРИ ПРОВЕДЕНИИ КОНТРОЛЯ ЗА ПРАВИЛЬНОСТЬЮ ВЕДЕНИЯ ЛИСТКА ЕЖЕДНЕВНОГО УЧЕТА РАБОТЫ ВРАЧА-СТОМАТОЛОГА СТОМАТОЛОГИЧЕСКОЙ ПОЛИКЛИНИКИ, ОТДЕЛЕНИЯ, КАБИНЕТА (ФОРМА №037/У-88) РУКОВОДИТЕЛЬ СОПОСТАВЛЯЕТ ЗАПИСИ С**

клиническими рекомендациями

программой государственных гарантий на оказание медицинской помощи

профессиональным стандартом

медицинской картой стоматологического больного

**2268. [Т004597] ДВЕ СВОДНЫЕ ВЕДОМОСТИ УЧЕТА РАБОТЫ ВРАЧА-СТОМАТОЛОГА СТОМАТОЛОГИЧЕСКОЙ ПОЛИКЛИНИКИ, ОТДЕЛЕНИЯ, КАБИНЕТА (ФОРМА №039-2/У-88) НА ОДНОГО ВРАЧА ЗАВОДЯТСЯ В СЛУЧАЕ ОКАЗАНИЯ СТОМАТОЛОГИЧЕСКОЙ ПОМОЩИ**

**взрослым и детям**

работающим и пенсионерам

женщинам и мужчинам

пациентам по программам ОМС и ДМС

**2269. [Т004598] ДНЕВНИК УЧЕТА РАБОТЫ ВРАЧА-СТОМАТОЛОГА ОРТОДОНТА (ФОРМА №039-3/У) ПРЕДНАЗНАЧЕН ДЛЯ**

отчета перед ФОМС

контроля качества

**учета работы за один день**

планирования времени работы

**2270. [Т004599] ДНЕВНИК УЧЕТА РАБОТЫ ВРАЧА-СТОМАТОЛОГА ОРТОДОНТА (ФОРМА №039-3/У) ЗАПОЛНЯЕТСЯ**

медсестрой

**врачом-ортодонтом**

регистратором

статистиком

**2271. [Т004600] ДНЕВНИК УЧЕТА РАБОТЫ ВРАЧА-СТОМАТОЛОГА ОРТОДОНТА (ФОРМА №039-3/У) ЗАПОЛНЯЕТСЯ НА ОСНОВАНИИ**

сводной ведомости учета работы врача-стоматолога

листка нетрудоспособности

талона учета амбулаторного пациента

**записей в медицинской карте стоматологического больного**

**2272. [Т004601] КОНТРОЛЬ ЗА ПРАВИЛЬНОСТЬЮ ЗАПОЛНЕНИЯ ДНЕВНИКА УЧЕТА РАБОТЫ ВРАЧА-СТОМАТОЛОГА ОРТОДОНТА (ФОРМА №039-3/У) ОСУЩЕСТВЛЯЕТ**

главный врач медицинской организации  
регистратор  
**непосредственный руководитель врача**  
статистик

**2273. [Т004602] ДНЕВНИК УЧЕТА РАБОТЫ ВРАЧА-СТОМАТОЛОГА ОРТОДОНТА (ФОРМА №039-3/У) НЕОБХОДИМО ЗАПОЛНЯТЬ**

**ежедневно**  
ежемесячно  
еженедельно  
ежечасно

**2274. [Т004603] ЛИСТОК ЕЖЕДНЕВНОГО УЧЕТА РАБОТЫ ВРАЧА-СТОМАТОЛОГА СТОМАТОЛОГИЧЕСКОЙ ПОЛИКЛИНИКИ, ОТДЕЛЕНИЯ, КАБИНЕТА (ФОРМА №037/У-88) СЛУЖИТ ОСНОВАНИЕМ ДЛЯ ЗАПОЛНЕНИЯ**

журнала учета профилактических осмотров  
**сводной ведомости учета работы**  
листка нетрудоспособности  
медицинской карты

**2275. [Т004604] ДНЕВНИК УЧЕТА РАБОТЫ ВРАЧА-СТОМАТОЛОГА ОРТОПЕДА (ФОРМА №039-4/У) ПРЕДНАЗНАЧЕН ДЛЯ**

отчета перед ФОМС  
**учета работы за один день**  
планирования времени работы  
контроля качества

**2276. [Т004605] ДНЕВНИК УЧЕТА РАБОТЫ ВРАЧА-СТОМАТОЛОГА ОРТОПЕДА (ФОРМА №039-4/У) ЗАПОЛНЯЕТСЯ**

врачом-ортопедом

медсестрой

регистратором

статистиком

**2277. [Т004609] ТИП ВОЗРАСТНОЙ СТРУКТУРЫ НАСЕЛЕНИЯ РОССИЙСКОЙ ФЕДЕРАЦИИ**

статичный

**регрессивный**

прогрессивный

стационарный

**2278. [Т004610] ЛИСТОК ЕЖЕДНЕВНОГО УЧЕТА РАБОТЫ ВРАЧА-СТОМАТОЛОГА-ОРТОПЕДА (ФОРМА №037-1/У) ИСПОЛЬЗУЕТСЯ ДЛЯ ЗАПОЛНЕНИЯ**

дневника учета работы врача-стоматолога-ортопеда

медицинской карты стоматологического больного

сводного журнала о приеме пациентов

статистической ведомости

**2279. [Т004611] ЖУРНАЛ УЧЕТА ПРОФИЛАКТИЧЕСКИХ ОСМОТРОВ ПОЛОСТИ РТА (ФОРМА №049/У) ПРЕДНАЗНАЧЕН ДЛЯ**

регистрации профилактических осмотров

планирования времени работы

отчета перед ФОМС

контроля качества

**2280. [Т004612] ЖУРНАЛ УЧЕТА ПРОФИЛАКТИЧЕСКИХ ОСМОТРОВ ПОЛОСТИ РТА (ФОРМА №049/У) ЗАПОЛНЯЕТСЯ**

медсестрой

врачом-стоматологом

регистратором

статистиком

**2281. [Т004613] КОНТРОЛЬ ЗА ПРАВИЛЬНОСТЬЮ ЗАПОЛНЕНИЯ ЖУРНАЛА УЧЕТА ПРОФИЛАКТИЧЕСКИХ ОСМОТРОВ ПОЛОСТИ РТА (ФОРМА №049/У) ОСУЩЕСТВЛЯЕТ**

главный врач медицинской организации

статистик

регистратор

заведующий отделением

**2282. [Т004614] ЖУРНАЛ УЧЕТА ПРОФИЛАКТИЧЕСКИХ ОСМОТРОВ ПОЛОСТИ РТА (ФОРМА №049/У) ЯВЛЯЕТСЯ ОСНОВНЫМ ДОКУМЕНТОМ ДЛЯ АНАЛИЗА**

информированности населения о ЗОЖ

профилактической работы среди населения

эффективности использования оборудования

распределения нагрузки среди врачей

**2283. [Т004615] МЕДИЦИНСКАЯ КАРТА ОРТОДОНТИЧЕСКОГО ПАЦИЕНТА (ФОРМА №043-1/У) ЯВЛЯЕТСЯ УЧЕТНОЙ ФОРМОЙ ОКАЗАНИЯ МЕДИЦИНСКОЙ ПОМОЩИ**

в условиях дневного стационара

стационарных условиях

вне медицинской организации

**в амбулаторных условиях**

**2284. [Т004616] МЕДИЦИНСКАЯ КАРТА ОРТОДОНТИЧЕСКОГО ПАЦИЕНТА (ФОРМА №043-1/У) ЗАПОЛНЯЕТСЯ В ПОЛИКЛИНИКЕ НА ПАЦИЕНТА**

при каждом обращении

один раз в пять лет

один раз в год

**при первичном обращении**

**2285. [Т004617] ТИТУЛЬНЫЙ ЛИСТ МЕДИЦИНСКОЙ КАРТЫ ОРТОДОНТИЧЕСКОГО ПАЦИЕНТА (ФОРМА №043-1/У) ЗАПОЛНЯЕТСЯ В**

рекреационной зоне

смотровом кабинете

кабинете врача-стоматолога ортодонта

**регистратуре**

**2286. [Т004619] ОСНОВНЫМ ДОКУМЕНТОМ, УДОСТОВЕРЯЮЩИМ ЛИЧНОСТЬ ПАЦИЕНТА, ЯВЛЯЕТСЯ**

страховой полис

свидетельство о рождении

**паспорт**

водительские права

**2287. [Т004623] СТАНДАРТЫ МЕДИЦИНСКОЙ ПОМОЩИ УТВЕРЖДАЮТСЯ**

руководством медицинской организации

**Министерством здравоохранения РФ**

Российской академией наук

Правительством РФ

**2288. [Т004624] ПОКАЗАТЕЛЬ ОБЩЕЙ ЗАБОЛЕВАЕМОСТИ  
ХАРАКТЕРИЗУЕТ**

изменения распространенности заболеваний во времени

удельный вес конкретного заболевания

**распространенность заболеваний среди населения**

распространенность социально-значимых заболеваний

**2289. [Т004625] КЛИНИЧЕСКИЕ РЕКОМЕНДАЦИИ ОТНОСЯТСЯ К  
НОРМАТИВНЫМ ДОКУМЕНТАМ ХАРАКТЕРА**

обязательного

**рекомендательного**

ознакомительного

законодательного

**2290. [Т004626] ДЛЯ РАСЧЕТА ОБЩЕЙ ЗАБОЛЕВАЕМОСТИ  
НЕОБХОДИМЫ ДАННЫЕ О СРЕДНЕГОДОВОЙ ЧИСЛЕННОСТИ  
НАСЕЛЕНИЯ И ЧИСЛЕ ЗАБОЛЕВАНИЙ**

**зарегистрированных впервые в данном году**

инфекционных, зарегистрированных впервые в жизни

выявленных впервые в жизни

социально-значимых, зарегистрированных в данном году

**2291. [Т004627] ДЛЯ РАСЧЕТА ПЕРВИЧНОЙ ЗАБОЛЕВАЕМОСТИ  
НЕОБХОДИМЫ ДАННЫЕ О СРЕДНЕГОДОВОЙ ЧИСЛЕННОСТИ  
НАСЕЛЕНИЯ И ЧИСЛЕ**

**выявленных впервые в жизни**

инфекционных, зарегистрированных впервые в жизни

социально-значимых, зарегистрированных в данном году

зарегистрированных впервые в данном году



**2292. [Т004628] ДЛЯ РАСЧЕТА ИНФЕКЦИОННОЙ ЗАБОЛЕВАЕМОСТИ НЕОБХОДИМЫ ДАННЫЕ О ЧИСЛЕ ИНФЕКЦИОННЫХ ЗАБОЛЕВАНИЙ, ЗАРЕГИСТРИРОВАННЫХ В ДАННОМ ГОДУ, И**

числе социально-значимых заболеваний, зарегистрированных в данном году

**среднегодовой численности населения**

числе заболеваний, зарегистрированных на данной территории

числе заболеваний, выявленных впервые в жизни

**2293. [Т004629] ДЛЯ РАСЧЕТА ЗАБОЛЕВАЕМОСТИ СОЦИАЛЬНО-ЗНАЧИМЫМИ ЗАБОЛЕВАНИЯМИ НЕОБХОДИМЫ ДАННЫЕ О ЧИСЛЕ СОЦИАЛЬНО-ЗНАЧИМЫХ ЗАБОЛЕВАНИЙ, ЗАРЕГИСТРИРОВАННЫХ В ДАННОМ ГОДУ, И**

**среднегодовой численности населения**

числе инфекционных заболеваний, зарегистрированных на данной территории

числе заболеваний, зарегистрированных впервые в данном году

числе заболеваний, выявленных впервые в жизни

**2294. [Т004630] ДЛЯ РАСЧЕТА СТРУКТУРЫ ОБЩЕЙ ЗАБОЛЕВАЕМОСТИ НАСЕЛЕНИЯ ИСПОЛЬЗУЮТ СТАТИСТИЧЕСКИЕ ПОКАЗАТЕЛИ О ЧИСЛЕ СЛУЧАЕВ**

конкретного заболевания и среднегодовой численности населения

**конкретного заболевания и случаев всех заболеваний**

всех заболеваний в данном году и случаев заболеваний в предыдущие годы

заболеваний, выявленных при медосмотре, и лиц, прошедших медосмотр

**2295. [Т004631] ДЛЯ РАСЧЕТА ПАТОЛОГИЧЕСКОЙ ПОРАЖЕННОСТИ НЕОБХОДИМЫ ДАННЫЕ О ЧИСЛЕ СЛУЧАЕВ**

конкретного заболевания и числе случаев всех заболеваний

всех заболеваний в данном году и числе случаев заболеваний в предыдущие годы

заболеваний, выявленных при медосмотре, и числе лиц, прошедших медосмотр

конкретного заболевания и среднегодовой численности населения

**2296. [Т004632] ДЛЯ РАСЧЕТА КОНКРЕТНОГО ВИДА ЗАБОЛЕВАЕМОСТИ НЕОБХОДИМЫ ДАННЫЕ О ЧИСЛЕ СЛУЧАЕВ КОНКРЕТНОГО ЗАБОЛЕВАНИЯ И**

числе лиц, прошедших медосмотр

числе случаев заболеваний в предыдущие годы

численности трудоспособного населения

**среднегодовой численности населения**

**2297. [Т004634] ИЗ УСЛОВИЙ, ВЛИЯЮЩИХ НА ЗДОРОВЬЕ, НАИБОЛЕЕ ЗНАЧИМЫМ, СОГЛАСНО ДАННЫМ ВОЗ, ЯВЛЯЕТСЯ**

внешняя среда

наследственность

**образ жизни**

здравоохранение

**2298. [Т004635] К ПЕРВИЧНЫМ ФАКТОРАМ РИСКА РАЗВИТИЯ ЗАБОЛЕВАНИЙ ОТНОСЯТ**

**нерациональное питание**

гиперхолестеринемию

сахарный диабет

артериальную гипертензию

**2299. [Т004636] К ПЕРВИЧНЫМ ФАКТОРАМ РИСКА РАЗВИТИЯ ЗАБОЛЕВАНИЙ ОТНОСЯТ**

сахарный диабет

**курение**

артериальную гипертензию

гиперхолестеринемию

**2300. [Т004637] К ПЕРВИЧНЫМ ФАКТОРАМ РИСКА РАЗВИТИЯ ЗАБОЛЕВАНИЙ ОТНОСЯТ**

сахарный диабет

артериальную гипертензию

гиперхолестеринемию

**злоупотребление алкоголем**

**2301. [Т004638] К ПЕРВИЧНЫМ ФАКТОРАМ РИСКА РАЗВИТИЯ ЗАБОЛЕВАНИЙ ОТНОСЯТ**

**гиподинамию**

сахарный диабет

артериальную гипертензию

гиперхолестеринемию

**2302. [Т004639] К ПЕРВИЧНЫМ ФАКТОРАМ РИСКА РАЗВИТИЯ ЗАБОЛЕВАНИЙ ОТНОСЯТ**

гиперхолестеринемию

**стресс**

сахарный диабет

артериальную гипертензию

**2303. [Т004641] ДЛЯ ДЕМОГРАФИЧЕСКОЙ СИТУАЦИИ В РФ ХАРАКТЕРНО УВЕЛИЧЕНИЕ УДЕЛЬНОГО ВЕСА ЛИЦ**

состоящих в браке

**пожилого возраста**

мужского пола

детского возраста

**2304. [Т004642] НАИБОЛЕЕ НЕБЛАГОПРИЯТНЫМ ЯВЛЯЕТСЯ СОЧЕТАНИЕ БОЛЬНИЧНЫХ ПОКАЗАТЕЛЕЙ**

уменьшение оборота койки и увеличение летальности

уменьшение оборота койки и снижение летальности

увеличение оборота койки и снижение летальности

увеличение оборота койки и увеличение летальности

**2305. [Т004643] О КАЧЕСТВЕ ЛЕЧЕНИЯ В СТАЦИОНАРНЫХ УСЛОВИЯХ СВИДЕТЕЛЬСТВУЕТ ПОКАЗАТЕЛЬ**

летальности

оборота койки

количества пролеченных пациентов

среднегодовой занятости койки

**2306. [Т004644] О КАЧЕСТВЕ ЛЕЧЕНИЯ В СТАЦИОНАРНЫХ УСЛОВИЯХ СВИДЕТЕЛЬСТВУЕТ ПОКАЗАТЕЛЬ**

расхождения клинического и патологоанатомического диагноза

среднегодовой занятости койки

оборота койки

средней продолжительности пребывания на койке

**2307. [Т004645] О КАЧЕСТВЕ ЛЕЧЕНИЯ В СТАЦИОНАРНЫХ УСЛОВИЯХ СВИДЕТЕЛЬСТВУЕТ ПОКАЗАТЕЛЬ**

оборота койки

средней продолжительности пребывания на койке

среднегодовой занятости койки

послеоперационных осложнений

**2308. [Т004647] К ВИДАМ МЕДИЦИНСКОЙ ПОМОЩИ ОТНОСИТСЯ МЕДИЦИНСКАЯ ПОМОЩЬ**

по врачебным специальностям

амбулаторная, стационарная, стационарная дневная, вне медицинской организации

**первичная медико-санитарная, скорая, специализированная, паллиативная**

экстренная, неотложная, плановая

**2309. [Т004648] К ФОРМАМ МЕДИЦИНСКОЙ ПОМОЩИ ОТНОСИТСЯ МЕДИЦИНСКАЯ ПОМОЩЬ**

первичная медико-санитарная, скорая, специализированная, паллиативная

амбулаторная, стационарная, стационарная дневная, вне медицинской организации

по врачебным специальностям

**экстренная, неотложная, плановая**

**2310. [Т004649] К УСЛОВИЯМ ОКАЗАНИЯ МЕДИЦИНСКОЙ ПОМОЩИ ОТНОСЯТСЯ УСЛОВИЯ**

экстренные, неотложные, плановые

разной степени комфортности

**амбулаторные, стационарные, дневного стационара, вне медицинской организации**

первичные медико-санитарные, специализированные, паллиативные

**2311. [Т004650] ПРАВИЛА ОКАЗАНИЯ МЕДИЦИНСКОЙ ПОМОЩИ ВЗРОСЛОМУ НАСЕЛЕНИЮ ПРИ СТОМАТОЛОГИЧЕСКИХ ЗАБОЛЕВАНИЯХ МЕДИЦИНСКИМИ ОРГАНИЗАЦИЯМИ, НЕЗАВИСИМО ОТ ИХ ОРГАНИЗАЦИОННО-ПРАВОВОЙ ФОРМЫ, РЕГЛАМЕНТИРУЮТСЯ**

стандартами

рекомендациями

нормативами

**порядками**

**2312. [Т004651] ОТВЕТСТВЕННОСТЬ ЗА ОРГАНИЗАЦИЮ РАБОТЫ ПО ЭКСПЕРТИЗЕ ВРЕМЕННОЙ НЕТРУДОСПОСОБНОСТИ, В ТОМ ЧИСЛЕ ВЫДАЧЕ, ХРАНЕНИЮ И УЧЕТУ ЛИСТКОВ НЕТРУДОСПОСОБНОСТИ, НЕСЕТ**

старшая медсестра

**главный врач**

зам. главного врача по клинико-экспертной работе

врач-статистик

**2313. [Т004652] ЭКСПЕРТИЗА НЕТРУДОСПОСОБНОСТИ ПРЕДСТАВЛЯЕТ СОБОЙ ВИД МЕДИЦИНСКОЙ ДЕЯТЕЛЬНОСТИ, ЦЕЛЮ КТОРОЙ ЯВЛЯЕТСЯ**

оценка состояния здоровья пациента

установление возможности осуществления трудовой деятельности (трудовой прогноз)

перевод на облегченные условия труда

**определение сроков и степени нетрудоспособности пациента**

**2314. [Т004653] ЭКСПЕРТИЗА ВРЕМЕННОЙ НЕТРУДОСПОСОБНОСТИ ПРОВОДИТСЯ НА УРОВНЕ**

главного врача медицинской организации

эксперта бюро медико-социальной экспертизы

главного внештатного специалиста Минздрава России

**лечащего врача**

**2315. [Т004654] ЭКСПЕРТИЗА ВРЕМЕННОЙ НЕТРУДОСПОСОБНОСТИ ПРОВОДИТСЯ НА УРОВНЕ**

главного внештатного специалиста Минздрава России

эксперта бюро медико-социальной экспертизы

главного врача медицинской организации

**врачебной комиссии медицинской организации**

**2316. [T004655] ДОКУМЕНТОМ, УДОСТОВЕРЯЮЩИМ ВРЕМЕННУЮ НЕТРУДОСПОСОБНОСТЬ, ЯВЛЯЕТСЯ**

страховой медицинский полис

**листок нетрудоспособности**

медицинская карта стоматологического больного

листок ежедневного учета врача-стоматолога

**2317. [T004657] ВЫДАВАТЬ ЛИСТОК НЕТРУДОСПОСОБНОСТИ ИМЕЮТ ПРАВО ВРАЧИ**

домов отдыха

**поликлиник**

бюро судебно-медицинской экспертизы

подстанций скорой помощи

**2318. [T004659] ДЛЯ ПОЛУЧЕНИЯ ЛИСТКА НЕТРУДОСПОСОБНОСТИ ПАЦИЕНТ ДОЛЖЕН ПРЕДОСТАВИТЬ**

страховой медицинский полис

медицинскую карту амбулаторного больного

письменное разрешение главврача поликлиники

**паспорт**

**2319. [T004660] СТУДЕНТАМ В СЛУЧАЕ ЗАБОЛЕВАНИЯ С УТРАТОЙ ТРУДОСПОСОБНОСТИ ВЫДАЕТСЯ**

листок нетрудоспособности

выписной эпикриз

**справка установленной формы**

справка произвольной формы

**2320. [Т004661] ПРОДЛЕНИЕ ЛИСТКА НЕТРУДОСПОСОБНОСТИ НА СРОК БОЛЕЕ 15 ДНЕЙ ОСУЩЕСТВЛЯЕТ**

**врачебная комиссия**

заведующий отделением

главный врач

комиссия по трудовым спорам

**2321. [Т004662] НА МЕДИКО-СОЦИАЛЬНУЮ ЭКСПЕРТИЗУ ПАЦИЕНТА НАПРАВЛЯЕТ**

**врачебная комиссия**

главный врач

лечащий врач

консилиум специалистов

**2322. [Т004663] В СЛУЧАЕ БЫТОВОЙ ТРАВМЫ ЛИСТОК НЕТРУДОСПОСОБНОСТИ ВЫДАЕТСЯ С \_\_\_\_\_ ДНЯ НЕТРУДОСПОСОБНОСТИ**

пятнадцатого

**первого**

десятого

пятого

**2323. [Т004664] В СОСТАВ ВРАЧЕБНОЙ КОМИССИИ ВХОДЯТ**

все врачи, прошедшие обучение по вопросам ЭВН

**лечащий врач, заведующий отделением и заместитель главного врача по клинико-экспертной работе**

главный врач, представитель ФОМС, старшая медсестра отделения

любой заместитель главного врача и представитель органов управления здравоохранением



**2324. [Т004665] УСРЕДНЕННЫЕ ПОКАЗАТЕЛИ ЧАСТОТЫ ПРЕДОСТАВЛЕНИЯ И КРАТНОСТИ ПРИМЕНЕНИЯ ВИДОВ ЛЕЧЕБНОГО ПИТАНИЯ ВКЛЮЧЕНЫ В**

протоколы ведения пациентов

порядки оказания медицинской помощи

клинические рекомендации

**стандарты медицинской помощи**

**2325. [Т004666] ЛЕЧАЩИЙ ВРАЧ МОЖЕТ ЕДИНОЛИЧНО И ЕДИНОВРЕМЕННО ВЫДАВАТЬ ЛИСТОК НЕТРУДОСПОСОБНОСТИ НА СРОК ДО (ДНЕЙ)**

7

20

**15**

5

**2326. [Т004667] ЧАСТНОПРАКТИКУЮЩИЙ ВРАЧ ИМЕЕТ ПРАВО ПРОДЛИТЬ ЛИСТОК НЕТРУДОСПОСОБНОСТИ ДО (ДНЕЙ)**

7

20

**15**

5

**2327. [Т004668] ФЕЛЬДШЕРАМ И ЗУБНЫМ ВРАЧАМ РАЗРЕШЕНО ВЫДАВАТЬ ЛИСТКИ НЕТРУДОСПОСОБНОСТИ ДО (КАЛЕНДАРНЫЕ ДНИ)**

15

**10**

3

7

**2328. [Т004669] ЛИСТОК НЕТРУДОСПОСОБНОСТИ ИНОГОРОДНИМ, ОФОРМЛЯЕТСЯ ЛЕЧАЩИМ ВРАЧОМ, ЗАВЕРЯЕТСЯ ГЕРБОВОЙ ПЕЧАТЬЮ МЕДИЦИНСКОЙ ОРГАНИЗАЦИИ, А ТАКЖЕ ВИЗИРУЕТСЯ**

представителем ФОМС

главным врачом (или его заместителем)

представителем профессиональной медицинской организации

представителем органов социальной защиты населения

**2329. [Т004670] К КОМПЕТЕНЦИИ ВРАЧЕБНОЙ КОМИССИИ МЕДИЦИНСКОЙ ОРГАНИЗАЦИИ ПО ЭКСПЕРТИЗЕ ВРЕМЕННОЙ НЕТРУДОСПОСОБНОСТИ ОТНОСИТСЯ ПРОДЛЕНИЕ ЛИСТКА НЕТРУДОСПОСОБНОСТИ СВЫШЕ (ДНЕЙ)**

15

5

10

30

**2330. [Т004671] ПРИ НЕТРУДОСПОСОБНОСТИ, ВОЗНИКШЕЙ ВСЛЕДСТВИЕ АЛКОГОЛЬНОГО, НАРКОТИЧЕСКОГО ИЛИ ТОКСИЧЕСКОГО ОПЬЯНЕНИЯ, ВЫДАЕТСЯ**

выписной эпикриз

справка произвольной формы

листок нетрудоспособности с отметкой

справка о нетрудоспособности

**2331. [Т004672] ИНОСТРАННЫМ ГРАЖДАНАМ, РАБОТАЮЩИМ ПО ДОГОВОРУ НА ПРЕДПРИЯТИЯХ РФ, ДЛЯ УДОСТОВЕРЕНИЯ ВРЕМЕННОЙ НЕТРУДОСПОСОБНОСТИ ВЫДАЕТСЯ**

справка установленной формы

выписной эпикриз

справка произвольной формы

листок нетрудоспособности

**2332. [Т004673] ОКОНЧАТЕЛЬНОЕ РЕШЕНИЕ О НАПРАВЛЕНИИ ПАЦИЕНТА НА МЕДИКО-СОЦИАЛЬНУЮ ЭКСПЕРТИЗУ ПРИНИМАЕТ**

врач, прошедший обучение по ЭВН

заведующий отделением

**врачебная комиссия**

главный врач и его заместители

**2333. [Т004676] ФЕДЕРАЛЬНЫЙ И ТЕРРИТОРИАЛЬНЫЕ ФОНДЫ ОМС ЯВЛЯЮТСЯ ОРГАНИЗАЦИЯМИ**

**некоммерческими**

государственными казенными

государственными бюджетными

коммерческими

**2334. [Т004677] АБСОЛЮТНУЮ ЭФФЕКТИВНОСТЬ ФИНАНСОВОЙ ДЕЯТЕЛЬНОСТИ МЕДИЦИНСКОЙ ОРГАНИЗАЦИИ ХАРАКТЕРИЗУЕТ**

**рентабельность**

выручка

прибыль

доход

**2335. [Т004678] ПРОГРАММА ГОСУДАРСТВЕННЫХ ГАРАНТИЙ ПО ОКАЗАНИЮ БЕСПЛАТНОЙ МЕДИЦИНСКОЙ ПОМОЩИ ДОЛЖНА ВКЛЮЧАТЬ**

порядки оказания медицинской помощи

стандарты медицинской помощи

протоколы ведения пациентов

**объем соответствующего вида медицинской помощи**

**2336. [Т004679] ПРОГРАММА ГОСУДАРСТВЕННЫХ ГАРАНТИЙ ПО ОКАЗАНИЮ БЕСПЛАТНОЙ МЕДИЦИНСКОЙ ПОМОЩИ ДОЛЖНА ВКЛЮЧАТЬ**

протоколы ведения пациентов

**базовую программу ОМС**

стандарты медицинской помощи

порядки оказания медицинской помощи

**2337. [Т004680] ПРОГРАММА ГОСУДАРСТВЕННЫХ ГАРАНТИЙ ПО ОКАЗАНИЮ БЕСПЛАТНОЙ МЕДИЦИНСКОЙ ПОМОЩИ ДОЛЖНА ВКЛЮЧАТЬ**

**соответствующий вид медицинской помощи**

стандарты медицинской помощи

порядки оказания медицинской помощи

протоколы ведения пациентов

**2338. [Т004681] ПРОГРАММА ГОСУДАРСТВЕННЫХ ГАРАНТИЙ ПО ОКАЗАНИЮ БЕСПЛАТНОЙ МЕДИЦИНСКОЙ ПОМОЩИ ДОЛЖНА ВКЛЮЧАТЬ**

порядки оказания медицинской помощи

стандарты медицинской помощи

**подушевой норматив финансирования здравоохранения**

протоколы ведения пациентов

**2339. [Т004684] МЕДИЦИНСКОЕ СТРАХОВАНИЕ ЯВЛЯЕТСЯ ФОРМОЙ**

ответственности за неисполнение рекомендаций врача

охраны жизни, трудоспособности человека

**социальной защиты интересов населения в охране здоровья**

обязательств по представлению пособий по нетрудоспособности

**2340. [Т004685] ПОРЯДКИ ОКАЗАНИЯ МЕДИЦИНСКОЙ ПОМОЩИ УТВЕРЖДАЮТСЯ НА УРОВНЕ**

муниципальном

**федеральном**

областном

региональном

**2341. [Т004686] МИНИМАЛЬНЫЙ РАЗМЕР ОПЛАТЫ ТРУДА В ЗДРАВООХРАНЕНИИ УСТАНОВЛИВАЕТСЯ НА УРОВНЕ**

**федеральном**

областном

региональном

муниципальном

**2342. [Т004688] ЗАСТРАХОВАННОМУ В СИСТЕМЕ ОМС ВЫДАЕТСЯ**

договор обязательного медицинского страхования

справка о том, что он застрахован

**страховой медицинский полис**

расписка страховой компании о возмещении расходов за лечение

**2343. [Т004690] ЗАСТРАХОВАННЫМ В СИСТЕМЕ ОМС ЯВЛЯЕТСЯ**

страховое учреждение

медицинская организация

**гражданин РФ**

юридическое лицо

**2344. [Т004692] СТРАХОВАТЕЛЕМ ДЛЯ НЕРАБОТАЮЩИХ ГРАЖДАН В ОБЯЗАТЕЛЬНОМ МЕДИЦИНСКОМ СТРАХОВАНИИ ЯВЛЯЕТСЯ**

страховое учреждение

медицинская организация

организация или индивидуальный предприниматель

**орган исполнительной власти субъектов РФ**

**2345. [Т004693] СТРАХОВАТЕЛЕМ ДЛЯ РАБОТАЮЩИХ ГРАЖДАН В ОБЯЗАТЕЛЬНОМ МЕДИЦИНСКОМ СТРАХОВАНИИ ЯВЛЯЕТСЯ**

**организация или индивидуальный предприниматель**

страховое учреждение

орган исполнительной власти субъектов РФ

медицинская организация

**2346. [Т004695] ЦЕЛЮ МЕДИЦИНСКОГО СТРАХОВАНИЯ В РОССИИ ЯВЛЯЕТСЯ**

**гарантирование гражданам медицинской помощи за счет накопленных средств при возникновении страхового случая**

сохранение и укрепление здоровья населения

усиление ответственности медицинских работников в повышении качества медицинской помощи

упорядочение отчетности медицинских организаций

**2347. [Т004696] МЕДИКО-ЭКОНОМИЧЕСКИЙ СТАНДАРТ ПРЕДСТАВЛЯЕТ СОБОЙ**

последовательность лечебно-диагностических и реабилитационных мероприятий для определенной нозологии

**формализованную программу действия врача по ведению пациента в сочетании со стоимостью медицинских услуг**

набор лечебно-диагностических манипуляций для каждого заболевания

специальную программу профилактических мероприятий для конкретной нозологии

**2348. [Т004697] ОТ ФОНДА ОПЛАТЫ ТРУДА ПРЕДПРИЯТИЯ, УЧРЕЖДЕНИЯ И ОРГАНИЗАЦИИ ОТЧИСЛЯЮТ В ФОНДЫ ОМС (%)**

1,1

5,1

3,1

2,1

**2349. [Т004698] В СООТВЕТСТВИИ С ЗАКОНОМ РФ СТРАХОВОЙ МЕДИЦИНСКИЙ ПОЛИС ИМЕЕТ СИЛУ**

только на территории того субъекта РФ, где выдан страховой полис

только на территории того субъекта РФ, где проживает застрахованный

на территории других государств, с которыми РФ имеет соглашения о медицинском страховании граждан

**на всей территории РФ**

**2350. [Т004701] ЦЕЛЬЮ ЭПИДЕМИОЛОГИЧЕСКИХ ИССЛЕДОВАНИЙ ЯВЛЯЕТСЯ**

**разработка мер профилактики и оценка их эффективности**

реформирование системы здравоохранения

изучение распространения заболеваний по группам населения

анализ демографических показателей

**2351. [Т004705] СТАНДАРТЫ МЕДИЦИНСКОЙ ПОМОЩИ УТВЕРЖДАЮТСЯ НА УРОВНЕ**

региональном

муниципальном

**федеральном**

областном

**2352. [Т004707] ЗАРАБОТНАЯ ПЛАТА МЕДИЦИНСКОГО РАБОТНИКА ОПРЕДЕЛЯЕТСЯ**

трудовым договором (контрактом)

решением местной администрации

распоряжением главного врача

постановлением собрания трудового коллектива

**2353. [Т004708] ОТВЕТСТВЕННОСТЬ ЗА ВРЕД, ПРИЧИНЕННЫЙ ЗДОРОВЬЮ ПАЦИЕНТА ПРИ ОКАЗАНИИ МЕДИЦИНСКОЙ ПОМОЩИ, НЕСЕТСЯ**

органами управления здравоохранения

местной администрацией

**медицинской организацией**

медицинским работником

**2354. [Т004713] ДОГОВОР СТРАХОВОЙ МЕДИЦИНСКОЙ ОРГАНИЗАЦИИ (СМО) С МЕДИЦИНСКОЙ ОРГАНИЗАЦИЕЙ (МО) СЧИТАЕТСЯ ЗАКЛЮЧЕННЫМ С МОМЕНТА**

перечисления СМО аванса МО

получения от МО списка застрахованных

**подписания договора**

получения СМО и МО лицензии

**2355. [Т004715] ОБЯЗАТЕЛЬНОМУ МЕДИЦИНСКОМУ СТРАХОВАНИЮ ПОДЛЕЖИТ НАСЕЛЕНИЕ**

детское

со стойкой утратой трудоспособности (инвалиды)

работающее



всЕ

**2356. [Т004716] ФИНАНСОВЫЕ СРЕДСТВА ФОНДОВ ОБЯЗАТЕЛЬНОГО МЕДИЦИНСКОГО СТРАХОВАНИЯ НАХОДЯТСЯ В СОБСТВЕННОСТИ**

государства

страховых медицинских организаций

предприятий, организаций

фонда социального страхования населения РФ

**2357. [Т004718] К ПОКАЗАТЕЛЯМ СТАТИСТИКИ УЧРЕЖДЕНИЙ ЗДРАВООХРАНЕНИЯ ОТНОСИТСЯ ПОКАЗАТЕЛЬ**

младенческой смертности

нагрузки врача-терапевта на приеме в поликлинике

общей заболеваемости

инвалидности

**2358. [Т004719] ФИНАНСОВОЕ ОБЕСПЕЧЕНИЕ ЛЕЧЕНИЯ НЕОСЛОЖНЕННЫХ ФОРМ КАРИЕСА ЗУБОВ С ПРИМЕНЕНИЕМ ИНСТРУМЕНТОВ И МАТЕРИАЛОВ ОТЕЧЕСТВЕННОГО И ИМПОРТНОГО ПРОИЗВОДСТВА НА ПРИЕМЕ СТОМАТОЛОГА ОСУЩЕСТВЛЯЕТСЯ ЗА СЧЕТ СРЕДСТВ**

федерального бюджета

бюджетов субъектов РФ

ДМС

ОМС

**2359. [Т004720] ФИНАНСОВОЕ ОБЕСПЕЧЕНИЕ ЛЕЧЕНИЯ ОСЛОЖНЕННЫХ ФОРМ КАРИЕСА ЗУБОВ (ПУЛЬПИТ И ПЕРИОДОНТИТ) С ПРИМЕНЕНИЕМ ИНСТРУМЕНТОВ И МАТЕРИАЛОВ ЗА СЧЕТ СРЕДСТВ**

федерального бюджета

ОМС

ДМС

бюджетов субъектов РФ

**2360. [Т004721] ФИНАНСОВОЕ ОБЕСПЕЧЕНИЕ ПРОФИЛАКТИЧЕСКОГО И ПО МЕДИКО-СОЦИАЛЬНЫМ ПОКАЗАНИЯМ ДИСПАНСЕРНОГО ПРИЕМОМ СТОМАТОЛОГА ОСУЩЕСТВЛЯЕТСЯ ЗА СЧЕТ СРЕДСТВ**

федерального бюджета

бюджетов субъектов РФ

ДМС

ОМС

**2361. [Т004723] ПОКАЗАТЕЛЬ ХИРУРГИЧЕСКОЙ АКТИВНОСТИ В СТАЦИОНАРЕ ЯВЛЯЕТСЯ ПРОЦЕНТНЫМ ОТНОШЕНИЕМ**

числа прооперированных больных к числу больных, выписанных из хирургического отделения

числа прооперированных больных к числу больных, выбывших из хирургического отделения

числа проведенных хирургических операций к числу больных, выписанных из хирургического отделения

**числа проведенных хирургических операций к числу больных, выбывших из хирургического отделения**

**2362. [Т004726] ПОКАЗАТЕЛЬ «ЧИСЛО ДИАГНОСТИЧЕСКИХ ОШИБОК» ОТНОСИТСЯ К ТИПУ ПОКАЗАТЕЛЕЙ**

качественному

интегральному

финансовому

ресурсному

**2363. [Т004727] С ПЕРСОНИФИЦИРОВАННОЙ ИНФОРМАЦИЕЙ РАБОТАЮТ НА УРОВНЕ**

субъекта РФ

муниципального образования

Минздрава РФ

**медицинской организации**

**2364. [Т004728] С ПЕРСОНИФИЦИРОВАННОЙ ИНФОРМАЦИЕЙ ЕЖЕДНЕВНО РАБОТАЕТ**

главный врач

заместитель главного врача

врач-статистик

**лечащий врач**

**2365. [Т004731] К ПОКАЗАТЕЛЯМ ОБЪЕМА РАБОТЫ ПОЛИКЛИНИКИ ОТНОСИТСЯ ЧИСЛО**

врачебных посещений на 1 жителя

посещений на одного врача

**посещений за год**

врачей на 10000 жителей

**2366. [Т004733] РОСЗДРАВНАДЗОР ПРОВОДИТ КОНТРОЛЬ**

общественный

внутренний

**государственный**

ведомственный

**2367. [Т004734] УСРЕДНЕННЫЕ ПОКАЗАТЕЛИ ЧАСТОТЫ ПРЕДОСТАВЛЕНИЯ И КРАТНОСТИ ПРИМЕНЕНИЯ ЛЕКАРСТВЕННЫХ ПРЕПАРАТОВ, ЗАРЕГИСТРИРОВАННЫХ НА ТЕРРИТОРИИ РФ, ВКЛЮЧЕНЫ В**

клинические рекомендации

порядки оказания медицинской помощи

протоколы ведения пациентов

**стандарты медицинской помощи**

**2368. [Т004736] УСРЕДНЕННЫЕ ПОКАЗАТЕЛИ ЧАСТОТЫ ПРЕДОСТАВЛЕНИЯ И КРАТНОСТИ ПРИМЕНЕНИЯ МЕДИЦИНСКИХ УСЛУГ ВКЛЮЧЕНЫ В**

порядки оказания медицинской помощи

клинические рекомендации

**стандарты медицинской помощи**

протоколы ведения пациентов

**2369. [Т004737] РЕКОМЕНДУЕМЫЕ ШТАТНЫЕ НОРМАТИВЫ МЕДИЦИНСКОЙ ОРГАНИЗАЦИИ, ЕЕ СТРУКТУРНЫХ ПОДРАЗДЕЛЕНИЙ ВКЛЮЧЕНЫ В**

**порядки оказания медицинской помощи**

стандарты медицинской помощи

клинические рекомендации

протоколы ведения пациентов

**2370. [Т004740] ФИНАНСОВОЕ ОБЕСПЕЧЕНИЕ ЛЕЧЕНИЯ НЕКАРИОЗНЫХ ПОРАЖЕНИЙ ЗУБОВ С ПРИМЕНЕНИЕМ ИНСТРУМЕНТОВ И МАТЕРИАЛОВ ОТЕЧЕСТВЕННОГО И ИМПОРТНОГО ПРОИЗВОДСТВА НА ПРИЕМЕ СТОМАТОЛОГА ОСУЩЕСТВЛЯЕТСЯ ЗА СЧЕТ СРЕДСТВ**

ДМС

ОМС

федерального бюджета

бюджетов субъектов РФ

**2371. [Т004741] ФИНАНСОВОЕ ОБЕСПЕЧЕНИЕ ОБЕЗБОЛИВАНИЯ ПРИ ЛЕЧЕНИИ ЗУБОВ С ПРИМЕНЕНИЕМ АНЕСТЕТИКОВ ОТЕЧЕСТВЕННОГО И ИМПОРТНОГО ПРОИЗВОДСТВА (НОВОКАИН, ЛИДОКАИН И ДР.) НА ПРИЕМЕ СТОМАТОЛОГА ОСУЩЕСТВЛЯЕТСЯ ЗА СЧЕТ СРЕДСТВ**

ДМС

федерального бюджета

бюджетов субъектов РФ

ОМС

**2372. [Т004742] ФИНАНСОВОЕ ОБЕСПЕЧЕНИЕ СНЯТИЯ ЗУБНЫХ ОТЛОЖЕНИЙ РУЧНЫМ СПОСОБОМ НА ПРИЕМЕ СТОМАТОЛОГА ОСУЩЕСТВЛЯЕТСЯ ЗА СЧЕТ СРЕДСТВ**

бюджетов субъектов РФ

ОМС

ДМС

федерального бюджета

**2373. [Т004743] ФИНАНСОВОЕ ОБЕСПЕЧЕНИЕ НЕОТЛОЖНОЙ СТОМАТОЛОГИЧЕСКОЙ ПОМОЩИ ОСУЩЕСТВЛЯЕТСЯ ЗА СЧЕТ СРЕДСТВ**

федерального бюджета

ОМС

ДМС

бюджетов субъектов РФ

**2374. [Т004744] СТАНДАРТЫ МЕДИЦИНСКОЙ ПОМОЩИ ОТНОСЯТСЯ К НОРМАТИВНЫМ ДОКУМЕНТАМ ХАРАКТЕРА**

рекомендательного

ознакомительного

законодательного

**обязательного**

**2375. [Т004745] СТАНДАРТЫ ОСНАЩЕНИЯ МЕДИЦИНСКОЙ ОРГАНИЗАЦИИ, ЕЕ СТРУКТУРНЫХ ПОДРАЗДЕЛЕНИЙ ВКЛЮЧЕНЫ В**

клинические рекомендации

протоколы ведения пациентов

стандарты медицинской помощи

**порядки оказания медицинской помощи**

**2376. [Т004746] ПРАВИЛА ОРГАНИЗАЦИИ ДЕЯТЕЛЬНОСТИ МЕДИЦИНСКОЙ ОРГАНИЗАЦИИ (ЕЕ СТРУКТУРНОГО ПОДРАЗДЕЛЕНИЯ, ВРАЧА) ВКЛЮЧЕНЫ В**

**порядки оказания медицинской помощи**

стандарты медицинской помощи

протоколы ведения пациентов

клинические рекомендации

**2377. [Т004748] ЭТАПЫ ОКАЗАНИЯ МЕДИЦИНСКОЙ ПОМОЩИ ВКЛЮЧЕНЫ В**

протоколы ведения пациентов

стандарты медицинской помощи

**порядки оказания медицинской помощи**

клинические рекомендации

**2378. [Т004749] НЕЗАВИСИМАЯ ОЦЕНКА КАЧЕСТВА ОКАЗАНИЯ УСЛУГ МЕДИЦИНСКИМИ ОРГАНИЗАЦИЯМИ ЯВЛЯЕТСЯ ОДНОЙ ИЗ ФОРМ КОНТРОЛЯ**

**общественного**

государственного

ведомственного

внутреннего

**2379. [Т004751] КОМПЛЕКС МЕРОПРИЯТИЙ, НАПРАВЛЕННЫЙ НА ПОДДЕРЖАНИЕ И (ИЛИ) ВОССТАНОВЛЕНИЕ ЗДОРОВЬЯ, ЯВЛЯЕТСЯ**

**медицинской помощью**

медицинским вмешательством

медицинской услугой

медицинской манипуляцией

**2380. [Т004752] МЕДИЦИНСКОЕ ВМЕШАТЕЛЬСТВО ИЛИ КОМПЛЕКС МЕДИЦИНСКИХ ВМЕШАТЕЛЬСТВ, НАПРАВЛЕННЫХ НА ПРОФИЛАКТИКУ, ДИАГНОСТИКУ И ЛЕЧЕНИЕ ЗАБОЛЕВАНИЙ, МЕДИЦИНСКУЮ РЕАБИЛИТАЦИЮ И ИМЕЮЩИХ САМОСТОЯТЕЛЬНОЕ ЗАКОНЧЕННОЕ ЗНАЧЕНИЕ, ЯВЛЯЕТСЯ**

**медицинской услугой**

медицинской помощью

медицинской манипуляцией

медицинской деятельностью

**2381. [Т004753] ИНФОРМИРОВАННОЕ ДОБРОВОЛЬНОЕ СОГЛАСИЕ НА МЕДИЦИНСКОЕ ВМЕШАТЕЛЬСТВО**

дается в исключительных случаях родителями несовершеннолетних детей

оформляется исключительно при отказе пациента от медицинской помощи

**является обязательным условием медицинского вмешательства**

дается пациентом исключительно при оказании ему высокотехнологичной медицинской помощи

**2382. [Т004754] К ВИДАМ МЕДИЦИНСКОЙ ПОМОЩИ ОТНОСИТСЯ**

неотложная

плановая

**скорая**

экстренная

**2383. [Т004755] К ФОРМАМ МЕДИЦИНСКОЙ ПОМОЩИ ОТНОСИТСЯ**

стационарная

**плановая**

скорая

первичная медико-санитарная

**2384. [Т004756] ВЫСОКОТЕХНОЛОГИЧНАЯ ПОМОЩЬ ЯВЛЯЕТСЯ ЧАСТЬЮ ПОМОЩИ**

скорой

**специализированной**

паллиативной

первичной медико-санитарной

**2385. [Т004757] СКОРАЯ СПЕЦИАЛИЗИРОВАННАЯ ПОМОЩЬ ЯВЛЯЕТСЯ ЧАСТЬЮ ПОМОЩИ**

первичной медико-санитарной

специализированной

паллиативной

**скорой**



**2386. [Т004758] ПОЛОЖЕНИЕ ОБ ОРГАНИЗАЦИИ ОКАЗАНИЯ МЕДИЦИНСКОЙ ПОМОЩИ ПО ВИДАМ, УСЛОВИЯМ И ФОРМАМ УСТАНОВЛИВАЕТСЯ НА УРОВНЕ**

федеральном

международном

муниципальном

частном

**2387. [Т004761] СТАНДАРТЫ МЕДИЦИНСКОЙ ПОМОЩИ РАЗРАБАТЫВАЮТСЯ ПО**

нозологиям

моделям пациентов

полу

возрасту

**2388. [Т004763] МЕДИЦИНСКАЯ ПОМОЩЬ ПРЕДСТАВЛЯЕТ СОБОЙ**

сочетанные мероприятия по устранению или облегчению проявлений заболевания

набор медицинских обследований и (или) медицинских манипуляций

**комплекс мероприятий, направленный на поддержание и (или) восстановление здоровья**

комплекс медицинских вмешательств, направленных на профилактику, диагностику и лечение заболеваний

**2389. [Т004764] ЦЕНА МЕДИЦИНСКОЙ УСЛУГИ СКЛАДЫВАЕТСЯ ИЗ**

доходов и расходов

затрат на оказание услуги

**себестоимости и прибыли**

расходов и рентабельности

## **2390. [T004765] НОРМА НАГРУЗКИ МЕДИЦИНСКОГО РАБОТНИКА ПРЕДСТАВЛЯЕТ СОБОЙ**

рекомендуемый норматив численности персонала

затраты рабочего времени на конкретную работу

установленная численность работников для выполнения конкретной работы

**регламентированный объем работы, который работник должен выполнить в единицу рабочего времени**

## **2391. [T004766] ИЗМЕРИТЕЛЕМ ОБЪЕМА ПОТРЕБНОСТИ НАСЕЛЕНИЯ В АМБУЛАТОРНОЙ ПОМОЩИ ЯВЛЯЕТСЯ**

среднее число посещений поликлиники на одного жителя в год

нормы нагрузки врачей, работающих в поликлинике

функция врачебной должности

количество посещений поликлиники в день

## **2392. [T004767] ПОД ПОТРЕБНОСТЬЮ НАСЕЛЕНИЯ В ГОСПИТАЛИЗАЦИИ ПОНИМАЕТСЯ**

доля госпитализированных за год больных

число врачебных должностей стационара на определенную численность населения

**доля населения, нуждающегося в госпитализации**

число коек на определенную численность населения

## **2393. [T004768] ИЗ СОБСТВЕННЫХ СРЕДСТВ ПАЦИЕНТ ОПЛАЧИВАЕТ**

**дополнительные и сервисные услуги**

медицинскую помощь по программе ОМС

стационарное лечение при травмах, отравлениях, венерических заболеваниях

скорую и неотложную медицинскую помощь

**2394. [Т004770] ПОД ЭФФЕКТИВНОСТЬЮ МЕДИЦИНСКОЙ ПОМОЩИ ПОНИМАЮТ**

степень экономии финансовых, материальных и трудовых ресурсов при оказании медицинской помощи

**степень достижения конкретных результатов при оказании медицинской помощи при соответствующих ресурсных затратах**

улучшение функционирования организма пациента после проведения лечебных мероприятий

строгое соблюдение стандартов медицинской помощи

**2395. [Т004771] ЗАБОЛЕВАНИЕ, КОТОРЫМ БОЛЬНОЙ СТРАДАЕТ В ТЕЧЕНИЕ РЯДА ЛЕТ И ЕЖЕГОДНО ОБРАЩАЕТСЯ К ВРАЧУ ПОЛИКЛИНИКИ, ВОЙДЕТ В СТАТИСТИКУ**

первичной заболеваемости

профессиональной заболеваемости

патологической пораженности

**общей заболеваемости**

**2396. [Т004772] В ДИСПАНСЕР СООТВЕТСТВУЮЩЕГО ПРОФИЛЯ ИЗВЕЩЕНИЕ О ВАЖНЕЙШЕМ НЕЭПИДЕМИЧЕСКОМ ЗАБОЛЕВАНИИ НАПРАВЛЯЕТСЯ В ТЕЧЕНИЕ**

2 дней

**1 месяца**

3 недель

1 недели

**2397. [Т004773] ДЛЯ ИЗУЧЕНИЯ ИНФЕКЦИОННОЙ ЗАБОЛЕВАЕМОСТИ ОСНОВНЫМ ДОКУМЕНТОМ ЯВЛЯЕТСЯ**

отчет ежемесячный и годовой о числе инфекционных заболеваний

журнал регистрации инфекционных заболеваний медицинской организации

отчет о заболеваниях активным туберкулезом

экстренное извещение об инфекционном заболевании, пищевом отравлении, профессиональном заболевании

**2398. [Т008552] ПОКАЗАНИЕМ К ПРЯМОМУ ПОКРЫТИЮ ПУЛЬПЫ У ПОСТОЯННЫХ ЗУБОВ С НЕСФОРМИРОВАННЫМИ КОРНЯМИ ЯВЛЯЕТСЯ**

посттравматическое обнажение пульпы спустя 48 часов после травмы

**бессимптомный обратимый пульпит кариозного происхождения со случайным обнажением пульпы**

хронический гангренозный пульпит

посттравматическое обнажение пульпы спустя 16 часов после травмы

**2399. [Т008554] ПРИ ЛЕЧЕНИИ ЗУБА МЕТОДОМ ВЫСОКОЙ АМПУТАЦИИ НА ОСТАВШУЮСЯ В КАНАЛЕ ЧАСТЬ КОРНЕВОЙ ПУЛЬПЫ ВОЗДЕЙСТВУЮТ ЛЕКАРСТВЕННЫМИ ВЕЩЕСТВАМИ С ЦЕЛЬЮ**

девитализации корневой пульпы

прекращения дальнейшего формирования корня

ускорения формирования корня

**прекращения воспалительного процесса и обеспечения дальнейшего формирования зуба**

**2400. [Т008555] ДЛЯ АППЛИКАЦИОННОГО ОБЕЗБОЛИВАНИЯ СЛИЗИСТОЙ ОБОЛОЧКИ РТА ПРИМЕНЯЮТ**

2% раствор Новокаина

**гель на основе Бензокаина**

0,5% взвесь Анестезина в Глицерине

4% раствор Артикаина

**2401. [Т008604] К ДЕФОРМАЦИИ ОККЛЮЗИОННОЙ ПОВЕРХНОСТИ ЗУБНЫХ РЯДОВ МОЖЕТ ПРИВЕСТИ**

лейкоплакия

**повышенная стираемость твердых тканей зубов**

клиновидный дефект

дентикль

**2402. [T008607] АЛЛЕРГИЧЕСКИЕ РЕАКЦИИ В АМБУЛАТОРНОЙ КАРТЕ  
УКАЗЫВАЮТСЯ В ГРАФЕ**

жалобы больного

развитие настоящего заболевания

**перенесенные и сопутствующие заболевания**

внешний осмотр

**2403. [T008608] ЛОКАЛИЗАЦИЮ АСИММЕТРИИ ЛИЦА В  
АМБУЛАТОРНОЙ КАРТЕ УКАЗЫВАЮТ В ГРАФЕ**

**внешний осмотр**

перенесенные и сопутствующие заболевания

развитие настоящего заболевания

жалобы больного

**2404. [T010832] ЗА ЕЖЕДНЕВНУЮ ЧИСТКУ ЗУБОВ У РЕБЕНКА  
ДОШКОЛЬНОГО ВОЗРАСТА ОТВЕТСТВЕННЫ**

педиатр

гигиенист

стоматолог

**родители**

**2405. [T010833] ИСПОЛЬЗОВАНИЕ ЖЕВАТЕЛЬНОЙ РЕЗИНКИ ПОСЛЕ  
ЕДЫ СПОСОБСТВУЕТ**

уменьшению воспаления в тканях десны

**увеличению скорости и количества выделения слюны**

удалению зубного налета с контактных поверхностей зубов

снижению повышенной чувствительности эмали зубов

**2406. [T010834] НАИБОЛЬШИМ КАРИЕСОГЕННЫМ ДЕЙСТВИЕМ ОБЛАДАЕТ УГЛЕВОД**

сахароза

галактоза

мальтоза

гликоген

**2407. [T010836] ПО РЕКОМЕНДАЦИЯМ ВОЗ СУТОЧНОЕ УПОТРЕБЛЕНИЕ САХАРА ДЕТЬМИ ДОШКОЛЬНОГО ВОЗРАСТА НЕ ДОЛЖНО ПРЕВЫШАТЬ (ГРАММ)**

10

**20**

100

40

**2408. [T010839] ПОСЛЕ ПРИЕМА САХАРОВ ИХ ПОВЫШЕННАЯ КОНЦЕНТРАЦИЯ В ПОЛОСТИ РТА СОХРАНЯЕТСЯ В ТЕЧЕНИЕ**

3-5 минут

**20-40 минут**

2-3 часов

10-15 минут

**2409. [T010841] АКТИВНЫМ МЕТОДОМ СТОМАТОЛОГИЧЕСКОГО ПРОСВЕЩЕНИЯ ЯВЛЯЕТСЯ**

телевизионная реклама

**занятия по обучению гигиене полости рта**

проведение выставок средств гигиены полости рта

издание научно-популярной литературы

**2410. [Т010842] МЕТОДЫ СТОМАТОЛОГИЧЕСКОГО ПРОСВЕЩЕНИЯ, ПРЕДПОЛАГАЮЩИЕ НЕПОСРЕДСТВЕННОЕ УЧАСТИЕ НАСЕЛЕНИЯ В ПОЛУЧЕНИИ ИНФОРМАЦИИ, НАЗЫВАЮТСЯ**

**активными**

массовыми

пассивными

индивидуальными

**2411. [Т010846] ПРОВЕДЕНИЕ БЕСЕДЫ С ПАЦИЕНТОМ ПО ВОПРОСАМ ГИГИЕНЫ ПОЛОСТИ РТА НА СТОМАТОЛОГИЧЕСКОМ ПРИЕМЕ ЯВЛЯЕТСЯ ФОРМОЙ ПРОВЕДЕНИЯ СТОМАТОЛОГИЧЕСКОГО ПРОСВЕЩЕНИЯ**

массовой

групповой

популяционной

**индивидуальной**

**2412. [Т010847] ПРОВЕДЕНИЕ «УРОКА ЗДОРОВЬЯ» В ОРГАНИЗОВАННОМ ДЕТСКОМ КОЛЛЕКТИВЕ ЯВЛЯЕТСЯ ФОРМОЙ ПРОВЕДЕНИЯ СТОМАТОЛОГИЧЕСКОГО ПРОСВЕЩЕНИЯ**

**групповой**

индивидуальной

популяционной

массовой

**2413. [Т010848] ТЕЛЕВИЗИОННАЯ РЕКЛАМА СРЕДСТВ ГИГИЕНЫ ПОЛОСТИ РТА ЯВЛЯЕТСЯ ФОРМОЙ ПРОВЕДЕНИЯ СТОМАТОЛОГИЧЕСКОГО ПРОСВЕЩЕНИЯ**

индивидуальной

групповой

**массовой**

региональной

**2414. [Т010849] ЦЕЛЬЮ СТОМАТОЛОГИЧЕСКОГО ПРОСВЕЩЕНИЯ ЯВЛЯЕТСЯ**

**мотивация населения к поддержанию стоматологического здоровья**

выявление среди населения групп риска возникновения стоматологических заболеваний

изучение стоматологической заболеваемости населения

выявление факторов риска возникновения стоматологических заболеваний

**2415. [Т010859] ДЛЯ УМЕНЬШЕНИЯ ВОСПАЛЕНИЯ В ТКАНЯХ ПАРОДОНТА У БЕРЕМЕННЫХ ЖЕНЩИН ЦЕЛЕСООБРАЗНО ПРИМЕНЯТЬ ЗУБНЫЕ ПАСТЫ С**

фторидом олова

**растительными добавками**

гидроксиапатитом

аминофторидом

**2416. [Т010864] К СПЕЦИФИЧЕСКИМ МЕТОДАМ ПРОФИЛАКТИКИ КАРИЕСА ОТНОСИТСЯ**

**герметизация фиссур**

диспансеризация

санация полости рта

стоматологическое просвещение

**2417. [Т010865] В ВОЗРАСТЕ ОТ РОЖДЕНИЯ ДО 3 ЛЕТ СТОМАТОЛОГИЧЕСКОЕ ПРОСВЕЩЕНИЕ ПРОВОДЯТ С**



родителями

учителями

детьми

педиатрами

**2418. [T010866] НАИБОЛЕЕ ЭФФЕКТИВНОЙ ФОРМОЙ ПРОВЕДЕНИЯ СТОМАТОЛОГИЧЕСКОГО ПРОСВЕЩЕНИЯ СРЕДИ ДЕТЕЙ ДОШКОЛЬНОГО ВОЗРАСТА ЯВЛЯЕТСЯ**

лекция

**игра**

беседа

викторина

**2419. [T010867] СО ВЗРОСЛЫМИ ПАЦИЕНТАМИ СТОМАТОЛОГИЧЕСКОЕ ПРОСВЕЩЕНИЕ ПРОВОДЯТ В ВИДЕ**

игр

занятий в группе

**лекций и бесед**

викторин

**2420. [T010872] ВРЕМЯ, В ТЕЧЕНИЕ КОТОРОГО ЦЕЛЕСООБРАЗНО ИСПОЛЬЗОВАТЬ ЖЕВАТЕЛЬНУЮ РЕЗИНКУ ПОСЛЕ ПРИЕМА ПИЩИ, СОСТАВЛЯЕТ (МИН)**

**5-10**

1-5

20-30

более 60

**2421. [Т010874] САМОСТОЯТЕЛЬНОЕ ИСПОЛЬЗОВАНИЕ ФЛОССОВ РЕКОМЕНДУЕТСЯ С ВОЗРАСТА (ЛЕТ)**

15-16

4-5

9-12

6-8

**2422. [Т010877] НА ПРОФИЛАКТИЧЕСКИЙ ОСМОТР ДЕТИ И ВЗРОСЛЫЕ ДОЛЖНЫ ПРИХОДИТЬ НЕ РЕЖЕ 1 РАЗА В**

**6 месяцев**

год

2 года и более

месяц

**2423. [Т010878] ГИГИЕНИЧЕСКОЕ ВОСПИТАНИЕ ДЕТЕЙ ДОШКОЛЬНОГО ВОЗРАСТА ДОЛЖНО ПРОВОДИТЬСЯ В ФОРМЕ**

беседы

лекции

урока

игры

**2424. [Т010880] ДЛЯ ПРОФИЛАКТИКИ ПОЯВЛЕНИЯ ПОВЫШЕННОЙ ЧУВСТВИТЕЛЬНОСТИ ЗУБОВ РЕКОМЕНДУЕТСЯ ВРЕМЯ ЧИСТКИ НЕ БОЛЕЕ (МИН)**

6-7

1

2-3

4-5

**2425. [Т010883] ПРОФЕССИОНАЛЬНУЮ ГИГИЕНУ ПОЛОСТИ РТА У БЕРЕМЕННЫХ ЖЕНЩИН РЕКОМЕНДУЕТСЯ ПРОВОДИТЬ С ИНТЕРВАЛОМ В (МЕС.)**

6

12

3

1

**2426. [Т010885] ПРОФИЛАКТИКА ЗАБОЛЕВАНИЙ ПАРОДОНТА У БЕРЕМЕННЫХ ЖЕНЩИН ВКЛЮЧАЕТ**

фторирование молока

**профессиональную гигиену полости рта**

фторирование питьевой воды

прием таблеток, содержащих фторид

**2427. [Т010886] СТОМАТОЛОГИЧЕСКОЕ ПРОСВЕЩЕНИЕ ДЛЯ БЕРЕМЕННЫХ ЖЕНЩИН ВКЛЮЧАЕТ**

**беседы о гигиене полости рта**

беседы по гигиене жилища

лекции о функции слюнных желез

обучение навыкам снятия зубного камня

**2428. [Т010889] РЕКОМЕНДУЕМАЯ ЧАСТОТА ПОСЕЩЕНИЯ СТОМАТОЛОГА ДЕТЬМИ С ЦЕЛЬЮ ПРОФИЛАКТИЧЕСКОГО ОСМОТРА СОСТАВЛЯЕТ ОДИН РАЗ В (МЕС.)**

6

24

18

9

**2429. [T010890] ДЛИНА РАБОЧЕЙ ЧАСТИ ДЕТСКОЙ ЗУБНОЙ ЩЕТКИ НЕ ДОЛЖНА ПРЕВЫШАТЬ (ММ)**

25

10

15

30

**2430. [T010891] РОДИТЕЛЯМ РЕКОМЕНДУЮТ ЧИСТИТЬ ЗУБЫ РЕБЕНКУ В ВОЗРАСТЕ ДО 1 ГОДА**

3 раза в день

1 раз утром

2 раза в день

**1 раз вечером**

**2431. [T010893] ДЕТЯМ СТАРШЕ 3 ЛЕТ ДЛЯ ПРОФИЛАКТИКИ КАРИЕСА РЕКОМЕНДУЮТ ЗУБНЫЕ ПАСТЫ**

лечебно-профилактические с антисептиками

лечебно-профилактические с растительными добавками

гигиенические

**лечебно-профилактические с фторидом**

**2432. [T010894] ФАКТОРОМ РИСКА ГЕНЕРАЛИЗОВАННОГО ПАРОДОНТИТА МОЖЕТ ЯВЛЯТЬСЯ**

нависающий край пломбы

скученность зубов во фронтальном отделе

отсутствие контактного пункта между соседними зубами

**наличие эндокринного заболевания у пациента**

**2433. [T010901] СМЕНА ЗУБОВ ПРОИСХОДИТ В ВОЗРАСТНОЙ ПЕРИОД С (ЛЕТ)**

6 до 12

3 до 6

4 до 10

9 до 14

**2434. [T010902] К КОНЦУ ПЕРВОГО ГОДА ЖИЗНИ У РЕБЕНКА ДОЛЖНО ПРОРЕЗАТЬСЯ ЗУБОВ**

6

4

10

8

**2435. [T010904] ВОЗРАСТ, В КОТОРОМ ПРОРЕЗЫВАЮТСЯ ВРЕМЕННЫЕ ЦЕНТРАЛЬНЫЕ РЕЗЦЫ НИЖНЕЙ ЧЕЛЮСТИ, СОСТАВЛЯЕТ**

20-30 месяцев

**6-8 месяцев**

12-16 месяцев

5-6 лет

**2436. [T010905] ПЕРВЫЙ ПОСТОЯННЫЙ МОЛЯР ПРОРЕЗЫВАЕТСЯ В ВОЗРАСТЕ**

11-12 лет

20-30 месяцев

8-9 лет

**5-6 лет**

**2437. [T010906] ПАЛЬПАЦИЮ ВИСОЧНО-НИЖНЕЧЕЛЮСТНОГО СУСТАВА ПРОВОДЯТ**

через кожу в области лобного отростка височной кости

через кожу в заушной области

**через кожу в области козелка уха**

со стороны полости рта

**2438. [T010907] НИЗКОЕ ПРИКРЕПЛЕНИЕ УЗДЕЧКИ ВЕРХНЕЙ ГУБЫ ВЫЗЫВАЕТ В ТКАНЯХ ПАРОДОНТА ИЗМЕНЕНИЯ**

генерализованные

физиологические

общие

**местные**

**2439. [T010908] К АНОМАЛИЯМ СРОКОВ ПРОРЕЗЫВАНИЯ ЗУБОВ ОТНОСИТСЯ**

**ретенция**

сверхкомплектный зуб

тортоаномалия

микродентия

**2440. [T010909] УВЕЛИЧЕНИЕ ЧИСЛА ЗУБОВ ПО СРАВНЕНИЮ С НОРМОЙ НАЗЫВАЕТСЯ**

**гиперодонтией**

гипоодонтией

макроодонтией

микроодонтией

**2441. [T010912] УСТОЙЧИВЫЙ НЕПРИЯТНЫЙ ЗАПАХ ВОЗДУХА, ВЫДЫХАЕМЫЙ ЧЕЛОВЕКОМ, НАЗЫВАЕТСЯ**

бруксизмом

**галитозом**

дистресс-синдромом

синдромом Стейтона - Капдепона

**2442. [T010916] МИНЕРАЛИЗАЦИЯ ЭМАЛИ ПОСЛЕ ПРОРЕЗЫВАНИЯ ЗУБОВ ПРОИСХОДИТ ОСОБЕННО ИНТЕНСИВНО ДО**

**1,5 лет**

6 месяцев

1 месяца

1 года

**2443. [T010917] В СОСТАВ ЭМАЛИ ВХОДЯТ**

фосфориды

хлорофиллины

йодапатиты

**гидроксиапатиты**

**2444. [T010918] ДЛЯ ДИАГНОСТИКИ КАРИЕСА ЭМАЛИ В СТАДИИ «МЕЛОВОГО ПЯТНА» ИСПОЛЬЗУЮТ РАСТВОР**

**2% Метиленового синего**

Шиллера–Писарева

Эритрозина

5% спиртовой Йода

**2445. [T010919] МИКРООРГАНИЗМЫ, ВЫРАБАТЫВАЮЩИЕ ЛЕТУЧИЕ СЕРНИСТЫЕ СОЕДИНЕНИЯ ПРИ ОРАЛЬНОМ ГАЛИТОЗЕ**

Togaviridae

**Bacteroides**

Vibrio cholerae

Streptococcus aureus

**2446. [T010920] ДЛЯ ОРГАНОЛЕПТИЧЕСКОГО ОПРЕДЕЛЕНИЯ ЗАПАХА ВЫДЫХАЕМОГО ВОЗДУХА ИСПОЛЬЗУЮТ**

индекс язычного налета

**тест с зубной нитью**

электромиографию

аксиографию

**2447. [T010921] ВОСПАЛЕНИЕ ТКАНЕЙ ДЕСНЫ, ПРОТЕКАЮЩЕЕ БЕЗ НАРУШЕНИЯ ЦЕЛОСТНОСТИ ЗУБОДЕСНЕВОГО ПРИКРЕПЛЕНИЯ, НАЗЫВАЕТСЯ**

пародонтомой

**гингивитом**

пародонтозом

пародонтитом

**2448. [T010922] ПРИ КАНДИДОЗНОЙ ЭТИОЛОГИИ ЭЗОФАГИТА В ПОЛОСТИ РТА ОТМЕЧАЮТ**

налет на языке серого цвета

папулы ярко-красного цвета

**творожистые массы или беловато-серые легко снимаемые пленки на поверхности языка**

множественный кариес



**2449. [T010923] ПРИ ГАСТРОЭЗОФАГАЛЬНОЙ РЕФЛЮКСНОЙ БОЛЕЗНИ В ПОЛОСТИ РТА ВЫЯВЛЯЕТСЯ**

эпулис

абсцесс

**эрозия эмали**

пародонтоз

**2450. [T010924] ПРИ ГЕРПЕТИЧЕСКОМ ПОРАЖЕНИИ В ПОЛОСТИ РТА НАБЛЮДАЕТСЯ**

пародонтоз

**острый гингивостоматит**

желто-коричневое окрашивание налета на языке

зеленый налет на зубах

**2451. [T010925] ПРИ АЛЛЕРГИЧЕСКОМ ОСТРОМ ГАСТРИТЕ В ПОЛОСТИ РТА НАБЛЮДАЕТСЯ**

язва

**высыпание бледно-красного цвета с четкой каймой розового цвета**

периодонтит

эпулис

**2452. [T010927] У ПАЦИЕНТА С ХРОНИЧЕСКОЙ ФОРМОЙ ГАСТРИТА НАБЛЮДАЕТСЯ**

открытый прикус

бруксизм

**фиксированная форма десквамативного глоссита**

дистальный прикус

**2453. [T010928] ПРИ ХРОНИЧЕСКОМ ГЕПАТИТЕ ТИПА «В» В ПОЛОСТИ РТА НАБЛЮДАЮТСЯ**

флюороз, актиномикоз

ксеростомия, язвы

выраженная гиперестезия языка, чувство жжения

**цианотичный язык, отечность, гипертрофированные нитевидные сосочки**

**2454. [T010930] ПРИ ОСТРЫХ ГЕПАТИТАХ В ПОЛОСТИ РТА НАБЛЮДАЕТСЯ**

актиномикоз

**сухость слизистой оболочки рта**

флюороз

абсцесс подъязычной области

**2455. [T010932] ПРИ ГИПЕРТОНической БОЛЕЗНИ В ПОЛОСТИ РТА НАБЛЮДАЕТСЯ**

«лакированный» язык

тортоаномалии

**пузырно-сосудистый синдром**

участок дистрофии соединительной ткани

**2456. [T010933] ПРИЧИНОЙ, ВЫЗЫВАЮЩЕЙ ИЗМЕНЕНИЕ ЦВЕТА ЗУБА, ЯВЛЯЕТСЯ**

почечная недостаточность

**внешнее окрашивание**

инсульт

муковисцидоз

**2457. [T010934] К ДЕВИТАЛЬНОМУ ОКРАШИВАНИЮ ЗУБОВ ПРИВОДИТ**

несовершенный амелогенез

**депульпирование зубов**

аномалия желчных путей

несовершенный дентиногенез

**2458. [T010935] СТАНДАРТНАЯ ШКАЛА ОПРЕДЕЛЕНИЯ ЦВЕТА**

Filtek

Gradia

Charisma

**Vita**

**2459. [T010936] ИНДЕКСОМ ОЦЕНКИ ИНТЕНСИВНОСТИ КАРИЕСА ЯВЛЯЕТСЯ**

СРІТN

РМА

ИГР-У

**КПУ**

**2460. [T010937] ИНДЕКСОМ ОЦЕНКИ ГИГИЕНИЧЕСКОГО СОСТОЯНИЯ ПОЛОСТИ РТА ЯВЛЯЕТСЯ**

СРІТN

**ИГР-У**

КПУ

РМА

**2461. [T010938] НАИБОЛЕЕ ЧАСТЫМ ИСХОДОМ ВСЛЕДСТВИЕ ПЕРЕРАСТЯЖЕНИЯ СВЯЗОЧНОГО АППАРАТА ВИСОЧНО-НИЖНЕЧЕЛЮСТНОГО СУСТАВА (ВНЧС) ЯВЛЯЕТСЯ**

спазм жевательных мышц

боль при жевании в области ВНЧС

атрофия суставного диска

**гипермобильность суставных головок**

**2462. [T010940] МЕСТНЫМ ФАКТОРОМ РАЗВИТИЯ КАРИЕСА ЯВЛЯЕТСЯ**

низкое содержание фторида в питьевой воде

**неудовлетворительная гигиена полости рта**

ротовое дыхание

высокое содержание фторида в питьевой воде

**2463. [T010941] УРОВЕНЬ ПРОДУКЦИИ ЛЕТУЧИХ СЕРНИСТЫХ СОЕДИНЕНИЙ В ПОЛОСТИ РТА ЗАВИСИТ ОТ**

тонуса жевательных мышц

строения пародонта

качества протезирования

**наличия белкового субстрата**

**2464. [T010942] К ПРОДУКТАМ АНАЭРОБНОГО МИКРОБИОЛОГИЧЕСКОГО РАСЩЕПЛЕНИЯ СЕРОСОДЕРЖАЩИХ АМИНОКИСЛОТ ОТНОСЯТ**

мальтозу

сахарозу

**летучие сернистые соединения**

пепсин

**2465. [Т010943] ИСПОЛЬЗУЕМЫЕ В СТОМАТОЛОГИИ МАТЕРИАЛЫ  
МОГУТ БЫТЬ ПРИЧИНОЙ РАЗВИТИЯ**

галитоза

**контактного аллергического стоматита**

кандидоза

пародонтита

**2466. [Т010944] КЛЮЧЕВЫЕ ВОЗРАСТНЫЕ ГРУППЫ, ОСМАТРИВАЕМЫЕ  
В СООТВЕТСТВИИ С РЕКОМЕНДАЦИЯМИ ВОЗ (ЛЕТ)**

0-3, 7, 14, 18, 35-44, 60-70

0-3, 12, 20, 40-45, 75-80

**5-6, 12, 15, 35-44, 65 и старше**

6-7, 9, 15, 21-35, 45-60, 70 и старше

**2467. [Т010945] КЛЮЧЕВЫЕ ВОЗРАСТНЫЕ ГРУППЫ ДЕТЕЙ ПРИ  
ПРОВЕДЕНИИ ЭПИДЕМИОЛОГИЧЕСКОГО СТОМАТОЛОГИЧЕСКОГО  
ОБСЛЕДОВАНИЯ ПО МЕТОДИКЕ ВОЗ (ЛЕТ)**

4, 8, 12, 15

2-3, 6, 12

**5-6, 12, 15**

3, 8, 12

**2468. [Т010946] ОПТИМАЛЬНАЯ ЧАСТОТА ПРОВЕДЕНИЯ  
ЭПИДЕМИОЛОГИЧЕСКОГО ОБСЛЕДОВАНИЯ**

1 раз в 10 лет

1 раз в год

**1 раз в 5 лет**

2 раза в год

## **2469. [T010947] К ПОКАЗАНИЯМ К МИКРОАБРАЗИИ ЭМАЛИ ОТНОСЯТ**

возраст до 12 лет

беременность и лактацию

тетрациклиновые зубы

**штриховую, пятнистую и меловиднокрапчатую формы флюороза**

## **2470. [T010948] К ОБЩИМ ПРОТИВОПОКАЗАНИЯМ К МИКРОАБРАЗИИ ЭМАЛИ ОТНОСЯТ**

тетрациклиновые зубы

очаговую деминерализацию эмали

**возраст пациентов до 12 лет**

системную гипоплазию эмали

## **2471. [T010949] К МЕСТНЫМ АБСОЛЮТНЫМ ПРОТИВОПОКАЗАНИЯМ К МИКРОАБРАЗИИ ЭМАЛИ ОТНОСЯТ**

ортодонтическое лечение

**несовершенный амело- и дентиногенез**

неровности на поверхности эмали

трещины на поверхности эмали

## **2472. [T010950] ГЕРМЕТИЗАЦИЮ ФИССУР ПРОВОДЯТ**

**в первые месяцы после прорезывания зуба на стадии незрелой эмали**

через 2 года после прорезывания зуба

в любое время

через год после естественной минерализации

**2473. [Т010951] К ОТНОСИТЕЛЬНЫМ ПРОТИВОПОКАЗАНИЯМ ДЛЯ ГЕРМЕТИЗАЦИИ ФИССУР ОТНОСЯТ**

интактные широкие фиссуры

фиссурный кариес

**плохую гигиену полости рта**

штриховую форму гипоплазии эмали

**2474. [Т010952] К ПОКАЗАНИЯМ ДЛЯ ГЕРМЕТИЗАЦИИ ФИССУР ОТНОСЯТ**

**глубокие фиссуры**

гипоплазию эмали

начальный кариес

задержку прорезывания зуба

**2475. [Т010953] ОПТИМАЛЬНЫЕ СРОКИ ГЕРМЕТИЗАЦИИ ФИССУР ДЛЯ ПЕРВЫХ ПОСТОЯННЫХ МОЛЯРОВ (ЛЕТ)**

9-10

**6-7**

12-13

10-11

**2476. [Т010954] К СРЕДСТВАМ ОТБЕЛИВАНИЯ ЗУБОВ ОТНОСЯТ ИСПОЛЬЗОВАНИЕ**

профилактических зубных паст

нитрата серебра

**отбеливающих зубных паст**

коллоидного серебра

**2477. [T010955] ДЛЯ ОТБЕЛИВАНИЯ ЗУБОВ ПРИМЕНЯЕТСЯ**

Сульфат натрия

**Перекись карбамида**

Гидратированный кремний

Трифосфат натрия

**2478. [T010957] ПОКАЗАНИЕМ К ОТБЕЛИВАНИЮ ЯВЛЯЕТСЯ**

крупная пульпарная камера

кариес эмали

возраст пациента до 18 лет

**дисколорит зубов**

**2479. [T010958] ОБЩИМ ПРОТИВОПОКАЗАНИЕМ К ОТБЕЛИВАНИЮ ЗУБОВ ЯВЛЯЕТСЯ ВОЗРАСТ ПАЦИЕНТА (ЛЕТ)**

16

65 и выше

18

45 и выше

**2480. [T010959] ПРИ ДОМАШНЕМ ОТБЕЛИВАНИИ ПРИМЕНЯЮТСЯ КОНЦЕНТРАЦИИ ПЕРЕКИСИ ВОДОРОДА/КАРБАМИДА (%)**

15-38 / 30-45

**3-6 / 10-22**

15-25 / 20-30

1-3 / 5-10



**2481. [T010960] ГЕРМЕТИЗАЦИЮ ФИССУР ВТОРЫХ МОЛЯРОВ РЕКОМЕНДУЕТСЯ ПРОВОДИТЬ В ВОЗРАСТЕ (ЛЕТ)**

12-13

4-5

6-8

10-11

**2482. [T010962] ПЕРВЫМ ЭТАПОМ НЕИНВАЗИВНОЙ ГЕРМЕТИЗАЦИИ ФИССУР ЯВЛЯЕТСЯ**

изоляция зубов

препарирование

кислотная подготовка поверхности

**тщательная очистка окклюзионной поверхности зуба**

**2483. [T010963] ВТОРЫМ ЭТАПОМ НЕИНВАЗИВНОЙ ГЕРМЕТИЗАЦИИ ФИССУР ЯВЛЯЕТСЯ**

**изоляция зуба от слюны**

тщательная очистка окклюзионной поверхности зуба

препарирование

проведение аппликации фторосодержащим лаком

**2484. [T010965] ЦЕЛЮ ГЕРМЕТИЗАЦИИ ФИССУР ЯВЛЯЕТСЯ**

профилактика суперконтактов

**изоляция фиссуры от действия кариесогенных факторов**

лечение начального кариеса

профилактика стираемости эмали

**2485. [Т010966] ПРИ ПРОФЕССИОНАЛЬНОМ ОТБЕЛИВАНИИ  
ПРИМЕНЯЮТСЯ КОНЦЕНТРАЦИИ ПЕРЕКИСИ  
ВОДОРОДА/КАРБАМИДА (%)**

3-6 / 10-22

1-3 / 5-10

6-8 / 20-30

**15-38 / 30-45**

**2486. [Т010967] ОПРЕДЕЛЕНИЕ ИСХОДНОГО ЦВЕТА ЗУБОВ ПРОВОДЯТ**

за 2 недели до процедуры

за неделю до процедуры

за 3 недели до процедуры

**непосредственно перед процедурой**

**2487. [Т010968] ДЛЯ ПРОФИЛАКТИКИ ОСЛОЖНЕНИЙ ВО ВРЕМЯ  
ОТБЕЛИВАНИЯ ЗУБОВ НЕОБХОДИМО**

**провести санацию полости рта**

снять поверхностный слой эмали

прополоскать рот раствором Шиллера-Писарева

снять все ортопедические конструкции

**2488. [Т010969] ДЛЯ ПРОФИЛАКТИКИ ОЖОГОВ СЛИЗИСТОЙ  
ОБОЛОЧКИ ПОЛОСТИ РТА ИСПОЛЬЗУЮТ**

дентальную адгезивную пасту Солкосерил

**жидкий Коффердам**

Оптидам

дентальную мазь Метрогил-Дента

**2489. [T010970] К ФОТОАКТИВИРУЕМЫМ СИСТЕМАМ ОТБЕЛИВАНИЯ ЗУБОВ ОТНОСЯТ**

Opalescence

Illumine home

White Smile

**Zoom**

**2490. [T010972] СИЛАНТЫ ПРЕДСТАВЛЯЮТ СОБОЙ МАТЕРИАЛЫ ДЛЯ**

пломбирования корневых каналов

пломбирования кариозных полостей

**герметизации фиссур**

изолирующих прокладок

**2491. [T010973] ЗУБНОЙ ПАСТОЙ, СПОСОБСТВУЮЩЕЙ УМЕНЬШЕНИЮ ВОСПАЛИТЕЛЬНЫХ ЗАБОЛЕВАНИЙ ПАРОДОНТА, ЯВЛЯЕТСЯ**

кальцийсодержащая

отбеливающая

гигиеническая

**солевая**

**2492. [T010974] АНТИМИКРОБНЫМ СРЕДСТВОМ, ВХОДЯЩИМ В СОСТАВ ЗУБНЫХ ПАСТ, ПРИМЕНЯЕМЫХ ПРИ ГАЛИТОЗЕ, ЯВЛЯЕТСЯ**

хлоргексидин

**триклозан**

диоксид кремния

нитрат кальция

**2493. [T010975] УСТРАНЕНИЕ ФАКТОРОВ РИСКА И ПРИЧИН ЯВЛЯЕТСЯ ОСНОВНЫМ МЕРОПРИЯТИЕМ**

**первичной профилактики стоматологических заболеваний**

эпидемиологического обследования населения

третичной профилактики стоматологических заболеваний

вторичной профилактики стоматологических заболеваний

**2494. [T010976] ОСНОВНЫМ НАПРАВЛЕНИЕМ ВТОРИЧНОЙ ПРОФИЛАКТИКИ СТОМАТОЛОГИЧЕСКИХ ЗАБОЛЕВАНИЙ ЯВЛЯЕТСЯ КОМПЛЕКС МЕР, НАПРАВЛЕННЫХ НА**

восстановление анатомической и функциональной целостности зубочелюстной системы

предупреждение их возникновения

функциональную реабилитацию заболеваний челюстно-лицевой области

**предупреждение осложнений возникшего заболевания**

**2495. [T010977] ПРОФИЛАКТИКОЙ ФЛЮОРОЗА В ЭНДЕМИЧЕСКОМ ОЧАГЕ ЯВЛЯЕТСЯ**

**замена водосточника**

гигиена полости рта

герметизация фиссур

предупреждение заболеваний матери в период беременности

**2496. [T010978] МЕТОДЫ ФТОРИДПРОФИЛАКТИКИ КАРИЕСА ДЕЛЯТСЯ НА ГРУППЫ**

**системные и местные**

местные и поверхностные

индивидуальные и системные

системные и поверхностные

**2497. [T010979] ОСНОВНЫМ МЕТОДОМ ПРОФИЛАКТИКИ ВОСПАЛИТЕЛЬНЫХ ЗАБОЛЕВАНИЙ ТКАНЕЙ ПАРОДОНТА СЛЕДУЕТ СЧИТАТЬ**

гигиену полости рта

санацию полости рта

устранение хронических очагов инфекции

ортодонтическое лечение

**2498. [T010980] КОМПЛЕКС МЕР, НАПРАВЛЕННЫЙ НА ПРЕДУПРЕЖДЕНИЕ ВОЗНИКНОВЕНИЯ ЗУБОЧЕЛЮСТНЫХ АНОМАЛИЙ, ЯВЛЯЕТСЯ**

первичной профилактикой

третичной профилактикой

интерцепцией

вторичной профилактикой

**2499. [T010981] ПРИ РАННЕМ УДАЛЕНИИ ВРЕМЕННЫХ ЗУБОВ НЕОБХОДИМО**

провести сошлифовывание нестёршихся бугров временных моляров

**изготовить замещающую конструкцию**

провести стимуляцию прорезывания постоянных зубов

установить брекет-систему

**2500. [T010982] ПРОФЕССИОНАЛЬНАЯ ГИГИЕНА ПОЛОСТИ РТА ВКЛЮЧАЕТ В СЕБЯ**

**удаление над- и поддесневых зубных отложений**

открытый кюретаж

лечение кариеса

герметизацию фиссур

## **2501. [T010983] ПРОФИЛАКТИКОЙ ГАЛЬВАНОЗА ЯВЛЯЕТСЯ**

изготовление съёмных протезов с металлическими элементами

**изготовление протезов и пломб из однородного металла**

изготовление протезов и пломб из разных материалов

применение амальгам и золотых вкладок

## **2502. [T010984] ПРИ УДАЛЕНИИ ЗУБНЫХ ОТЛОЖЕНИЙ С ПОВЕРХНОСТИ ИМПЛАНТАТОВ ИСПОЛЬЗУЮТ ИНСТРУМЕНТЫ**

титановые

твёрдосплавные

стальные

**пластмассовые**

## **2503. [T010985] ПРИ ПРОВЕДЕНИИ ПРОФЕССИОНАЛЬНОЙ ГИГИЕНЫ ЗУБНОЙ НАЛЕТ С ЖЕВАТЕЛЬНЫХ ПОВЕРХНОСТЕЙ ЗУБОВ НАИБОЛЕЕ ЦЕЛЕСООБРАЗНО УДАЛЯТЬ С ПОМОЩЬЮ**

**щётчек**

УЗ-скейлера

Air-flow

кюрет

## **2504. [T010986] УДАЛЕНИЕ ТВЕРДЫХ ЗУБНЫХ ОТЛОЖЕНИЙ ОТНОСИТСЯ К МЕТОДАМ**

индивидуальной гигиены

стоматологического просвещения

стоматологического обследования

**профессиональной гигиены**

## **2505. [T010987] УДАЛЕНИЕ ТВЕРДЫХ ЗУБНЫХ ОТЛОЖЕНИЙ ОТНОСИТСЯ К МЕТОДАМ**

лечения пародонтитов

**профессиональной гигиены**

индивидуальной гигиены

чистки зубов

## **2506. [T010988] ДЛЯ ЛЕЧЕНИЯ ОЧАГОВОЙ ДЕМИНЕРАЛИЗАЦИИ ЭМАЛИ ИСПОЛЬЗУЮТСЯ ПРЕПАРАТЫ**

пищевые добавки

растительного происхождения

витамины

**кальция и фториды**

## **2507. [T010989] ПРИ ФЛЮОРОЗЕ РЕКОМЕНДУЮТ ЗУБНЫЕ ПАСТЫ, СОДЕРЖАЩИЕ**

витамины

соединения фтора

растительные компоненты

**соединения кальция**

## **2508. [T010991] К МЕТОДАМ ПРОФИЛАКТИКИ ГАЛИТОЗА ОТНОСЯТ**

миогимнастику

ношение съёмных ортодонтических аппаратов

постуральный анализ

**устранение патологических очагов в полости рта**

**2509. [T010993] К МЕТОДУ ПРОФИЛАКТИКИ ИСТИННОГО ПАТОЛОГИЧЕСКОГО ОРАЛЬНОГО ГАЛИТОЗА ОТНОСЯТ**

устранение патологических очагов в полости рта

лечение аномалий окклюзии

лечение общих соматических заболеваний

консультацию остеопата

**2510. [T010994] ОСНОВНОЙ ЦЕЛЬЮ ПРИМЕНЕНИЯ ФЛОССОВ ЯВЛЯЕТСЯ УДАЛЕНИЕ ЗУБНОГО НАЛЕТА С ПОВЕРХНОСТЕЙ**

жевательных

**апроксимальных**

оральных

вестибулярных

**2511. [T010995] ЗУБНЫЕ ЩЕТКИ ПРИМЕНЯЮТ С ЦЕЛЬЮ УДАЛЕНИЯ**

твёрдых зубных отложений

**мягких зубных отложений**

пигментированного налёта

поддесневого зубного камня

**2512. [T010996] ДЛЯ ОЧИЩЕНИЯ ПОВЕРХНОСТИ ЯЗЫКА ИСПОЛЬЗУЮТ**

флоссы

зубные щётки

ополаскиватели

**скребки**



**2513. [Т010998] СИМПТОМАТИЧЕСКОЙ ПОМОЩЬЮ ПРИ ГАЛИТОЗЕ ЯВЛЯЕТСЯ**

устранение патологических очагов в полости рта

вестибулопластика

открытый кюретаж

**маскировка неприятного запаха при помощи дезодорантов**

**2514. [Т010999] ИНТЕНСИВНОСТЬ КАРИЕСА ЗУБОВ В ПЕРИОД СМЕНЫ ЗУБОВ ОЦЕНИВАЕТСЯ С ПОМОЩЬЮ ИНДЕКСА**

кпу(з)

**КПУ(з) и кп(з)**

КПУ(з)

ИГР-У

**2515. [Т011000] КПУ(З) ЯВЛЯЕТСЯ ИНДЕКСОМ**

интенсивности кариеса поверхностей

интенсивности кариеса временных зубов

**интенсивности кариеса постоянных зубов**

гигиены полости рта

**2516. [Т011001] ИНТЕНСИВНОСТЬ КАРИЕСА ПОВЕРХНОСТЕЙ ПОСТОЯННЫХ ЗУБОВ ОЦЕНИВАЕТСЯ ИНДЕКСОМ**

**КПУ(п)**

кп(п)

кпу(п), КПУ(п)

кпу(п)

**2517. [T011002] УДАЛЕННЫЙ ПО ПОВОДУ ОСЛОЖНЕНИЯ КАРИЕСА ПОСТОЯННЫЙ МОЛЯР ПРИ РАСЧЕТЕ ИНДЕКСА КПУ(П) БУДЕТ УЧИТЫВАТЬСЯ КАК**

2 поверхности

**5 поверхностей**

4 поверхности

3 поверхности

**2518. [T011003] ПРИ ОПРЕДЕЛЕНИИ ИНДЕКСА ЭФФЕКТИВНОСТИ ГИГИЕНЫ ПОЛОСТИ РТА РНР ОЦЕНИВАЮТ ЗУБНОЙ НАЛЕТ ПО**

кариесогенности

толщине

интенсивности

**локализации**

**2519. [T011004] ДЛЯ ВЫЯВЛЕНИЯ ЗУБНОГО НАЛЕТА ИСПОЛЬЗУЕТСЯ МЕТОД**

микробиологический

**окрашивания**

перкуссии

пальпации

**2520. [T011005] ЗУБНОЕ ОТЛОЖЕНИЕ, РАСПОЛАГАЮЩЕЕСЯ ПОД МАРГИНАЛЬНОЙ ДЕСНОЙ, НЕВИДИМОЕ ПРИ ВИЗУАЛЬНОМ ОСМОТРЕ, ПЛОТНОЕ И ТВЕРДОЕ, ТЕМНО-КОРИЧНЕВОГО ИЛИ ЗЕЛЕНО-ЧЕРНОГО ЦВЕТА, ПЛОТНО ПРИКРЕПЛЕННОЕ К ПОВЕРХНОСТИ ЗУБА, ПРЕДСТАВЛЯЕТ СОБОЙ**

кутикулу

**поддесневой зубной камень**

зубной налет

пелликулу

**2521. [T011006] НАИБОЛЕЕ ЧАСТО НАДДЕСНЕВОЙ ЗУБНОЙ КАМЕНЬ  
ЛОКАЛИЗУЕТСЯ В ОБЛАСТИ ПОВЕРХНОСТИ**

небной верхних резцов

вестибулярной верхних резцов

вестибулярной нижних резцов

**язычной нижних резцов**

**2522. [T011008] РАСТВОР ШИЛЛЕРА-ПИСАРЕВА МОЖНО  
ИСПОЛЬЗОВАТЬ ДЛЯ ВЫЯВЛЕНИЯ**

пищевых остатков

кутикулы

начального кариеса

**зубного налета**

**2523. [T011009] ПРИ ПРОФИЛАКТИЧЕСКОМ ОСМОТРЕ ОПРЕДЕЛИТЬ  
НАЛИЧИЕ ПОДДЕСНЕВОГО ЗУБНОГО КАМНЯ МОЖНО С ПОМОЩЬЮ**

визуального осмотра

**зондирования**

микробиологического исследования

окрашивания йодсодержащим раствором

**2524. [T011011] ИНДЕКС ГРИН-ВЕРМИЛЛИОНА ИСПОЛЬЗУЕТСЯ ДЛЯ  
ОПРЕДЕЛЕНИЯ**

**гигиены полости рта**

интенсивности кариеса

кровоточивости десен

зубочелюстных аномалий

**2525. [T011012] ПРИ ОПРЕДЕЛЕНИИ ГИГИЕНИЧЕСКОГО СОСТОЯНИЯ ПОЛОСТИ РТА С ПОМОЩЬЮ ИНДЕКСА ФЕДОРОВА-ВОЛОДКИНОЙ ОКРАШИВАЮТСЯ ПОВЕРХНОСТИ**

вестибулярные 6 верхних фронтальных зубов

вестибулярные первых постоянных моляров

язычные первых постоянных моляров

**вестибулярные 6 нижних фронтальных зубов**

**2526. [T011013] ПРИ ОПРЕДЕЛЕНИИ ГИГИЕНИЧЕСКОГО ИНДЕКСА РНР ОБСЛЕДУЮТ ЗУБЫ**

1.6, 1.2, 2.4, 3.6, 3.2, 4.4

4.3, 4.2, 4.1, 3.1, 3.2, 3.3

1.6, 2.6, 3.6, 4.6

**1.6, 1.1, 2.6, 3.6, 3.1, 4.6**

**2527. [T011014] ПРИ ОПРЕДЕЛЕНИИ ГИГИЕНИЧЕСКОГО ИНДЕКСА ГРИН- ВЕРМИЛЛИОНА ОБСЛЕДУЮТ ЗУБЫ**

**1.6, 1.1, 2.6, 3.6, 3.1, 4.6**

1.6, 1.2, 2.4, 3.6, 3.2, 4.4

4.3, 4.2, 4.1, 3.1, 3.2, 3.3

1.6, 2.6, 3.6, 4.6

**2528. [T011015] С ПОМОЩЬЮ ГИГИЕНИЧЕСКОГО ИНДЕКСА ИГР-У ОПРЕДЕЛЯЕТСЯ**

степень воспаления десны

степень тяжести зубочелюстных аномалий

кровоточивость десневой борозды

**наличие зубного налета и зубного камня**

**2529. [T011016] ОКРАШИВАНИЕ ЗУБОВ РАСТВОРАМИ ПРОВОДЯТ ПРИ ОПРЕДЕЛЕНИИ ИНДЕКСА**

РНР

КПУ(п)

СРІТN

КПУ(з)

**2530. [T011018] ГИГИЕНИЧЕСКОЕ СОСТОЯНИЕ ПОЛОСТИ РТА У ВЗРОСЛЫХ ПАЦИЕНТОВ ОПРЕДЕЛЯЮТ С ПОМОЩЬЮ ИНДЕКСА**

ФЕдорова-Володкиной

КПУ

**Грин-Вермиллиона**

РМА

**2531. [T011019] ИНДЕКС РНР ИСПОЛЬЗУЕТСЯ ДЛЯ ОПРЕДЕЛЕНИЯ**

интенсивности кариеса

зубочелюстных аномалий

**гигиены полости рта**

кровоточивости дЕсен

**2532. [T011020] СЕРОВАТО-БЕЛОЕ, МЯГКОЕ И ЛИПКОЕ ОТЛОЖЕНИЕ, НЕПЛОТНО ПРИЛЕГАЮЩЕЕ К ПОВЕРХНОСТИ ЗУБОВ, ПРЕДСТАВЛЯЕТ СОБОЙ**

наддесневой зубной камень

поддесневой зубной камень

**мягкий зубной налет**

пелликулу

**2533. [T011021] ПРИ ОПРЕДЕЛЕНИИ ГИГИЕНИЧЕСКОГО ИНДЕКСА РНР ПРОИЗВОДИТСЯ ОКРАШИВАНИЕ ПОВЕРХНОСТЕЙ 1.6, 2.6 ЗУБОВ**

апроксимальных

**вестибулярных**

ОККЛЮЗИОННЫХ

оральных

**2534. [T011022] ИНДЕКС ФЕДОРОВА-ВОЛОДКИНОЙ ИСПОЛЬЗУЮТ ДЛЯ ОПРЕДЕЛЕНИЯ ГИГИЕНИЧЕСКОГО СОСТОЯНИЯ ПОЛОСТИ РТА У**

взрослых

**детей дошкольного возраста**

ШКОЛЬНИКОВ

подростков

**2535. [T011023] ПРИ ОПРЕДЕЛЕНИИ ГИГИЕНИЧЕСКОГО ИНДЕКСА РНР ПОВЕРХНОСТЬ ОБСЛЕДУЕМОГО ЗУБА ДЕЛИТСЯ НА КОЛИЧЕСТВО УЧАСТКОВ**

5

4

3

2

**2536. [T011024] ИСТОЧНИКОМ МИНЕРАЛОВ ДЛЯ ОБРАЗОВАНИЯ НАДДЕСНЕВОГО ЗУБНОГО КАМНЯ ПРЕИМУЩЕСТВЕННО ЯВЛЯЕТСЯ**

десневая жидкость

**слюна**

лимфа

сыворотка крови

**2537. [T011025] ПЕЛЛИКУЛА ЗУБА ОБРАЗОВАНА**

гликопротеидами слюны

кератином

органическими кислотами

коллагеном

**2538. [T011026] К МИНЕРАЛИЗОВАННЫМ ЗУБНЫМ ОТЛОЖЕНИЯМ ОТНОСИТСЯ**

зубной камень

пищевые остатки

пелликула

мягкий зубной налет

**2539. [T011027] ЗУБНОЕ ОТЛОЖЕНИЕ, РАСПОЛАГАЮЩЕЕСЯ НАД ДЕСНЕВЫМ КРАЕМ, ОБЫЧНО БЕЛОГО ИЛИ БЕЛОВАТО-ЖЕЛТОГО ЦВЕТА, ТВЕРДОЙ ИЛИ ГЛИНООБРАЗНОЙ КОНСИСТЕНЦИИ ПРЕДСТАВЛЯЕТ СОБОЙ**

пелликулу

мягкий зубной налет

налет курильщика

наддесневой зубной камень

**2540. [T011028] ЗУБНОЙ НАЛЕТ БЫСТРЕЕ НАКАПЛИВАЕТСЯ НА ВЕСТИБУЛЯРНЫХ ПОВЕРХНОСТЯХ ЗУБОВ**

нижних клыков

нижних резцов

верхних клыков

верхних моляров

**2541. [T011029] ДЛЯ ОПРЕДЕЛЕНИЯ ГЛУБИНЫ ПАРОДОНТАЛЬНЫХ  
КАРМАНОВ ИСПОЛЬЗУЮТ ИНСТРУМЕНТ**

штыковидный зонд

кюрета

**пародонтальный зонд**

серповидный скейлер

**2542. [T011030] С ПОМОЩЬЮ ИНДЕКСА РМА ОПРЕДЕЛЯЮТ**

наличие зубного налета

кровоточивость десны

наличие зубного камня

**степень воспаления десны**

**2543. [T011031] ДЛЯ ДИАГНОСТИКИ СОСТОЯНИЯ ТКАНЕЙ ПАРОДОНТА  
ИСПОЛЬЗУЮТ ИНДЕКС**

Грин-Вермиллиона

**РМА**

Федорова-Володкиной

РНР

**2544. [T011032] ПРИ ОБСЛЕДОВАНИИ ТКАНЕЙ ПАРОДОНТА ПО  
ИНДЕКСУ СРІТН У ВЗРОСЛОГО ПАЦИЕНТА ИССЛЕДУЮТ ПАРОДОНТ  
В ОБЛАСТИ ЗУБОВ**

**1.7/1.6, 1.1, 2.6/2.7, 3.6/3.7, 3.1, 4.6/4.7**

1.7/1.4, 1.1/2.1, 2.4/2.7, 3.4/3.7, 4.1/3.1, 4.7/4.4

1.6/1.5, 2.1, 2.5/2.6, 3.5/3.6, 4.1, 4.6/4.5

1.6, 1.1, 2.6, 3.6, 3.1, 4.6



**2545. [Т011033] ИНДЕКС СРІТN У ВЗРОСЛЫХ РЕГИСТРИРУЕТ ПРИЗНАКИ**

кровоточивость дЕсен, зубной камень, пародонтальный карман различной глубины

зубной налЕт, кровоточивость дЕсен

кровоточивость дЕсен, зубной камень

зубной камень, пародонтальный карман

**2546. [Т011034] ДЛЯ ДИАГНОСТИКИ СОСТОЯНИЯ ТКАНЕЙ ПАРОДОНТА ИСПОЛЬЗУЮТ ИНДЕКС**

КПУ

СРІТN

Грин-Вермиллиона

РНР

**2547. [Т011035] ДЛЯ ОПРЕДЕЛЕНИЯ СТЕПЕНИ ТЯЖЕСТИ ГИНГИВИТА ИСПОЛЬЗУЕТСЯ ИНДЕКС**

ОHI-S

СРІТN

РМА

РНР

**2548. [Т011036] ПРИ РЕГИСТРАЦИИ ИНДЕКСА СРІТN КОД 3 СООТВЕТСТВУЕТ**

пародонтальному карману глубиной 4-5 мм

кровоточивости дЕсен

пародонтальному карману глубиной более 6 мм

зубному камню

**2549. [T011037] ПРИ ОПРЕДЕЛЕНИИ ИНДЕКСА СРІТН ПРИЗНАК ЗУБНОГО КАМНЯ СООТВЕТСТВУЕТ КОДУ**

3

1

4

2

**2550. [T011038] ВОСПАЛЕНИЕ ДЕСНЕВОГО СОСОЧКА ПО ИНДЕКСУ РМА СООТВЕТСТВУЕТ КОДУ**

0

2

3

1

**2551. [T011039] ИНТЕНСИВНОСТЬ ПОРАЖЕНИЯ ТКАНЕЙ ПАРОДОНТА У ПАЦИЕНТА, ОПРЕДЕЛЯЕМАЯ ПО ИНДЕКСУ СРІТН, ОЦЕНИВАЕТСЯ КАК**

отношение количества здоровых секстантов к количеству поражённых секстантов

**сумма секстантов с признаками поражения пародонта**

отношение количества поражённых секстантов к количеству здоровых секстантов

сумма здоровых секстантов

**2552. [T011040] К МОМЕНТУ РОЖДЕНИЯ НИЖНЯЯ ЧЕЛЮСТЬ РЕБЕНКА ЗАНИМАЕТ ПОЛОЖЕНИЕ ПО ОТНОШЕНИЮ К ВЕРХНЕЙ**

нейтральное

латеральное

**дистальное**

мезиальное

**2553. [T011042] ФОРМА ВЕРХНЕЙ ЗУБНОЙ ДУГИ В ПОСТОЯННОЙ ОККЛЮЗИИ СООТВЕТСТВУЕТ**

параболе

**полуэллипсу**

трапеции

полукругу

**2554. [T011043] ФОРМА НИЖНЕЙ ЗУБНОЙ ДУГИ В ПОСТОЯННОЙ ОККЛЮЗИИ СООТВЕТСТВУЕТ**

**параболе**

полуэллипсу

трапеции

полукругу

**2555. [T011044] АНОМАЛИИ ФОРМЫ И РАЗМЕРА ЗУБОВ ВЫЯВЛЯЮТ ПРИ ОБСЛЕДОВАНИИ**

иммунологическом

лабораторном

**клиническом**

рентгенологическом

**2556. [T011045] ДЕТЯМ 2-ЛЕТНЕГО ВОЗРАСТА ДЛЯ ЧИСТКИ ЗУБОВ РЕКОМЕНДУЕТСЯ ИСПОЛЬЗОВАТЬ**

зубные пасты с высоким содержанием фторида

**детские зубные пасты на гелевой основе**

зубной порошок

гигиенические зубные пасты на меловой основе

**2557. [T011048] ЗУБНЫЕ ПАСТЫ С НИЗКИМ ПОКАЗАТЕЛЕМ АБРАЗИВНОСТИ ПРЕДНАЗНАЧЕНЫ ДЛЯ ИСПОЛЬЗОВАНИЯ**

пациентами с воспалительными заболеваниями пародонта

пациентами с брекет-системами

лицами, злоупотребляющими курением

**пациентами с повышенной чувствительностью твердых тканей зубов**

**2558. [T011050] ДЛЯ УМЕНЬШЕНИЯ КРОВОТОЧИВОСТИ ДЕСЕН ПАЦИЕНТАМ СЛЕДУЕТ РЕКОМЕНДОВАТЬ ИСПОЛЬЗОВАТЬ ЗУБНУЮ ПАСТУ, СОДЕРЖАЩУЮ**

фторид натрия

карбонат кальция

**экстракты лекарственных растений**

хлорид стронция

**2559. [T011051] ПРОТИВОПОКАЗАНИЕМ К ИСПОЛЬЗОВАНИЮ ФТОРИДСОДЕРЖАЩИХ ЗУБНЫХ ПАСТ ДЕТЬМИ ЯВЛЯЕТСЯ**

наличие у пациента большого количества пломб

**высокое содержание фторида в питьевой воде**

системная гипоплазия эмали

неудовлетворительное гигиеническое состояние полости рта

**2560. [T011055] В УЛЬТРАЗВУКОВЫХ АППАРАТАХ ДЛЯ УДАЛЕНИЯ МИНЕРАЛИЗОВАННЫХ ЗУБНЫХ ОТЛОЖЕНИЙ ЧАСТОТА КОЛЕБАНИЙ СОСТАВЛЯЕТ (КГц)**

7-10

10-15

2-6

**16-45**

**2561. [T011056] ПОКАЗАНИЕМ К ПРИМЕНЕНИЮ СИСТЕМНЫХ МЕТОДОВ ФТОРИДПРОФИЛАКТИКИ КАРИЕСА ЯВЛЯЕТСЯ СОДЕРЖАНИЕ ФТОРИДА В ПИТЬЕВОЙ ВОДЕ**

больше оптимального

субоптимальное

**менее половины оптимального**

оптимальное

**2562. [T011057] ОДНОВРЕМЕННОЕ ПРИМЕНЕНИЕ ДВУХ ЭНДОГЕННЫХ МЕТОДОВ ФТОРИДПРОФИЛАКТИКИ КАРИЕСА ЗУБОВ**

показано

**не показано**

показано, если содержание фторида в питьевой воде больше оптимального

показано, если содержание фторида в питьевой воде оптимальное

**2563. [T011058] СОДЕРЖАНИЕ ФТОРИДА НАТРИЯ В 1 ЛИТРЕ ФТОРИРОВАННОГО МОЛОКА СОСТАВЛЯЕТ (МГ)**

1,0

**2,5**

1,5

5,0

**2564. [T011059] ПОЛОСКАНИЯ ФТОРИДСОДЕРЖАЩИМИ РАСТВОРАМИ С ЦЕЛЬЮ ПРОФИЛАКТИКИ КАРИЕСА РЕКОМЕНДУЮТ ПРОВОДИТЬ С ВОЗРАСТА (ЛЕТ)**

10

**6**

3

12

**2565. [T011060] В РАЙОНЕ С НИЗКИМ СОДЕРЖАНИЕМ ФТОРИДА В ПИТЬЕВОЙ ВОДЕ НАИБОЛЕЕ ЭФФЕКТИВНЫМ МЕТОДОМ ФТОРИДПРОФИЛАКТИКИ КАРИЕСА ЗУБОВ У ДЕТЕЙ БУДЕТ ПРИМЕНЕНИЕ**

таблеток фторида натрия

фторидсодержащих растворов для полосканий

фторидсодержащего лака (геля)

фторидсодержащих зубных паст

**2566. [T011061] ОПТИМАЛЬНАЯ КОНЦЕНТРАЦИЯ ФТОРИДА В ПИТЬЕВОЙ ВОДЕ ДЛЯ УМЕРЕННОЙ КЛИМАТИЧЕСКОЙ ЗОНЫ (МГ/Л)**

1,0

0,5

0,3

0,7

**2567. [T011062] ОПТИМАЛЬНАЯ КОНЦЕНТРАЦИЯ ФТОРИДА В ПИТЬЕВОЙ ВОДЕ ДЛЯ ЮЖНОЙ КЛИМАТИЧЕСКОЙ ЗОНЫ (МГ/Л)**

0,5

1,0

0,3

0,7

**2568. [T011064] ГЕРМЕТИЗАЦИЮ ФИССУР ПРЕМОЛЯРОВ РЕКОМЕНДУЕТСЯ ПРОВОДИТЬ В ВОЗРАСТЕ (ЛЕТ)**

16-18

6-8

12-14

9-12

**2569. [T011065] ГЕРМЕТИЗАЦИЮ ФИССУР ВТОРЫХ ПОСТОЯННЫХ МОЛЯРОВ РЕКОМЕНДУЕТСЯ ПРОВОДИТЬ В ВОЗРАСТЕ (ЛЕТ)**

9-12

5-6

6-8

**12-14**

**2570. [T011066] ГЕРМЕТИЗАЦИЮ ФИССУР ПОСТОЯННЫХ ЗУБОВ (МОЛЯРОВ И ПРЕМОЛЯРОВ) РЕКОМЕНДУЕТСЯ ПРОВОДИТЬ ПОСЛЕ ПРОРЕЗЫВАНИЯ**

**сразу**

через 10-12 лет

через 4-6 лет

через 2-3 года

**2571. [T011067] АБСОЛЮТНЫМ ПРОТИВОПОКАЗАНИЕМ К ПРОВЕДЕНИЮ МЕТОДА ГЕРМЕТИЗАЦИИ ФИССУР ЯВЛЯЕТСЯ**

неполное прорезывание коронки зуба

неудовлетворительная гигиена полости рта

**средний или глубокий кариес**

узкие и глубокие фиссуры

**2572. [T011068] РЕМИНЕРАЛИЗИРУЮЩУЮ ТЕРАПИЮ РЕКОМЕНДУЕТСЯ ПРОВОДИТЬ ПРИ КАРИЕСЕ**

среднем

**в стадии мелового пятна**

глубоком

осложненном

**2573. [T011070] ПРОФИЛАКТИКЕ ВОСПАЛИТЕЛЬНЫХ ЗАБОЛЕВАНИЙ ПАРОДОНТА СПОСОБСТВУЕТ**

уменьшение употребления углеводов

**проведение профессиональной гигиены**

реминерализирующая терапия

приём фторидсодержащих препаратов

**2574. [T011071] ПРЕДУПРЕЖДЕНИЮ ВОСПАЛИТЕЛЬНЫХ ЗАБОЛЕВАНИЙ ПАРОДОНТА СПОСОБСТВУЕТ**

**рациональная гигиена полости рта**

герметизация фиссур

реминерализирующая терапия

покрытие зубов фторидсодержащим лаком

**2575. [T011072] БУГРЫ ВРЕМЕННЫХ КЛЫКОВ ОБЫЧНО СОШЛИФОВЫВАЮТ ДЛЯ**

косметических целей

улучшения гигиены полости рта

**профилактики зубочелюстных аномалий**

профилактики заболеваний пародонта

**2576. [T011073] ПРИ РАННЕМ УДАЛЕНИИ ВРЕМЕННЫХ ЗУБОВ НЕОБХОДИМО ПРОВЕСТИ**

сошлифовывание нестёршихся бугров временных моляров

стимуляцию прорезывания постоянных зубов

**съёмное протезирование**

несъёмное протезирование



**2577. [T011075] С ЦЕЛЬЮ ПРОФИЛАКТИКИ КАРИЕСА ИСПОЛЬЗУЮТСЯ ПОЛОСКАНИЯ РАСТВОРАМИ ФТОРИДА НАТРИЯ В КОНЦЕНТРАЦИЯХ (%)**

0,02; 0,05

0,01; 0,02

**0,05; 0,1; 0,2**

1; 2; 3

**2578. [T011076] 1% И 2% РАСТВОРЫ ФТОРИДА НАТРИЯ С ЦЕЛЬЮ ПРОФИЛАКТИКИ КАРИЕСА ПРИМЕНЯЮТСЯ В ВИДЕ**

приема внутрь

ротовых ванночек

полосканий

**аппликаций**

**2579. [T011077] ПОКРЫТИЕ ЗУБОВ ФТОРИДСОДЕРЖАЩИМ ЛАКОМ С ЦЕЛЬЮ ПРОФИЛАКТИКИ КАРИЕСА НАИБОЛЕЕ ЭФФЕКТИВНО В ВОЗРАСТНОЙ ПЕРИОД (ЛЕТ)**

**3-15**

12-18

4-10

6-12

**2580. [T011078] ПРИМЕНЕНИЕ МЕСТНЫХ СРЕДСТВ ФТОРИДПРОФИЛАКТИКИ В РАЙОНАХ С СОДЕРЖАНИЕМ ФТОРИДА В ПИТЬЕВОЙ ВОДЕ БОЛЕЕ 1,5 МГ/Л**

**противопоказано**

показано у детей до 12 лет

показано при неудовлетворительной гигиене полости рта у пациента

показано в сочетании с системными средствами

**2581. [T011079] ДЛЯ РЕМИНЕРАЛИЗИРУЮЩЕЙ ТЕРАПИИ  
ПРИМЕНЯЕТСЯ РАСТВОР**

Метиленового синего

Хлоргексидина

Шиллера - Писарева

**Боровского - Волкова**

**2582. [T011080] ДЛЯ РЕМИНЕРАЛИЗИРУЮЩЕЙ ТЕРАПИИ  
ИСПОЛЬЗУЮТ РАСТВОР ГЛЮКОНАТА КАЛЬЦИЯ В КОНЦЕНТРАЦИИ  
(%)**

15

**10**

5

20

**2583. [T011081] К РЕМИНЕРАЛИЗИРУЮЩИМ СРЕДСТВАМ ОТНОСИТСЯ  
РАСТВОР**

Метиленового синего 2%

Перекиси водорода 10%

Эуфиллина 2,4%

**Глюконата кальция 10%**

**2584. [T011082] ДЛЯ ВИТАЛЬНОГО ОКРАШИВАНИЯ ОЧАГОВ  
ДЕМИНЕРАЛИЗАЦИИ ПРИМЕНЯЕТСЯ РАСТВОР**

**Метиленового синего**

Фторида натрия

Хлоргексидина

Бриллиантового зеленого

**2585. [T011084] ПРЕПАРАТОМ ДЛЯ РЕМИНЕРАЛИЗАЦИИ ЭМАЛИ ЯВЛЯЕТСЯ**

Эндометазон

Кальцин

Фосфат цемент

**Глюконат кальция**

**2586. [T011085] ДЛЯ ПРОФИЛАКТИКИ ОЖОГА ТКАНЕЙ ДЕСНЫ ВО ВРЕМЯ ПРОВЕДЕНИЯ ПРОФЕССИОНАЛЬНОГО ОТБЕЛИВАНИЯ ЗУБОВ НЕОБХОДИМО**

обработать десну 3% раствором Перекиси водорода

**изолировать десну**

применить слюноотсос

прополоскать рот Хлоргексидином

**2587. [T011086] ПРИМЕНЕНИЕ РЕМИНЕРАЛИЗИРУЮЩИХ СРЕДСТВ ПРИ ОТБЕЛИВАНИИ ЗУБОВ СПОСОБСТВУЕТ ПРОФИЛАКТИКЕ ВОЗНИКНОВЕНИЯ**

заболеваний пародонта

**повышенной чувствительности твердых тканей зубов**

повышенной стираемости твердых тканей зубов

клиновидных дефектов

**2588. [T011087] ДЛЯ ИНАКТИВАЦИИ НЕРВНЫХ ОКОНЧАНИЙ В ДЕНТИННЫХ КАНАЛЬЦАХ В ЗУБНЫЕ ПАСТЫ ВВОДЯТ СОЕДИНЕНИЯ**

фтора

хлора

**калия**

кальция

**2589. [T011088] ДЛЯ ПРОФИЛАКТИКИ КАРИЕСА ЗУБОВ СРЕДИ ДЕТЕЙ ОРГАНИЗОВАННЫХ КОЛЛЕКТИВОВ НАИБОЛЕЕ ЧАСТО ИСПОЛЬЗУЮТСЯ РАСТВОРЫ ФТОРИДА НАТРИЯ ДЛЯ ПОЛОСКАНИЯ В КОНЦЕНТРАЦИИ (%)**

2

0,2

1

0,05

**2590. [T011089] ОПОЛАСКИВАТЕЛИ ДЛЯ ПОЛОСТИ РТА РЕКОМЕНДУЕТСЯ ПРИМЕНЯТЬ**

вместо чистки зубов

после чистки зубов

перед сном

утром

**2591. [T011090] ПРОФЕССИОНАЛЬНАЯ ГИГИЕНА ПОЛОСТИ РТА ВКЛЮЧАЕТ В СЕБЯ**

пломбирование кариозных полостей

герметизацию фиссур

полоскание полости рта фторидсодержащими растворами

профессиональное удаление зубных отложений

**2592. [T011091] УДАЛЕНИЕ ЗУБНЫХ ОТЛОЖЕНИЙ В СТОМАТОЛОГИЧЕСКОЙ ПРАКТИКЕ ОСУЩЕСТВЛЯЕТСЯ ДЛЯ ПРОФИЛАКТИКИ**

флюороза

воспалительных заболеваний пародонта

зубочелюстных аномалий

местной гипоплазии

**2593. [T011092] ЗНАЧЕНИЕ PH ЗУБНОГО НАЛЕТА, ОЦЕНИВАЕМОЕ КАК КРИТИЧЕСКОЕ ДЛЯ ВОЗНИКНОВЕНИЯ ДЕМИНЕРАЛИЗАЦИИ ЭМАЛИ, СОСТАВЛЯЕТ**

5,5-5,7

6,5-7,0

7,0-7,5

3,5-4,0

**2594. [T011093] КОНЦЕНТРАЦИЯ МИНЕРАЛЬНЫХ ВЕЩЕСТВ В ЭМАЛИ ЗУБОВ ВЫШЕ В ОБЛАСТИ**

бугров и режущего края

контактных поверхностей

фиссур и ямок

пришеечной

**2595. [T011094] СНИЖЕНИЕ КОНЦЕНТРАЦИИ МИНЕРАЛЬНЫХ ЭЛЕМЕНТОВ В СЛЮНЕ СПОСОБСТВУЕТ**

реминерализации эмали

изменению вязкости слюны

снижению резистентности эмали к действию кислот

повышению резистентности эмали к действию кислот

**2596. [T011095] ОПТИМАЛЬНАЯ КОНЦЕНТРАЦИЯ ФТОРИДА В ПИТЬЕВОЙ ВОДЕ В РАЙОНАХ С УМЕРЕННЫМ КЛИМАТОМ СОСТАВЛЯЕТ (МГ/Л)**

1,0

0,8

1,2

1,5

**2597. [T011096] ПРИ ПРИЕМЕ МЯГКОЙ ПИЩИ, СОДЕРЖАЩЕЙ БОЛЬШОЕ КОЛИЧЕСТВО ЛЕГКОФЕРМЕНТИРУЕМЫХ УГЛЕВОДОВ, НАБЛЮДАЕТСЯ**

снижение вязкости слюны

**гипосаливация**

гиперсаливация

увеличение концентрации минеральных элементов

**2598. [T011097] МИНЕРАЛИЗАЦИЯ («СОЗРЕВАНИЕ») ЭМАЛИ ПОСЛЕ ПРОРЕЗЫВАНИЯ ЗУБА НАИБОЛЕЕ АКТИВНО ПРОТЕКАЕТ В ТЕЧЕНИЕ (ЛЕТ)**

10

2

15

5

**2599. [T011098] НАИБОЛЕЕ ЧАСТО ОЧАГИ ДЕМИНЕРАЛИЗАЦИИ ЭМАЛИ ЛОКАЛИЗУЮТСЯ НА КОРОНКЕ ЗУБА В ОБЛАСТИ**

режущего края

язычной поверхности

бугров жевательной поверхности

**пришеечной**

**2600. [T011099] ПРИ КАРИЕСЕ В СТАДИИ МЕЛОВОГО ПЯТНА ИЗ ПОВРЕЖДЕННОГО ПОДПОВЕРХНОСТНОГО СЛОЯ ЭМАЛИ ПРОИСХОДИТ ПРЕИМУЩЕСТВЕННО ПОТЕРЯ ИОНОВ**

натрия

хлора

**кальция**

фтора

## **2601. [T011100] ДЕМИНЕРАЛИЗАЦИЯ ЭМАЛИ НАЧИНАЕТСЯ В СЛОЕ**

глубоком

**подповерхностном**

поверхностном

среднем

## **2602. [T011101] ОБРАТИМОСТЬ ПРОЦЕССА ДЕМИНЕРАЛИЗАЦИИ ЭМАЛИ ОБУСЛОВЛЕНА**

повышением проницаемости эмали

**сохранением органической основы эмали**

образованием пелликулы на поверхности эмали

потерей из поврежденного участка ионов кальция

## **2603. [T011102] СТЕПЕНЬ ПРОНИЦАЕМОСТИ ЭМАЛИ ПРИ ОЧАГОВОЙ ДЕМИНЕРАЛИЗАЦИИ МОЖНО ОЦЕНИТЬ С ПОМОЩЬЮ**

зондирования

рентгенологического исследования

**витального окрашивания эмали**

электроодонтодиагностики

## **2604. [T011103] ДЛЯ ДИФФЕРЕНЦИАЛЬНОЙ ДИАГНОСТИКИ КАРИЕСА В СТАДИИ МЕЛОВОГО ПЯТНА И ПЯТЕН ПРИ НЕКАРИОЗНЫХ ПОРАЖЕНИЯХ ТВЕРДЫХ ТКАНЕЙ ЗУБОВ ПРОВОДЯТ**

**витальное окрашивание эмали раствором Метиленового синего**

микробиологическое исследование

определение гигиенических индексов

электроодонтодиагностику

**2605. [T011104] ПРОЦЕССЫ ИОННОГО ОБМЕНА, МИНЕРАЛИЗАЦИИ, РЕМИНЕРАЛИЗАЦИИ ОБЕСПЕЧИВАЕТ СВОЙСТВО ЭМАЛИ**

растворимость

**проницаемость**

микротвердость

плотность

**2606. [T011105] К НЕКАРИОЗНЫМ ПОРАЖЕНИЯМ, ВОЗНИКАЮЩИМ ДО ПРОРЕЗЫВАНИЯ ЗУБОВ, ОТНОСИТСЯ**

эрозия эмали

клиновидный дефект

кислотный некроз

**флюороз**

**2607. [T011106] К НЕКАРИОЗНЫМ ПОРАЖЕНИЯМ, ВОЗНИКАЮЩИМ ПОСЛЕ ПРОРЕЗЫВАНИЯ ЗУБОВ, ОТНОСЯТСЯ**

несовершенный амело - и дентиногенез

**клиновидный дефект**

системная гипоплазия

флюороз

**2608. [T011107] СИСТЕМНЫЙ ХАРАКТЕР ПОРАЖЕНИЯ ЗУБОВ НАБЛЮДАЕТСЯ ПРИ**

эрозии эмали

местной гипоплазии эмали

клиновидном дефекте

**флюорозе**



**2609. [T011108] ПРИЧИНОЙ ЭНДЕМИЧЕСКОГО ФЛЮОРОЗА ЯВЛЯЕТСЯ СОДЕРЖАНИЕ ФТОРИДА В ПИТЬЕВОЙ ВОДЕ**

выше оптимального

субоптимальное

ниже оптимального

оптимальное

**2610. [T011109] КОЛЛЕКТИВНОЙ МЕРОЙ ПРОФИЛАКТИКИ ФЛЮОРОЗА В ЭНДЕМИЧЕСКОМ ОЧАГЕ ЯВЛЯЕТСЯ**

приём витаминов

предупреждение заболеваний у женщин в период беременности

**замена водопроводника**

соблюдение гигиены полости рта

**2611. [T011110] У ПАЦИЕНТОВ, ПРОЖИВАЮЩИХ С РОЖДЕНИЯ В РАЙОНЕ С ПОВЫШЕННЫМ СОДЕРЖАНИЕМ ФТОРИДА В ПИТЬЕВОЙ ВОДЕ, ОПРЕДЕЛЯЕТСЯ**

адентия

генерализованный пародонтит

множественный кариес

**флюороз зубов**

**2612. [T011111] ПРИ ФЛЮОРОЗЕ ПЯТНА ЛОКАЛИЗУЮТСЯ НА ПОВЕРХНОСТИ ЗУБА**

вестибулярной

**всей**

язычной

жевательной

**2613. [T011113] НАИБОЛЕЕ ЧАСТО ПРИ СИСТЕМНОЙ ГИПОПЛАЗИИ ПОРАЖАЮТСЯ ЗУБЫ**

временные резцы и клыки

временные моляры и резцы

**постоянные резцы, клыки и первые моляры**

премоляры и постоянные моляры

**2614. [T011114] ПОРАЖЕНИЕ ПОСТОЯННЫХ ЗУБОВ ОДНОГО СРОКА МИНЕРАЛИЗАЦИИ ХАРАКТЕРНО ДЛЯ**

эрозии эмали

**системной гипоплазии**

местной гипоплазии

клиновидного дефекта

**2615. [T011115] ОДНОЙ ИЗ ПРИЧИН ВОЗНИКНОВЕНИЯ СИСТЕМНОЙ ГИПОПЛАЗИИ ПОСТОЯННЫХ ЗУБОВ ЯВЛЯЕТСЯ**

**заболевания ребенка на первом году жизни**

средний кариес зубов у матери в период беременности

наследственность

заболевания матери во время беременности

**2616. [T011116] ОДНОЙ ИЗ ПРИЧИН ВОЗНИКНОВЕНИЯ МЕСТНОЙ ГИПОПЛАЗИИ ПОСТОЯННОГО ЗУБА ЯВЛЯЕТСЯ**

заболевания ребенка на первом году жизни

**хронический периодонтит временного моляра**

наследственность

заболевания матери в период беременности

**2617. [T011117] НЕКАРИОЗНОЕ ПОРАЖЕНИЕ ТВЕРДЫХ ТКАНЕЙ ЗУБА, ПРИ КОТОРОМ ПРОИСХОДИТ ИСТИРАНИЕ ТВЕРДЫХ ТКАНЕЙ, НАЗЫВАЕТСЯ**

местной гипоплазией

системной гипоплазией

**клиновидным дефектом**

флюорозом

**2618. [T011118] ОКРАШИВАНИЕ УЧАСТКОВ ПОРАЖЕНИЯ ЭМАЛИ 1-2% РАСТВОРОМ МЕТИЛЕНОВОГО СИНЕГО ХАРАКТЕРНО ДЛЯ**

местной гипоплазии

**кариеса в стадии мелового пятна**

флюороза

системной гипоплазии

**2619. [T011119] ДЛЯ ХРОНИЧЕСКОГО ПРОСТОГО МАРГИНАЛЬНОГО ГИНГИВИТА ХАРАКТЕРНО НАЛИЧИЕ**

ретракции десны

атрофии альвеолы

**кровоточивости десен**

пародонтальных карманов

**2620. [T011121] НАЛИЧИЕ ДЕСНЕВОГО (ЛОЖНОГО) КАРМАНА ХАРАКТЕРНО ДЛЯ**

катарального гингивита

генерализованного хронического пародонтита

локального хронического гингивита

**гиперпластического гингивита**

**2621. [T011123] К ВОСПАЛИТЕЛЬНЫМ ЗАБОЛЕВАНИЯМ ПАРОДОНТА ОТНОСИТСЯ**

пародонтоз

**пародонтит**

эпулис

фиброматоз

**2622. [T011124] АНОМАЛИИ ПОЛОЖЕНИЯ ЗУБОВ МОГУТ БЫТЬ ОБУСЛОВЛЕННЫ**

кариесом

гипоплазией эмали

**неправильным положением зачатка зуба**

нарушением функции жевания

**2623. [T011125] ПРИЧИНОЙ ДИАСТЕМЫ ЯВЛЯЕТСЯ**

гингивит

скученность зубов

**низкое прикрепление уздечки верхней губы**

гипоплазия эмали

**2624. [T011127] НАЛИЧИЕ ТРЕМ И ДИАСТЕМ ЯВЛЯЕТСЯ ФИЗИОЛОГИЧЕСКИМ ПРИЗНАКОМ ДЛЯ ДЕТЕЙ В ВОЗРАСТЕ (ЛЕТ)**

2-3

14-15

11-12

**5-6**

**2625. [T011128] РАВНОМЕРНАЯ СТИРАЕМОСТЬ БУГРОВ ВРЕМЕННЫХ ЗУБОВ В НОРМЕ ХАРАКТЕРНА ДЛЯ ОККЛЮЗИИ**

всех видов

постоянной

временной

**смешанной**

**2626. [T011129] ПОДВИЖНОСТЬ ЗУБОВ 7.1, 8.1 ЯВЛЯЕТСЯ ФИЗИОЛОГИЧЕСКИМ ПРИЗНАКОМ У РЕБЕНКА В ВОЗРАСТЕ (ЛЕТ)**

10

**6**

3

12

**2627. [T011130] ПОВЫШЕННАЯ ЧУВСТВИТЕЛЬНОСТЬ ЗУБОВ ПРИ НЕКАРИОЗНЫХ ПОРАЖЕНИЯХ ОБУСЛОВЛЕНА**

образованием заместительного дентина

**открытием дентинных канальцев**

закрытием дентинных канальцев

сужением дентинных канальцев

**2628. [T011131] К ФАКТОРАМ РИСКА ПОВЫШЕННОЙ ЧУВСТВИТЕЛЬНОСТИ ЗУБОВ ПРИ ПАРОДОНТИТЕ ОТНОСЯТ**

выделение экссудата из патологического кармана

деструктивные изменения в альвеоле

подвижность зубов

**рецессию десны**

**2629. [T011133] ПРИ ПОВЫШЕННОЙ ЧУВСТВИТЕЛЬНОСТИ ЗУБОВ ПАЦИЕНТЫ ПРЕДЪЯВЛЯЮТ ЖАЛОБЫ НА БОЛИ В ЗУБАХ**

от внешних раздражителей

в период острых респираторных заболеваний

самопроизвольные

в ночное время

**2630. [T011136] МЕХАНИЗМ ДЕСЕНСИТИВНОГО ДЕЙСТВИЯ СОЛЕЙ КАЛИЯ ПРИ ПОВЫШЕННОЙ ЧУВСТВИТЕЛЬНОСТИ ЗУБОВ ЗАКЛЮЧАЕТСЯ В**

раскрытии дентинных канальцев

обтурации дентинных канальцев

повышении внутриканальцевого давления

**инактивации нервных окончаний в дентинных канальцах**

**2631. [T011137] СТОМАТОЛОГИЧЕСКАЯ ЗАБОЛЕВАЕМОСТЬ НАСЕЛЕНИЯ РЕГИОНА ОЦЕНИВАЕТСЯ ПРИ ПРОВЕДЕНИИ**

**эпидемиологического стоматологического обследования**

профилактических мероприятий

плановой санации полости рта

диспансеризации

**2632. [T011139] ПРИ ПРОВЕДЕНИИ ЭПИДЕМИОЛОГИЧЕСКОГО СТОМАТОЛОГИЧЕСКОГО ОБСЛЕДОВАНИЯ ПО МЕТОДИКЕ ВОЗ В ОДНОМ РАЙОНЕ РЕКОМЕНДУЕТСЯ ОСМАТРИВАТЬ В ГРУППЕ НАСЕЛЕНИЯ ОДНОГО ВОЗРАСТА В КОЛИЧЕСТВЕ ЧЕЛОВЕК НЕ МЕНЕЕ**

30

20

50

**2633. [Т011140] КАЛИБРОВКА СПЕЦИАЛИСТОВ, УЧАСТВУЮЩИХ В ЭПИДЕМИОЛОГИЧЕСКОМ СТОМАТОЛОГИЧЕСКОМ ОБСЛЕДОВАНИИ НАСЕЛЕНИЯ, ПРОВОДИТСЯ В ПЕРИОД**

обследования

подготовительный

анализа результатов

подведения итогов

**2634. [Т011141] ПРИ КАЛИБРОВКЕ СПЕЦИАЛИСТОВ, УЧАСТВУЮЩИХ В ЭПИДЕМИОЛОГИЧЕСКОМ СТОМАТОЛОГИЧЕСКОМ ОБСЛЕДОВАНИИ НАСЕЛЕНИЯ, СОВПАДЕНИЕ РЕЗУЛЬТАТОВ ОБСЛЕДОВАНИЯ ДОЛЖНО БЫТЬ НЕ МЕНЕЕ (%)**

85

95

70

50

**2635. [Т011142] МЕТОДИКА ЭПИДЕМИОЛОГИЧЕСКОГО СТОМАТОЛОГИЧЕСКОГО ОБСЛЕДОВАНИЯ ПО КРИТЕРИЯМ ВОЗ ПРЕДУСМАТРИВАЕТ ОБСЛЕДОВАНИЕ ДЕТЕЙ В ВОЗРАСТЕ (ЛЕТ)**

6, 12, 15

3, 6, 9

6, 9, 12

9, 12, 15

**2636. [Т011143] ПРИ ПРОВЕДЕНИИ ЭПИДЕМИОЛОГИЧЕСКОГО СТОМАТОЛОГИЧЕСКОГО ОБСЛЕДОВАНИЯ ПО МЕТОДИКЕ ВОЗ ОБСЛЕДУЮТ ВЗРОСЛОЕ НАСЕЛЕНИЕ В ВОЗРАСТЕ (ЛЕТ)**

35-44

18-25

30-40

25-30

**2637. [T011144] ПРОЦЕНТНОЕ СООТНОШЕНИЕ ЛИЦ, ИМЕЮЩИХ ПРИЗНАКИ СТОМАТОЛОГИЧЕСКОГО ЗАБОЛЕВАНИЯ, К ОБЩЕМУ ЧИСЛУ ОБСЛЕДОВАННЫХ НАЗЫВАЕТСЯ**

**распространенностью стоматологического заболевания**

уровнем стоматологической помощи населению

интенсивностью стоматологического заболевания

стоматологической заболеваемостью населения

**2638. [T011145] РАСПРОСТРАНЕННОСТЬ СТОМАТОЛОГИЧЕСКОГО ЗАБОЛЕВАНИЯ СРЕДИ НАСЕЛЕНИЯ ВЫРАЖАЕТСЯ В**

абсолютных единицах

коэффициентах

относительных единицах

**процентах**

**2639. [T011146] ИНТЕНСИВНОСТЬ КАРИЕСА ЗУБОВ ПАЦИЕНТА ВЫРАЖАЕТСЯ**

отношением суммы кариозных, пломбированных и удаленных по поводу осложнений кариеса зубов к возрасту индивидуума

суммой кариозных и пломбированных зубов у индивидуума

отношением суммы кариозных, пломбированных и удаленных по поводу осложнений кариеса зубов к общему количеству зубов у индивидуума

**суммой кариозных, пломбированных и удаленных по поводу осложнений кариеса зубов у индивидуума**



**2640. [T011147] УРОВНИ ИНТЕНСИВНОСТИ КАРИЕСА ПО ВОЗ  
ОПРЕДЕЛЕННЫ ДЛЯ ВОЗРАСТНЫХ ГРУПП (ЛЕТ)**

12 и 15

6 и 12

35-44 и 65 и старше

**12 и 35-44**

**2641. [T011148] ПРИ ПРОВЕДЕНИИ ЭПИДЕМИОЛОГИЧЕСКОГО  
СТОМАТОЛОГИЧЕСКОГО ОБСЛЕДОВАНИЯ НАСЕЛЕНИЯ ПО  
МЕТОДИКЕ ВОЗ СОСТОЯНИЕ ТКАНЕЙ ПАРОДОНТА ОЦЕНИВАЕТСЯ С  
ПОМОЩЬЮ ИНДЕКСА**

PMA

CPI

RHP

OHI-S

**2642. [T011149] CPI ЯВЛЯЕТСЯ ИНДЕКСОМ**

**коммунального пародонтального индекса ВОЗ**

эффективности гигиены полости рта

интенсивности кариеса зубов

нуждаемости в лечении заболеваний пародонта

**2643. [T011150] КЛЮЧЕВОЙ ВОЗРАСТНОЙ ГРУППОЙ ДЛЯ ОЦЕНКИ  
СОСТОЯНИЯ ПОСТОЯННЫХ ЗУБОВ У ДЕТЕЙ В ПОПУЛЯЦИИ  
ЯВЛЯЕТСЯ ВОЗРАСТ (ЛЕТ)**

18

15

**12**

6

**2644. [T011152] ЭПИДЕМИОЛОГИЧЕСКОЕ СТОМАТОЛОГИЧЕСКОЕ  
ОБСЛЕДОВАНИЕ НАСЕЛЕНИЯ ПРОВОДЯТ**

гигиенисты

санитарные врачи

**врачи-стоматологи**

стоматологические медицинские сестры

**2645. [T011153] СРЕДНЕЕ СНИЖЕНИЕ ПРИРОСТА КАРИЕСА ОТ  
ПРИМЕНЕНИЯ ФТОРИДСОДЕРЖАЩЕГО ЛАКА СОСТАВЛЯЕТ (%)**

50-60

10-20

**30-40**

70- 80

**2646. [T011155] ЭФФЕКТИВНОСТЬ ПРОФИЛАКТИКИ ПРИ  
ИСПОЛЬЗОВАНИИ МЕТОДА ГЕРМЕТИЗАЦИИ ФИССУР СОСТАВЛЯЕТ  
(%)**

**80 – 100**

60 - 70

40 - 50

20 - 30

**2647. [T011158] ПЛАНИРОВАНИЕ ПРОГРАММЫ ПРОФИЛАКТИКИ  
СТОМАТОЛОГИЧЕСКИХ ЗАБОЛЕВАНИЙ ПРЕДУСМАТРИВАЕТ РАЗДЕЛ**

оценки квалификации нестоматологического персонала

определения противопоказаний для профилактических средств

**выбора методов и средств**

оценки образовательного уровня населения

**2648. [T011159] ПЛАНИРОВАНИЕ ПРОГРАММЫ ПРОФИЛАКТИКИ СТОМАТОЛОГИЧЕСКИХ ЗАБОЛЕВАНИЙ ПРЕДУСМАТРИВАЕТ ВЫДЕЛЕНИЕ РАЗДЕЛА**

оценки общего уровня здоровья населения

**оценки эффективности программы**

диспансеризации населения

оценки квалификации педагогов и воспитателей

**2649. [T011160] ПРИ ПЛАНИРОВАНИИ ПРОГРАММ ПРОФИЛАКТИКИ НЕОБХОДИМО УЧИТЫВАТЬ**

онкологическую заболеваемость

**динамику демографических процессов населения**

метеорологическую карту региона

количество потребляемой соли на человека

**2650. [T011161] ПРИ ПЛАНИРОВАНИИ ПРОГРАММ ПРОФИЛАКТИКИ НЕОБХОДИМО УЧИТЫВАТЬ**

наличие водных ресурсов в регионе

**экологию окружающей среды**

количество детей, привитых от вирусных заболеваний

кп зубов у лиц 65 лет и старше

**2651. [T011162] ПРИ ПЛАНИРОВАНИИ ПРОГРАММ ПРОФИЛАКТИКИ НЕОБХОДИМО УЧИТЫВАТЬ В РЕГИОНЕ**

количество частных кабинетов

**наличие стоматологического персонала и материальных ресурсов**

количество стоматологов пенсионеров

количество рентгеновских аппаратов в стоматологических клиниках

**2652. [Т011163] ПРИ ПЛАНИРОВАНИИ ПРОГРАММ ПРОФИЛАКТИКИ НЕОБХОДИМО УЧИТЫВАТЬ**

стоматологическую заболеваемость в регионе

количество потребляемой жевательной резинки в год на человека

содержание карбоната кальция в воде

количество лиц, болеющих туберкулезом

**2653. [Т011164] ЗАДАЧЕЙ ПРОФИЛАКТИЧЕСКОЙ ПРОГРАММЫ ПО УЛУЧШЕНИЮ ГИГИЕНЫ ПОЛОСТИ РТА ЯВЛЯЕТСЯ СНИЖЕНИЕ ПОКАЗАТЕЛЕЙ ИНДЕКСА**

СРІ

РНР

РМА

КПУ(з) и КПУ (п)

**2654. [Т011165] ЗАДАЧЕЙ ПРОФИЛАКТИЧЕСКОЙ ПРОГРАММЫ ПО СНИЖЕНИЮ ИНТЕНСИВНОСТИ И РАСПРОСТРАНЕННОСТИ КАРИЕСА ЗУБОВ ЯВЛЯЕТСЯ СНИЖЕНИЕ ПОКАЗАТЕЛЕЙ ИНДЕКСА**

РНР

КПУ(з) и КПУ (п)

ИГР-У

АРІ

**2655. [Т011166] ЗАДАЧЕЙ ПРОФИЛАКТИЧЕСКОЙ ПРОГРАММЫ ПО УЛУЧШЕНИЮ СОСТОЯНИЯ ТКАНЕЙ ПАРОДОНТА СРЕДИ НАСЕЛЕНИЯ ЯВЛЯЕТСЯ СНИЖЕНИЕ КОЛИЧЕСТВА ПОРАЖЕННЫХ СЕКСТАНТОВ ПО ИНДЕКСУ**

АРІ

ФЕдорова-Володкиной

РНР

СРІ

**2656. [T011167] В ПРОВЕДЕНИИ ПРОФИЛАКТИЧЕСКИХ ПРОГРАММ УЧАСТВУЮТ**

стоматолог, менеджер по продажам

стоматолог, отоларинголог

гигиенист, бухгалтер

**стоматолог, гигиенист стоматологический**

**2657. [T011168] ЭФФЕКТИВНОСТЬ ПРОФИЛАКТИКИ БОЛЕЗНЕЙ ПАРОДОНТА СРЕДИ НАСЕЛЕНИЯ ОЦЕНИВАЕТСЯ ПО**

снижению интенсивности кариеса зубов

уменьшению распространенности кариеса корня зуба

**снижению количества пораженных секстантов по индексу СРІ**

снижению распространенности флюороза по индексу Dean

**2658. [T011169] ЭФФЕКТИВНОСТЬ ПРОФИЛАКТИКИ КАРИЕСА ЗУБОВ ОЦЕНИВАЮТ ПО ДИНАМИКЕ ПОКАЗАТЕЛЕЙ ИНДЕКСА (ОВ)**

КПУ, кп

РНР

ИГР-У

СРІТН

**2659. [T011170] ЭФФЕКТИВНОСТЬ ОБУЧЕНИЯ ГИГИЕНЕ ПОЛОСТИ РТА ОЦЕНИВАЮТ ПО ДИНАМИКЕ ПОКАЗАТЕЛЕЙ**

распространенности кариеса зубов

**индекса ИГР-У**

индекса РМА

индексов КПУ, кп

**2660. [T011171] РАЗЛИЧАЮТ ОЦЕНКУ ЭФФЕКТИВНОСТИ ПРОГРАММЫ ПРОФИЛАКТИКИ**

предварительную, организационную, окончательную

подготовительную, предварительную, финальную

**предварительную, промежуточную, окончательную**

подготовительную, предварительную, окончательную

**2661. [T011172] ВЫБОР МЕТОДОВ И СРЕДСТВ ПРИ ВНЕДРЕНИИ КОМПЛЕКСНЫХ ПРОГРАММ ПРОФИЛАКТИКИ ЗАВИСИТ ОТ**

уровню потребления основных продуктов питания на душу населения

**содержания фторида в питьевой воде**

количества педагогов в школах

количества воспитателей в детских садах

**2662. [T011173] ЗУБНОЙ ЩЕТКОЙ С ПОВЕРХНОСТИ ЗУБА УДАЛЯЕТСЯ**

поддесневой зубной камень

налёт курильщика

**мягкий зубной налёт**

наддесневой зубной камень

**2663. [T011174] МЕТОД ЧИСТКИ ЗУБОВ, ПРИ КОТОРОМ ОЧИЩЕНИЕ ВЕСТИБУЛЯРНОЙ ПОВЕРХНОСТИ ЗУБОВ ПРОИЗВОДИТСЯ КРУГОВЫМИ ДВИЖЕНИЯМИ, НАЗЫВАЕТСЯ**

**круговым Fones**

Leonard

стандартным Г.Н. Пахомова

Stillman

**2664. [T011175] ПРИ ОЧИЩЕНИИ ВЕСТИБУЛЯРНЫХ И ОРАЛЬНЫХ ПОВЕРХНОСТЕЙ ЗУБОВ ПРИ СТАНДАРТНОМ МЕТОДЕ ЧИСТКИ ЗУБОВ ДВИЖЕНИЯ ГОЛОВКИ ЗУБНОЙ ЩЕТКИ СОВЕРШАЮТСЯ В НАПРАВЛЕНИИ**

вертикальном (от десны к режущему краю или жевательной поверхности)

головка зубной щетки совершает круговые движения против часовой стрелки

вертикальном (от режущему краю или жевательной поверхности к десне)

горизонтальном (вправо-влево, вперед-назад, параллельно десне)

**2665. [T011176] МЕТОД ЧИСТКИ ЗУБОВ, ПРЕДУСМАТРИВАЮЩИЙ ДЕЛЕНИЕ ЗУБНОГО РЯДА НА СЕГМЕНТЫ И ПОСЛЕДОВАТЕЛЬНОЕ ОЧИЩЕНИЕ ЗУБОВ КАЖДОГО СЕГМЕНТА, НАЧИНАЯ С ВЕРХНИХ ПРАВЫХ ЖЕВАТЕЛЬНЫХ ЗУБОВ, НАЗЫВАЕТСЯ МЕТОДОМ**

стандартным Г.Н. Пахомова

Stillman

круговым Fones

Bass

**2666. [T011177] КРУГОВОЙ МЕТОД ЧИСТКИ ЗУБОВ FONES РЕКОМЕНДУЕТСЯ ПРИМЕНЯТЬ**

школьникам

лицам пожилого возраста

взрослым

детям дошкольного возраста

**2667. [T011178] ДЛЯ ОЦЕНКИ ЭФФЕКТИВНОСТИ ЧИСТКИ ЗУБОВ ПАЦИЕНТОМ НАИБОЛЕЕ ВАЖНО**

метод, по которому происходит движение от зуба к зубу

способность пациента удалять налет со всех поверхностей зубов

время, требуемое для чистки всех зубов

средства гигиены полости рта, которые использует пациент

**2668. [T011179] ВРЕМЯ ЧИСТКИ ЗУБОВ МАНУАЛЬНОЙ ЗУБНОЙ ЩЕТКОЙ ДОЛЖНО СОСТАВЛЯТЬ НЕ МЕНЕЕ (МИН)**

1-1,5

2-3

3,5- 4

4,5- 6

**2669. [T011180] УДАЛЕНИЕ МИНЕРАЛИЗОВАННЫХ ЗУБНЫХ ОТЛОЖЕНИЙ ОСУЩЕСТВЛЯЕТСЯ ПРИ ПРОВЕДЕНИИ**

реминерализирующей терапии

индивидуальной гигиены полости рта

**профессиональной гигиены полости рта**

контролируемой чистки зубов

**2670. [T011181] ПЕРВЫМ ЭТАПОМ КОНТРОЛИРУЕМОЙ ЧИСТКИ ЗУБОВ ЯВЛЯЕТСЯ**

самостоятельная чистка зубов пациентом

**определение гигиенического состояния полости рта пациента**

обучение пациента чистке зубов на моделях

индивидуальный подбор пациенту средств гигиены полости рта

**2671. [T011182] ПОСЛЕ ПРОФЕССИОНАЛЬНОГО УДАЛЕНИЯ ЗУБНЫХ ОТЛОЖЕНИЙ НАИБОЛЕЕ ЦЕЛЕСООБРАЗНО ПРОВЕСТИ**

контролируемую чистку зубов

герметизацию фиссур

**покрытие зубов фторидсодержащим лаком**

окрашивание зубов йодсодержащим раствором



**2672. [T011184] ПРИ ПРОВЕДЕНИИ ПРОФЕССИОНАЛЬНОЙ ГИГИЕНЫ ПОЛОСТИ РТА КОНТАКТНЫЕ ПОВЕРХНОСТИ ЗУБОВ ЦЕЛЕСООБРАЗНЕЕ ОЧИЩАТЬ ОТ НАЛЕТА С ПОМОЩЬЮ**

щЕточек и полировочных паст

резиновых колпачков и полировочных паст

зубной щЕтки и пасты

**зубных нитей**

**2673. [T011185] ДЛЯ РУЧНОГО УДАЛЕНИЯ ПОДДЕСНЕВОГО ЗУБНОГО КАМНЯ ИСПОЛЬЗУЮТ ИНСТРУМЕНТ**

кюрету

пинцет

пародонтальный зонд

штопфер

**2674. [T011186] ДЛЯ УДАЛЕНИЯ ЗУБНОГО КАМНЯ ИСПОЛЬЗУЮТ ИНСТРУМЕНТЫ**

экскаватор, штопфер, гладилку

кюретажные ложки, дрельборы, шпатель

зонд, зеркало, пинцет

**серповидные скейлеры, кюреты**

**2675. [T011187] ДЛЯ ПРОФИЛАКТИКИ КАРИЕСА ПОЛОСКАНИЯ 0,2% РАСТВОРОМ ФТОРИДА НАТРИЯ ПРОВОДЯТ 1 РАЗ В**

полгода

неделю

**2 недели**

день

**2676. [T011188] ДЛЯ ПРОФИЛАКТИКИ КАРИЕСА ПОЛОСКАНИЯ 0,1% РАСТВОРОМ ФТОРИДА НАТРИЯ ПРОВОДЯТ 1 РАЗ**

день

полгода

**неделю**

2 недели

**2677. [T011189] ПРИ ПРОВЕДЕНИИ ПРОЦЕДУРЫ ПОКРЫТИЯ ЗУБОВ ФТОРИДСОДЕРЖАЩИМ ЛАКОМ ПЕРВОЙ ПРОВОДИТСЯ МАНИПУЛЯЦИЯ**

высушивание зубов

нанесение фторидсодержащего лака

**очищение зубов от налета**

изоляция от слюны

**2678. [T011191] ИНВАЗИВНЫЙ МЕТОД ГЕРМЕТИЗАЦИИ ФИССУР ЗУБОВ ПРЕДУСМАТРИВАЕТ ПОКРЫТИЕ ФИССУРЫ СИЛАНТОМ ПОСЛЕ**

профессионального очищения фиссуры

коррекции прикуса

контролируемой чистки зубов

**раскрытия фиссуры**

**2679. [T011192] ГИГИЕНИЧЕСКИЕ МЕРОПРИЯТИЯ, НЕОБХОДИМЫЕ ПЕРЕД ПРОВЕДЕНИЕМ МЕТОДА ГЕРМЕТИЗАЦИИ ФИССУР, ВКЛЮЧАЮТ**

очищение контактных поверхностей зубов флоссами

**очищение жевательной поверхности зуба с помощью вращающейся щетки и полировочной пасты**

полоскание полости рта антисептическим раствором

полоскание полости рта водой

**2680. [T011194] ПОСЛЕ ПРОВЕДЕНИЯ ПРОФЕССИОНАЛЬНОЙ ГИГИЕНЫ ЧУВСТВИТЕЛЬНОСТЬ ЗУБОВ МОЖЕТ ПОЯВИТЬСЯ ВСЛЕДСТВИЕ**

**излишнего полирования обнаженных корней зубов**

окрашивания зубного налета в труднодоступных местах

аппликаций реминерализующими растворами

проведения контролируемой чистки зубов

**2681. [T011195] ПРОФИЛАКТИКОЙ МЕХАНИЧЕСКИХ ПОВРЕЖДЕНИЙ СЛИЗИСТОЙ ОБОЛОЧКИ ПОЛОСТИ РТА ЯВЛЯЕТСЯ**

обработка противовоспалительными мазями

тщательный уход за полостью рта

**удаление разрушенных зубов**

отказ от приема крепких спиртных напитков

**2682. [T011197] ПРОФИЛАКТИКОЙ МЕХАНИЧЕСКИХ ПОВРЕЖДЕНИЙ СЛИЗИСТОЙ ОБОЛОЧКИ ПОЛОСТИ РТА ЯВЛЯЕТСЯ**

применение кератопластических средств

исключение из рациона горячей пищи

устранение вредной привычки приема алкоголя

**сошлифовывание острых краев зубов, пломб**

**2683. [T011199] ПРОФИЛАКТИКОЙ МЕХАНИЧЕСКИХ ПОВРЕЖДЕНИЙ СЛИЗИСТОЙ ОБОЛОЧКИ ПОЛОСТИ РТА ЯВЛЯЕТСЯ**

**изготовление новых и коррекция старых протезов**

лечение бруксизма

назначение полосканий настоями трав

отказ от курения папирос без фильтра

**2684. [T011200] ПРОФИЛАКТИКОЙ ВОЗНИКНОВЕНИЯ ГАЛЬВАНИЗМА В ПОЛОСТИ РТА ЯВЛЯЕТСЯ**

тщательный уход за полостью рта

**изготовление протезов и пломб из однородных металлов**

изготовление протезов и пломб из разнородных металлов

регулярная очистка и дезинфекция протезов

**2685. [T011201] МЕСТНЫМ ФАКТОРОМ, СПОСОБСТВУЮЩИМ РАЗВИТИЮ КАНДИДОМИКОЗА, ЯВЛЯЕТСЯ**

приЕм мягкой пищи

**неудовлетворительная гигиена полости рта**

гипосаливация

курение

**2686. [T011202] МЕСТНЫМ ФАКТОРОМ, СПОСОБСТВУЮЩИМ РАЗВИТИЮ КАНДИДОМИКОЗА, ЯВЛЯЕТСЯ**

чрезмерное употребление легкоферментируемых углеводов

наличие заболеваний слюнных желЕз

скученность зубов

**наличие воспалительных заболеваний пародонта**

**2687. [T011203] МЕСТНЫМ ФАКТОРОМ, СПОСОБСТВУЮЩИМ РАЗВИТИЮ КАНДИДОМИКОЗА, ЯВЛЯЕТСЯ**

наличие протезов, изготовленных из разнородных металлов

**длительное ношение пластмассовых протезов без соответствующего ухода за ними**

вредная привычка прикусывания щЕк

приЕм раздражающей пищи

## **2688. [T011204] ДЛЯ ПРОФИЛАКТИКИ ГЕРПЕТИЧЕСКОГО СТОМАТИТА У ДЕТЕЙ ИСПОЛЬЗУЮТСЯ**

десенсибилизирующие препараты

**противовирусные мази**

витамины

антибиотики

## **2689. [T011205] ПРОФИЛАКТИКОЙ КОНТАКТНЫХ АЛЛЕРГИЧЕСКИХ СТОМАТИТОВ ЯВЛЯЕТСЯ**

лечение кариеса

удаление разрушенных зубов

устранение вредных привычек

**изготовление протезов из индифферентных материалов**

## **2690. [T011206] ПЕРВИЧНОЙ ПРОФИЛАКТИКОЙ РАКА И ПРЕДРАКА СЛИЗИСТОЙ ОБОЛОЧКИ ПОЛОСТИ РТА ЯВЛЯЕТСЯ**

гигиена полости рта

приём антибиотиков

устранение хронических очагов инфекции в полости рта

**предупреждение и устранение профессиональных вредностей**

## **2691. [T011207] ПЕРВИЧНОЙ ПРОФИЛАКТИКОЙ РАКА И ПРЕДРАКА СЛИЗИСТОЙ ОБОЛОЧКИ ПОЛОСТИ РТА ЯВЛЯЕТСЯ**

гигиена полости рта

сбалансированное питание

**предупреждение и устранение хронических механических, физических и химических травм**

устранение хронических очагов инфекции в полости рта

**2692. [T011208] ПЕРВИЧНОЙ ПРОФИЛАКТИКОЙ РАКА И ПРЕДРАКА ГУБЫ ЯВЛЯЕТСЯ**

приЕм антибиотиков

гигиена полости рта

**предупреждение и устранение избытка солнечного излучения**

сбалансированное питание

**2693. [T011209] ПЕРВИЧНОЙ ПРОФИЛАКТИКОЙ РАКА И ПРЕДРАКА СЛИЗИСТОЙ ОБОЛОЧКИ ПОЛОСТИ РТА ЯВЛЯЕТСЯ**

сбалансированное питание

устранение хронических очагов инфекции в полости рта

**предупреждение и устранение гальванизма**

приЕм антибиотиков

**2694. [T011210] ПЕРВИЧНОЙ ПРОФИЛАКТИКОЙ РАКА И ПРЕДРАКА СЛИЗИСТОЙ ОБОЛОЧКИ ПОЛОСТИ РТА ЯВЛЯЕТСЯ**

приЕм антибиотиков

устранение хронических очагов инфекции в полости рта

сбалансированное питание

**отказ от слишком горячей и раздражающей пищи**

**2695. [T011211] ФАКТОРОМ РИСКА ВОЗНИКНОВЕНИЯ ЛЕЙКОПЛАКИИ ЯВЛЯЕТСЯ**

острый герпетический стоматит

соматические заболевания

хронический очаг инфекции в полости рта

**курение**

## **2696. [T011212] ФАКТОРОМ РИСКА ВОЗНИКНОВЕНИЯ ХРОНИЧЕСКОГО АФТОЗНОГО СТОМАТИТА ЯВЛЯЕТСЯ**

приЕм десенсибилизирующих препаратов

наличие инфекционных заболеваний

**наличие заболеваний желудочно-кишечного тракта**

солнечное излучение

## **2697. [T011213] ПРОФИЛАКТИКОЙ ЭКСФОЛИАТИВНОГО ХЕЙЛИТА ЯВЛЯЕТСЯ**

**использование гигиенической помады**

приЕм витаминов

сбалансированное питание

лечение кариеса зубов

## **2698. [T011214] ДЛЯ ОЧИЩЕНИЯ ЗУБОВ РЕБЕНКА В ВОЗРАСТЕ ДО 1 ГОДА НАИБОЛЕЕ ЦЕЛЕСООБРАЗНО ИСПОЛЬЗОВАТЬ**

**мягкую резиновую щЕтку-напальчник**

детскую зубную щЕтку и гелевую зубную пасту

детскую зубную щЕтку

ватный тампон

## **2699. [T011215] ДЕТЯМ В ВОЗРАСТЕ ДО 3 ЛЕТ РЕКОМЕНДУЕТСЯ ИСПОЛЬЗОВАТЬ ДЛЯ ЧИСТКИ ЗУБОВ ЗУБНУЮ ЩЕТКУ**

мягкую

средней жЕсткости

**очень мягкую**

жЕсткую

**2700. [T011216] ДЛЯ БОЛЕЕ ТЩАТЕЛЬНОГО ОЧИЩЕНИЯ ВСЕХ ПОВЕРХНОСТЕЙ И УЧАСТКОВ ЗУБОВ НАИБОЛЕЕ ЭФФЕКТИВНО ИСПОЛЬЗОВАТЬ ЗУБНУЮ ЩЕТКУ С ФОРМОЙ ПОДСТРИЖКИ ВОЛОКОН РАБОЧЕЙ ЧАСТИ**

прямой

V-образной

**различной высоты и направлением пучков щетины**

выпуклой

**2701. [T011217] ИНДИКАТОРНЫЕ ЩЕТИНКИ ИМЕЮТСЯ У ЗУБНЫХ ЩЕТОК ДЛЯ**

наиболее эффективного очищения зубов в стадии прорезывания

наиболее эффективного очищения межзубных промежутков

**определения срока замены щетки**

улучшения эстетического вида

**2702. [T011218] ЗУБНАЯ ЩЕТКА С ПРОДОЛЬНЫМ V-ОБРАЗНЫМ УГЛУБЛЕНИЕМ РАБОЧЕЙ ЧАСТИ ПРЕДНАЗНАЧЕНА ДЛЯ**

ухода за полостью рта пациентов с заболеваниями пародонта

очищения межзубных промежутков

очищения дистальной поверхности последнего зуба в зубном ряду

**ухода за полостью рта пациентов с брекет-системами**

**2703. [T011219] СТЕПЕНЬ ЖЕСТКОСТИ ЩЕТИНЫ ЗУБНОЙ ЩЕТКИ ОБЫЧНО УКАЗЫВАЕТСЯ**

на рабочей части

на ручке

в инструкции производителя

**на упаковке**



**2704. [T011220] ДЕТЯМ ДОШКОЛЬНОГО ВОЗРАСТА РЕКОМЕНДУЕТСЯ ИСПОЛЬЗОВАТЬ ЗУБНУЮ ЩЕТКУ**

очень мягкую

средней жесткости

жесткую

**мягкую**

**2705. [T011221] ОДНИМ ИЗ ОСНОВНЫХ ТРЕБОВАНИЙ, ПРЕДЪЯВЛЯЕМЫХ К ЗУБНЫМ ЩЕТКАМ, ЯВЛЯЕТСЯ НАЛИЧИЕ**

**искусственного волокна**

прямой ручки

натуральной щетины

индикаторных щетинок

**2706. [T011222] СИЛОВОЙ (АКТИВНЫЙ) ВЫСТУП ИМЕЕТСЯ У ЗУБНЫХ ЩЕТОК ДЛЯ**

**очистения дистальной поверхности последнего зуба в зубном ряду**

наиболее эффективного очищения межзубных промежутков

улучшения эстетического вида щетки

определения срока замены щетки

**2707. [T011223] ОДНИМИ ИЗ ОСНОВНЫХ КОМПОНЕНТОВ ЗУБНЫХ ПАСТ ЯВЛЯЮТСЯ**

антисептики

**абразивные вещества**

солевые добавки

экстракты лекарственных растений

**2708. [T011225] В КАЧЕСТВЕ АКТИВНОГО КОМПОНЕНТА В ПРОТИВОКАРИОЗНЫХ ЗУБНЫХ ПАСТАХ ИСПОЛЬЗУЮТ**

хлоргексидин

экстракты лекарственных растений

**фториды**

пирофосфаты

**2709. [T011226] В КАЧЕСТВЕ ПРОТИВОВОСПАЛИТЕЛЬНОГО КОМПОНЕНТА В СОСТАВ ЗУБНЫХ ПАСТ ВВОДЯТ**

карбамид

**экстракты лекарственных растений**

карбонат кальция

фторид натрия

**2710. [T011227] В КАЧЕСТВЕ ПЕНООБРАЗУЮЩЕГО КОМПОНЕНТА В СОСТАВ ЗУБНЫХ ПАСТ ВВОДИТСЯ**

дикальцийфосфат

**лаурилсульфат натрия**

фторид натрия

полиэтиленгликоль

**2711. [T011228] ГИГИЕНИЧЕСКИЕ ЗУБНЫЕ ПАСТЫ НЕ СОДЕРЖАТ В СВОЕМ СОСТАВЕ**

увлажняющие компоненты

гелеобразующие компоненты

**экстракты лекарственных растений**

абразивные вещества

**2712. [T011229] ПРОТИВОКАРИОЗНОЕ ДЕЙСТВИЕ ЗУБНЫХ ПАСТ ПРЕИМУЩЕСТВЕННО ОБУСЛОВЛЕНО ВВЕДЕНИЕМ В ИХ СОСТАВ**

пирофосфатов

экстрактов лекарственных растений

хлоргексидина

**фторидов**

**2713. [T011230] ГЛИЦЕРИН ВХОДИТ В СОСТАВ ЗУБНЫХ ПАСТ КАК КОМПОНЕНТ**

пенообразующий

**увлажняющий**

абразивный

ароматизирующий

**2714. [T011231] ГИГИЕНИЧЕСКИЕ ЗУБНЫЕ ПАСТЫ ОБЛАДАЮТ ДЕЙСТВИЕМ**

десенситивным

**очищающим**

регенерирующим

отбеливающим

**2715. [T011232] ЗУБНЫЕ ПАСТЫ С СОЛЕВЫМИ ДОБАВКАМИ ОТНОСЯТСЯ К ГРУППЕ**

снижающих чувствительность твердых тканей зубов

противокариозных

отбеливающих

**противовоспалительных**

## **2716. [T011233] ОДНИМ ИЗ ОСНОВНЫХ КОМПОНЕНТОВ ЗУБНЫХ ПАСТ ЯВЛЯЮТСЯ**

пенообразующие вещества

солевые добавки

витамины

экстракты лекарственных растений

## **2717. [T011234] СОЕДИНЕНИЯ КАЛЬЦИЯ МОГУТ ВХОДИТЬ В СОСТАВ ЗУБНЫХ ПАСТ В КАЧЕСТВЕ КОМПОНЕНТА**

противокариозного

отбеливающего

пенообразующего

связующего

## **2718. [T011235] ПЛАСТИЧНОСТЬ И ОДНОРОДНОСТЬ КОНСИСТЕНЦИИ ЗУБНЫХ ПАСТ ОБЕСПЕЧИВАЕТСЯ ВХОДЯЩИМИ В ИХ СОСТАВ КОМПОНЕНТАМИ**

пенообразующими

ароматизирующими

связующими

абразивными

## **2719. [T011236] ЗУБНЫЕ ПАСТЫ С ВЫСОКИМ ПОКАЗАТЕЛЕМ АБРАЗИВНОСТИ ПРЕДНАЗНАЧЕНЫ ДЛЯ ИСПОЛЬЗОВАНИЯ**

детьми дошкольного возраста

пациентами с повышенной чувствительностью твердых тканей зубов

лицами, злоупотребляющими курением

основной массой населения

**2720. [T011237] ОДНИМ ИЗ ОСНОВНЫХ КОМПОНЕНТОВ ЗУБНЫХ ПАСТ ЯВЛЯЮТСЯ**

экстракты лекарственных растений

**связующие вещества**

антисептики

витамины

**2721. [T011238] В КАЧЕСТВЕ АБРАЗИВНОГО КОМПОНЕНТА В СОСТАВ ЗУБНЫХ ПАСТ ВВОДЯТ**

хлорид стронция

**дикальцийфосфат**

монофторфосфат натрия

гидроксиапатит

**2722. [T011239] ПРОТИВОКАРИОЗНОЕ ДЕЙСТВИЕ ЗУБНЫХ ПАСТ ПРЕИМУЩЕСТВЕННО ОБУСЛОВЛЕНО ВВЕДЕНИЕМ В ИХ СОСТАВ**

**соединений кальция**

хлоргексидина

экстрактов лекарственных растений

пирофосфатов

**2723. [T011241] ДЛЯ СНИЖЕНИЯ ЧУВСТВИТЕЛЬНОСТИ ТВЕРДЫХ ТКАНЕЙ ЗУБОВ В СОСТАВ ЗУБНЫХ ПАСТ В КАЧЕСТВЕ АКТИВНОГО КОМПОНЕНТА ВВОДЯТ**

экстракты лекарственных растений, хлоргексидин

**хлорид стронция, нитрат калия, гидроксиапатит**

ферменты, витамины

пирофосфаты, солевые добавки

**2724. [T011242] ЛАУРИЛСУЛЬФАТ НАТРИЯ ВХОДИТ В СОСТАВ ЗУБНЫХ ПАСТ КАК КОМПОНЕНТ**

увлажняющий

ароматизирующий

**пенообразующий**

абразивный

**2725. [T011243] МОНОФТОРФОСФАТ НАТРИЯ В СОСТАВЕ ЛЕЧЕБНО-ПРОФИЛАКТИЧЕСКИХ ЗУБНЫХ ПАСТ ОБУСЛАВЛИВАЕТ ИХ ДЕЙСТВИЕ**

**противокариозное**

отбеливающее

противовоспалительное

десенситивное

**2726. [T011244] ДЛЯ УМЕНЬШЕНИЯ ОБРАЗОВАНИЯ ЗУБНЫХ ОТЛОЖЕНИЙ В СОСТАВ ЗУБНЫХ ПАСТ ВВОДЯТ**

карбамид

фторид натрия

**триклозан**

экстракты лекарственных растений

**2727. [T011246] ВИТАМИНЫ А И Е ВВОДЯТ В СОСТАВ ЗУБНЫХ ПАСТ ДЛЯ**

уменьшения образования зубных отложений

**ускорения регенерации слизистой оболочки полости рта**

улучшения общего состояния организма

профилактики кариеса

**2728. [T011247] В КАЧЕСТВЕ ПРОТИВОВОСПАЛИТЕЛЬНОГО КОМПОНЕНТА В СОСТАВ ОПОЛАСКИВАТЕЛЕЙ ДЛЯ ПОЛОСТИ РТА ВВОДЯТ**

этиловый спирт

хлоргексидин

фторид олова

монофторфосфат натрия

**2729. [T011248] ПАЦИЕНТАМ С БРЕКЕТ-СИСТЕМАМИ ДЛЯ НАИБОЛЕЕ ЭФФЕКТИВНОГО ОЧИЩЕНИЯ ПРОСТРАНСТВА МЕЖДУ ДУГОЙ И ЗУБАМИ РЕКОМЕНДУЕТСЯ ИСПОЛЬЗОВАТЬ**

электрическую зубную щетку

зубочистки

зубные Ершики

зубную щетку с ровной подстрижкой щетиной

**2730. [T011250] ДЛЯ ОЧИЩЕНИЯ КОНТАКТНЫХ ПОВЕРХНОСТЕЙ ЗУБОВ ОТ НАЛЕТА НАИБОЛЕЕ ЦЕЛЕСООБРАЗНО ИСПОЛЬЗОВАТЬ**

зубные нити

зубную щетку и зубную пасту

вращающуюся щеточку и полировочную пасту

зубочистки

**2731. [T011251] ИСПОЛЬЗОВАНИЕ ЗУБНЫХ НИТЕЙ РЕКОМЕНДУЕТСЯ ДЛЯ УДАЛЕНИЯ ЗУБНОГО НАЛЕТА С ПОВЕРХНОСТЕЙ ЗУБОВ**

вестибулярных

оральных

окклюзионных

проксимальных

**2732. [T011252] ЗУБОЧИСТКИ НАИБОЛЕЕ ЦЕЛЕСООБРАЗНО  
ИСПОЛЬЗОВАТЬ ДЛЯ УДАЛЕНИЯ**

остатков пищи из межзубных промежутков

зубного камня

зубного налета с контактных поверхностей зубов

зубного налета с гладких поверхностей зубов

**2733. [T011253] ПАЦИЕНТАМ С БРЕКЕТ-СИСТЕМАМИ ДЛЯ НАИБОЛЕЕ  
ЭФФЕКТИВНОГО ОЧИЩЕНИЯ ПРОСТРАНСТВА МЕЖДУ ДУГОЙ И  
ЗУБАМИ РЕКОМЕНДУЕТСЯ ИСПОЛЬЗОВАТЬ**

мануальную зубную щетку

электрическую зубную щетку

зубочистки

**суперфлоссы**

**2734. [T011254] ПО РЕКОМЕНДАЦИЯМ ВОЗ КОНЦЕНТРАЦИЯ ФТОРИДА  
В ЗУБНЫХ ПАСТАХ ДЛЯ ВЗРОСЛЫХ ДОЛЖНА БЫТЬ НЕ МЕНЕЕ (PPM)**

5000

500

2000

**1000**

**2735. [T011255] В РАЙОНЕ С ПОВЫШЕННЫМ СОДЕРЖАНИЕМ ФТОРИДА  
В ПИТЬЕВОЙ ВОДЕ НЕ РЕКОМЕНДУЕТСЯ ИСПОЛЬЗОВАТЬ ЗУБНЫЕ  
ПАСТЫ**

**фторидсодержащие**

гигиенические

кальцийсодержащие

с растительными добавками



**2736. [T011256] ПАЦИЕНТАМ С КЛИНОВИДНЫМ ДЕФЕКТОМ ТВЕРДЫХ ТКАНЕЙ ЗУБОВ РЕКОМЕНДУЕТСЯ ИСПОЛЬЗОВАТЬ ЗУБНУЮ ЩЕТКУ**

средней жесткости

очень жесткую

**мягкую**

жесткую

**2737. [T011257] ДЛИТЕЛЬНОЕ ИСПОЛЬЗОВАНИЕ ЖЕСТКОЙ ЗУБНОЙ ЩЕТКИ И ВЫСОКОАБРАЗИВНОЙ ЗУБНОЙ ПАСТЫ МОЖЕТ ПРИВЕСТИ К ВОЗНИКНОВЕНИЮ**

флюороза

**клиновидного дефекта твердых тканей зубов**

очагов деминерализации эмали

гипоплазии эмали

**2738. [T011258] ПАЦИЕНТАМ С ВОСПАЛИТЕЛЬНЫМИ ЗАБОЛЕВАНИЯМИ ПАРОДОНТА В СТАДИИ ОБОСТРЕНИЯ РЕКОМЕНДУЮТ ПОЛЬЗОВАТЬСЯ ЗУБНОЙ ЩЕТКОЙ**

очень жесткой

**мягкой**

средней степени жесткости

жесткой

**2739. [T011259] ИСПОЛЬЗОВАНИЕ ЖЕСТКОЙ ЗУБНОЙ ЩЕТКИ МОЖЕТ ПРИВЕСТИ К ВОЗНИКНОВЕНИЮ**

**повышенной чувствительности твердых тканей зуба**

гиперплазии эмали

гипоплазии эмали

флюорозу

**2740. [T011260] ЖЕСТКОСТЬ ВОЛОКНА ЗУБНОЙ ЩЕТКИ, РЕКОМЕНДУЕМОЙ ПАЦИЕНТАМ ПРИ ПОВЫШЕННОЙ ЧУВСТВИТЕЛЬНОСТИ ЗУБОВ, ДОЛЖНА БЫТЬ**

**очень мягкой и мягкой**

мягкой и средней

жесткой и очень жесткой

средней и жесткой

**2741. [T011261] СТЕПЕНЬ АБРАЗИВНОСТИ ЗУБНЫХ ПАСТ, РЕКОМЕНДУЕМЫХ ПАЦИЕНТАМ ПРИ ПОВЫШЕННОЙ ЧУВСТВИТЕЛЬНОСТИ ЗУБОВ, ДОЛЖНА БЫТЬ**

средней

без содержания абразива

высокой

**низкой**

**2742. [T011262] ДЛЯ ОБТУРАЦИИ ДЕНТИННЫХ КАНАЛЬЦЕВ С ЦЕЛЮ СНИЖЕНИЯ ЧУВСТВИТЕЛЬНОСТИ ТВЕРДЫХ ТКАНЕЙ ЗУБОВ В ЗУБНЫЕ ПАСТЫ ВВОДЯТ**

лаурилсульфат натрия, лаурилсаркозинат натрия, спирт

сорбитол, глицерин, пропиленгликоль

диоксид кремния, двуокись кремния, химически осажденный мел

**соединения фтора, кальция, стронция**

**2743. [T011263] ДЛЯ УМЕНЬШЕНИЯ КРОВОТОЧИВОСТИ ДЕСЕН НАИБОЛЕЕ ЦЕЛЕСООБРАЗНО ИСПОЛЬЗОВАТЬ ЗУБНЫЕ ПАСТЫ**

отбеливающие

кальцийсодержащие

фторидсодержащие

**с растительными добавками**

**2744. [T011264] ЭКЗОГЕННЫМ МЕТОДОМ ФТОРИДПРОФИЛАКТИКИ КАРИЕСА ЯВЛЯЕТСЯ**

фторирование молока

**покрытие зубов фторидсодержащим лаком**

прием таблеток Фторида натрия

фторирование питьевой воды

**2745. [T011265] ТАБЛЕТКИ ФТОРИДА НАТРИЯ ДЕТЯМ РЕКОМЕНДУЮТ ПРИМЕНЯТЬ**

1 раз в неделю

через день

**каждый день**

1 раз в месяц

**2746. [T011266] ОКРАШИВАНИЕ ОЧАГА ДЕМИНЕРАЛИЗАЦИИ ЭМАЛИ РАСТВОРОМ МЕТИЛЕНОВОГО СИНЕГО ПРОИСХОДИТ ВСЛЕДСТВИЕ**

**повышения проницаемости эмали в зоне поражения**

снижения pH зубного налета

нарушения Ca/P соотношения эмали

разрушения поверхностного слоя эмали

**2747. [T011267] КАРИЕС В СТАДИИ МЕЛОВОГО ПЯТНА ДИФФЕРЕНЦИРУЮТ С**

клиновидным дефектом

средним кариесом

**пятнистой формой флюороза**

эрозией эмали

**2748. [Т011268] ПРОФИЛАКТИКОЙ МЕСТНОЙ ГИПОПЛАЗИИ ПОСТОЯННЫХ ЗУБОВ ЯВЛЯЕТСЯ**

своевременное лечение кариеса временных зубов

прием фторидсодержащих таблеток

полноценное питание ребенка на первом году жизни

реминерализирующая терапия

**2749. [Т011269] КОНСТРУКЦИИ ПРОФИЛАКТИЧЕСКИХ ПРОТЕЗОВ У ДЕТЕЙ 5-6 ЛЕТ**

вкладки

**съёмный пластиночный**

мостовидный

консольный

**2750. [Т011270] ДЛЯ НОРМАЛИЗАЦИИ НОСОВОГО ДЫХАНИЯ, СМЫКАНИЯ ГУБ, ГЛОТАНИЯ У ДЕТЕЙ ПРОВОДИТСЯ**

удаление сверхкомплектных зубов

**миогимнастика**

динамическое наблюдение

избирательное пришлифовывание нестёршихся бугров временных зубов

**2751. [Т011271] ДЛЯ УДАЛЕНИЯ ЗУБНОГО КАМНЯ С ПОМОЩЬЮ УЛЬТРАЗВУКА ИСПОЛЬЗУЮТ АППАРАТ**

«Диагност»

**Пьезон-Мастер»**

«Pluraflex»

апекслокатор

**2752. [T011273] ПРИ НЕВОЗМОЖНОСТИ НАДЕЖНОЙ ИЗОЛЯЦИИ ЗУБА ОТ СЛЮНЫ ВО ВРЕМЯ ГЕРМЕТИЗАЦИИ ФИССУР МАТЕРИАЛОМ ВЫБОРА СЛУЖИТ**

химиоотверждаемый герметик

композиционный пломбировочный материал

светоотверждаемый герметик

стеклоиномерный цемент

**2753. [T011274] ПРИ ЛЕЧЕНИИ КАРИЕСА В СТАДИИ МЕЛОВОГО ПЯТНА ПЕРВЫМ ЭТАПОМ ПРИМЕНЕНИЯ РЕМИНЕРАЛИЗИРУЮЩИХ СРЕДСТВ ЯВЛЯЕТСЯ**

очищение от зубного налета

аппликация реминерализующего средства

высушивание

изоляция от слюны

**2754. [T011275] В ВОЗНИКНОВЕНИИ КАРИЕСА ЗУБОВ ВЕДУЩАЯ РОЛЬ ПРИНАДЛЕЖИТ МИКРООРГАНИЗМАМ**

актиномицетам

вирусам

стрептококкам

стафилококкам

**2755. [T011276] В ВОЗНИКНОВЕНИИ КАРИЕСА ВАЖНУЮ РОЛЬ ИГРАЕТ СВОЙСТВО МИКРООРГАНИЗМОВ**

выделять экзотоксины

приспосабливаться к изменяющимся условиям внешней среды

вызывать дисбактериоз

образовывать органические кислоты

**2756. [T011277] НАИБОЛЬШАЯ ПРОНИЦАЕМОСТЬ ЭМАЛИ  
ОТМЕЧАЕТСЯ НА ЗУБАХ**

в области бугров, режущего края

**в пришеечной области, ямках, фиссурах**

на контактных поверхностях

на вестибулярной и язычной поверхностях

**2757. [T011278] РЕМИНЕРАЛИЗАЦИЯ ПРЕДСТАВЛЯЕТ СОБОЙ**

**восстановление минерального состава эмали**

потерю кальция, фосфатов из подповерхностного слоя эмали

восстановление гомеостаза в полости рта

разрушение структуры эмали под действием органических кислот

**2758. [T011279] ПРОЦЕССЫ МИНЕРАЛИЗАЦИИ И РЕМИНЕРАЛИЗАЦИИ  
ЭМАЛИ ОБЕСПЕЧИВАЮТСЯ ЗА СЧЕТ ПОСТУПЛЕНИЯ ИЗ РОТОВОЙ  
ЖИДКОСТИ**

белков, витаминов

кислорода, водорода

**кальция, фосфатов, фторидов**

органических кислот

**2759. [T011281] КАРИЕС В СТАДИИ МЕЛОВОГО ПЯТНА ПОЯВЛЯЕТСЯ  
НА ЭМАЛИ В РЕЗУЛЬТАТЕ ЕЕ**

созревания

**деминерализации**

реминерализации

минерализации

**2760. [T011282] ФАКТОРОМ РИСКА ВОЗНИКНОВЕНИЯ ОЧАГОВОЙ ДЕМИНЕРАЛИЗАЦИИ ЭМАЛИ ЯВЛЯЕТСЯ**

неудовлетворительное гигиеническое состояние полости рта

инфекционные заболевания ребенка на первом году жизни

наследственность

высокое содержание фторида в питьевой воде

**2761. [T011283] ФЛЮОРОЗ ВОЗНИКАЕТ ПРИ УПОТРЕБЛЕНИИ ПИТЬЕВОЙ ВОДЫ С СОДЕРЖАНИЕМ ФТОРИДА**

субоптимальным

оптимальным

низким

**выше оптимального**

**2762. [T011284] ОДНИМ ИЗ ФАКТОРОВ РИСКА ВОЗНИКНОВЕНИЯ КЛИНОВИДНОГО ДЕФЕКТА ЯВЛЯЕТСЯ**

неудовлетворительная гигиена полости рта

повышенное содержание фторида в питьевой воде

чрезмерное употребление углеводов

**горизонтальные движения зубной щеткой**

**2763. [T011285] ПРИЧИНОЙ ИСТИРАНИЯ ТВЕРДЫХ ТКАНЕЙ ЗУБОВ МОЖЕТ БЫТЬ**

употребление углеводистой пищи

высокое содержание фторида в питьевой воде

**постоянное использование высокоабразивных средств гигиены полости рта**

низкое содержание фторида в питьевой воде

**2764. [T011286] ОСНОВНЫМ МЕСТНЫМ ФАКТОРОМ РИСКА ВОЗНИКНОВЕНИЯ КАТАРАЛЬНОГО ГИНГИВИТА ЯВЛЯЕТСЯ**

вредные привычки

наличие эндокринной патологии

**наличие микробного налета**

наследственность

**2765. [T011287] ФАКТОРОМ, СПОСОБСТВУЮЩИМ РАЗВИТИЮ ЛОКАЛЬНОГО ХРОНИЧЕСКОГО ГИНГИВИТА, ЯВЛЯЕТСЯ**

бруксизм

употребление пищи, богатой клетчаткой

**скученность зубов**

ксеростомия

**2766. [T012192] РОСТКОВАЯ ЗОНА КОРНЯ НА РЕНТГЕНОГРАММЕ ОПРЕДЕЛЯЕТСЯ КАК ОЧАГ РАЗРЕЖЕНИЯ КОСТИ**

с четкими контурами у верхушки корня с гиперцементозом

с нечеткими контурами пламяобразных очертаний у верхушки корня с широким каналом

с нечеткими контурами пламяобразных очертаний у верхушки корня с узким каналом

**ограниченный по периферии компактной пластинкой у верхушки корня с широким каналом**

**2767. [T012193] К ОСНОВНЫМ СИМПТОМАМ ПЕРЕЛОМА СКУЛОВОЙ КОСТИ ОТНОСЯТ**

**«симптом ступени», диплопию**

деформацию носа, гематому

симптом Венсана

нарушение прикуса



## **2768. [T012194] К ОСНОВНЫМ СИМПТОМАМ ПЕРЕЛОМА СКУЛОВОЙ КОСТИ ОТНОСЯТ**

кровотечение из носа, головокружение

парез ветвей лицевого нерва

деформацию носа, гематому

«симптом ступени», затрудненное открывание рта

## **2769. [T012195] ПРИ ОЖОГЕ III(Б) СТЕПЕНИ ПОРАЖАЮТСЯ**

**эпидермис и дерма**

кожа и подлежащие ткани

поверхностные слои эпидермиса

поверхностный эпидермис и капилляры

## **2770. [T012196] ПРИ ОЖОГЕ IV СТЕПЕНИ ПОРАЖАЮТСЯ**

поверхностный эпидермис и нервы

все слои эпидермиса с сохранением дериватов кожи

поверхностный эпидермис и капилляры

**кожа и подлежащие ткани**

## **2771. [T012198] К ХАРАКТЕРНЫМ СИМПТОМАМ ОСТРОГО АРТРИТА ВИСОЧНО-НИЖНЕЧЕЛЮСТНОГО СУСТАВА (ВНЧС) В НАЧАЛЬНОЙ СТАДИИ ОТНОСЯТ**

**боль, ограничение открывания рта**

тризм жевательных мышц

боль в шейном отделе позвоночника, иррадиирующую в ВНЧС

околоушный гипергидроз

## **2772. [T012199] МИНИПЛАСТИНЫ ДЛЯ ОСТЕОСИНТЕЗА ПЕРЕЛОМОВ ЧЕЛЮСТЕЙ ИЗГОТАВЛИВАЮТСЯ ИЗ**

нержавеющей стали

бронзы

**титана**

алюминия

## **2773. [T031380] НАРУШЕНИЕ НОСОВОГО ДЫХАНИЯ ПРИВОДИТ К АНОМАЛИИ ЗУБНОГО РЯДА**

расширению нижнего

**сужению верхнего**

расширению верхнего

уплощению верхнего во фронтальном отделе

## **2774. [T031381] ПРИЧИНОЙ УПЛОЩЕНИЯ ПЕРЕДНЕГО УЧАСТКА НИЖНЕГО ЗУБНОГО РЯДА ЯВЛЯЕТСЯ**

макроглоссия

нарушение носового дыхания

**укорочение уздечки языка**

снижение тонуса круговой мышцы рта

## **2775. [T031382] АБСЦЕСС ОТГРАНИЧЕН МЕМБРАНОЙ**

базальной

**пиогенной**

шнейдеровской

полупроницаемой

**2776. [T031383] О НАЛИЧИИ ЛИКВОРЕИ ПРИ КРОВОТЕЧЕНИИ ИЗ НОСА ИЛИ НАРУЖНОГО СЛУХОВОГО ПРОХОДА СВИДЕТЕЛЬСТВУЕТ**

**положительный тест двойного пятна**

снижение гемоглобина в крови

лейкоцитоз

повышение СОЭ в крови

**2777. [T031384] НАРУШЕНИЕ ЧУВСТВИТЕЛЬНОСТИ ПОДБОРОДОЧНОГО НЕРВА ПРИ ПЕРЕЛОМАХ НИЖНЕЙ ЧЕЛЮСТИ ОБУСЛОВЛЕНО**

развитием ишемии

**ущемлением нижнелуночкового нерва**

отёком костного мозга

сдавлением нерва гематомой

**2778. [T031385] ХАРАКТЕРНЫМ СИМПТОМОМ ПРИ ДВУХСТОРОННЕМ ПЕРЕЛОМЕ МЫШЦЕЛКОВОГО ОТРОСТКА НИЖНЕЙ ЧЕЛЮСТИ ЯВЛЯЕТСЯ**

**открытый прикус**

кровотечение из носа

парез ветвей лицевого нерва

разрыв слизистой альвеолярного отростка

**2779. [T031386] К ПОЗДНИМ ОСЛОЖНЕНИЯМ ПЕРЕЛОМОВ СКУЛОВОЙ КОСТИ, КОСТЕЙ НОСА И СКУЛОВОЙ ДУГИ ОТНОСЯТ**

**вторичные деформации лицевого черепа**

парез ветвей лицевого нерва

гипосаливацию

нарушение прикуса

**2780. [T031387] НЕПОСРЕДСТВЕННЫМ ОСЛОЖНЕНИЕМ РАНЕНИЯ  
ЧЕЛЮСТНО-ЛИЦЕВОЙ ОБЛАСТИ ЯВЛЯЕТСЯ**

тромбофлебит вен лица

**кровотечение**

потеря сознания

гипосаливация

**2781. [T031388] НЕПОСРЕДСТВЕННЫМ ОСЛОЖНЕНИЕМ РАНЕНИЯ  
ЧЕЛЮСТНО-ЛИЦЕВОЙ ОБЛАСТИ ЯВЛЯЕТСЯ**

ликворея

потеря сознания

**шок**

гипертонический криз

**2782. [T031389] К ПОЗДНИМ ОСЛОЖНЕНИЯМ РАНЕНИЯ ЧЕЛЮСТНО-  
ЛИЦЕВОЙ ОБЛАСТИ ОТНОСЯТ**

дисфонию

ОРВИ

потерю зрения

**слюнные свищи**

**2783. [T031390] ПОЗДНИМ ОСЛОЖНЕНИЕМ РАНЕНИЯ  
ЧЕЛЮСТНО-ЛИЦЕВОЙ ОБЛАСТИ ЯВЛЯЕТСЯ**

дисфункция ВНЧС

**рубцовая контрактура**

гиперсаливация

асфиксия

**2784. [T031391] ДЛЯ ПОДТВЕРЖДЕНИЯ ДИАГНОЗА «ФИБРОЗНАЯ ДИСПЛАЗИЯ СКУЛОВОЙ КОСТИ» ПРОВОДИТСЯ**

контрастная сиалография

электроодонтодиагностика

**гистологическое исследование**

радиоизотопное исследование

**2785. [T031392] ДЛЯ ПОДТВЕРЖДЕНИЯ ДИАГНОЗА «ФИБРОЗНАЯ ДИСПЛАЗИЯ СКУЛОВОЙ КОСТИ» ПРОВОДИТСЯ**

биохимический анализ крови

радиоизотопное исследование

**компьютерная томография**

мастикациография

**2786. [T031393] ДИАГНОЗ 'АРТРИТ ВИСОЧНО-НИЖНЕЧЕЛЮСТНОГО СУСТАВА (ВНЧС)' СТАВЯТ НА ОСНОВАНИИ**

кожных проб

положительного теста двойного пятна

данных клинического анализа крови

**клинико-рентгенологического исследования**

**2787. [T031394] ПРИЧИНОЙ ОСТЕОАРТРОЗА МОЖЕТ БЫТЬ**

хронический сиалоаденит

регионарный лимфаденит

**неправильное зубопротезирование**

образование рубцовых изменений тканей, окружающих нижнюю челюсть

**2788. [T032289] РАСПРОСТРАНЕННОСТЬ СТОМАТОЛОГИЧЕСКИХ ЗАБОЛЕВАНИЙ СЛЕДУЕТ ОТНЕСТИ К ЗАБОЛЕВАЕМОСТИ**

неэпидемическими заболеваниями

госпитализированной

эпидемическими заболеваниями

**общей**

**2789. [T032292] ИМПЛАНТАЦИЯ СТОМАТОЛОГИЧЕСКОЙ ПОМОЩИ ОТНОСИТСЯ К**

квалифицированной

специализированной

**узкоспециализированной**

неотложной

**2790. [T032295] КРАТНОСТЬ ПЛАНОВЫХ ОСМОТРОВ СТОМАТОЛОГОМ ДЕТЕЙ ДОШКОЛЬНОГО И ШКОЛЬНОГО ВОЗРАСТА**

по показаниям

**2 раза в год**

3 раза в год

6 раз в год

**2791. [T032298] МОЩНОСТЬ БОЛЬНИЦЫ ОПРЕДЕЛЯЕТСЯ**

фондом заработной платы

**числом коек**

числом работающих врачей

числом обращений пациентов

**2792. [Т032300] ВРАЧУ-СТОМАТОЛОГУ ПЕРЕД НАЧАЛОМ МЕДИЦИНСКОГО ВМЕШАТЕЛЬСТВА СОВМЕСТНО С ПАЦИЕНТОМ НЕОБХОДИМО ОФОРМИТЬ**

листок нетрудоспособности

добровольное информированное согласие

талон пациента, получающего помощь в амбулаторных условиях

амбулаторную карту пациента

**2793. [Т032309] ОСНОВНЫМ МЕДИЦИНСКИМ ДОКУМЕНТОМ СТОМАТОЛОГИЧЕСКОГО ПАЦИЕНТА В ПОЛИКЛИНИКЕ ЯВЛЯЕТСЯ**

листок ежедневного учета работы врача-стоматолога (зубного врача) стоматологической поликлиники, отделения, кабинета (форма №037/у-88)

медицинская карта стоматологического больного (формы №043/у)

контрольная карта диспансерного наблюдения (форма №030/у)

журнал учета профилактических осмотров полости рта (форма №049/у)

**2794. [Т032491] СОГЛАСНО ПОРЯДКУ ОКАЗАНИЯ МЕДИЦИНСКОЙ ПОМОЩИ ВЗРОСЛОМУ НАСЕЛЕНИЮ, ПРИ СТОМАТОЛОГИЧЕСКИХ ЗАБОЛЕВАНИЯХ ПРОФИЛАКТИЧЕСКИЕ МЕРОПРИЯТИЯ, В ТОМ ЧИСЛЕ, ПРОФИЛАКТИЧЕСКИЕ ОСМОТРЫ, ПРОВОДЯТСЯ С КРАТНОСТЬЮ**

ежеквартально

2 раза в год

**1 раз в год**

по потребности

**2795. [Т032493] ДЕТСКИЕ СТОМАТОЛОГИЧЕСКИЕ ОТДЕЛЕНИЯ РАБОТАЮТ ПО МЕТОДУ**

санации полости рта у всего декретированного населения

профилактических мероприятий

ранней диагностики и радикального лечения при островоспалительных процессах

плановой санации

**2796. [Т032495] ЗА ОРГАНИЗАЦИЮ ДЕЗИНФЕКЦИОННЫХ И СТЕРИЛИЗАЦИОННЫХ МЕРОПРИЯТИЙ В МЕДИЦИНСКОЙ ОРГАНИЗАЦИИ ОТВЕЧАЕТ**

врач-эпидемиолог

главная медсестра

заместитель главного врача по лечебной работе

**главный врач**

**2797. [Т032498] ДЛЯ ПЛАНИРОВАНИЯ ПРОГРАММЫ ПРОФИЛАКТИКИ СТОМАТОЛОГИЧЕСКИХ ЗАБОЛЕВАНИЙ НАИБОЛЕЕ ВАЖНОЙ ЯВЛЯЕТСЯ ИНФОРМАЦИЯ О**

состоянии окружающей среды

динамике демографических процессов в регионе

**стоматологическом статусе населения**

имеющемся персонале и материальных ресурсах

**2798. [Т032499] «КОНТРОЛЬНАЯ КАРТА ДИСПАНСЕРНОГО НАБЛЮДЕНИЯ БОЛЬНОГО» (Ф. №030/У) ПРИ ПРОВЕДЕНИИ ДИСПАНСЕРИЗАЦИИ НАСЕЛЕНИЯ ЯВЛЯЕТСЯ ДОКУМЕНТОМ**

диагностическим

юридическим

отчетным

**учетным**

**2799. [Т032500] ОБЯЗАТЕЛЬНОЕ МЕДИЦИНСКОЕ СТРАХОВАНИЕ ЯВЛЯЕТСЯ ВИДОМ СТРАХОВАНИЯ**

дополнительного

индивидуального



КОЛЛЕКТИВНОГО

**СОЦИАЛЬНОГО**

**2800. [T032503] ОСНОВНЫМ МЕТОДОМ ОБСЛЕДОВАНИЯ ОРТОДОНТИЧЕСКИХ БОЛЬНЫХ ЯВЛЯЕТСЯ**

графический метод

анализ моделей челюстей

**клиническое обследование**

рентгенологический метод

**2801. [T032504] ПРОПОРЦИОНАЛЬНОСТЬ ЛИЦА ПРИ КЛИНИЧЕСКОМ ОБСЛЕДОВАНИИ ОПРЕДЕЛЯЕТСЯ**

относительно средней линии лица

**измерением третей лица**

определением индекса Изара

определением типа профиля по Риккетс

**2802. [T032505] КЛИНИЧЕСКАЯ ПРОБА ЭШЛЕРА-БИТНЕРА ПРИМЕНЯЕТСЯ ПРИ ПРИКУСЕ**

глубоком

**дистальном**

мезиальном

перекрестном

**2803. [T032507] РЕТЕНЦИОННЫЙ ПЕРИОД У ДЕТЕЙ СОСТАВЛЯЕТ**

в 3 раза дольше периода ортодонтического лечения

**в 2 раза дольше периода активного ортодонтического лечения**

длительность периода активного ортодонтического лечения

до 18 лет

#### **2804. [T032509] ВРЕДНАЯ ПРИВЫЧКА У ДЕТЕЙ – СОН НА ОДНОМ БОКУ – ПРИВОДИТ К ФОРМИРОВАНИЮ**

дистальной окклюзии

мезиальной окклюзии

вертикальной резцовой дизокклюзии

**перекрестной окклюзии**

#### **2805. [T032510] АНАЛИЗ ПО БОЛТОНУ ПОКАЗЫВАЕТ**

нарушение размера зубного ряда в сагиттальном направлении

нарушение размера зубного ряда в трансверсальном направлении

нарушение размера апикального базиса

**пропорциональность размеров верхних и нижних зубов**

#### **2806. [T032511] ТЕЛЕРЕНТГЕНОГРАФИЯ ДОСЛОВНО ЯВЛЯЕТСЯ РЕНТГЕНОГРАФИЕЙ**

с максимальным приближением рентгеновской трубки к объекту

**на расстоянии**

где вместо пленки используют tv-экран

с применением tv-антенны

#### **2807. [T032512] ЛИЦЕВАЯ МАСКА ПРЕДСТАВЛЯЕТ СОБОЙ АППАРАТ**

несъемный ортодонтический, используемый для коррекции дистальной окклюзии

функциональный ортодонтический, направленный на устранение вредных привычек

**съемный ортопедического действия для коррекции мезиальной окклюзии**

несъемный ортодонтический, используемый для коррекции роста нижней челюсти

## **2808. [T032513] РЕТЕНЦИОННЫЙ АППАРАТ ПРЕДСТАВЛЯЕТ СОБОЙ ОРТОДОНТИЧЕСКИЙ АППАРАТ**

для стабилизации ортодонтического результата лечения

для коррекции ретенции отдельных зубов

для расширения верхней челюсти

комбинированного типа действия

## **2809. [T032514] ПЕРЕКРЕСТНЫМ ПРИКУСОМ НАЗЫВАЕТСЯ**

аномалия формы зубных рядов

**аномалия прикуса в трансверсальном направлении**

избыточный наклон группы зубов в вестибулярном направлении

аномалия размера зубного ряда

## **2810. [T032515] ТОРТОАНОМАЛИЕЙ НАЗЫВАЕТСЯ**

аномалия положения отдельных зубов, при которой зуб имеет выраженное небное положение

затрудненное прорезывание

**аномалия положения отдельных зубов, при которой зуб развернут вокруг своей оси**

аномалия положения отдельных зубов, при которой соседние зубы меняются местами

## **2811. [T032517] ФИЗИОЛОГИЧЕСКИЕ ТРЕМЫ И ДИАСТЕМА В ПРИКУСЕ МОЛОЧНЫХ ЗУБОВ СВИДЕТЕЛЬСТВУЮТ О**

**трансверсальном росте челюстных костей**

смещении нижней челюсти вперед

формировании корней постоянных зубов

рассасывании корней молочных зубов

## **2812. [T032518] ГУБНОЙ ПЕЛОТ В АППАРАТЕ ПЕРСИНА ДЛЯ ЛЕЧЕНИЯ ДИСТАЛЬНОЙ ОККЛЮЗИИ**

**стимулирует рост апикального базиса нижней челюсти**

стимулирует рост апикального базиса верхней челюсти

сдерживает рост апикального базиса нижней челюсти

расширяет нижний зубной ряд

## **2813. [T032519] ЩЕЧНЫЕ ЩИТЫ В АППАРАТЕ ФРЕНКЕЛЯ**

фиксируют аппарат

пассивны

являются опорой аппарата

**отводят щеки от зубных рядов**

## **2814. [T032521] НИЗКОЕ ПРИКРЕПЛЕНИЕ УЗДЕЧКИ ВЕРХНЕЙ ГУБЫ ЯВЛЯЕТСЯ ПРИЧИНОЙ**

**латерального положения центральных резцов (диастемы)**

ретенции центральных резцов верхней челюсти

дистальной окклюзии, мезиальной окклюзии

транспозиции резцов

## **2815. [T032522] УПРАЖНЕНИЯ ДЛЯ МЫШЦ, ВЫДВИГАЮЩИХ НИЖНЮЮ ЧЕЛЮСТЬ, РЕКОМЕНДУЮТСЯ ПРИ**

мезиальной окклюзии

расширении зубного ряда

**недоразвитии нижней челюсти**

сужении зубных рядов

**2816. [Т032523] ОСНОВНЫМ МЕТОДОМ ПРОФИЛАКТИКИ ВОСПАЛИТЕЛЬНЫХ ЗАБОЛЕВАНИЙ ТКАНЕЙ ПАРОДОНТА У ДЕТЕЙ ЯВЛЯЕТСЯ**

индивидуальная гигиена полости рта

снижение потребления углеводов

санация полости рта

устранение хронических очагов инфекции

**2817. [Т032524] МЕТОД ПОНА ОСНОВАН НА**

соотношении длины и ширины зубной дуги

соотношении ширины зубной дуги в области премоляров и в области моляров

зависимости ширины зубной дуги от суммы поперечных размеров резцов

пропорциональности размеров 4 резцов верхней челюсти и 4 резцов нижней челюсти

**2818. [Т032526] НАКЛОН ОСЕЙ РЕЗЦОВ НА БОКОВОЙ ТРГ ЧЕРЕПА ОПРЕДЕЛЯЮТ ОТНОСИТЕЛЬНО**

плоскости МТ-1

окклюзионной плоскости

туберальной плоскости

плоскостей SpP и MP

**2819. [Т032527] ПОЛОЖЕНИЕ ОТДЕЛЬНЫХ ЗУБОВ ОПРЕДЕЛЯЮТ ОТНОСИТЕЛЬНО**

основания черепа

срединно-сагиттальной и туберальной плоскостей

графической репродукции зубной дуги

основания верхней челюсти

**2820. [T032528] ЭДЖУАЙС ТЕХНИКА ПО БИОФИЗИЧЕСКОМУ ПРИНЦИПУ ДЕЙСТВИЯ ОТНОСИТСЯ К АППАРАТАМ**

функционально-направляющим

дуговым

**механическим**

функционально действующим

**2821. [T032529] МЕТОД ХОТЦА ИЗВЕСТЕН В ОРТОДОНТИИ КАК МЕТОД**

диагностики аномалий формы зубных рядов

**профилактического удаления зубов с целью устранения дефицита места в зубном ряду**

удаления постоянных зубов при сформированных челюстно-лицевых аномалиях

диагностики параметров апикального базиса челюстей

**2822. [T032530] НЕОБХОДИМОСТЬ ПЕРИОДА РЕТЕНЦИИ ОПРЕДЕЛЯЕТСЯ**

конструкцией ортодонтического аппарата, использованного в ходе активного лечения

величиной ортодонтических сил, применявшихся в ходе аппаратного лечения

наличием неустраненных отклонений от морфологической нормы

**принципом действия лечебного ортодонтического аппарата**

**2823. [T032531] ЗАМЕЩЕНИЕ ДЕФЕКТА ЗУБНОГО РЯДА ВСЛЕДСТВИЕ ПРЕЖДЕВРЕМЕННОГО УДАЛЕНИЯ МОЛОЧНОГО ЗУБА ДОЛЖНО БЫТЬ ПРОИЗВЕДЕНО**

не позднее, чем через 6 месяцев после удаления

не ранее, чем через 6 месяцев после удаления

не ранее 1 месяца после удаления

**не позднее 1 месяца после удаления**

**2824. [T032532] ПОЛНЫЙ ОТКАЗ ОТ ПУСТЫШКИ И СОСКИ РЕКОМЕНДУЕТСЯ С ВОЗРАСТА**

2,5 года

1 года

**10 месяцев**

1,5 года

**2825. [T032533] ДЕТИ БЕЗ ЧЕЛЮСТНО-ЛИЦЕВЫХ АНОМАЛИЙ, НО С ФУНКЦИОНАЛЬНЫМИ НАРУШЕНИЯМИ И ВРЕДНЫМИ ПРИВЫЧКАМИ, ПО А.Д. ОСАДЧЕМУ, ОТНОСЯТСЯ К ДИСПАНСЕРНОЙ ГРУППЕ**

2

3

4

1

**2826. [T032651] ДЛЯ УДАЛЕНИЯ ЗУБНЫХ ОТЛОЖЕНИЙ С КОНТАКТНЫХ ПОВЕРХНОСТЕЙ ЗУБОВ ИСПОЛЬЗУЮТ**

ротационную щетку и полировочную пасту

**флоссы и штрипсы**

зубную щетку и зубную пасту

зубочистки

**2827. [T032652] АБРАЗИВНОСТЬ ЗУБНЫХ ПАСТ, РЕКОМЕНДУЕМЫХ ПАЦИЕНТАМ ПРИ ПОВЫШЕННОЙ ЧУВСТВИТЕЛЬНОСТИ ЗУБОВ, ДОЛЖНА БЫТЬ**

средней

**низкой**

не содержать абразива

высокой

**2828. [T032654] ИЗУЧЕНИЕ СОСТОЯНИЯ ЗУБОВ, ПОКРЫТЫХ ГЕРМЕТИКОМ, ПРОВОДЯТ ПО СХЕМЕ**

очищение зуба, высушивание зуба, визуальный осмотр, зондирование

визуальный осмотр, удаление герметика, повторная герметизация

рентгенография зуба с герметиком, визуальный осмотр, зондирование

очищение зуба, высушивание зуба, визуальный осмотр, перкуссия

**2829. [T032655] ПРИРОСТ ИНТЕНСИВНОСТИ КАРИЕСА ПРЕДСТАВЛЯЕТ СОБОЙ ИЗМЕНЕНИЕ**

формы течения кариеса во времени

**показателя КПУ во времени**

количества поверхностей зубов, пораженных кариесом, во времени

относительной величины различий КПУ в %

**2830. [T032656] ПРИМЕНЕНИЕ МЕСТНЫХ СРЕДСТВ ФТОРИДПРОФИЛАКТИКИ КАРИЕСА В РАЙОНАХ С СОДЕРЖАНИЕМ ФТОРА В ПИТЬЕВОЙ ВОДЕ БОЛЕЕ 1,5 МГ/Л**

показано у детей до 12 лет

**противопоказано**

показано в сочетании с системными средствами

показано при плохой гигиене полости рта

**2831. [T032657] С ЦЕЛЬЮ ПРОФИЛАКТИКИ КАРИЕСА ДЛЯ ПОЛОСКАНИЯ РТА ИСПОЛЬЗУЮТ РАСТВОРЫ ФТОРИДА НАТРИЯ**

**0,05%; 0,1%; 0,2%**

0,02%; 0,05%

1%; 2%, 3%

0,01%; 0,02%



**2832. [T032658] 3 СТОМАТОЛОГИЧЕСКАЯ ДИСПАНСЕРНАЯ ГРУППА ВКЛЮЧАЕТ ДЕТЕЙ**

инвалидов

**с хроническими заболеваниями**

здоровых

не нуждающихся в стоматологической помощи

**2833. [T032659] ОБУЧЕНИЕ ДЕТЕЙ ИНДИВИДУАЛЬНОЙ ГИГИЕНЕ ПОЛОСТИ РТА НАЧИНАЮТ С ВОЗРАСТА**

**2-3 года**

5-6 лет

1-2 года

6 месяцев – 1 год

**2834. [T032660] АКТИВНОЙ ФОРМОЙ САНИТАРНО-ПРОСВЕТИТЕЛЬНОЙ РАБОТЫ ЯВЛЯЕТСЯ**

распространение листовок

развешивание плакатов

**проведение уроков здоровья**

показ кинофильмов

**2835. [T032661] ФУНКЦИОНАЛЬНО-ОРИЕНТИРОВАННАЯ ЗОНА КАБИНЕТА ПРОФИЛАКТИКИ, В КОТОРОЙ ПРЕДУСМАТРИВАЕТСЯ РАЗМЕЩЕНИЕ РАКОВИН ДЛЯ ОБУЧЕНИЯ ГИГИЕНЕ ПОЛОСТИ РТА, НАЗЫВАЕТСЯ ЗОНОЙ**

**активного обучения**

пассивной информации

обследования и контроля

активной информации

**2836. [T032662] К ОСНОВНЫМ СРЕДСТВАМ ГИГИЕНЫ ПОЛОСТИ РТА ОТНОСЯТСЯ**

зубочистки и флоссы

**зубная щетка и зубная паста**

зубная паста и зубной порошок

зубная паста и ополаскиватель

**2837. [T032663] ЭКЗОГЕННАЯ ЛЕКАРСТВЕННАЯ ТЕРАПИЯ ВКЛЮЧАЕТ В СЕБЯ ПРИМЕНЕНИЕ**

препараты кальция в таблетированной форме

фторсодержащих зубных паст

зубные пасты, содержащие кальций

**фторсодержащих лаков и гелей**

**2838. [T032664] ПРОФЕССИОНАЛЬНАЯ ГИГИЕНА ПОЛОСТИ РТА С ЦЕЛЬЮ ПРОФИЛАКТИКИ ПОКАЗАНА ПАЦИЕНТАМ С БРЕКЕТ - СИСТЕМАМИ**

каждый месяц

один раз в год

один раз в полгода

**каждые 3 месяца**

**2839. [T032665] ОСНОВНЫМ МЕТОДОМ ПРОФИЛАКТИКИ ЗАБОЛЕВАНИЙ ПАРОДОНТА ЯВЛЯЕТСЯ**

применение антисептических ополаскивателей

сбалансированное питание

санация полости рта

**рациональная гигиена полости рта**

**2840. [T032667] ПЛАНОВАЯ САНАЦИЯ ПОЛОСТИ РТА ЯВЛЯЕТСЯ МЕТОДОМ**

первичной профилактики

не является методом профилактики

третичной профилактики

**вторичной профилактики**

**2841. [T032668] К ПАССИВНЫМ ФОРМАМ СТОМАТОЛОГИЧЕСКОГО ПРОСВЕЩЕНИЯ ОТНОСИТСЯ**

**телевизионная реклама**

лекция-дискуссия по профилактике стоматологических заболеваний

занятия по обучению гигиене полости рта

проведение «урока здоровья» в школе

**2842. [T032669] ЭФФЕКТИВНОСТЬ СТОМАТОЛОГИЧЕСКОГО ПРОСВЕЩЕНИЯ НАИБОЛЕЕ ОБЪЕКТИВНО МОЖЕТ БЫТЬ ОЦЕНЕНА ПО**

количеству стоматологических клиник

**изменению показателей гигиенического состояния полости рта**

количеству рекламы средств гигиены полости рта в СМИ

количеству поставленных пломб

**2843. [T032670] ПРАКТИЧЕСКИМ ЭТАПОМ СТОМАТОЛОГИЧЕСКОГО ПРОСВЕЩЕНИЯ ЯВЛЯЕТСЯ**

знание

**навык**

убеждение

понимание

**2844. [T032671] ФОРМА ПРОВЕДЕНИЯ СТОМАТОЛОГИЧЕСКОГО ПРОСВЕЩЕНИЯ ЗАВИСИТ ОТ**

стоматологической заболеваемости населения региона

**возраста**

гигиенического состояния полости рта пациента

стоматологического статуса пациента

**2845. [T032672] ОПРЕДЕЛИТЕ ИНДЕКС КПУ У РЕБЕНКА 15 ЛЕТ, ЕСЛИ В 14 ЗУБЕ – ГЕРМЕТИК, В 33 – ОЧАГОВАЯ ДЕМИНЕРАЛИЗАЦИЯ ЭМАЛИ, В 46 И 36 – ПЛОМБЫ, В 16 – ПЛОМБА, ТРЕБУЮЩАЯ РЕСТАВРАЦИИ, В 11 – ТРАВМАТИЧЕСКОЕ ПОВРЕЖДЕНИЕ ЗУБА С ОБНАЖЕНИЕМ ДЕНТИНА, В 32 И 42 – ЭРОЗИВНАЯ ФОРМА ГИПОПЛАЗИИ ЭМАЛИ**

3

8

5

7

**2846. [T032675] РОДИТЕЛИ ДОЛЖНЫ НАЧИНАТЬ ЧИСТИТЬ ДЕТЯМ ЗУБЫ С**

после прорезывания всех временных зубов

**момента прорезывания первого временного зуба**

6 лет

3 лет

**2847. [T032676] ОПРЕДЕЛИТЕ ПОТРЕБНОСТИ НАСЕЛЕНИЯ В ГИГИЕНИЧЕСКОМ ОБУЧЕНИИ И ВОСПИТАНИИ, ЕСЛИ РАСПРОСТРАНЕННОСТЬ ПРИЗНАКОВ ПОРАЖЕНИЯ ПАРОДОНТА У ВЗРОСЛОГО НАСЕЛЕНИЯ В ВОЗРАСТЕ 35-44 ГОДА РАСПРЕДЕЛИЛАСЬ СЛЕДУЮЩИМ ОБРАЗОМ: - РАСПРОСТРАНЕННОСТЬ ЗАБОЛЕВАНИЙ ПАРОДОНТА – 100% ;РАСПРОСТРАНЕННОСТЬ КРОВОТОЧИВОСТИ ДЕСЕН -25% - РАСПРОСТРАНЕННОСТЬ ЗУБНОГО КАМНЯ – 50% - РАСПРОСТРАНЕННОСТЬ ПАРОДОНТАЛЬНЫХ КАРМАНОВ ГЛУБИНОЙ 4-5 ММ – 15% - РАСПРОСТРАНЕННОСТЬ ПАРОДОНТАЛЬНЫХ КАРМАНОВ ГЛУБИНОЙ 6 ММ И БОЛЕЕ – 10%**

100%

50%

25%

35%

**2848. [Т032678] ЧИСТКА ЗУБОВ САМИМ ПАЦИЕНТОМ В ПРИСУТСТВИИ СПЕЦИАЛИСТА НАЗЫВАЕТСЯ**

самостоятельная гигиена

профессиональная гигиена

**контролируемая чистка зубов**

индивидуальная гигиена полости рта

**2849. [Т032679] ДЛЯ ДЕТЕЙ ШКОЛЬНОГО ВОЗРАСТА РЕКОМЕНДУЕТСЯ ЧИСТКА ЗУБОВ ПО МЕТОДУ**

Charters

Bass

**Пахомова**

Fones

**2850. [Т032680] ПРОТИВОКАРИОЗНОЕ ДЕЙСТВИЕ ЗУБНЫХ ПАСТ ОБУСЛОВЛЕНО ВВЕДЕНИЕМ В ИХ СОСТАВ**

экстрактов лекарственных растений

глицерофосфата кальция, наногидроксиапатита

хлоргексидина

**фторидов**

**2851. [Т032681] КРИТЕРИЯМИ ЭФФЕКТИВНОСТИ СТОМАТОЛОГИЧЕСКОГО ПРОСВЕЩЕНИЯ НАСЕЛЕНИЯ НА КОММУНАЛЬНОМ УРОВНЕ ЯВЛЯЮТСЯ**

выпуск санбюлетений, количество бесед по профилактике, охват контролируемой гигиеной рта детей, посещающих организованные детские коллективы

**улучшение стоматологического здоровья, улучшение осведомленности по вопросам профилактики стоматологических заболеваний более чем у 75% населения**

увеличение использования населением средств гигиены рта, снижение распространенности заболеваний пародонта

увеличение количества посещений к врачу-стоматологу с профилактической целью и уровня гигиены рта

**2852. [Т032682] ДЛЯ ДЕТЕЙ ШКОЛЬНОГО ВОЗРАСТА РЕКОМЕНДУЕТСЯ ФОРМИРОВАТЬ ДИСПАНСЕРНЫЕ ГРУППЫ В КОЛИЧЕСТВЕ**

4

6

5

3

**2853. [Т032683] КРАТНОСТЬ ПРОВЕДЕНИЯ ПРОФИЛАКТИЧЕСКИХ МЕРОПРИЯТИЙ У ДЕТЕЙ С ДЕКОМПЕНСИРОВАННОЙ ФОРМОЙ КАРИЕСА ПО ВИНОГРАДОВОЙ Т.Ф. (РАЗ В ГОД)**

6

3

4

2

**2854. [Т032684] ПО ПЛАНУ РАБОТЫ ШКОЛЬНОГО СТОМАТОЛОГИЧЕСКОГО КАБИНЕТА МЕСТНОЕ ПРИМЕНЕНИЕ ФТОРИДОВ И РЕМИНЕРАЛИЗИРУЮЩИХ ПРЕПАРАТОВ ДЛЯ ДЕТЕЙ IV ДИСПАНСЕРНОЙ ГРУППЫ РЕКОМЕНДУЕТСЯ (РАЗ В ГОД)**

5-6

3-4

2

**2855. [Т032685] ПЕРВИЧНОЕ ОБСЛЕДОВАНИЕ ДЕТЕЙ ЯВЛЯЕТСЯ МЕРОПРИЯТИЕМ \_\_\_\_\_ ЭТАПА ОРГАНИЗАЦИИ ДИСПАНСЕРИЗАЦИИ**

основного

**начального**

оценки эффективности диспансеризации

подготовительного

**2856. [Т032686] ПОВТОРНЫЕ ОСМОТРЫ ДЕТЕЙ РАННЕГО ВОЗРАСТА II ДИСПАНСЕРНОЙ ГРУППЫ ПРОВОДЯТСЯ**

после прорезывания каждой группы временных зубов

1 раз в год

каждые 3 месяца

**каждые 6 месяцев**

**2857. [Т032687] АНТЕНАТАЛЬНАЯ ПРОФИЛАКТИКА СТОМАТОЛОГИЧЕСКИХ ЗАБОЛЕВАНИЙ НАЧИНАЕТСЯ**

с момента диагностики беременности и продолжается до родов

**на этапе планирования беременности и продолжается до родов**

с 28 недели беременности и продолжается до родов

с 22-23 недели беременности и продолжается до родов

**2858. [Т032688] НА САНИТАРНО-ПРОСВЕТИТЕЛЬНУЮ РАБОТУ ВРАЧУ-СТОМАТОЛОГУ ДЕТСКОМУ ЕЖЕМЕСЯЧНО ВЫДЕЛЯЕТСЯ (ЧАС)**

1

10

2

**2859. [T032689] САНИТАРНО-ПРОСВЕТИТЕЛЬНЫЕ МЕРОПРИЯТИЯ СРЕДИ БЕРЕМЕННЫХ ЖЕНЩИН РЕКОМЕНДУЕТСЯ ПРОВОДИТЬ В ПЕРВЫЕ 20 НЕДЕЛЬ БЕРЕМЕННОСТИ**

еженедельно

3 раза в месяц

2 раза в месяц

**1 раз в месяц**

**2860. [T032690] АКТИВНЫМ МЕТОДОМ СТОМАТОЛОГИЧЕСКОГО ПРОСВЕЩЕНИЯ СРЕДИ ВЗРОСЛОГО НАСЕЛЕНИЯ ЯВЛЯЕТСЯ**

научно-популярная литература

**беседа с пациентом на стоматологическом приеме**

телевизионная реклама

выставка средств гигиены полости рта

**2861. [T032691] НАИБОЛЕЕ ЭФФЕКТИВНОЙ ФОРМОЙ САНИТАРНО-ПРОСВЕТИТЕЛЬНОЙ РАБОТЫ ПРИ ПРОФИЛАКТИКЕ БОЛЕЗНЕЙ ПАРОДОНТА У ДЕТЕЙ ЯВЛЯЕТСЯ**

информационный стенд

**урок здоровья**

санитарный бюллетень

беседа

**2862. [T032692] ХАРАКТЕРНЫМИ ЭЛЕМЕНТАМИ ПОРАЖЕНИЯ СЛИЗИСТОЙ ОБОЛОЧКИ РТА ПРИ МНОГОФОРМНОЙ ЭКССУДАТИВНОЙ ЭРИТЕМЕ У ПОДРОСТКОВ ЯВЛЯЮТСЯ**

единичные эрозии в участках слизистой оболочки, контактирующей с зубами

**пятна, пузыри, пузырьки, папулы, неправильных очертаний эрозии**



отдельные эрозии округлой формы с узким ободком гиперемии

разлитая эритема, кровоизлияния

**2863. [T032693] ПОРАЖЕНИЕ ЗОНЫ КЛЕЙНА ХАРАКТЕРНО ДЛЯ ХЕЙЛИТА**

глангулярного

ангулярного

**эксфолиативного**

экзематозного

**2864. [T032694] ДЛЯ МАЛОИНВАЗИВНОЙ НЕКЭКТОМИИ ПРИ ЛЕЧЕНИИ КАРИЕСА ПРИМЕНЯЕТСЯ**

метод с использованием комплекса «Saforide»

метод с использованием «R.O.C.S. Medikal Minerals»

**химический способ «Carisolve»**

метод с использованием комплекса «Глуфторед»

**2865. [T032695] ПОКАЗАНИЕМ К КОРРЕКЦИИ АНОМАЛИИ УЗДЕЧКИ ЯЗЫКА У РЕБЕНКА 9-10 ЛЕТ ВЕРОЯТНЕЕ ВСЕГО МОЖЕТ БЫТЬ**

нарушение акта приема пищи

**локальный гингивит**

нарушение речи

невозможность проведения ортодонтического лечения назубными аппаратами

**2866. [T032696] КРАТНОСТЬ САНАЦИИ ПОЛОСТИ РТА У ДЕТЕЙ С ДЕКОМПЕНСИРОВАННОЙ ФОРМОЙ КАРИЕСА ПО ВИНОГРАДОВОЙ Т.Ф. СОСТАВЛЯЕТ (РАЗ В ГОД)**

4

3

6

2

**2867. [T032697] ДЛЯ МЕТОДА ГЛУБОКОГО ФТОРИРОВАНИЯ ИСПОЛЬЗУЕТСЯ КОМПЛЕКС**

«Ремогель»

«Saforide»

«Глуфторед»

«R.O.C.S. Medikal Minerals адгезивный гель для аппликаций»

**2868. [T032698] РЕБЕНКУ 3 ЛЕТ РЕКОМЕНДУЕТСЯ ЧИСТИТЬ ЗУБЫ**

1 раз в день утром

после каждого приема пищи

2 раза в день, используя резиновую щетку-напальчник

2 раза в день, используя мягкую зубную щетку и гелевую пасту

**2869. [T032699] ДЛЯ ДИАГНОСТИКИ ОЧАГОВОЙ ДЕМИНЕРАЛИЗАЦИИ ЭМАЛИ ИСПОЛЬЗУЮТ РАСТВОР**

5% спиртовой настой Йода

2% Метиленового синего

Шиллера–Писарева

Эритрозина

**2870. [T032701] ГЕРМЕТИЗАЦИЮ ФИССУР МОЛЯРОВ У ДЕТЕЙ ПРОВОДЯТ**

в первые месяцы после прорезывания зуба на стадии незрелой эмали

в любое время

через 2 года после прорезывания зуба

через год после естественной минерализации

**2871. [T032703] НАРУШЕНИЕ НОСОВОГО ДЫХАНИЯ ПРИВОДИТ К**

**сужению верхнего зубного ряда**

расширению нижнего зубного ряда

смещению жевательной группы зубов

сужению нижнего зубного ряда, уплощению верхнего зубного ряда во фронтальном отделе

**2872. [T032706] С ЦЕЛЬЮ ВЫЯВЛЕНИЯ МОЛОЧНИЦЫ У ДЕТЕЙ НЕОБХОДИМО ПРОВЕСТИ ДОПОЛНИТЕЛЬНЫЙ МЕТОД ОБСЛЕДОВАНИЯ**

**бактериологический**

серологический

гистологический

цитологический

**2873. [T032707] ДЛЯ ВЫЯВЛЕНИЯ ВСЕХ ЗАЧАТКОВ ПОСТОЯННЫХ ЗУБОВ У ДЕТЕЙ НЕОБХОДИМО ПРОВЕСТИ**

панорамный снимок

прицельный снимок

телерентгенограмму головы в прямой проекции

**ортопантомограмму**

**2874. [T032708] ПРИ ЛЕЧЕНИИ КАРИЕСА ВРЕМЕННЫХ МОЛЯРОВ БЕЗ ПРОКЛАДКИ МОЖНО ПРИМЕНЯТЬ**

композитный материал химического отверждения

**стеклоиономерные цементы (СИЦ)**

композитный материал светового отверждения

силикатные цементы

**2875. [Т032709] ПРОДОЛЖИТЕЛЬНОСТЬ ВОЗДЕЙСТВИЯ  
ФОРМОКРЕЗОЛА ПРИ ВИТАЛЬНОЙ ПУЛЬПОТОМИИ**

2-3 суток

**5 минут**

до 1 недели

30 минут

**2876. [Т032710] ПРИ ВРОЖДЕННЫХ РАСЩЕЛИНАХ НЕБА ЗАНЯТИЯ С  
ЛОГОПЕДОМ РЕКОМЕНДУЕТСЯ НАЧИНАТЬ**

по окончании хирургического лечения

**до операции**

в возрасте одного года

в возрасте 14 лет

**2877. [Т032712] ПРОФЕССИОНАЛЬНУЮ ГИГИЕНУ ПОЛОСТИ РТА  
ДЕТЯМ НЕОБХОДИМО ПРОВОДИТЬ**

ежемесячно

1 раз в неделю

1 раз в год

**2-3 раза в год**

**2878. [Т032713] «МАЛИНОВЫЙ ЯЗЫК» ЯВЛЯЕТСЯ КЛИНИЧЕСКИМ  
СИМПТОМОМ ИНФЕКЦИОННОГО ЗАБОЛЕВАНИЯ**

**скарлатина**

корь

дифтерия

ветряная оспа

**2879. [T032714] ПОЯВЛЕНИЕ В ПРОДРОМАЛЬНОМ ПЕРИОДЕ ПЯТЕН ФИЛАТОВА - БЕЛЬСКОГО-КОПЛИКА НА СЛИЗИСТОЙ ОБОЛОЧКЕ ЩЕК ЯВЛЯЕТСЯ КЛИНИЧЕСКИМ ПРИЗНАКОМ**

кори

дифтерии

ветряной оспы

скарлатины

**2880. [T032715] ДЛЯ АПЕКСИФИКАЦИИ И АПЕКСОГЕНЕЗА В КАЧЕСТВЕ КОРНЕВОЙ ПЛОМБЫ ПРИМЕНЯЮТ**

резорцин-формалиновые пасты

йодоформные пасты

**кальцийсодержащие пасты**

цинк-эвгеноловые пасты

**2881. [T032716] ДЛЯ ПЛОМБИРОВАНИЯ КАРИОЗНОЙ ПОЛОСТИ 2 КЛАССА ВО ВРЕМЕННОМ ЗУБЕ С НЕСФОРМИРОВАННЫМ КОРНЕМ ПРИМЕНЯЮТ**

композиты химического отверждения

композиты светового отверждения

цинкфосфатные цементы

**стеклоиономерные цементы**

**2882. [T032717] ДЛЯ ПРОФИЛАКТИКИ РЕЦИДИВОВ МНОГОФОРМНОЙ ЭКССУДАТИВНОЙ ЭРИТЕМЫ ИНФЕКЦИОННО-АЛЛЕРГИЧЕСКОЙ ФОРМЫ В ПЕРВУЮ ОЧЕРЕДЬ ПРОВОДЯТ**

исключение приема провоцирующего препарата

**санацию очагов фокальной инфекции**

вакцинацию ребенка

закаливание и лечебную гимнастику

**2883. [Т032718] ПРИ КОНУСООБРАЗНЫХ ФИССУРАХ В ПОСТОЯННЫХ МОЛЯРАХ С «НЕЗРЕЛОЙ ЭМАЛЬЮ» ЦЕЛЕСООБРАЗНО ПРОВОДИТЬ**

профессиональную чистку зубов

**неинвазивную герметизацию**

покрытие зубов фтор-лаком

профилактическое пломбирование

**2884. [Т032719] АКТИВНОЙ ФОРМОЙ САНИТАРНОГО ПРОСВЕЩЕНИЯ В ОРГАНИЗОВАННЫХ ДЕТСКИХ КОЛЛЕКТИВАХ ЯВЛЯЕТСЯ**

**проведение уроков здоровья**

выпуск санбюллетеней, брошюр

индивидуальный подбор средств гигиены

профессиональная гигиена

**2885. [Т032723] РЕНТГЕНОЛОГИЧЕСКИ ПРИ ХРОНИЧЕСКОМ ПУЛЬПИТЕ В МЕЖКОРНЕВОМ ПРОСТРАНСТВЕ У МОЛОЧНЫХ МОЛЯРОВ ЧАЩЕ ВЫЯВЛЯЕТСЯ**

отсутствие изменений

остеосклероз

**остеопороз**

гиперцементоз

**2886. [Т032725] НАИБОЛЕЕ РАЦИОНАЛЬНЫМ МЕТОДОМ ЛЕЧЕНИЯ НАЧАЛЬНОГО КАРИЕСА ЯВЛЯЕТСЯ**

гигиена полости рта с использованием лечебно-профилактических зубных паст

иссечение патологически измененных тканей с последующим пломбированием

электрофорез препаратов фтора

**реминерализирующая терапия**

**2887. [T032726] ДЛЯ ПЛОМБИРОВАНИЯ КОРНЕВЫХ КАНАЛОВ ВРЕМЕННЫХ ЗУБОВ ИСПОЛЬЗУЮТСЯ МАТЕРИАЛЫ**

мумифицирующие пасты

гуттаперчевые штифты с корневым герметиком

**пасты на основе растительных масел и нетвердеющие кальцийсодержащие пасты**

резорцин-формалиновые пасты

**2888. [T032727] ВО ВТОРОЕ ПОСЕЩЕНИЕ ПРИ ЛЕЧЕНИИ ВРЕМЕННЫХ ЗУБОВ МЕТОДОМ ДЕВИТАЛЬНОЙ АМПУТАЦИИ НА УСТЬЯ КОРНЕВЫХ КАНАЛОВ НАКЛАДЫВАЕТСЯ**

кальцийсодержащая паста

**мумифицирующая паста**

изолирующая прокладка

паста на основе растительных масел

**2889. [T032728] ТЕРАПИЯ ПРИ ОГС В ПЕРИОДЕ ВЫСЫПАНИЙ ПРОВОДИТСЯ С ЦЕЛЬЮ**

способствовать быстрой эпителизации элементов поражения

способствовать дезинтоксикации организма

**предупредить рецидив высыпаний новых элементов поражения**

способствовать снижению температурной реакции организма

**2890. [T032730] ОБЯЗАТЕЛЬНЫМИ МЕРОПРИЯТИЯМИ ПРИ ОСУЩЕСТВЛЕНИИ СТОМАТОЛОГИЧЕСКОЙ ДИСПАНСЕРИЗАЦИИ ШКОЛЬНИКОВ ЯВЛЯЕТСЯ**

ежемесячная оценка эффективности диспансеризации

прием детей по обращаемости

сплошная двухразовая санация детей, начиная с первого класса

**распределение детей на диспансерные группы с учетом степени активности кариеса 1 раз в году**

**2891. [Т032731] МОДЕЛЮ ДИСПАНСЕРНОГО НАБЛЮДЕНИЯ ДЛЯ ШКОЛЬНИКА, ИМЕЮЩЕГО III СТЕПЕНЬ АКТИВНОСТИ КАРИЕСА, ЯВЛЯЕТСЯ ДИСПАНСЕРНЫЙ ОСМОТР**

1 раз в год

по обращаемости

2 раза в год

**3 раза в го, через каждые 3-4 месяца**

**2892. [Т032733] НАИБОЛЕЕ ЦЕЛЕСООБРАЗНЫМ ПЕРИОДОМ ДЛЯ ПЕРВИЧНОЙ ЭНДОГЕННОЙ ПРОФИЛАКТИКИ КАРИЕСА МОЛОЧНЫХ РЕЗЦОВ ЯВЛЯЕТСЯ**

**антенатальный**

второе полугодие первого года жизни

первое полугодие первого года жизни

дошкольный

**2893. [Т032734] ГИГИЕНИЧЕСКОЕ ОБУЧЕНИЕ И ВОСПИТАНИЕ (ГОИВ) НЕОБХОДИМО НАЧИНАТЬ**

в возрасте 3-4 года

с начала прорезывания первых постоянных зубов (5-6 лет)

**в возрасте прорезывания первых временных зубов**

со времени прорезывания всех постоянных зубов (12-13 лет)

**2894. [Т032735] ПРОДУКТЫ ПИТАНИЯ, СОДЕРЖАЩИЕ ФТОРИДЫ, ВКЛЮЧАЮТ**

гранаты, арбузы, дыни

клубнику, голубику, чернику

сыр, молочно-кислые продукты

**петрушку, персики, чай, скумбрию**



**2895. [T032853] ДИСПАНСЕРИЗАЦИЯ ДЕТЕЙ С ЗАБОЛЕВАНИЯМИ ПАРОДОНТА ДЛЯ УСТРАНЕНИЯ ФАКТОРОВ РИСКА ЕГО ПОРАЖЕНИЯ ПРЕДПОЛАГАЕТ ОПРЕДЕЛЕННУЮ ПЕРИОДИЧНОСТЬ ОСМОТРА У СТОМАТОЛОГА ЧЕРЕЗ (МЕС.)**

6

1

3

12

**2896. [T032854] НАИБОЛЕЕ ВЕРОЯТНОЙ ПРИЧИНОЙ РАЗВИТИЯ СИСТЕМНОЙ ГИПОПЛАЗИИ У РЕБЕНКА 7 ЛЕТ НА ПЕРВЫХ ПОСТОЯННЫХ МОЛЯРАХ ЯВЛЯЕТСЯ**

**гестоз второй половины беременности**

гипоксия плода

искусственное вскармливание

ОРВИ и ОРЗ на 5 году жизни

**2897. [T032857] МЕТОДОМ ОБСЛЕДОВАНИЯ, ПОЗВОЛЯЮЩИЙ НАИБОЛЕЕ ТОЧНО ОЦЕНИТЬ СТРОЕНИЕ ЛИЦЕВОГО СКЕЛЕТА, ЯВЛЯЕТСЯ**

**телерентгенография**

ортопантомография

радивизиография

внутриротовая рентгенография

**2898. [T032858] ЕСЛИ ВО ВРЕМЯ ОСМОТРА ПОЛОСТИ РТА ПАЦИЕНТА ВОЗНИКЛО ПОДОЗРЕНИЕ НА НАЛИЧИЕ У НЕГО СИФИЛИСА, ВРАЧ ДОЛЖЕН**

**закончить осмотр, направить пациента на анализ крови**

сказать больному о своем подозрении и прекратить прием

отказать пациенту в оказании стоматологической помощи

продолжить осмотр и начать лечение стоматологического заболевания

**2899. [T032859] ПО КЛАССИФИКАЦИИ КЕННЕДИ ОДНОСТОРОННИЙ ВКЛЮЧЕННЫЙ ДЕФЕКТ ОТНОСИТСЯ К КЛАССУ**

1

4

3

2

**2900. [T032861] К ПОКАЗАНИЯМ К ПРИМЕНЕНИЮ ШТИФТОВОГО ЗУБА ОТНОСЯТ**

глубокое разрушение корня под десной

искривленные корни с тонкими стенками

**устойчивые корни с частично сохранившейся культей**

заболевание пародонта, изменения в периодонте, подвижные корни

**2901. [T032862] ДУГОВОЙ ПРОТЕЗ ВКЛЮЧАЕТ В СЕБЯ**

дугу, седла, искусственные зубы, ответвления, опорно-удерживающие элементы

дугу, седла, искусственные зубы

искусственные зубы, базис, ответвления, опорно-удерживающие элементы

дугу, ответвления, искусственные зубы, опорно-удерживающие элементы

**2902. [T032863] ВЫСОКИЙ ЭФФЕКТ ПРИ ТРАВМАТИЧЕСКОЙ ОККЛЮЗИИ ДОСТИГАЕТСЯ СТАБИЛИЗАЦИЕЙ**

передней и боковой

переднебоковой

**круговой (по дуге)**

поперечной

**2903. [T032864] ЗАЖИВЛЕНИЕ КОСТНОЙ ТКАНИ ВОКРУГ ИМПЛАНТАТА НАЗЫВАЕТСЯ**

остеофикация

синостоз

**первичная остеоинтеграция**

внутрикостная стабилизация

**2904. [T032867] ПЕРЕСТРОЙКА МИОСТАТИЧЕСКОГО РЕФЛЕКСА ПРИ РАЗОБЩЕНИИ ЗУБНЫХ РЯДОВ У БОЛЬНЫХ С ДЕКОМПЕНСИРОВАННОЙ ГЕНЕРАЛИЗОВАННОЙ ФОРМОЙ ПОВЫШЕННОЙ СТИРАЕМОСТИ, КАК ПРАВИЛО, ПРОИСХОДИТ В ТЕЧЕНИЕ**

6-12 месяцев

1-3 месяцев

**3-6 недель**

1 месяца

**2905. [T032868] НЕСЪЕМНЫЕ ПРОТЕЗЫ, ПОСТУПАЮЩИЕ ИЗ ЗУБОТЕХНИЧЕСКОЙ ЛАБОРАТОРИИ, ПЕРЕД ПРИМЕНЕНИЕМ ВО ВРАЧЕБНОМ КАБИНЕТЕ**

погружают в раствор Глутаральдегида

обрабатывают 3% Перекисью водорода

протирают спиртовым раствором

обрабатывают раствором Хлорамина

**2906. [T032869] УБОРКУ ПОМЕЩЕНИЙ ЗУБОТЕХНИЧЕСКОЙ ЛАБОРАТОРИИ ПРОВОДЯТ ВЛАЖНЫМ СПОСОБОМ С ПРИМЕНЕНИЕМ ДЕЗИНФЕКТАНТОВ НЕ РЕЖЕ**

1 раз в неделю

**1 раз в день**

2 раза в день

2 раза в неделю

**2907. [Т032871] НА ПРОФИЛАКТИЧЕСКИЙ ОСМОТР ДЕТИ И ВЗРОСЛЫЕ ДОЛЖНЫ ПРИХОДИТЬ НЕ РЕЖЕ**

1 раза в год

**2 раз в год**

1 раза в 2 года

2 раз в месяц

**2908. [Т032872] ОЦЕНКУ НАЛИЧИЯ И СТЕПЕНИ ВЫРАЖЕННОСТИ ВТОРИЧНЫХ ДЕФОРМАЦИЙ ЗУБНЫХ РЯДОВ ПРОВОДЯТ**

при помощи электромиографии

при внешнем осмотре

**в полости рта и на диагностических моделях челюстей**

при помощи реопародонтографии

**2909. [Т032873] КУРЕНИЕ ПАЦИЕНТА ПРИ ПЛАНИРОВАНИИ ОРТОПЕДИЧЕСКОГО ЛЕЧЕНИЯ С ПОМОЩЬЮ ДЕНТАЛЬНОЙ ИМПЛАНТАЦИИ**

**является относительным противопоказанием**

является абсолютным противопоказанием

не влияет на выбор метода лечения

является местным противопоказанием

**2910. [Т032876] КРАТНОСТЬ ВЫПОЛНЕНИЯ МАНИПУЛЯЦИИ: «ИЗМЕРЕНИЕ ПОДВИЖНОСТИ СУСТАВА (УГЛОМЕТРИЯ)» В ДИАГНОСТИКЕ КОНЦЕВЫХ ДЕФЕКТОВ ЗУБНЫХ РЯДОВ**

**однократно**

на усмотрение лечащего врача (по потребности)

согласно алгоритму

несколько раз (2 и более)

**2911. [Т032877] ЗАМЕЩЕНИЕ ДЕФЕКТОВ ЗУБНЫХ РЯДОВ  
МОСТОВИДНЫМИ ПРОТЕЗАМИ НЕ ПОКАЗАНО В СЛУЧАЯХ**

отсутствия 3 зубов на одной стороне челюсти без потери дистальной опоры

отсутствия 4 резцов без потери жевательной функции

**недостаточной способности пародонта выдерживать нагрузку**

использования для фиксации съёмного протеза

**2912. [Т032878] ПОКАЗАНИЕМ К ОРТОПЕДИЧЕСКОМУ ЛЕЧЕНИЮ  
ИСКУССТВЕННЫМИ КОРОНКАМИ ЯВЛЯЕТСЯ УБЫЛЬ ТВЕРДЫХ  
ТКАНЕЙ ЗУБА ПОСЛЕ ПРЕПАРИРОВАНИЯ ПРИ ЗНАЧЕНИЯХ ИРОПЗ**

0,4-0,6

0,8 и более

**0,6-0,8**

0,2-0,4

**2913. [Т032879] ПРИ ПОЛЬЗОВАНИИ ПРОТЕЗОМ ПОЛНОГО ЗУБНОГО  
РЯДА ФИКСАЦИЯ ОБЫЧНО УЛУЧШАЕТСЯ К**

1 году

3-4 годам

1,5 месяцам

**7 дню**

**2914. [Т032881] ДИНАМИЧЕСКОЕ НАБЛЮДЕНИЕ ЗА ПАЦИЕНТАМИ С  
ЗУБНЫМИ ПРОТЕЗАМИ НА ДЕНТАЛЬНЫХ ИМПЛАНТАТАХ ПРОВОДЯТ**

**1 раз в 6 месяцев**

1 раз в 2 месяца

1 раз в 4 месяца

1 раз в 2 года

**2915. [Т032882] ЗАМЕНА СЪЕМНЫХ ПЛАСТИНОЧНЫХ ПРОТЕЗОВ ПРОВОДИТСЯ**

на любом сроке после протезирования

через 1-1,5 месяца после окончания протезирования

**по потребности или раз в 3-4 года**

по требованию пациента

**2916. [Т032883] РАСПРОСТРАНЕННОСТЬ ЧАСТИЧНОГО ОТСУТСТВИЯ ЗУБОВ В РОССИИ СОСТАВЛЯЕТ**

86% в группе 35-44 лет

28-30% от 35 до 44 лет

**от 40 до 75 % в разных возрастных группах**

98—99% старше 35 лет

**2917. [Т032884] АРТИКУЛЯТОР СО СВОБОДНОПОДВИЖНОЙ ОСЬЮ, В КОТОРОМ ДВИЖЕНИЯ НИЖНЕЙ ЧЕЛЮСТИ НАПРАВЛЯЮТСЯ ОККЛЮЗИОННЫМИ ПОВЕРХНОСТЯМИ ЗУБОВ, ОТНОСИТСЯ К ТИПУ**

**«скользящий»**

полурегулируемый

средне-анатомический

**«суставной»**

**2918. [Т032886] ДЛЯ НАИБОЛЕЕ ЧЕТКОЙ ВИЗУАЛИЗАЦИИ ВИСОЧНО-НИЖНЕЧЕЛЮСТНОГО СУСТАВА НА ТОМОГРАММЕ ПРИ ПРОВЕДЕНИИ ТОМОГРАФИЧЕСКОГО ИССЛЕДОВАНИЯ СРЕЗ ДОЛЖЕН ПРОХОДИТЬ ЧЕРЕЗ**

середину суставного бугорка

передний полюс головки нижней челюсти височно-нижнечелюстного сустава

середину головки нижней челюсти

основание ската суставного бугорка

**2919. [T032887] ШИНЫ, УСТРАНЯЮЩИЕ ВЛИЯНИЕ ОККЛЮЗИОННЫХ НАРУШЕНИЙ НА ВИСОЧНО-НИЖНЕЧЕЛЮСТНОЙ СУСТАВ И ЖЕВАТЕЛЬНЫЕ МЫШЦЫ И СПОСОБСТВУЮЩИЕ РАССЛАБЛЕНИЮ ПОСЛЕДНИХ, ОТНОСЯТСЯ К**

релаксирующим

репозиционным

центрирующим

разобщающим

**2920. [T032888] ПОСЛЕ УДАЛЕНИЯ ЗУБОВ НАКЛАДЫВАЕТСЯ ИММЕДИАТ- ПРОТЕЗ**

через 10 дней после удаления

**сразу после удаления или не позднее 24 часов**

через 24 часа после удаления, но не позднее 72 часов

в течение первой недели после удаления

**2921. [T032890] ОРТОПЕДИЧЕСКИЕ АППАРАТЫ, СЛУЖАЩИЕ ОПОРОЙ ДЛЯ МЯГКИХ ТКАНЕЙ ПОСЛЕ ПРОВЕДЕНИЯ ПЛАСТИКИ, А ТАКЖЕ ДЛЯ ФОРМИРОВАНИЯ ПРОТЕЗНОГО ЛОЖА, НАЗЫВАЮТСЯ**

репонирующими

замещающими

**формирующими**

удерживающими

**2922. [T032896] БЕЗ ОДОНТОПРЕПАРИРОВАНИЯ ЗУБОВ МОГУТ БЫТЬ ИЗГОТОВЛЕНЫ КОРОНКИ**

комбинированные

ортодонтические штампованные

керамические

пластмассовые

**2923. [T032897] ОКАЗАНИЕ ПЕРВИЧНОЙ СТОМАТОЛОГИЧЕСКОЙ ПОМОЩИ ПАЦИЕНТАМ С ЯВЛЕНИЯМИ ГАЛЬВАНИЗМА НА МЕТАЛЛИЧЕСКИЕ ЗУБНЫЕ ПРОТЕЗЫ ВКЛЮЧАЕТ**

санацию полости рта

**снятие ортопедических конструкций**

консультацию гастроэнтеролога

изготовление временных гипоаллергенных ортопедических конструкций

**2924. [T032898] ПОСЛЕ ОРТОПЕДИЧЕСКОГО ЛЕЧЕНИЯ ПОЛНЫМИ СЪЕМНЫМИ ПЛАСТИНОЧНЫМИ ПРОТЕЗАМИ ПРОФИЛАКТИЧЕСКИЕ ОСМОТРЫ ПАЦИЕНТОВ ПРОВОДЯТСЯ**

не реже 1 раза в 6 месяцев

не реже 1 раза в 3 месяца

ежемесячно

**не реже 1 раза в год**

**2925. [T032899] ДИАГНОЗ «ПЕРВИЧНАЯ ТРАВМАТИЧЕСКАЯ ОККЛЮЗИЯ (КОМПЕНСИРОВАННАЯ ФОРМА)» МОЖНО ПОДТВЕРДИТЬ С ПОМОЩЬЮ ДОПОЛНИТЕЛЬНОГО МЕТОДА ИССЛЕДОВАНИЯ**

внутриротовой осмотр пациента

изучение диагностических моделей

**изучение окклюзионных контактов с помощью аппарата t-scan**

электроодонтометрия

**2926. [T032900] НАИБОЛЕЕ ТОЧНЫМ ДОПОЛНИТЕЛЬНЫМ МЕТОДОМ ОПРЕДЕЛЕНИЯ ОККЛЮЗИОННЫХ КОНТАКТОВ ЯВЛЯЕТСЯ**



внутриротовой осмотр пациента

**изучение окклюзионных контактов с помощью аппарата t-scan**

изучение диагностических моделей

окклюзиограмма

**2927. [T032901] ВО ВРЕМЯ ОБЪЕКТИВНОГО ОСМОТРА У ПАЦИЕНТА Р., 49 ЛЕТ ВЫЯВЛЕНА ГИПЕРЕМИЯ И КРОВОТОЧИВОСТЬ ДЕСЕН. ГНОЙНОЕ ОТДЕЛЯЕМОЕ ИЗ ЗУБОДЕСНЕВЫХ КАРМАНОВ. ПОДВИЖНОСТЬ ВСЕХ ЗУБОВ 1-2 СТЕПЕНИ. ПАРОДОНТАЛЬНЫЕ КАРМАНЫ ГЛУБИНОЙ ДО 5 ММ И РЕЗОРБЦИЯ КОСТНОЙ ТКАНИ АЛЬВЕОЛЯРНОГО ОТРОСТКА ПО РЕНТГЕНОГРАММЕ НА 1/3-1/2 ВЫСОТЫ МЕЖЗУБНОЙ ПЕРЕГОРОДКИ. НАИБОЛЕЕ ВЕРОЯТНЫМ ДИАГНОЗОМ ЯВЛЯЕТСЯ**

**хронический генерализованный пародонтит средней степени тяжести**

хронический локализованный пародонтит тяжелой степени тяжести

хронический генерализованный пародонтит тяжелой степени тяжести

пародонтоз средней степени тяжести

**2928. [T032902] ПРИ ХРОНИЧЕСКИХ АРТРИТАХ ВИСОЧНО-НИЖНЕЧЕЛЮСТНОГО СУСТАВА НА РЕНТГЕНОГРАММЕ НАБЛЮДАЕТСЯ**

деформация костных элементов сустава

уплощение суставной головки и значительная атрофия суставного бугорка

**нечеткий контур суставной головки, сужение суставной щели**

расширение суставной щели

**2929. [T032903] ВО ВРЕМЯ ОБЪЕКТИВНОГО ОСМОТРА У ПАЦИЕНТА С. 56 ЛЕТ ВЫЯВЛЕНО ИСТИРАНИЕ ВСЕХ ЗУБОВ ОТ 1/3 ДО 2/3 ДЛИНЫ КОРОНОК. ВЫСОТА НИЖНЕГО ОТДЕЛА ЛИЦА НЕ СНИЖЕНА. НАИБОЛЕЕ ВЕРОЯТНЫМ ДИАГНОЗОМ ЯВЛЯЕТСЯ**

локализованная повышенная стираемость твердых тканей зубов 3 степени

генерализованная повышенная стираемость твердых тканей зубов 3 степени, декомпенсированная форма

генерализованная повышенная стираемость твердых тканей зубов 2 степени, компенсированная форма

генерализованная повышенная стираемость твердых тканей зубов 2 степени, декомпенсированная форма

**2930. [Т032904] В РЕЗУЛЬТАТЕ ТРАВМЫ ПРОИЗОШЕЛ ОТЛОМ КОРОНКИ ЗУБА 2.1 НА 2/3 ЕЕ ДЛИНЫ. РАЦИОНАЛЬНЫМ МЕТОДОМ ОРТОПЕДИЧЕСКОГО ЛЕЧЕНИЯ ЯВЛЯЕТСЯ ИЗГОТОВЛЕНИЕ**

металлокерамической или безметалловой коронки

культевой штифтовой вкладки с последующим изготовлением металлокерамической или безметалловой коронки

керамического винира

керамической вкладки

**2931. [Т032905] ПРИ ДЕФЕКТЕ ЗУБНОГО РЯДА, СООТВЕТСТВУЮЩЕГО 2 КЛАССУ ПО КЕННЕДИ, НАИБОЛЕЕ РАЦИОНАЛЬНЫМ МЕТОДОМ ОРТОПЕДИЧЕСКОГО ЛЕЧЕНИЯ ЯВЛЯЕТСЯ**

изготовление съёмного пластиночного протеза дефекта зубного ряда

изготовление мостовидного протеза

изготовление консольного протеза

**ортопедическое лечение с использованием дентальных имплантатов**

**2932. [Т032906] ПРИ ЗНАЧИТЕЛЬНОЙ СТЕПЕНИ АТРОФИИ БЕЗЗУБОГО АЛЬВЕОЛЯРНОГО ОТРОСТКА И ИСТОНЧЕННОЙ СЛИЗИСТОЙ ОБОЛОЧКОЙ ОПТИМАЛЬНЫМ ВАРИАНТОМ ЛЕЧЕНИЯ СЛУЖИТ ИЗГОТОВЛЕНИЕ ПОЛНОГО СЪЕМНОГО ПРОТЕЗА**

**пластиночного с мягкой подкладкой**

из безмономерного термопластического материала

с двойным зубным рядом

с металлическим базисом

**2933. [T032908] НАИБОЛЕЕ ВЕРОЯТНОЙ ПРИЧИНОЙ РАЗВИТИЯ ГАЛЬВАНОЗА В ПОЛОСТИ РТА СЛУЖИТ**

несоответствие границ съёмных зубных протезов протезному ложу

заболевания пародонта

**наличие в полости рта протезов разнородных металлических сплавов**

наличие полных съёмных пластиночных протезов из акриловых базисных материалов

**2934. [T032909] ПОСЛЕ ОРТОПЕДИЧЕСКОГО ЛЕЧЕНИЯ БОЛЬНЫХ С ХРОНИЧЕСКИМИ ЗАБОЛЕВАНИЯМИ СЛИЗИСТОЙ ОБОЛОЧКИ СЛЕДУЕТ ПРОВОДИТЬ ПРОФИЛАКТИЧЕСКИЕ ОСМОТРЫ ПОЛОСТИ РТА И ПРОТЕЗОВ**

1 раз в 3 года

1 раз в 2 года

1 раз в полгода

**2 раза в год**

**2935. [T034317] ПРИ ЯЗВЕННО-НЕКРОТИЧЕСКОМ СТОМАТИТЕ ВЕНСАНА В ОБЩЕМ АНАЛИЗЕ КРОВИ ОБНАРУЖИВАЮТ**

лейкоцитоз, анемию, тромбоцитопению

нейтрофильный агранулоцитоз, лейкопению, ускоренную СОЭ

**нейтрофильный сдвиг влево, ускоренную СОЭ**

эритремию, замедленную СОЭ

**2936. [T034318] ЗАБОЛЕВАНИЕМ, ПРИ КОТОРОМ ОЧАГ ДЕМИНЕРАЛИЗАЦИИ ЭМАЛИ ВЫЯВЛЯЮТ МЕТОДОМ ВИТАЛЬНОГО ОКРАШИВАНИЯ, ЯВЛЯЕТСЯ**

**кариес эмали**

гипоплазия эмали

флюороз

гиперестезия эмали

**2937. [Т034319] ДЛЯ ДИФФЕРЕНЦИАЛЬНОЙ ДИАГНОСТИКИ ОСТРОГО ПЕРИОДОНТИТА И ОБОСТРЕНИЯ ХРОНИЧЕСКОГО ИСПОЛЬЗУЮТ**

капилляроскопию

**рентгенологический метод**

электроодонтометрию

люминесцентную диагностику

**2938. [Т034320] ФОРМОЙ ПУЛЬПИТА, ПРИ КОТОРОЙ КАРИОЗНАЯ ПОЛОСТЬ ВСЕГДА СООБЩАЕТСЯ С ПОЛОСТЬЮ ЗУБА, ЯВЛЯЕТСЯ ПУЛЬПИТ**

острый очаговый

хронический фиброзный

**хронический гипертрофический**

острый диффузный

**2939. [Т034322] ФОРМОЙ КАНДИДОЗА, ДЛЯ КОТОРОЙ ХАРАКТЕРНО ОБРАЗОВАНИЕ БЕЛОГО «ТВОРОЖИСТОГО» НАЛЕТА, ЯВЛЯЕТСЯ КАНДИДОЗ**

**острый псевдомембранозный**

хронический гиперпластический

острый атрофический

хронический атрофический

**2940. [Т034324] ПРЕДСТАВИТЕЛЕМ ПРОТИВОГРИБКОВЫХ ПРЕПАРАТОВ ГРУППЫ КЛОТРИМАЗОЛА ЯВЛЯЕТСЯ**

Ламизил мазь

Низорал мазь

Кетоконазол мазь

**Кандид раствор для полости рта**

**2941. [Т034325] МЕТОДИКА «СИЛИКОНОВОГО КЛЮЧА» ПРИ РЕСТАВРАЦИИ ФРОНТАЛЬНОЙ ГРУППЫ ЗУБОВ ПРИМЕНЯЕТСЯ С ЦЕЛЬЮ**

создания контактного пункта

создания вестибулярной поверхности реставрации

формирования апроксимальной поверхности реставрации

**формирования небной поверхности реставрации**

**2942. [Т034327] ХРОНИЧЕСКИЙ ВЕРХУШЕЧНЫЙ ГРАНУЛИРУЮЩИЙ ПЕРИОДОНТИТ ПО КЛАССИФИКАЦИИ МКБ-10 ОБОЗНАЧАЕТСЯ**

К05.4

К02.1

**К04.5**

К04.8

**2943. [Т034328] ТРЕБОВАНИЯ К РЕЖИМУ ТРУДА, ОТДЫХА, ЛЕЧЕНИЯ И РЕАБИЛИТАЦИИ ПАЦИЕНТОВ С ХРОНИЧЕСКИМ ГЕНЕРАЛИЗОВАННЫМ ПАРОДОНТИТОМ ТЯЖЕЛОЙ СТЕПЕНИ СОГЛАСНО КЛИНИЧЕСКИМ РЕКОМЕНДАЦИЯМ (ПРОТОКОЛАМ ЛЕЧЕНИЯ) ВКЛЮЧАЮТ**

динамическое наблюдение 3 раза в год

**динамическое наблюдение 4 раза в год, контрольное рентгенологическое обследование 2 раза в год**

динамическое наблюдение 1 раз в год, контрольное рентгенологическое обследование 1 раз в год

динамическое наблюдение 2 раза в год, контрольное рентгенологическое обследование 1 раз в год

**2944. [Т034329] МЕРОЙ ПРОФИЛАКТИКИ ЛЕЙКОПЛАКИИ ТАШПЕЙНЕРА (НИКОТИНОВЫЙ СТОМАТИТ) ЯВЛЯЕТСЯ**

отказ от приема крепких алкогольных напитков

рациональное протезирование

избирательное пришлифовывание зубов

**отказ от курения**

**2945. [T034331] ИЗМЕНЕНИЕ В ПЕРИОДОНТЕ В ВИДЕ РАСШИРЕНИЯ ПРОСТРАНСТВА ПЕРИОДОНТАЛЬНОЙ СВЯЗКИ ЧАЩЕ ВСЕГО НАБЛЮДАЕТСЯ ПРИ ПУЛЬПИТЕ**

хроническом гиперпластическом

хроническом

остром

**хроническом язвенном**

**2946. [T034332] ДЛЯ ДИАГНОСТИКИ ХРОНИЧЕСКОГО ГИПЕРПЛАСТИЧЕСКОГО ПУЛЬПИТА НАИБОЛЕЕ ИНФОРМАТИВЕН МЕТОД**

вертикальной перкуссии

электроодонтодиагностики (ЭОД)

**зондирования кариозной полости**

рентгенографии

**2947. [T034333] К ДИФФЕРЕНЦИАЛЬНЫМ ПРИЗНАКАМ ОТЛИЧИЯ ЭРОЗИВНОЙ ФОРМЫ ГИПОПЛАЗИИ ЭМАЛИ ОТ ЭРОЗИИ ЗУБОВ ОТНОСЯТ**

наличие выраженной гиперестезии твердых тканей зубов

**симметричность формы и расположения участков поражения на одноименных зубах, данные анамнеза, возраст больных**

более глубокое поражение тканей зубов

атипичное расположение эрозий эмали на зубах

**2948. [T034335] ДЛЯ ТУБЕРКУЛЕЗНОЙ ВОЛЧАНКИ ХАРАКТЕРЕН СИМПТОМ**

Никольского

«яблочного желе»

Кэбнера

«скошенного луга»

**2949. [Т034336] ОКАЗАНИЕ НЕОТЛОЖНОЙ ПОМОЩИ БОЛЬНОМУ С ОСТРЫМИ ФОРМАМИ ПУЛЬПИТА ПРЕДПОЛАГАЕТ В ПЕРВУЮ ОЧЕРЕДЬ**

купирование болевого синдрома и экстирпацию пульпы

купирование болевого синдрома и ампутацию коронковой пульпы

**купирование болевого синдрома**

купирование болевого синдрома, экстирпацию пульпы и пломбирование корневых каналов

**2950. [Т034337] МЕТОД, ОСНОВАННЫЙ НА ПОЛНОМ СОХРАНЕНИИ ЖИЗНЕСПОСОБНОСТИ ПУЛЬПЫ, НАЗЫВАЕТСЯ**

витальной экстирпации

витальной ампутации

**биологическим**

девитальной ампутации

**2951. [Т034338] МЕТОД ВИТАЛЬНОЙ АМПУТАЦИИ НЕЛЬЗЯ ПРИМЕНЯТЬ В ОДНОКОРНЕВЫХ ЗУБАХ В СВЯЗИ С**

малым объемом пульпы

**отсутствием анатомически выраженного отграничения между коронковой и корневой пульпой**

изменением цвета зубов

быстрым переходом воспаления на корневую пульпу

**2952. [Т034339] К ПРОТИВОВОСПАЛИТЕЛЬНЫМ СРЕДСТВАМ ОТНОСИТСЯ МАЗЬ**

Нистатиновая

Оксолиновая

Декаминовая

**Бутадионовая**

**2953. [Т034340] ДЛЯ СТИМУЛЯЦИИ КОСТЕОБРАЗОВАНИЯ В КОСТНЫЕ КАРМАНЫ ВВОДЯТ**

Гидрокортизон

Линкомицин

Солкосерил

**Колапан**

**2954. [Т034341] ПРИ НЕЭФФЕКТИВНОСТИ КОНСЕРВАТИВНОГО ЛЕЧЕНИЯ ВЕРРУКОЗНОЙ ФОРМЫ ЛЕЙКОПЛАКИИ ИСПОЛЬЗУЮТ**

радиотерапию

химиотерапию

иммунотерапию

**криодеструкцию**

**2955. [Т034342] ОСНОВНОЙ ПРИНЦИП ДИСПАНСЕРИЗАЦИИ БОЛЬНЫХ С ЗАБОЛЕВАНИЯМИ ПАРОДОНТА ЗАКЛЮЧАЕТСЯ В**

обучении правильным методикам гигиены полости рта

**активном выявлении больных с ранними формами патологии пародонта и их лечении**

санации зубов

лечении катарального гингивита

**2956. [Т034344] ЭНДОГЕННАЯ ПРОФИЛАКТИКА КАРИЕСА ВКЛЮЧАЕТ**

гигиенический уход за полостью рта, который осуществляется в домашних условиях и в стоматологическом кабинете



укрепление здоровья путем лечения общих заболеваний, закаливание

уменьшение количества потребляемых углеводов

применение препаратов фтора и кальция в виде лаков, гелей, аппликаций, полосканий

**2957. [Т034345] ДИФФЕРЕНЦИАЛЬНУЮ ДИАГНОСТИКУ КАРИЕСА ДЕНТИНА (К 02.1) ПРОВОДЯТ С**

гнойным пульпитом (К 04.02)

хроническим пульпитом (К 04.03)

хроническим гиперпластическим пульпитом (К 04.05)

острым апикальным периодонтитом (К 04.4)

**2958. [Т034346] ЭТИОЛОГИЧЕСКИМИ ФАКТОРАМИ РАЗВИТИЯ МЕСТНОЙ ГИПОПЛАЗИИ ЯВЛЯЮТСЯ**

наследственные нарушения процессов образования эмали и дентина

эндокринные нарушения, в частности гиперфункция щитовидной железы

**воспалительный процесс, вовлекающий зачатки зубов или механическая травма развивающегося фолликула**

различные заболевания, возникающие у детей или беременной женщины в период формирования и минерализации зубов

**2959. [Т034348] ПРИ ПРОВЕДЕНИИ ЭЛЕКТРООДОНТОМЕТРИИ ПРИЧИННОГО ЗУБА ЦЕЛЕСООБРАЗНО НАЧАТЬ ИЗМЕРЕНИЕ С ЗУБА**

антагониста

любого другого

**такого же на противоположной стороне зубной дуги**

причинного

**2960. [Т034350] ПАСТЫ ДЛЯ КОРНЕВЫХ КАНАЛОВ НА ОСНОВЕ ГИДРОКСИДА КАЛЬЦИЯ ПРИМЕНЯЮТСЯ ДЛЯ**

удаления смазанного слоя

подавления роста бактерий корневого канала, стимуляции репаративных процессов  
заполнения микропространств корневого канала и склеивания штифтов  
остановки кровотечения

## **2961. [Т034351] АДГЕЗИВНЫЕ СИСТЕМЫ 5А ПОКОЛЕНИЯ ПРЕДУСМАТРИВАЮТ ТЕХНИКУ ПРИМЕНЕНИЯ**

**двухшаговую - кондиционирование тканей зуба 35-37% раствором Фосфорной кислоты и нанесение однокомпонентного адгезива на эмаль и дентин зуба**

одношаговую - нанесение самопротравливающего адгезива на эмаль и дентин зуба

двухшаговую - кондиционирование тканей зуба самопротравливающим несмываемым праймером и нанесение однокомпонентного адгезива на эмаль и дентин зуба

трехшаговую - кондиционирование тканей зуба 35-37% раствором Фосфорной кислоты, нанесение праймера на дентин и нанесение адгезива на эмаль и дентин зуба

## **2962. [Т034352] ФОРМА КОРНЕВОГО КАНАЛА ПОСЛЕ ИНСТРУМЕНТАЛЬНОЙ ОБРАБОТКИ ДОЛЖНА БЫТЬ**

воронкообразной

**конусной на всем протяжении**

с параллельными стенками

округлой

## **2963. [Т034353] МЕСТНОЕ ЛЕЧЕНИЕ ТРАВМАТИЧЕСКОЙ ЯЗВЫ, СУЩЕСТВУЮЩЕЙ МЕНЕЕ 7 ДНЕЙ, ЗАКЛЮЧАЕТСЯ В**

**устранении травмирующего фактора, антисептической обработке язвы, удалении некротических тканей протеолитическими ферментами, аппликациях обезболивающих средств и кератопластиков**

устранении травмирующего фактора, антисептической обработке язвы, хирургическом иссечении язвы, аппликациях обезболивающих средств

устранении травмирующего фактора, прижигании язвы, антисептической обработке язвы, аппликациях обезболивающих средств и кератопластиков

устранении травмирующего фактора, антисептической обработке язвы, прижигании язвы, удалении некротических тканей протеолитическими ферментами

**2964. [T034354] ПРИ ХРОНИЧЕСКОМ ЯЗВЕННОМ ПУЛЬПИТЕ (К 04.04)  
ПОКАЗАН МЕТОД ЛЕЧЕНИЯ**

витальная экстирпация

биологический

витальная ампутация

девитальная экстирпация

**2965. [T034356] ДИСПАНСЕРНОЕ НАБЛЮДЕНИЕ ЗА ПАЦИЕНТАМИ С  
ЧАСТЫМИ ОБОСТРЕНИЯМИ ПАРОДОНТИТА ПРЕДУСМАТРИВАЕТ  
ПОВТОРНЫЕ ЯВКИ БОЛЬНЫХ**

1 раз в месяц

**1 раз в 3 месяца**

1 раз в 6 месяцев

1 раз в 12 месяцев

**2966. [T034357] ЦЕЛЮЮ САНИТАРНО-ПРОСВЕТИТЕЛЬНОЙ РАБОТЫ  
ЯВЛЯЕТСЯ**

предотвращение развития и появления рецидивов и осложнений заболеваний

обнаружение факторов риска заболеваний и предотвращение конкретной патологии

предотвращение потери функций органов и систем организма путем восстановления утрат и потерь здоровья в результате заболеваний

**выработка у населения убеждения в необходимости соблюдения правил здорового образа жизни на основе научных знаний причин заболеваний и методов их предупреждения**

**2967. [T034358] ДЛЯ МЕСТНОГО ЛЕЧЕНИЯ ОСТРОГО  
ГЕРПЕТИЧЕСКОГО СТОМАТИТА ПРИМЕНЯЮТ**

Нистатин

Метрогил-дента

**Зовиракс**

Солкосерил

**2968. [Т034359] ДЛЯ МЕСТНОГО ЛЕЧЕНИЯ КАНДИДОЗА ПОЛОСТИ РТА ПРИМЕНЯЮТ**

Трипсин, Химотрипсин

**Канестен мазь**

Гистаглобулин

0,05% раствор Хлоргексидина

**2969. [Т034360] ДЛЯ ЭПИТЕЛИЗАЦИИ ЭРОЗИВНО-ЯЗВЕННЫХ ПОРАЖЕНИЙ СЛИЗИСТОЙ ОБОЛОЧКИ ПОЛОСТИ РТА НАЗНАЧАЮТ**

Трипсин

**Солкосерил**

Ламизил

Метрогил-Дента гель

**2970. [Т034362] СОСТОЯНИЕ ЛИМФАТИЧЕСКИХ УЗЛОВ ЧЕЛЮСТНО-ЛИЦЕВОЙ ОБЛАСТИ ОЦЕНИВАЮТ ПРИ**

перкуссии

расспросе

**пальпации**

осмотре полости рта

**2971. [Т034363] РАХИТ, ТУБЕРКУЛЕЗ МОГУТ ВЫЗЫВАТЬ**

формирование сверхкомплектных зубов

эрозии

**задержку прорезывания зубов**

патологическое стирание

**2972. [Т034365] КОЛИЧЕСТВЕННОЕ ВЫРАЖЕНИЕ ПРОБЫ ШИЛЛЕРА – ПИСАРЕВА ОТОБРАЖАЕТ**

йодное число Свракова

индекс РМА

индекс КПУ

индекс Фукса

**2973. [Т034368] ГЛУБОКОЕ БОЛЕЗНЕННОЕ ЗОНДИРОВАНИЕ ШИРОКО ВСКРЫТОЙ ПОЛОСТИ ЗУБА, ПОЯВЛЕНИЕ КРОВОТОЧИВОСТИ ПРИ ЗОНДИРОВАНИИ ЯВЛЯЕТСЯ СИМПТОМОМ**

пульпита

острого апикального периодонтита

дегенерации пульпы

некроза пульпы

**2974. [Т034369] ДЛЯ ОПРЕДЕЛЕНИЯ ПОТРЕБНОСТИ В РАЗЛИЧНЫХ ВИДАХ ЛЕЧЕБНО-ПРОФИЛАКТИЧЕСКОЙ ПОМОЩИ БОЛЬНЫМ С ПАТОЛОГИЕЙ ПАРОДОНТА ИСПОЛЬЗУЮТ ИНДЕКС**

Green, Vermillion

Silness, Loe

RHR

CRITN

**2975. [Т034370] КАНДИДОЗ РАЗВИВАЕТСЯ НА ФОНЕ ДЛИТЕЛЬНОГО ПРИЕМА**

нейролептиков

ферментов

поливитаминов

антибиотиков

## **2976. [T034371] ЗАБОЛЕВАНИЕ ЛЕЙКОПЛАКИЯ ОТНОСИТСЯ К**

хейлиту

**факультативному предраку**

облигатному предраку

дерматозу

## **2977. [T034373] ПРИ ЭНДОДОНТИЧЕСКОЙ РАБОТЕ ПОСТОЯННОЕ ПЛОМБИРОВАНИЕ КОРНЕВОГО КАНАЛА ДОЛЖНО ПРОВОДИТЬСЯ**

не доходя 2 мм от анатомической верхушки

до анатомической верхушки

**до дентино-цементного соединения**

с выведением за анатомическую верхушку

## **2978. [T034374] ПРИ ЛЕЧЕНИИ ХРОНИЧЕСКОГО ГИНГИВИТА ПРОВОДЯТ**

**коррекцию гигиены полости рта**

аппликацию протеолитических ферментов

склерозирующую терапию

гингивэктомию

## **2979. [T034375] ЛЕЧЕНИЕ ХРОНИЧЕСКОГО РЕЦИДИВИРУЮЩЕГО АФТОЗНОГО СТОМАТИТА ПРОВОДИТСЯ**

противогрибковыми препаратами

противовирусными препаратами

**кератопластиками**

антибиотиками

**2980. [T034376] ПРИ ЛЕЧЕНИИ ГЕРПЕСА В НАЧАЛЕ ЗАБОЛЕВАНИЯ МЕРОПРИЯТИЯ НАПРАВЛЕНЫ НА**

блокаду вируса

санацию полости рта

воздействие на микрофлору

эпителизацию

**2981. [T034377] ТЭР – ТЕСТ ОСНОВАН НА**

**функциональной резистентности эмали к кислоте**

оценке реминерализующих свойств слюны

оценке гигиенического состояния полости рта

оценке кариесогенности зубного налета

**2982. [T034378] НАИБОЛЕЕ ЭФФЕКТИВНЫМ МЕТОДОМ ПРОФИЛАКТИКИ КАРИЕСА, В РЕГИОНАХ С ПОНИЖЕННЫМ СОДЕРЖАНИЕМ ФТОРИДА В ПИТЬЕВОЙ ВОДЕ, ЯВЛЯЕТСЯ ПРИМЕНЕНИЕ**

фторидсодержащего лака

приём морепродуктов

таблеток фторида натрия

**фторидсодержащих зубных паст**

**2983. [T034426] САНАЦИЮ ПОЛОСТИ РТА БОЛЬНОГО С ПЕРЕЛОМОМ НИЖНЕЙ ЧЕЛЮСТИ НА ЭТАПЕ РЕАБИЛИТАЦИИ ПРОВОДЯТ**

через неделю после получения травмы

через 2 недели после получения травмы

через 3 недели после получения травмы

**как только больному будет разрешено открывать рот**

**2984. [T034427] ОДНОЙ ИЗ НАИБОЛЕЕ ДЕЙСТВЕННЫХ МЕР ПРОФИЛАКТИКИ РАКА СЛИЗИСТОЙ ОБОЛОЧКИ ПОЛОСТИ РТА ЯВЛЯЕТСЯ**

отказ от раздражающей пищи

устранение профессиональных вредностей

**периодический профилактический осмотр**

устранение травм слизистой оболочки

**2985. [T034428] ПОБУДИТЕЛЬНЫМ МОТИВОМ К ОТКАЗУ ОТ КУРЕНИЯ ЯВЛЯЕТСЯ**

возможное развитие ксеростомии

**возможное озлокачествление лейкоплакии слизистой оболочки рта**

возможная потеря вкуса

образование налета курильщика на зубах

**2986. [T034429] ПРИ ОСТРОМ ТЕЧЕНИИ КАРИЕСА ЗУБОВ ДЕНТИН ИМЕЕТ ЦВЕТ**

коричневый

розовый

черный

**светло-желтый**

**2987. [T034430] ОСНОВНЫМ ДИФФЕРЕНЦИАЛЬНО-ДИАГНОСТИЧЕСКИМ ПРИЗНАКОМ ЭРОЗИИ ТВЕРДЫХ ТКАНЕЙ, ОТЛИЧАЮЩИМ ЕЕ ОТ КЛИНОВИДНОГО ДЕФЕКТА, ЯВЛЯЕТСЯ**

болезненное зондирование

положительная холодовая проба

окрашивание Метиленовым синим

**форма дефекта**



**2988. [T034431] В ЦЕЛЯХ ОНКОСКРИНИНГА СЛИЗИСТОЙ ОБОЛОЧКИ ПОЛОСТИ РТА И ГУБ ИСПОЛЬЗУЕТСЯ**

интраоральная видеокамера

**система «Визилайт»**

прибор «Флорида-проуб»

прибор «Диагнодент»

**2989. [T034432] ДЛЯ ПОДТВЕРЖДЕНИЯ ДИАГНОЗА 'СИСТЕМНАЯ КРАСНАЯ ВОЛЧАНКА' НЕОБХОДИМА КОНСУЛЬТАЦИЯ ВРАЧА**

дерматолога

кардиолога

**ревматолога**

нефролога

**2990. [T034433] ПРИ ИСТИННОЙ ПУЗЫРЧАТКЕ ДОСТОВЕРЕН ТАКОЙ РЕЗУЛЬТАТ ИММУНОФЛЮОРЕСЦЕНТНОГО ИССЛЕДОВАНИЯ, КАК ЗЕЛЕНОВАТОЕ СВЕЧЕНИЕ**

**межклеточных контактов в шиповидном слое эпителия слизистой оболочки полости рта**

участков базальной мембраны слизистой оболочки полости рта

стенок сосудов в собственной пластинке слизистой оболочке полости рта

всей базальной мембраны слизистой оболочки полости рта

**2991. [T034435] ДЛЯ ХРОНИЧЕСКОГО ФИБРОЗНОГО ПУЛЬПИТА ХАРАКТЕРНЫ ДАННЫЕ ЭЛЕКТРООДОНТОМЕТРИИ (МКА)**

**20-30**

50

120

70-90

**2992. [Т034436] РЕШАЮЩЕЕ ЗНАЧЕНИЕ ПРИ ПОСТАНОВКЕ ДИАГНОЗА ХРОНИЧЕСКИЙ ПЕРИОДОНТИТ ОТВОДЯТ**

термической пробе

перкуссии

анамнестическим данным

**данным рентгенологического исследования**

**2993. [Т034437] ОБОСТРЕНИЮ ВОСПАЛЕНИЯ В ПАРОДОНТЕ СООТВЕТСТВУЕТ**

**гнойное отделяемое из клинического кармана**

рецессия десны

гиперестезия твердых тканей зуба

клинический карман глубиной 6-8 мм

**2994. [Т034438] РЕНТГЕНОЛОГИЧЕСКИМ КРИТЕРИЕМ ХРОНИЧЕСКОГО ГЕНЕРАЛИЗОВАННОГО ПАРОДОНТИТА СРЕДНЕЙ СТЕПЕНИ ТЯЖЕСТИ ЯВЛЯЕТСЯ ДЕСТРУКЦИЯ КОСТНОЙ ТКАНИ**

локализованная от 1/3 до 1/2 длины корней зубов

генерализованная до 1/3 длины корней зубов

**генерализованная от 1/3 до 1/2 длины корней зубов**

локализованная до длины корней зубов

**2995. [Т034439] К ПРЕПАРАТАМ ДЛЯ ИНДИВИДУАЛЬНОЙ ПРОФИЛАКТИКИ КАРИЕСА ЗУБОВ ОТНОСЯТ ГЕЛИ**

Хлосайт

Метрогил Дента

Холисал

**РОКС Медикал**

**2996. [Т034440] ДИСПАНСЕРНЫЕ СРОКИ НАБЛЮДЕНИЯ ПРИ ЭРОЗИВНО-ЯЗВЕННОЙ ФОРМЕ ЛЕЙКОПЛАКИИ СЛИЗИСТОЙ ОБОЛОЧКИ ПОЛОСТИ РТА**

после выявления заболевания через 1,5-2 месяца

1 раз в 3 года

**каждые 3-4 месяца в течение 5 лет**

1 раз в год в течение 3 лет

**2997. [Т034442] ГИГИЕНИЧЕСКИЙ ИНДЕКС ПО МЕТОДУ ФЕДОРОВА-ВОЛОДКИНОЙ ОПРЕДЕЛЯЕТСЯ С ПОМОЩЬЮ РАСТВОРА**

Гипохлорита натрия 3%

Фурацилина 0,005%

**Шиллера-Писарева**

Хлоргексидина биглюконата 2%

**2998. [Т034443] К ЛЕКАРСТВЕННЫМ ПРЕПАРАТАМ, ПРИМЕНЯЕМЫМ ПРИ АНАФИЛАКТИЧЕСКОМ ШОКЕ, ОТНОСЯТ**

Камфора, Димедрол

**Преднизолон, Кордиамин**

40% раствор Глюкозы, Но-шпа

Нашатырный спирт

**2999. [Т034444] К ФИЗИОТЕРАПЕВТИЧЕСКИМ ПРОЦЕДУРАМ, НАЗНАЧАЕМЫМ ПРИ ГИПЕРЕСТЕЗИИ ТВЕРДЫХ ТКАНЕЙ ЗУБА, ОТНОСЯТ**

Дарсонваль

гидромассаж дЕсен

электросон

**электрофорез, фонофорез с глюконатом Са**

### **3000. [T034445] ЭТИОТРОПНЫМ СРЕДСТВОМ МЕСТНОГО ЛЕЧЕНИЯ КАТАРАЛЬНОГО ГИНГИВИТА ЯВЛЯЮТСЯ**

дезодорирующие растворы

десенсибилизирующие препараты

**антисептики**

противовоспалительные препараты

### **3001. [T034446] ПРИ ЛЕЧЕНИИ КАРИОЗНЫХ ПОЛОСТЕЙ II КЛАССА ПО БЛЭКУ ИСПОЛЬЗУЮТСЯ ПЛОМБИРОВОЧНЫЕ МАТЕРИАЛЫ**

микронаполненные композиционные

стеклоиономерные цементы

поликарбоксилатные цементы

**нано-, макро-наполненные композиционные**

### **3002. [T034447] ПРИ ВЫБОРЕ МЕТОДА ЛЕЧЕНИЯ ПУЛЬПИТА ДАННЫЕ АНАМНЕЗА, СОПУТСТВУЮЩИЕ ЗАБОЛЕВАНИЯ, УЧИТЫВАЮТСЯ**

только, если лечение предполагается с использованием анестезии

**обязательно**

только при биологическом методе

если пациент перенес инфаркт миокарда 6 месяцев назад

### **3003. [T034449] СИСТЕМНАЯ ГИПОПЛАЗИЯ ЭМАЛИ ПОСТОЯННЫХ ЗУБОВ ВОЗНИКАЕТ**

**после тяжелых заболеваний в первые 2 года жизни**

если временные зубы были поражены кариесом

при злоупотреблении пищей, богатой углеводами

после удаления временного (молочного) зуба по поводу травмы

**3004. [T034450] ПРИ ЛЕЧЕНИИ ЗУБОВ ПО ПОВОДУ ХРОНИЧЕСКОГО ПЕРИОДОНТИТА В СТАДИИ ОБОСТРЕНИЯ**

антибиотики назначаются в виде полосканий

антибиотики назначаются всегда

антибиотики не назначаются

**антибиотики назначаются с учетом анамнеза и клинической картины**

**3005. [T034452] ПЕРЧАТКИ И МАСКИ НА СТОМАТОЛОГИЧЕСКОМ ПРИЕМЕ**

выбрасываются в пакет с отходами с литерой «А»

после использования стерилизуются в автоклаве

не меняются, обрабатываются раствором антисептика после каждого пациента

**меняются после каждого пациента**

**3006. [T034454] ПРИ ЛЕЧЕНИИ ВОСПАЛИТЕЛЬНЫХ ЗАБОЛЕВАНИЙ ПАРОДОНТА ШИРОКО ИСПОЛЬЗУЕТСЯ АНТИСЕПТИЧЕСКИЙ ПРЕПАРАТ**

Хлоргексидин

Вокадин

Гипохлорит натрия

Бетадин

**3007. [T034455] ДЛЯ ФИКСАЦИИ ПОЛИМЕРНЫХ ЛЕНТ ПРИ ШИНИРОВАНИИ ЗУБОВ С ПАТОЛОГИЧЕСКОЙ ПОДВИЖНОСТЬЮ ИСПОЛЬЗУЕТСЯ**

стеклоиономерный цемент

пакуемый композиционный материал

**текучий светоотверждаемый композит**

ормокеры

**3008. [T034456] ДЛЯ УДАЛЕНИЯ ЗУБНЫХ ОТЛОЖЕНИЙ, ГРАНУЛЯЦИЙ ИЗ ПАРОДОНТАЛЬНОГО КАРМАНА ГЛУБИНОЙ БОЛЕЕ 3 ММ ИСПОЛЬЗУЮТ**

эксплорер

серповидный скейлер

**универсальную и зоноспецифическую кюрету**

пародонтальный зонд

**3009. [T034462] МАКСИМАЛЬНО ДОПУСТИМАЯ ДОЗА 2% РАСТВОРА НОВОКАИНА ПРИ ОДНОКРАТНОЙ ИНЪЕКЦИИ СОСТАВЛЯЕТ (МЛ)**

25

150

**50**

100

**3010. [T034463] ДЛЯ ОПРЕДЕЛЕНИЯ КАЧЕСТВЕННОЙ ПРОБЫ НА НОВОКАИН ИСПОЛЬЗУЕТСЯ**

Хлорид натрия

**Перманганат калия**

Перекись водорода

Фурациллин

**3011. [T034465] ВЕРОЯТНОСТЬ ПЕРФОРАЦИИ ДНА ВЕРХНЕЧЕЛЮСТНОГО СИНУСА НАИБОЛЕЕ ВЫСОКА ПРИ УДАЛЕНИИ НА ВЕРХНЕЙ ЧЕЛЮСТИ**

второго премоляра

клыка

первого премоляра

**первого моляра**

**3012. [Т034466] НАИБОЛЕЕ ПРЕДПОЧТИТЕЛЬНЫМ МЕТОДОМ ОБСЛЕДОВАНИЯ ПРИ ПОДОЗРЕНИИ НА ПЕРФОРАЦИЮ ДНА ВЕРХНЕЧЕЛЮСТНОГО СИНУСА ЯВЛЯЕТСЯ**

пункция верхнечелюстного синуса

**носороговая воздушная проба**

передняя риноскопия

обзорная рентгенография

**3013. [Т034467] ПРИ НАЛИЧИИ В АНАМНЕЗЕ ПЕРЕНЕСЕННОГО ИНФЕКЦИОННОГО ГЕПАТИТА СЛЕДУЕТ ПРОВЕСТИ ИССЛЕДОВАНИЕ**

**австралийский антиген крови**

клинический анализ крови

электролит крови

скорость оседания эритроцитов

**3014. [Т034468] ОСНОВАНИЕМ ДЛЯ ОБСЛЕДОВАНИЯ БОЛЬНОГО НА ВИЧ СЛУЖИТ**

одонтогенный лимфаденит

тонзилогенный лимфаденит

специфический лимфаденит

**полилимфаденит неясной этиологии**

**3015. [Т034470] СПОСОБОМ ПЕРЕДАЧИ ИНФЕКЦИИ ПРИ ЭПИДЕМИЧЕСКОМ ПАРОТИТЕ ЯВЛЯЕТСЯ**

алиментарный

**воздушно-капельный**

контактный

половой

**3016. [T034473] КРИТЕРИЕМ ОЦЕНКИ САНИТАРНОГО СОСТОЯНИЯ СТЕРИЛИЗАЦИОННОЙ В ПОЛИКЛИНИКЕ ЯВЛЯЕТСЯ**

данные учета журнала стерилизации

определение концентрации дезинфицирующих растворов

**бактериологический контроль**

данные визуального контроля стерилизационной

**3017. [T034474] БОЛЬНОЙ ЖАЛУЕТСЯ НА РВОТУ, ОДЫШКУ, ПОВЫШЕНИЕ ТЕМПЕРАТУРЫ ТЕЛА ДО 41°C, ПОДЧЕЛЮСТНЫЕ ЛИМФАТИЧЕСКИЕ УЗЛЫ УВЕЛИЧЕНЫ, НА КОЖЕ ЛИЦА ВЫРАЖЕННОЕ СИММЕТРИЧНОЕ ПОКРАСНЕНИЕ С ЧЕТКИМИ ГРАНИЦАМИ. ДИАГНОЗОМ ЯВЛЯЕТСЯ**

стрептодермия

**рожистое воспаление**

сибирская язва

флебит лицевых вен

**3018. [T034475] У БОЛЬНОГО БОЛЬ В ОБЛАСТИ ПОДЧЕЛЮСТНОЙ СЛЮННОЙ ЖЕЛЕЗЫ, КОТОРАЯ УСИЛИВАЕТСЯ ПРИ ПРИЕМЕ ПИЩИ. ПРИ ПАЛЬПАЦИИ ЖЕЛЕЗА БОЛЕЗНЕННА, В ПОЛОСТИ РТА ВЫВОДНОЙ ПРОТОК В ВИДЕ ПЛОТНОГО ТЯЖА. ДИАГНОЗОМ ЯВЛЯЕТСЯ**

**калькулезный сиаладенит**

сиалоз

острый сиаладенит

киста слюнной железы

**3019. [T034476] ЧЕРЕЗ 3 ЧАСА ПОСЛЕ УДАЛЕНИЯ ЗУБА У БОЛЬНОГО НАЧАЛОСЬ КРОВОТЕЧЕНИЕ ИЗ ЛУНКИ УДАЛЕННОГО ЗУБА. ВАША ТАКТИКА ЗАКЛЮЧАЕТСЯ В**

тампонаде лунки тампоном с аминокaproновой кислотой

тампонаде йодоформенной турундой



ушивании лунки

наложении давящей повязке и парентеральном введении аминокaproновой кислоты

**3020. [T034477] ВРАЧ СЛУЧАЙНО ПОРАНИЛ КОЖУ РУКИ ПРИ ОКАЗАНИИ ПОМОЩИ ВИЧ-ИНФИЦИРОВАННОМУ. ЕГО ПЕРВООЧЕРЕДНЫЕ ДЕЙСТВИЯ - ВЫДАВИТЬ КРОВЬ, ОБРАБОТАТЬ**

5% раствором Йода

крепким раствором Калия перманганата

**70% раствором спирта**

3% раствором Перекиси водорода

**3021. [T034479] ДИАГНОСТИКА ПЕРИОДОНТИТА НАПРАВЛЕНА НА ОПРЕДЕЛЕНИЕ СОСТОЯНИЯ**

костной ткани альвеолы и показаний к лечению

костной ткани альвеолы и состояния периапикальных тканей

**периапикальных тканей и показаний к лечению**

костной ткани альвеолы и зубо-десневого соединения

**3022. [T034480] НАРУШЕНИЕ ЧУВСТВИТЕЛЬНОСТИ НИЖНЕЙ ГУБЫ ВОЗНИКАЕТ ПРИ**

**очаговом одонтогенном остеомиелите тела нижней челюсти в области моляров**

остром периостите нижней челюсти в области резцов

остром перикороните от нижнего третьего моляра

фурункуле нижней губы

**3023. [T034481] ОЦЕНКА ЭФФЕКТИВНОСТИ ПРОТИВОМИКРОБНОЙ ТЕРАПИИ ПРИ ОДОНТОГЕННЫХ ВОСПАЛИТЕЛЬНЫХ ЗАБОЛЕВАНИЯХ ЧЕЛЮСТНО-ЛИЦЕВОЙ ОБЛАСТИ ПРОВОДИТСЯ ЧЕРЕЗ (ЧАС)**

12-24

24-48

72-86

48-72

**3024. [T034482] ЛУЧШИМ ПРОФИЛЕМ ПРОТИВОВОСПАЛИТЕЛЬНОЙ ЭФФЕКТИВНОСТИ И БЕЗОПАСНОСТИ ОБЛАДАЮТ НЕСТЕРОИДНЫЕ ПРОТИВОВОСПАЛИТЕЛЬНЫЕ ПРЕПАРАТЫ**

**высокоселективные ингибиторы циклооксигеназы 2**

селективные ингибиторы циклооксигеназы 1

неселективные ингибиторы циклооксигеназы 1 и 2

селективные ингибиторы циклооксигеназы 2

**3025. [T034483] ЛЕЧЕБНАЯ ТАКТИКА ВРАЧА ПРИ ОСТРОМ ГНОЙНОМ ПЕРИОСТИТЕ ЧЕЛЮСТИ СОСТОИТ В**

резекции верхушки корня причинного зуба

ампутации корня причинного зуба

**вскрытии поднадкостничного абсцесса, дренировании раны**

пломбировании канала, назначении физического лечения

**3026. [T034485] ИЗБИРАТЕЛЬНОЕ ПРИШЛИФОВЫВАНИЕ ЗУБОВ ПРИ ПАТОЛОГИИ ВИСОЧНО-НИЖНЕЧЕЛЮСТНОГО СУСТАВА (ВНЧС) ПРОВОДИТСЯ С ЦЕЛЬЮ**

**нормализации функциональной окклюзии**

устранения острых краев зубов

снижения окклюзионной высоты

достижения плавности движений нижней челюсти

**3027. [T034486] КРИТЕРИЕМ ОЦЕНКИ САНИТАРНОГО СОСТОЯНИЯ ХИРУРГИЧЕСКОГО КАБИНЕТА ЯВЛЯЕТСЯ**

**бактериологический контроль**

контроль за санитарным состоянием старшей медицинской сестрой

регулярность генеральных уборок

регулярность влажных уборок

**3028. [T034487] ПОД ОНКОЛОГИЧЕСКОЙ НАСТОРОЖЕННОСТЬЮ ПОНИМАЮТ ЗНАНИЕ**

результатов биопсии

препаратов для лечения

**ранних симптомов заболевания**

допустимых доз лучевой терапии

**3029. [T034488] РЕНТГЕНОДИАГНОСТИЧЕСКИМ МЕТОДОМ, НАИБОЛЕЕ ЧАСТО ПРИМЕНЯЕМЫМ В ЧЕЛЮСТНО-ЛИЦЕВОЙ ХИРУРГИИ ДЛЯ ДИАГНОСТИКИ ОНКОЛОГИЧЕСКИХ ЗАБОЛЕВАНИЙ ЧЕЛЮСТЕЙ, ЯВЛЯЕТСЯ**

томография

**внеротовая рентгенография или томография**

ангиография

сиалография

**3030. [T034489] СИАЛОГРАФИЧЕСКИЙ ПРИЗНАК ПАРЕНХИМАТОЗНОГО ПАРОТИТА ХАРАКТЕРИЗУЕТСЯ СКОПЛЕНИЕМ РЕНТГЕНОКОНТРАСТНОЙ МАССЫ В ПАРЕНХИМЕ ЖЕЛЕЗЫ В ВИДЕ**

«чернильного пятна»

«гроздьев винограда»

сужения протоков паренхимы

расширения и сужения протока

**3031. [T034490] ПРИ ПЕРФОРАЦИИ ВЕРХНЕЧЕЛЮСТНОЙ ПАЗУХИ ПРИ УДАЛЕНИИ ЗУБА, ОСЛОЖНЕННОЙ ОСТРЫМ ВЕРХНЕЧЕЛЮСТНЫМ СИНУСИТОМ (БЕЗ НАЛИЧИЯ КОРНЯ ЗУБА В ВЕРХНЕЧЕЛЮСТНОЙ ПАЗУХЕ), ПОКАЗАНО**

плановое проведение синусотомии с пластикой соустья

проведение местной пластики соустья без синусотомии

**промывание пазухи антисептическими растворами (для снятия воспаления),  
проведение местной пластики соустья после ликвидации воспалительных явлений**

срочное проведение синусотомии с пластикой соустья

### **3032. [T034491] ПЛАСТИКУ ВСТРЕЧНЫМИ ТРЕУГОЛЬНЫМИ ЛОСКУТАМИ ПО ЛИМБЕРГУ ИСПОЛЬЗУЮТ ПРИ**

линейных келлоидных рубцах

обширных дефектах мягких тканей

**короткой уздечке языка**

макроглоссии

### **3033. [T034492] ТАКТИКА ЛЕЧЕНИЯ ПРИ ОСТРОМ ГНОЙНОМ ОДОНТОГЕННОМ ВЕРХНЕЧЕЛЮСТНОМ СИНУСИТЕ ЗАКЛЮЧАЕТСЯ В**

синусотомии

удалении причинного зуба, синусотомии

**удалении причинного зуба, пункции и промывании верхнечелюстной пазухи,  
симптоматическом лечении**

пункции верхнечелюстной пазухи

### **3034. [T034493] ПРОФИЛАКТИКЕ ВОСПАЛИТЕЛЬНЫХ ЗАБОЛЕВАНИЙ ЧЕЛЮСТНО-ЛИЦЕВОЙ ОБЛАСТИ СПОСОБСТВУЕТ**

уменьшение употребления углеводов

приём фторидсодержащих препаратов

**санация полости рта**

проведение профессиональной гигиены

**3035. [T034494] ДЛЯ ОБРАБОТКИ РУК МЕДИЦИНСКОГО ПЕРСОНАЛА ПРИМЕНЯЕТСЯ РАСТВОР**

Перманганата калия в разведении 1:10 000

**0,5% Хлоргексидина биглюконата в 70% этиловом спирте**

3% Перекиси водорода

Фурацилина в разведении 1:5 000

**3036. [T034496] ЧЕЛЮСТНО-ЛИЦЕВЫЕ ХИРУРГИ ДОЛЖНЫ ПРОХОДИТЬ ПРОФИЛАКТИЧЕСКИЕ МЕДИЦИНСКИЕ ОСМОТРЫ**

только при поступлении на работу

**1 раз в год**

ежемесячно

2 раза в год

**3037. [T034497] РЕНТГЕНОДИАГНОСТИЧЕСКИМ МЕТОДОМ, НАИБОЛЕЕ ЧАСТО ПРИМЕНЯЕМЫМ В ХИРУРГИЧЕСКОЙ СТОМАТОЛОГИИ ЯВЛЯЕТСЯ**

томография - панорамная томография

рентгеноскопия

панорамная рентгенография

**внутриротовая рентгенография**

**3038. [T034498] К ХИРУРГУ-СТОМАТОЛОГУ ОБРАТИЛСЯ БОЛЬНОЙ ДЛЯ САНАЦИИ ПОЛОСТИ РТА. ИЗ АНАМНЕЗА УСТАНОВЛЕНО, ЧТО У БОЛЬНОГО АЛЛЕРГИЧЕСКАЯ РЕАКЦИЯ НА ПЕНИЦИЛЛИН И НОВОКАИН. ВРАЧУ СЛЕДУЕТ**

**направить на консультацию к аллергологу**

проконсультироваться у терапевта

госпитализировать в стоматологический стационар

провести кожную пробу

### **3039. [Т034499] ПОКАЗАНИЕМ К УДАЛЕНИЮ НИЖНЕГО ЗУБА МУДРОСТИ ЯВЛЯЕТСЯ**

отсутствие зуба-антагониста

травма слизистой оболочки над зубом мудрости зубом-антагонистом

острый перикоронит

**наличие полулуния Вассмунда и рецидивы воспалительного процесса при затрудненном прорезывании**

### **3040. [Т034500] ТАКТИКА ЛЕЧЕНИЯ ОСТРОГО ОДОНТОГЕННОГО ОСТЕОМИЕЛИТА ЗАКЛЮЧАЕТСЯ В**

**удалении «причинного» зуба, уменьшении напряжения тканей, вскрытии и дренировании очагов воспаления, назначении противовоспалительного лечения**

уменьшении общей интоксикации организма, снижении нейрогуморальных сдвигов, секвестрэктомии

предупреждении развития инфекции и образования некроза

снижении сосудистой проницаемости и образования вазоактивных веществ, сохранении «причинного» зуба

### **3041. [Т034501] ПОСЛЕ УДАЛЕНИЯ ЗУБОВ РЕКОМЕНДУЕТСЯ**

назначить УВЧ терапию в термической дозе

не употреблять горячую пищу или кофе через 2-3 часа после операции

проводить интенсивные антисептические полоскания полости рта не ранее, чем через 2 часа после проведенной операции

**не принимать пищу и жидкость в течение 2-3 часов, делать ванночки с антисептическим раствором по показаниям, исключить грубую и горячую пищу, воздержаться от чистки зубов в течение суток после удаления зуба**

### **3042. [Т038945] ПРОФИЛАКТИКА СТОМАТОЛОГИЧЕСКИХ ЗАБОЛЕВАНИЙ ПРЕДСТАВЛЯЕТ СОБОЙ**

**систему государственных, социальных, медицинских, гигиенических и воспитательных мер, направленных на предупреждение возникновения стоматологических заболеваний и сохранение стоматологического здоровья населения**

систему мероприятий, направленных на обеспечение высокого уровня здоровья населения  
комплекс мер, включающих диагностику заболеваний и динамическое наблюдение  
комплекс мероприятий, направленных на предупреждение возникновения заболеваний

### **3043. [T038946] ДЛЯ ОПРЕДЕЛЕНИЯ ЗУБНОГО НАЛЕТА ИСПОЛЬЗУЮТ**

Хлорид натрия

**Метиленовый синий**

Фторид натрия

спиртовой йодосодержащий раствор

### **3044. [T038947] ПЕЛЛИКУЛА ЗУБА ОБРАЗУЕТСЯ ЗУБА**

---

во время образования зачатка

**после прорезывания**

в момент прорезывания

до прорезывания

### **3045. [T038948] ПЕРВИЧНАЯ ПРОФИЛАКТИКА СТОМАТОЛОГИЧЕСКИХ ЗАБОЛЕВАНИЙ ПРЕДСТАВЛЯЕТ СОБОЙ**

**систему государственных, социальных, медицинских, гигиенических и воспитательных мер, направленных на предупреждение стоматологических заболеваний путем устранения причин и условий их возникновения, а также повышения устойчивости организма к воздействию неблагоприятных факторов окружающей природной, производственной и бытовой среды**

систему мероприятий, направленных на лечение стоматологических заболеваний

комплекс мероприятий, направленных на предотвращение рецидивов и осложнений заболеваний

систему мероприятий, направленных на реабилитацию стоматологического статуса путем сохранения функциональных возможностей органов и тканей челюстно-лицевой области, в основном, методом замещения

### **3046. [T038949] К ВИДАМ ЗУБНЫХ ОТЛОЖЕНИЙ ОТНОСИТСЯ**

пищевые остатки

нецветные

**минерализованные**

цветные

### **3047. [T038950] МЕТОДОМ ВЫЯВЛЕНИЯ ЗУБНЫХ ОТЛОЖЕНИЙ ЯВЛЯЕТСЯ**

биопсия

рентгенологический

**окрашивание**

определение с помощью микроскопа

### **3048. [T038951] ВЕЛИЧИНА PH ЗУБНОГО НАЛЕТА**

постоянная

щелочная

кислая

**изменяется**

### **3049. [T038952] НАИБОЛЕЕ РЕЗИСТЕНТНЫ К КАРИЕСУ УЧАСТКИ ЭМАЛИ В ОБЛАСТИ**

контактных поверхностей

шейки

фиссур и естественных ямок

**режущего края и бугров**



**3050. [T038954] ПРОЦЕССЫ ИОННОГО ОБМЕНА, МИНЕРАЛИЗАЦИИ, РЕМИНЕРАЛИЗАЦИИ ОБЕСПЕЧИВАЮТ ТАКОЕ СВОЙСТВО ЭМАЛИ, КАК**

микротвердость

растворимость

микротвердость и растворимость

**проницаемость**

**3051. [T038956] ЗНАЧЕНИЕ PH ЗУБНОГО НАЛЕТА, ОЦЕНИВАЕМОЕ КАК КРИТИЧЕСКОЕ, СОСТАВЛЯЕТ**

6,5

7,0

**5,5**

8,0

**3052. [T038957] ПРИ УПОТРЕБЛЕНИИ УГЛЕВОДОВ НАИБОЛЕЕ ЗНАЧИМЫМ ФАКТОРОМ, ОБУСЛАВЛИВАЮЩИМ СОЗДАНИЕ КАРИЕСОГЕННОЙ СИТУАЦИИ В ПОЛОСТИ РТА, ЯВЛЯЕТСЯ**

форма приема сахара

**частота приема сахара**

тип принятого сахара

количество принятого сахара

**3053. [T038958] ОЧАГОВАЯ ДЕМИНЕРАЛИЗАЦИЯ ЭМАЛИ ВСТРЕЧАЕТСЯ НА ЗУБАХ**

чаще временных

**временных и постоянных**

постоянных

временных

**3054. [Т038959] ДЛЯ ДИАГНОСТИКИ ОЧАГОВОЙ ДЕМИНЕРАЛИЗАЦИИ ЭМАЛИ ИСПОЛЬЗУЕТСЯ РАСТВОР**

Шиллера-Писарева

5% спиртовой раствор йода

**2% раствор метиленового синего**

эритрозина

**3055. [Т038960] РЕМИНЕРАЛИЗУЮЩЮЮ ТЕРАПИЮ РЕКОМЕНДУЕТСЯ ПРОВОДИТЬ ПРИ КАРИЕСЕ**

**в стадии пятна**

осложненном

среднем

глубоком

**3056. [Т038963] ОСНОВНЫМ ИСТОЧНИКОМ ПОСТУПЛЕНИЯ ФТОРИДОВ В ОРГАНИЗМ ЧЕЛОВЕКА ЯВЛЯЕТСЯ**

**питьевая вода**

пища

воздух

лекарства

**3057. [Т038964] ОПТИМАЛЬНОЕ СОДЕРЖАНИЕ ФТОРИДОВ В ПИТЬЕВОЙ ВОДЕ В РАЙОНАХ С УМЕРЕННЫМ КЛИМАТОМ СОСТАВЛЯЕТ (МГ/Л)**

0,2

1,8

**1,0**

0,5

**3058. [T038965] ДЛЯ ПРОФИЛАКТИКИ КАРИЕСА ПОЛОСКАНИЯ 0,05% РАСТВОРОМ ФТОРИДА НАТРИЯ ПРОВОДЯТ**

ежедневно

1 раз в полгода

1 раз в неделю

1 раз в 2 недели

**3059. [T038966] ПРИМЕНЕНИЕ ФТОРИДСОДЕРЖАЩЕГО ЛАКА СПОСОБСТВУЕТ ПРОФИЛАКТИКЕ КАРИЕСА ЗУБОВ**

постоянных

только временных

временных

**временных и постоянных**

**3060. [T038967] ПОКАЗАНИЕМ К НАЗНАЧЕНИЮ СИСТЕМНЫХ МЕТОДОВ ФТОРПРОФИЛАКТИКИ КАРИЕСА ЯВЛЯЕТСЯ УРОВЕНЬ ИНТЕНСИВНОСТИ КАРИЕСА У 12-ЛЕТНИХ ДЕТЕЙ**

низкий

очень низкий, низкий, средний

низкий, средний, высокий

**средний, высокий, очень высокий**

**3061. [T038968] ПРОФИЛАКТИЧЕСКАЯ ЭФФЕКТИВНОСТЬ ЭНДОГЕННЫХ МЕТОДОВ ФТОРПРОФИЛАКТИКИ В СОЧЕТАНИИ С ЭКЗОГЕННЫМИ МЕТОДАМИ**

эффективна только в период созревания эмали

**наиболее эффективна**

неэффективна

не имеет значения

**3062. [T038969] ТАБЛЕТКИ ФТОРИДА НАТРИЯ РЕКОМЕНДУЮТ ДАВАТЬ ДЕТЯМ**

через день

1 раз в неделю

**каждый день**

2 раза в неделю

**3063. [T038970] ПЕРИОД АКТИВНОЙ МИНЕРАЛИЗАЦИИ ФИССУР ПОСТОЯННЫХ МОЛЯРОВ ЗАКАНЧИВАЕТСЯ ПОСЛЕ ПРОРЕЗЫВАНИЯ ЗУБА**

через 2-3 года

сразу

через 5-6 лет

к 14 годам

**3064. [T038971] ГЕРМЕТИЗАЦИЮ ФИССУР ПОКАЗАНО ПРОВОДИТЬ ПОСЛЕ ПРОРЕЗЫВАНИЯ ЗУБА**

через 4-6 лет

**сразу**

в течение всей жизни

через 2-3 года

**3065. [T038972] ГЕРМЕТИЗАЦИЮ ФИССУР ПЕРВЫХ ПОСТОЯННЫХ МОЛЯРОВ РЕКОМЕНДУЕТСЯ ПРОВОДИТЬ В ВОЗРАСТЕ (ЛЕТ)**

10-11

**6-8**

до 14

12-13

### **3066. [T038973] ПРИ ОСМОТРЕ ХОРОШО ВИДЕН ГЕРМЕТИК**

и прозрачный, и опаковый

любой

**опаковый**

прозрачный

### **3067. [T038974] ИЗ ПЕРЕЧИСЛЕННЫХ МАТЕРИАЛОВ ДЛЯ ГЕРМЕТИЗАЦИИ ЗУБОВ ЛУЧШЕ ИСПОЛЬЗОВАТЬ**

Эвикрол

**Fissurit F**

Ketac-Molar

Revolution

### **3068. [T038975] К ПРИЧИНАМ ВОЗНИКНОВЕНИЯ ОЧАГОВОЙ ДЕМИНЕРАЛИЗАЦИИ ЭМАЛИ ОТНОСЯТ**

**микроорганизмы зубного налета и простые углеводы пищи**

механическую травму развивающегося фолликула

избыточное содержание фтора в окружающей среде

воспалительный процесс в развивающемся фолликуле

### **3069. [T038976] НЕПРЕМЕННЫМИ СВОЙСТВАМИ ИСТИННЫХ ГЕРМЕТИКОВ ДОЛЖНЫ БЫТЬ**

прозрачность

хорошая текучесть

выраженная опаковость

**устойчивость к истиранию**

**3070. [T038977] ЛЕЧЕНИЕ ОЧАГОВОЙ ДЕМИНЕРАЛИЗАЦИИ ЭМАЛИ ПРОВОДЯТ ПРЕПАРАТАМИ, СОДЕРЖАЩИМИ**

только кальций

литий

только фтор

**кальций и фтор**

**3071. [T038979] В СОСТАВ ГИДРОКСИАПАТИТА НЕ ВХОДИТ ЭЛЕМЕНТ**

P

O

F

Ca

**3072. [T038980] ДЛЯ УСВАИВАНИЯ ОРГАНИЗМОМ КАЛЬЦИЯ НЕОБХОДИМ ВИТАМИН**

A

C

D

B

**3073. [T038984] С ПОМОЩЬЮ ВИТАЛЬНОГО ОКРАШИВАНИЯ ЭМАЛИ ОПРЕДЕЛЯЮТ**

флюороз и гипоплазию

флюороз

**начальный кариес**

системную гипоплазию

**3074. [T038985] КАРИЕСРЕЗИСТЕНТНОСТЬ ПРЕДСТАВЛЯЕТ СОБОЙ УСТОЙЧИВОСТЬ К ДЕЙСТВИЮ**

кариесогенных факторов

кислот и щелочей

кислот

щелочей

**3075. [T038986] ДЛЯ ОПРЕДЕЛЕНИЯ РАСПРОСТРАНЕННОСТИ И ИНТЕНСИВНОСТИ КАРИЕСА НУЖНО ЗНАТЬ**

РМА

ИДЖ

КПУ

СПITN

**3076. [T038987] ИЗМЕНЕНИЕ ХИМИЧЕСКОГО СОСТАВА ЭМАЛИ ПРИ КАРИЕСЕ В СТАДИИ ПЯТНА СОПРОВОЖДАЕТСЯ**

снижением микротвердости подповерхностного слоя

одинаковым снижением микротвердости наружного и подповерхностного слоев

снижением микротвердости наружного слоя эмали больше, чем подповерхностного

снижением микротвердости наружного слоя эмали меньше, чем подповерхностного

**3077. [T038988] К ОСНОВНЫМ МЕТОДАМ ДИАГНОСТИКИ КАРИЕСА В СТАДИИ ПЯТНА ОТНОСЯТ**

трансиллюминационный метод

рентгенографию

электроодонтодиагностику (ЭОД)

витальное окрашивание

**3078. [T038989] МЕТИЛЕНОВЫЙ СИНИЙ ИСПОЛЬЗУЮТ ДЛЯ**

КПУ

РМА

**диагностики очаговой деминерализации**

КПИ

**3079. [T038990] КУТИКУЛА ЗУБА ПРЕДСТАВЛЯЕТ СОБОЙ**

скопление микроорганизмов с органическими и минеральными компонентами

производное гликопротеидов слюны

**редуцированные клетки эпителия эмалевого органа**

скопление микроорганизмов и углеводов

**3080. [T038994] ПРИ УВЕЛИЧЕНИИ КОЛИЧЕСТВА МЯГКОГО ЗУБНОГО НАЛЕТА В ПОЛОСТИ РТА PH СЛЮНЫ**

остаётся без изменений

**смещается в кислую сторону**

становится нейтральным

смещается в щелочную сторону

**3081. [T038995] У ДЕТЕЙ ДО 5 ЛЕТ ГИГИЕНИЧЕСКОЕ СОСТОЯНИЕ ПОЛОСТИ РТА ОЦЕНИВАЮТ С ПОМОЩЬЮ ИНДЕКСА**

КПУ(п)

**ФЕдорова-Володкиной**

Грина-Вермиллиона

РНР



**3082. [T038997] ПРИ ОПРЕДЕЛЕНИИ ИНДЕКСА ГИГИЕНЫ РНР ОЦЕНИВАЮТ ЗУБНОЙ НАЛЕТ ПО**

толщине

кариесогенности

**локализации**

интенсивности

**3083. [T038998] РНР ПРЕДСТАВЛЯЕТ СОБОЙ ИНДЕКС**

**эффективности гигиены полости рта**

упрощенный гигиены полости рта

нуждаемости в лечении заболеваний пародонта

папиллярно-маргинально-альвеолярный

**3084. [T038999] ПРИ ОПРЕДЕЛЕНИИ ИНДЕКСА РНР ОКРАШИВАЮТ ЯЗЫЧНЫЕ ПОВЕРХНОСТИ ЗУБОВ**

1.6, 4.6

**3.6, 4.6**

1.6, 3.6

1.6, 2.6

**3085. [T039000] ИНФОРМАЦИЮ О НАЛИЧИИ ЗУБНОГО КАМНЯ ДАЕТ ИНДЕКС**

КПУ

РНР

ФЕдорова-Володкиной

**ИГР-У**

**3086. [T039002] ПРИ НЕУДОВЛЕТВОРИТЕЛЬНОЙ ГИГИЕНЕ ПОЛОСТИ РТА PH РОТОВОЙ ЖИДКОСТИ**

становится нейтральным

увеличивается

**снижается**

не изменяется

**3087. [T039006] ХРАНИТЬ ЗУБНУЮ ЩЕТКУ В ДОМАШНИХ УСЛОВИЯХ СЛЕДУЕТ В**

футляре

дезинфицирующем растворе

стакане рабочей частью вниз

**стакане рабочей частью вверх**

**3088. [T039007] ОЧИЩАЮЩЕЕ ДЕЙСТВИЕ ЗУБНЫХ ПАСТ ОБЕСПЕЧИВАЕТСЯ ВХОДЯЩИМИ В ИХ СОСТАВ КОМПОНЕНТАМИ**

ароматизирующими

связующими

**абразивными**

БАВ

**3089. [T039008] В КАЧЕСТВЕ ФТОРИДСОДЕРЖАЩИХ КОМПОНЕНТОВ В СОСТАВ ЛЕЧЕБНО-ПРОФИЛАКТИЧЕСКИХ ЗУБНЫХ ПАСТ ВКЛЮЧАЮТ ФТОРИД НАТРИЯ**

**монофторфосфат, фторид олова, аминофторид**

аминофторид, фторид кальция, фторид железа

фторид олова, фторид кальция

монофторфосфат, фторид олова, фторид кальция

**3090. [T039009] УДАЛЕНИЕ МИНЕРАЛИЗОВАННЫХ ЗУБНЫХ ОТЛОЖЕНИЙ В СТОМАТОЛОГИЧЕСКОЙ ПРАКТИКЕ ПРОИЗВОДИТСЯ ДЛЯ ПРОФИЛАКТИКИ**

флюороза

зубочелюстных аномалий

**воспалительных заболеваний пародонта**

местной гипоплазии

**3091. [T039011] ПРОФЕССИОНАЛЬНУЮ ГИГИЕНУ ПОЛОСТИ РТА РЕКОМЕНДУЕТСЯ ПРОВОДИТЬ**

**2 раза в год**

1 раз в год

1 раз в 3 года

1 раз в 2 года

**3092. [T039012] СОДЕРЖАНИЕ ФТОРИДОВ В ПАСТАХ, ПОСТУПАЮЩИХ В СВОБОДНУЮ ПРОДАЖУ, НЕ ДОЛЖНО ПРЕВЫШАТЬ (PPM)**

1000

2000

**1500**

500

**3093. [T039013] САНИТАРНО-ПРОСВЕТИТЕЛЬНУЮ РАБОТУ В ОТНОШЕНИИ ПОВЫШЕНИЯ СТОМАТОЛОГИЧЕСКОГО ЗДОРОВЬЯ ДОЛЖЕН ПРОВОДИТЬ**

учащиеся

родители

дети

**врач**

**3094. [T039014] ДЛЯ ЕЖЕДНЕВНОЙ ЧИСТКИ ЗУБОВ РЕКОМЕНДУЮТ ИСПОЛЬЗОВАТЬ ЗУБНУЮ ЩЕТКУ**

мягкую

жесткую

**средней жесткости**

очень жесткую

**3095. [T039015] ЗУБОЧИСТКИ ИЗГОТАВЛИВАЮТ ИЗ**

пластмассы

гуттаперчи

силикона

**дерева и пластмассы**

**3096. [T039016] ДЛЯ УДАЛЕНИЯ ЗУБНОГО НАЛЕТА С ЗОНЫ ЭКВАТОРА АПРОКСИМАЛЬНЫХ ПОВЕРХНОСТЕЙ ЗУБОВ ИСПОЛЬЗУЮТ**

**флоссы**

лечебно-профилактические зубные щетки

зубные Ершики

монопучковые зубные щетки

**3097. [T039017] ДЛЯ УДАЛЕНИЯ ОСТАТКОВ ПИЩИ ИЗ МЕЖЗУБНЫХ ПРОМЕЖУТКОВ ЦЕЛЕСООБРАЗНО ИСПОЛЬЗОВАТЬ**

лечебно-профилактическую зубную щетку

гигиеническую зубную щетку

жевательную резинку

**флосс и зубочистку**

**3098. [T039018] ДЕТЯМ РЕКОМЕНДУЮТ ИСПОЛЬЗОВАТЬ ЗУБНЫЕ ЩЕТКИ**

средней жесткости

**мягкие**

жесткие

очень мягкие

**3099. [T039019] К ДОПОЛНИТЕЛЬНЫМ ПРЕДМЕТАМ ГИГИЕНЫ ОТНОСЯТСЯ ЗУБНЫЕ**

**Ершики**

щетки

порошки

пасты

**3100. [T039021] СИЛОВОЙ ВЫСТУП В КОНСТРУКЦИИ ЗУБНЫХ ЩЕТОК СЛУЖИТ ДЛЯ**

**чистки дистальных поверхностей жевательной группы зубов**

определения срока службы щетки

осуществления массажа десны

более эффективной чистки жевательной поверхности

**3101. [T039022] МЕТОДОМ ПЕРВИЧНОЙ ПРОФИЛАКТИКИ ВОСПАЛИТЕЛЬНЫХ ЗАБОЛЕВАНИЙ ПАРОДОНТА ЯВЛЯЕТСЯ**

**профессиональная гигиена полости рта**

шинирование подвижных зубов

кюретаж пародонтальных карманов

местная противовоспалительная терапия

**3102. [T039024] ВОЗ РЕКОМЕНДУЕТ ПРОВОДИТЬ НАЦИОНАЛЬНОЕ ЭПИДЕМИОЛОГИЧЕСКОЕ СТОМАТОЛОГИЧЕСКОЕ ОБСЛЕДОВАНИЕ ОДИН РАЗ В**

5 лет

3 года

2 года

1 год

**3103. [T039026] ИНТЕНСИВНОСТЬ КАРИЕСА ЗУБОВ У РЕБЕНКА 3 ЛЕТ ОЦЕНИВАЕТСЯ С ПОМОЩЬЮ ИНДЕКСА**

кпу (з)

ИГР-У

КПУ(з)

КПУ(з) и кпу(з)

**3104. [T039027] ИНТЕНСИВНОСТЬ КАРИЕСА В ПЕРИОД СМЕНЫ ЗУБОВ ОЦЕНИВАЕТСЯ С ПОМОЩЬЮ ИНДЕКСА**

ИГР-У

КПУ(з)

кпу (з)

КПУ(з) и кпу(з)

**3105. [T039028] СРІ ПРЕДСТАВЛЯЕТ СОБОЙ ИНДЕКС**

эффективности гигиены полости рта

**коммунальный пародонтальный ВОЗ**

нуждаемости в лечении заболеваний пародонта

интенсивности кариеса зубов

**3106. [T039029] КЛЮЧЕВОЙ ВОЗРАСТНОЙ ГРУППОЙ ДЛЯ ОЦЕНКИ СОСТОЯНИЯ ПОСТОЯННЫХ ЗУБОВ В ПОПУЛЯЦИИ ЯВЛЯЕТСЯ ВОЗРАСТ (ЛЕТ)**

6

15

12

35-44

**3107. [T039031] ПРИ ПРОВЕДЕНИИ ТУБЕРАЛЬНОЙ АНЕСТЕЗИИ ПОЯВИЛСЯ БЫСТРО НАРАСТАЮЩИЙ ОТЕК МЯГКИХ ТКАНЕЙ С ОГРАНИЧЕНИЕМ ОТКРЫВАНИЯ РТА, ЧТО ОБУСЛОВЛЕНО**

непереносимостью анестетика

анафилактическим шоком

**травмой сосудов**

травмой мышц при проведении анестезии

**3108. [T039032] У БОЛЬНОГО ЛИНЕЙНЫЙ ПЕРЕЛОМ НИЖНЕЙ ЧЕЛЮСТИ, НАЛОЖЕНА ЗУБО-ДЕСНЕВАЯ ШИНА С МЕЖЧЕЛЮСТНЫМ ВЫТЯЖЕНИЕМ, ЗАЖИВЛЕНИЕ ПРОХОДИЛО БЕЗ ОСЛОЖНЕНИЙ. СНЯТИЕ ШИН ПОКАЗАНО ЧЕРЕЗ**

2 недели

**3 недели**

1 месяц

10 дней

**3109. [T039033] РЕНТГЕНОЛОГИЧЕСКОЙ УКЛАДКОЙ ДЛЯ ДИАГНОСТИКИ ВНЧС ЯВЛЯЕТСЯ УКЛАДКА ПО**

**Шулеру**

Вайсбрему

Тигерштедту

Вайсблату

**3110. [Т039034] СИМПТОМ ВЕНСАНА ОПРЕДЕЛЯЕТСЯ ПРИ**

периодонтите

периостите

флегмоне

**остеомиелите**

**3111. [Т039035] ОСНОВНЫМ ЛЕЧЕНИЕМ КОСТНОГО АНКИЛОЗА ЯВЛЯЕТСЯ**

хирургическое

консервативное

терапевтическое

ортопедическое

**3112. [Т039036] ОСНОВНЫМ ЛЕЧЕНИЕМ ВЫВИХА НИЖНЕЙ ЧЕЛЮСТИ ЯВЛЯЕТСЯ**

ортопедическое

медикаментозное

**вправление вывиха**

працевидная повязка

**3113. [Т039037] ДЛЯ ДИАГНОСТИКИ СМЕЩЕНИЯ СУСТАВНОГО ДИСКА ВИСОЧНО-НИЖНЕЧЕЛЮСТНОГО СУСТАВА (ВНЧС) ПРИМЕНЯЮТ МЕТОД**

**магнито-резонансной томографии ВНЧС**

ортопантомографии

конусно-лучевой компьютерной томографии

рентгенографии нижней челюсти в боковой проекции



**3114. [Т039038] СМЕЩЕНИЕ БОЛЬШЕГО ОТЛОМКА ПОД ДЕЙСТВИЕ ТЯГИ ЖЕВАТЕЛЬНЫХ МЫШЦ ПРИ ОДНОСТОРОННЕМ ПЕРЕЛОМЕ НИЖНЕЙ ЧЕЛЮСТИ В ОБЛАСТИ УГЛА ПРОИСХОДИТ**

кверху и вперед

латерально и кверху

книзу и кзади

**медиально и вперед**

**3115. [Т039039] РАСТВОРОМ АНТИСЕПТИКА, КОТОРЫЙ МОЖНО ИСПОЛЬЗОВАТЬ ДЛЯ АНТИСЕПТИЧЕСКОЙ ОБРАБОТКИ РАНЫ МЯГКИХ ТКАНЕЙ ЧЕЛЮСТНО-ЛИЦЕВОЙ ОБЛАСТИ, ЯВЛЯЕТСЯ**

30% Линкомицина гидрохлорида

Фурацилин 1:5000

2% спиртовой Йода

**0,05% водный Хлоргексидина биглюконата**

**3116. [Т039041] МЕТОДОМ ПРОФИЛАКТИКИ ПОСТТРАВМАТИЧЕСКОГО ОСТЕОМИЕЛИТА ЧЕЛЮСТЕЙ ЯВЛЯЕТСЯ**

**ранняя и надежная иммобилизация отломков**

физиотерапия

отсроченная иммобилизация отломков

временная иммобилизация отломков

**3117. [Т039042] НОРМАЛИЗАЦИЯ ТОНУСА ЖЕВАТЕЛЬНОЙ МУСКУЛАТУРЫ ЯВЛЯЕТСЯ ОСНОВНОЙ ЦЕЛЬЮ РЕАБИЛИТАЦИИ ПРИ**

анкилозе

неоартрозе

**дисфункциональных заболеваний ВНЧС**

вторичном деформирующем остеоартрозе

### **3118. [T039043] СТОМАТОЛОГИЧЕСКИЙ СТАТУС НАСЕЛЕНИЯ РЕГИОНА ОЦЕНИВАЕТСЯ ПРИ ПРОВЕДЕНИИ**

осмотров по обращаемости

**эпидемиологического обследования населения**

плановой санации полости рта

диспансеризации населения

### **3119. [T039044] ДЛЯ ПРЕДУПРЕЖДЕНИЯ ПРИСТУПА СТЕНОКАРДИИ У ПАЦИЕНТА ГРУППЫ РИСКА НЕОБХОДИМО ПЕРЕД НАЧАЛОМ ЛЕЧЕНИЯ ПРОВЕСТИ**

**предварительную медикаментозную подготовку (премедикацию)**

ЭКГ

тщательный сбор стоматологического анамнеза

кислородотерапию

### **3120. [T039045] ДЕКУБИТАЛЬНАЯ ЯЗВА ВЫЗВАНА ФАКТОРОМ**

физическим

химическим

**механическим**

трофическим

### **3121. [T039047] СИМПТОМОМ ПЕРЕЛОМА НИЖНЕЙ ЧЕЛЮСТИ НЕ ЯВЛЯЕТСЯ**

подвижность костных отломков нижней челюсти

положительный симптом «непрямой нагрузки» при давлении на подбородочный отдел нижней челюсти

кровотечение из разрыва слизистой альвеолярного отростка нижней челюсти

**деформация альвеолярного отростка нижней челюсти**

### **3122. [T039048] ПРИ ЛЕЧЕНИИ ПЕРЕЛОМОВ ВЕРХНЕЙ ЧЕЛЮСТИ НЕ ИСПОЛЬЗУЮТСЯ ЛЕКАРСТВЕННЫЕ ПРЕПАРАТЫ**

гипотензивные

десенсебилизирующие

антибиотики

анальгетики

### **3123. [T039049] К ПОКАЗАНИЯМ К ПРОВЕДЕНИЮ ОПЕРАЦИИ ЦИСТЭКТОМИИ ОТНОСЯТ**

**небольших размеров кисту, расположенную в пределах 1-2 зубов**

большие кисты верхней челюсти с разрушением костного дна полости носа и небной пластинки

обширные кисты с резким истончением основания

кисту, в полость которой проецируются 3 и более интактных зуба

### **3124. [T039050] ДЛЯ КОНСЕРВАТИВНОГО ЛЕЧЕНИЯ РУБЦОВОЙ КОНТРАКТУРЫ НИЖНЕЙ ЧЕЛЮСТИ ИСПОЛЬЗУЮТ**

УВЧ терапию

антибиотики, десенсебилизирующие средства

химиотерапию

**парафино-, озокерито-, грязелечение**

### **3125. [T039051] ПРОФИЛАКТИКОЙ РАДИКУЛЯРНЫХ КИСТ ЧЕЛЮСТЕЙ ЯВЛЯЕТСЯ**

отбеливание зубов

удаление сверхкомплектных зубов

**лечение хронических форм периодонтита**

профессиональная гигиена полости рта

### **3126. [Т039052] ПРОФИЛАКТИКОЙ РАКА ЯЗЫКА ЯВЛЯЕТСЯ**

пункция верхнечелюстной пазухи

изготовление виниров

изготовление съёмных протезов

**устранение травматического фактора (острые края зубов, зубных протезов)**

### **3127. [Т039053] ФАКТОРОМ КУРЕНИЯ, НЕ ОКАЗЫВАЮЩИМ КАНЦЕРОГЕННОГО ВОЗДЕЙСТВИЯ НА ТКАНИ ЧЕЛЮСТНО-ЛИЦЕВОЙ ОБЛАСТИ, ЯВЛЯЕТСЯ**

температурное воздействие

**запах изо рта**

химическое воздействие

ионизирующее излучение

### **3128. [Т039054] ПРОФИЛАКТИКОЙ ОДОНТОГЕННЫХ ВОСПАЛИТЕЛЬНЫХ ЗАБОЛЕВАНИЙ НЕ ЯВЛЯЕТСЯ**

**ортодонтическое лечение при аномалиях окклюзии**

лечение заболеваний пародонта

профессиональная гигиена полости рта

лечение кариеса и его осложнений

### **3129. [Т039056] ВЕРОЯТНОСТЬ ПЕРФОРАЦИИ ДНА ВЕРХНЕЧЕЛЮСТНОГО СИНУСА НАИБОЛЕЕ ВЫСОКА ПРИ УДАЛЕНИИ НА ВЕРХНЕЙ ЧЕЛЮСТИ**

**третьего моляра**

клыка

бокового резца

второго премоляра

**3130. [T039057] ПРИ АНАФИЛАКТИЧЕСКОМ ШОКЕ ОБОСНОВАНО ПРИМЕНЕНИЕ КОМПЛЕКСА ЛЕЧЕБНЫХ МЕРОПРИЯТИЙ, КОТОРЫЙ ЗАКЛЮЧАЕТСЯ В**

приЕме Нитроглицерина, тройном приЕме Сафара, оксигенотерапии, в/м введении дыхательных аналептиков

помещении больного в горизонтальное положение с приподнятыми нижними конеч-ностями, тройном приЕме Сафара, оксигенотерапии, в/м введении дыха-тельных аналептиков

**прекращении введения аллергена, в/в введении антигистаминных препаратов, глюкокортикоидов, бронхоспазмолитиков, плазмозамещающих растворов**

абсолютном покое, приЕме Нитроглицерина, в/м или в/в введении аналгетиков, оксигенотерапии, введении спазмолитиков

**3131. [T039059] САНИТАРНОЕ ПРОСВЕЩЕНИЕ ПРЕДСТАВЛЯЕТ СОБОЙ СПЕЦИАЛЬНУЮ ОБЛАСТЬ НАУКИ И ЗДРАВООХРАНЕНИЯ**

имеющую целью увеличение 'индекса здоровья'

имеющую целью формирование поведения, направленного на обеспечение готовности платить за медицинскую помощь коллектива индивидуума и общества в целом

изучающую поведение людей в состоянии предболезни

**имеющую целью формирование поведения, направленного на обеспечение здоровья коллектива индивидуума и общества в целом**

**3132. [T039060] ПРИ ПЛАНИРОВАНИИ ВОССТАНОВИТЕЛЬНЫХ ОПЕРАЦИЙ В ЧЕЛЮСТНО-ЛИЦЕВОЙ ОБЛАСТИ ДЛЯ ОПРЕДЕЛЕНИЯ УРОВНЯ ОКСИГЕНАЦИИ ТКАНЕЙ РЕКОМЕНДУЕТСЯ ПРОВЕСТИ**

миографию

томографию

**полярграфию**

рентгенографию

**3133. [T039061] ПРИ ПЛАНИРОВАНИИ ВОССТАНОВИТЕЛЬНЫХ ОПЕРАЦИЙ В ЧЕЛЮСТНО-ЛИЦЕВОЙ ОБЛАСТИ ДЛЯ ОПРЕДЕЛЕНИЯ ЛОКАЛЬНОГО КРОВОТОКА ТКАНЕЙ РЕКОМЕНДУЕТСЯ ПРОВЕСТИ**

термографию

электромиографию

рентгенографию

**фотоплетизмографию**

**3134. [Т039062] К СПЕЦИАЛЬНЫМ МЕТОДАМ ОБСЛЕДОВАНИЯ, ПРИМЕНЯЕМЫМ ХИРУРГОМ-СТОМАТОЛОГОМ, ОТНОСИТСЯ**

опрос

перкуссия

пальпация

**цитология**

**3135. [Т039063] К СПЕЦИАЛЬНЫМ МЕТОДАМ ОБСЛЕДОВАНИЯ, ПРИМЕНЯЕМЫМ ХИРУРГОМ-СТОМАТОЛОГОМ, ОТНОСИТСЯ**

осмотр

аускультация

**биопсия**

перкуссия

**3136. [Т039064] РЕАБИЛИТАЦИОННЫМ МЕРОПРИЯТИЕМ ПРИ ПЕРЕЛОМЕ НИЖНЕЙ ЧЕЛЮСТИ ЯВЛЯЕТСЯ**

фиксирующая подбородочно-теменная повязка

двучелюстное шинирование

металло-полимерный остеосинтез

**лечебная физкультура**

**3137. [Т039065] РЕАБИЛИТАЦИОННЫМ МЕРОПРИЯТИЕМ ПРИ ФЛЕГМОНЕ ПОДЧЕЛЮСТНОЙ ОБЛАСТИ ЯВЛЯЕТСЯ**

наружный разрез

удаление причинного зуба

**физиотерапия**

внутриротовой разрез

**3138. [T039066] ОСНОВНЫМ ПРЕДРАСПОЛАГАЮЩИМ ФАКТОРОМ В РАЗВИТИИ ЗЛОКАЧЕСТВЕННЫХ ОПУХОЛЕЙ СЛИЗИСТОЙ ОБОЛОЧКИ ПОЛОСТИ РТА ЯВЛЯЕТСЯ**

вторичная адентия

**хроническая травма**

гиперсаливация

наличие зубных камней

**3139. [T039068] ЦЕЛЬЮ САНИТАРНО-ГИГИЕНИЧЕСКОГО ПРОСВЕЩЕНИЯ ЯВЛЯЕТСЯ ФОРМИРОВАНИЕ**

**стойких привычек здорового образа жизни**

знаний о заболевании

знаний о здоровой пище

знаний о структуре здравоохранения

**3140. [T039069] К ПАССИВНЫМ ФОРМАМ ПРОВЕДЕНИЯ САНИТАРНО-ГИГИЕНИЧЕСКОГО ПРОСВЕЩЕНИЯ ОТНОСЯТ**

**выпуск брошюр, плакатов**

беседы с населением

лекции с населением

личные советы пациенту

**3141. [T039265] К ФАКТОРАМ, ДЕЙСТВИЕ КОТОРЫХ ВО ВРЕМЯ БЕРЕМЕННОСТИ МОЖЕТ НАРУШАТЬ ФОРМИРОВАНИЕ ЗУБОЧЕЛЮСТНОЙ СИСТЕМЫ РЕБЕНКА, ОТНОСЯТ**

**токсикозы**

наличие очагов деминерализации эмали  
чрезмерное употребление соленой пищи  
изменение минерального состава слюны

**3142. [Т039266] К ФАКТОРАМ, ДЕЙСТВИЕ КОТОРЫХ ВО ВРЕМЯ БЕРЕМЕННОСТИ МОЖЕТ НАРУШАТЬ ФОРМИРОВАНИЕ ЗУБОЧЕЛЮСТНОЙ СИСТЕМЫ РЕБЕНКА, ОТНОСЯТ**

недостаток поступления фторида в организм  
экстрагенитальную патологию  
мелкое преддверие полости рта у матери  
снижение минерализующего потенциала слюны

**3143. [Т039267] К ФАКТОРАМ, ДЕЙСТВИЕ КОТОРЫХ МОЖЕТ НАРУШАТЬ ФОРМИРОВАНИЕ ЗУБОЧЕЛЮСТНОЙ СИСТЕМЫ РЕБЕНКА, ОТНОСЯТ**

заболевания новорожденных  
грудное вскармливание до 1 года  
ранний прикорм  
поступление фторида в организм ребенка в оптимальной дозировке

**3144. [Т039467] ТОЛЩИНА ДИСТАЛЬНОГО ОТДЕЛА СУСТАВНОГО ДИСКА СОСТАВЛЯЕТ (ММ)**

3-4  
1,5-2  
1,5  
0-1

**3145. [Т039468] ТОЛЩИНА МЕДИАЛЬНОГО ОТДЕЛА СУСТАВНОГО ДИСКА СОСТАВЛЯЕТ (ММ)**

0-1



3-4

1-1,5

1,5-2

**3146. [T039469] УВЕЛИЧЕНИЕ УГЛА SPP-NSL СВИДЕТЕЛЬСТВУЕТ О**

горизонтальном направлении роста лицевого скелета

ретрогнатическом типе профиля

вертикальном типе роста лицевого скелета

**вращении верхней челюсти по часовой стрелке**

**3147. [T039470] УВЕЛИЧЕНИЕ УГЛА SARGO СВИДЕТЕЛЬСТВУЕТ О**

вертикальном типе роста лицевого скелета

горизонтальном направлении роста лицевого скелета

ретрогнатическом типе профиля

**вращении нижней челюсти по часовой стрелке**

**3148. [T039471] МЕТОД МОДЕЛИРОВКИ ЛИТОГО КАРКАСА  
МЕТАЛЛОКЕРАМИЧЕСКОЙ КОРОНКИ СОСТОИТ В**

**погружении гипсового штампа в разогретый воск с последующей моделировкой**

изготовлении трех колпачков из полимерной пленки различной толщины

нанесении базисного воска на модель с помощью моделировочных инструментов

изготовлении платинового колпачка и нанесение на него воска

**3149. [T039472] КАЧЕСТВО ОККЛЮЗИОННОГО КОНТАКТА  
ИСКУССТВЕННЫХ ЗУБОВ В ПОЛОСТИ РТА ПРОВЕРЯЕТСЯ**

с помощью плотной копировальной бумаги

**с помощью тонкой артикуляционной бумаги**

через 6 месяцев при наличии жалоб

визуально

**3150. [T039473] ПРИ МАЛЕНЬКОМ ПРОСТРАНСТВЕ МЕЖДУ ДНОМ ПОЛОСТИ РТА И ДЕСНЕВЫМ КРАЕМ В БЮГЕЛЬНОМ ПРОТЕЗЕ ПРИМЕНЯЮТ**

губные пелоты

лингвальную дугу

щЕчные пелоты

**лингвальную пластинку**

**3151. [T039552] ПРИ ПРОВЕДЕНИИ ФУНКЦИОНАЛЬНОЙ ПРОБЫ ЭШЛЕРА– БИТНЕРА ПРОФИЛЬ ЛИЦА УЛУЧШАЕТСЯ, ЕСЛИ У ПАЦИЕНТА ИМЕЕТСЯ**

**ретрогнатия нижней челюсти**

прогнатия верхней челюсти

зубоальвеолярная форма дистальной окклюзии

макрогнатия верхней челюсти

**3152. [T039553] ПАЛАТОККЛЮЗИЯ ПРЕДСТАВЛЯЕТ СОБОЙ СМЕЩЕНИЕ БОКОВЫХ ЗУБОВ**

верхних щЕчно

**верхних орально**

нижних орально

нижних щЕчно

**3153. [T039558] ПРИ НЕПРАВИЛЬНОМ ИСКУССТВЕННОМ ВСКАРМЛИВАНИИ НАБЛЮДАЕТСЯ**

макрогlossия и ротовое дыхание

сужение нижней челюсти

**задержка роста нижней челюсти в сагиттальной плоскости**

увеличение нижней челюсти в сагиттальной плоскости

**3154. [T039559] ДИСПАНСЕРНОЕ НАБЛЮДЕНИЕ РЕБЕНКА С ПЕРЕЛОМом МЫШЦЕЛКОВОГО ОТРОСТКА НИЖНЕЙ ЧЕЛЮСТИ ПРОДОЛЖАЕТСЯ ДО**

выявления рентгенологических признаков костной мозоли в области перелома

**16-18-летнего возраста**

1 года после травмы

2 лет после травмы

**3155. [T039560] ЗУБНЫЕ ПРОТЕЗЫ У ДЕТЕЙ ИСПОЛЬЗУЮТСЯ ДЛЯ**

сужения зубных рядов

расслабления жевательной мускулатуры

**восстановления функции жевания и профилактики**

увеличения силы действующего аппарата

**3156. [T039561] К ПОКАЗАНИЯМ К НАЗНАЧЕНИЮ СИСТЕМНЫХ МЕТОДОВ ФТОРИДПРОФИЛАКТИКИ ОТНОСЯТ**

плохую гигиену полости рта

перенесенные на первом году жизни инфекционные заболевания

**низкое содержание фторидов в питьевой воде**

наследственное нарушение развития эмали и дентина

**3157. [T039562] ПЕРВИЧНАЯ ПРОФИЛАКТИКА КАРИЕСА ВРЕМЕННЫХ ЗУБОВ НАЧИНАЕТСЯ С**

момента прорезывания 1 зуба

момента рождения ребенка

момента прорезывания 5.2, 5.1, 6.1, 6.2

**начала периода минерализации зачатков**

### **3158. [Т039563] У ДЕТЕЙ ДО 4 ЛЕТ ПРИМЕНЯЮТСЯ ЗУБНЫЕ ПАСТЫ**

содержащие ферменты

содержащие антисептики

**гигиенические**

отбеливающие

### **3159. [Т039564] ЧИСТИТЬ ЗУБЫ ЗУБНОЙ ЩЕТКОЙ НЕОБХОДИМО**

с 1 года

**после прорезывания первых временных зубов**

с 3 лет

при прорезывании постоянных зубов

### **3160. [Т039566] К МЕТОДАМ СТОМАТОЛОГИЧЕСКОГО ПРОСВЕЩЕНИЯ НЕ ОТНОСЯТ**

уроки здоровья

**лечение стоматологических заболеваний**

лекции

беседы с детьми и родителями

### **3161. [Т039567] ДЛЯ ДИАГНОСТИКИ НАЧАЛЬНОЙ ФОРМЫ КАРИЕСА ПРИМЕНЯЮТ**

определение КОСРЭ-теста

**методику витального окрашивания 2% раствором Метиленового синего**

определение индекса РМА

определение ТЭР-теста

**3162. [T039568] ПОРАЖЕНИЕ ВСЕЙ КРАСНОЙ КАЙМЫ ГУБ, УГЛОВ РТА И ПРИЛЕЖАЮЩЕЙ КОЖИ НАБЛЮДАЕТСЯ ПРИ ХЕЙЛИТЕ**

ангулярном

эксфолиативном

**атопическом**

гландулярном

**3163. [T039569] ПРИ АТОПИЧЕСКОМ ХЕЙЛИТЕ ЦЕЛЕСООБРАЗНО РЕКОМЕНДОВАТЬ**

антибактериальную терапию

противовирусную терапию

**диету с исключением аллергенов**

антигрибковую терапию

**3164. [T039570] ЛЕЧЕНИЕ КАРИЕСА В СТАДИИ МЕЛОВИДНОГО ПЯТНА ЗАКЛЮЧАЕТСЯ В ПРИМЕНЕНИИ АППЛИКАЦИИ**

раствора Нитрата серебра

**геля R.O.C.S. medical minerals**

раствора Шиллера-Писарева

0,005 % раствора Хлоргексидина

**3165. [T039571] ПРИ ВКОЛОЧЕННОМ ВЫВИХЕ ПОСТОЯННОГО РЕЗЦА СО СФОРМИРОВАННЫМ КОРНЕМ ПОКАЗАНО**

**произвести репозицию, фиксацию, наблюдение (рентгенография, ЭОД)**

исключить нагрузки, наблюдение

зуб удалить

извлечь, трепанировать, депульпировать, запломбировать, реплантировать зуб

**3166. [T039585] ПОВЫШЕННАЯ ЧУВСТВИТЕЛЬНОСТЬ ТВЕРДЫХ ТКАНЕЙ ЗУБА К МЕХАНИЧЕСКИМ, ХИМИЧЕСКИМ И ТЕМПЕРАТУРНЫМ РАЗДРАЖИТЕЛЯМ НАЗЫВАЕТСЯ**

флюорозом

гипоплазией

периодонтитом

**гиперестезией**

**3167. [T039586] ДЛЯ ПРОВОДНИКОВОЙ АНЕСТЕЗИИ ИСПОЛЬЗУЮТ ИГЛУ ДЛИНОЙ (ММ)**

8-12

15-17

**29-42**

19-25

**3168. [T039964] «СИМПТОМ НАПЕРСТКА» ЯВЛЯЕТСЯ КЛИНИЧЕСКИМ ПРИЗНАКОМ**

темпорального типа жевания

снижения высоты прикуса

**инфантильного способа глотания**

привычного ротового дыхания

**3169. [T039965] КЛАССИФИКАЦИЯ ЭНГЛЯ ПОЗВОЛЯЕТ ОЦЕНИТЬ**

**смыкание первых моляров**

функциональное состояние мышц

сроки, размеры и количество зубов, развитие челюстных костей

смыкание зубных рядов в сагиттальной, вертикальной, трансверсальной плоскостях

**3170. [T040027] ЭЛЕКТРООДОНТОМЕТРИЯ ПОЗВОЛЯЕТ ОЦЕНИТЬ СОСТОЯНИЕ**

десны

альвеолярной кости

**пульпы**

твёрдых тканей зуба

**3171. [T040030] ВЕДУЩАЯ РОЛЬ В ВОЗНИКНОВЕНИИ ВОСПАЛЕНИЯ И ДЕСТРУКЦИИ ТКАНЕЙ ПАРОДОНТА ПРИНАДЛЕЖИТ**

**анаэробным микроорганизмам**

аэробным микроорганизмам

грибам

вирусам

**3172. [T040031] ДЕФЕКТОМ СОПР В ПРЕДЕЛАХ ЭПИТЕЛИЯ ЯВЛЯЕТСЯ**

язва

киста

**эрозия**

папула

**3173. [T040032] ВРЕМЯ ПРОТРАВЛИВАНИЯ ЭМАЛИ ПРИ ЛЕЧЕНИИ КАРИЕСА ДЕНТИНА СОСТАВЛЯЕТ (СЕК)**

15

**30**

5

60

### **3174. [T040033] ВИТАЛЬНАЯ ЭКСТИРПАЦИЯ ПРЕДСТАВЛЯЕТ СОБОЙ**

частичное сохранение пульпы в жизнеспособном состоянии

удаление коронковой пульпы после eE девитализации

удаление всей пульпы после eE девитализации

**удаление всей пульпы под анестезией**

### **3175. [T040035] ПРОТЕОЛИТИЧЕСКИЕ ФЕРМЕНТЫ НА ДЕСНУ ПОКАЗАНЫ ПРИ**

**некрозе**

ретракции

гипертрофии

кровооточивости

### **3176. [T040036] ПРИ СТОЙКОМ ТЕЧЕНИИ ЭРОЗИВНОЙ ФОРМЫ ПЛОСКОГО ЛИШАЯ ЭФФЕКТИВНО ПРИМЕНЕНИЕ**

**кортикостероидов**

антибиотиков

антигистаминных средств

ферментов

### **3177. [T040037] ПРИ МНОЖЕСТВЕННОМ КАРИЕСЕ ЗУБОВ ПРИМЕНЯЮТ**

магнитотерапию

гидромассаж

**ультрафонофорез препаратов кальция и фтора**

гальванизацию шейных симпатических узлов



**3178. [Т040038] ЭФФЕКТ МЕСТНОЙ ФЛЮОРИЗАЦИИ ОСНОВАН НА**

изменении рН зубного налета

**активности процессов реминерализации и образования фторапатита**

укреплении белковой матрицы эмали

улучшении трофики зуба

**3179. [Т040039] НОЗОЛОГИЧЕСКОЙ ФОРМЕ ЗАБОЛЕВАНИЯ «ПОВЫШЕННОЕ СТИРАНИЕ ТВЕРДЫХ ТКАНЕЙ ЗУБОВ» ПО МКБ-10 СООТВЕТСТВУЕТ КОД**

К00.3

**К03.0**

К03.3

К02.0

**3180. [Т040040] НОЗОЛОГИЧЕСКОЙ ФОРМЕ ЗАБОЛЕВАНИЯ «ПОЛНОЕ ОТСУТСТВИЕ ЗУБОВ» ПО МКБ-10 СООТВЕТСТВУЕТ КОД**

К01.1

К08.0

К01.0

**К08.1**

**3181. [Т040041] ПРИ ДИАГНОСТИКЕ ЗАБОЛЕВАНИЙ ВИСОЧНО-НИЖНЕЧЕЛЮСТНОГО СУСТАВА НАИБОЛЕЕ ИНФОРМАТИВНЫМ ДОПОЛНИТЕЛЬНЫМ МЕТОДОМ ОБСЛЕДОВАНИЯ ЯВЛЯЕТСЯ**

**компьютерная томография**

магниторезонансная томография

панорамная рентгенография

ортопантомография

**3182. [Т040045] РЕШЕНИЕ ОДНОЙ ИЗ ПЕРВООЧЕРЕДНЫХ ЗАДАЧ ЛЕЧЕНИЯ ПАЦИЕНТОВ С СИНДРОМОМ БОЛЕВОЙ ДИСФУНКЦИИ ВИСОЧНО-НИЖНЕЧЕЛЮСТНОГО СУСТАВА (ВНЧС), ЗАКЛЮЧАЮЩЕЙСЯ В НОРМАЛИЗАЦИИ ПРОСТРАНСТВЕННОГО ПОЛОЖЕНИЯ НИЖНЕЙ ЧЕЛЮСТИ, СЛЕДУЕТ НАЧАТЬ**

**со сплонт-терапии**

миогимнастики - комплекса упражнений, направленных на нормализацию движений нижней челюсти

с микроволновой терапии на область ВНЧС и флюктуоризации - импульсных токов на область жевательных мышц

с внутримышечной инфильтрации болезненных участков жевательных мышц 0,25% раствором Лидокаина

**3183. [Т040046] ПЕРВУЮ КОРРЕКЦИЮ СЪЕМНОГО ЗУБНОГО ПРОТЕЗА ПОСЛЕ ЕГО НАЛОЖЕНИЯ СЛЕДУЕТ ПРОВОДИТЬ**

на третий день

через неделю

**на следующий день**

через день

**3184. [Т040047] РЕКОМЕНДАЦИИ ПО ГИГИЕНИЧЕСКОМУ УХОДУ ЗА СЪЕМНЫМИ ПРОТЕЗАМИ НЕОБХОДИМО ДАТЬ ПАЦИЕНТУ**

на этапе первой коррекции съёмного протеза

через неделю после наложения готового протеза

**на этапе наложения готового протеза**

на этапе получения оттисков

**3185. [Т041149] ЗУБНОЙ НАЛЕТ НЕ ОКРАШИВАЮТ ПРИ ОПРЕДЕЛЕНИИ ИНДЕКСА**

**зубного налета Силнесс – Лое**

гигиенического Федорова – Володкиной

гигиены Грина – Вермиллиона

интердентального гигиенического

**3186. [Т041217] ОБЯЗАННОСТЬ ОБЕСПЕЧИТЬ БЕЗОПАСНЫЕ УСЛОВИЯ ТРУДА МЕДИЦИНСКОГО ПЕРСОНАЛА В СТОМАТОЛОГИЧЕСКОЙ МЕДИЦИНСКОЙ ОРГАНИЗАЦИИ ВОЗЛОЖЕНА НА**

страховую медицинскую организацию

**администрацию стоматологической медицинской организации**

муниципальные органы управления здравоохранением

службу МЧС

**3187. [Т041218] РЕАБИЛИТАЦИОННЫЕ МЕРОПРИЯТИЯ ПРИ СТОМАТОЛОГИЧЕСКИХ ЗАБОЛЕВАНИЯХ НЕОБХОДИМО ПРОВОДИТЬ**

до начала лечения

в период диагностики основного заболевания

в период проведения лечебных мероприятий

**сразу же после лечения основного заболевания**

**3188. [Т041219] РЕАБИЛИТАЦИОННУЮ ПРОГРАММУ ДЛЯ БОЛЬНЫХ С ПОЛНЫМ ОТСУТСТВИЕМ ЗУБОВ ПРОВОДЯТ**

стоматолог-ортодонт, стоматолог-хирург

врач-стоматолог общей практики, стоматолог-терапевт

стоматолог-терапевт, стоматолог-хирург

**стоматолог-хирург, стоматолог-ортопед**

**3189. [Т041220] ПРИ ВЗЯТИИ НА ДИСПАНСЕРНЫЙ УЧЕТ ПАЦИЕНТА ВРАЧ- СТОМАТОЛОГ ДОЛЖЕН ОФОРМИТЬ**

медицинскую карту стационарного больного (форма 003/у)

направление на консультацию и во вспомогательные кабинеты (форма 028/у)

листок ежедневного учета работы врача-стоматолога (зубного врача) стоматологической поликлиники, отделения, кабинета (форма 037/у-88)

контрольную карту диспансерного наблюдения (форма №030/у), медицинскую карту стоматологического больного (форма №043/у)

**3190. [Т041225] МАКСИМАЛЬНЫЙ СРОК ЕДИНОЛИЧНОЙ ВЫДАЧИ ЛИСТКА НЕТРУДОСПОСОБНОСТИ ПРИ ЗАБОЛЕВАНИЯХ И ТРАВМАХ СОСТАВЛЯЕТ (ДНИ)**

15

10

30

3

**3191. [Т041239] К ПАТОЛОГИЧЕСКИМ ВИДАМ ПРИКУСА ОТНОСИТСЯ**

бипрогнатический

ортогнатический

прямой

глубокий

**3192. [Т041241] ПРИ ВНЕШНЕМ ОСМОТРЕ БОЛЬНЫХ С ДЕКОМПЕНСИРОВАННОЙ ФОРМОЙ ПОВЫШЕННОЙ СТИРАЕМОСТИ ЗУБОВ ВЫЯВЛЯЕТСЯ**

углубление носогубных складок

асимметрия лица

увеличение нижней трети лица

'птичье' лицо

**3193. [Т041242] ОТНОШЕНИЕ МЕЖДУ ЭКСТРА- И ИНТРААЛЬВЕОЛЯРНОЙ ЧАСТЯМИ ЗУБА ОСТАЕТСЯ НЕИЗМЕННЫМ ПРИ ФОРМЕ ФЕНОМЕНА ПОПОВА**

II 2 группа

Ш

I

II 1 группа

**3194. [T041243] ПЕРКУССИЯ ИСПОЛЬЗУЕТСЯ В ОРТОПЕДИЧЕСКОЙ СТОМАТОЛОГИИ ДЛЯ**

определения глубины кариозной полости и чувствительности ее стенок

определения глубины патологического кармана

определения тонуса мышц, выявления скрытых костных выступов

**выявления болевой реакции пародонта**

**3195. [T041244] ФИЗИЧЕСКИЕ МЕТОДЫ ОБСЛЕДОВАНИЯ ПРИ ПОЛНОЙ ПОТЕРЕ ЗУБОВ ВКЛЮЧАЮТ**

рентгенографию

анамнез

опрос

**пальпацию**

**3196. [T041245] ПЕРВИЧНОЙ ЦЕЛЮ ОБСЛЕДОВАНИЯ ПАЦИЕНТА ЯВЛЯЕТСЯ**

выбрать метод лечения

провести методы обследования

**установить диагноз**

составить план лечения

**3197. [T041246] НОСОГУБНЫЕ СКЛАДКИ У БОЛЬНЫХ ПРИ ПОЛНОЙ УТРАТЕ ЗУБОВ**

асимметричны

не изменены

сглажены

**резко выражены**

**3198. [Т041247] ФОРМОЙ АЛЬВЕОЛЯРНОГО ОТРОСТКА, НАИБОЛЕЕ БЛАГОПРИЯТНОЙ ДЛЯ ПРОТЕЗИРОВАНИЯ, ЯВЛЯЕТСЯ**

отвесная

с резко выраженными буграми

с неравномерной атрофией

отлогая

**3199. [Т041248] АВТОРОМ КЛАССИФИКАЦИИ ЗОН ПОДАТЛИВОСТИ СЛИЗИСТОЙ ОБОЛОЧКИ ЯВЛЯЕТСЯ**

Шредер

Люнд

Кеннеди

Келлер

**3200. [Т041249] ФУНКЦИЯ СВЯЗОК СУСТАВА СОСТОИТ В ТОМ, ЧТО ОНИ**

осуществляют питание сустава

растягивают суставную капсулу

**препятствуют растяжению суставной капсулы**

участвуют в движении сустава

**3201. [Т041250] ПРИ БОЛЕЗНЕННОЙ ПАЛЬПАЦИИ ЖЕВАТЕЛЬНЫХ МЫШЦ И ОТСУТСТВИИ РЕНТГЕНОЛОГИЧЕСКИХ ИЗМЕНЕНИЙ В ВНЧС МОЖНО ПРЕДПОЛОЖИТЬ ДИАГНОЗ**

артрит

артроз

остеома суставного отростка нижней челюсти

**мышечно-суставная дисфункция**

**3202. [Т041251] ПРИ БОКОВОМ ДВИЖЕНИИ СУСТАВНАЯ ГОЛОВКА НИЖНЕЙ ЧЕЛЮСТИ НА СТОРОНЕ СДВИГА СМЕЩАЕТСЯ**

вниз и вперед

**вокруг собственной оси**

вперед и в сторону

назад и внутрь

**3203. [Т041252] К АППАРАТАМ, ВОСПРОИЗВОДЯЩИМ ДВИЖЕНИЯ НИЖНЕЙ ЧЕЛЮСТИ, ОТНОСИТСЯ**

функциограф

**артикулятор**

параллеломер

гнатодинамометр

**3204. [Т041253] ЖЕВАТЕЛЬНАЯ ПРОБА С.Е. ГЕЛЬМАНА ПОКАЗЫВАЕТ**

время, необходимое для совершения 50 жевательных движений

степень измельчения 5 г ореха после 50 жевательных движений

степень измельчения 0,8 г ореха после пережевывания до появления глотательного рефлекса

**степень измельчения 5 г миндаля после жевания в течение 50 с**

**3205. [Т041255] МЕТОД АУСКУЛЬТАЦИИ ВИСОЧНО-НИЖНЕЧЕЛЮСТНОГО СУСТАВА ДЛЯ ВЫЯВЛЕНИЯ В НИХ СТЕПЕНИ И ХАРАКТЕРА ХРУСТА, ЩЕЛКАНЬЯ НАЗЫВАЕТСЯ**

**артрофонография**

мастикациография

миоартрография

осциллография

**3206. [T041256] ВНЕРОТОВАЯ ЗАПИСЬ СУСТАВНОГО ПУТИ  
ПРОВОДИТСЯ С ПОМОЩЬЮ**

гнатостата

**аксиографа**

цефалостата

параллелометра

**3207. [T041257] ДЛЯ ПОСТАНОВКИ ДИАГНОЗА ГАЛЬВАНИЗМ  
ИСПОЛЬЗУЮТ ДОПОЛНИТЕЛЬНЫЙ МЕТОД ИССЛЕДОВАНИЯ**

компьютерная томограмма

рентгенография

электроодонтометрия

**гальванометрия**

**3208. [T041258] ДЛЯ ПОСТАНОВКИ ДИАГНОЗА ОСТЕОНЕКРОЗ  
ИСПОЛЬЗУЮТ ДОПОЛНИТЕЛЬНЫЙ МЕТОД ИССЛЕДОВАНИЯ**

**рентгенография**

гальванометрия

миография

электроодонтометрия

**3209. [T041259] РЕОГРАФИЯ ОБЛАСТИ  
ВИСОЧНО-НИЖНЕЧЕЛЮСТНОГО СУСТАВА ИСПОЛЬЗУЕТСЯ ДЛЯ  
ОПРЕДЕЛЕНИЯ**

**изменений гемодинамики**

размеров элементов височно-нижнечелюстного сустава



сократительной способности мышц челюстно-лицевой области

движения головок нижней челюсти

### **3210. [T041260] СИСТЕМА T-SCAN ПРЕДНАЗНАЧЕНА ДЛЯ ДИАГНОСТИКИ И АНАЛИЗА**

**ОККЛЮЗИОННЫХ КОНТАКТОВ**

податливости слизистой оболочки

функции ВНЧС

работы жевательных мышц

### **3211. [T041261] МЕТОД ПАЛАТОГРАФИИ ИСПОЛЬЗУЕТСЯ ДЛЯ**

постановки боковой группы зубов

постановки передней группы зубов

уточнения ширины и формы зубных дуг и выявления дефектов речи, связанных с расположением зубов в вертикальной плоскости

**уточнения ширины и формы зубных дуг и постановки передних зубов в их пришеечной части**

### **3212. [T041263] ДОПОЛНИТЕЛЬНАЯ ОЦЕНКА СОСТОЯНИЯ ЗУБНЫХ РЯДОВ И ИХ СООТНОШЕНИЙ, ИЗУЧЕНИЕ ОККЛЮЗИОННЫХ КОНТАКТОВ ПРОВОДЯТСЯ НА МОДЕЛЯХ ЧЕЛЮСТЕЙ**

дополнительных

рабочих

анатомических

**диагностических**

### **3213. [T041264] МАСТИКАЦИОГРАММА СОСТОИТ ИЗ ВОЛНООБРАЗНЫХ КРИВЫХ**

электроволн

**жевательных волн**

потенциаловолн

миоволн

**3214. [Т041265] ДЛЯ УСТРАНЕНИЯ ПРЕЖДЕВРЕМЕННЫХ КОНТАКТОВ ПРИ ЛЕЧЕНИИ ЗАБОЛЕВАНИЙ ПАРОДОНТА В ОРТОПЕДИЧЕСКОЙ СТОМАТОЛОГИИ РАЗРАБОТАН МЕТОД**

временного шинирования

непосредственного протезирования

**избирательного пришлифовывания**

постоянного шинирования

**3215. [Т041266] ПРИ ЗАБОЛЕВАНИЯХ ПАРОДОНТА ВРЕМЕННЫЕ ШИНЫ ПРИМЕНЯЮТ В ТЕЧЕНИЕ**

периода реабилитации после травмы

**всего периода комплексного лечения до момента наложения постоянного шинирующего аппарата**

одного месяца

до удаления опорных зубов

**3216. [Т041267] ПРОЦЕСС ПРИДАНИЯ ОСОБЫХ СВОЙСТВ МЕТАЛЛАМ ПУТЕМ ВВЕДЕНИЯ ДРУГИХ МЕТАЛЛОВ (ЭЛЕМЕНТОВ) НАЗЫВАЕТСЯ**

закалкой

фрезерованием

**легированием**

аффинажем

**3217. [Т041268] КОНСТРУКЦИОННЫМ МАТЕРИАЛОМ В ОРТОПЕДИЧЕСКОЙ СТОМАТОЛОГИИ ЯВЛЯЕТСЯ**

гипс

**хромо-кобальтовый сплав**

альгинатная масса

воск

**3218. [Т041270] СЪЕМНЫЙ ИММЕДИАТ ПРОТЕЗ ИЗГОТАВЛИВАЕТСЯ В ПРЕДЕЛАХ ВРЕМЕННОГО ПРОТЕЗИРОВАНИЯ ИЗ**

**пластмассы**

титанового сплава

керамической массы

альгината

**3219. [Т041271] ВРЕМЕННЫЙ ПОЛНЫЙ СЪЕМНЫЙ ПРОТЕЗ ИЗГОТАВЛИВАЕТСЯ ПРИ УСТАНОВЛЕНИИ ДИАГНОЗА**

частичная первичная адентия

**полная вторичная адентия**

кандидоз полости рта

частичная вторичная адентия

**3220. [Т041272] ПРИ ОДОНТОПРЕПАРИРОВАНИИ ПОД МЕТАЛЛОКЕРАМИЧЕСКУЮ КОРОНКУ ШИРИНА СОСТАВЛЯЕТ (ММ) ПОД УСТУПА**

3,5

0,5-0,7

2-3

**1,3-1,4**

**3221. [Т041273] ПРОТИВОПОКАЗАНИЕМ ДЛЯ ИЗГОТОВЛЕНИЯ КУЛЬТЕВОЙ ШТИФТОВОЙ ВКЛАДКИ ЯВЛЯЕТСЯ**

наличие многокорневых зубов с непараллельными каналами

наличие искусственной коронки на зубе-антагонисте

гиперплазированная десна, закрывающая корень

**короткий искривленный корень зуба**

**3222. [T041274] В БОКОВОМ ОТДЕЛЕ ПРОМЫВНОЕ ПРОСТРАНСТВО МОСТОВИДНОГО ПРОТЕЗА ДОЛЖНО СОСТАВЛЯТЬ (ММ)**

1-2

4-5

3-4

6-8

**3223. [T041275] МОДЕЛИРОВАНИЕ ВКЛАДКИ КОСВЕННЫМ МЕТОДОМ ПРОВОДИТСЯ**

на бумаге

на оттиске

в полости рта

**на модели**

**3224. [T041276] СЕПАРАЦИЯ ЗУБОВ ВКЛЮЧАЕТ В СЕБЯ ЭТАП СНЯТИЯ ТВЕРДЫХ ТКАНЕЙ С ПОВЕРХНОСТИ ЗУБА**

**апроксимальной**

окклюзионной

оральной

вестибулярной

**3225. [T041277] АБРАЗИВНЫМИ ИНСТРУМЕНТАМИ ДЛЯ ОДНОНТОПРЕПАРИРОВАНИЯ ЯВЛЯЮТСЯ**

**алмазные боры**

стальные боры

твердосплавные боры

**3226. [T041278] РАЗНИЦА ВЫСОТЫ НИЖНЕГО ОТДЕЛА ЛИЦА В СОСТОЯНИИ ОТНОСИТЕЛЬНОГО ФИЗИОЛОГИЧЕСКОГО ПОКОЯ И ПРИ СМЫКАНИИ ЗУБНЫХ РЯДОВ В ПОЛОЖЕНИИ ЦЕНТРАЛЬНОЙ ОККЛЮЗИИ СОСТАВЛЯЕТ В СРЕДНЕМ (ММ)**

5-6

2-4

7-8

0,5-1

**3227. [T041279] ПРОТЕТИЧЕСКАЯ ПЛОСКОСТЬ В БОКОВЫХ ОТДЕЛАХ ПАРАЛЛЕЛЬНА ЛИНИИ**

альвеолярного гребня

зрачковой

**Камперовской**

Франкфуртской

**3228. [T041280] ПОВЕРХНОСТЬ КЛИНИЧЕСКОЙ КОРОНКИ ЗУБА, СОХРАНЯЮЩАЯ НАИМЕНЬШУЮ ТОЛЩИНУ 'ЗОНЫ БЕЗОПАСНОСТИ', НАЗЫВАЕТСЯ**

окклюзионная

**пришеечная часть**

мезио-дистальная

вестибуло-оральная

**3229. [T041281] ДЛЯ ПРИПАСОВКИ ШТАМПОВАННОЙ КОРОНКИ В КЛИНИКЕ ВРАЧ ПОЛУЧАЕТ КОРОНКУ НА**

разборной гипсовой модели

гипсовой модели

гипсовом столбике

металлическом штампике

**3230. [T041282] ДЛЯ ВРЕМЕННОЙ ФИКСАЦИИ  
МЕТАЛЛОКЕРАМИЧЕСКОЙ КОРОНКИ ПРИМЕНЯЮТ**

стеклоиномерный цемент

**водный дентин**

эластичные пластмассы

акриловые пластмассы

**3231. [T041283] АППАРАТ ПАРКЕРА ПРИМЕНЯЕТСЯ ДЛЯ  
ШТАМПОВКИ**

комбинированного метода окончательной

**наружного метода окончательной**

предварительной

внутреннего метода окончательной

**3232. [T041285] ПРИ ИЗГОТОВЛЕНИИ КОМБИНИРОВАННОЙ  
ШТАМПОВАННОЙ КОРОНКИ СОЕДИНЕНИЕ ПЛАСТМАССЫ С  
МЕТАЛЛОМ ОСУЩЕСТВЛЯЕТСЯ ЗА СЧЕТ**

взаимной диффузии материалов

химического соединения

**создания ретенционных пунктов «перлов»**

образования окисной пленки

**3233. [T041286] ПРИ ИЗГОТОВЛЕНИИ ЦЕЛЬНОЛИТОЙ КОРОНКИ  
РАЗБОРНУЮ МОДЕЛЬ ИЗГОТАВЛИВАЮТ ДЛЯ**

точности литья коронки

дублирования модели из огнеупорного материала

предотвращения усадки сплава

удобства моделирования и припасовки коронки

### **3234. [Т041287] ПРИ ИЗГОТОВЛЕНИИ ОДИНОЧНОЙ КОРОНКИ СЛЕПОК СНИМАЮТ С**

**обеих челюстей**

челюсти, на которой будет припасована коронка

фрагмента челюсти с препарированным зубом

препарированного зуба и с противоположной челюсти

### **3235. [Т041288] ЗАКЛЮЧИТЕЛЬНЫМ ЛАБОРАТОРНЫМ ЭТАПОМ ИЗГОТОВЛЕНИЯ ЛИТОЙ ЦЕЛЬНОМЕТАЛЛИЧЕСКОЙ КОРОНКИ ЯВЛЯЕТСЯ**

заключительный обжиг

глазурование

припасовка на модели

**полировка**

### **3236. [Т041289] ПРИ ПОДГОТОВКЕ ПОЛОСТИ ЗУБА ПОД ВКЛАДКУ ФОРМИРУЮТ ФАЛЬЦ С ЦЕЛЬЮ**

исключения опрокидывающего момента

предупреждения смещения вкладки

улучшения эстетики

**исключения сколов эмали**

### **3237. [Т041290] СЪЕМНЫЙ ПЛАСТИНОЧНЫЙ ПРОТЕЗ С УДЕРЖИВАЮЩИМИ КЛАММЕРАМИ ПЕРЕДАЕТ ЖЕВАТЕЛЬНОЕ ДАВЛЕНИЕ НА**

жевательные мышцы

**слизистую оболочку полости рта**

слизистую оболочку и естественные зубы

естественные зубы

**3238. [T041291] ОСНОВНЫМ ЭЛЕМЕНТОМ БЮГЕЛЬНОГО ПРОТЕЗА, ДАВШИМ НАЗВАНИЕ ЭТИМ КОНСТРУКЦИЯМ, ЯВЛЯЕТСЯ**

опорно-удерживающий кламмер

седло с искусственными зубами

дуга

многозвеньевой кламмер

**3239. [T041294] НА ОДИНОЧНОСТОЯЩИЙ КЛЫК ПРИМЕНЯЕТСЯ КЛАММЕР**

Бонвиля

Свенсена

Роуча

Аккера

**3240. [T041295] ФУНКЦИОНАЛЬНОЕ НАЗНАЧЕНИЕ ПЛЕЧА КЛАММЕРА ЗАКЛЮЧАЕТСЯ В ТОМ, ЧТО ОН**

соединяет все элементы кламмера

предупреждает опрокидывание протеза

передает жевательное давление на периодонт опорных зубов

**обеспечивает фиксацию и стабилизацию протеза**

**3241. [T041296] КАРКАС СЕДЛА БЮГЕЛЬНОГО ПРОТЕЗА РАСПОЛАГАЕТСЯ НА \_\_\_\_\_ АЛЬВЕОЛЯРНОГО ГРЕБНЯ**

вестибулярном скате

оральном скате и вершине



вершине

оральном скате

**3242. [Т041297] ДЛЯ ПОЛУЧЕНИЯ ОГНЕУПОРНОЙ МОДЕЛИ НЕОБХОДИМО**

изолировать зоны поднутрения рабочей модели

**дублировать рабочую модель**

пропитать водой рабочую модель

сделать параллелографию рабочей модели

**3243. [Т041298] ЧАСТЬ КОРОНКОВОЙ ПОВЕРХНОСТИ ЗУБА, РАСПОЛОЖЕННОЙ МЕЖДУ КОНТРОЛЬНОЙ ЛИНИЕЙ И ЖЕВАТЕЛЬНОЙ (РЕЖУЩЕЙ) ПОВЕРХНОСТЬЮ ЗУБА, НАЗЫВАЮТ ЗОНОЙ**

кламмерной

поднутрения

ретенционной

**окклюзионной**

**3244. [Т041299] НАИБОЛЕЕ ИНДИВИДУАЛЬНЫМ ЯВЛЯЕТСЯ МЕТОД ФОРМИРОВАНИЯ ОККЛЮЗИОННОЙ ПЛОСКОСТИ**

по методу Паунда

по носоушной и зрачковой горизонтали

с помощью аппарата Ларина

**с помощью внутриротовой записи движений нижней челюсти**

**3245. [Т041300] ПРИ ГАЛЬВАНОЗАХ ЦЕЛЕСООБРАЗНО ИСПОЛЬЗОВАТЬ ПРОТЕЗЫ**

металлические с NiTi покрытием

штампованно-паяные

из металлокерамики

из безметалловой керамики

**3246. [T041301] ВОСПАЛЕНИЕ МАРГИНАЛЬНОГО ПАРОДОНТА ПОСЛЕ ФИКСАЦИИ ШТАМПОВАННОЙ МЕТАЛЛИЧЕСКОЙ КОРОНКИ ВОЗМОЖНО ИЗ-ЗА**

глубокого погружения края коронки в десневую бороздку

отсутствия контакта с зубами-антагонистами

недостаточного количества фиксирующего цемента

неправильного формирования уступа

**3247. [T041302] ГРАНУЛЯРНАЯ ПОРИСТОСТЬ В ПЛАСТМАССЕ ОБРАЗУЕТСЯ ВСЛЕДСТВИЕ**

быстрого нагрева кюветы

нарушения пропорций полимера и мономера

нарушения температуры нагрева кюветы

недостаточного сжатия пластмассы

**3248. [T041303] МАКСИМАЛЬНАЯ ТОЛЩИНА СНИМАЕМЫХ ТВЕРДЫХ ТКАНЕЙ ПО ОККЛЮЗИОННОЙ ПОВЕРХНОСТИ ПРИ ОДОНТОПРЕПАРИРОВАНИИ ПОД МЕТАЛЛОКЕРАМИЧЕСКУЮ КОРОНКУ СОСТАВЛЯЕТ (ММ)**

0,25-0,3

1,5-2,0

0,3-0,5

2,5-3,0

**3249. [T041304] ФОРМОЙ ПРОМЕЖУТОЧНОЙ ЧАСТИ МОСТОВИДНОГО ПРОТЕЗА В ОБЛАСТИ ФРОНТАЛЬНОЙ ГРУППЫ ЗУБОВ ЯВЛЯЕТСЯ**

промывная

диаторическая

**касательная**

седловидная

**3250. [T041305] К НАИБОЛЕЕ ЧАСТЫМ ПРИЧИНАМ УТРАТЫ ЗУБНОГО ИМПЛАНТАТА ОТНОСЯТ**

гальванизм

остеомиелит челюсти

**воспалительные осложнения**

аллергическую реакцию

**3251. [T041306] ОСЛОЖНЕНИЕМ НЕПРАВИЛЬНО СФОРМИРОВАННЫХ ОККЛЮЗИОННЫХ ПОВЕРХНОСТЕЙ СЪЕМНЫХ КОНСТРУКЦИЙ ЯВЛЯЕТСЯ**

клиновидный дефект

«парниковый эффект»

гальванизм

**дисфункция ВНЧС**

**3252. [T041307] КИСЛОТОЙ, КОТОРОЙ ПРОТРАВЛИВАЮТ СФОРМИРОВАННУЮ ПОЛОСТЬ ПЕРЕД ФИКСАЦИЕЙ КЕРАМИЧЕСКОЙ ВКЛАДКИ, ЯВЛЯЕТСЯ**

плавиковая

**фосфорная**

азотная

соляная

**3253. [T041308] ВКЛАДКА, ГРАНИЦЫ КОТОРОЙ НЕ ВЫХОДЯТ ЗА ПРЕДЕЛЫ ЖЕВАТЕЛЬНЫХ БУГРОВ, НАЗЫВАЕТСЯ**

онлей

оверлей

пинлей

**инлей**

**3254. [T041309] ПРИЧИНОЙ РАСЦЕМЕНТИРОВКИ МЕТАЛЛОКЕРАМИЧЕСКИХ КОРОНОК ЯВЛЯЕТСЯ**

чрезмерная толщина литого каркаса

некачественное литье

**чрезмерная конусность культы зуба**

усадка металла при литье

**3255. [T041310] ПРИ ПРЕПАРИРОВАНИИ ЗУБА ПОД КЕРАМИЧЕСКУЮ КОРОНКУ УСТУП РАСПОЛАГАЕТСЯ**

на аппроксимальных поверхностях

с оральной и аппроксимальных сторон

на вестибулярной поверхности

**по всему периметру шейки зуба**

**3256. [T041311] ПРЕПАРИРОВАНИЕ ЗУБОВ ПОД ЛИТЫЕ КОРОНКИ ПРОИЗВОДЯТ**

металлическими фрезами

карборундовыми дисками

**алмазными головками**

карборундовыми фрезами

**3257. [T041312] ЭЛЕМЕНТОМ ПОРАЖЕНИЯ ПРИ ПЕРВИЧНОМ СИФИЛИСЕ ЯВЛЯЕТСЯ**

узел

**язва**

пузырь

трещина

**3258. [Т041313] ПРИ ПЕРВИЧНОМ ОСМОТРЕ ПАЦИЕНТА С ОСТРЫМ ГЕРПЕТИЧЕСКИМ СТОМАТИТОМ НА СЛИЗИСТОЙ ОБОЛОЧКЕ ПОЛОСТИ РТА ОПРЕДЕЛЯЮТСЯ**

папулы

**эрозии**

скарификации

волдыри

**3259. [Т041315] КАРИЕС ДЕНТИНА ДИФФЕРЕНЦИРУЮТ ОТ**

кариеса в стадии «белого» пятна

флюороза

несовершенного амелогенеза

**хронического пульпита**

**3260. [Т041316] ПРИ УШИБЕ ЗУБА МОЖЕТ НАБЛЮДАТЬСЯ**

**изменение цвета зуба**

изменение положения зуба в зубном ряду

укорочение высоты коронки зуба

подвижность части коронки зуба

**3261. [Т041318] ЗАБОЛЕВАНИЕ, КОТОРОЕ СОПРОВОЖДАЕТСЯ ДИФФУЗНЫМ ПОРАЖЕНИЕМ КОСТЕЙ СКЕЛЕТА, СКЛЕРОЗОМ ЧЕЛЮСТНЫХ КОСТЕЙ И НАРУШЕНИЕМ ПРОРЕЗЫВАНИЯ ЗУБОВ, НАЗЫВАЕТСЯ**

синдром Стейнтон-Капдепона

несовершенный дентиногенез

несовершенный амелогенез

**«мраморная» болезнь**

**3262. [Т041319] ДЛЯ ДИАГНОСТИКИ СИФИЛИСА ВЫПОЛНЯЕТСЯ**

реакция Манту

диаскин-тест

цитологическое исследование

**реакция ИФА**

**3263. [Т041320] ДИСТРОФИЧЕСКИЙ ПРОЦЕСС, РАСПРОСТРАНЯЮЩИЙСЯ НА ВСЕ СТРУКТУРЫ ПАРОДОНТА, ПРЕДСТАВЛЯЕТ СОБОЙ**

гингивит

**пародонтоз**

пародонтит

парадонтома

**3264. [Т041321] ТЕТРАЦИКЛИНОВЫЕ ЗУБЫ ЯВЛЯЮТСЯ ОДНИМ ИЗ ВИДОВ**

наследственных нарушений структуры зуба

**системной гипоплазии**

местной гипоплазии

эндемического флюороза

**3265. [Т041322] ПОТЕРЯ БЛЕСКА, ПРОЗРАЧНОСТИ, ПРИОБРЕТЕНИЕ ЭМАЛЮ МАТОВОСТИ И ПОЯВЛЕНИЕ НА ПОВЕРХНОСТИ ЭМАЛИ ТЕМНЫХ И БЕЛЫХ НЕПРОЗРАЧНЫХ УЧАСТКОВ, НЕ ОКРАШИВАЮЩИХСЯ МЕТИЛЕНОВЫМ СИНИМ, ХАРАКТЕРНЫ ДЛЯ**

кариеса эмали

эрозии эмали и дентина

«тетрациклиновых зубов»

**флюороза**

**3266. [Т041323] В КЛАССИФИКАЦИИ МКБ-10 ВЫДЕЛЯЮТ ФОРМЫ ФЛЮОРОЗА**

очень легкая, легкая, умеренная, средней тяжести, тяжелая

точечная, волнистая, чашеобразная

пятнистая, штриховая, меловидно-крапчатая, эрозивная, деструктивная

активная, стабилизированная

**3267. [Т041324] АНОМАЛИЯ РАЗМЕРА И ФОРМЫ ЗУБОВ, ПРИ КОТОРОЙ НАБЛЮДАЕТСЯ СЛИЯНИЕ ДВУХ ЗУБОВ, НАЗЫВАЕТСЯ**

зуб Гетчинсона

**синодентия**

тауродонтизм

шизодентия

**3268. [Т041325] ОДНИМ ИЗ ФАКТОРОВ РИСКА ВОЗНИКНОВЕНИЯ КЛИНОВИДНОГО ДЕФЕКТА ЯВЛЯЕТСЯ**

**абфракция**

беременность

лечение кариеса

заболевание матери в период беременности

**3269. [Т041326] ПО ДАННЫМ АНАМНЕЗА, ПАЦИЕНТЫ С СИМПТОМАМИ ОПОЯСЫВАЮЩЕГО ЛИШАЯ РАНЕЕ ПЕРЕНЕСЛИ**

**ветряную оспу**

эпидемический паротит

краснуху

острый герпетический стоматит

**3270. [T041327] ОБЩИМ ПОКАЗАТЕЛЕМ ЭПИДЕМИОЛОГИИ КАРИЕСА ЯВЛЯЕТСЯ ИНДЕКС**

КПУ

РМА

ГИ (по ФЕдорову-Володкиной)

СРІТN

**3271. [T041328] ПРИ ОСМОТРЕ ЭЛЕМЕНТОВ ХРОНИЧЕСКОГО РЕЦИДИВИРУЮЩЕГО АФТОЗНОГО СТОМАТИТА ВЫЯВЛЯЮТ**

пузыри с толстой покрывкой

эрозии с бархатистой поверхностью

узелки овальной формы

**афты, покрытые фибринозным налетом**

**3272. [T041329] ФОРМИРОВАНИЕ В ОБЛАСТИ БУГРОВ И РЕЖУЩИХ КРАЕВ ЗУБА ДЕФЕКТА, НАПОМИНАЮЩЕГО ЧАШУ, ХАРАКТЕРНО ДЛЯ**

кариеса дентина

**патологической стираемости зубов**

кислотного некроза

системной гипоплазии

**3273. [T041330] ПРИ ЦИТОЛОГИЧЕСКОМ ИССЛЕДОВАНИИ У ПАЦИЕНТОВ С ПУЗЫРЧАТКОЙ СОПР ОБНАРУЖИВАЮТСЯ**

тельца Пачини

**клетки Тцанка**

клетки Пирогова- Лангханса



островки Малассе

**3274. [T041331] ОЦЕНКА РЕМИНЕРАЛИЗИРУЮЩЕЙ АКТИВНОСТИ СЛЮНЫ ПРЕДСТАВЛЯЕТ СОБОЙ**

кривую Стефана

КОСРЭ-тест

ТЭР-тест

сиалометрию

**3275. [T041332] ВИДОМ БАКТЕРИЙ, ОБИТАЮЩИХ В РОТОВОЙ ПОЛОСТИ И СПОСОБСТВУЮЩИХ РАЗВИТИЮ КАРИЕСА, ЯВЛЯЕТСЯ**

*Candida albicans*

*Clostridium botulinum*

*Listeria monocytogenes*

***Streptococcus mutans***

**3276. [T041333] ЛАЗЕРНАЯ ДОПЛЕРОВСКАЯ ФЛОУМЕТРИЯ ПОЗВОЛЯЕТ ОЦЕНИТЬ**

плотность костной ткани

**кровоток десны**

кровоток костной ткани

толщину прикрепленной десны

**3277. [T041334] ПРИ ПЦР-ДИАГНОСТИКЕ У ПАЦИЕНТОВ С ОСТРЫМ ГЕРПЕТИЧЕСКИМ СТОМАТИТОМ ВЫЯВЛЯЕТСЯ ВИРУС ГЕРПЕСА ТИПА**

3 (*VaricellaZoster*)

5 (цитомегаловирус)

**1 (*HerpesSimplex*)**

**3278. [Т041336] КРОВОТОЧИВОСТЬ ДЕСЕН ПРИ ЗОНДИРОВАНИИ ПАРОДОНТАЛЬНЫХ КАРМАНОВ ЯВЛЯЕТСЯ КЛИНИЧЕСКИМ ПРИЗНАКОМ**

хронического гингивита

пародонтита в стадии ремиссии

пародонтоза

**пародонтита в стадии обострения**

**3279. [Т041337] ПОРАЖЕНИЕ ФУРКАЦИЙ В ВЕРТИКАЛЬНОМ НАПРАВЛЕНИИ ОЦЕНИВАЮТ ПО МЕТОДУ**

Силнеса-Лоэ

Грин-Вермильона

Сэндлер-Сталя

**Тарнау, Флетчер**

**3280. [Т041338] К ФУНКЦИОНАЛЬНОЙ ОТНОСИТСЯ ГИПЕРЕСТЕЗИЯ**

постоперационная

возникающая при наличии кариозной полости

возникающая при наличии дефекта некариозного происхождения

**при системных заболеваниях организма**

**3281. [Т041339] БЛЕДНО-ГОЛУБОЕ СВЕЧЕНИЕ ОЧАГА ПОРАЖЕНИЯ СОПР В ЛУЧАХ ВУДА ГОВОРIT О ЗАБОЛЕВАНИИ**

**красный плоский лишай**

герпетиформный дерматит Дюринга

многоформная экссудативная эритема

вульгарная пузырчатка

### **3282. [Т041340] НА РЕНТГЕНОГРАММЕ ПРИ ЭОЗИНОФИЛЬНОЙ ГРАНУЛЕМЕ ВЫЯВЛЯЮТ**

**остеопороз и рассасывание костной ткани**

наличие радикулярных кист

наличие секвестров в костной ткани

увеличение высоты межзубных перегородок

### **3283. [Т041341] НА РЕНТГЕНОГРАММЕ ПРИ ПАРОДОНТОЗЕ ВЫЯВЛЯЮТ**

**равномерное уменьшение высоты межзубных перегородок при сохранении кортикальных пластинок**

атрофические процессы в костной ткани

снижение высоты межзубных перегородок

воспалительную резорбцию костной ткани лунок

### **3284. [Т041343] В НОРМЕ ПОКАЗАТЕЛИ ПОРОГОВОГО ВОЗБУЖДЕНИЯ ПУЛЬПЫ СОСТАВЛЯЮТ (МКА)**

20-40

12-18

свыше 100

2-6

### **3285. [Т041344] ОПРЕДЕЛЕНИЕ СТЕПЕНИ ТЯЖЕСТИ ПРИ ДИАГНОСТИКЕ ПАРОДОНТИТА ПРОВОДИТСЯ НА ОСНОВАНИИ**

активности кровоточивости десен при зондировании

степени рецессии десны

активности гноетечения из пародонтального кармана

**рентгенологических данных о степени деструкции костной ткани**

**3286. [T041345] ПРИ СБОРЕ АНАМНЕЗА У ПАЦИЕНТОВ С АФТАМИ СЕТТОНА ВЫЯСНЯЕТСЯ ДЛИТЕЛЬНОСТЬ СУЩЕСТВОВАНИЯ АФТ**

появившихся несколько месяцев назад и впоследствии разрешившихся рубцом

заживших в течение нескольких дней

не заживающих годами

появившихся недавно и увеличивающихся в размерах с каждым днЕм

**3287. [T041346] ОСНОВНЫМ ЭТИОЛОГИЧЕСКИМ ФАКТОРОМ, ПРИВОДЯЩИМ К СИСТЕМНОЙ ГИПОПЛАЗИИ ПОСТОЯННЫХ ЗУБОВ, ЯВЛЯЕТСЯ**

местное воздействие на зачаток зуба

наследственное нарушение

избыточное содержание фтора в питьевой воде

**нарушение обмена веществ**

**3288. [T041347] ВРЕМЕННЫЙ ДИСКОЛОРИТ ЗУБОВ МОЖЕТ БЫТЬ ОБУСЛОВЛЕН**

врождЕнным пороком биллиарной системы

неправильным выбором силлера при пломбировании корневых каналов

**употреблением в пищу красящих продуктов**

наличием отломка инструмента в корневом канале

**3289. [T041348] ПАЦИЕНТЫ С ХРАС ЧАЩЕ ВСЕГО ИМЕЮТ СОПУТСТВУЮЩИЕ ЗАБОЛЕВАНИЕ \_\_\_\_\_ СИСТЕМЫ ОРГАНИЗМА**

сердечно-сосудистой

мочеполовой

**желудочно-кишечной**

эндокринной

**3290. [Т041349] К ЗАБОЛЕВАНИЯМ, ЯВЛЯЮЩИМСЯ НАСЛЕДСТВЕННЫМИ, ОТНОСИТСЯ**

системная гипоплазия

флюороз

**несовершенный дентиногенез**

местная гипоплазия

**3291. [Т041352] ВРЕМЯ, НЕОБХОДИМОЕ ДЛЯ НАЧАЛА ОБРАЗОВАНИЯ КИСЛОТЫ БАКТЕРИАЛЬНОЙ БЛЯШКОЙ ПОСЛЕ УПОТРЕБЛЕНИЯ СЛАДКОЙ ПИЩИ, СОСТАВЛЯЕТ**

30 минут

2 минуты

**несколько секунд**

15 минут

**3292. [Т041355] ПРИ НЕВОЗМОЖНОСТИ ПОЛНОСТЬЮ ОБТУРИРОВАТЬ КОРНЕВОЙ КАНАЛ ИСПОЛЬЗУЮТ МЕТОД**

**депофореза гидроксида меди – кальция**

дарсонвализации

парафинотерапии

флюктуоризации

**3293. [Т041357] ПРЕПАРАТАМИ, ИСПОЛЬЗУЕМЫМИ ДЛЯ ОБЩЕГО ЛЕЧЕНИЯ ГЛОССАЛГИИ, ЯВЛЯЮТСЯ**

Димедрол, Прозерпин

**Финлепсин, инъекции витамина В12**

Прозерпин, Тималин,

Пентовит, Метацил

**3294. [T041358] КОНЦЕНТРАЦИЯ РАСТВОРА ХЛОРГЕКСИДИНА БИГЛЮКОНАТА, КОТОРУЮ МОЖНО РЕКОМЕНДОВАТЬ ДЛЯ ПОЛОСКАНИЯ ПОЛОСТИ РТА У ПАЦИЕНТОВ С ОБОСТРЕНИЕМ ПАРОДОНТИТА, СОСТАВЛЯЕТ (%)**

0,2

5

10

40

**3295. [T041359] ПРИ ХРОНИЧЕСКОМ ПУЛЬПИТЕ ЛУЧШЕ ВСЕГО ПРИМЕНИТЬ МЕТОД**

витальной ампутации

**витальной экстирпации**

девитальной экстирпации

удаления зуба

**3296. [T041360] ПОКАЗАНИЕМ К БИОЛОГИЧЕСКОМУ МЕТОДУ ЛЕЧЕНИЯ ПУЛЬПИТА С ПОЛНЫМ СОХРАНЕНИЕМ ПУЛЬПЫ ЗУБА ЯВЛЯЕТСЯ**

обострение хронического пульпита

**случайно вскрытый рог пульпы**

хронический язвенный пульпит

острый гнойный пульпит

**3297. [T041361] СОЗДАНИЕ ЭНДОДОНТИЧЕСКОГО ДОСТУПА ПРИ РАСКРЫТИИ ПОЛОСТИ ЗУБА В РЕЗЦАХ ПРОИЗВОДИТСЯ**

**в центральной точке коронки (с небной поверхности зуба)**

со стороны режущего края

в области медиального края коронки

в области дистального края коронки

**3298. [Т041362] ЭНДОДОНТИЧЕСКИМ ИНСТРУМЕНТОМ, ПРЕДНАЗНАЧЕННЫМ ДЛЯ РАСШИРЕНИЯ И ВЫРАВНИВАНИЯ КОРНЕВОГО КАНАЛА, ЯВЛЯЕТСЯ**

плагер

алмазный бор

**Н-файл**

пульпэкстрактор

**3299. [Т041363] ФРЕНУЛОПЛАСТИКА ПРОВОДИТСЯ С ЦЕЛЮ**

закрытия оголенной поверхности корня

утолщения десны

устранения пародонтальных карманов

**устранения патологического механического воздействия неадекватно прикреплённых уздечек губ и языка на краевой пародонт**

**3300. [Т041364] ДЛЯ СИСТЕМНОГО ЛЕЧЕНИЯ ХРОНИЧЕСКОГО ГЕРПЕТИЧЕСКОГО СТОМАТИТА В СТАДИИ ОБОСТРЕНИЯ НАЗНАЧАЮТ**

Метронидазол

Нистатин

**Ацикловир**

Азитромицин

**3301. [Т041365] ДЛЯ СТИМУЛЯЦИИ ЭПИТЕЛИЗАЦИИ ЭРОЗИЙ ПРИ ЛЕЧЕНИИ ОСТРОГО ГЕРПЕТИЧЕСКОГО СТОМАТИТА РЕКОМЕНДУЮТСЯ АППЛИКАЦИИ**

антибиотиков

**кератопластиков**

протеолитических ферментов

антиоксидантов

**3302. [T041366] КОМПЛЕКСНЫЙ ПЛАН ЛЕЧЕНИЯ ПАЦИЕНТА С ТУБЕРКУЛЕЗНОЙ ЯЗВОЙ ПОЛОСТИ РТА ПРЕДПОЛАГАЕТ КОНСУЛЬТАЦИЮ И ЛЕЧЕНИЕ У ВРАЧА**

эндокринолога

терапевта

**фтизиатра**

дерматолога

**3303. [T041368] ПРЕДПОЧТИТЕЛЬНЫМ СРЕДСТВОМ ДЛЯ ХИМИЧЕСКОГО РАСШИРЕНИЯ КОРНЕВЫХ КАНАЛОВ ЯВЛЯЕТСЯ**

ЭДТА в гелиевой форме

гуттасольв

**ЭДТА в жидкой форме**

эндометазон

**3304. [T041369] МАТЕРИАЛОМ ВЫБОРА ДЛЯ ПЛОМБИРОВАНИЯ ТРУДНОПРОХОДИМЫХ КОРНЕВЫХ КАНАЛОВ ЯВЛЯЕТСЯ**

препарат на основе смол

цемент

гуттаперча

**препарат на основе Резорцин-формалина**

**3305. [T041372] К ПРЕПАРАТАМ ДЛЯ ВРЕМЕННОГО ПЛОМБИРОВАНИЯ КОРНЕВЫХ КАНАЛОВ НЕ ОТНОСЯТ ПАСТЫ НА ОСНОВЕ**

**Резорцин-формалина**

Метронидазола

Гидроксида кальция

антибиотиков



### **3306. [T041373] ОСНОВНЫМ СВОЙСТВОМ ЭДТА ЯВЛЯЕТСЯ**

декальцинация дентина

антисептическое действие

увлажнение канала

усиление режущих свойств эндодонтических инструментов

### **3307. [T041374] К ПРЕПАРАТАМ, ОБЛАДАЮЩИМ ОДОНТОТРОПНЫМ ДЕЙСТВИЕМ, ОТНОСЯТСЯ**

препараты на основе гидроокиси кальция

кортикостероиды

антибиотики и антисептики

препараты сульфаниламидные

### **3308. [T041375] СТАНДАРТНАЯ ТЕХНИКА РАСШИРЕНИЯ КОРНЕВОГО КАНАЛА ПРЕДУСМАТРИВАЕТ ИСПОЛЬЗОВАНИЕ ИНСТРУМЕНТОВ С КОНУСНОСТЬЮ (%)**

2

6

4

12

### **3309. [T041376] ОСЛОЖНЕНИЕМ, КОТОРОЕ МОЖЕТ ВОЗНИКНУТЬ В РЕЗУЛЬТАТЕ НАРУШЕНИЯ МЕТОДИКИ МЕДИКАМЕНТОЗНОЙ ОБРАБОТКИ КОРНЕВЫХ КАНАЛОВ РАСТВОРОМ ГИПОХЛОРИТА НАТРИЯ, ЯВЛЯЕТСЯ**

некроз мягких тканей

неврит лицевого нерва

гальванизм

растворение смазанного слоя

### **3310. [T041378] ПРЕПАРАТЫ НА ОСНОВЕ ГИДРООКСИ КАЛЬЦИЯ ИСПОЛЬЗУЮТ В СВЯЗИ С ИХ СВОЙСТВАМИ**

кровоостанавливающими

нейтральными

**щелочными**

кислотными

### **3311. [T041381] ПРИ ВЕРТИКАЛЬНОЙ РЕЗЦОВОЙ ДИЗОККЛЮЗИИ НАБЛЮДАЕТСЯ**

**сглаженность носогубных и подбородочной складок**

резкая выраженность носогубной и подбородочной складок

снижение нижней трети лица

смещение подбородка в сторону

### **3312. [T041383] ПРИ ГЛУБОКОЙ РЕЗЦОВОЙ ОККЛЮЗИИ И ДИЗОККЛЮЗИИ НАБЛЮДАЕТСЯ**

смещение подбородка в сторону

сглаженность носогубных и подбородочной складок

увеличение нижней трети лица

**выраженность носогубных и подбородочных складок**

### **3313. [T041392] ИЗМЕРЕНИЕ КДМ ПО КОРКХАУЗУ ПОЗВОЛЯЕТ ОЦЕНИТЬ**

трансверзальные размеры зубных рядов

вертикальные размеры зубных рядов

пропорциональность верхних и нижних резцов

**длину переднего отрезка**

### **3314. [T041395] ШИРИНА ЛИЦА ИЗМЕРЯЕТСЯ МЕЖДУ ТОЧКАМИ**

zy-zy

gl-gn

go-go

oph-gn

### **3315. [T041396] ОДНОЙ ИЗ ПРИЧИН ДИСТАЛЬНОЙ ОККЛЮЗИИ ЯВЛЯЕТСЯ**

вредная привычка закусывания верхней губы

макроглоссия

**патология ЛОР-органов**

неправильное положение во время сна с подкладыванием кулака под щеку

### **3316. [T041397] ОТСУТСТВИЕ ФИЗИОЛОГИЧЕСКИХ ТРЕМ В ПЕРИОД ПОДГОТОВКИ К СМЕННОМУ ПРИКУСУ МОЖЕТ ПРИВЕСТИ К**

**скученности постоянных зубов**

открытому прикусу

мезиальной окклюзии

дистальной окклюзии

### **3317. [T041400] АКТИВАТОР ФУНКЦИИ ФРЕНКЕЛЯ 2 ТИПА ПРИМЕНЯЕТСЯ ДЛЯ ЛЕЧЕНИЯ**

мезиальной окклюзии

дистальной окклюзии с протрузией верхних резцов

вертикальной резцовой дизокклюзии

**дистальной окклюзии с ретрузией верхних резцов**

### **3318. [T041404] АППАРАТ PENDULUM ПРИМЕНЯЕТСЯ ДЛЯ**

дистализации первых нижних постоянных моляров

медленного расширения верхнего зубного ряда

**дистализации первых верхних постоянных моляров**

форсированного расширения верхнего зубного ряда в постоянном прикусе

### **3319. [T041408] АППАРАТ QUARDHELIX ПРИМЕНЯЕТСЯ ДЛЯ ЗУБНОГО РЯДА**

удлинения нижнего

удлинения верхнего

расширения нижнего

**расширения верхнего**

### **3320. [T041411] ПРИ ЛЕЧЕНИИ ГЛУБОКОГО РЕЗЦОВОГО ПЕРЕКРЫТИЯ ИСПОЛЬЗУЮТ**

аппарат Брюкля

верхнечелюстную пластинку с окклюзионными накладками

верхнечелюстную пластинку с наклонной плоскостью

**верхнечелюстную пластинку с накусочной площадкой**

### **3321. [T041413] ПЛАСТИНКА С НАКУСОЧНОЙ ПЛОЩАДКОЙ ПРИМЕНЯЕТСЯ ПРИ**

сагиттальной резцовой дизокклюзии

вертикальной резцовой дизокклюзии

**глубокой резцовой дизокклюзии**

мезиальной окклюзии

### **3322. [T041414] ДЛЯ ПРОФИЛАКТИКИ ОБРАЗОВАНИЯ ДИАСТЕМЫ РЕКОМЕНДУЕТСЯ**

использование вестибулярной пластинки

использование преортодонтического трейнера

**пластика короткой широкой уздечки верхней губы**

миогимнастика для нормализации положения языка в покое

### **3323. [T041417] ДЛЯ ПРОФИЛАКТИКИ ВРЕДНОЙ ПРИВЫЧКИ СОСАНИЯ ПАЛЬЦА ИСПОЛЬЗУЮТ**

наложение гипсовой лангеты на локтевой сустав ребенка

аппарат с «шипами»

аппарат Брюкля

**вестибулярные пластинки**

### **3324. [T041419] ЗУБ 6.3 ПРОРЕЗЫВАЕТСЯ В (МЕС.)**

22-26

18-22

20-24

**16-20**

### **3325. [T041420] РЕЗОРБИЦИЯ КОРНЕЙ ЗУБА 7.1 НАЧИНАЕТСЯ В (ЛЕТ)**

4

3

5

2

**3326. [Т041421] ЗУБ 2.4 ПРОРЕЗЫВАЕТСЯ В (ЛЕТ)**

10-11

6-7

8-10

11-12

**3327. [Т041422] ОКОНЧАНИЕ ФОРМИРОВАНИЯ КОРНЕЙ ЗУБА 4.6 ПРОИСХОДИТ В (ЛЕТ)**

7-8

6-7

9-10

8-9

**3328. [Т041423] РЕБЕНОК МОЖЕТ САМОСТОЯТЕЛЬНО ПРИНИМАТЬ РЕШЕНИЕ О ПРОВЕДЕНИИ МЕДИЦИНСКОГО ОБСЛЕДОВАНИЯ И ЛЕЧЕНИЯ НАЧИНАЯ С ВОЗРАСТА (ЛЕТ)**

15

18

14

16

**3329. [Т041424] ОБСЛЕДОВАНИЕ РЕБЕНКА НА СТОМАТОЛОГИЧЕСКОМ ПРИЕМЕ НАЧИНАЮТ С**

**выявления причины обращения**

внешнего осмотра

анализа рентгеновских снимков

осмотра полости рта

**3330. [Т041425] ПАТОЛОГИЧЕСКИЙ ПРОЦЕСС, ПРОЯВЛЯЮЩИЙСЯ ПОСЛЕ ПРОРЕЗЫВАНИЯ ЗУБОВ, ПРИ КОТОРОМ ПРОИСХОДИТ ДЕМИНЕРАЛИЗАЦИЯ И РАЗМЯГЧЕНИЕ ТВЕРДЫХ ТКАНЕЙ ЗУБА С ПОСЛЕДУЮЩИМ ОБРАЗОВАНИЕМ ДЕФЕКТА В ВИДЕ ПОЛОСТИ, НАЗЫВАЕТСЯ**

кариес

гипоплазия эмали

очаговая деминерализация эмали

эрозия эмали

**3331. [Т041428] ЗУБЫ ГЕТЧИНСОНА ХАРАКТЕРИЗУЮТСЯ**

**бочкообразной формой резцов верхней и нижней челюсти с полулунной вырезкой на режущем крае**

единичными меловидными пятнами на вестибулярной поверхности зубов

дефектом эмали в виде чашеобразного углубления с гладкими стенками и дном

слаборазвитыми конвергирующими буграми постоянных моляров, конусовидной формой коронки

**3332. [Т041429] ЗУБЫ ФУРНЬЕ ХАРАКТЕРИЗУЮТСЯ**

единичными меловидными пятнами на вестибулярной поверхности зубов

дефектом эмали в виде чашеобразного углубления с гладкими стенками и дном

**бочкообразной формой резцов верхней и нижней челюсти**

слаборазвитыми конвергирующими буграми постоянных моляров, конусовидной формой коронки

**3333. [Т041430] МЕТОД РЕФЛЕКСИИ ПОЗВОЛЯЕТ ВЫЯВИТЬ**

признаки осложнений кариеса (свищевой ход, синюшность десны)

скрытые (подповерхностные) участки деминерализации эмали

распространенность воспалительного процесса на окружающие зуб ткани

**начальный кариозный процесс в пришеечной области отраженным светом**

осветительной лампы

**3334. [Т041431] ТРАНСИЛЛЮМИНАЦИОННЫЙ МЕТОД ИСПОЛЬЗУЮТ ДЛ**

диагностики кариеса, выявления поддесневых зубных отложений, трещин в эмали

распознавания патогенных микроорганизмов

диагностики заболеваний пародонта, периодонта и невrogenных заболеваний челюстно-лицевой области

определения краевого прилегания пломб, распознавания начального кариеса зубов, некоторых заболеваний слизистой оболочки полости рта

**3335. [Т041432] КАРИЕСОГЕННЫМИ СВОЙСТВАМИ ОБЛАДАЕТ**

фтор

фосфор

**кадмий**

медь

**3336. [Т041433] ДЛ** ПЛОМБИРОВАНИЯ КОРНЕВЫХ КАНАЛОВ ВРЕМЕННЫХ МОЛЯРОВ В ПЕРИОД ФИЗИОЛОГИЧЕСКОГО ПОКОЯ ПРИМЕНЯЮТ

фосфат цемент

эндодент

**цинк-эвгеноловую пасту**

гуттаперчевые штифты

**3337. [Т041434] ДЛ** ЛЕЧЕНИЯ ХРОНИЧЕСКОГО ПУЛЬПИТА ВРЕМЕННЫХ МОЛЯРОВ В ПЕРИОД ФИЗИОЛОГИЧЕСКОЙ РЕЗОРБЦИИ КОРНЕЙ ПРИМЕНЯЮТ МЕТОД

витальной экстерпации

биологический



девитальной ампутации

девитальной экстерпации

**3338. [Т041435] ДЛЯ ЛЕЧЕНИЯ ХРОНИЧЕСКОГО ПУЛЬПИТА ПОСТОЯННЫХ ЗУБОВ С НЕСФОРМИРОВАННЫМИ КОРНЯМИ ПРИМЕНЯЮТ МЕТОД**

глубокой ампутации

биологический

девитальной экстерпации

девитальной ампутации

**3339. [Т041436] ПРИ ДИСТАЛЬНОЙ ОККЛЮЗИИ ЧАЩЕ ВСЕГО БЫВАЕТ ПРОФИЛЬ**

выпуклый

прямой

прямой или вогнутый

вогнутый

**3340. [Т041438] ПРИ МЕЗИАЛЬНОЙ ОККЛЮЗИИ ЧАЩЕ ВСЕГО БЫВАЕТ ПРОФИЛЬ**

выпуклый

прямой

**вогнутый или прямой**

выпуклый или прямой

**3341. [Т041440] ПРИ ВЕРТИКАЛЬНОЙ РЕЗЦОВОЙ ДИЗОККЛЮЗИИ НИЖНЯЯ ТРЕТЬ ЛИЦА**

становится асимметричной

**увеличивается**

уменьшается

не изменяется

**3342. [Т041442] ПРИ ГЛУБОКОЙ РЕЗЦОВОЙ ОККЛЮЗИИ И ДИЗОККЛЮЗИИ НИЖНЯЯ ТРЕТЬ ЛИЦА ЧАЩЕ**

становится асимметричной

**снижена**

не изменена

увеличена

**3343. [Т041443] ПРИ ГЛУБОКОЙ РЕЗЦОВОЙ ОККЛЮЗИИ И ДИЗОККЛЮЗИИ**

подбородок смещен в сторону

носогубные и подбородочная складки сглажены

**носогубные и подбородочная складка резко выражены**

нижняя треть лица увеличена

**3344. [Т041444] ПРИ ТРАНСВЕРЗАЛЬНЫХ АНОМАЛИЯХ ЧАСТО НАБЛЮДАЕТСЯ**

синдром «длинного лица»

снижение нижней трети лица

выпуклый профиль

**асимметрия лица**

**3345. [Т041445] МЛАДЕНЧЕСКАЯ РЕТРОГЕНИЯ ПРЕДСТАВЛЯЕТ СОБОЙ**

дистальное положение нижней челюсти от 6 месяцев до 1 года

дистальное положение верхней челюсти при рождении и в первые месяцы жизни

**дистальное положение нижней челюсти во время рождения и в первые месяцы жизни**

несмыкание зубных валиков по вертикали

**3346. [T041446] МЕЗИАЛЬНАЯ СТУПЕНЬ ПРЕДСТАВЛЯЕТ СОБОЙ**

смещение зубов 5.5 и 6.5 зубы мезиально относительно 7.5 и 8.5 зубов соответственно

расстояние сагиттальной плоскости между дистальными поверхностями 1 постоянных моляров

**расстояние сагиттальной плоскости между дистальными поверхностями 2 временных моляров**

нахождение дистальных поверхностей 2 временных моляров в одной вертикальной плоскости

**3347. [T041447] ДЛЯ ГЛУБОКОЙ РЕЗЦОВОЙ ОККЛЮЗИИ И ДИЗОККЛЮЗИИ НА ТРГ В БОКОВОЙ ПРОЕКЦИИ ХАРАКТЕРНО \_\_\_\_\_ УГЛА**

уменьшение базального

увеличение базального

увеличение гониального

увеличение ANB

**3348. [T041448] ДЛЯ ВЕРТИКАЛЬНОЙ РЕЗЦОВОЙ ДИЗОККЛЮЗИИ НА ТРГ В БОКОВОЙ ПРОЕКЦИИ ХАРАКТЕРНО \_\_\_\_\_ УГЛА**

уменьшение базального

уменьшение гониального

**увеличение базального**

уменьшение ANB

**3349. [T041449] ПРИ МЕЗИАЛЬНОЙ ОККЛЮЗИИ НА ТРГ В БОКОВОЙ ПРОЕКЦИИ УГОЛ ANB**

становится резко положительным

**уменьшается**

увеличивается

не изменяется

**3350. [T041450] ПРИ ДИСТАЛЬНОЙ ОККЛЮЗИИ НА ТРГ В БОКОВОЙ ПРОЕКЦИИ УГОЛ ANB**

не изменяется

становится отрицательным

уменьшен

**увеличен**

**3351. [T041451] НАИБОЛЕЕ ИНФОРМАТИВНЫМ МЕТОДОМ РЕНТГЕНОЛОГИЧЕСКОЙ ДИАГНОСТИКИ ДЛЯ ВЫЯВЛЕНИЯ РЕТЕНИРОВАННЫХ И СВЕРХКОМПЛЕКТИННЫХ ЗУБОВ ЯВЛЯЕТСЯ**

ТРГ в боковой проекции

ортопантомография

**компьютерная томография**

прицельная рентгенография

**3352. [T041452] ИНДЕКС ТОНА ХАРАКТЕРИЗУЕТ**

сагиттальные размеры зубных рядов

**пропорциональность верхних и нижних резцов**

трансверзальные размеры зубных рядов

вертикальные размеры зубных рядов

**3353. [T041453] ИНДЕКС ТОНА В НОРМЕ РАВЕН**

1.42

1.23

0.33

**3354. [T041454] ИЗМЕРЕНИЕ ПО ТОНУ НЕОБХОДИМО ДЛЯ ОЦЕНКИ**

вертикальных размеров зубных рядов

сагиттальных размеров зубных рядов

**трансверзальных размеров зубных рядов**

пропорциональности верхних и нижних резцов

**3355. [T041456] УГОЛ SNA НА ТРГ В БОКОВОЙ ПРОЕКЦИИ ХАРАКТЕРИЗУЕТ ПОЛОЖЕНИЕ**

нижней челюсти относительно переднего основания черепа в сагиттальной плоскости

**верхней челюсти относительно переднего основания черепа в сагиттальной плоскости**

верхней челюсти относительно переднего основания черепа в вертикальной плоскости

нижней челюсти относительно переднего основания черепа в вертикальной плоскости

**3356. [T041457] БАЗАЛЬНЫЙ УГОЛ НА ТРГ В БОКОВОЙ ПРОЕКЦИИ ХАРАКТЕРИЗУЕТ**

положение нижней челюсти относительно переднего основания черепа в вертикальной плоскости

**взаимоотношение верхней и нижней челюсти в вертикальной плоскости**

положение верхней челюсти относительно переднего основания черепа в сагиттальной плоскости

взаимоотношение верхней и нижней челюсти в сагиттальной плоскости

**3357. [T041458] УВЕЛИЧЕНИЕ БАЗАЛЬНОГО УГЛА ОБЫЧНО БЫВАЕТ ПРИ**

глубокой резцовой дизокклюзии

глубокой резцовой окклюзии

трансверзальных аномалиях

вертикальной резцовой дизокклюзии

**3358. [T041459] ТРГ В ПРЯМОЙ ПРОЕКЦИИ КАК МЕТОД ДИАГНОСТИКИ НАИБОЛЕЕ ИНФОРМАТИВЕН ПРИ**

вертикальных аномалиях

сагиттальных аномалиях

зубоальвеолярной форме мезиальной окклюзии

**трансверзальных аномалиях**

**3359. [T041461] ЭЛЕКТРОМИОГРАФИЯ ПОЗВОЛЯЕТ**

оценить тонус жевательных мышц

**оценить функциональное состояние мышц с помощью регистрации биоэлектрических потенциалов**

оценить состояние мышц только в покое

исследовать состояние гемодинамики в мышцах

**3360. [T041462] ОДНОЙ ИЗ ПРИЧИН ДИСТАЛЬНОЙ ОККЛЮЗИИ ЯВЛЯЕТСЯ**

макроглоссия

вредная привычка закусывания верхней губы

**заболевания ЛОР-органов**

неправильное положение во время сна с подкладыванием кулака под щеку

**3361. [T041464] АКТИВАТОР ФУНКЦИИ ФРЕНКЕЛЯ 1 ТИПА ПРИМЕНЯЕТСЯ ДЛЯ ЛЕЧЕНИЯ**

дистальной окклюзии с ретрузией верхних резцов

**дистальной окклюзии с протрузией верхних резцов**

вертикальной резцовой дизокклюзии

мезиальной окклюзии

**3362. [Т041466] АКТИВАТОР ФУНКЦИИ ФРЕНКЕЛЯ 3 ТИПА ПРИМЕНЯЕТСЯ ДЛЯ ЛЕЧЕНИЯ**

вертикальной резцовой дизокклюзии

дистальной окклюзии с протрузией верхних резцов

дистальной окклюзии с ретрузией верхних резцов

**мезиальной окклюзии**

**3363. [Т041467] АППАРАТ НААС ПРИМЕНЯЕТСЯ ДЛЯ**

**форсированного расширения верхнего зубного ряда в раннем сменном прикусе**

форсированного расширения верхнего зубного ряда в постоянном прикусе

дистализации первых верхних моляров

медленного расширения верхнего зубного ряда

**3364. [Т041468] АППАРАТ «ЛЯГУШКА» ПРИМЕНЯЕТСЯ ДЛЯ**

форсированного расширения верхнего зубного ряда в постоянном прикусе

медленного расширения верхнего зубного ряда

дистализации первых нижних постоянных моляров

**дистализации первых верхних постоянных моляров**

**3365. [Т041470] ЛИЦЕВАЯ ДУГА С ШЕЙНОЙ ИЛИ ГОЛОВНОЙ ТЯГОЙ ПРИМЕНЯЕТСЯ ДЛЯ**

**дистализации первых верхних постоянных моляров**

форсированного расширения верхнего зубного ряда в постоянном прикусе

дистализации первых нижних постоянных моляров

медленного расширения верхнего зубного ряда

### **3366. [Т041471] ЛИЦЕВАЯ МАСКА ПРИМЕНЯЕТСЯ ДЛЯ**

выдвижения нижней челюсти и нижнего зубного ряда кпереди

задержки роста верхней челюсти

**выдвижения верхней челюсти и верхнего зубного ряда кпереди**

для задержки роста нижней челюсти

### **3367. [Т041472] АППАРАТ ДЕРИХСВАЙЛЕРА ПРИМЕНЯЕТСЯ ДЛЯ**

дистализации верхних первых моляров

медленного расширения верхнего зубного ряда

деротации верхних первых моляров

**форсированного расширения верхнего зубного ряда**

### **3368. [Т041474] ПРИ ЗУБОАЛЬВЕОЛЯРНОЙ ФОРМЕ МЕЗИАЛЬНОЙ ОККЛЮЗИИ И РЕТРУЗИИ ВЕРХНИХ РЕЗЦОВ ВО ВРЕМЕННОМ ИЛИ РАННЕМ СМЕННОМ ПРИКУСЕ ЦЕЛЕСООБРАЗНО ИСПОЛЬЗОВАТЬ АППАРАТ**

Гербста

Френкеля 1 типа

**Брюкля**

Naas

### **3369. [Т041475] ДЛЯ НОРМАЛИЗАЦИИ ПОЛОЖЕНИЯ ЯЗЫКА В ПОКОЕ ПРИ ЛЕЧЕНИИ ВЕРТИКАЛЬНОЙ РЕЗЦОВОЙ ДИЗОККЛЮЗИИ ИСПОЛЬЗУЮТ**

**аппарат с «шипами»**

аппарат Брюкля

верхнечелюстную пластинку с окклюзионными накладками

регулятор функции Френкеля 1 типа



**3370. [Т041477] ПРИ РЕЗКО ВЫРАЖЕННОЙ ГНАТИЧЕСКОЙ ФОРМЕ ДИСТАЛЬНОЙ ОККЛЮЗИИ(WITTS > 11) У ПАЦИЕНТОВ СТАРШЕ 18 ЛЕТ НЕОБХОДИМО**

ортодонтическое лечение в сочетании с ортогнатической хирургией

форсированное расширение нижней челюсти в сочетании с лицевой маской

лечение с помощью активатора функции Френкеля 3 типа

форсированное расширение верхней челюсти с помощью аппарата Дерихсвайлера

**3371. [Т041478] ПЛАСТИНКА С НАКУСОЧНОЙ ПЛОЩАДКОЙ ПРИМЕНЯЕТСЯ ПРИ**

сагиттальной резцовой дизокклюзии

вертикальной резцовой дизокклюзии

мезиальной окклюзии

**глубокой резцовой дизокклюзии**

**3372. [Т041479] ДЛЯ ПРОФИЛАКТИКИ ОБРАЗОВАНИЯ ДИАСТЕМЫ ПРИМЕНЯЕТСЯ**

использование вестибулярной пластинки

**пластика короткой широкой уздечки верхней губы**

использование преортодонтического трейнера

миогимнастика для нормализации положения языка в покое

**3373. [Т041480] ДЛЯ НОРМАЛИЗАЦИИ СМЫКАНИЯ ГУБ С ЦЕЛЬЮ ПРОФИЛАКТИКИ ФОРМИРОВАНИЯ ЗУБОЧЕЛЮСТНЫХ АНОМАЛИЙ У ДЕТЕЙ РЕКОМЕНДУЮТ**

активатор функции Френкеля IV типа

ношение элайнеров

**миогимнастику для укрепления круговой мышцы рта**

аппарат Брюкля

### **3374. [Т041481] ВЕСТИБУЛЯРНЫЕ ПЛАСТИНКИ ИСПОЛЬЗУЮТ ДЛЯ**

нормализации положения верхних резцов

предотвращения сообщения носовой и ротовой полости

**устранения вредных привычек**

устранения протрузии нижних резцов

### **3375. [Т041483] ДЛЯ НОРМАЛИЗАЦИИ ПОЛОЖЕНИЯ ЯЗЫКА В ПОКОЕ ВО ВРЕМЕННОМ ПРИКУСЕ ИСПОЛЬЗУЮТ**

вестибулярную пластинку с козырьком

стандартная вестибулярная пластинка

**вестибулярную пластинку с бусинкой**

аппарат Андресена-Гойпля

### **3376. [Т041484] ДЛЯ УСТРАНЕНИЯ ВРЕДНОЙ ПРИВЫЧКИ СОСАНИЯ ПАЛЬЦА, СОЧЕТАЮЩЕЙСЯ С ДИСТАЛЬНОЙ ОККЛЮЗИЕЙ, ЦЕЛЕСООБРАЗНО ИСПОЛЬЗОВАТЬ**

вертикальную пластинку с бусинкой

стандартную вестибулярную пластинку

**вестибулярную пластинку с козырьком**

аппарат Андресена-Гойпля

### **3377. [Т041485] ТАКТИКА ЛЕЧЕНИЯ ВО ВРЕМЕННОМ ПРИКУСЕ СОСТОИТ В**

использовании капп

ортогнатической хирургии

**устранении вредных привычек**

активном ортодонтическом лечении с использованием несъемной аппаратуры

**3378. [T041486] СИМПТОМ НАГРУЗКИ ПРИ ПЕРЕЛОМЕ ВЕРХНЕЙ ЧЕЛЮСТИ (СИМПТОМ ГЕРЕНА) ОПРЕДЕЛЯЕТСЯ ДАВЛЕНИЕМ НА**

подбородок при сомкнутых зубных рядах

основание альвеолярного отростка верхней челюсти в области фронтального отдела

переносицу в направлении сверху вниз

**бугор верхней челюсти в проекции крыловидного отростка**

**3379. [T041487] ПОДКОЖНАЯ ЭМФИЗЕМА ПРИ ПОВРЕЖДЕНИИ ПЕРЕДНЕЙ СТЕНКИ ВЕРХНЕЧЕЛЮСТНОЙ ПАЗУХИ ВЫЯВЛЯЕТСЯ МЕТОДОМ**

перкуссии

постановки жевательных проб

определения симптома «двойного пятна»

**пальпации**

**3380. [T041488] АТЕРОМА ПРЕДСТАВЛЯЕТ СОБОЙ ОПУХОЛЕПОДОБНОЕ ОБРАЗОВАНИЕ, ВОЗНИКШЕЕ ВСЛЕДСТВИЕ**

закупорки потовой железы

закупорки слюнной железы

**закупорки сальной железы**

отложения атероматозных масс в сосудах

**3381. [T041489] СИРИНГОМА ПРЕДСТАВЛЯЕТ СОБОЙ ОПУХОЛЬ ЖЕЛЕЗЫ**

малой слюнной

**потовой**

сальной

большой слюнной

**3382. [T041490] ДОБРОКАЧЕСТВЕННАЯ ОПУХОЛЬ, ПРОИСХОДЯЩАЯ ИЗ ПОКРОВНОГО ЭПИТЕЛИЯ, ЯВЛЯЕТСЯ**

папилломой

фибромой

саркомой

карциномой

**3383. [T041491] БОЛЕЗНЕННОСТЬ ПРИ ГЛОТАНИИ ПОЯВЛЯЕТСЯ У БОЛЬНЫХ С ФЛЕГМОНОЙ В ОБЛАСТИ**

окологлоточного пространства

височной

щЕчной

околоушно-жевательной

**3384. [T041492] ВЫРАЖЕННОЕ ЗАТРУДНЕНИЕ ПРИ ОТКРЫВАНИИ РТА ПОЯВЛЯЕТСЯ У БОЛЬНЫХ С ФЛЕГМОНОЙ ОБЛАСТИ**

щЕчной

околоушно-жевательной

скуловой

поднижнечелюстной

**3385. [T041493] ПЕРВИЧНЫЙ ОЧАГ ГНОЙНОГО ВОСПАЛЕНИЯ, ПЕРЕРСТАЮЩИЙ В ФЛЕГМОНУ ДНА ПОЛОСТИ РТА, ЛОКАЛИЗУЕТСЯ В**

подвисочной ямке

поднижнечелюстной области

околоушной слюнной железе

щЕчной области

**3386. [T041494] ПРИЧИНОЙ РАЗВИТИЯ ФЛЕГМОНЫ КРЫЛОВИДНО-НИЖНЕЧЕЛЮСТНОГО ПРОСТРАНСТВА ЯВЛЯЕТСЯ ВОСПАЛИТЕЛЬНЫЙ ПРОЦЕСС В ОБЛАСТИ**

третьих моляров

зубов верхней челюсти

лимфатических узлов щечной области

верхней губы

**3387. [T041495] ТИПИЧНЫМ КЛИНИЧЕСКИМ ПРИЗНАКОМ ФЛЕГМОНЫ КРЫЛОВИДНО-НИЖНЕЧЕЛЮСТНОГО ПРОСТРАНСТВА ЯВЛЯЕТСЯ**

затрудненное открывание рта

инфильтрат мягких тканей подподбородочной области

отек и гиперемия кожи щечных областей

боль при глотании

**3388. [T041496] ТИПИЧНЫМ КЛИНИЧЕСКИМ ПРИЗНАКОМ ФЛЕГМОНЫ ОКОЛОУШНО-ЖЕВАТЕЛЬНОЙ ОБЛАСТИ ЯВЛЯЕТСЯ**

**инфильтрат и гиперемия кожи околоушно-жевательной области**

отек верхнего века

отек крыловидно-нижнечелюстной складки

боль при глотании

**3389. [T041497] ТИПИЧНЫМ КЛИНИЧЕСКИМ ПРИЗНАКОМ ФЛЕГМОНЫ ПОДВИСОЧНОЙ ЯМКИ ЯВЛЯЕТСЯ**

парез ветвей лицевого нерва

симптом «очков»

**симптом «песочных часов»**

отек и гиперемия кожи в подглазничной области

### **3390. [T041498] ТИПИЧНЫМ КЛИНИЧЕСКИМ ПРИЗНАКОМ АБСЦЕССА И ФЛЕГМОНЫ ЯЗЫКА ЯВЛЯЕТСЯ**

асимметрия лица

**боль при глотании и движении языка**

затрудненное открывание рта

отек крыловидно-нижнечелюстной складки

### **3391. [T041499] МЕСТНЫМИ ПРИЗНАКАМИ ОСТРОГО ОДОНТОГЕННОГО ОСТЕОМИЕЛИТА НИЖНЕЙ ЧЕЛЮСТИ ЯВЛЯЮТСЯ**

**муфтообразный, без четких границ воспалительный инфильтрат, положительный симптом Венсана, подвижность зубов**

подвижность всех зубов на челюсти, нарушение прикуса

воспалительный инфильтрат на поверхности челюсти без четких границ, положительный симптом нагрузки

воспалительный инфильтрат на одной поверхности челюсти с четкими границами, отрицательный симптом Венсана

### **3392. [T041500] КЛИНИЧЕСКАЯ КАРТИНА ПЕРИФЕРИЧЕСКОЙ ГИГАНТОКЛЕТОЧНОЙ ГРАНУЛЕМЫ ХАРАКТЕРИЗУЕТСЯ**

рыхлым болезненным кровоточащим новообразованием десны

ограниченным участком ороговения десны

2-3 эрозиями десны, без тенденции к кровоточивости и эпителизации

**синюшно-бурым бугристым новообразованием на десне мягкой консистенции**

### **3393. [T041501] КЛИНИЧЕСКАЯ КАРТИНА АМЕЛОБЛАСТОМЫ ХАРАКТЕРИЗУЕТСЯ**

болезненным дефектом костной ткани челюсти

рыхлым болезненным кровоточащим новообразованием десны

**безболезненной деформацией челюсти в виде вздутия**

плотным болезненным инфильтратом в области нескольких зубов

**3394. [T041502] КЛИНИЧЕСКАЯ КАРТИНА СОСТАВНОЙ ОДОНТОМЫ ХАРАКТЕРИЗУЕТСЯ**

**свищами на коже**

бессимптомным течением

наличием острых краёв в области альвеолярного отростка

плотным болезненным инфильтратом в области нескольких зубов

**3395. [T041503] ПЕРЕЛОМ КОСТЕЙ ОСНОВАНИЯ ЧЕРЕПА, КАК ПРАВИЛО, ПРОИСХОДИТ ПРИ**

переломе скуловых костей

суборбитальном переломе верхней челюсти

**суббазальном переломе верхней челюсти**

комбинированных повреждениях верхней челюсти

**3396. [T041504] ХАРАКТЕРНЫМ СИМПТОМОМ ПРИ ДВУСТОРОННЕМ ПЕРЕЛОМЕ МЫШЦЕЛКОВОГО ОТРОСТКА СО СМЕЩЕНИЕМ ЯВЛЯЕТСЯ**

**открытый прикус**

гипосаливация

смещение средней линии

разрыв слизистой оболочки альвеолярного отростка

**3397. [T041505] ПРИЧИНОЙ ОДОНТОГЕННОГО ОСТЕОМИЕЛИТА ЧЕЛЮСТЕЙ ЯВЛЯЕТСЯ**

хронически пульпит

**хронический периодонтит**

хронический тонзиллит

перелом челюсти

**3398. [T041506] ПРИ ОСТРОМ ПЕРИОСТИТЕ И ОСТРОМ ОСТЕОМИЕЛИТЕ ЧЕЛЮСТИ ИМЕЮТСЯ СХОДНЫЕ ПАТОЛОГОАНАТОМИЧЕСКИЕ ИЗМЕНЕНИЯ КОСТНОЙ ТКАНИ**

некроз костного вещества

**инфильтрация костномозговых пространств нейтрофилами**

образование секвестров кости

тромбоз кровеносных сосудов

**3399. [T041507] ПОДВИЖНОСТЬ И БОЛЬ В ПРИЧИННОМ ЗУБЕ И РЯДОМ СТОЯЩИХ ЗУБАХ БЫВАЕТ ПРИ ОСТРОМ**

периодонтите

лимфадените

**одонтогенном остеомиелите**

гнойном периостите

**3400. [T041508] ГНОЙНО-РЕЗОРБТИВНАЯ ЛИХОРАДКА С ОЗНОБОМ МОЖЕТ БЫТЬ СВЯЗАНА С**

тромбозом сосудов нижней челюсти

**наличием двухстороннего поднадкостничного абсцедирования**

сопутствующим лимфаденитом

секвестрацией челюстной кости

**3401. [T041509] МУФТООБРАЗНОЕ УТОЛЩЕНИЕ НИЖНЕЧЕЛЮСТНОГО КРАЯ И ДВУХСТОРОННЕЕ УТОЛЩЕНИЕ АЛЬВЕОЛЯРНОЙ ЧАСТИ БЫВАЕТ ПРИ**

периостите

**остеомиелите**

актиномикозе

периодонтите



**3402. [T041510] ДЛЯ ЭТИОПАТОГЕНЕЗА ОДОНТОГЕННОГО ОСТЕОМИЕЛИТА НАИБОЛЬШЕЕ ЗНАЧЕНИЕ ИМЕЕТ**

частичная вторичная адентия

**наличие хронической одонтогенной инфекции в челюсти**

наличие сопутствующих хронических заболеваний желудочно-кишечного тракта

заболевание крови

**3403. [T041511] ПРИ ОДОНТОГЕННОМ ОСТЕОМИЕЛИТЕ В ОСТРОЙ СТАДИИ БОЛЬНЫЕ ПРЕДЪЯВЛЯЮТ ЖАЛОБЫ НА БОЛЬ**

приступообразную ночную в одном из кариозных зубов

ноющую в зубе при приеме холодной и кислой пищи

периодическую ноющую в области зуба и прилегающем участке десны

**постоянную интенсивную в 'причинном' и рядом стоящих зубах**

**3404. [T041512] СИМПТОМ ВЕНСАНА КАК РЕЗУЛЬТАТ ВОСПАЛИТЕЛЬНОГО ПРОЦЕССА В НИЖНЕЙ ЧЕЛЮСТИ НАБЛЮДАЕТСЯ ПРИ**

при луночковом остеомиелите в области верхнего моляра

остром гнойном периостите челюсти

**остром одонтогенном остеомиелите в области тела нижней челюсти**

остром апикальном пародонтите нижнего премоляра

**3405. [T041513] ПРИ ОСТРОМ ДИФFUЗНОМ ОДОНТОГЕННОМ ОСТЕОМИЕЛИТЕ НИЖНЕЙ ЧЕЛЮСТИ ПОДВИЖНОСТЬ РЯДА ЗУБОВ ЯВЛЯЕТСЯ СЛЕДСТВИЕМ**

интоксикации организма

развития генерализованной формы пародонтита

поднадкостничного абцесса

**гнойной инфильтрации губчатого вещества челюсти**

**3406. [T041514] БОЛЕЕ ЧАСТОЕ ПОРАЖЕНИЕ ОДОНТОГЕННЫМ ОСТЕОМИЕЛИТОМ НИЖНЕЙ ЧЕЛЮСТИ В СРАВНЕНИИ С ВЕРХНЕЙ ОБЪЯСНЯЕТСЯ**

особенностями иннервации

строением надкостницы

**плотностью и массивностью кортикальной пластинки**

подвижностью нижней челюсти

**3407. [T041515] ВЫРАЖЕННАЯ ПЕРИОСТАЛЬНАЯ РЕАКЦИЯ И УТОЛЩЕНИЕ АЛЬВЕОЛЯРНОГО КРАЯ ЧЕЛЮСТИ С ДВУХ СТОРОН БЫВАЕТ ПРИ**

**остром одонтогенном остеомиелите**

ретенции третьего моляра

остром гнойном периостите

остром периодонтите

**3408. [T041516] СРОКИ, В КОТОРЫЕ ЗАКАНЧИВАЕТСЯ ПРОЦЕСС СЕКВЕСТРАЦИИ ПРИ ДИФФУЗНОМ ХРОНИЧЕСКОМ ОДОНТОГЕННОМ ОСТЕОМИЕЛИТЕ, СОСТАВЛЯЮТ (НЕДЕЛЯ)**

7-8

5-6

3-4

1-2

**3409. [T041517] МЕТОДОМ ДОПОЛНИТЕЛЬНОГО ОБСЛЕДОВАНИЯ, НАИБОЛЕЕ ИНФОРМАТИВНЫМ И РАЦИОНАЛЬНЫМ ДЛЯ ДИАГНОСТИКИ ХРОНИЧЕСКОГО ОДОНТОГЕННОГО ОСТЕОМИЕЛИТА, ЯВЛЯЕТСЯ**

УЗИ

ЭЭГ

ОПТГ

**3410. [Т041518] ЗАБОЛЕВАНИЕМ, С КОТОРЫМ СЛЕДУЕТ ПРОВОДИТЬ ДИФФЕРЕНЦИАЛЬНУЮ ДИАГНОСТИКУ ХРОНИЧЕСКОГО ОДОНТОГЕННОГО ОСТЕОМИЕЛИТА, ЯВЛЯЕТСЯ**

хронический периодонтит

**костный туберкулёз**

хронический пульпит

фолликулярная киста

**3411. [Т041519] ДЛЯ ОПРЕДЕЛЕНИЯ СТОРОЖЕВОГО ЛИМФАТИЧЕСКОГО УЗЛА СЛЕДУЕТ ВЫПОЛНИТЬ**

ядерно-магнитнорезонансную томографию

конусно-лучевую компьютерную томографию

мультиспиральную компьютерную томографию

**радиоизотопную лимфографию**

**3412. [Т041520] К ИНВАЗИВНЫМ МЕТОДАМ ДИАГНОСТИКИ НОВООБРАЗОВАНИЙ ЧЕЛЮСТНО-ЛИЦЕВОЙ ОБЛАСТИ (ЧЛО) ОТНОСИТСЯ**

магнитно-резонансная томография

цитологические исследование язвы языка путём отпечатка

ультразвуковое исследование опухоли

**цитологическое исследование кисты путём пункции**

**3413. [Т041521] ДИАГНОЗ 'МЕЛАНОМА' МОЖЕТ БЫТЬ ПОСТАВЛЕН НА ОСНОВАНИИ**

**эксцизионной биопсии**

тонкоигольной пункции

сердцевинной биопсии

инцизионной биопсии

**3414. [T041522] ФЛЕГМОНУ ОКОЛОУШНО-ЖЕВАТЕЛЬНОЙ ОБЛАСТИ НЕОБХОДИМО ДИФФЕРЕНЦИРОВАТЬ ОТ**

флегмоны височной области

ангины Людвига

**абсцедирующего паротита**

обострения хронического верхнечелюстного синусита

**3415. [T041523] ДЛЯ СИАЛОДЕНИТА ВИРУСНОЙ ЭТИОЛОГИИ ХАРАКТЕРНО, ЧТО ИЗ ВЫВОДНОГО ПРОТОКА ПОРАЖЕННОЙ ЖЕЛЕЗЫ**

выделяется густой гной

выделяется неизменная слюна

выделяется слюна с примесью гноя

**слюна не выделяется**

**3416. [T041524] СИМПТОМ «ЯБЛОЧНОГО ЖЕЛЕ» ХАРАКТЕРЕН ДЛЯ**

**туберкулезной волчанки**

вторичного сифилиса

системной красной волчанки

слизистой формы актиномикоза

**3417. [T041525] ДЕСТРУКЦИЯ КОСТНОЙ ТКАНИ ТВЕРДОГО НЕБА МОЖЕТ НАБЛЮДАТЬСЯ ПРИ**

**цилиндроме**

полиморфной аденоме

папилломе

аденолимфоме

### **3418. [T041526] ПРИЗНАК ЗАТРУДНЕННОГО ГЛОТАНИЯ НАБЛЮДАЕТСЯ ПРИ ФЛЕГМОНЕ**

субмассетериального пространства

височной области

подподбородочного пространства

**крылочелюстного пространства**

### **3419. [T041527] РЕНТГЕНОЛОГИЧЕСКАЯ КАРТИНА АМЕЛОБЛАСТОМЫ ХАРАКТЕРИЗУЕТСЯ**

**деструкцией кости в виде множественных очагов разрежения, разделенных костными перегородками**

диффузной деструкцией губчатого вещества челюсти на всем протяжении

костными изменениями типа 'тающего сахара'

резорбцией кортикальной пластинки челюсти на всем протяжении

### **3420. [T041528] ДЛЯ РЕНТГЕНОЛОГИЧЕСКОЙ КАРТИНЫ КИСТОЗНОЙ ФОРМЫ ГИГАНТОКЛЕТОЧНОЙ ОПУХОЛИ ХАРАКТЕРНО**

очаговое разрежение в виде кисты с четкими границами

разрушение кортикального слоя бесструктурным очагом разрежения, рассасывание верхушек корней зубов

наличие кисты с зачатком зуба

**наличие мелких полостей, разделенных костными перегородками**

### **3421. [T041529] ПРИ ПОДОСТРОЙ ФОРМЕ ОДОНТОГЕННОГО ОСТЕОМИЕЛИТА НИЖНЕЙ ЧЕЛЮСТИ РЕНТГЕНОЛОГИЧЕСКИ ОПРЕДЕЛЯЕТСЯ**

**ограниченная резорбция челюсти в виде очагов неправильной формы с нечеткими контурами**

очаг деструкции кости с наличием нескольких полостей

ограниченный очаг деструкции кости с четкими контурами полости

ограниченная резорбция кости округлой формы с четкими границами

**3422. [T041530] В КАЧЕСТВЕ ДОПОЛНИТЕЛЬНОГО ОБСЛЕДОВАНИЯ БОЛЬНЫХ С ОДОНТОГЕННЫМ ОСТЕОМИЕЛИТОМ ЧЕЛЮСТЕЙ В НАЧАЛЬНОМ ПЕРИОДЕ ОСТРОЙ СТАДИИ БОЛЕЕ ПОКАЗАТЕЛЬНЫМ МЕТОДОМ ЯВЛЯЕТСЯ**

остеонометрия

иммунологический тест

рентгенография

термометрия

**3423. [T041531] ОБНАРУЖЕНИЕ НА РЕНТГЕНОГРАММЕ «ЦИСТЕРН», ЗАПОЛНЕННЫХ КОНТРАСТОМ В ОБЛАСТИ СЛЮННЫХ ЖЕЛЕЗ С ИХ ЗАМЕДЛЕННОЙ СПОСОБНОСТЬЮ К ЭВАКУАЦИИ, ХАРАКТЕРНО ДЛЯ СИАЛОГРАФИЧЕСКОЙ КАРТИНЫ**

паренхиматозного сиалоаденита

интерстициального сиалоаденита

сиалодохита

эпидемического паротита

**3424. [T041532] ПУНКТАТ ВРОЖДЕННОЙ КИСТЫ ШЕИ ВНЕ ВОСПАЛЕНИЯ ИМЕЕТ ВИД**

прозрачной опалесцирующей жидкости

гноя

лимфы

крови

**3425. [T041533] ДЛЯ РЕНТГЕНОЛОГИЧЕСКОЙ КАРТИНЫ РАДИКУЛЯРНОЙ КИСТЫ ХАРАКТЕРНЫ ИЗМЕНЕНИЯ КОСТНОЙ ТКАНИ**

в виде нескольких полостей с четкими контурами

в виде 'тающего сахара'

**с четкими контурами в области верхушек одного или нескольких зубов**

с нечеткими границами в области одного или нескольких зубов

**3426. [T041534] ПОЯВЛЕНИЕ БОЛЕЙ В УВЕЛИЧЕННЫХ ЛИМФАТИЧЕСКИХ УЗЛАХ ЧЕЛЮСТНО-ЛИЦЕВОЙ ОБЛАСТИ И ШЕИ ПОСЛЕ ПРИЕМА НЕБОЛЬШИХ ДОЗ АЛКОГОЛЯ ХАРАКТЕРНО ДЛЯ**

лимфогранулематоза

метастазов меланомы

синдрома Шегрена

метастазов плоскоклеточного рака

**3427. [T041535] ОДНИМ ИЗ ОСЛОЖНЕНИЙ ФЛЕГМОНЫ ГЛАЗНИЦЫ МОЖЕТ БЫТЬ**

парез лицевого нерва

выворот век

потеря зрения

ксерофтальмия

**3428. [T041536] СЕРЬЕЗНЫМ ОСЛОЖНЕНИЕМ ФЛЕГМОН ВЕРХНИХ ОТДЕЛОВ ЛИЦА ЯВЛЯЕТСЯ**

медиастинит

паротит

парез лицевого нерва

тромбоз кавернозного синуса головного мозга

**3429. [T041537] ВЫПОЛНЯЯ РАЗРЕЗ ПРИ ВСКРЫТИИ ФЛЕГМОНЫ ДНА ПОЛОСТИ РТА, МОЖНО ПОВРЕДИТЬ**

скуловую ветвь nervus facialis

поднижнечелюстную слюнную железу

околоушную слюнную железу

корень языка

**3430. [T041538] НАИБОЛЕЕ ВЕРОЯТНЫМ ОСЛОЖНЕНИЕМ ПРИ ХРОНИЧЕСКОМ ОДОНТОГЕННОМ ОСТЕОМИЕЛИТЕ НИЖНЕЙ ЧЕЛЮСТИ ЯВЛЯЕТСЯ**

верхнечелюстной синусит

дакриоцистит

парез ветвей лицевого нерва

**патологический перелом**

**3431. [T041539] РАЗРЕЗ ПРИ ФЛЕГМОНЕ ДНА ПОЛОСТИ РТА ДОСТАТОЧЕН, ЕСЛИ ОН СДЕЛАН**

**на протяжении инфильтрата**

в месте наибольшей болезненности

по границе гиперемии кожи

в проекции корня языка

**3432. [T041540] ПРИ НЕБЛАГОПРИЯТНОМ ТЕЧЕНИИ ФЛЕГМОНЫ ПОДПОДБОРОДОЧНОЙ ОБЛАСТИ ИНФЕКЦИЯ РАСПРОСТРАНЯЕТСЯ В**

околоушно-жевательную область

подглазничную область

**средостение**

щЕчную область

**3433. [T041541] ПРИ НЕБЛАГОПРИЯТНОМ ТЕЧЕНИИ АБСЦЕССА ЧЕЛЮСТНО-ЯЗЫЧНОГО ЖЕЛОБКА ИНФЕКЦИЯ РАСПРОСТРАНЯЕТСЯ В**

крыловидно-нЕбное венозное сплетение



щЕчную область

**крыловидно-нижнечелюстное пространство**

околоушно-жевательную область

### **3434. [Т041542] ТИПИЧНЫЙ РАЗРЕЗ ПРИ ВСКРЫТИИ ФЛЕГМОНЫ ЯЗЫКА ПРОИЗВОДЯТ**

дугοобразно вдоль угла нижней челюсти

по крыловидно-нижнечелюстной складке

в поднижнечелюстной области вдоль края нижней челюсти

**в подподбородочной области по средней линии**

### **3435. [Т041543] ПРИ ПЕРФОРАЦИИ ДНА ВЕРХНЕЧЕЛЮСТНОЙ ПАЗУХИ ПОСЛЕ УДАЛЕНИЯ ЗУБА И НАЛИЧИИ В НЕЙ ВОСПАЛИТЕЛЬНЫХ ЯВЛЕНИЙ НЕОБХОДИМО**

провести синусотомию

**промыть пазуху антисептиком, провести тугую тампонаду устья лунки после образования в ней сгустка крови**

выскоблить полипы из верхнечелюстной пазухи через лунку

назначить динамическое наблюдение

### **3436. [Т041544] ЛЕЧЕНИЕ БОЛЬНОГО С ОСТРЫМ СИАЛОАДЕНИТОМ ЗАКЛЮЧАЕТСЯ В**

назначении десенсибилизирующей терапии

введении в проток гипертонического раствора

**стимуляции слюноотделения, проведении противовоспалительной терапии**

удалении поражЕнной железы

### **3437. [Т041545] УДЛИНЕНИЕ И УПЛОЩЕНИЕ СРЕДНЕЙ ЗОНЫ ЛИЦА СВИДЕТЕЛЬСТВУЕТ В ПОЛЬЗУ ПЕРЕЛОМА**

скуловых костей с обеих сторон

**верхней челюсти**

альвеолярного отростка верхней челюсти

нижней челюсти

**3438. [Т041546] ОПЕРАТИВНОЕ ВМЕШАТЕЛЬСТВО ПРИ ПЕРЕЛОМЕ СКУЛОВОЙ КОСТИ СО СМЕЩЕНИЕМ ЕЕ В ВЕРХНЕЧЕЛЮСТНУЮ ПАЗУХУ СОСТОИТ В ПРОВЕДЕНИИ**

бимаксиллярного шинирования

**репозиции и фиксации отломков скуловой кости**

остеотомии верхней челюсти

радикальной операции гайморотомии

**3439. [Т041547] ЛЕЧЕНИЕ БОЛЬНЫХ ХРОНИЧЕСКИМ ОДОНТОГЕННЫМ ОСТЕОМИЕЛИТОМ ЧЕЛЮСТИ ПРИ СФОРМИРОВАВШЕМСЯ СЕКВЕСТРЕ ЗАКЛЮЧАЕТСЯ В**

антибактериальной терапии

**секвестрэктомии**

периостотомии в области причинного зуба

санации полости рта

**3440. [Т041548] ОСНОВНЫМ МЕТОДОМ ЛЕЧЕНИЯ БОЛЬНОГО С ВРОЖДЕННЫМ СВИЩОМ ШЕИ ЯВЛЯЕТСЯ ЕГО**

**иссечение**

перевязка

склерозирование

прошивание

**3441. [Т041549] К ПОКАЗАНИЯМ ДЛЯ ЦИСТЭКТОМИИ РАДИКУЛЯРНЫХ КИСТ ЧЕЛЮСТЕЙ ОТНОСЯТ**

деструкцию наружной кортикальной пластинки челюсти

проращение кисты в верхнечелюстную пазуху

**небольшие размеры (в области 3 зубов)**

проращение кисты в полость носа

### **3442. [T041550] ОРОНАЗАЛЬНАЯ ЦИСТОТОМИЯ ПРОВОДИТСЯ У БОЛЬНЫХ ПРИ РАДИКУЛЯРНЫХ КИСТАХ**

расположенных в области трех и более зубов верхней челюсти

**прорастающих в верхнечелюстную пазуху**

оттеснивших верхнечелюстную пазуху

оттеснивших полость носа

### **3443. [T041551] ПОДГОТОВКА К ОПЕРАЦИИ ЦИСТЭКТОМИЯ ВКЛЮЧАЕТ ПЛОМБИРОВАНИЕ**

**всех зубов, корни которых обращены в полость кисты**

зубов-антагонистов

корня 'причинного' зуба

корней всех зубов, прилежащих к кисте

### **3444. [T041552] ПОДГОТОВКА К ОПЕРАЦИИ ЦИСТОТОМИИ ВКЛЮЧАЕТ ПЛОМБИРОВАНИЕ**

тех зубов, корни которых запломбированы не полностью

всех зубов, корни которых обращены в полость кисты

корней всех зубов, прилежащих к кисте

**корня 'причинного' зуба**

### **3445. [T041553] ДВУХЭТАПНАЯ ЦИСТЭКТОМИЯ ПРИ ЛОКАЛИЗАЦИИ РАДИКУЛЯРНОЙ КИСТЫ НА ВЕРХНЕЙ ЧЕЛЮСТИ ПРОВОДИТСЯ В ТЕХ СЛУЧАЯХ, КОГДА КИСТА БОЛЬШИХ РАЗМЕРОВ**

прорастает поднадкостнично

часто нагнаивается

**оттесняет дно верхнечелюстной пазухи**

располагается во фронтальном отделе

**3446. [Т041554] ОСНОВНЫМ МЕТОДОМ ЛЕЧЕНИЯ БОЛЬНОГО С ФИБРОМАТОЗОМ ЯВЛЯЕТСЯ**

**иссечение новообразования вместе с надкостницей**

химиотерапия

лучевая терапия

резекция челюсти

**3447. [Т041555] ОСНОВНЫМ МЕТОДОМ ЛЕЧЕНИЯ БОЛЬНЫХ С КАВЕРНОЗНОЙ ГЕМАНГИОМОЙ ЯВЛЯЕТСЯ**

прошивание

электрорезекция

лучевое воздействие

**склерозирующая терапия**

**3448. [Т041556] СПОСОБ УСТРАНЕНИЯ ДЕФОРМАЦИИ СКУЛОВОЙ ОБЛАСТИ БЕЗ ФУНКЦИОНАЛЬНЫХ НАРУШЕНИЙ ПОСЛЕ ЗАСТАРЕЛОГО ПЕРЕЛОМА СКУЛОВОЙ КОСТИ СОСТОИТ В**

радикальной гайморотомии с репозицией отломков

**контурной пластике**

проведении спиц Киршнера по методу Макиенко

остеотомии скуловой кости

**3449. [Т041557] ОТСРОЧЕННАЯ ПЕРВИЧНАЯ ХИРУРГИЧЕСКАЯ ОБРАБОТКА РАН ЛИЦА ПРОВОДИТСЯ С МОМЕНТА РАНЕНИЯ В ТЕЧЕНИЕ**

**24-48 часов**

8-12 часов

8 суток

3 суток

**3450. [T041558] РАННИЙ ВТОРИЧНЫЙ ШОВ ПРИ РАНЕНИЯХ ЛИЦА НАКЛАДЫВАЮТ ПОСЛЕ**

эпителизации раны

первичной хирургической обработки

появления грануляций

**отторжения некротизированных тканей**

**3451. [T041559] ДЛЯ КОНСЕРВАТИВНОГО ЛЕЧЕНИЯ БОЛЬНЫХ С ОСТРЫМ ОДОНТОГЕННЫМ ОСТЕОМИЕЛИТОМ ЧЕЛЮСТИ НАИБОЛЕЕ ЭФФЕКТИВНО НАЗНАЧЕНИЕ ПРЕПАРАТОВ**

антигистаминных

**антибактериальных**

антикоагулянтов

НПВС

**3452. [T041560] ХИРУРГИЧЕСКОЕ ВМЕШАТЕЛЬСТВО, КОТОРОЕ СЛЕДУЕТ ПРОВОДИТЬ ПРИ ХРОНИЧЕСКОМ ОДОНТОГЕННОМ ОСТЕОМИЕЛИТЕ, НАЗЫВАЕТСЯ**

открытым кюретажем

частичной резекцией челюсти

**секвестрнекрэктомией**

расширенной биопсией

**3453. [T041561] ТАКТИКОЙ ЧЕЛЮСТНО-ЛИЦЕВОГО ХИРУРГА ПРИ ФОРМИРОВАНИИ СЕКВЕСТРА ПРИ ХРОНИЧЕСКОМ ОСТЕОМИЕЛИТЕ НИЖНЕЙ ЧЕЛЮСТИ ЯВЛЯЕТСЯ**

назначение физиолечения

хирургическое лечение

консервативное лечение

**наблюдение**

**3454. [T041562] ОСНОВНЫМ МЕТОДОМ ЛЕЧЕНИЯ АБРАЗИВНОГО ПРЕКАНЦЕРОЗНОГО ХЕЙЛИТА МАНГАНОТТИ ЯВЛЯЕТСЯ**

химиотерапия

лучевая терапия

**криодеструкция**

иссечение вместе с капсулой

**3455. [T041563] ФИЗИОЛОГИЧЕСКАЯ СТИРАЕМОСТЬ ВРЕМЕННЫХ ЗУБОВ ХАРАКТЕРНА ДЛЯ ПЕРИОДА ПРИКУСА**

глубокого

**временного**

перекрестного

постоянного

**3456. [T041564] ДЛЯ ОПРЕДЕЛЕНИЯ ГЛУБИНЫ ПАРОДОНТАЛЬНОГО КАРМАНА ИСПОЛЬЗУЮТ**

пинцет

**пуговчатый зонд**

серповидный зонд

изогнутый зонд

**3457. [T041565] НАЛИЧИЕ ДВУХ И БОЛЕЕ ЗАБОЛЕВАНИЙ У ПАЦИЕНТА НАЗЫВАЕТСЯ**

полипатогенность

**полиморбидность**

атипичность

полипрагмазия

**3458. [T041566] ЗАТРУДНЕНИЕ ЖЕВАТЕЛЬНОГО ПРОЦЕССА ПРИ СТАРЕНИИ ОБУСЛОВЛЕНО**

атрофией языка

**потерей зубов**

гипертрофией альвеолярных отростков челюстей

атрофией мышц дна полости рта

**3459. [T041567] АТРОФИЯ СЛИЗИСТЫХ С ВОЗРАСТОМ ВЕДЕТ К**

**их сухости**

неизменности барьерной функции

разрастанию эпителия

повышению их секреции

**3460. [T041568] УМЕНЬШЕНИЕ КОЛИЧЕСТВА ОРГАНИЧЕСКОГО ВЕЩЕСТВА В СТРУКТУРЕ ЭМАЛИ ПРИВОДИТ К**

уменьшению индекса КПУ

увеличению проницаемости эмали

увеличению индекса КПУ

**снижению проницаемости эмали**

**3461. [T041569] ВОЗРАСТНЫЕ ИЗМЕНЕНИЯ ДЕНТИНА ХАРАКТЕРИЗУЮТСЯ**

уменьшением количества клеточных элементов пульпы

увеличением просвета дентинных канальцев

**значительным отложением вторичного дентина**

снижением уровня минерализации дентина

**3462. [T041570] ВОЗРАСТНЫЕ ИЗМЕНЕНИЯ ДЕНТИНА  
ХАРАКТЕРИЗУЮТСЯ**

**сужением просвета дентинных канальцев**

снижением уровня минерализации дентина

увеличением просвета дентинных канальцев

уменьшением количества клеточных элементов пульпы

**3463. [T041571] НАИБОЛЕЕ ДОСТОВЕРНУЮ ИНФОРМАЦИЮ О  
СОСТОЯНИИ МЯГКОТКАНЫХ И КОСТНЫХ СТРУКТУР  
ВИСОЧНО-НИЖНЕЧЕЛЮСТНОГО СУСТАВА (ВНЧС) ДАЕТ**

телерентгенография

ортопантомография

визиография

**магнитно-резонансная томография**

**3464. [T041572] СИММЕТРИЧНОСТЬ ПОРАЖЕНИЯ ЗУБОВ ОДНОГО  
СРОКА МИНЕРАЛИЗАЦИИ ХАРАКТЕРНА ДЛЯ**

очаговой деминерализации эмали

**системной гипоплазии**

флюороза

местной гипоплазии

**3465. [T041573] ИЗМЕНЕНИЯ ПРОНИЦАЕМОСТИ ЭМАЛИ В ОЧАГЕ  
ДЕМИНЕРАЛИЗАЦИИ МОЖНО ОПРЕДЕЛИТЬ ПРИ ПОМОЩИ  
ОКРАШИВАНИЯ РАСТВОРОМ**

Толуидина голубого

Шиллера-Писарева



**Метиленового синего 2%**

Эритрозина

**3466. [Т041574] КОЛИЧЕСТВО ОКРАШИВАЕМЫХ ЗУБОВ ПРИ ПРОВЕДЕНИИ ИНДЕКСА ФЕДОРОВА-ВОЛОДКИНОЙ СОСТАВЛЯЕТ**

5

4

2

6

**3467. [Т041575] ХАРАКТЕРНЫМ СИМПТОМОМ ПАРОДОНТИТА ЯВЛЯЕТСЯ**

зубной камень

феномен Попова-Годона

**пародонтальный карман**

скученность зубов

**3468. [Т041576] ДЛЯ ОПРЕДЕЛЕНИЯ СТЕПЕНИ ТЯЖЕСТИ ГИНГИВИТА ПРИ ОКРАШИВАНИИ ДЕСНЫ ИСПОЛЬЗУЕТСЯ РАСТВОР**

Фуксина

Метиленового синего

Эритрозина

**Шиллера-Писарева**

**3469. [Т041577] ОБЪЕКТИВНОЕ НАЛИЧИЕ НЕПРИЯТНОГО ЗАПАХА ИЗ ПОЛОСТИ РТА, ЗАМЕЧАЕМОГО ОКРУЖАЮЩИМИ, НАЗЫВАЕТСЯ**

патологическим галитозом

псевдогалитозом

галитофобией

**3470. [Т041578] НОРМАЛЬНОЙ ВЕЛИЧИНОЙ ОТКРЫВАНИЯ РТА ЯВЛЯЕТСЯ (ММ)**

65

23

60

**50**

**3471. [Т041579] ПРИЧИНОЙ ПАТОЛОГИЧЕСКОГО ЭКСТРАОРАЛЬНОГО ГАЛИТОЗА ЯВЛЯЕТСЯ**

гипертоническая болезнь

гингивит

**сахарный диабет**

периодонтит

**3472. [Т041580] ПРИЧИНОЙ ПАТОЛОГИЧЕСКОГО ЭКСТРАОРАЛЬНОГО ГАЛИТОЗА ЯВЛЯЕТСЯ**

гингивит

периодонтит

**синусит**

эрозивно-язвенные поражения слизистой оболочки полости рта

**3473. [Т041581] ДЛЯ ОБОЗНАЧЕНИЯ МЫШЕЧНО-СУСТАВНОЙ ДИСФУНКЦИИ ВИСОЧНО-НИЖНЕЧЕЛЮСТНОГО СУСТАВА (ВНЧС) ПРИМЕНЯЮТ ТЕРМИН**

артроз

анкилоз

**синдром Костена**

синдром Робена

**3474. [T041582] МИКРООРГАНИЗМАМИ, СПОСОБСТВУЮЩИМИ  
ПОЯВЛЕНИЮ ГАЛИТОЗА, ЯВЛЯЮТСЯ**

**факультативные анаэробы**

облигатные анаэробы

грамм-положительные палочки

факультативные аэробы

**3475. [T041583] НЕУДОВЛЕТВОРИТЕЛЬНАЯ ГИГИЕНА ПОЛОСТИ РТА  
ЯВЛЯЕТСЯ ФАКТОРОМ РИСКА ВОЗНИКНОВЕНИЯ КАРИЕСА**

эндогенным

**местным**

общим

экзогенным

**3476. [T041584] НАИБОЛЕЕ МИНЕРАЛИЗОВАННЫМИ УЧАСТКАМИ  
ЭМАЛИ В КОРОНКЕ ЗУБА ЯВЛЯЮТСЯ**

фиссуры

**бугры жевательной поверхности**

придесневые области

режущие края

**3477. [T041585] КОМПОНЕНТЫ РОТОВОЙ ЖИДКОСТИ СПОСОБСТВУЮТ**

повышению проницаемости эмали

деминерализации эмали

укреплению дЕсен

**нейтрализации органических кислот**

**3478. [T041586] УЧАСТОК ДЕСНЫ, ЗАПОЛНЯЮЩИЙ ПРОСТРАНСТВО МЕЖДУ АПРОКСИМАЛЬНЫМИ ПОВЕРХНОСТЯМИ РЯДОМ СТОЯЩИХ ЗУБОВ, НАЗЫВАЕТСЯ**

десневая борозда

**десневой сосочек**

апроксимальная десна

слизистая часть

**3479. [T041588] ОСНОВНЫМ ИСТОЧНИКОМ МИНЕРАЛИЗАЦИИ НАДДЕСНЕВОГО ЗУБНОГО КАМНЯ ЯВЛЯЕТСЯ**

**ротовая жидкость**

слюна

десневая жидкость

продукты питания

**3480. [T041590] АППАРАТ «ДИАГНОДЕНТ» ИСПОЛЬЗУЕТСЯ В СТОМАТОЛОГИИ ДЛЯ ДИАГНОСТИКИ**

**кариеса**

пульпита

периостита

периодонтита

**3481. [T041591] ФЛЮОРЕСЦЕНТНАЯ ДИАГНОСТИКА В СТОМАТОЛОГИИ ИСПОЛЬЗУЕТСЯ ДЛЯ ВЫЯВЛЕНИЯ**

меловидно-крапчатой формы флюороза

гипоплазии эмали

штриховой формы флюороза

**фиссурного кариеса**

**3482. [T041592] СУСТАВНОЙ ДИСК ДЕЛИТ КАПСУЛУ ВНЧС НА**

4 отдела

3 этажа

5 отделов

2 этажа

**3483. [T041593] ХИМИЧЕСКИМ СОЕДИНЕНИЕМ, ПРИДАЮЩИМ ВЫДЫХАЕМОМУ ВОЗДУХУ НЕПРИЯТНЫЙ ЗАПАХ ИЗ ПОЛОСТИ РТА, ЯВЛЯЕТСЯ**

сероводород

фосфат кальция

индол

двуокись углерода

**3484. [T041594] ТОРТОАНОМАЛИЯ ХАРАКТЕРИЗУЕТСЯ ПОЛОЖЕНИЕМ ЗУБА**

**с поворотом по оси**

вестибулярным

ретрузионным

протрузионным

**3485. [T041595] К АНОМАЛИЯМ ПОЛОЖЕНИЯ ЗУБОВ ОТНОСИТСЯ**

гиподонтия

макродонтия

**вестибулоположение**

ретенция

**3486. [T041596] УКРОЧЕННАЯ УЗДЕЧКА ЯЗЫКА МОЖЕТ СПОСОБСТВОВАТЬ ФОРМИРОВАНИЮ**

лингвоокклюзии

**мезиальной окклюзии**

дистальной окклюзии

глубокой резцовой дизокклюзии

**3487. [T041597] КОМПЛЕКС МЕР, НАПРАВЛЕННЫЙ НА ПРЕДУПРЕЖДЕНИЕ ВОЗНИКНОВЕНИЯ И РАЗВИТИЯ ЗУБОЧЕЛЮСТНЫХ АНОМАЛИЙ, ЯВЛЯЕТСЯ ПРОФИЛАКТИКОЙ**

интерцепциальной

третичной

вторичной

**первичной**

**3488. [T041598] НАИБОЛЕЕ ЧАСТОЙ ПРИЧИНОЙ ОБРАЗОВАНИЯ ДИАСТЕМЫ ЯВЛЯЕТСЯ**

тортоаномалия центральных резцов

**укроченная уздечка верхней губы**

наличие сверхкомплектных латеральных резцов

глубокая резцовая окклюзия

**3489. [T041599] ОСНОВНЫМ ЭНДОГЕННЫМ ФАКТОРОМ РИСКА ВОЗНИКНОВЕНИЯ ЗУБОЧЕЛЮСТНЫХ АНОМАЛИЙ ЯВЛЯЕТСЯ**

**генетическая обусловленность**

травма зубов

наличие вредных привычек

кариес зубов

**3490. [T041600] НАИБОЛЕЕ ЧАСТО ИСПОЛЬЗУЕМОЙ КОНСТРУКЦИЕЙ ПРОФИЛАКТИЧЕСКИХ ПРОТЕЗОВ У ДЕТЕЙ 5-6 ЛЕТ ЯВЛЯЕТСЯ**

бюгельный протез

вкладка

**съёмный пластиночный протез**

мостовидный протез

**3491. [T041601] ПРИКРЕПЛЕНИЕ УЗДЕЧКИ ВЕРХНЕЙ ГУБЫ В ОБЛАСТИ ВЕРШИНЫ МЕЖЗУБНОГО СОСОЧКА ВЫЗЫВАЕТ В ТКАНЯХ ПАРОДОНТА ИЗМЕНЕНИЯ**

**местные**

условно патогенные

общие

патогенные

**3492. [T041602] В ЭМБРИОНАЛЬНЫЙ ПЕРИОД РАЗВИТИЯ ЗУБОЧЕЛЮСТНОЙ СИСТЕМЫ И ЧЕЛЮСТНОЛИЦЕВОЙ ОБЛАСТИ ПЛОДА ЗАКЛАДКА ЗУБНОЙ ПЛАСТИНКИ ПРОИСХОДИТ В ПЕРИОД (НЕДЕЛЯ)**

10-16

**6-7**

17-20

8-9

**3493. [T041603] ПРИ УДАЛЕНИИ ВРЕМЕННЫХ ЗУБОВ РАНЬШЕ, ЧЕМ ЗА ГОД ДО ФИЗИОЛОГИЧЕСКОЙ СМЕНЫ, НЕОБХОДИМО**

провести сошлифовывание нестёршихся бугров временных моляров

установить брекет-систему

**изготовить замещающую конструкцию**

провести стимуляцию прорезывания постоянных зубов

**3494. [T041604] КОМПЛЕКС ПРОФИЛАКТИЧЕСКИХ МЕРОПРИЯТИЙ, НАПРАВЛЕННЫХ НА ПРЕДУПРЕЖДЕНИЕ УХУДШЕНИЯ СТЕПЕНИ ВЫРАЖЕННОСТИ ЗУБОЧЕЛЮСТНЫХ АНОМАЛИЙ, ЯВЛЯЕТСЯ ПРОФИЛАКТИКОЙ**

экзогенной

первичной

эндогенной

**вторичной**

**3495. [T041605] ОСНОВНЫМ МЕТОДОМ ЛЕЧЕНИЯ ИСТИННОГО ПАТОЛОГИЧЕСКОГО ЭКСТРАОРАЛЬНОГО ГАЛИТОЗА ЯВЛЯЕТСЯ**

**лечение общих соматических заболеваний**

обучение индивидуальной гигиене

устранение патологических очагов в полости рта

проведение профессиональной гигиены полости рта

**3496. [T041607] К ДОЛГОЖИТЕЛЯМ ПО КЛАССИФИКАЦИИ ВОЗ ОТНОСЯТСЯ ЛЮДИ (ЛЕТ)**

**старше 90**

60-75

старше 100

45-59

**3497. [T041608] К КАТЕГОРИИ ЛИЦ СТАРЧЕСКОГО ВОЗРАСТА МОЖНО ОТНЕСТИ ЛЮДЕЙ (ЛЕТ)**

**75-89**

50-59

90 и больше

60-74



**3498. [Т041609] К КАТЕГОРИИ ЛИЦ ПОЖИЛОГО ВОЗРАСТА МОЖНО ОТНЕСТИ ЛЮДЕЙ В ВОЗРАСТЕ (ЛЕТ)**

40-49

50-60

**60-75**

76-90

**3499. [Т041610] ПО КЛАССИФИКАЦИИ ВОЗ ЛЮДИ СТАРШЕ 75 ЛЕТ СЧИТАЮТСЯ**

долгожителями

пожилыми

**старыми**

зрелыми

**3500. [Т041611] ДЛЯ ПОЛУЧЕНИЯ СТАТИСТИЧЕСКИ ДОСТОВЕРНЫХ ДАННЫХ ПРИ ПРОВЕДЕНИИ ЭПИДЕМИОЛОГИЧЕСКОГО ОБСЛЕДОВАНИЯ НЕОБХОДИМО ОСМОТРЕТЬ СЕЛЬСКОЕ И ГОРОДСКОЕ НАСЕЛЕНИЕ ОДНОЙ ВОЗРАСТНОЙ ГРУППЫ В КОЛИЧЕСТВЕ (ЧЕЛОВЕК)**

25

100

**50**

75

**3501. [Т041613] ОСНОВНОЙ ЦЕЛЬЮ ПО УЛУЧШЕНИЮ ГИГИЕНЫ ПОЛОСТИ РТА В РЕЗУЛЬТАТЕ ПРОВЕДЕНИЯ ПРОФИЛАКТИЧЕСКИХ МЕРОПРИЯТИЙ ЯВЛЯЕТСЯ**

повышение индекса КПУ

снижение индекса КПУ

повышение величины гигиенических индексов

**3502. [T041614] ПО РЕЗУЛЬТАТАМ ЭПИДЕМИОЛОГИЧЕСКОГО СТОМАТОЛОГИЧЕСКОГО ОБСЛЕДОВАНИЯ ДЕТЕЙ 5-6 ЛЕТ ВОЗМОЖНО СДЕЛАТЬ ЗАКЛЮЧЕНИЕ О СОСТОЯНИИ И НУЖДАЕМОСТИ В ЛЕЧЕНИИ**

первых постоянных моляров

пародонта

слизистой оболочки полости рта

**временных зубов**

**3503. [T041615] ПАЦИЕНТАМ ПОЖИЛОГО ВОЗРАСТА РЕКОМЕНДОВАНО ЧИСТИТЬ ЗУБЫ ПРИ ПОМОЩИ ЗУБНОЙ ЩЕТКИ С ЖЕСТКОСТЬЮ ЩЕТИНЫ**

средней

жесткой

очень мягкой

**мягкой**

**3504. [T041616] ПРОЦЕНТНОЕ СООТНОШЕНИЕ ЛИЦ, ИМЕЮЩИХ СТОМАТОЛОГИЧЕСКИЕ ЗАБОЛЕВАНИЯ, К ОБЩЕМУ ЧИСЛУ ОБСЛЕДОВАННЫХ ПАЦИЕНТОВ НАЗЫВАЕТСЯ**

количественным анализом

**распространенностью**

интенсивностью

качественным анализом

**3505. [T041617] ПРИ ПРОВЕДЕНИИ СТОМАТОЛОГИЧЕСКОГО ЭПИДЕМИОЛОГИЧЕСКОГО ОБСЛЕДОВАНИЯ ИНДЕКСОМ ОЦЕНКИ СОСТОЯНИЯ ТКАНЕЙ ПАРОДОНТА ЯВЛЯЕТСЯ**

ИГР-У

СРІ

КПУ+кп

КПУ

**3506. [Т041618] КОМПЛЕКС МЕР ПЕРВИЧНОЙ ПРОФИЛАКТИКИ СТОМАТОЛОГИЧЕСКИХ ЗАБОЛЕВАНИЙ НАПРАВЛЕН НА**

предупреждение возникновения осложнений и восстановление функции

предупреждение осложнений возникшего заболевания

восстановление анатомической и функциональной целостности зубочелюстной системы

**предупреждение возникновения заболевания**

**3507. [Т041619] К МЕТОДАМ СТОМАТОЛОГИЧЕСКОГО ПРОСВЕЩЕНИЯ ОТНОСЯТСЯ**

плакаты

видеофильмы

памятки

**семинары**

**3508. [Т041620] К СРЕДСТВАМ СТОМАТОЛОГИЧЕСКОГО ПРОСВЕЩЕНИЯ ОТНОСЯТСЯ**

**рекламные ролики на радио и ТВ**

беседы

уроки здоровья

лекции

**3509. [Т041621] ДЛЯ ДЕТЕЙ ДОШКОЛЬНОГО ВОЗРАСТА НАИБОЛЕЕ ЭФФЕКТИВНЫМ МЕТОДОМ СТОМАТОЛОГИЧЕСКОГО ПРОСВЕЩЕНИЯ ЯВЛЯЮТСЯ**

**игры**

лекции

семинары

беседы

**3510. [Т041622] ДЛЯ ДЕТЕЙ И ПОДРОСТКОВ В ВОЗРАСТЕ 10-15 ЛЕТ НАИБОЛЕЕ ЭФФЕКТИВНЫМ МЕТОДОМ СТОМАТОЛОГИЧЕСКОГО ПРОСВЕЩЕНИЯ ЯВЛЯЮТСЯ**

видеофильмы

игры

журналы

**уроки здоровья**

**3511. [Т041623] К ОБЪЕКТИВНОМУ МЕТОДУ ОЦЕНКИ СТОМАТОЛОГИЧЕСКОГО ПРОСВЕЩЕНИЯ ОТНОСИТСЯ**

**показатель стоматологического статуса**

тестирование

беседа

анкетирование

**3512. [Т041624] НАИБОЛЕЕ ЭФФЕКТИВНЫМ МЕТОДОМ СТОМАТОЛОГИЧЕСКОГО ПРОСВЕЩЕНИЯ СРЕДИ ШКОЛЬНИКОВ ЯВЛЯЮТСЯ**

журналы

плакаты

памятки

**уроки здоровья**

**3513. [Т041625] ПЕРВИЧНОЙ ПРОФИЛАКТИКОЙ МЕХАНИЧЕСКИХ ПОВРЕЖДЕНИЙ СЛИЗИСТОЙ ОБОЛОЧКИ ПОЛОСТИ РТА ЯВЛЯЕТСЯ**

применение ополаскивателей

**своевременное пломбирование кариозных полостей**

применение реминерализующих растворов

прием жесткой пищи

**3514. [T041626] К МЕСТНОЙ ПЕРВИЧНОЙ ПРОФИЛАКТИКИ ЛЕЙКОПЛАКИИ ОТНОСИТСЯ**

**коррекция протезов**

ограничение употребления легкоусвояемых углеводов

антисептическая обработка полости рта

применение стероидных мазей

**3515. [T041627] ПЕРВИЧНОЙ ПРОФИЛАКТИКОЙ МЕТЕОРОЛОГИЧЕСКОГО ХЕЙЛИТА ЯВЛЯЕТСЯ**

вакцинация

применение стероидных мазей

проведение профессиональной гигиены полости рта

**защита красной каймы губ от раздражающих внешних факторов (неблагоприятных погодных условий)**

**3516. [T041628] К ПРОФИЛАКТИКЕ ОНКОЛОГИЧЕСКИХ ЗАБОЛЕВАНИЙ ПОЛОСТИ РТА ОТНОСИТСЯ**

чистка языка с использованием жесткой щетки

вакцинация

диспансерное наблюдением в случае обнаружения хронических заболеваний СОПР

своевременный прием антибактериальных препаратов

**3517. [T041629] ВИТАМИНЫ А И Е, ВХОДЯЩИЕ В СОСТАВ ЗУБНЫХ ПАСТ, НЕОБХОДИМЫ ДЛЯ**

профилактики кариеса

улучшения общего состояния организма

уменьшения образования зубных отложений

**ускорения регенерации слизистой оболочки полости рта**

**3518. [Т041630] ПЕРВИЧНОЙ ПРОФИЛАКТИКОЙ ДЕКУБИТАЛЬНОЙ ЯЗВЫ ЯВЛЯЕТСЯ УСТРАНЕНИЕ ФАКТОРА**

физического

**механического**

температурного

химического

**3519. [Т041631] УДАЛЕНИЕ МИНЕРАЛИЗОВАННЫХ НАД- И ПОДДЕСНЕВЫХ ЗУБНЫХ ОТЛОЖЕНИЙ В СТОМАТОЛОГИЧЕСКОЙ ПРАКТИКЕ ОСУЩЕСТВЛЯЕТСЯ С ЦЕЛЬЮ ПРОФИЛАКТИКИ**

заболеваний слизистой оболочки полости рта

местной гипоплазии

флюороза

**воспалительных заболеваний пародонта**

**3520. [Т041632] ОСНОВНЫМИ СРЕДСТВАМИ ГИГИЕНЫ ПОЛОСТИ РТА ЯВЛЯЮТСЯ**

зубочистки

флоссы

ополаскиватели

**зубные щетки**

**3521. [Т041633] ПРИ ИНДИВИДУАЛЬНОЙ ГИГИЕНЕ ПОЛОСТИ РТА УДАЛЕНИЕ ЗУБНЫХ ОТЛОЖЕНИЙ С АПРОКСИМАЛЬНЫХ ПОВЕРХНОСТЕЙ ЗУБОВ РЕКОМЕНДУЕТСЯ ПРОВОДИТЬ С ПОМОЩЬЮ**

монопучковой щетки

щетки для языка

обычной зубной щетки

**флосса**

**3522. [T041634] УДАЛЕНИЕ ТВЕРДЫХ И МЯГКИХ ЗУБНЫХ ОТЛОЖЕНИЙ ПРИ ПОМОЩИ УЗ-НАКОНЕЧНИКА И AIR-FLOW ОТНОСИТСЯ К МЕТОДАМ ГИГИЕНЫ ПОЛОСТИ РТА**

личным

индивидуальным

**профессиональным**

смешанным

**3523. [T041635] УДАЛЕНИЕ НАДДЕСНЕВЫХ И ПОДДЕСНЕВЫХ ТВЕРДЫХ ЗУБНЫХ ОТЛОЖЕНИЙ ПРИ ПОМОЩИ УЗ-НАСАДКИ ОТНОСИТСЯ К МЕТОДАМ**

лечения пародонтитов

**профессиональной гигиены**

индивидуальной гигиены

чистки зубов

**3524. [T041636] ПАЦИЕНТАМ С ГИПЕРЕСТЕЗИЕЙ ТВЕРДЫХ ТКАНЕЙ ЗУБОВ РЕКОМЕНДУЕТСЯ ИСПОЛЬЗОВАТЬ ЗУБНЫЕ ПАСТЫ**

препятствующие отложению зубного налета

используемые при нарушении слюноотделения

**снижающие повышенную чувствительность эмали зубов**

увеличивающие проницаемость эмали

**3525. [Т041637] ПРИ ПРОВЕДЕНИИ ПРОФЕССИОНАЛЬНОЙ ГИГИЕНЫ ПОЛОСТИ РТА ДЛЯ УДАЛЕНИЯ ЗУБНЫХ ОТЛОЖЕНИЙ С ПОВЕРХНОСТИ ИМПЛАНТАНТОВ ИСПОЛЬЗУЮТСЯ ИНСТРУМЕНТЫ**

кобальтохромовые

титановые

стальные

**пластмассовые**

**3526. [Т041638] ПРОФИЛАКТИКОЙ ГАЛЬВАНИЗМА В ПОЛОСТИ РТА ЯВЛЯЕТСЯ**

изготовление протезов и пломб из разных материалов

применение амальгам и золотых вкладок

изготовление съёмных протезов с металлическими элементами

**изготовление протезов и пломб из однородного металла.**

**3527. [Т041639] СИЛАНТЫ ЯВЛЯЮТСЯ СТОМАТОЛОГИЧЕСКИЕ МАТЕРИАЛЫ, КОТОРЫЕ ИСПОЛЬЗУЮТ ДЛЯ**

пломбирования каналов зуба

**герметизации фиссур**

лечения пульпитов

лечения периодонтитов

**3528. [Т041640] РЕМОДЕНТ ИСПОЛЬЗУЕТСЯ ДЛЯ РЕМИНЕРАЛИЗИРУЮЩЕЙ ТЕРАПИИ В КОНЦЕНТРАЦИИ (%)**

7

2

5

3



**3529. [Т041641] ПРИ ПРОВЕДЕНИИ МЕТОДИКИ БОРОВСКОГО-ВОЛКОВА ДЛЯ РЕМИНЕРАЛИЗИРУЮЩЕЙ ТЕРАПИИ ИСПОЛЬЗУЮТСЯ РАСТВОРЫ**

Нитрата кальция и Кислого фосфата аммония

Ремодента

Гидроксида натрия и Фторида олова

Глюконата кальция и Фторида натрия

**3530. [Т041643] ЗУБНЫЕ ПАСТЫ, СОДЕРЖАЩИЕ В СОСТАВЕ ФТОРИДЫ, РЕКОМЕНДУЕТСЯ ИСПОЛЬЗОВАТЬ ДЕТЯМ С**

момента прорезывания первого временного зуба

4 лет

12 лет

2 лет

**3531. [Т041644] ПАЦИЕНТАМ С БРЕКЕТ-СИСТЕМАМИ ДЛЯ ОЧИЩЕНИЯ ПРОСТРАНСТВА МЕЖДУ ДУГОЙ И ПОВЕРХНОСТЬЮ ЗУБА РЕКОМЕНДУЕТСЯ ИСПОЛЬЗОВАТЬ**

зубные Ершики

мануальную зубную щетку

ополаскиватели

электрическую зубную щетку

**3532. [Т041645] ВРЕМЯ, В ТЕЧЕНИЕ КОТОРОГО МОЖНО ИСПОЛЬЗОВАТЬ ЖЕВАТЕЛЬНУЮ РЕЗИНКУ ПОСЛЕ ПРИЕМА ПИЩИ, СОСТАВЛЯЕТ (МИН)**

5-10

15-20

более 60

30-40

**3533. [T041646] ЖЕСТКОСТЬ ЩЕТИНЫ ЗУБНОЙ ЩЕТКИ ДЛЯ ПАЦИЕНТОВ С ПОВЫШЕННОЙ ЧУВСТВИТЕЛЬНОСТЬЮ ЗУБОВ**

жЕсткая

очень мягкая

средняя

**мягкая**

**3534. [T041647] ДЛЯ ОЧИЩЕНИЯ ПОВЕРХНОСТИ ЯЗЫКА РЕКОМЕНДУЕТСЯ ИСПОЛЬЗОВАТЬ**

ирригатор

ополаскиватели

**скребки для языка**

флоссы

**3535. [T041649] ПАЦИЕНТАМ С ВОСПАЛИТЕЛЬНЫМИ ЗАБОЛЕВАНИЯМИ ПАРОДОНТА В СТАДИИ ОБОСТРЕНИЯ РЕКОМЕНДУЮТ ПОЛЬЗОВАТЬСЯ ЗУБНОЙ ЩЕТКОЙ С ЩЕТИНОЙ**

мягкой

жЕсткой

средней жЕсткости

**очень мягкой**

**3536. [T041650] В СТОМАТОЛОГИЧЕСКОЙ ПОЛИКЛИНИКЕ ОТДЕЛЕНИЕ ХИРУРГИЧЕСКОЙ СТОМАТОЛОГИИ ДОЛЖНО ВКЛЮЧАТЬ ПОМЕЩЕНИЙ**

2

4

3

5

**3537. [T041651] В СТОМАТОЛОГИЧЕСКОЙ ПОЛИКЛИНИКЕ ПРИ НАЛИЧИИ ХИРУРГИЧЕСКОГО КАБИНЕТА ДОЛЖНО БЫТЬ ПОМЕЩЕНИЙ НЕ МЕНЕЕ**

1

4

2

3

**3538. [T041652] В СТАЦИОНАРЕ ПО ПРАВИЛАМ АСЕПТИКИ НЕОБХОДИМА ОРГАНИЗАЦИЯ СПЕЦИАЛЬНЫХ ОТДЕЛЕНИЙ И ПАЛАТ ДЛЯ ПАЦИЕНТОВ С ЗАБОЛЕВАНИЯМИ**

**гнойно-воспалительными**

травматическими

онкологическими

неврологическими

**3539. [T041653] СИСТЕМА МЕРОПРИЯТИЙ, ОБЕСПЕЧИВАЮЩАЯ ПРЕДУПРЕЖДЕНИЕ ПОПАДАНИЯ ИНФЕКЦИИ В РАНУ, НАЗЫВАЕТСЯ**

антисептика

**асептика**

профилактика

реабилитация

**3540. [T041654] СИСТЕМА МЕРОПРИЯТИЙ, НАПРАВЛЕННАЯ НА УНИЧТОЖЕНИЕ МИКРОБОВ В РАНЕ, ПАТОЛОГИЧЕСКОМ ОБРАЗОВАНИИ ИЛИ ОРГАНИЗМЕ В ЦЕЛОМ, НАЗЫВАЕТСЯ**

асептика

стерилизация

**антисептика**

дезинфекция

**3541. [T041655] ПРИ ТРАВМЕ ЧЕЛЮСТНО-ЛИЦЕВОЙ ОБЛАСТИ ПЕРВОНАЧАЛЬНО НЕОБХОДИМО УТОЧНИТЬ**

терял ли больной сознание и на какое время

находился ли больной на улице

находился ли больной на рабочем месте

кем была оказана первая помощь

**3542. [T041656] НА СТОМАТОЛОГИЧЕСКОМ ПРИЕМЕ ОБСЛЕДОВАНИЕ БОЛЬНОГО НАЧИНАЮТ С**

**жалоб**

наличия сопутствующих заболеваний

анамнеза жизни

общего осмотра

**3543. [T041657] ПРИ ПОДОЗРЕНИИ НА ОСТРУЮ ИНФЕКЦИЮ, СИФИЛИС, РОЖУ, ОПУХОЛЬ ОСМАТРИВАЮТ КОЖУ**

груди и живота

спины

лица и шеи

**всего тела**

**3544. [T041658] ОТ НИЖНИХ РЕЗЦОВ И КЛЫКОВ ЛИМФА ОТТЕКАЕТ В ЛИМФАТИЧЕСКИЕ УЗЛЫ**

поверхностные шейные

**подподбородочные**

заглоточные

поднижнечелюстные

**3545. [T041659] К ЛИМФАТИЧЕСКИМ УЗЛАМ ОБЛАСТИ СВОДА ЧЕРЕПА ОТНОСЯТСЯ ЛИМФАТИЧЕСКИЕ УЗЛЫ**

поднижнечелюстные

нижнечелюстные

**сосцевидные**

подподбородочные

**3546. [T041660] ЛИМФАДЕНИТ ПРЕДСТАВЛЯЕТ СОБОЙ ВОСПАЛЕНИЕ**

лимфатических сосудов

сальных желёз

**лимфатических узлов**

лимфатической ткани

**3547. [T041661] ПРИ РАСПЛАВЛЕНИИ КАПСУЛЫ ЛИМФАТИЧЕСКОГО УЗЛА ПРОИСХОДИТ ФОРМИРОВАНИЕ**

карбункула

поднадкостничного абсцесса

свищевого хода

**аденофлегмоны**

**3548. [T041662] НАЛИЧИЕ НА КОЖЕ КРАСНЫХ ПОЛОС, ИДУЩИХ ОТ ОЧАГА ИНФЕКЦИИ К РЕГИОНАРНЫМ ЛИМФАТИЧЕСКИМ УЗЛАМ, ХАРАКТЕРНО ДЛЯ**

хронического лимфаденита

**ретикулярного лимфангита**

тункулярного лимфангита

острого гнойного лимфаденита

**3549. [T041663] В ОКОЛОУШНЫЕ ЛИМФАТИЧЕСКИЕ УЗЛЫ ЛИМФА ПОСТУПАЕТ ОТ**

альвеолярного отростка верхней челюсти

**ушной раковины, наружного слухового прохода**

тканей дна полости рта

малых коренных зубов

**3550. [T041664] СКОС ИГЛЫ ПРИ ИНЪЕКЦИОННОМ ОБЕЗБОЛИВАНИИ НАПРАВЛЯЕТСЯ К КОСТИ ПОД УГЛОМ (ГРАДУСЫ)**

90

**30-45**

50-55

60-70

**3551. [T041665] ДЛЯ ИНТРАЛИГАМЕНТАРНОЙ АНЕСТЕЗИИ РЕКОМЕНДУЕТСЯ ИГЛА ДЛИНОЙ (ММ)**

42

**12**

16

8

**3552. [T041666] ОБЕЗБОЛИВАНИЕ, КОТОРОЕ ПРОВОДИТСЯ ПРИ ВПРАВЛЕНИИ ВЫВИХА НИЖНЕЙ ЧЕЛЮСТИ**

нейролептанальгезия

внутривенный наркоз

**местная анестезия**

стволовая анестезия

**3553. [Т041667] ПРОТИВОПОКАЗАНИЕМ К ИСПОЛЬЗОВАНИЮ БЕЗЫГОЛЬНОГО ИНЪЕКТОРА ЯВЛЯЕТСЯ**

ортопедическая конструкция

эндодонтическое лечение зубов

**заболевание слизистой оболочки полости рта**

лечение кариеса резцов

**3554. [Т041668] С ПОМОЩЬЮ БЕЗЫГОЛЬНОГО ИНЪЕКТОРА ПРОВОДИТСЯ АНЕСТЕЗИЯ**

проводниковая

**инфильтрационная**

аппликационная

стволовая

**3555. [Т041669] АНЕСТЕЗИЯ, ПРИ КОТОРОЙ АНЕСТЕТИК ВВОДЯТ НЕПОСРЕДСТВЕННО В КОСТНУЮ ПЕРЕГОРОДКУ МЕЖДУ АЛЬВЕОЛАМИ РЯДОМ РАСПОЛОЖЕННЫХ ЗУБОВ, НАЗЫВАЕТСЯ**

внутрипульпарная

ментальная

мандибулярная

**интрасептальная**

**3556. [Т041670] В ОЧАГЕ ВОСПАЛЕНИЯ АНЕСТЕЗИРУЮЩЕЕ ДЕЙСТВИЕ МЕСТНЫХ АНЕСТЕТИКОВ**

**резко снижается**

резко повышается

становится избирательным

зависит от стадии воспалительного процесса

**3557. [T041671] ЗОНА ОБЕЗБОЛИВАНИЯ ПРИ АНЕСТЕЗИИ У РЕЗЦОВОГО ОТВЕРСТИЯ ВКЛЮЧАЕТ СЛИЗИСТУЮ ОБОЛОЧКУ АЛЬВЕОЛЯРНОГО ОТРОСТКА**

на уровне резцов с вестибулярной стороны

на уровне клыков с небной стороны

всего твердого неба

**на уровне резцов и клыков с небной стороны**

**3558. [T041672] К ПРЕПАРАТАМ ДЛЯ ВНУТРИВЕННОГО НАРКОЗА ОТНОСИТСЯ**

Кетамин

Хлороформ

Фторотан

Циклопропан

**3559. [T041673] К АМИДНОЙ ГРУППЕ АНЕСТЕТИКОВ ОТНОСИТСЯ**

Прокаин

**Артикаин**

Тетракаин

Пропоксикаин

**3560. [T041674] АНЕСТЕЗИЯ, ПРИ КОТОРОЙ АНЕСТЕТИК ВВОДЯТ НЕПОСРЕДСТВЕННО В ГУБЧАТУЮ КОСТЬ МЕЖДУ КОРНЯМИ ЗУБОВ, НАЗЫВАЕТСЯ**

инфраорбитальная

внутрипульпарная

интрасептальная

**внутрикостная**



**3561. [T041675] ПРИ МАНДИБУЛЯРНОЙ АНЕСТЕЗИИ ВНУТРИРОТОВЫМ АПОДАКТИЛЬНЫМ МЕТОДОМ ВКОЛ ИГЛЫ ПРОИЗВОДЯТ**

**в наружный скат крылочелюстной складки**

в переходную складку в области моляров

в нижний край щЕчной области

во внутренний скат крылочелюстной складки

**3562. [T041676] К МЕТОДАМ ПРОВОДНИКОВОЙ АНЕСТЕЗИИ ОТНОСИТСЯ**

внутрикостная

внутрипульпарная

**торусальная**

внутрисептальная

**3563. [T041677] К ОБЩЕМУ ОБЕЗБОЛИВАНИЮ ОТНОСИТСЯ**

стволовая анестезия

**нейролептаналгезия**

мандибулярная анестезия

внутрикостная анестезия

**3564. [T041678] К ОБЩЕМУ ОБЕЗБОЛИВАНИЮ ОТНОСИТСЯ**

мандибулярная анестезия

блокады

электрофорез

**гипноз**

**3565. [T041680] СИМПТОМЫ - ТЯЖЕЛАЯ ОДЫШКА, УЧАСТИЕ ДОПОЛНИТЕЛЬНЫХ МЫШЦ В ДЫХАНИИ, ВЗДУТИЕ ШЕЙНЫХ ВЕН, ВЫБУХАНИЕ НАДКЛЮЧИЧНЫХ ЯМОК, ВЫРАЖЕННЫЙ ЦИАНОЗ - ХАРАКТЕРНЫ ДЛЯ**

обтурационной асфиксии

**приступа бронхиальной астмы**

приступа стенокардии

стенотической асфиксии

**3566. [T041681] ПРИЕМ САФАРА ПРОВОДИТСЯ С ЦЕЛЮ**

выдвижения нижней челюсти вперед

изменения положения головы

открывания рта

**обеспечения проходимости верхних дыхательных путей**

**3567. [T041683] ПРЕПАРАТОМ №1 ПРИ АНАФИЛАКТИЧЕСКОМ ШОКЕ ЯВЛЯЕТСЯ**

Новокаин

**Адреналин**

Но-шпа

Промедол

**3568. [T041684] ПЕРЕД ОПЕРАТИВНЫМ ВМЕШАТЕЛЬСТВОМ ПОЛОСТЬ РТА ОБРАБАТЫВАЮТ ДЕЗИНФИЦИРУЮЩИМ РАСТВОРОМ**

**0,2-0,5% Хлоргексидина**

Йода

спирта

2% Хлоргексидина

**3569. [T041685] ОПЕРАТИВНЫЕ ВМЕШАТЕЛЬСТВА, КОТОРЫЕ НАПРАВЛЕНЫ НА УМЕНЬШЕНИЕ ВЫРАЖЕННОСТИ И ЧАСТИЧНОЕ УСТРАНЕНИЕ СИМПТОМОВ, НАЗЫВАЮТСЯ**

паллиативные

радикальные

бескровные

экстренные

**3570. [T041686] ОПЕРАТИВНЫЕ ВМЕШАТЕЛЬСТВА, КОТОРЫЕ ВЫПОЛНЯЮТСЯ ПО ЖИЗНЕННЫМ ПОКАЗАНИЯМ (ОСТАНОВКА КРОВОТЕЧЕНИЯ, ТРАХЕОСТОМИЯ, УДАЛЕНИЕ ИНОРОДНОГО ТЕЛА ИЗ ДЫХАТЕЛЬНЫХ ПУТЕЙ), НАЗЫВАЮТСЯ**

паллиативные

радикальные

бескровные

экстренные

**3571. [T041687] К РЕЗОРБИВНЫМ ИЛИ РАССАСЫВАЮЩИМСЯ ШОВНЫМ МАТЕРИАЛАМ ОТНОСИТСЯ**

кетгут

лавсан

нейлон

хлопок

**3572. [T041688] РАССАСЫВАЮЩИЙСЯ МАТЕРИАЛ КЕТГУТ СОХРАНЯЕТ ПРОЧНОСТЬ В ТКАНЯХ В ТЕЧЕНИЕ**

1 месяца

**9-14 дней**

3 недель

5-7 дней

**3573. [T041689] ПРИ ПРОВЕДЕНИИ РАЗРЕЗОВ В ОБЛАСТИ ЛИЦА ЛЕЗВИЕ СКАЛЬПЕЛЯ ДОЛЖНО РАССЕКАТЬ ПОКРОВНЫЕ ТКАНИ ПОД УГЛОМ (ГРАДУСЫ)**

60

30

**90**

45

**3574. [T041690] ПРИ ПРОВЕДЕНИИ РАЗРЕЗОВ В ОБЛАСТИ ЛИЦА СКАЛЬПЕЛЬ ДЕРЖАТ**

горизонтально

вертикально

**как пишущее перо или смычок**

с углом наклона 45°

**3575. [T041691] ВЫПОЛНЯЯ ОПЕРАЦИИ НА ЛИЦЕ И ШЕИ, НЕОБХОДИМО УЧИТЫВАТЬ ХОД ВЕТВЕЙ НЕРВОВ И ПРОВОДИТЬ РАССЕЧЕНИЕ ТКАНЕЙ**

**параллельно нерву**

отступая 2 см от нерва

перпендикулярно нерву

отступая 0,5 см от нерва

**3576. [T041693] ПОКАЗАНИЕМ К ПЛАНОВОМУ УДАЛЕНИЮ ЗУБА ЯВЛЯЕТСЯ**

острый одонтогенный остеомиелит

острый периостит

острый воспалительный процесс

**подвижность зуба III-IV степени**

**3577. [Т041694] ПЛАНОВОЕ УДАЛЕНИЕ ЗУБА МОЖНО ПРОВОДИТЬ ПАЦИЕНТУ, ПЕРЕНЕСШЕМУ ИНФАРКТ МИОКАРДА, СПУСТЯ (МЕС.)**

8

6

12

2

**3578. [Т041695] ПРЯМЫЕ ЩИПЦЫ ПРЕДНАЗНАЧЕНЫ ДЛЯ УДАЛЕНИЯ**

премоляров

моляров

**резцов верхней челюсти**

зубов мудрости

**3579. [Т041696] ПРИ УДАЛЕНИИ ЗУБА 2.8 ВЫВИХИВАНИЕ ПРОИЗВОДЯТ СНАЧАЛА В**

нёбную сторону

**щёчную сторону**

проксимальном направлении

дистальном направлении

**3580. [Т041697] ПРИ УДАЛЕНИИ ЗУБА 4.2 ВЫВИХИВАНИЕ ПРОИЗВОДЯТ СНАЧАЛА**

к 4.3 зубу

в язычном направлении

**в вестибулярном направлении**

к 4.1 зубу

### **3581. [Т041698] ОПЕРАЦИЮ УДАЛЕНИЯ ЗУБА НАЧИНАЮТ С**

вывихивания

отделения круговой связки от шейки зуба

раскачивания

наложения щипцов

### **3582. [Т041699] ПРИ УДАЛЕНИИ РЕЗЦОВ ВЕРХНЕЙ ЧЕЛЮСТИ ВРАЧ ДОЛЖЕН РАСПОЛАГАТЬСЯ ОТНОСИТЕЛЬНО БОЛЬНОГО**

спереди и справа

сзади и слева

сзади и справа

спереди слева

### **3583. [Т041700] ПРИ УДАЛЕНИИ ПРАВЫХ ПРЕМОЛЯРОВ НИЖНЕЙ ЧЕЛЮСТИ ВРАЧ ДОЛЖЕН РАСПОЛАГАТЬСЯ ОТНОСИТЕЛЬНО БОЛЬНОГО**

спереди справа

спереди и слева

сзади и слева

позади и справа

### **3584. [Т041701] ПРИ УДАЛЕНИИ МОЛЯРОВ ВЕРХНЕЙ ЧЕЛЮСТИ ЗУБ ИЗВЛЕКАЮТ ИЗ АЛЬВЕОЛЫ**

вниз и вовнутрь

вверх и вовнутрь

вверх и кнаружи

вниз и кнаружи

**3585. [T041702] ПРИ УДАЛЕНИИ РЕЗЦОВ ВЕРХНЕЙ ЧЕЛЮСТИ ЗУБ ИЗВЛЕКАЮТ ИЗ АЛЬВЕОЛЫ**

**вниз и кнаружи**

в щечную сторону

в небную сторону

вниз и вовнутрь

**3586. [T041703] ПРИ УДАЛЕНИИ КЛЫКОВ НИЖНЕЙ ЧЕЛЮСТИ ЗУБ ИЗВЛЕКАЮТ ИЗ АЛЬВЕОЛЫ**

вниз и кнаружи

вверх и вовнутрь

**вверх и кнаружи**

в щечную сторону

**3587. [T041704] НЕПОСРЕДСТВЕННО ПОСЛЕ ИЗВЛЕЧЕНИЯ ЗУБА ИЗ АЛЬВЕОЛЫ НЕОБХОДИМО**

дать рекомендации пациенту

провести кюретаж лунки

зуб сбросить в лоток

**осмотреть зуб и убедиться в целостности корней**

**3588. [T041705] ПАЦИЕНТ ПОКИДАЕТ КАБИНЕТ ХИРУРГА ПОСЛЕ ТОГО, КАК**

провели кюретаж лунки

**образовался сгусток, и врач дал рекомендации**

наложили швы

удалили зуб

**3589. [T041706] ОСНОВНЫМ ЛЕЧЕНИЕМ ОСТРОГО СЕРОЗНОГО ЛИМФАДЕНИТА ЯВЛЯЕТСЯ**

вскрытие лимфоузла или пункция для эвакуации гноя

введение антибиотиков в лимфоузел

консервативная терапия

**устранение причины воспаления узла, комплексная терапия**

**3590. [T041707] КОНСЕРВАТИВНОЕ ЛЕЧЕНИЕ ПОКАЗАНО ПРИ**

абсцедирующем гнойном лимфадените

**остром серозном лимфадените**

аденофлегмоне

остром гнойном лимфадените

**3591. [T041708] ОСНОВНЫМ МЕТОДОМ ЛЕЧЕНИЯ ОСТРОГО ГНОЙНОГО ЛИМФАДЕНИТА ЯВЛЯЕТСЯ**

**хирургическое**

общеукрепляющая терапия

консервативное

физиотерапевтическое

**3592. [T041709] НИЖНИЕ ЗУБЫ МУДРОСТИ ПРОРЕЗЫВАЮТСЯ ПРЕИМУЩЕСТВЕННО В ВОЗРАСТЕ (ЛЕТ)**

**18-25**

30-45

45-60

14-17



**3593. [Т041710] ЗАДЕРЖКА ПРОРЕЗЫВАНИЯ ЗУБА ЧЕРЕЗ СЛИЗИСТУЮ  
ОБОЛОЧКУ ЧЕЛЮСТИ НАЗЫВАЕТСЯ ЗУБ**

дистопированный

анкилозированный

сверхкомплектный

**ретенированный**

**3594. [Т041711] НАИБОЛЕЕ ИНФОРМАТИВНЫМ МЕТОДОМ  
ДОПОЛНИТЕЛЬНОГО ОБСЛЕДОВАНИЯ ПРИ РЕТЕНЦИИ И ДИСТОПИИ  
ЗУБОВ ЯВЛЯЕТСЯ**

микрофокусная рентгенография

ультразвуковое исследование

ортопантомография

**конусно-лучевая компьютерная томография**

**3595. [Т041712] РЕТЕНЦИЯ ЗУБА ЧАЩЕ ВСЕГО ВСТРЕЧАЕТСЯ ПРИ  
ПРОРЕЗЫВАНИИ**

**нижнего третьего моляра**

нижних клыков

верхних клыков

верхнего третьего моляра

**3596. [Т041713] НЕПРАВИЛЬНОЕ ПОЛОЖЕНИЕ ЗУБА В ЗУБНОМ РЯДУ,  
ВОЗНИКАЮЩЕЕ В ПРОЦЕССЕ ПРОРЕЗЫВАНИЯ, НАЗЫВАЕТСЯ**

ретенция

сверхкомплектный зуб

полуретенция

**дистопия**

**3597. [T041714] БОЛЬ ПРИ ЖЕВАНИИ В ОБЛАСТИ ПРОРЕЗЫВАЮЩЕГОСЯ ЗУБА МУДРОСТИ НА НИЖНЕЙ ЧЕЛЮСТИ, ПОДНИЖНЕЧЕЛЮСТНОЙ ЛИМФАДЕНИТ ЯВЛЯЕТСЯ ПРИЧИНОЙ ОСТРОГО**

**катарального перикоронита**

гнойного перикоронита

периодонтита

остеомиелита

**3598. [T041715] ОСНОВНЫМ СПОСОБОМ ЛЕЧЕНИЯ ПОЗАДИМОЛЯРНОГО ПЕРИОСТИТА ЯВЛЯЕТСЯ**

**вскрытие гнояного очага, дренирование гнойной раны**

блокада анестетиками, противовоспалительная терапия

применение нестероидных противовоспалительных средств

удаление причинного зуба

**3599. [T041716] ОДНИМ ИЗ ОСНОВНЫХ МЕТОДОВ ЛЕЧЕНИЯ ЗУБОВ ПО ПОВОДУ РЕТЕНЦИИ ЯВЛЯЕТСЯ**

физиотерапевтический

**хирургический**

ортопедический

лучевая терапия

**3600. [T041717] ВОЗМОЖНЫМ ОСЛОЖНЕНИЕМ, ВОЗНИКАЮЩИМ ВО ВРЕМЯ ОПЕРАЦИИ УДАЛЕНИЯ РЕТЕНИРОВАННОГО ТРЕТЬЕГО МОЛЯРА ВЕРХНЕЙ ЧЕЛЮСТИ, ЯВЛЯЕТСЯ**

синусит

периостит

паротит

**отрыв бугра верхней челюсти**

**3601. [T041718] РЕНТГЕНОЛОГИЧЕСКИЕ ИЗМЕНЕНИЯ В ВИДЕ ОЧАГА ДЕСТРУКЦИИ КОСТНОЙ ТКАНИ ОКРУГЛОЙ ФОРМЫ С ЧЕТКИМИ ГРАНИЦАМИ ХАРАКТЕРНЫ ДЛЯ ПЕРИОДОНТИТА**

хронического гранулирующего

острого серозного

хронического фиброзного

**хронического гранулематозного**

**3602. [T041719] НАЛИЧИЕ СВИЩЕВОГО ХОДА С ГНОЙНЫМ ОТДЕЛЯЕМЫМ ХАРАКТЕРНО ДЛЯ ПЕРИОДОНТИТА**

хронического гранулематозного

острого серозного

хронического фиброзного

**хронического гранулирующего**

**3603. [T041720] НАЛИЧИЕ МИГРИРУЮЩИХ ГРАНУЛЕМ СВОЙСТВЕННО ДЛЯ ПЕРИОДОНТИТА**

**гранулирующего**

хронического в стадии обострения

гранулематозного

фиброзного

**3604. [T041721] НАИБОЛЕЕ ДОСТОВЕРНЫМ ПРИЗНАКОМ В ДИАГНОСТИКЕ ПОДКОЖНОЙ ГРАНУЛЕМЫ ЯВЛЯЕТСЯ**

**наличие соединительнотканного тяжа с внутрикостным очагом деструкции**

цитологическое исследование свищевого содержимого

рентгенография зубов

электроодонтодиагностика (ЭОД) «причинного» зуба

**3605. [Т041722] КРОНАРОРАДИКУЛЯРНАЯ СЕПАРАЦИЯ ВОЗМОЖНА В СЛУЧАЕ ЛОКАЛИЗАЦИИ ОЧАГА ДЕСТРУКЦИИ**

у верхушек обеих корней 4.6 зуба

в области верхушки корня 3.1 зуба

у верхушки переднего щЕчного корня 1.6 зуба

**в области фуркации 3.6 зуба**

**3606. [Т041723] ОТСЕЧЕНИЕ КОРНЯ ВМЕСТЕ С ПРИЛЕЖАЩЕЙ КРОНКОВОЙ ЧАСТЮ ЗУБА НАЗЫВАЕТСЯ**

гемисекция

реплантация

имплантация

ампутация

**3607. [Т041724] ОТСЕЧЕНИЕ КОРНЯ ОТ МЕСТА ЕГО ОТХОЖДЕНИЯ, НО БЕЗ УДАЛЕНИЯ КРОНКОВОЙ ЧАСТИ ЗУБА НАЗЫВАЕТСЯ**

реплантация

гемисекция

**ампутация**

кронарнорадикулярная сепарация

**3608. [Т041725] МАРГИНАЛЬНЫЙ ИЛИ КРАЕВОЙ ПЕРИОДОНТИТ РАЗВИВАЕТСЯ ВСЛЕДСТВИЕ ПРОНИКНОВЕНИЯ ИНФЕКЦИИ ЧЕРЕЗ**

корневой канал

отверстие в области верхушки зуба

коруку зуба

**десневой карман**

**3609. [T041726] В РЕЗУЛЬТАТЕ ВОСПАЛИТЕЛЬНОГО ПРОЦЕССА В ПЕРИАПИКАЛЬНЫХ ТКАНЯХ ЧЕЛЮСТНЫХ КОСТЕЙ РАЗВИВАЕТСЯ**

радикулярная киста

кератокиста

назоальвеолярная киста

зубосодержащая киста

**3610. [T041727] ПРИЧИНОЙ РАЗВИТИЯ РАДИКУЛЯРНЫХ КИСТ ЧЕЛЮСТЕЙ ЯВЛЯЕТСЯ**

аутоинфекция

изолированный перелом альвеолярного отростка

порок развития одонтогенного эпителия

**воспалительный процесс в периапикальных тканях**

**3611. [T041728] КЛИНИЧЕСКИМ ПРОЯВЛЕНИЕМ РАДИКУЛЯРНОЙ КИСТЫ ЧЕЛЮСТИ ЯВЛЯЕТСЯ**

**безболезненное выбухание участка челюсти**

нарушение глотания

гематома

боль при открывании рта

**3612. [T041729] ПУНКТАТ РАДИКУЛЯРНОЙ КИСТЫ ВНЕ ВОСПАЛЕНИЯ ИМЕЕТ ВИД**

прозрачной жидкости

**опалесцирующей жидкости с кристаллами холестерина**

вязкой жидкости с фибринозными включениями

творожистой массы грязно-белого цвета

**3613. [Т041731] НА НИЖНЕЙ ЧЕЛЮСТИ ПРИЧИНОЙ ОСТРОГО ГНОЙНОГО ПЕРИОСТИТА ЧАЩЕ ВСЕГО ЯВЛЯЮТСЯ**

клыки

резцы

**моляры**

премоляры

**3614. [Т041733] НАРУЖНОЙ СТЕНКОЙ ВЕРХНЕЧЕЛЮСТНОЙ ПАЗУХИ ЯВЛЯЕТСЯ \_\_\_\_\_ ВЕРХНЕЙ ЧЕЛЮСТИ**

**подвисочная поверхность**

альвеолярный отросток

носовая поверхность

глазничная поверхность

**3615. [Т041734] МЕСТНОЙ ЖАЛОБОЙ ПАЦИЕНТА ПРИ НАЛИЧИИ СВИЩА ВЕРХНЕЧЕЛЮСТНОЙ ПАЗУХИ ЯВЛЯЕТСЯ**

отсутствие обоняния

**попадание жидкой пищи в нос**

выделения из соответствующей половины носа

чувство тяжести в области верхней челюсти

**3616. [Т041735] ЛЕЧЕНИЕ ХРОНИЧЕСКОГО ОДОНТОГЕННОГО ПЕРФОРАТИВНОГО СИНУСИТА ВЕРХНЕЧЕЛЮСТНОЙ ПАЗУХИ С ОРОАНТРАЛЬНЫМ СВИЩЕВЫМ ХОДОМ ПРОВОДЯТ В**

стоматологической поликлинике

отделении отоларингологии поликлиники

**челюстно-лицевом стационаре**

клинико-диагностическом центре

**3617. [Т041736] В КОМПЛЕКС МЕРОПРИЯТИЙ ПО ЛЕЧЕНИЮ ХРОНИЧЕСКОГО НЕСПЕЦИФИЧЕСКОГО АРТРИТА ВНЧС ВХОДЯТ**

**физиотерапия, нормализация окклюзии, разгрузка и покой ВНС**

химиотерапии, иглорефлексотерапия

хирургическое лечение

физиотерапия, остеотомия нижней челюсти, иммобилизация

**3618. [Т041737] БОЛЬШИЕ ПАЛЬЦЫ РУК ВРАЧА ПРИ ВПРАВЛЕНИИ ВЫВИХА НИЖНЕЙ ЧЕЛЮСТИ УСТАНОВЛИВАЮТСЯ НА**

**моляры нижней челюсти справа и слева**

углы нижней челюсти

моляры верхней челюсти слева и справа

фронтальную группу зубов

**3619. [Т041738] ПЕРФОРАЦИЯ ДНА ВЕРХНЕЧЕЛЮСТНОГО СИНУСА ВОЗНИКАЕТ ПРИ УДАЛЕНИИ**

нижних премоляров

**верхних моляров**

нижних моляров

верхних резцов

**3620. [Т041739] ПРИЧИНОЙ ОСТРОГО НЕСПЕЦИФИЧЕСКОГО АРТРИТА ВНЧС ЯВЛЯЕТСЯ**

**ревматическая атака**

хроническая травма ВНЧС в результате изменения окклюзии

актиномикоз

околоушный гипергидроз

**3621. [T041740] ХРОНИЧЕСКИЙ ПАРЕНХИМАТОЗНЫЙ СИАЛАДЕНИТ ХАРАКТЕРИЗУЕТСЯ**

расплавлением стромы

тотальным отеком паренхимы

**образованием полостей, заполненных контрастом**

разрастанием межуточной соединительной ткани

**3622. [T041741] К ХРОНИЧЕСКИМ ВОСПАЛИТЕЛЬНЫМ ЗАБОЛЕВАНИЯМ СЛЮННЫХ ЖЕЛЕЗ ОТНОСИТСЯ**

**паренхиматозный сиалоаденит**

болезнь Шегрена

эпидемический паротит

болезнь Микулича

**3623. [T041742] ВОЗБУДИТЕЛЕМ ЭПИДЕМИЧЕСКОГО ПАРОТИТА ЯВЛЯЕТСЯ**

стафилококк

стрептококк

фузобактерия

**фильтрующийся вирус**

**3624. [T041743] МЕСТНЫМ ОСЛОЖНЕНИЕМ ЭПИДЕМИЧЕСКОГО ПАРОТИТА ЯВЛЯЕТСЯ**

**гнойное расплавление железы**

образование конкрементов

невралгия

менингит



**3625. [T041744] ОСНОВНЫМ СИМПТОМОМ НЕВРИТА ТРОЙНИЧНОГО НЕРВА ЯВЛЯЕТСЯ**

кратковременная парестезия

длительная парестезия

симптом Венсана

**длительная ноющая боль**

**3626. [T041745] ОСНОВНЫМ СИМПТОМОМ НЕВРАЛГИИ ТРОЙНИЧНОГО НЕРВА ЯВЛЯЕТСЯ**

**кратковременная приступообразная боль**

длительная ноющая боль

кратковременная парестезия

длительная парестезия

**3627. [T042581] ПЕРВИЧНЫМ ОБРАЩЕНИЕМ В СТОМАТОЛОГИЧЕСКУЮ ПОЛИКЛИНИКУ СЧИТАЕТСЯ ПЕРВИЧНОЕ ОБРАЩЕНИЕ**

**за стоматологической помощью в календарном году независимо от характера обращения**

по поводу определенного заболевания в календарном году

по поводу определенного заболевания в любое из стоматологических отделений в календарном году

с целью планового осмотра в календарном году

**3628. [T042582] ВОССТАНОВЛЕНИЕ УТРАЧЕННЫХ ФУНКЦИЙ ЗУБОВ И ЗУБОЧЕЛЮСТНОГО АППАРАТА ОТНОСИТСЯ К \_\_\_\_\_ ВИДУ ПРОФИЛАКТИКИ СТОМАТОЛОГИЧЕСКИХ ЗАБОЛЕВАНИЙ**

третичному

реабилитационному

первичному

вторичному

**3629. [T042583] СОГЛАСНО РЕКОМЕНДАЦИЯМ ВОЗ ДЛЯ ОЦЕНКИ ПОРАЖЕННОСТИ ЗУБОВ КАРИЕСОМ ИСПОЛЬЗУЮТСЯ ПОКАЗАТЕЛИ**

интенсивности кариеса и распространенности

**распространенности, интенсивности, прироста интенсивности кариеса**

распространенности и прироста интенсивности кариеса

только прироста интенсивности кариеса

**3630. [T042719] ПРИ ПРОТЕЗИРОВАНИИ С ОПОРОЙ НА ИМПЛАНТАТЫ ЗАВЫШЕНИЕ ВЫСОТЫ НИЖНЕГО ОТДЕЛА ЛИЦА**

допустимо при опоре на имплантат и естественные зубы

допустимо во всех случаях

**недопустимо во всех случаях**

недопустимо только при полном отсутствии зубов

**3631. [T043391] ДИСКОЛОРИЗАЦИЯ (ИЗМЕНЕНИЕ ЦВЕТА ЗУБА) ВОЗМОЖНА ПРИ**

пародонтите

гастрите

**флюорозе**

гепатите

**3632. [T043392] ПРОФИЛЬ ЛИЦА МОЖЕТ БЫТЬ**

**прямой**

плоский

овальный

круглый

### **3633. [T043393] ФОРМА ЛИЦА МОЖЕТ БЫТЬ**

**овальная**

трапециевидная

конусовидная

грушевидная

### **3634. [T043394] ПЕРВИЧНОЕ СТОМАТОЛОГИЧЕСКОЕ ОБСЛЕДОВАНИЕ ПАЦИЕНТОВ СТАРЧЕСКОГО ВОЗРАСТА ПРИ ПОЛНОМ ОТСУТСТВИИ ЗУБОВ ВКЛЮЧАЕТ**

периотестометрию

биохимический анализ крови

общий клинический анализ крови

**стандартный набор обследования**

### **3635. [T043395] ВЫРАЖЕННОСТЬ НОСОГУБНЫХ СКЛАДОК ЯВЛЯЕТСЯ ХАРАКТЕРНЫМ ПРИЗНАКОМ**

хронических заболеваний слизистой оболочки

хронического пульпо-периодонтита

**снижения высоты нижнего отдела лица**

кариеса зуба

### **3636. [T043396] ПОВЫШЕННОЕ СТИРАНИЕ ЗУБОВ ХАРАКТЕРИЗУЕТСЯ**

**убылью твердых тканей зубов, образованием заместительного дентина**

образованием в области шейки дефекта клиновидной формы

дистальным перемещением зубов

увеличением полости зуба в объеме

**3637. [Т043397] КЛИНИКА ОСТРОГО ГЕНЕРАЛИЗОВАННОГО ПАРОДОНТИТА СХОДНА С КЛИНИЧЕСКИМИ ПРОЯВЛЕНИЯМИ**

лейкоплакии

кариеса зубов

пародонтоза

**эозинофильной гранулЕмы**

**3638. [Т043398] ЛОКАЛИЗОВАННАЯ ФОРМА ПОВЫШЕННОГО СТИРАНИЯ КОМПЕНСИРОВАННОЙ ФОРМЫ ХАРАКТЕРИЗУЕТСЯ**

зубоальвеолярным удлинением в области всех коронок зубов

**гипертрофией альвеолярной кости в области стЕртых зубов**

укорочением длины зубных дуг

уменьшением вертикальных размеров всех зубов

**3639. [Т043399] ВЕРТИКАЛЬНАЯ ЛОКАЛИЗОВАННАЯ ФОРМА ПОВЫШЕННОГО СТИРАНИЯ ФРОНТАЛЬНЫХ ЗУБОВ ХАРАКТЕРИЗУЕТСЯ**

дистальным смещением нижней челюсти

деформацией окклюзионной поверхности

**стиранием вестибулярной или нЕбной поверхности передних зубов**

вертикальной деформацией зубных рядов III степени

**3640. [Т043400] КОМПОЗИЦИЕЙ, РАССМАТРИВАЕМОЙ В ЭСТЕТИЧЕСКОЙ СТОМАТОЛОГИИ, ЯВЛЯЕТСЯ**

срединная

зрачковая

ротовая

**лицевая**

**3641. [T043401] КОМПОЗИЦИЯ, КОТОРАЯ ВКЛЮЧАЕТ ТОЛЬКО ЗУБЫ, НАЗЫВАЕТСЯ**

стомато-лицевая

лицевая

**стоматологическая**

эстетическая

**3642. [T043402] КЛИНИЧЕСКИМ МЕТОДОМ ОБСЛЕДОВАНИЯ ПАЦИЕНТОВ ПРИ ГЕНЕРАЛИЗОВАННОМ ПОВЫШЕННОМ СТИРАНИИ ЯВЛЯЕТСЯ**

**осмотр полости рта**

магнитно-резонансная томография

томография ВНЧС

прицельная рентгенография

**3643. [T043403] ФИЗИОЛОГИЧЕСКОЕ СТИРАНИЕ ЗУБОВ ЯВЛЯЕТСЯ**

нарушением гистогенеза твердых тканей зубов

**функциональной приспособительной реакцией зубочелюстной системы**

начальной стадией проявления генерализованного пародонтита

патологическим деструктивным процессом

**3644. [T043405] СНИЖЕНИЕ МЕЖОККЛЮЗИОННОЙ ВЫСОТЫ И ВЫСОТЫ НИЖНЕЙ ТРЕТИ ЛИЦА ПРИ ГЕНЕРАЛИЗОВАННОМ ПОВЫШЕННОМ СТИРАНИИ СОПРОВОЖДАЕТСЯ**

сухостью в полости рта

непереносимостью зубных протезов

**парафункцией жевательных мышц**

атрофией слюнных желез

**3645. [T043408] СТЕПЕНЬ АТРОФИИ ЧЕЛЮСТНЫХ КОСТЕЙ С УМЕНЬШЕНИЕМ КОЛИЧЕСТВА ЗУБОВ НА ВЕРХНЕЙ ЧЕЛЮСТИ**

не изменяется, а на нижней челюсти возрастает

**и нижней челюсти возрастает**

возрастает, а на нижней челюсти не изменяется

и нижней челюсти замедляется

**3646. [T043409] ТОЛЩИНА НАДКОСТНИЦЫ ЧЕЛЮСТНЫХ КОСТЕЙ С ВОЗРАСТОМ**

перерождается в фиброзную ткань

не изменяется

**уменьшается**

увеличивается

**3647. [T043410] ПЕРИОДОНТАЛЬНАЯ ЩЕЛЬ С ВОЗРАСТОМ**

исчезает

**расширяется**

суживается

не изменяется

**3648. [T043412] КАЖДЫЙ ЗУБ В ЦЕНТРАЛЬНОЙ ОККЛЮЗИИ ПРИ ОРТОГНАТИЧЕСКОМ ПРИКУСЕ ИМЕЕТ ДВА АНТАГОНИСТА, ЗА ИСКЛЮЧЕНИЕМ 3.1, 4.1 ЗУБОВ И**

**1.8 и 2.8**

3.6 и 4.6

1.1 и 2.1

3.8 и 4.8

**3649. [T043413] ПРИ ОРТОГНАТИЧЕСКОМ ПРИКУСЕ РЕЖУЩИЕ КРАЯ ЦЕНТРАЛЬНЫХ РЕЗЦОВ ВЕРХНЕЙ ЧЕЛЮСТИ НАХОДЯТСЯ**

в соприкосновении с окклюзионной плоскостью

на 4-5 мм ниже окклюзионной плоскости

**на 2-3 мм ниже окклюзионной плоскости**

на 2-3 мм выше окклюзионной плоскости

**3650. [T043414] ПРИ ОРТОГНАТИЧЕСКОМ ПРИКУСЕ РЕЖУЩИЕ БУГОРКИ КЛЫКОВ ВЕРХНЕЙ ЧЕЛЮСТИ НАХОДЯТСЯ**

на 2-3 мм выше окклюзионной плоскости

на 4-5 мм ниже окклюзионной плоскости

**на 2-3 мм ниже окклюзионной плоскости**

в соприкосновении с окклюзионной плоскостью

**3651. [T043415] ДВУСТОРОННИЙ, ДИСТАЛЬНО НЕОГРАНИЧЕННЫЙ (КОНЦЕВОЙ) ДЕФЕКТ ЗУБНОГО РЯДА ОТНОСИТСЯ ПО КЛАССИФИКАЦИИ КЕННЕДИ К КЛАССУ**

4

2

1

3

**3652. [T043416] МЫШЕЧНЫЙ ПРИЗНАК ЦЕНТРАЛЬНОЙ ОККЛЮЗИИ: МЫШЦЫ, ПОДНИМАЮЩИЕ НИЖНЮЮ ЧЕЛЮСТЬ, СПРАВА И СЛЕВА НАХОДЯТСЯ В СОСТОЯНИИ**

относительного физиологического покоя

равномерного одновременного расслабления

максимального мышечного напряжения

**равномерного одновременного напряжения**

**3653. [Т043417] ЦЕНТРАЛЬНАЯ ОККЛЮЗИЯ ОПРЕДЕЛЯЕТСЯ ПРИЗНАКАМИ**

зубными, глотательными, лицевыми

лицевыми, глотательными, зубными

**зубными, суставными, мышечными**

язычными, мышечными, суставными

**3654. [Т043419] АНАТОМИЧЕСКАЯ ШЕЙКА ЗУБА СООТВЕТСТВУЕТ**

**переходу эмали в цемент корня**

границе над – и поддесневой частей зуба

экватору зуба

десневому краю

**3655. [Т043420] ГОРИЗОНТАЛЬНАЯ ФОРМА ПОВЫШЕННОГО СТИРАНИЯ ЗУБОВ ЗНАЧИТЕЛЬНО БЫСТРЕЕ ПРОТЕКАЕТ ПРИ ПРИКУСЕ**

глубоком блокирующем

открытом

перекрестном

**прямом**

**3656. [Т043421] КРАТЕРООБРАЗНАЯ ФОРМА СТИРАНИЯ КОРОНКОВОЙ ЧАСТИ ЗУБА ОБУСЛОВЛЕНА**

наличием вредных привычек

**разницей микротвердости эмали и дентина**

перестройкой миотатического рефлекса

изменением химического состава ротовой жидкости



**3657. [T043422] К НЕАКТИВНЫМ ОРГАНАМ РЕЧИ ОТНОСЯТ**

губы

язык

глотку

**зубы верхней и нижней челюстей**

**3658. [T043424] ПРИ ПОВЫШЕННОМ СТИРАНИИ ТВЕРДЫХ ТКАНЕЙ ЗУБОВ ПОЛОСТЬ ЗУБА**

увеличивается в размере

может уменьшаться, может увеличиваться

не изменяется

**уменьшается в размере**

**3659. [T043426] ПРИЧИНОЙ ВОЗНИКНОВЕНИЯ ПОВЫШЕННОГО СТИРАНИЯ ЗУБОВ МОЖЕТ ЯВЛЯТЬСЯ**

профессиональная гигиена полости рта

заболевания сердечно-сосудистой системы

гингивит

**аномалия прикуса**

**3660. [T043429] К ФУНКЦИОНАЛЬНОЙ ПЕРЕГРУЗКЕ ЗУБОВ ПРИВОДИТ**

**частичная потеря зубов**

острый гингивит

кислотный некроз

хроническая травма слизистой оболочки полости рта

### **3661. [Т043431] К ПРИЧИНАМ, ВЫЗЫВАЮЩИМ ЭРОЗИЮ ТВЕРДЫХ ТКАНЕЙ ЗУБОВ, ОТНОСЯТ**

частичную потерю зубов

бруксизм

**поверхностную деминерализацию вследствие действия кислот**

врожденную неполноценность твердых тканей зубов

### **3662. [Т043432] СЛЮНООТДЕЛИТЕЛЬНАЯ ФУНКЦИЯ ПРИ САХАРНОМ ДИАБЕТЕ**

в норме

не изменяется

**снижается**

повышается

### **3663. [Т043433] РАСШИРЕНИЕ ВЕН ЯЗЫКА ХАРАКТЕРНО ПРИ**

язвенной болезни двенадцатиперстной кишки

хроническом энтероколите

**циррозе печени**

хроническом гастрите

### **3664. [Т043434] РЕЗОНАТОРАМИ ГОЛОСА ЯВЛЯЮТСЯ**

трахея, легкие, бронхи

верхняя и нижняя челюсти

**гортань, полость рта, полость носа**

губы, твердое небо, щеки

**3665. [Т043436] СУСТАВНОЙ ПРИЗНАК ЦЕНТРАЛЬНОЙ ОККЛЮЗИИ:  
СУСТАВНАЯ ГОЛОВКА НИЖНЕЙ ЧЕЛЮСТИ НАХОДИТСЯ  
СУСТАВНОГО БУТОРКА**

---

за вершиной

на вершине

**у основания ската**

на скате

**3666. [Т043437] МИКРОТВЕРДОСТЬ ЭМАЛИ ЗУБА СОСТАВЛЯЕТ (Н/ММ2)**

80

100

120

**390**

**3667. [Т043438] МИКРОТВЕРДОСТЬ ЗАЩИЩЕННОГО ЭМАЛЬЮ  
ДЕНТИНА ЗУБА СОСТАВЛЯЕТ (Н/ММ2)**

150

**80**

120

390

**3668. [Т043439] ГЛУБИНА ПОРАЖЕНИЯ ТВЕРДЫХ ТКАНЕЙ ЗУБОВ ПРИ I  
СТЕПЕНИ ПОВЫШЕННОГО СТИРАНИЯ СОСТАВЛЯЕТ  
ДЛИНЫ КОРОНКИ ЗУБА**

---

от 1/3 до 2/3

от 2/3 и более

от 1/3 до 1/2

**до 1/3**

**3669. [Т043441] ГЛУБИНА ПОРАЖЕНИЯ ТВЕРДЫХ ТКАНЕЙ ЗУБОВ ПРИ  
III СТЕПЕНИ ПОВЫШЕННОГО СТИРАНИЯ СОСТАВЛЯЕТ  
\_\_\_\_\_ ДЛИНЫ КОРОНКИ ЗУБА**

от 1/3 до 2/3

до 1/3

от 1/3 до 1/2

**более половины**

**3670. [Т043442] ЭТИОЛОГИЧЕСКИМ ФАКТОРОМ ПОВЫШЕННОГО  
СТИРАНИЯ, СВЯЗАННЫМ С ФУНКЦИОНАЛЬНОЙ ПЕРЕГРУЗКОЙ  
ЗУБОВ ЯВЛЯЕТСЯ**

**бруксизм**

химические воздействия

алиментарная недостаточность

воздействие средств гигиены

**3671. [Т043443] К ЭКЗОГЕННОМУ ЭТИОЛОГИЧЕСКОМУ ФАКТОРУ  
ПОВЫШЕННОГО СТИРАНИЯ, ПРИВОДЯЩЕМУ К ФУНКЦИОНАЛЬНОЙ  
НЕДОСТАТОЧНОСТИ ТВЕРДЫХ ТКАНЕЙ ЗУБОВ ОТНОСИТСЯ**

бруксизм

частичная адентия

**химическое воздействие кислот**

патология прикуса

**3672. [Т043449] БРУКСИЗМ ПРЕДСТАВЛЯЕТ СОБОЙ**

болевого синдром дисфункции ВНЧС

**непроизвольное скрежетание зубами**

сухость полости рта

жжение слизистой полости рта

**3673. [T043450] К ЭНДОГЕННОЙ ПРИЧИНЕ РАЗВИТИЯ ПОВЫШЕННОГО СТИРАНИЯ ЗУБОВ ОТНОСЯТ**

профессиональные вредности

функциональная перегрузка зубов

**нарушение функции эндокринной системы**

зубочелюстные аномалии

**3674. [T043451] ВРОЖДЕННАЯ ФУНКЦИОНАЛЬНАЯ НЕДОСТАТОЧНОСТЬ ТВЕРДЫХ ТКАНЕЙ ЗУБОВ НАБЛЮДАЕТСЯ ПРИ**

нейродистрофических нарушениях

**синдроме Капдепона**

гипофункции гипофиза

дисфункции парашитовидных желЕз

**3675. [T043455] ПРИЧИНОЙ, ПРИВОДЯЩЕЙ К ПРИОБРЕТЕННЫМ ДЕФЕКТАМ ЧЕЛЮСТНО-ЛИЦЕВОЙ ОБЛАСТИ, ЯВЛЯЕТСЯ**

артрит-артроз ВНЧС

**новообразование**

аномалия прикуса

аномалия формы и размера зубов

**3676. [T043456] ДЕФЕКТ ТВЕРДОГО И МЯГКОГО НЕБА ПРИВОДИТ К НАРУШЕНИЮ**

зрения

обоняния

**звукообразования**

сна

**3677. [T043457] ЖАЛОБОЙ, ХАРАКТЕРНОЙ ДЛЯ ПАЦИЕНТОВ С ЧЕЛЮСТНО-ЛИЦЕВЫМИ ДЕФЕКТАМИ В ОБЛАСТИ ВЕРХНЕЙ ЧЕЛЮСТИ, ЯВЛЯЕТСЯ НАРУШЕНИЕ**

дикции

обоняния

зрения

осанки

**3678. [T043458] ЖАЛОБОЙ, ХАРАКТЕРНОЙ ДЛЯ ПАЦИЕНТОВ С ЧЕЛЮСТНО-ЛИЦЕВЫМИ ДЕФЕКТАМИ В ОБЛАСТИ НИЖНЕЙ ЧЕЛЮСТИ, ЯВЛЯЕТСЯ**

нарушение осанки

затруднение глотания

нарушение сна

попадание жидкой пищи в полость носа

**3679. [T043461] ОСНОВНЫМ КЛИНИЧЕСКИМ МЕТОДОМ ОБСЛЕДОВАНИЯ БОЛЬНЫХ С ДЕФЕКТАМИ ЧЕЛЮСТНО-ЛИЦЕВОЙ ОБЛАСТИ ЯВЛЯЕТСЯ**

рентгенологическое обследование

осмотр

функциональное обследование

психометрическое обследование

**3680. [T043465] ПРИ ВРОЖДЕННЫХ ДЕФЕКТАХ НЕБА ЖИЗНЕННАЯ ЕМКОСТЬ ЛЕГКИХ**

уменьшается

увеличивается

является переменчивой

не изменяется

**3681. [T043466] ВРОЖДЕННЫМ ДЕФЕКТОМ ЧЕЛЮСТНО-ЛИЦЕВОЙ ОБЛАСТИ ЯВЛЯЕТСЯ**

злокачественное новообразование

**расщелина твердого неба**

гемангиома

отсутствие зубов

**3682. [T043467] ПРИ ДВУХСТОРОННЕМ ПЕРЕЛОМЕ НИЖНЕЙ ЧЕЛЮСТИ СРЕДИННЫЙ ФРАГМЕНТ**

не смещается

смещается назад и вверх

**смещается назад и вниз**

смещается вперед и вниз

**3683. [T043468] ПРИ ДВУХСТОРОННЕМ ПЕРЕЛОМЕ НИЖНЕЙ ЧЕЛЮСТИ БОКОВЫЕ ФРАГМЕНТЫ**

**смещаются вверх и вовнутрь**

смещаются вниз и вовнутрь

не смещаются

смещаются вверх и вперед

**3684. [T043469] СМЫКАНИЕ ПЕРЕДНИХ ЗУБОВ ПРИ ДВУХСТОРОННЕМ ПЕРЕЛОМЕ ТЕЛА НИЖНЕЙ ЧЕЛЮСТИ ПРОИСХОДИТ ПО ТИПУ ПРИКУСА**

**открытого**

дистального

прогенического

прогнатического

**3685. [Т043470] ПРИЧИНОЙ ДЕФЕКТОВ ЧЕЛЮСТНО-ЛИЦЕВОЙ ОБЛАСТИ МОЖЕТ БЫТЬ**

пародонтоз

**сифилис**

пародонтит

гингивит

**3686. [Т043473] ЭТИОЛОГИЧЕСКИМ ФАКТОРОМ ЗУБОЧЕЛЮСТНЫХ ДЕФОРМАЦИЙ ЯВЛЯЕТСЯ**

гингивит

пульпит

остеохондроз позвоночника

**пародонтит**

**3687. [Т043486] СЛЮННЫЕ ЖЕЛЕЗЫ С ВОЗРАСТОМ ПРЕТЕРПЕВАЮТ ИЗМЕНЕНИЯ, ХАРАКТЕРИЗУЮЩИЕСЯ ТЕМ, ЧТО**

pH слюны изменяется

pH слюны не изменяется

секреторная активность увеличивается

**секреторная активность уменьшается**

**3688. [Т043488] ПРИ ПАРОДОНТИТЕ ПАТОЛОГИЧЕСКОМУ ИЗМЕНЕНИЮ ПОДВЕРГАЮТСЯ**

десна, костная ткань

костная ткань

сосудистая система, десна

**десна, сосудистая система, костная ткань**



**3689. [Т043489] ДЛЯ КЛИНИЧЕСКОГО ПРОЯВЛЕНИЯ ПАРОДОНТИТА ХАРАКТЕРНЫ**

патологическая подвижность зубов, преждевременные окклюзионные контакты

резорбция костной ткани стенок альвеол, преждевременные окклюзионные контакты

костные выступы, патологическая подвижность зубов

**преждевременные окклюзионные контакты зубов, резорбция костной ткани стенок альвеол, подвижность зубов**

**3690. [Т043490] ДЛЯ ПАРОДОНТИТА ХАРАКТЕРНЫМ ЯВЛЯЕТСЯ**

наличие зубного камня

**наличие зубного камня, кровоточивость десны**

отсутствие зубного камня, кровоточивость десны

кровоточивость десны

**3691. [Т043491] ПО КЛИНИЧЕСКОМУ ТЕЧЕНИЮ РАЗЛИЧАЮТ ПАРОДОНТИТ**

**острый, хронический, хронический в стадии обострения, хронический в стадии ремиссии**

острый, подострый, хронический

острый, средний, хронический в стадии обострения

острый, средний, хронический

**3692. [Т043492] ПО КЛИНИЧЕСКОМУ ПРОЯВЛЕНИЮ РАЗЛИЧАЮТ ПАРОДОНТИТ СТЕПЕНИ**

легкой, умеренной, тяжелой

легкой, смешанной, тяжелой

**легкой, средней, тяжелой**

легкой, средней, умеренной, тяжелой

### **3693. [Т043493] ПО ЛОКАЛИЗАЦИИ ПРОЦЕССА ВЫДЕЛЯЮТ ПАРОДОНТИТ**

диффузный, септический

острый, генерализованный, септический

очаговый, септический

**локализованный, генерализованный**

### **3694. [Т043494] К МЕСТНЫМ ЭТИОЛОГИЧЕСКИМ ФАКТОРАМ ПАРОДОНТИТА ОТНОСЯТСЯ**

сердечно-сосудистые заболевания, системная остеопатия, травматическая окклюзия

заболевания нервной системы, аномалии развития челюстей, микробная бляшка

системная остеопатия, микробная бляшка, аномалия развития челюстей

**травматическая окклюзия, микробная бляшка, хроническая травма десневого края**

### **3695. [Т043495] К ОБЩИМ ЭТИОЛОГИЧЕСКИМ ФАКТОРАМ ПАРОДОНТИТА ОТНОСЯТСЯ**

сердечно-сосудистые заболевания, аномалии развития челюстей

заболевания нервной системы, сердечно-сосудистые заболевания

**сердечно-сосудистые заболевания, системная остеопатия, заболевания нервной системы**

системная остеопатия, аномалии развития челюстей

### **3696. [Т043497] ТРАВМА ДЕСНЕВОГО КРАЯ КАК ПРИЧИНА ОЧАГОВОГО ПАРОДОНТИТА ВОЗМОЖНА ВСЛЕДСТВИЕ**

неправильно созданных контактных пунктов на пломбах, вкладках, отсутствия экватора у коронки

отсутствия экватора у коронки, применения широких и длинных коронок

неправильно созданных контактных пунктов на пломбах, вкладках, применения пластмассовых коронок, введенных под десневой край

**неправильно созданных контактных пунктов на пломбах, вкладках, отсутствия**

экватора у коронки, применение широких и длинных коронок, применение пластмассовых коронок, введенных под десневой край

**3697. [Т043498] ПРИ ПАРОДОНТИТЕ СМЕЩЕНИЕ ЗУБОВ ВОЗМОЖНО В НАПРАВЛЕНИЯХ**

вестибулярном и медиальном

вертикальном, оральном

**вестибулярном, оральном, вертикальном, вокруг вертикальной оси**

оральном, вертикальном

**3698. [Т043499] ПРИ ГЕНЕРАЛИЗОВАННОМ ПАРОДОНТИТЕ ПАТОЛОГИЧЕСКИЕ ЗУБОДЕСНЕВЫЕ КАРМАНЫ ВЫЯВЛЯЮТСЯ**

у двух рядом стоящих зубов

только у зубов нижней челюсти

**у всех зубов**

у одного зуба

**3699. [Т043500] ПРОДОЛЖИТЕЛЬНОСТЬ ОДНОГО ЖЕВАТЕЛЬНОГО ПЕРИОДА СОСТАВЛЯЕТ (СЕК)**

14-16

0,5-1

3-4

5-10

**3700. [Т043501] ПРИ ХРОНИЧЕСКИХ ПАРОДОНТИТАХ СТЕПЕНЬ ВОСПАЛЕНИЯ УСУГУБЛЯЕТСЯ**

аномальным положением и формой зуба

отсутствием межзубных контактов

некачественно изготовленными протезами

отсутствием межзубных контактов, некачественным изготовлением протезов, аномальным положением и формой зуба

### **3701. [Т043502] ЯВЛЕНИЯ ДЕСТРУКЦИИ КОСТНОЙ ТКАНИ ПРИ ПАРОДОНТИТЕ ЗАХВАТЫВАЮТ**

нижнюю челюсть

скуловую кость

тело челюсти

**альвеолярный отросток, альвеолярную часть челюсти**

### **3702. [Т043504] НЕДОСТАТОЧНОЕ КОЛИЧЕСТВО ОПОРНЫХ ЗУБОВ ПРИ ПЛАНИРОВАНИИ ИЗГОТОВЛЕНИЯ НЕСЪЕМНОЙ КОНСТРУКЦИИ МОЖЕТ ПРИВЕСТИ К**

сколу облицовочного материала ортопедической конструкции

разрушению зубов-антагонистов

клиновидному дефекту

**функциональной перегрузке пародонта опорных зубов**

### **3703. [Т043506] ПРОТЕЗЫ ИЗ РАЗНОРОДНЫХ МЕТАЛЛИЧЕСКИХ СПЛАВОВ В ПОЛОСТИ РТА ПАЦИЕНТА МОГУТ ЯВЛЯТЬСЯ ПРИЧИНОЙ**

остеомиелита

пародонтоза

**гальванизма**

пародонтита

### **3704. [Т043509] ПРЕПАРИРОВАНИЕ ВИТАЛЬНЫХ ЗУБОВ ПОД ОРТОПЕДИЧЕСКИЕ КОНСТРУКЦИИ БЕЗ УЧЕТА ИХ АНАТОМИЧЕСКОЙ ФОРМЫ И ПОЛОЖЕНИЯ МОЖЕТ ПРИВЕСТИ К**

пародонтиту

снижению высоты нижнего отдела лица

травматическому пульпиту

повышенному стиранию твердых тканей зубов

**3705. [Т043516] ПОКАЗАНИЕМ К ДЕПУЛЬПИРОВАНИЮ ЗУБОВ ПО КЛИНИЧЕСКИМ ПОКАЗАНИЯМ ПРИ ИХ ПРЕПАРИРОВАНИИ ЯВЛЯЕТСЯ**

препарирование под винир

**горизонтальная форма деформации с наклоном зуба более 45°**

резорбция костной ткани альвеолярного отростка на 1/3 длины корня

препарирование под цельнолитую коронку с керамической облицовкой

**3706. [Т043518] ПРИ ПОВЫШЕННОМ СТИРАНИИ ЗУБОВ II-III СТЕПЕНЕЙ ПРОТИВОПОКАЗАНО ИЗГОТОВЛЕНИЯ ИСКУССТВЕННЫХ КОРОНОК**

цельнолитых

металлокерамических

**штампованных**

керамических

**3707. [Т043519] ПРОТЕТИЧЕСКАЯ ПЛОСКОСТЬ ОТНОСИТЕЛЬНО ПАРАЛЛЕЛЬНА**

линии Ретциуса

**камперовской горизонтали**

линии эстетической улыбки

франкфуртской горизонтали

**3708. [Т043522] ОПРЕДЕЛЯТЬ ЦВЕТ ЗУБОВ СЛЕДУЕТ ПРИ**

**естественном освещении в дневное время суток**

использовании лампы дневного света, совместно с коллегами

ярком искусственном освещении

в затемненном помещении

**3709. [Т043523] ЗА ВЕЛИЧИНУ АТРОФИИ КОСТНОЙ ТКАНИ АЛЬВЕОЛЫ ПРИНИМАЕТСЯ ПОКАЗАТЕЛЬ, ПОЛУЧЕННЫЙ ПРИ ЗОНДИРОВАНИИ**

с оральной стороны

**независимо от стороны, но наибольший**

с вестибулярной стороны

с медиальной стороны

**3710. [Т043524] СХЕМА (ПО В.Ю. КУРЛЯНДСКОМУ), ОТОБРАЖАЮЩАЯ СОСТОЯНИЕ ОПОРНОГО АППАРАТА ЗУБОВ ВЕРХНЕЙ И НИЖНЕЙ ЧЕЛЮСТЕЙ, НАЗЫВАЕТСЯ**

реопародонтограммой

мастикациограммой

электромиограммой

**одонтопародонтограммой**

**3711. [Т043525] В НОРМЕ СОДЕРЖАНИЕ ГЛЮКОЗЫ В КРОВИ КОЛЕБЛЕТСЯ В ПРЕДЕЛАХ (ММОЛЬ/Л)**

9,4-11,8

11,8-14,2

**3,3-5,5**

5,5-6,0

**3712. [Т043526] ДИАГНОЗ «ПРЕДИАБЕТ» СТАВИТСЯ ПРИ СОДЕРЖАНИИ ГЛЮКОЗЫ В КРОВИ (ММОЛЬ/Л)**

3,3-5,5

7,0-8,6

**5,5-6,0**

**3713. [Т043528] К АППАРАТАМ, ВОСПРОИЗВОДЯЩИМ ДВИЖЕНИЕ НИЖНЕЙ ЧЕЛЮСТИ, ОТНОСИТСЯ**

периотестометр

**артикулятор**

гнатодинамометр

параллелометр

**3714. [Т043529] РАЗНИЦА ВЫСОТЫ НИЖНЕГО ОТДЕЛА ЛИЦА В СОСТОЯНИИ ОТНОСИТЕЛЬНОГО ФИЗИОЛОГИЧЕСКОГО ПОКОЯ И ПРИ МЫКАНИИ ЗУБНЫХ РЯДОВ В ПОЛОЖЕНИИ ЦЕНТРАЛЬНОЙ ОККЛЮЗИИ СОСТАВЛЯЕТ В СРЕДНЕМ (ММ)**

4-6

6-8

2-4

0,5-1

**3715. [Т043530] АРТИКУЛЯЦИЕЙ НАЗЫВАЮТ**

**всевозможные движения нижней челюсти**

вид смыкания зубов в центральной окклюзии

вид смыкания зубов в боковой окклюзии

вид смыкания зубов в передней окклюзии

**3716. [Т043531] ВИДАМИ ОККЛЮЗИОННЫХ КРИВЫХ ЯВЛЯЮТСЯ**

**сагиттальная Шпея и трансверзальная Уилсона**

фронтальная Бонвиля и вертикальная Гиза

сагиттальная Уилсона и фронтальная Бонвиля

трансверзальная Шпея и вертикальная Гиза

**3717. [T043533] СУСТАВНОЙ БУГОРОК ВНЧС У ПАЦИЕНТОВ ПОЖИЛОГО И СТАРЧЕСКОГО ВОЗРАСТА**

увеличивается в размерах

**атрофируется**

остаётся без изменений

утолщается

**3718. [T043534] ДЛЯ РЕНТГЕНОЛОГИЧЕСКОЙ КАРТИНЫ ПАЦИЕНТА С САХАРНЫМ ДИАБЕТОМ ХАРАКТЕРНО ИЗМЕНЕНИЕ СТРУКТУРЫ КОСТНОЙ ТКАНИ ВЕРХНЕЙ И НИЖНЕЙ ЧЕЛЮСТЕЙ**

прогрессирующая резорбция в боковых отделах верхней и нижней челюстей

прогрессирующая резорбция костной ткани во фронтальном отделе верхней и нижней челюстей

**«чашеобразная» резорбция костной ткани в боковых отделах и горизонтальная резорбция костной ткани во фронтальных отделах верхней и нижней челюстей**

отсутствие резорбции костной ткани верхней и нижней челюстей

**3719. [T043539] PH СЛЮНЫ И ДЕСНЕВОЙ ЖИДКОСТИ В НОРМЕ СОСТАВЛЯЕТ**

4,6-5,1

3,5-4,0

6,0-7,5

**6,8-7,2**

**3720. [T043540] ПРИ ЛЕГКОЙ СТЕПЕНИ ТЯЖЕСТИ ПАРОДОНТИТА НА РЕНТГЕНОГРАММЕ ОПРЕДЕЛЯЕТСЯ \_\_\_\_\_ ДЛИНЫ КОРНЯ**

резорбция более 1/2

резорбция более 1/3

снижение высоты межзубных перегородок на 1/2

**отсутствие изменения костной ткани на всём протяжении, снижение высоты**



межзубных перегородок на 1/4-1/3

**3721. [T043541] ПРИ СРЕДНЕЙ СТЕПЕНИ ТЯЖЕСТИ ПАРОДОНТИТА НА РЕНТГЕНОГРАММЕ ОПРЕДЕЛЯЕТСЯ \_\_\_\_\_ ДЛИНЫ КОРНЯ**

отсутствие изменения костной ткани на всём протяжении, снижение высоты межзубных перегородок на 1/4-1/3

резорбция более 1/2

снижение высоты межзубных перегородок на 1/4

**снижение высоты межзубных перегородок на 1/2**

**3722. [T043542] ПРИ ТЯЖЕЛОЙ СТЕПЕНИ ТЯЖЕСТИ ПАРОДОНТИТА НА РЕНТГЕНОГРАММЕ ОПРЕДЕЛЯЕТСЯ**

резорбция более 1/3 длины корня

отсутствие изменения костной ткани на всём протяжении, снижение высоты

**резорбция более 1/2 длины корня**

снижение высоты межзубных перегородок на 1/2 длины корня

**3723. [T043543] ЛЕГКАЯ СТЕПЕНЬ ПАРОДОНТИТА ХАРАКТЕРИЗУЕТСЯ ГЛУБИНОЙ ПАТОЛОГИЧЕСКОГО ЗУБОДЕСНЕВОГО КАРМАНА (ММ)**

5-7 и более

3,5

1

5

**3724. [T043545] ПРИ СРЕДНЕЙ СТЕПЕНИ ТЯЖЕСТИ ПАРОДОНТИТА ГЛУБИНА ПАТОЛОГИЧЕСКОГО ЗУБОДЕСНЕВОГО КАРМАНА ДОСТИГАЕТ (ММ)**

5-7 и более

5

1

3,5

**3725. [T043547] ПРИ ТЯЖЕЛОЙ СТЕПЕНИ ПАРОДОНТИТА ГЛУБИНА ПАТОЛОГИЧЕСКОГО ЗУБОДЕСНЕВОГО КАРМАНА ДОСТИГАЕТ (ММ)**

5

3,5

5-7 и более

1

**3726. [T043553] К ПОРАЖЕНИЮ, ЧЕТКО СВЯЗАННОМУ С ВИЧ-ИНФЕКЦИЕЙ, ОТНОСИТСЯ**

**волосистая лейкоплакия, кандидоз, деструктивный пародонтит**

бактериальные инфекции

тромбоцитопеническая пурпура

сиалоденит

**3727. [T043554] ДЛЯ НЕКРОТИЧЕСКОГО ЯЗВЕННОГО ПАРОДОНТИТА ХАРАКТЕРНО**

пузырьковые высыпания на слизистой оболочке щеки

**выпадение зубов, кровоточивость дЕсен, утрата костной и мягких тканей**

зуд, покалывания слизистой оболочки полости рта

серовато-белый налЕт на языке

**3728. [T043555] АФТОЗНЫЙ СТОМАТИТ ХАРАКТЕРЕН ДЛЯ**

язвенной болезни желудка

цирроза печени

**хронического энтероколита**

гепатита А

**3729. [T043556] ФОРМА ПОВЫШЕННОГО СТИРАНИЯ ТВЕРДЫХ ТКАНЕЙ ЗУБОВ, ПРИ КОТОРОЙ ПОРАЖЕНЫ ВЕСТИБУЛЯРНАЯ И (ИЛИ) ОРАЛЬНАЯ ПОВЕРХНОСТИ ЗУБОВ, НАЗЫВАЕТСЯ**

компенсированная

горизонтальная

**вертикальная**

декомпенсированная

**3730. [T043557] ФОРМА ПОВЫШЕННОГО СТИРАНИЯ ТВЕРДЫХ ТКАНЕЙ ЗУБОВ, КОТОРАЯ ХАРАКТЕРИЗУЕТСЯ ОТСУТСТВИЕМ СНИЖЕНИЯ ВЫСОТЫ НИЖНЕЙ ТРЕТИ ЛИЦА, НАЗЫВАЕТСЯ**

смешанная

**компенсированная**

декомпенсированная

вертикальная

**3731. [T043558] ОТСУТСТВИЕ СНИЖЕНИЯ ВЫСОТЫ НИЖНЕГО ОТДЕЛА ЛИЦА ПРИ КОМПЕНСИРОВАННОЙ ФОРМЕ ПОВЫШЕННОГО СТИРАНИЯ ЗУБОВ ОБУСЛОВЛЕНО**

выдвижением зубов

смещением нижней челюсти

изменением взаимоотношений элементов ВНЧС

**компенсаторным ростом альвеолярного отростка челюстей**

**3732. [T043559] ПЕРВЫМ ЭТАПОМ ОРТОПЕДИЧЕСКОГО ЛЕЧЕНИЯ БОЛЬНОГО С ТРАВМОЙ ЧЕЛЮСТНО-ЛИЦЕВОЙ ОБЛАСТИ ЯВЛЯЕТСЯ**

первая врачебная помощь

изготовление постоянного протеза

изготовление имедиат-протеза

**изготовление формирующего протеза**

**3733. [T043560] ПЕРВЫМ ЭТАПОМ ОРТОПЕДИЧЕСКОГО ЛЕЧЕНИЯ БОЛЬНОГО С НОВООБРАЗОВАНИЯМИ ЧЕЛЮСТНО-ЛИЦЕВОЙ ОБЛАСТИ ЯВЛЯЕТСЯ**

изготовление постоянного протеза

первая врачебная помощь

**изготовление имедиат-протеза**

изготовление формирующего протеза

**3734. [T043563] ИЗГОТОВЛЕНИЕ ПОСТОЯННОГО ПРОТЕЗА НА ВЕРХНЕЙ ЧЕЛЮСТИ ПОСЛЕ ХИРУРГИЧЕСКОГО ВМЕШАТЕЛЬСТВА РЕКОМЕНДУЕТСЯ ПОСЛЕ ОПЕРАЦИИ ЧЕРЕЗ**

12-14 дней

**6-8 месяцев**

1 месяц

1-2 дня

**3735. [T043565] ТАМПОНИРОВАНИЕ ПРОНИКАЮЩЕГО ДЕФЕКТА ВЕРХНЕЙ ЧЕЛЮСТИ ПРИ СНЯТИИ АНАТОМИЧЕСКОГО ОТТИСКА ПРОВОДЯТ**

силиконовым материалом высокой плотности

ватным тампоном

воском

**марлевым тампоном**

**3736. [T043572] ПАКОВКА ПЛАСТМАССЫ В КЮВЕТУ ПРОВОДЯТ В СТАДИИ**

набухания

тянущихся нитей

**тестообразной**

песочной

**3737. [T043576] ПРОЯВЛЕНИЕМ САХАРНОГО ДИАБЕТА В ПОЛОСТИ РТА ЯВЛЯЕТСЯ**

пульпит

**пародонтит**

сиалоаденит

периодонтит

**3738. [T043578] ПРИ ОКАЗАНИИ СТОМАТОЛОГИЧЕСКОЙ ПОМОЩИ БОЛЬНОМУ ЭПИЛЕПСИЕЙ РАЦИОНАЛЬНА ПРЕМЕДИКАЦИЯ С ИСПОЛЬЗОВАНИЕМ**

Баралгина

Мезатона

Атропина

**Диазепам**

**3739. [T043579] ПРИ ЭПИЛЕПТИЧЕСКОМ ПРИПАДКЕ СЛЕДУЕТ**

**не допустить асфиксии**

провести наружный массаж сердца

провести искусственное дыхание

применить нашатырный спирт

**3740. [T043585] СТОМАТОЛОГИЧЕСКАЯ ПРОФИЛАКТИКА ПОВЫШЕННОГО СТИРАНИЯ ЗУБОВ ВКЛЮЧАЕТ**

ежедневную чистку зубов жесткой зубной щеткой

проведение аллергических проб перед протезированием

использование отбеливающих кап

**своевременное зубное протезирование**

**3741. [T056741] ТОКСИЧЕСКИЙ СТОМАТИТ, ВЫЗВАННЫЙ ЗУБНЫМИ ПРОТЕЗАМИ, ВОЗНИКАЕТ ПОСЛЕ ПРОТЕЗИРОВАНИЯ ЧЕРЕЗ**

1 год

1 месяц

**10 суток**

6 месяцев

**3742. [T056742] ГАЛЬВАНОЗ ВОЗНИКАЕТ ПОСЛЕ ПРОТЕЗИРОВАНИЯ ЧЕРЕЗ**

7 дней

**1-2 месяца**

6-12 месяцев

1 день

**3743. [T056743] ЧАЩЕ ГАЛЬВАНОЗ ВОЗНИКАЕТ ПРИ ПРОТЕЗИРОВАНИИ СПЛАВАМИ**

серебряно-палладиевыми

**разнородными**

на основе золота

кобальтохромовыми

**3744. [T056744] К СИМПТОМАМ НЕПЕРЕНОСИМОСТИ ЗУБНЫХ ПРОТЕЗОВ ОТНОСИТСЯ**

**извращение вкусовой чувствительности**

пульпит зуба

подвывих в ВНЧС

гипермобильность мышечкового отростка

**3745. [T056745] ПОКАЗАТЕЛИ РАЗНОСТИ ЭЛЕКТРОХИМИЧЕСКИХ ПОТЕНЦИАЛОВ В НОРМЕ НЕ ПРЕВЫШАЮТ (МВ)**

120

**80**

130

150

**3746. [T056746] С ЦЕЛЬЮ ОПРЕДЕЛЕНИЯ АЛЛЕРГИЧЕСКОЙ РЕАКЦИИ НА АКРИЛОВЫЕ ПЛАСТМАССЫ ПРОВОДЯТ**

поляризационно-оптическую микроскопию

тест лактобациллярного числа

**экспозиционно-провокационную пробу**

измерение температурной чувствительности полости рта

**3747. [T056747] МЕТОД, ИСПОЛЬЗУЮЩИЙСЯ У ЛИЦ С ЯВЛЕНИЯМИ НЕПЕРЕНОСИМОСТИ К КОНСТРУКЦИОННЫМ МАТЕРИАЛАМ**

**скарификационно-пленочный тест**

гнатодинамометрия

периотестметрия

проба Ряховского

**3748. [T056748] PH - СЛЮНЫ ПРИ СТОМАТИТЕ ТОКИСКО-ХИМИЧЕСКОГО ГЕНЕЗА**

сдвигается в кислую сторону только при употреблении продуктов питания

не изменяется

сдвигается в щелочную сторону

**сдвигается в кислую сторону**

**3749. [T056750] ОСНОВНАЯ ЖАЛОБА ПРИ АЛЛЕРГИЧЕСКОМ СТОМАТИТЕ НА АКРИЛОВЫЕ ПЛАСТМАССЫ**

жжение в полости рта

плохая фиксация протезов

нарушение окклюзионного взаимоотношения зубных рядов

боль в ВНЧС

**3750. [T056751] У БОЛЬНЫХ С НЕПЕРЕНОСИМОСТЬЮ К АКРИЛОВЫМ ПЛАСТМАССАМ, БАЗИС СЪЕМНОГО ПРОТЕЗА СЛЕДУЕТ ИЗГОТОВИТЬ**

с арамидной нитью

**из бесцветной пластмассы**

армированным

интенсивно окрашенным

**3751. [T056752] У БОЛЬНЫХ С НЕПЕРЕНОСИМОСТЬЮ К АКРИЛОВЫМ ПЛАСТМАССАМ ЦЕЛЕСООБРАЗНО ИЗГОТАВЛИВАТЬ ПРОТЕЗЫ**

с укорочением границ протезного ложа

повышающие

**с мягкой подкладкой**

с удлинением границ протезного ложа

**3752. [T056753] ПРИ ВОССТАНОВЛЕНИИ ПЕРЕДНИХ ЗУБОВ У ЛИЦ С ЛЕЙКОПЛАКИЕЙ ПРОМЕЖУТОЧНАЯ ЧАСТЬ МОСТОВИДНОГО ПРОТЕЗА**

**не должна плотно прилегать к слизистой оболочке**

не изготавливается

должна плотно прилегать к слизистой оболочке

должна механически отдавливать пораженный очаг



**3753. [T056754] ДЛЯ ЛЕЧЕНИЯ ХРОНИЧЕСКИХ ЗАБОЛЕВАНИЙ СЛИЗИСТОЙ ОБОЛОЧКИ С ПОМОЩЬЮ ИОНОВ СЕРЕБРА С ЦЕЛЬЮ НОРМАЛИЗАЦИИ АКТИВНОСТИ ФЕРМЕНТОВ И МИКРОФЛОРЫ РЕКОМЕНДУЕТСЯ ПРИМЕНЕНИЕ ПРОТЕЗОВ ИЗ СПЛАВОВ**

серебряно-палладиевых

никель-хромовых

золотосодержащих

кобальт-хромовых

**3754. [T056755] ПРИ АЛЛЕРГИЧЕСКИХ РЕАКЦИЯХ ПОД СЪЕМНЫМ ПРОТЕЗОМ НА НИЖНЕЙ ЧЕЛЮСТИ РЕКОМЕНДУЮТ ИЗГОТОВЛЕНИЕ БАЗИСОВ**

насыщенных красителем

с удлинёнными границами

композитных

на мягкой силиконовой подкладке

**3755. [T056756] НЕСПЕЦИФИЧЕСКИМ ФАКТОРОМ АЛЛЕРГИЗАЦИИ ОРГАНИЗМА ПРИ НАЛИЧИИ В ПОЛОСТИ РТА СЪЕМНЫХ ПЛАСТИНОЧНЫХ ПРОТЕЗОВ МОЖЕТ БЫТЬ**

молодой возраст пациента

несоответствие внутренней поверхности протеза протезному ложу

проведение теста химического серебрения

увеличение времени полировки базиса

**3756. [T056758] КОМПЛЕКС ПАТОЛОГИЧЕСКИХ КЛИНИЧЕСКИХ СИМПТОМОВ СВЯЗАННЫХ С НАЛИЧИЕМ ИНДУЦИРОВАННЫХ ГАЛЬВАНИЧЕСКИХ ТОКОВ, ВОЗНИКАЮЩИХ В ПОЛОСТИ РТА МЕЖДУ МЕТАЛЛИЧЕСКИМИ ЗУБНЫМИ ПРОТЕЗАМИ НАЗЫВАЕТСЯ**

гальванотехника

гальваноз

гальваностегия

гальванопластика

**3757. [T056759] НАИБОЛЕЕ ИНЕРТНЫЕ ДЛЯ ОРГАНИЗМА ЯВЛЯЮТСЯ СПЛАВЫ НА ОСНОВЕ**

никеля

кобальта

золота

алюминия

**3758. [T056760] ПОКАЗАТЕЛИ PH СЛЮНЫ В НОРМЕ НАХОДЯТСЯ В ПРЕДЕЛАХ**

4,6-6,8

7,2-8,0

6,8-7,2

2,2-4,6

**3759. [T056761] ПРОЦЕСС РАЗРУШЕНИЯ МЕТАЛЛОВ ПОД ДЕЙСТВИЕМ ХИМИЧЕСКИХ И ЭЛЕКТРОХИМИЧЕСКИХ ФАКТОРОВ НАЗЫВАЕТСЯ**

коррозией

стабилизацией

гальваностегией

реакцией восстановления

**3760. [T056762] НАИБОЛЕЕ ПОДВЕРЖЕННЫЕ КОРРОЗИИ СПЛАВЫ**

на основе никеля

на основе золота

на основе кобальта

разнородные

**3761. [T056763] НАИБОЛЕЕ ПОДВЕРЖЕННЫЕ КОРРОЗИИ СПЛАВЫ ПРИ СМЕЩЕНИИ PH В КИСЛУЮ СТОРОНУ НА ОСНОВЕ**

никеля

титана

кобальта

золота

**3762. [T056764] ЧАСТО ВСТРЕЧАЕМАЯ ЖАЛОБА ПРИ ГАЛЬВАНИЗМЕ**

наличие хруста в ВНЧС

болезненные ощущения по ходу тройничного нерва

нарушение пережевывания пищи

**жжение в полости рта**

**3763. [T056765] ПРИ ИССЛЕДОВАНИИ ЭЛЕКТРОХИМИЧЕСКИХ ПОТЕНЦИАЛОВ ХЛОРСЕРЕБРЯНЫЙ ЭЛЕКТРОД ПОМЕЩАЮТ**

под ухо

на тыльную часть ладони

в область щеки

**под язык**

**3764. [T056767] СОСТАВНОЙ ЭЛЕМЕНТ СЪЕМНЫХ ПЛАСТИНОЧНЫХ ПРОТЕЗОВ, ОБЛАДАЮЩИЙ НАИБОЛЕЕ ТОКСИЧЕСКИМ ВОЗДЕЙСТВИЕМ**

удерживающий элемент

мягкая подкладка

гарнитурный зуб

**базисная пластмасса**

**3765. [T056768] ГИПЕРЕМИЯ И ОТЕЧНОСТЬ В ПОЛОСТИ РТА – ЧАСТО ВСТРЕЧАЕМАЯ ЖАЛОБА ПРИ**

**аллергическом стоматите, вызванном зубными протезами**

несовершенном амелогенезе

кариесе зубов

клиновидном дефекте

**3766. [T056769] СИМПТОМ ЖЖЕНИЯ В ПОЛОСТИ РТА – ЧАСТО ВСТРЕЧАЕМАЯ ЖАЛОБА ПРИ**

несовершенном дентиногенезе

хроническом пародонтите

**токсическом стоматите**

сиалодените

**3767. [T056770] ПОВЫШЕННОЕ СЛЮНООТДЕЛЕНИЕ ВОЗНИКАЕТ У ПАЦИЕНТОВ С ЗАБОЛЕВАНИЕМ**

**токсический стоматит**

множественный кариес зубов

пародонтит в стадии обострения

сиалоаденит

**3768. [T056771] ХАРАКТЕРНОЙ ЖАЛОБОЙ ПРИ АЛЛЕРГИЧЕСКОМ СТОМАТИТЕ НА АКРИЛОВЫЕ ПЛАСТМАССЫ ЯВЛЯЕТСЯ**

**жжение языка, губ**

нарушение окклюзии

снижение тонуса жевательных мышц

боль в ВНЧС

### **3769. [T056772] ПОКРЫВНЫЕ ПРОТЕЗЫ – ЭТО**

бюгельные протезы с опорно-удерживающей системой фиксации

съёмные и мостовидные протезы, соединённые замковым креплением

**съёмные протезы, базис которых покрывает оставшиеся в полости рта корни зубов**

несъёмные протезы

### **3770. [T056773] ИЗГОТОВЛЕНИЕ ПОКРЫВНЫХ ПРОТЕЗОВ ПОКАЗАНО ПРИ**

плохой гигиене полости рта

одно- и двусторонних дистально неограниченных дефектах зубных рядов

полном отсутствии зубов

**наличие на челюсти одиночно стоящих зубов или корней с незначительной атрофией пародонта**

### **3771. [T056774] КОРНИ ОДИНОЧНО СТОЯЩИХ ЗУБОВ ПРИ ИЗГОТОВЛЕНИИ ПОКРЫВНЫХ ПРОТЕЗОВ НЕОБХОДИМО**

удалить

**оценить проведенное эндодонтическое лечение**

провести пробу Ряховского

провести подсадку костной ткани

### **3772. [T056775] ПРОВЕДЕНИЕ ЭТАПА ОПРЕДЕЛЕНИЯ ЦЕНТРАЛЬНОГО СООТНОШЕНИЯ ЧЕЛЮСТЕЙ ТРЕБУЕТ ИЗГОТОВЛЕНИЯ**

силиконового индекса

**воскового базиса с окклюзионным валиком**

моделей из супергипса

индивидуальной ложки

**3773. [T056776] ЗУБНЫЕ РЯДЫ В СОСТОЯНИИ ОТНОСИТЕЛЬНОГО ФИЗИОЛОГИЧЕСКОГО ПОКОЯ**

сомкнуты

разобщены на 0,5-1 мм

**разобщены на 2-4 мм**

разобщены на 5 -7 мм

**3774. [T056779] ПРИПАСОВКА ПОКРЫВНОГО ПРОТЕЗА ПРОВОДИТСЯ**

врачом на модели

самим пациентом

**врачом в полости рта**

зубным техником на модели

**3775. [T056780] ДВИЖЕНИЯ МЕЖДУ СОСТАВНЫМИ ЧАСТЯМИ ЖЕСТКОГО АТТАЧМЕНА**

**не допускаются**

допускаются в 1-ой плоскости

допускаются в 2-х плоскостях

допускаются в 3-х плоскостях

**3776. [T056781] ОБЪЕМ ПРЕПАРИРОВАНИЯ ТВЕРДЫХ ТКАНЕЙ ЗУБА ПОД ТЕЛЕСКОПИЧЕСКУЮ КОРОНКУ В СРАВНЕНИИ С МЕТАЛЛОКЕРАМИЧЕСКОЙ**

**больше на 0,3 мм**

меньше на 0,3 мм

одинаковое

больше на 0,6 мм

### **3777. [T056782] МАТРИЦА СФЕРИЧЕСКОГО АТТАЧМЕНА ПОКРЫВНОГО ПРОТЕЗА УСТАНОВЛИВАЕТСЯ В**

**съемной части протеза**

на зубах антагонистах

несъемной части конструкции

мостовидном протезе

### **3778. [T056785] ТЕЛЕСКОПИЧЕСКАЯ КОРОНКА - ЭТО**

фрагмент съемного протеза

система из коронки, которая зацементирована на опорном зубе и кламмера, находящегося в съемной части протеза

**система из двух коронок, одна из которых зацементирована на отпрепарированном опорном зубе, другая находится в каркасе съемной части протеза**

коронка, которая зацементирована на опорном зубе

### **3779. [T056786] МАГНИТНЫЕ АТТАЧМЕНЫ ВЫПОЛНЯЮТ ФУНКЦИЮ**

**ретенционно-опорную**

амортизирующую

шинирующую

стабилизирующую

### **3780. [T056787] ПОКАЗАНИЕ К ИСПОЛЬЗОВАНИЮ ОДИНОЧНО-СТОЯЩИХ ЗУБОВ ИЛИ КОРНЕЙ ЗУБОВ ДЛЯ ИЗГОТОВЛЕНИЯ ПОКРЫВНЫХ ПРОТЕЗОВ**

**при атрофии стенок альвеолы не более 1/2 корня**

наличие хронического гранулирующего периодонтита

подвижность зубов 2-3 степни

разрушение корня ниже уровня десны

### **3781. [T056790] КОЛИЧЕСТВО И КАЧЕСТВО СМЕШАННОЙ СЛЮНЫ**

влияет на фиксацию штифтово-культевых вкладок

**влияет на адгезию полного съемного протеза**

влияет на фиксацию несъемного протеза

не влияет на адгезию полного съемного протеза

### **3782. [T056792] СРОКИ ПОЛЬЗОВАНИЯ ПОЛНЫМИ СЪЕМНЫМИ ПРОТЕЗАМИ ПРИ ХОРОШЕМ ГИГИЕНИЧЕСКОМ УХОДЕ**

уменьшаются

**увеличиваются**

не изменяются

уменьшаются прямопропорционально биологическому возрасту

### **3783. [T056793] АДГЕЗИЯ СЪЕМНЫХ ЗУБНЫХ ПРОТЕЗОВ ПРИ УМЕНЬШЕНИИ КОЛИЧЕСТВА СМЕШАННОЙ СЛЮНЫ**

не изменяется

**снижается**

не зависит от количества смешанной слюны

повышается

### **3784. [T056794] МЯГКАЯ ПОДКЛАДКА В ПОЛНЫХ СЪЕМНЫХ ПРОТЕЗАХ ПРИ ЛЕЧЕНИИ GERONТОСТОМАТОЛОГИЧЕСКИХ ПАЦИЕНТОВ ИСПОЛЬЗУЕТСЯ ПРИ**

несъемном протезировании

**изготовлении базиса съемного протеза**

снятии анатомических оттисков

определении размера нижнего отдела лица



**3785. [T056795] СРОКИ ИСПОЛЬЗОВАНИЯ СЪЕМНЫХ ПЛАСТИНОЧНЫХ ПРОТЕЗОВ**

7 лет

5 лет

**3 - 5 лет**

2 - 4 года

**3786. [T056796] МЯГКИЕ ПОДКЛАДКИ В СЪЕМНЫХ ПРОТЕЗАХ БЫВАЮТ**

нейлоновые

акриловые

безакриловые

**силиконовые**

**3787. [T056797] АДАПТАЦИОННЫЕ ВОЗМОЖНОСТИ У ПАЦИЕНТОВ ПОЖИЛОГО И СТАРЧЕСКОГО ВОЗРАСТА**

зависят от времени года

остаются без изменений

возрастают

**снижаются**

**3788. [T056798] СПОСОБНОСТЬ АДАПТАЦИИ ПАЦИЕНТОВ СТАРЧЕСКОГО ВОЗРАСТА К СЪЕМНЫМ ЗУБНЫМ ПРОТЕЗАМ**

остается без изменений

**снижается**

возрастает

зависит от общего состояния здоровья

**3789. [T056799] ОПТИМАЛЬНАЯ КОНСТРУКЦИЯ ПРОТЕЗА ПРИ МАЛОМ КОЛИЧЕСТВЕ СОХРАНИВШИХСЯ НА ЧЕЛЮСТИ ОДИНОЧНО СТОЯЩИХ ЗУБАХ (1-4) С РЕЗОРБИЕЙ КОСТНОЙ ТКАНИ БОЛЕЕ, ЧЕМ НА 1/4 ДЛИНЫ КОРНЕЙ**

покрывной с телескопической системой фиксации

бюгельный

мостовидный цельнолитой

мостовидный, штампованно-паяный

**3790. [T056800] СНИЖЕНИЕ ПРОЧНОСТИ ПЛАСТМАСС ГОРЯЧЕЙ ПОЛИМЕРИЗАЦИИ ДЛЯ ИЗГОТОВЛЕНИЯ БАЗИСОВ СЪЕМНЫХ ПРОТЕЗОВ НАБЛЮДАЕТСЯ ПРИ СОДЕРЖАНИИ МОНОМЕРА БОЛЕЕ (%)**

5.0

2.0

1.0

0.5

**3791. [T056801] ФУНКЦИОНАЛЬНАЯ ПРОБА ПРИ ПРИПАСОВКЕ ИНДИВИДУАЛЬНОЙ ЛОЖКИ НА ВЕРХНЮЮ ЧЕЛЮСТЬ**

движение языка вправо и влево

выдвижение языка вперед

всасывание щек

облизывание языком верхней губы

**3792. [T056802] ЗАВЫШЕНИЕ ВЫСОТЫ НИЖНЕГО ОТДЕЛА ЛИЦА У ПАЦИЕНТОВ С ПОЛНЫМИ СЪЕМНЫМИ ПРОТЕЗАМИ ХАРАКТЕРИЗУЕТСЯ**

разобшение зубных рядов 2-3 мм в положении физиологического покоя

щель между передними зубами

скол режущих краев искусственных зубов в протезе нижней челюсти

сглаженность носогубных складок, удивленным выражением лица

**3793. [T056803] ПРОБЫ ДЛЯ ПРИПАСОВКИ ИНДИВИДУАЛЬНОЙ ЛОЖКИ НА БЕЗЗУБОЙ ЧЕЛЮСТИ**

фонетические

**Гербста**

экспозиционно-провокационные

жевательные

**3794. [T056804] УКАЖИТЕ СЪЕМНЫЕ ОРТОПЕДИЧЕСКИЕ КОНСТРУКЦИИ, ИМЕЮЩИЕ ПРЕИМУЩЕСТВО ДЛЯ ПАЦИЕНТОВ С ЧАСТИЧНЫМ ОТСУТСТВИЕМ ЗУБОВ, СТРАДАЮЩИХ САХАРНЫМ ДИАБЕТОМ**

мостовидные протезы

нейлоновые протезы

**бюгельные протезы**

акриловые пластиночные протезы

**3795. [T056805] ПОДДЕРЖИВАЮЩИМ ФАКТОРОМ КАНДИДОЗА ПОЛОСТИ РТА У ПАЦИЕНТОВ, ИМЕЮЩИХ СЪЕМНЫЕ ПРОТЕЗЫ И СТРАДАЮЩИХ ВИЧ-ИНФЕКЦИЕЙ, ЯВЛЯЕТСЯ**

**плохо отполированные протезы**

избыточное содержание мономера

избыточное содержание полимера

хорошо отполированные протезы

**3796. [T056807] УКАЖИТЕ ПРОТЕЗ, МАКСИМАЛЬНО ПЕРЕДАЮЩИЙ ЖЕВАТЕЛЬНОЕ ДАВЛЕНИЕ, ПОЛУФИЗИОЛОГИЧЕСКИМ СПОСОБОМ**

**бюгельный**

полный съемный

мостовидный

частично съёмный- пластиночный

**3797. [T056808] УКАЖИТЕ ПРОТЕЗ, МАКСИМАЛЬНО ПЕРЕДАЮЩИЙ ЖЕВАТЕЛЬНОЕ ДАВЛЕНИЕ ФИЗИОЛОГИЧЕСКИМ СПОСОБОМ**

**мостовидный**

частично съёмный пластиночный

полный съёмный пластиночный

бюгельный

**3798. [T063447] ПРОДОЛЖИТЕЛЬНОСТЬ ОСТРОГО ОЧАГОВОГО ПУЛЬПИТА СОСТАВЛЯЕТ**

36 часов

1 неделю

14 суток

**24 часа**

**3799. [T063451] ОСТРЫЙ ДИФFUЗНЫЙ ПУЛЬПИТ ДИФФЕРЕНЦИРУЮТ С**

хроническими формами пульпита

хроническими формами периодонтитов

**невралгией**

средним кариесом

**3800. [T063453] ЗУБ ПРИ ХРОНИЧЕСКОМ ФИБРОЗНОМ ПУЛЬПИТЕ РЕАГИРУЕТ НА ТОК СИЛОЙ (МКА)**

100-110

60-80

12-18

**3801. [Т063469] К ПЕРВОЙ СТАДИИ РАЗВИТИЯ ВОСПАЛИТЕЛЬНОЙ РЕАКЦИИ ПРИ ОСТРОМ ПУЛЬПИТЕ ОТНОСЯТ**

**альтерацию**

пролиферацию

сосудистые реакции

высвобождение ферментов гликолиза

**3802. [Т063482] БОЛЕЗНЕННАЯ ПЕРКУССИЯ ПРИ ОСТРОМ ГНОЙНОМ ПЕРИОДОНТИТЕ ВОЗНИКАЕТ ИЗ-ЗА**

снижения электровозбудимости пульпы

**скопления экссудата**

деминерализации твердых тканей зуба

разрушения коллагеновых волокон

**3803. [Т063499] ДИФФЕРЕНЦИАЛЬНУЮ ДИАГНОСТИКУ КАРИЕСА ДЕНТИНА ПРОВОДЯТ С**

**хроническим пульпитом**

гнойным пульпитом

острым апикальным периодонтитом

хроническим гиперпластическим пульпитом

**3804. [Т063503] ФИЗИОТЕРАПЕВТИЧЕСКИМ МЕТОДОМ ЛЕЧЕНИЯ, ОБЛАДАЮЩИМ ВЫРАЖЕННЫМ ОБЕЗБОЛИВАЮЩИМ ЭФФЕКТОМ, ЯВЛЯЕТСЯ**

диатермокоагуляция

электрофорез

**дарсонвализация**

флюктуоризация

**3805. [T063521] РАЗВИТИЕ АЦИДОЗА ВОЗНИКАЕТ ИЗ-ЗА НАКОПЛЕНИЯ В ТКАНЯХ КИСЛОТЫ**

масляной

**молочной**

ортофосфорной

пировиноградной

**3806. [T063527] ПРИ ХИМИЧЕСКОМ ОЖОГЕ СЛИЗИСТОЙ ОБОЛОЧКИ ПОЛОСТИ РТА КИСЛОТАМИ НАБЛЮДАЕТСЯ**

мумификация

гипертрофия

**коагуляционный некроз**

колликвационный некроз

**3807. [T063528] ХИМИЧЕСКИЙ ОЖОГ ЩЕЛОЧЬЮ ВЫЗЫВАЕТ НЕКРОЗ СЛИЗИСТОЙ ОБОЛОЧКИ ПОЛОСТИ РТА**

лихенизационный

мумификационный

коагуляционный

**колликвационный**

**3808. [T063531] РЕМОДЕНТ ИСПОЛЬЗУЮТ ДЛЯ РЕМИНЕРАЛИЗИРУЮЩЕЙ ТЕРАПИИ В КОНЦЕНТРАЦИИ (%)**

2

3

5

7

**3809. [T063539] СПОСОБНОСТЬЮ ДЛИТЕЛЬНО ВЫДЕЛЯТЬ ФТОР ОБЛАДАЮТ**

поликарбоксилатные цементы

**стеклоиономерные цементы**

композиты

амальгамы

**3810. [T063540] КОМПЛЕКСНАЯ РЕМИНЕРАЛИЗИРУЮЩАЯ ТЕРАПИЯ ВКЛЮЧАЕТ ПРИЕМ ПРЕПАРАТОВ**

десенсибилизирующих

ангиопротекторных

**фосфорно-кальциевых**

антибактериальных

**3811. [T063541] МЕТОД КИСЛОТНОГО ТРАВЛЕНИЯ ОБЕСПЕЧИВАЕТ КОНТАКТ ЭМАЛИ С КОМПОЗИТАМИ ЗА СЧЕТ**

адсорбции

макросцепления

химического соединения

**микросцепления**

**3812. [T063544] К ЭПИТЕЛИЗИРУЮЩИМ СРЕДСТВАМ ОТНОСЯТ**

**Облепиховое масло**

Гепариновая мазь

Оксолиновая мазь

Бутадионовая мазь