

**Методические рекомендации к самостоятельной работе по дисциплине**

**Б1.О.11 Детская челюстно-лицевая хирургия**

Специальность 31.05.03 Стоматология

квалификация: врач-стоматолог

Форма обучения: очная

**Срок обучения: 5 лет**

Методические рекомендации по дисциплине утверждены приказом ректора № 1 от 01.06.2023 года

Нормативно-правовые основы разработки и реализации методических рекомендаций по дисциплине:

1) Федеральный государственный образовательный стандарт высшего образования – специалитет по специальности 31.05.03 Стоматология, утвержденный Приказом Министра науки и высшего образования Российской Федерации от 12.08.2020 № 984

2) Общая характеристика образовательной программы.

3) Учебный план образовательной программы.

4) Устав и локальные акты Института.

### *Методическая разработка для преподавателя*

## *1. Самостоятельная работа как важнейшая форма учебного процесса по дисциплине Детская челюстно-лицевая хирургия*

*1.1 Самостоятельная работа* студентов является обязательным компонентом образовательного процесса, так как она обеспечивает закрепление получаемых на занятиях лекционного типа знаний путем приобретения навыков осмысления и расширения их содержания, навыков решения актуальных проблем формирования универсальных, общепрофессиональных и профессиональных компетенций, научно-исследовательской деятельности, подготовки к занятиям семинарского типа, сдаче зачетов и экзаменов.

Самостоятельная работа студентов представляет собой совокупность аудиторных и внеаудиторных занятий и работ, обеспечивающих успешное освоение образовательной программы высшего профессионального образования в соответствии с требованиями ФГОС.

Навыки самостоятельной работы по освоению каких-либо знаний приобретаются человеком с раннего детства и развиваются в течение всей жизни. К началу обучения в вузе каждый студент имеет личный опыт и навыки организации собственных действий, полученные в процессе обучения в школе, учреждениях дополнительного образования, во время внешкольных занятий и в быту. Однако при обучении в вузе требования к организации самостоятельной работы существенно возрастают, так как они связаны с освоением сложных универсальных, общепрофессиональных и профессиональных компетенций.

Самостоятельная работа – планируемая учебная, учебно-исследовательская, научно-исследовательская работа студентов, выполняемая во внеаудиторное (аудиторное) время по заданию и при методическом руководстве преподавателя, но без его непосредственного участия (при частичном непосредственном участии преподавателя, оставляющем ведущую роль за работой студентов).

К современному специалисту в области медицины общество предъявляет достаточно широкий перечень требований, среди которых немаловажное значение имеет наличие у выпускников определенных

Навыков (компетенций) и умения самостоятельно добывать знания из различных источников, систематизировать полученную информацию, давать оценку конкретной профессиональной ситуации. Формирование такого умения происходит в течение всего периода обучения через участие студентов в практических занятиях, выполнение контрольных заданий и тестов, написание курсовых и выпускных квалификационных работ.

### *1.2. Компетенции, вырабатываемые в ходе самостоятельной работы обучающихся, по дисциплине Детская челюстно-лицевая хирургия*

Код	Планируемые результаты обучения по дисциплине:	Наименование индикатора достижения компетенции
<b>Общепрофессиональные компетенции</b>		
ОПК-2	Способен анализировать результаты собственной деятельности для предотвращения профессиональных ошибок	ИОПК-2.2 Способен анализировать результаты собственной деятельности при диагностике и лечении хирургический заболеваний ЧЛО у детей для предотвращения профессиональных ошибок.
<b>Профессиональные компетенции</b>		
ПК-2	ПК-2. Способен к назначению и проведению лечения детей и взрослых со стоматологическим и заболеваниями, контролю его эффективности и безопасности	ИПК-2.3 Способен назначать и проводить медикаментозное и немедикаментозное лечение детей со стоматологическими заболеваниями и патологиями ЧЛО, контролируя его эффективность и безопасность

### **2. Цели и основные задачи СРС**

Ведущая цель организации и осуществления СРС должна совпадать с целью обучения студента – подготовкой специалиста (или бакалавра) с высшим образованием. При организации СРС важным и необходимым условием становятся формирование умения самостоятельной работы для приобретения знаний, навыков и возможности организации учебной и научной деятельности. Целью самостоятельной работы студентов является овладение фундаментальными знаниями, профессиональными умениями и навыками деятельности по профилю (компетенциями), опытом творческой, исследовательской деятельности. Самостоятельная работа студентов способствует развитию самостоятельности, ответственности и

организованности, творческого подхода к решению проблем учебного и профессионального уровня.

Самостоятельная работа в рамках образовательного процесса в вузе решает следующие задачи:

- закрепление и расширение знаний, умений, полученных студентами во время аудиторных и внеаудиторных занятий, превращение их в стереотипы умственной и физической деятельности;
- приобретение дополнительных знаний и навыков по дисциплинам учебного плана;
- формирование и развитие знаний и навыков, связанных с научно-исследовательской деятельностью;
- развитие ориентации и установки на качественное освоение образовательной программы;
- развитие навыков самоорганизации;
- формирование самостоятельности мышления, способности к саморазвитию, самосовершенствованию и самореализации;
- выработка навыков эффективной самостоятельной профессиональной теоретической, практической и учебно-исследовательской деятельности.

### ***3. Виды самостоятельной работы***

В образовательном процессе по дисциплине Детская челюстно-лицевая хирургия выделяется два вида самостоятельной работы – аудиторная, под руководством преподавателя, и внеаудиторная.

Внеаудиторная самостоятельная работа выполняется студентом по заданию преподавателя, но без его непосредственного участия.

Основными видами самостоятельной работы студентов без участия преподавателей являются: подготовка докладов/устных реферативных сообщений, решение ситуационных задач.

#### **3.1. Перечень тематик докладов/устных реферативных сообщений (по выбору преподавателя и/или обучающегося)**

1. Перелом переднего отдела альвеолярного отростка верхней и нижней челюсти. Клиническая картина. Диагностика, лечение, прогноз.

2. Перелом нижней челюсти у детей. Виды, локализация, клинические проявления. Первая медицинская помощь. Лечение. Особенности шинирования.

3. Сочетанная черепно-челюстно-лицевая травма. Особенности течения челюстно-лицевых травм у детей. Оказание помощи на догоспитальном этапе и в специализированных учреждениях.

4. Вторичный деформирующий остеоартроз височно-нижнечелюстного сустава. Причины. Клиника.

5. Методы обследования. Планирование комплексного лечения и реабилитации детей с данной патологией.
6. Применение компрессионно-дистракционного остеогенеза у детей.
7. Юношеская дисфункция височно-нижнечелюстного сустава. Этиология, патогенез, клиника, диагностика, лечение.
8. Раневая инфекция. Столбняк.
9. Анатомо-функциональные особенности строения ВНЧС у детей
10. Методики хирургического лечения болезней височно-нижнечелюстного сустава у детей.
11. Диспансеризация детей с врожденными расщелинами верхней губы и неба.
12. Замещение дефектов мягких и твердых тканей челюстно-лицевой области после хирургического лечения доброкачественных новообразований челюстно-лицевой области.
13. Современные методы диагностики мягкотканых новообразований (гемангиомы, лимфангиомы) в челюстно-лицевой области у детей.

Темы рефератов могут быть предложены преподавателем из вышеперечисленного списка, а также обучающимся в порядке личной инициативы по согласованию с преподавателем

### **3.2. Перечень ситуационных задач**

#### **Ситуационная задача № 1**

Ребенок П., 7 лет. Жалобы на деформацию нижнего отдела лица и затрудненное открывание рта. Анамнез заболевания: 5 лет назад больной получил травму подбородка (удар качелями). К врачу не обращались. Через 2 года обратили внимание на затрудненное открывание рта, которое постепенно нарастало. В последующем появились асимметрия лица и западение подбородочного отдела. В настоящее время рот открывается до 1,3 см.

#### **Задания:**

1. Поставьте предварительный диагноз.
2. Предложите план дополнительного обследования с указанием ожидаемых результатов.
3. Укажите все возможные причины заболевания.
4. Предложите метод лечения.
5. Составьте план реабилитации больного

#### **Ответ**

1. Вторичный деформирующий остеоартроз правого и левого височно-нижнечелюстных суставов.
2. Рентгенологическое обследование:  
Ортопантограмма - деформация правой и левой суставных головок и мышцелковых отростков нижней челюсти. Укорочены и расширены ветви челюсти. У основания мышцелковых отростков и в проекции нижнечелюстной

вырезки определяются костные выросты. Правый и левый углы челюсти гипертрофированы.

Томография суставов (при привычном положении нижней челюсти и максимальном опускании нижней челюсти) и обзорный снимок нижней челюсти в прямой проекции.

3. Возможные причины данного заболевания:

травма бытовая (в данном случае - травма *качелями*); родовая травма; воспалительные процессы (гематогенный остеомиелит, гнойный отит, мастоидит редко одонтогенный остеомиелит дистальных отделов ветви нижней челюсти).

4. Метод лечения - хирургический. Операция - остеотомия правой и левой ветвей нижней челюсти с обязательной одномоментной пластикой алло, ауто трансплантатами или эндопротезами для создания дистальной опоры челюсти.

5. План реабилитации данного больного включает многоэтапное хирургическое лечение и длительное ортодонтическое пособие:

первый этап хирургического лечения в возрасте 7 лет;

в ближайшем послеоперационном периоде - физиолечение и миогимнастика в течение 2-3 месяцев с целью нормализации объема движения нижней челюсти; первый этап ортодонтического лечения - начинается сразу после операции с помощью шин Вебера или Ванкевич для удержания нижней челюсти в правильном анатомическом положении на 6-8 мес. В дальнейшем активная ортодонтия (для нормализации размера и формы зубных дуг) не ранее 6-12 месяцев после операции;

второй этап хирургического лечения проводится в возрасте 13-14 лет (применение компрессионно-дистракционного метода или повторная пластика ветвей челюсти эндопротезами или биологическими трансплантатами большего размера, чем ранее применяемые); окончательный этап ортодонтического лечения с целью нормализации взаимоотношения зубных рядов.

### **Ситуационная задача № 2**

Больная К., 6 лет. Жалобы на ограничение открывания рта.

Анамнез: данный симптом был обнаружен в возрасте 2 лет. С ростом ребенка объем движения нижней челюсти уменьшался.

При обследовании ребенка выявлены мягкие атрофичные рубцы на коже левой околоушножевательной области и в проекции левого тазобедренного сустава.

#### **Задания:**

На основании жалоб, анамнеза и имеющихся рисунков:

1. Опишите местный статус.

2. Поставьте предварительный диагноз.

Опишите рентгенограмму и поставьте клинический диагноз.

Укажите возможные причины заболевания.

Составьте план реабилитации данного больного

## **Ответ**

При внешнем осмотре определяется нарушение конфигурации нижней трети лица за счет смещения средней линии подбородка влево. Правая половина нижней трети лица уплощена, левая выглядит припухшей. Левый угол рта несколько растянут. Открывание рта резко ограничено - в пределах 0,2-0,3 см. Со стороны полости рта - слизистая обычной окраски, умеренно увлажнена. Адентия зубов 5.1, 5.2, 6.1, 6.2 и 8.1. Смещение нижней челюсти (по уздечкам) влево на 1/2 коронки центрального резца. На коронке 6.3 зуба - кариозная полость.

Вторичный деформирующий остеоартроз левого височно-нижнечелюстного сустава. На ортопантограмме определяется укорочение и утолщение левой ветви челюсти. Левый венечный отросток укорочен. Левый мышцелковый отросток резко деформирован, укорочен, головка отсутствует. Суставная щель неравномерная. В области нижнечелюстной вырезки определяется шиловидное костное разрастание. Правый височно-нижнечелюстной сустав без особенностей.

Клинический диагноз - вторичный деформирующий остеоартроз левого височно-нижнечелюстного сустава.

Вероятная причина заболевания - гематогенный остеомиелит нижней челюсти, сепсис.

Основные этапы реабилитации больного: хирургический этап - остеотомия левой ветви нижней челюсти с последующим скелетным вытяжением;

после восстановления движения нижней челюсти - санация полости рта; ортодонтический этап - удержание нижней челюсти в центральном положении и возрастная коррекция с помощью шин Вебера или Ванкевич. На этом этапе также проводят активное ортодонтическое лечение, направленное на нормализацию формы и размеров верхней и нижней зубной дуг. Длительность этапа 4-5 лет. следующий хирургический этап - пластика левой ветви нижней челюсти биологическим трансплантатом или эндопротезом; следующий ортодонтический этап направлен на возрастную нормализацию положения отдельных зубов, а также размера и формы зубных рядов;

завершающий хирургический этап проводится по косметическим показаниям - контурная пластика правой половины нижней челюсти и по показаниям – гениопластика

## **Ситуационная задача № 3**

Больной Л. 15 лет, обратился с жалобами на резкую боль при открывании рта в области левого уха, припухлость, повышение температуры тела до 37,4<sup>0</sup>С. Из анамнеза: накануне на правой стороне долго жевал вяленую рыбу.

Объективно: Асимметрия лица за счет отека мягких тканей левой впредушной области, кожа гиперемирована, напряжена, инфильтрат мягкий, малоблезненный.

Резкая боль в левом височно-нижнечелюстном суставе при открывании рта. Рот открывается на 1 см. Прикус: глубокое резцовое перекрытие. Дентин обнажен гладкий пигментированный, высокочувствительный на раздражители дентин у фронтальных зубов и клыков, на вестибулярной поверхности в пришеечной области фронтальных зубов верхней челюсти отмечаются дефекты эмали с гладкими, сходящимися стенками, резкая болезненность при зондировании, от холодных раздражителей. Разрушение коронок 24,25,48 зубов, композитные пломбы не восстанавливают анатомическую форму 26 и 27 зубов.

		О	О R	О		R R	П П	R
18	17	16	15	14	13	12	11	21 22 23 24 25 26 27 28
48	47	46	45	44	43	42	41	31 32 33 34 35 36 37 38
		R		О О П				О О О

1. Проведите необходимое обследование.
2. Поставьте развернутый стоматологический диагноз.
3. Выпишите препараты для общего и местного лечения.
4. Составьте план санации полости рта.
5. Выберите оптимальный способ ортопедического лечения.

**Ответ**

1. Рентгенографию височно-нижнечелюстного сустава, 24,25,26,27,48 зубов (ОПГ).

2. Острый артрит левого ВНЧС. Хронический периодонтит 24,25,26,27,48 зубов.

Клиновидные дефекты 13,12,11,21,22,23. Вторичная частичная адентия верхней и нижней челюсти 2 класс по Кеннеди.

3. Противовоспалительные и жаропонижающие средства: Tab. Ac. Acethylsalicilatis 0,5 (по 1 таб. 2 – 3 раза в день через 15 мин после еды); Tab. Reopirini 0,2 (по 1 таб. 2 раза в день), ). Для гипосенсибилизации: Sol. Calcii chloridi 10% 200 ml. (по 1 стол. л. 3 раза в день). Для повышения сопротивляемости организма: Ac. Ascorbinici 0,3 (по 1 пор. 3 раза в день). Местно: сухое тепло, щадящий режим откусывания и жевания, временная фиксация нижней челюсти повязкой, физиолечение: дарсонвализация тихим разрядом грибовидный электродом по 10 мин. № 8, УФО кожи пораженной области по 2 – 4 биодозы ежедневно N10 или инфракрасный свет по 15 мин ежедневно N10, с 3 -7 дня – лазеротерапия, диадинамотерапия, массаж пораженной области, ЛФК, с 14 дня – грязевые, озокеритные аппликации по 60 мин N12.

4. Санация полости рта: пломбирование зубов и клиновидных дефектов, удаление корней разрушенных зубов.

5. Частичный съемный протез на нижнюю челюсть, мостовидные протезы с опорой на 17 – 13, 23 – 26, восстановление анатомической формы зубов вкладками или коронками.



#### Ситуационная задача № 4

Больная В., 16 лет обратилась с жалобами на ноющие боли и хруст при широком открывании рта в правом височно-нижнечелюстном суставе.

Анамнез: боли появились в течение недели, хруст замечала и раньше при зевании и энергичном жевании. Из анамнеза: несколько лет назад по поводу острой боли лечила 46 и удалила 45. Жует преимущественно на левой стороне.

При осмотре отмечена незначительная асимметрия лица за счет различной выраженности носогубных складок и развития собственно жевательной мышцы. Открывание рта - 4 см. Хруст и боль в правом височно-нижнечелюстном суставе при боковых движениях нижней челюсти и широком открывании рта. Прикус – ортогнатический.

46 зуб наклонен в сторону дефекта, изменен в цвете, на жевательно-передней поверхности цементная пломба, расположенная значительно ниже краев эмали, контактный пункт отсутствует.

Неприятные ощущения при перкуссии. Пальпация альвеолярного отростка безболезненна.

П            П  
18 17 16 15 14 13 12 11 □ 21 22 23 24 25 26 27 28  
48 47 46 45 44 43 42 41 □ 31 32 33 34 35 36 37 38  
С О

На рентгенограмме правого височно-нижнечелюстного сустава отмечается незначительная деформация головки суставного отростка, экзостоз.

На внутриротовой рентгенограмме в полости и устьях корневых каналов медиального корня 46 зуба отмечается рентгенконтрастное вещество, дистальный канал заполнен до верхушечного отверстия. В периапикальной области медиального корня – очаг просветления костной ткани округлой формы с четкими контурами Д - 4 мм, у вершины межкорневой перегородки – остеопороз.

#### Задание

1. Поставьте развернутый стоматологический диагноз.
2. Составьте план лечения.
3. Назначьте лечение для купирования воспалительных явлений в ВНЧС.
4. Перечислите способы лечения 16 зуба, противопоказания к консервативному лечению.
5. Как восстановить целостность зубного ряда.

#### Ответ

1. Деформирующий артрозо-артрит правого височно-нижнечелюстного сустава I степени. Хронический гранулематозный периодонтит медиального корня 46. Вторичная частичная адентия нижней челюсти 3 класс по Кеннеди.

2. План лечения: лечение патологии ВНЧС. Эндодонтическое лечение 46. Восстановление анатомической формы 46 и целостности зубного ряда. Обучение равномерному распределению жевательной нагрузки.



3. Вправление вывиха методом Гиппократ, подбородочная праща на 2-3 недели. Щадящий режим откусывания и жевания. Согревающие компрессы на область суставов с 3-х суток. При повторных вывихах применение ортопедических аппаратов, ограничивающих открывание рта (Петросова, Бургундского и Ходоровича и др.)

4. 1 посещение: обезболивание, трепанация, ампутация пульпы. Раскрытие устьев каналов, девитализация корневой пульпы. Повязка. 2 посещение: удаление повязки, хемо-механическое прохождение, расширение каналов, трансканальный электрофорез с препаратами йода при неполной проходимости каналов. Пломбирование проходимой части каналов, повязка.

Рентгенологический контроль. 3 посещение: замена повязки на пломбу.

5. Изготовление коронок на опорные зубы, бюгельных протезов на верхнюю и нижнюю челюсти.

### **Ситуационная задача № 6**

Больной Н. 16 лет, обратился с жалобами на припухлость нижней и верхней губ, на приступообразные боли иррадирующего характера в области фронтальных зубов верхней челюсти.

Из анамнеза выявлено, что 5 часов тому назад получил удар в лицо. Сознание не терял, тошноты не было.

Объективно: отек мягких тканей верхней и нижней губы. На красной кайме верхней губы - рана глубиной около 1 см. Рот открывается в полном объеме. Перелом коронки 21 зуба в области латерального угла коронки, корневая пульпа обнажена, резкая боль от прикосновения, на температурные раздражители. 11 смещен в небную сторону, резкая боль при перкуссии, из-под десны сукровичное отделяемое. Скол медиального угла режущего края в пределах дентина 12 зуба, зондирование болезненно. Клыки, премоляры и моляры верхней челюсти устойчивы, интактны. Слизистая оболочка полости рта без видимых патологических изменений.

18 17 16 15 14 13 12 11 □ 21 22 23 24 25 26 27 28

48 47 46 45 44 43 42 41 □ 31 32 33 34 35 36 37 38

П П

1. Поставьте развернутый стоматологический диагноз.
2. Проведите дополнительное обследование.
3. Окажите неотложную помощь.
4. Спланируйте реставрацию фронтальных зубов верхней челюсти.

#### **Ответ.**

1. Рвано – ушибленная рана верхней губы. Перелом коронки 21, 12. Острый травматический пульпит 21. Неполный вывих, дистопия 11.

2. Обследование: рентгенологическое и ЭОД.

3. ПХО раны верхней губы. Репозиция 11, фиксация фронтальных зубов верхней челюсти шинойкаппой, проволоочной шиной и др. 21 - экстирпация пульпы, пломбирование корневого канала, его подготовка для реставрации или последующего протезирования.

4. 12 - восстановление анатомической формы, цвета фотокомпозитом. 21 - восстановление культевой вкладкой с последующим покрытием керамической или пластмассовой коронкой. Или восстановление анатомической формы фотокомпозитом на стекловолоконном штифте.

5. Профилактику столбняка: 1. введение противостолбнячного анатоксина (БСА) под лопатку подкожно 1 мл без проведения пробы или 2. введение противостолбнячной сыворотки (БСС) в плечо подкожно 3000МЕ после проведения пробы.

### **Ситуационная задача № 7**

После ожога кислотой у больной, 40 лет, определяются множественные рубцы слизистой оболочки щечной области справа, приведшие к ограничению открывания рта. Установлен диагноз - рубцовая контрактура нижней челюсти справа (мукозогенная).

#### **Вопросы и задания:**

1. Поставьте диагноз.
2. Наметьте план хирургического лечения.
3. Назовите варианты пластики.
4. Перечислите возможные осложнения оперативного лечения?
5. Методы послеоперационного ведения?

#### **Ответы**

1. Мукозогенная контрактура нижней челюсти.
2. Принцип хирургического вмешательства – рассечение рубцов с пластическим замещением образовавшегося дефекта.
3. Свободная пересадка кожи, пластика местными тканями.
4. Непосредственно во время хирургического вмешательства – кровотечение, недостаток пластического материала.
5. В ближайшем послеоперационном периоде возможно инфицирование, ишемия или некроз пересаженных тканей. Отдалённые осложнения – рубцовая деформация. В послеоперационном периоде рекомендуется механотерапия, физиотерапия.

### **Ситуационная задача № 8**

Больной, 24 лет, поступил в клинику через 30 часов после укуса собаки. Имеется дефект нижней губы справа, размером 4,0х3,0 см., откол коронок 4.2, 3.1, подвижность 4.1, отсутствие 3.2.

#### **Вопросы и задания:**

Поставьте диагноз.

Составьте план лечения.

Имеет ли значение для составления плана лечения состояние 4.2, 4.1, 3.1, 3.2?

#### **Ответы**

Посттравматический дефект нижней губы (укушенная рана). Травматический откол коронковой части 4.2, 3.1. Подвывих 4.1. Полный вывих 3.2.

Тщательная антисептическая и хирургическая обработка раны до кровоточащих тканей.

Выполняются дугообразные разрезы слизистой оболочки с дополнительными разрезами в виде "Z" у основания этих разрезов. Таким образом, восстанавливается внутренняя выстилка и красная кайма губы. Накладываются кетгутовые швы на мышечный слой, наружная рана закрывается перемещением двух встречных треугольных лоскутов с углами боковых разрезов  $30^{\circ}$  и  $90^{\circ}$ , выкроенных в области подбородка, т.е. у нижнего края раны. Депульпирование 4.2, 4.1, наложение гладкой короткой шины от 4.3 до 3.3 для удержания 4.1. Необходимо провести курс прививок антирабической сыворотки.

Для составления плана лечения по поводу дефекта нижней губы состояние 4.2, 4.1, 3.1, 3.2 имеет значение: острые края 4.2, 4.1 должны быть устранены, подвижный 3.1 должен быть фиксирован к соседним зубам.

### **Ситуационная задача № 9**

У больного, 55 лет, имеется дефект мягких тканей лобной области после ожога III степени. Верхняя граница дефекта начинается от начала волосистой части головы, боковые границы - в месте перехода лобной области в височные, нижняя граница - в области надбровья. Глубина дефекта на уровне кожи и подкожно-жировой клетчатки.

#### **Вопросы**

Какой вид хирургического лечения показан в данном случае?

Имеет ли значение давность образования дефекта для предстоящей операции?

#### **Ответы**

В данном случае для устранения дефекта тканей лобной области показано закрытие свободным кожным трансплантатом, взятым с живота или плеча.

Гранулирующую поверхность после ожогов III степени желательно закрывать как можно раньше

### **Ситуационная задача № 10**

Больной, 35 лет, обратился в клинику с жалобами на затрудненное пережевывание пищи, невнятность речи, деформацию нижнего отдела лица справа. Из анамнеза выяснено, что два года назад получил огнестрельное ранение нижнего отдела щечной области справа, лежал в госпитале. Рана мягких тканей полностью зарубцевалась, однако остался дефект в области тела нижней челюсти справа. Из перенесенных заболеваний отмечает детские инфекции. При осмотре на коже выявляется втянутый рубец в правом поднижнечелюстном треугольнике, подвижный. Открывание рта в полном объеме, однако отмечается нарушение прикуса из-за смещения фрагментов нижней челюсти вправо. При рентгенологическом исследовании нижней челюсти обнаружен дефект тела нижней челюсти справа, размером 3,0-3,5 см.

в области отсутствующих 4.6, 4.5. Края костных фрагментов склерозированы и смещены.

**Вопросы и задания:**

Составьте план лечения больного.

Какие требования необходимо выполнить для снижения вероятности отторжения костного трансплантата в послеоперационном периоде?

**Ответы**

План лечения: а) клинико-рентгенологическое обследование, обратить внимание на состояние пульпы зубов, граничащих с дефектом нижней челюсти справа; б) анализ состояния мягких тканей в области дефекта нижней челюсти справа. Достаточно ли их для создания хорошего ложа костного трансплантата? в) решить вопрос, откуда взять костный трансплантат (аутопластика: ребро, гребешок подвздошной кости) или гомотрансплантат? г) какой метод фиксации фрагментов нижней челюсти предпочтителен в данном случае?

Для успешного лечения и положительного исхода операции костной пластики нижней челюсти справа необходимо обеспечить хорошо выраженную муфту мягких тканей, ложе для трансплантата; рациональную фиксацию фрагментов нижней челюсти с хорошим послеоперационным уходом больного (питание, уход за шинами). Динамическое наблюдение на протяжении 1,5-2,0 месяцев.

**Ситуационная задача № 11**

Больной Н. 20 лет, обратился с жалобами на припухлость нижней и верхней губ, на приступообразные боли иррадирующего характера в области фронтальных зубов верхней челюсти.

Из анамнеза выявлено, что 5 часов тому назад получил удар в лицо. Сознание не терял, тошноты не было.

Объективно: отек мягких тканей верхней и нижней губы. На красной кайме верхней губы - рана глубиной около 1 см. Рот открывается в полном объеме. Перелом коронки 21 зуба в области латерального угла коронки, корневая пульпа обнажена, резкая боль от прикосновения, на температурные раздражители. 11 смещен в небную сторону, резкая боль при перкуссии, из-под десны сукровичное отделяемое. Скол медиального угла режущего края в пределах дентина 12 зуба, зондирование болезненно. Клыки, премоляры и моляры верхней челюсти устойчивы, интактны. Слизистая оболочка полости рта без видимых патологических изменений.

18 17 16 15 14 13 12 11 □ 21 22 23 24 25 26 27 28  
48 47 46 45 44 43 42 41 □ 31 32 33 34 35 36 37 38

П П

**Вопросы и задания:**

1. Поставьте развернутый стоматологический диагноз.
2. Проведите дополнительное обследование.
3. Окажите неотложную помощь.

4. Спланируйте реставрацию фронтальных зубов верхней челюсти.

**Ответ.**

1. Рвано – ушибленная рана верхней губы. Перелом коронки 21, 12. Острый травматический пульпит 21. Неполный вывих, дистопия 11.

2. Обследование: рентгенологическое и ЭОД.

3. ПХО раны верхней губы. Репозиция 11, фиксация фронтальных зубов верхней челюсти шинойкаппой, проволочной шиной и др. 21 - экстирпация пульпы, пломбирование корневого канала, его подготовка для реставрации или последующего протезирования.

4. 12 - восстановление анатомической формы, цвета фотокомпозитом. 21 - восстановление культевой вкладкой с последующим покрытием керамической или пластмассовой коронкой. Или восстановление анатомической формы фотокомпозитом на стекловолоконном штифте.

5. Профилактику столбняка: 1. введение противостолбнячного анатоксина (БСА) под лопатку подкожно 1 мл без проведения пробы или 2. введение противостолбнячной сыворотки (БСС) в плечо подкожно 3000МЕ после проведения пробы.

### **Ситуационная задача № 12**

В клинику обратился больной 17 лет с жалобами на боль в области тела нижней челюсти справа, усиливающиеся при ее движении, жевании, неправильное смыкание зубов.

Из анамнеза: 5 часов назад избит неизвестными, сознание не терял, рвоты, тошноты не было, ретроградной амнезии не определяется.

Общее состояние больного удовлетворительное, АД 120/80 мм рт. ст, пульс 76 ударов в минуту. Дыхание везикулярное, живот мягкий, безболезненный при пальпации. Травматических повреждений опорно-двигательного аппарата не выявлено.

При наружном осмотре челюстно-лицевой области определяется нарушение конфигурации лица, за счет травматического отека мягких тканей в области тела нижней челюсти справа. При открывании рта подбородок смещается вправо от средней линии.

При осмотре полости рта обнаружен разрыв слизистой оболочки альвеолярного отростка между 46 и 45. 45 розового цвета, перкуссия резко болезненна. Перелом коронки 44 со вскрытием полости зуба, пульпа зияет, резкая боль при зондировании. Бугорковый контакт жевательных зубов нижней челюсти справа, в центральном отделе нижней челюсти контакт между зубами антагонистами отсутствует.

18 17 16 15 14 13 12 11 □ 21 22 23 24 25 26 27 28

48 47 46 45 44 43 42 41 □ 31 32 33 34 35 36 37 38

С Р

П

На ОПГ определяется линия просветления тела нижней челюсти между 46 и 45, и линия просветления в косом направлении корня 44.

**Вопросы и задания:**

1. Поставьте развернутый стоматологический диагноз.

2. За счет каких мышц произошло смещение отломков?
3. Назовите консервативные методы иммобилизации отломков.
4. Определите объем стоматологического вмешательства.
5. Укажите оптимальные сроки и метод протезирования.

**Ответ.**

1. Перелом тела нижней челюсти справа между 46 и 45 Косой перелом корня, острый травматический периодонтит 45. Перелом коронки, острый травматический пульпит 44

2. Меньший отломок смещается вверх под действием мышц, поднимающих нижнюю челюсть, и внутрь за счет медиальной крыловидной мышцы. Большой отломок сместится вниз под действием мышц, опускающих нижнюю челюсть, и собственной массы и в сторону перелома под действием одностороннего сокращения латеральной крыловидной мышцы и частично медиальной, а также мышц дна полости рта.

3. Назубные шины: гнутые проволочные шины Тигерштедта, ленточная шина Васильева. Назубнодесневые шины.

4. Местное обезболивание, удаление 45, депульпирование 44, шинирование.

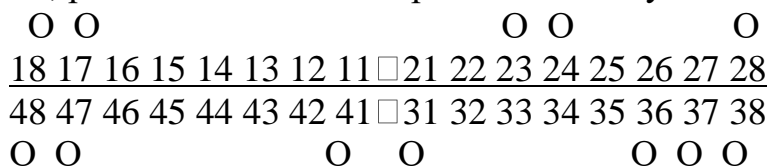
5. После консолидации отломков костной ткани в области перелома изготовить мостовидный протез с опорой на коронку 46 и штифтовую вкладку 44.

**Ситуационная задача № 13.**

Больной 15 лет после длительного лечения зуба под анестезией не может закрыть рот.

Из анамнеза: направлен на депульпирование 27 при подготовке к протезированию. После анестезии долго сидел с широко открытым ртом, так как хотел закончить лечение в одно посещение. При попытке закрыть рот появилась резкая боль в височно-нижнечелюстных суставах.

При пальпации переднего края ветви нижней челюсти со стороны полости рта пальпируется сместившийся кпереди венечный отросток. Прикус открытый. На боковой рентгенограмме черепа определяются головки нижней челюсти, расположенные на переднем скате суставного бугорка.



27. выдвинут, на жевательной поверхности трепанационное отверстие, в полости зуба – тампон с запахом гвоздичного масла, раскрыты устья каналов. На внутриротовой рентгенограмме щечные корни 27 искривлены, каналы облитерированы в околоврехушечной трети.

**Вопросы и задания:**

1. Поставьте развернутый стоматологический диагноз.
2. В чем тактическая ошибка врача?
3. Окажите неотложную помощь.



4. Как спланировать лечение 27?
5. Выберите рациональные ортопедические конструкции.

**Ответ.**

1. Двусторонний передний вывих нижней челюсти. Феномен Попова – Годона 27.

2. С учетом возраста и состояния зубо-челюстного аппарата (отсутствие жевательных зубов) врач не должен был перегружать ВНЧС, спланировать лечение 27 поэтапно.

3. Вправление вывиха методом Гиппократата, подбородочная праща на 2-3 недели. Щадящий режим откусывания и жевания. Согревающие компрессы на область суставов с 3-х суток. При повторных вывихах применение ортопедических аппаратов, ограничивающих открывание рта (Петросова, Бургундского и Ходоровича и др.)

4. 1 посещение: обезболивание, трепанация, ампутация пульпы. Раскрытие устьев каналов, девитализация корневой пульпы. Повязка. 2 посещение: удаление повязки, хемо-механическое прохождение, расширение каналов, трансканальный электрофорез с препаратами йода при неполной проходимости каналов. Пломбирование проходимой части каналов, повязка.

Рентгенологический контроль. 3 посещение: замена повязки на пломбу.

5. Изготовление коронок на опорные зубы, бюгельных протезов на верхнюю и нижнюю челюсти.

**Ситуационная задача № 14**

Больной К., 15-х лет, обратился с жалобами на подвижность 11 и 12, множественные сколы на передних зубах верхней челюсти.

Анамнез: три дня назад после удара, появилась резкая боль, подвижность 12, приступ боли от холодной и горячей пищи, при накусывании, покачивании зуба, а также в ночное время.

Внешний осмотр: незначительная деформация верхней губы справа за счет отека мягких тканей и гематомы. На слизистой оболочке верхней губы – ссадины.

Местный статус: 12 - розового цвета, подвижность коронки II степени, при пальпации – боль в десне на 3 – 4 мм выше десневого края, резкая боль от холодного, при перкуссии. Множественные трещины, сколы эмали 12, 11.

На внутриротовой рентгенограмме линия просветления на твердых тканях проходит в косом направлении средней трети корня 12.

С Р

18 17 16 15 14 13 12 11 □ 21 22 23 24 25 26 27 28  
48 47 46 45 44 43 42 41 □ 31 32 33 34 35 36 37 38

1. Поставьте развернутый стоматологический диагноз.
2. С помощью какого метода исследования можно определить витальность пульпы травмированных зубов?
3. Определите тактику врача – стоматолога.

4. Укажите способы фиксации отломков и сроки консолидации отломков.

5. Как провести лечение сколов и трещин эмали, восстановить естественный цвет 12 зуба?

**Ответ.**

1. Перелом корня 12. Острый травматический пульпит 12. Сколы эмали 12 и 11. Гематома верхней губы.

2. ЭОД – электроодонтодиагностика. Показатель жизнеспособности до 40 мкА.

3. Под инфильтрационной анестезией провести эндодонтическое лечение.

4. Шинирование отломков корня серебряным штифтом. Изготовление пластмассовой шины – каппы на 321, связывание зубов композитом. Сроки образования цементной мозоли – 3 – 4 недели.

5. Под обезболиванием эмалепластика композитом; реминерализирующая терапия, покрытие фторлаком; назначение внутрь препаратов кальция, поливитаминового комплекса. Провести эндодонтическое отбеливание зуба, при неудаче - покрыть вениром.

### **Ситуационная задача № 15**

Пациент М. 17 лет обратился в клинику с жалобами на ограничение открывания рта, онемение кожи левой подглазничной области и верхней губы слева, диплопию. В анамнезе травма левой половины лица, произошедшая 7 дней назад. Сохраняется отечность левой подглазничной области и гематома нижнего века левого глаза. Признаков воспаления нет.

1. Поставьте предварительный диагноз.

2. Перечислите причины, обуславливающие жалобы пациента.

3. Виды оперативного вмешательства, показанные в данном случае.

4. Назовите типы хирургического лечения, проводимые при неправильно сросшихся переломах скуло-орбитального комплекса.

5. Перечислите возможные виды фиксации фрагментов.

**Ответ.**

1. Перелом левой скуловой кости со смещением.

2. Перечисленные симптомы обусловлены смещением кости и травмой окружающих структур (подглазничного нерва, собственно жевательной мышцы, изменением положения глазного яблока, давлением на венечный отросток нижней челюсти).

3. Репозиция скуловой кости крючком Лимберга или элеватором Карапетяна. Радикальная синусотомия с репозицией фрагментов скуло-орбитального комплекса. Фиксация их может осуществляться на йодоформном тампоне, титановыми минипластинами, проволочными швами, скобами с памятью формы или комбинацией вышеперечисленных способов.

4. По истечении длительного срока и консолидации скуловой кости в неправильном положении показана операция: остеотомия и остеосинтез с применением титановых минипластин, фиксируемых шурупами.

5. Все вышеперечисленное.

**Ситуационная задача № 16.**

В клинику обратился больной 17 лет с жалобами на боль в области тела нижней челюсти справа, усиливающиеся при ее движении, жевании, неправильное смыкание зубов.

Из анамнеза: 5 часов назад избит неизвестными, сознание не терял, рвоты, тошноты не было, ретроградной амнезии не определяется.

Общее состояние больного удовлетворительное, АД 120/80 мм рт. ст, пульс 76 ударов в минуту. Дыхание везикулярное, живот мягкий, безболезненный при пальпации. Травматических повреждений опорно-двигательного аппарата не выявлено.

При наружном осмотре челюстно-лицевой области определяется нарушение конфигурации лица, за счет травматического отека мягких тканей в области тела нижней челюсти справа. При открывании рта подбородок смещается вправо от средней линии.

При осмотре полости рта обнаружен разрыв слизистой оболочки альвеолярного отростка между 46 и 45. 45 розового цвета, перкуссия резко болезненна. Перелом коронки 44 со вскрытием полости зуба, пульпа зияет, резкая боль при зондировании. Бугорковый контакт жевательных зубов нижней челюсти справа, в центральном отделе нижней челюсти контакт между зубами антагонистами отсутствует.

18 17 16 15 14 13 12 11 □ 21 22 23 24 25 26 27 28

48 47 46 45 44 43 42 41 □ 31 32 33 34 35 36 37 38

С Р

П

На ОПГ определяется линия просветления тела нижней челюсти между 46 и 45, и линия просветления в косом направлении корня 44.

1. Поставьте развернутый стоматологический диагноз.
2. За счет каких мышц произошло смещение отломков?
3. Назовите консервативные методы иммобилизации отломков.
4. Определите объем стоматологического вмешательства.
5. Укажите оптимальные сроки и метод протезирования.

**Ответ.**

1. Перелом тела нижней челюсти справа между 46 и 45 Косой перелом корня, острый травматический периодонтит 45. Перелом коронки, острый травматический пульпит 44

2. Меньший отломок смещается вверх под действием мышц, поднимающих нижнюю челюсть, и внутрь за счет медиальной крыловидной мышцы. Большой отломок сместится вниз под действием мышц, опускающих нижнюю челюсть, и собственной массы и в сторону перелома под действием одностороннего сокращения латеральной крыловидной мышцы и частично медиальной, а также мышц дна полости рта.

3. Назубные шины: гнутые проволочные шины Тигерштедта, ленточная шина Васильева. Назубнодесневые шины.

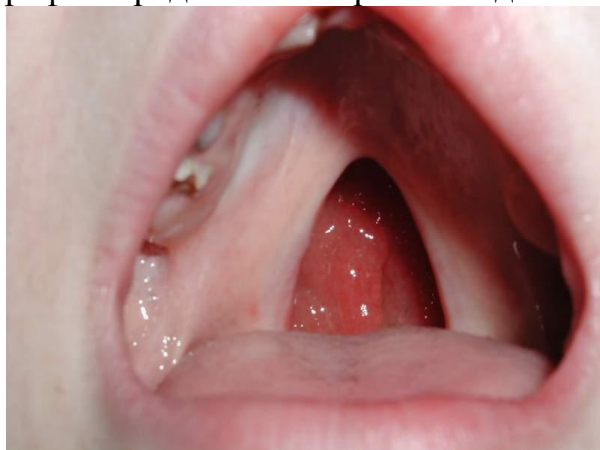4. Местное обезболивание, удаление 45, депульпирование 44, шинирование.

5. После консолидации отломков костной ткани в области перелома изготовить мостовидный протез с опорой на коронку 46 и штифтовую вкладку 44.

### **Ситуационная задача № 17**

Ребёнок В., 6 лет.

Со слов мамы ребёнок родился в срок. Вес при рождении 3300 г. На фотографии представлен верхний отдел собственно полости рта.



#### **Вопросы и задания:**

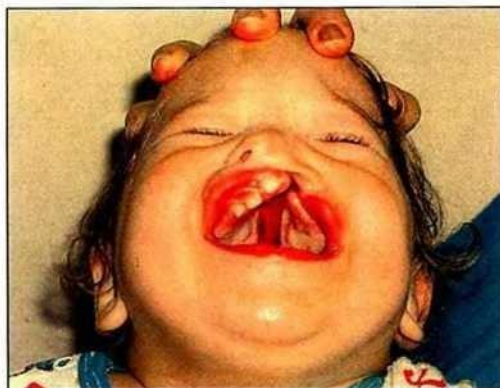1. Опишите st. localis (см. рис.).
2. Поставьте диагноз.
3. Укажите возможные причины данной патологии и время их воздействия.
4. Перечислите функциональные нарушения при этой патологии.
5. Составьте план комплексного лечения и реабилитации ребёнка.

#### **Ответы**

1. Имеет место щелевидный дефект мягкого и частично твёрдого нёба, хронические гипертрофические разрастания слизистой оболочки носоглотки грибовидной формы. Ширина расщелины по линии А 1,8 – 2 см, фрагменты мягкого нёба укорочены.
2. Врождённая неполная расщелина твёрдого и мягкого нёба.
3. Данный врождённый порок развития челюстно-лицевой области сформировался в период с 7 по 12 неделю беременности (первый триместр). Причиной формирования врождённой патологии могут быть либо наследственные факторы, либо неблагоприятное воздействие факторов внешней среды (тератогенных).
4. Нарушены функции сосания, глотания, внешнего дыхания, речи.
5. Уранопластика в 4 - 6 лет, с 3х-летнего возраста занятия с логопедом и ортодонтическое лечение в до - и послеоперационном периоде.

### Ситуационная задача № 18

Ребенок К., 1 год. Со слов мамы ребенок родился в срок. Вес при рождении 3300 г. На фотографии представлен верхний отдел собственно полости рта.



1. Опишите st. localis (см. рис.).
2. Поставьте диагноз.
3. Укажите анатомические и функциональные нарушения, имеющие место при данной патологии.
4. Составьте план комплексного лечения и реабилитации ребенка. Укажите пути профилактики данной патологии.

#### Ответ.

1. Имеет место щелевидный дефект верхней губы, альвеолярного отростка слева, дефект твердого и мягкого неба, врожденная деформация и уплощение крыла носа слева.

2. Врожденная полная левосторонняя расщелина верхней губы, альвеолярного отростка, твердого и мягкого неба.

3. Имеет место щелевидный дефект верхней губы, альвеолярного отростка, твердого и мягкого неба, укорочение фрагментов верхней губы, врожденная деформация и уплощение крыла носа слева, укорочение мягкого неба, недостаточность небно-глоточного затвора. Нарушены функции сосания, жевания, глотания, внешнего дыхания и речи.

4. Хирургическое лечение:
- хейлопластика слева в 6-12 месяцев
  - велоластика в 1,5-2 года, уранопластика в 3,5-4,5 года (или радикальная уранопластика в 4-6 лет)
  - костная аутоластика расщелины альвеолярного отростка верхней челюсти слева в 7-9 лет.
  - реконструктивная ринохейлопластика в 12-14 лет.

Ортодонтическое лечение с 3-летнего возраста до 12-14 лет.

Логотерапия.

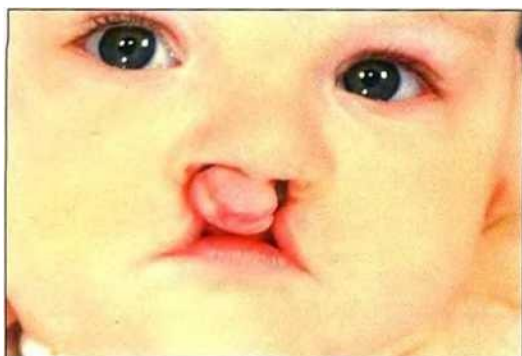Консультация психолога, по показаниям - психокоррекция.

Медико-генетическое консультирование и исключение воздействия неблагоприятных (тератогенных) факторов внешней среды в I триместр беременности.

### Ситуационная задача № 19

Ребенок R, 5 месяцев.

Со слов мамы родился в срок, вес при рождении 2800 г. Находится на искусственном вскармливании.



1. Опишите st. localis (см. рис.).
2. Поставьте диагноз.
3. Укажите анатомические и функциональные нарушения, имеющие место при данной патологии.
4. Составьте план комплексного лечения и реабилитации ребенка. Предложите план реконструктивных операций, их последовательность и сроки

#### Ответ.

1. Имеет место двухсторонний щелевидный дефект верхней губы, альвеолярного отростка, твердого и мягкого неба, врожденная деформация и уплощение крыльев носа

2. Врожденная полная двухсторонняя расщелина верхней губы, альвеолярного отростка, твердого и мягкого неба.

3. Имеет место двухсторонний щелевидный дефект верхней губы, альвеолярного отростка, твердого и мягкого неба, укорочение фрагментов верхней губы, мелкий верхний свод преддверия полости рта или его отсутствие, врожденная деформация и уплощение крыльев носа, укорочение мягкого неба, недостаточность небно-глоточного затвора. Нарушены функции сосания, жевания, глотания, внешнего дыхания и речи.

4. Хирургическое лечение:

- хейлопластика;

- велопластика;

- уранопластика;

- костная аутопластика расщелины альвеолярного отростка верхней челюсти; - реконструктивная ринохейлопластика.

- Ортодонтическое лечение с 3-летнего возраста до 12-14 лет.

- Логотерапия.

- Консультация психолога, по показаниям - психокоррекция.

5. • Хейлопластика в один этап в 6-12 месяцев;

- велопластика в 1,5-2 года;

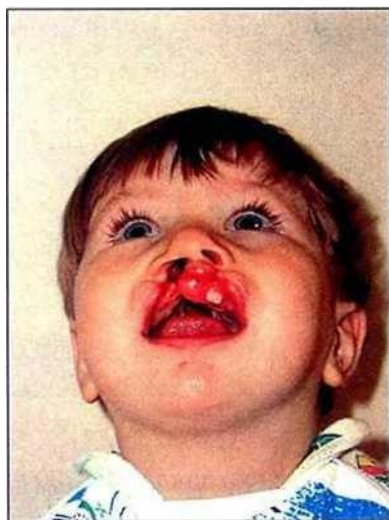- уранопластика в 3,5-4,5 года;

-костная аутопластика расщелины альвеолярного отростка верхней челюсти справа и слева в 7-9 лет; реконструктивная ринохейлопластика в 12-14 лет

### Ситуационная задача № 20

Ребенок В., 5,5 месяцев.

Со слов мамы родился в срок с весом 2600 г с дефектом, представленным на данной фотографии. Лечение не проводилось.



1. Опишите st. localis (см. рис.).
2. Поставьте диагноз.
3. Укажите анатомические и функциональные нарушения, имеющие место при данной патологии.
4. Составьте план комплексного лечения и реабилитации ребенка.  
Перечислите специалистов, у которых должен наблюдаться и лечиться ребенок

#### Ответ.

1. Имеет место двухсторонний щелевидный дефект верхней губы, дефект альвеолярного отростка справа, дефект твердого и мягкого неба, врожденная деформация и уплощение крыла носа справа, укорочение мягкого неба, недостаточность небно-глоточного затвора.
2. Врожденная двухсторонняя расщелина верхней губы (полная справа, неполная слева с деформацией кожно-хрящевого отдела носа), альвеолярного отростка справа, твердого и мягкого неба.
3. Имеет место двухсторонний щелевидный дефект верхней губы, укорочение фрагментов верхней губы, врожденная деформация кожно-хрящевого отдела носа справа, щелевидный дефект альвеолярного отростка верхней челюсти справа, щелевидный дефект неба, укорочение мягкого неба, недостаточность небно-глоточного затвора. Нарушены функции сосания, жевания, глотания, внешнего дыхания и речи.
4. Хирургическое лечение:
  - хейлопластика;

- велоластика, уранопластика вторым этапом (или радикальная уранопластика в один этап);
- костная аутоластика расщелины альвеолярного отростка верхней челюсти;
- реконструктивная ринохейлоластика.

Ортодонтическое лечение с 3-летнего возраста до 12-14 лет.  
Логотерапия.

Консультация психолога, по показаниям – психокоррекция

### **Ситуационная задача № 21**

У участкового стоматолога на диспансерном учете состоит ребенок с врожденной полной односторонней расщелиной верхней губы, твердого и мягкого неба. Из анамнеза матери: на восьмой недели беременности болела гриппом, последние 5 лет работала на заводе биомедпрепаратов, жилищные условия удовлетворительные, вредные привычки отсутствуют, хронические заболевания не выявлены.

1. Какие негативные факторы могли стать причиной уродства ребенка.
2. По какому типу может передаваться наследование данного заболевания.
3. Укажите объем и сроки хирургического вмешательства при данной патологии.
4. Послеоперационные осложнения, характерные для данной патологии.
5. Составьте план ортодонтического лечения.

#### **Ответ**

1. Эндогенные, экзогенные.
2. Доминантному, рецессивному.
3. Проведение пластики верхней губы в возрасте 4 - 6 месяцев с использованием методов линейных, треугольных, четырехугольных кожных лоскутов. Ранняя пластика неба (по показаниям в 3 - 4 года) при одновременном ортодонтическом лечении.

Оптимальный возраст для хирургического лечения расщелин неба 6 - 7 лет, так как ранние операции на твердом небе способствуют задержке роста верхней челюсти. Полную коррекцию кожно-хрящевого отдела носа следует осуществлять в 14-16 лет.

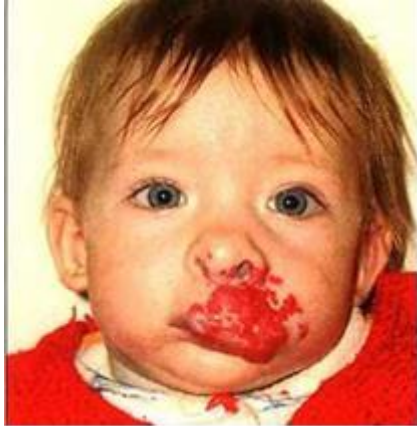4. Рубцы губы оказывают избыточное давление на альвеолярный отросток, вызывая уплощение переднего отдела альвеолярной части верхней челюсти. Частыми послеоперационными осложнениями при уранопластике, является расхождение краев раны на границе твердого и мягкого неба. Короткое малоподвижное небо, грубые послеоперационные рубцы следует рассматривать как осложнение.

5. Лечение комплексное в специализированном центре с участием врача стоматолога-хирурга, врача-ортодонта, логопеда. Диспансерное наблюдение.



### Ситуационная задача № 22

В клинику направлен ребенок Б. 6 месяцев с наличием новообразования верхней губы. Со слов мамы новообразование имелось сразу при рождении, увеличивается с ростом ребенка.



1. Опишите внешний вид ребенка.
2. Поставьте диагноз.
3. Проведите дифференциальную диагностику.
4. Укажите методы исследования.
5. Предложите метод лечения и последующую реабилитацию

#### Ответ.

1. Сосудистое новообразование в области верхней и нижней губ, носогубного треугольника, кожно-хрящевого отдела носа, выступающее над поверхностью кожи, ярко-красной окраски.
2. Предварительный диагноз - сосудистое новообразование (капиллярная гемангиома) указанной локализации.
3. Дифференциальная диагностика должна проводиться с другими сосудистыми новообразованиями челюстно-лицевой области (флебоэктазами, артерио-венозными дисплазиями, ангиодисплазиями).
4. Основные методы дифференциальной диагностики - УЗИ (эхография) с доплерографией, по показаниям - ангиография.
5. Лечение комплексное и поэтапное. Показаны СВЧ ЭМП гипертермия без предварительной ангиографии и эндоваскулярной окклюзии, криодеструкция элементов сосудистого новообразования на слизистой и коже губы и носа, склерозирующая терапия в области кожно-хрящевого отдела носа, хирургическая коррекция.

### Ситуационная задача № 23

Ребенок П. 3 лет поступил в клинику с жалобами на наличие образования в области дна полости рта. При рождении ребенка отмечалась небольшая припухлость в правой подъязычной области размером с горошину. В роддоме поставлен диагноз: ретенционная киста. Образование увеличивалось с ростом ребенка. Опорожнения образования не наблюдалось.

Местно: имеется опухолевидная припухлость, занимающая подъязычную область с обеих сторон. Дно полости рта куполообразно приподнято, язык занимает вынужденное положение - он смещен образованием кверху. Слизистая оболочка над образованием истончена, сквозь нее просвечивает мутное содержимое. Припухлость отмечается также и в подподбородочной области в виде гладкого опухолевидного образования, не спаянного с кожей.

1. На основании жалоб, анамнеза заболевания и представленного рисунка поставьте предварительный диагноз.

2. С целью уточнения диагноза проведите дополнительные методы исследования и укажите ожидаемые результаты.

3. Проведите дифференциальную диагностику и обоснуйте свой клинический диагноз.

4. Предложите план лечения и реабилитации ребенка.

Укажите специалистов, участвующих в комплексном лечении и реабилитации этого ребенка

**Ответ.**

1. Кистозная лимфангиома дна полости рта.

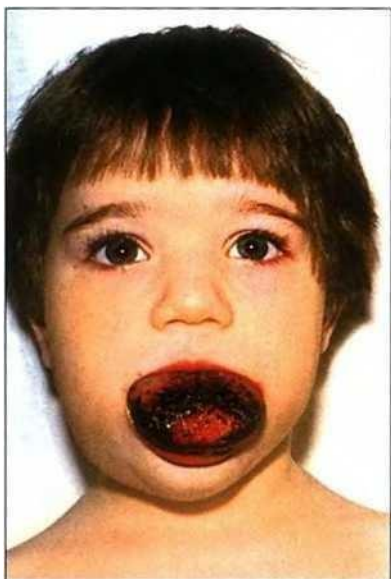2. УЗИ. На сонограмме - эхогенные признаки жидкостного образования, не связанного с подъязычной слюнной железой, образование занимает подъязычную и подподбородочную области, делясь на два этажа по срединной линии *m. Milahyoideus*.

3. Дифференциальную диагностику следует проводить с ретенционной кистой подъязычной слюнной железы, дермоидной кистой дна полости рта (при пункции образования для дермоидной кисты характерно содержимое из продуктов выделения потовых или сальных желез).

На основании жалоб больного (на наличие образования в области дна полости рта); анамнеза (заболевание врожденное, образование увеличивалось с ростом ребенка, не опорожнялось); данных осмотра (имеется опухолевидное образование, занимающее всю подъязычную область, дно полости рта куполообразно приподнято, язык занимает вынужденное положение - смещен кверху; припухлость отмечается также и в подподбородочной области); дополнительных методов обследования (при УЗИ - эхогенные признаки жидкостного образования, не связанного с подъязычной слюнной железой, образование занимает подъязычную и подподбородочную области, делясь на два этажа по срединной линии *m. Milahyoideus*) можно поставить клинический диагноз кистозная лимфангиома дна полости рта. Окончательный диагноз может быть поставлен на основании гистологического исследования послеоперационного материала.

4. При воспалении лимфангиомы - противовоспалительная терапия. Лечение хирургическое - удаление лимфангиомы дна полости рта. В послеоперационном периоде обязательные занятия с логопедом.

## Ситуационная задача № 24



Ребенок 3. 8 лет обратился в клинику с жалобами на увеличение языка в размерах, нарушение функций жевания, речи. Заболевание врожденное. Отмечалось периодическое увеличение языка в размерах на фоне ОРЗ. У ребенка сопутствующие заболевания: хронический тонзиллит, аденоиды II степени, хронический гастродуоденит. Местно: отмечается увеличение высоты нижней трети лица, язык диффузно увеличен в объеме, кончик его находится вне полости рта, рот вынужденно открыт, отмечается повышенная саливация. По всей поверхности языка рассеяны множественные пузырьки с прозрачным содержимым, отдельные пузырьки имеют кровянистое содержимое. Прикус - мезиальная дизокклюзия. Веерообразное расхождение передней группы зубов, тремы между зубами нижней челюсти.

### Задания:

1. На основании жалоб, анамнеза заболевания и представленного рисунка поставьте предварительный диагноз.
2. Укажите заболевания, с которыми необходимо проводить дифференциальную диагностику.
3. С целью уточнения диагноза проведите дополнительные методы исследования и укажите ожидаемые результаты.
4. Проведите дифференциальную диагностику и обоснуйте свой клинический диагноз.
5. Предложите план лечения и реабилитации ребенка

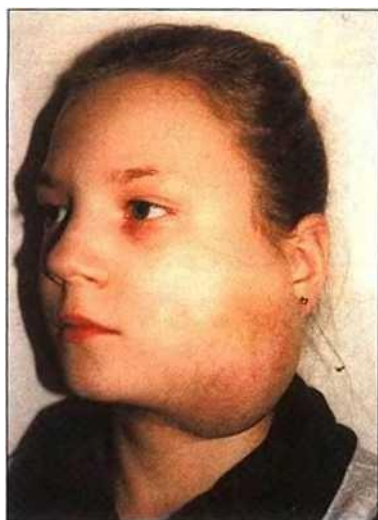### Ответ.

1. Диффузная капиллярно-кавернозная лимфангиома языка. Макроглоссия.
2. Необходимо дифференцировать с гемангиомой языка, папилломатозом, герпетическим стоматитом, истинной макроглоссией при синдроме Видемана-Бикведа.
3. УЗИ с доплерографией данного образования. С целью исключения гемангиомы произвести ангиографию.
4. При гемангиоме языка может также отмечаться увеличение высоты нижней трети лица, язык будет также диффузно увеличен в объеме. Для гемангиомы характерны симптомы «сдавливания и наполнения», «наливания». Для папилломатоза характерны первичные элементы папулы, а для лимфангиомы - пузырьки. Для герпетического поражения языка характерны острая форма и период ремиссии. Для синдрома Видемана-Бикведа характерны истинная макроглоссия языка, вес ребенка при рождении более 4,0 кг, расхождение прямых мышц живота и пупочные грыжи.

На основании жалоб больного (на увеличение языка в размерах, нарушение акта жевания и речи), данных анамнеза (заболевание врожденное, отмечалось периодическое увеличение языка в размерах на фоне ОРЗ), осмотра (язык диффузно увеличен в объеме, по всей его поверхности рассеяны множественные пузырьки с прозрачным содержимым, отдельные пузырьки имеют кровянистое содержимое) и данных УЗИ с доплерографией (многополостное образование с множеством перегородок; скорость кровотока в образовании не увеличена) можно поставить клинический диагноз капиллярнокавернозная лимфангиома языка. Окончательный диагноз может быть поставлен на основании гистологического исследования послеоперационного материала.

5. План лечения должен включать санацию всех очагов хронической инфекции, при воспалении лимфангиомы - курсы противовоспалительной терапии и хирургическое (частичное иссечение лимфангиомы по типу плоскостной или поперечной клиновидной резекции языка) с последующим ортодонтическим лечением для удержания языка в правильном анатомическом положении и нормализации прикуса. Обязательными будут также занятия с логопедом. При достижении 16-летнего возраста не исключена ортогнатическая хирургия с целью устранения деформации нижней челюсти. Кроме этого ребенку требуется психологическая реабилитация.

### Ситуационная задача № 25



Ребенок Ж. 9 лет обратился в клинику с жалобами на припухлость в левой околоушножевательной области. Из анамнеза: заболевание врожденное, с ростом ребенка отмечалось постепенное увеличение образования. За прошедшее время отмечалось неоднократное увеличение образования на фоне ОРЗ, травмы, обострения хронического тонзиллита с появлением плотного болезненного инфильтрата в этой области, гиперемией кожных покровов над ним. Первоначальный диагноз при обращении к врачу: паротит. Назначалась антибактериальная, противовоспалительная терапия. Динамика слабо положительная. Явления воспаления стихали за 1-2 месяца. Местно: в левой околоушно-жевательной области имеется опухолевидное образование без четких границ, тестоватой консистенции, безболезненное. Кожа над образованием истончена, усилен сосудистый рисунок, определяется симптом «зыбления». Симптомы «сдавливания», «наливания» отрицательные. Из протока левой околоушной слюнной железы выделяется прозрачный секрет в достаточном количестве. Сопутствующий диагноз - множественный кариес, хронический тонзиллит.

1. На основании жалоб, анамнеза заболевания и представленного рисунка поставьте предварительный диагноз.

2. Укажите заболевания, с которыми необходимо проводить дифференциальную диагностику.

3. С целью уточнения диагноза проведите дополнительные методы исследования и укажите ожидаемые результаты.

4. Проведите дифференциальную диагностику и обоснуйте свой клинический диагноз.

5. Предложите план лечения и реабилитации ребенка

**Ответ.**

1. Лимфангиома околоушно-жевательной области слева.

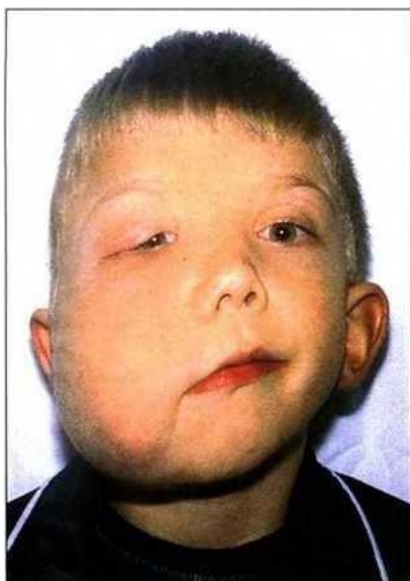2. Гемангиома, нейрофиброматоз, паротит.

3. УЗИ с доплерографией данного образования покажет многополостное образование с множеством перегородок; скорость кровотока в образовании не увеличена. Контрастная сиалография - оттесненная и распластанная околоушная слюнная железа без изменений протоков. 4. Для гемангиомы характерны симптомы «сдавливания и наполнения», «наливания». При УЗИ с доплерографией - порочно развитое кровеносное русло с усиленным кровотоком. При нейрофиброматозе чаще всего поражается половина лица, характерно появление после 4-5 лет пигментных пятен цвета «кофе с молоком», отмечается поражение и костной ткани (при рентгенографии костей лицевого скелета выявляется нарушение формообразования челюстных костей, кость имеет очаги остеопороза). Для паротитов характерно: периоды увеличения слюнной железы сопровождаются болями, которые усиливаются перед или во время приема пищи. Пальпация железы болезненная. Из протока левой околоушной слюнной железы секрет выделяться не будет, а если будет, то скудный с примесью гноя или с хлопьями. При контрастной сиалографии при калькулезном паротите в месте расположения камня проток «разорван», остальные отделы расширены; при паренхиматозном паротите основной проток расширен, протоки первого и второго порядка неравномерно расширены и прерывисты, вместо протоков третьего-четвертого порядка - полости размером до 3-4 мм.

4. На основании жалоб больного (на опухолевидное образование в левой околоушножевательной области); анамнеза (заболевание врожденное, с ростом ребенка отмечалось постепенное увеличение образования на фоне ОРЗ, травмы, обострения хронического тонзиллита с появлением плотного инфильтрата в этой области, гиперемией кожных покровов над ним); данных внешнего осмотра (в правой околоушножевательной области имеется опухолевидное образование без четких границ, тестоватой консистенции, безболезненное, кожа над образованием истончена, определяется симптом «зыбления»); дополнительных методов обследования (УЗИ с доплерографией - многополостное образование с множеством перегородок, скорость кровотока в образовании не увеличена) - можно поставить клинический диагноз лимфангиома околоушно-жевательной области слева.

5. Окончательный диагноз может быть поставлен на основании гистологического исследования послеоперационного материала.

### Ситуационная задача № 26



Ребенок Г. 8 лет обратился с жалобами на нарушение конфигурации лица за счет припухлости в области верхней губы и щеки справа. Заболевание врожденное. Размеры припухлости увеличивались соответственно возрасту ребенка.

Из анамнеза: отмечалось раннее прорезывание зубов с правой стороны.

Местно: имеется припухлость щечной области и половины верхней губы справа без четких границ, мягко-эластической консистенции, безболезненная.

Симптомы сдавливания и наполнения не определяются. При бимануальной пальпации в толще щеки пальпируются плотно-эластические тяжи. Слизистая оболочка полости рта без видимых патологических изменений. Альвеолярные отростки верхней и нижней челюстей справа утолщены. Коронки зубов правой половины увеличены по сравнению с левой. На коже правой щеки, а также в области спины и правой руки имеются неправильной формы пигментные пятна светло-кофейного цвета.

1. На основании жалоб, анамнеза заболевания и представленного рисунка поставьте предварительный диагноз.

2. С целью уточнения диагноза проведите дополнительные методы исследования и укажите ожидаемые результаты.

3. Проведите дифференциальную диагностику и обоснуйте свой клинический диагноз.

4. Предложите план лечения и реабилитации ребенка.

5. Укажите специалистов, участвующих в комплексном лечении и реабилитации этого ребенка.

#### Ответ.

1. Нейрофиброматоз 1 типа правой половины лица.

2. УЗИ с доплерографией обнаружит экзогенные признаки множественных нейрофибром с ангиоматозом на фоне выраженной подкожно-жировой клетчатки. При рентгенографическом исследовании выявляется нарушение формообразования челюстных костей, кость имеет очаги остеопороза. Для уточнения диагноза проводят инцизионную биопсию образования с последующим морфологическим исследованием. Результаты исследования: костная ткань пластинчатого строения с очагами остеопороза; мягкие ткани - жировая клетчатка с ангиоматозом и отдельными нервными стволиками, окруженными фиброзной тканью.

3. Для лимфангиомы характерны увеличение в размерах при ОРЗ и обострении хронических заболеваний, симптом «зыбления», пузырьковые высыпания на слизистой оболочке полости рта.

При лимфангиоме имеет место деформация кости без нарушения костной структуры. Для гемангиомы характерны симптомы «сдавливания и наполнения», «наливания». Все изменения мягких тканей и костной системы будут только на фоне выраженного ангиоматоза с увеличенным объемом и скоростью кровотока.

На основании жалоб больного (на нарушение конфигурации лица за счет припухлости правой половины лица); анамнеза (заболевание врожденное, отмечалось раннее прорезывание зубов с правой стороны); данных осмотра (имеется опухолевидная припухлость правой половины лица без четких границ, мягко-эластической консистенции, при бимануальной пальпации в толще щеки пальпируются плотно-эластичные тяжи; альвеолярные отростки верхней и нижней челюсти справа утолщены, коронки зубов правой половины челюсти увеличены по сравнению с левой; наличие пигментных пятен цвета «кофе с молоком»); дополнительных методов обследования (при УЗИ с доплерографией - эхогенные признаки множественных нейрофибром с ангиоматозом на фоне выраженной подкожно-жировой клетчатки; при рентгенографическом исследовании - нарушение формы челюстных костей, кость имеет очаги остеопороза; при инцизионной биопсии образования - костная ткань пластинчатого строения с очагами остеопороза, мягкие ткани - жировая клетчатка с ангиоматозом и отдельными нервными стволиками, окруженными фиброзной тканью) можно поставить клинический диагноз нейрофиброматоз 1 типа правой половины лица.

4. Лечение такого больного комплексное. Хирургическое поэтапное - частичное иссечение нейрофиброматоза и ортодонтическое.

5. Челюстно-лицевой хирург детский, врач-стоматолог, ортодонт, педиатр, психолог, специалисты для проведения клинико-лабораторных и функциональных исследований.

### **Ситуационная задача № 27**

Больной К. 14 лет обратился с жалобами на припухлость в обеих щечных областях.

Из анамнеза: асимметрию лица заметили в 10 лет. Постепенно с возрастом деформация нарастала, лечение не проводили.

При внешнем осмотре определяется сглаженность носогубных складок справа и слева. Пальпаторно в этих областях определяется выбухание костной ткани, безболезненное при пальпации (рис. 1). В полости рта: утолщение альвеолярного отростка верхней челюсти с вестибулярной стороны справа и слева на уровне зубов 1.4, 1.3, 1.2, 2.2, 2.3, 2.4, 2.5. Зубы 1.4, 1.3, 1.2, 2.2, 2.3, 2.4, 2.5 интактны. При пальпации патологические очаги плотные, безболезненные. Поверхность выбуханий гладкая, слизистая оболочка над ними в цвете не изменена (рис. 2). На коже шеи, поясницы участки

гиперпигментации коричневого цвета, неправильной формы, не возвышающиеся над поверхностью кожи (рис. 3).

1. Поставьте предварительный диагноз.
2. Назовите рентгенограмму, представленную на рисунке 4, и опишите ее.
3. Укажите с какими заболеваниями необходимо проводить дифференциальную диагностику.
4. Поставьте клинический диагноз.
5. Предложите план лечения больного.

**Ответ.**

1. Фиброзная дисплазия (Синдром Олбрайта).  
2. Ортопантомограмма. На ортопантомограмме в области альвеолярных отростков верхней челюсти на уровне зубов 1.4, 1.3, 1.2, 2.2, 2.3, 2.4, 2.5 патологические очаги с нечеткими контурами в верхних отделах, четкими в задних отделах. Структура патологических очагов неоднородная - отмечается чередование участков повышенной и пониженной плотности, местами прослеживаются иррегулярно расположенные костные балочки. Плотность патологических очагов приближается к плотности неизменной костной ткани. Корни зубов, расположенные в очагах поражения, интактны.

3. Синдром Олбрайта необходимо дифференцировать от гиперпаратиреоидной остеодистрофии и нейрофиброматоза.

4. Фиброзная дисплазия (Синдром Олбрайта). Диагноз поставлен на основании анамнеза заболевания (медленное течение, нарастание деформации по мере роста ребенка), данных клинико-рентгенологического обследования (утолщение альвеолярного отростка верхней челюсти с вестибулярной стороны справа и слева на уровне интактных зубов 1.4, 1.3, 1.2, 2.2, 2.3, 2.4, 2.5. Поверхность патологических очагов гладкая, слизистая оболочка над ними в цвете не изменена, при пальпации патологические очаги плотные, безболезненные. На коже шеи, поясницы участки гиперпигментации коричневого цвета, неправильной формы, не возвышающиеся над поверхностью кожи).

5. Хирургическое лечение показано при эстетических нарушениях, нарушении функции (дыхания, зрения), быстром росте патологических очагов. Производится удаление патологической ткани по типу экскохлеации. В последующем больной нуждается в динамическом наблюдении, т.к. возможно два варианта послеоперационного течения:

**Ситуационная задача № 28**

В клинику обратился пациент 32 лет с жалобами на наличие новообразования в области нижней челюсти справа, на отсутствие коронки 21.

Анамнез заболевания: впервые заметил новообразование 6 лет назад, которое незначительно увеличивается в размерах без болевых ощущений. 21 ранее лечен по поводу осложненного кариеса, месяц назад произошел отлом коронки зуба.



Объективно: незначительная асимметрия лица за счет увеличения угла нижней челюсти справа. Региональные лимфатические узлы не пальпируются, нарушение чувствительности подбородка и нижней губы не определяется, рот открывается в полном объеме, слизистая оболочка рта бледно-розового цвета, умеренно увлажнена. Прикус ортогнатический. Полость рта санирована. В области угла нижней челюсти справа отмечается новообразование размером 1,0 x 2,0 см. При пальпации определяются участки флюктуации, чередующиеся с участками уплотнения. Пальпация тела нижней челюсти безболезненна. Зубы нижней челюсти интактны. На рентгенограмме определяется множественные очаги деструкции костной ткани челюсти с четкими границами, 21-определяется неравномерное расширение, деформация периодонтальной щели в апикальном отделе, канал корня заполнен рентгенконтрастным веществом на 2/3 длины.

С

18 17 16 15 14 13 12 11 □ 21 22 23 24 25 26 27 28

48 47 46 45 44 43 42 41 □ 31 32 33 34 35 36 37 38

П

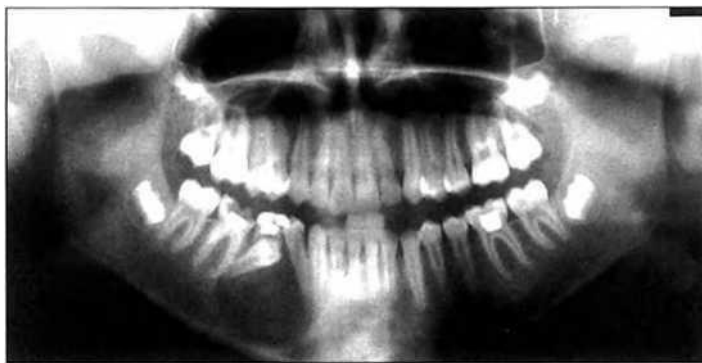П

1. Поставьте развернутый стоматологический диагноз.
2. Проведите необходимые дополнительные исследования для уточнения основного диагноза.
3. Проведите дифференциальную диагностику. Выберите метод оперативного лечения.
4. Опишите последовательность действий при лечении корня 21.
5. Опишите клинические и лабораторные этапы ортопедического восстановления коронки

**Ответ.**

1. Остеобластокластома нижней челюсти справа. Хронический фиброзный периодонтит
2. Для уточнения диагноза необходимо гистологическое исследование.
3. Дифференцировать необходимо с амелобластомой, фиброзной дисплазией нижней челюсти. Операция – резекция нижней челюсти справа в пределах здоровых тканей с одномоментной костной пластикой.
4. Распломбирование канала, прохождение, расширение, антисептическая обработка, определение верхушечного отверстия, пломбирование.
5. Восстановление коронки штифтовой вкладкой, и изготовление керамической коронки. Этапы: а) подготовка канала под штифт, б) моделирование культевой штифтовой конструкции, в) припасовка и цементирование культевой штифтовой конструкции, г) допрепарирование зуба, снятие слепков, д) отливка модели, е) определение центральной окклюзии, ж) определение цвета коронки, з) припасовка коронки, и) цементировка фарфоровой коронки.

## Ситуационная задача № 29



Больная Д. 13 лет обратилась с жалобами на появление асимметрии лица за счет припухлости щечной области справа.

При осмотре конфигурация лица изменена за счет припухлости в щечной области справа. Кожа в цвете не изменена, в складку собирается. Пальпация мягких тканей щечной и поднижнечелюстной областей справа безболезненна.

В полости рта определяется деформация альвеолярного отростка нижней челюсти справа в виде выбухания с четкими контурами округлой формы протяженностью от зуба 4.3 до зуба 4.6. Слизистая оболочка в области выбухания бледно-розового цвета. Пальпация безболезненна, однако в центре выбухания определяется участок податливости костной стенки.

1. Дайте название рентгенограммы и опишите ее.
2. Поставьте предварительный диагноз.
3. Расскажите этиологию и патогенез данного заболевания.
4. Укажите вид хирургического лечения и обоснуйте его.
5. Назовите возможные осложнения во время операции и в послеоперационном периоде.

### Ответ.

1. Ортопантомограмма. На рентгенограмме определяется очаг разрежения костной ткани округлой формы с достаточно четкими контурами, нижняя граница которого доходит до края нижней челюсти. Определяется также дистопия и ретенция зачатка зуба 4.5, коронковая часть которого расположена в полости образования; дистопия зуба 4.4, у которого периодонтальная щель на всем протяжении дистальной поверхности корня не определяется. Имеется также причинный зуб 8.5, леченный ранее по поводу осложненного кариеса.

2. Одонтогенная воспалительная киста нижней челюсти справа. Хронический периодонтит зуба 8.5. Дистопия, ретенция зуба 4.5 и дистопия зуба 4.4.

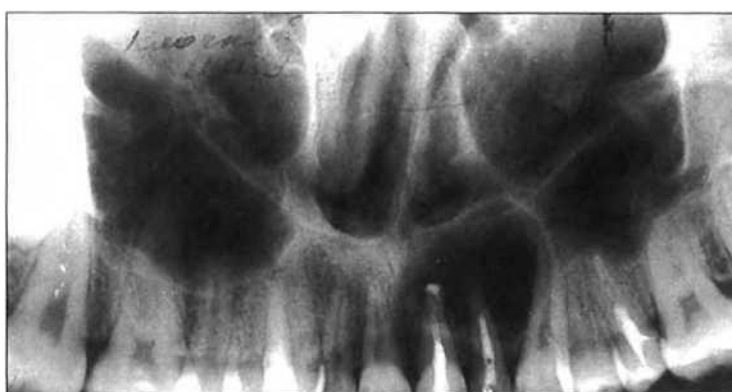3. Под влиянием химического и механического раздражения продуктами воспаления эпителиальные элементы в периодонте (остатки эмбрионального эпителия зубооб-разовательной пластинки - клетки Маляссе-Астахова) разрастаются и размножаются, образуя микроскопические полости,

которые постепенно наполняются трансудатом, благодаря чему в них повышается давление.

4. Цистотомия с удалением причинного зуба 8.5. Обоснование - необходимость сохранения зачатка зуба 4.5; большой размер кисты и, как следствие, возможность патологического перелома нижней челюсти, а также в связи с риском травмирования сосудисто-нервного пучка.

5. Травма сосудисто-нервного пучка: кровотечение и нарушение двигательной и чувствительной функций зоны иннервации n. Mandibularis; травма зачатка зуба 4.5, вплоть до его удаления. Патологический перелом нижней челюсти. Рецидив кисты

### Ситуационная задача № 30



Больная Л. 15 лет обратилась с жалобами на появление припухлости в области альвеолярного отростка верхней челюсти слева и подвижность зуба 2.2.

При осмотре определяется выбухание в области альвеолярного отростка верхней челюсти с вестибулярной поверхности, округлой формы с четкими границами, протяженностью от зуба 1.2 до зуба 2.3.

Переходная складка сглажена, пальпация безболезненна, определяется податливость кортикальной пластинки в центре выбухания.

Зуб 2.2 имеет подвижность I-II степени, перкуссия безболезненна. Коронки зубов 2.1 и 2.2 изменены в цвете - более темные и тусклые по сравнению с коронками рядом стоящих зубов.

#### Задания:

1. Назовите и опишите рентгенограмму.
2. Поставьте предварительный диагноз.
3. Укажите дополнительные методы обследования.
4. Укажите этиологию заболевания.
5. Составьте план лечения и реабилитации ребенка

#### Ответ.

1. На панорамной рентгенограмме верхней челюсти определяется очаг разрежения костной ткани округлой формы с четкими контурами протяженностью от зуба 2.1 до зуба 2.3. Корень зуба 2.2 запломбирован на 2/3, дно левой верхнечелюстной пазухи оттеснено кверху.

2. Одонтогенная воспалительная киста верхней челюсти слева. Хронический периодонтит зубов 2.1,2.2.

3. Прицельная рентгенограмма и ЭОД зубов 2.3 и 1.1.

4. Под влиянием химического и механического раздражения продуктами воспаления эпителиальные элементы в периодонте (остатки эмбрионального эпителия зубообразовательной пластинки - клетки Маляссе-Астахова) разрастаются и размножаются, образуя микроскопические полости, которые постепенно наполняются транссудатом, благодаря чему в них повышается давление.

5. План лечения:

- эндодонтическое лечение зуба 2.1 (при показаниях зуба 2.3 и 1.1);
- шинирование от зуба 1.3 по зуб 2.5;
- хирургическое лечение - цистэктомия с резекцией верхушек корней зубов 2.1 и 2.2. Диспансерное наблюдение до полной репарации костной ткани, снятие шины через 1,5-2 месяца после операции.

### **Ситуационная задача № 31**

Ребенок 6 лет обратился в стоматологическую поликлинику с жалобами на припухлость нижней челюсти слева.

Из анамнеза: припухлость замечена 3 месяца назад, медленно увеличивалась, не беспокоила.

Объективно: дефигурация лица за счет припухлости нижней трети левой щечной области. Над припухлостью кожа в цвете не изменена, собирается в складку, пальпация безболезненна. Открывание рта не ограничено. Слизистая оболочка полости рта без видимых изменений.

Вестибулярная поверхность центральных резцов - одиночные участки пигментации эмали светло- и темно-коричневого цвета.

Во фронтальном отделе - вертикальная резцовая дизокклюзия: при сомкнутых зубах расстояние между режущими краями резцов 2 мм., протяженность вертикальной щели от 54 до 63.

Переходная складка в пределах 74, 75 сглажена, слизистая оболочка без видимых изменений, пальпируется плотное, овальной формы, гладкое, безболезненное выбухание кости. 75 запломбирован, перкуссия безболезненна. Регионарные лимфоузлы не пальпируются.

16 55 54 53 52 11 □ 21 62 63 64 65 26

46 85 84 83 82 41 □ 31 72 73 74 75 36

### **П**

1. Поставьте развернутый стоматологический диагноз.
2. Составьте план обследования больного.
3. Составьте план лечения.
4. Перечислите возможные причины формирования вертикальной резцовой дизокклюзии.
5. Составьте план ортодонтического лечения.

## Ответ

1. Киста нижней челюсти. Вертикальная резцовая дизокклюзия. Флюороз, меловидно-крапчатая форма.
2. Ортопантомография. Дальнейшее обследование - в зависимости от выявленных изменений в челюсти.
3. Проведение цистэктомии, удаление 75, противовоспалительная терапия, диспансеризация.
4. Неправильное положение языка при глотании, вредные привычки, ротовое дыхание, макроглоссия, рахит.
5. После устранения этиологического фактора необходимо проводить массаж, альвеолярных отростков, миогимнастику круговой мышцы рта. Аппаратурное лечение с использованием небной пластинки небная пластинка с окклюзионными накладками. Диспансерное наблюдение.

## 4. Организация СРС

Методика организации самостоятельной работы студентов зависит от структуры, характера и особенностей изучаемой дисциплины, объема часов на ее изучение, вида заданий для самостоятельной работы студентов, индивидуальных качеств студентов и условий учебной деятельности.

Процесс организации самостоятельной работы студентов включает в себя следующие этапы:

- подготовительный (определение целей, составление программы, подготовка методического обеспечения, подготовка оборудования);
- основной (реализация программы, использование приемов поиска информации, усвоения, переработки, применения, передачи знаний, фиксирование результатов, самоорганизация процесса работы);
- заключительный (оценка значимости и анализ результатов, их систематизация, оценка эффективности программы и приемов работы, выводы о направлениях оптимизации труда). Организацию самостоятельной работы студентов обеспечивают: факультет, кафедра, учебно- методическое управление, преподаватель, электронная информационно-образовательная среда института и сам обучающийся.

## 5. Самостоятельная работа студентов по дисциплине *Детская челюстно-лицевая хирургия*

№ п/п	Период обучения (семестр). Наименование раздела (модуля), тема дисциплины (модуля)	Содержание самостоятельной работы обучающихся	Всего часов
1	2	3	4
<b>9 семестр</b>			
<i>Раздел 1. Детская челюстно-лицевая хирургия</i>			

1.	Тема 1. Определение дисциплины, её место среди медицинских специальностей.	Подготовка к учебным аудиторным занятиям: Проработка теоретического материала учебной дисциплины; Подготовка к текущему контролю	4
2.	Тема 2. Обследование пациентов с заболеваниями челюстно-лицевой области и полости рта. Особенности обследования у детей.	Подготовка к учебным аудиторным занятиям: Проработка теоретического материала учебной дисциплины; Работа с периодическими изданиями, нормативно-правовой документацией; Решение ситуационных задач Подготовка к текущему контролю	4
<b><i>Раздел 2. Анатомо-физиологические особенности детского организма и их роль в клиническом течении основных стоматологических заболеваний и травм челюстно-лицевой области у детей.</i></b>			
3.	Тема. 3 Анатомо-физиологические особенности детского организма и их роль в клиническом течении основных стоматологических заболеваний и травм челюстно-лицевой области у детей.	Подготовка к учебным аудиторным занятиям: Проработка теоретического материала учебной дисциплины; Решение ситуационных задач Подготовка к текущему контролю.	4
<b><i>Раздел 3. Детский травматизм и алгоритм неотложной хирургической помощи при острых травмах челюстно-лицевой области у детей. Комплексная реабилитация детей при травмах челюстно-лицевой области.</i></b>			
4.	Тема 4. Детский травматизм и алгоритм неотложной хирургической помощи при острых травмах челюстно-лицевой области у детей.	Подготовка к учебным аудиторным занятиям: Проработка теоретического материала учебной дисциплины; Работа с периодическими изданиями, нормативно-правовой документацией; Решение ситуационных задач. Подготовка к текущему контролю.	4
<b><i>Раздел 4. Врожденная патология ЧЛО.</i></b>			
5.	Тема 5. Травматология челюстно-лицевой области.	Подготовка к учебным аудиторным занятиям: Проработка теоретического материала учебной дисциплины; Решение ситуационных задач Подготовка к текущему контролю.	6
6.	Тема 6. Врождённые пороки развития лица.	Подготовка к учебным аудиторным занятиям: Проработка теоретического материала учебной дисциплины; Решение ситуационных задач. Подготовка к текущему контролю.	6
<b><i>Раздел 5. Воспалительные заболевания челюстно-лицевой области. Особенности течения у детей, роль педиатра в профилактике их возникновения</i></b>			

7.	Тема 7. Воспалительные заболевания челюстно-лицевой области.	Подготовка к учебным аудиторным занятиям: Проработка теоретического материала учебной дисциплины; Решение ситуационных задач. Подготовка к текущему контролю.	6
<b>Раздел 6. Доброкачественные и злокачественные образования челюстно-лицевой области: дифференциальная диагностика, лечение.</b>			
8.	Тема 8. Опухоли и опухолеподобные процессы мягких тканей лица, органов и слизистой оболочки рта.	Подготовка к учебным аудиторным занятиям: Проработка теоретического материала учебной дисциплины; Решение ситуационных задач. Подготовка к текущему контролю.	6
9.	Тема 9. Опухоли и опухолеподобные процессы костей лица у детей.	Подготовка к учебным аудиторным занятиям: Проработка теоретического материала учебной дисциплины; Решение ситуационных задач. Подготовка к текущему контролю.	6
<b>Раздел 7. Амбулаторная хирургия в детской стоматологии.</b>			
10.	Тема 10. Обезболивание в практике стоматологии и челюстно-лицевой хирургии. Операция удаления зуба.	Подготовка к учебным аудиторным занятиям: Проработка теоретического материала учебной дисциплины; Решение ситуационных задач. Подготовка к текущему контролю.	6
<b>Итого по дисциплине:</b>			<b>52</b>

**6. Критерии оценивания самостоятельной работы студентов по дисциплине Детская челюстно-лицевая хирургия**

**6**

Оценка	Критерии оценивания
<b>Для оценки решения ситуационной задачи:</b>	
«отлично»	Задача решена грамотно, ответы на вопросы сформулированы четко. Эталонный ответ полностью соответствует решению студента, которое хорошо обосновано теоретически.
«хорошо»	Задача решена, ответы на вопросы сформулированы недостаточно четко. Решение студента в целом соответствует эталонному ответу, но недостаточно хорошо обосновано теоретически.
«удовлетворительно»	Задача решена не полностью, ответы не содержат всех необходимых обоснований решения.
«неудовлетворительно»	Задача не решена или имеет грубые теоретические ошибки в ответе на поставленные вопросы
<b>Для оценки рефератов:</b>	
«отлично»	Реферат соответствует всем требованиям оформления, представлен широкий библиографический список. Содержание реферата отражает собственный аргументированный взгляд студента на проблему. Тема раскрыта всесторонне, отмечается способность студента к интегрированию и обобщению данных первоисточников, присутствует логика изложения материала. Имеется иллюстративное сопровождение текста.
«хорошо»	Реферат соответствует всем требованиям оформления, представлен

	достаточный библиографический список. Содержание реферата отражает аргументированный взгляд студента на проблему, однако отсутствует собственное видение проблемы. Тема раскрыта всесторонне, присутствует логика изложения материала.
«удовлетворительно»	Реферат не полностью соответствует требованиям оформления, не представлен достаточный библиографический список. Аргументация взгляда на проблему недостаточно убедительна и не охватывает полностью современное состояние проблемы. Вместе с тем присутствует логика изложения материала.
«неудовлетворительно»	Тема реферата не раскрыта, отсутствует убедительная аргументация по теме работы, использовано не достаточное для раскрытия темы реферата количество литературных источников.
<b>Для оценки презентаций:</b>	
«отлично»	Содержание является строго научным. Иллюстрации (графические, музыкальные, видео) усиливают эффект восприятия текстовой части информации. Орфографические, пунктуационные, стилистические ошибки отсутствуют. Наборы числовых данных проиллюстрированы графиками и диаграммами, причем в наиболее адекватной форме. Информация является актуальной и современной. Ключевые слова в тексте выделены.
«хорошо»	Содержание в целом является научным. Иллюстрации (графические, музыкальные, видео) соответствуют тексту. Орфографические, пунктуационные, стилистические ошибки практически отсутствуют. Наборы числовых данных проиллюстрированы графиками и диаграммами. Информация является актуальной и современной. Ключевые слова в тексте выделены.
«удовлетворительно»	Содержание включает в себя элементы научности. Иллюстрации (графические, музыкальные, видео) в определенных случаях соответствуют тексту. Есть орфографические, пунктуационные, стилистические ошибки. Наборы числовых данных чаще всего проиллюстрированы графиками и диаграммами. Информация является актуальной и современной. Ключевые слова в тексте чаще всего выделены.
«неудовлетворительно»	Содержание не является научным. Иллюстрации (графические, музыкальные, видео) не соответствуют тексту. Много орфографических, пунктуационных, стилистических ошибок. Наборы числовых данных не проиллюстрированы графиками и диаграммами. Информация не представляется актуальной и современной. Ключевые слова в тексте не выделены.
<b>Для практических навыков:</b>	
«отлично»	Необходимые практические навыки, предусмотренные в рамках изучения дисциплины, сформированы полностью и подкреплены теоретическими знаниями.
«хорошо»	Необходимые практические навыки, предусмотренные в рамках изучения дисциплины, сформированы недостаточно, но подкреплены теоретическими знаниями без пробелов.
«удовлетворительно»	Необходимые практические навыки, предусмотренные в рамках изучения дисциплины, в основном сформированы, но теоретические знания по дисциплине освоены частично.
«неудовлетворительно»	Необходимые практические навыки, предусмотренные в рамках изучения дисциплины, не сформированы и теоретическое содержание дисциплины не освоено.



## ***Методическая разработка для обучающегося***

### ***1. Деятельность студентов по формированию и развитию навыков учебной самостоятельной работы по дисциплине Детская челюстно-лицевая хирургия***

В процессе самостоятельной работы студент приобретает необходимые для будущей специальности компетенции, навыки самоорганизации, самоконтроля, самоуправления, саморефлексии и становится активным самостоятельным субъектом учебной деятельности.

*Выполняя самостоятельную работу под контролем преподавателя, студент должен:* освоить минимум содержания, выносимый на самостоятельную работу студентов и предложенный преподавателем и компетенциями в соответствии с ООП:

- планировать самостоятельную работу в соответствии с графиком самостоятельной работы, предложенным преподавателем.
- самостоятельную работу студент должен осуществлять в организационных формах, предусмотренных учебным планом и рабочей программой преподавателя.
- выполнять самостоятельную работу и отчитываться по ее результатам в соответствии с графиком представления результатов, видами и сроками отчетности по самостоятельной работе студентов.

*Студент может:* сверх предложенного преподавателем (при обосновании и согласовании с ним) и содержания по данной дисциплине:

- самостоятельно определять уровень (глубину) проработки содержания материала;
- предлагать дополнительные темы и вопросы для самостоятельной проработки;
- в рамках общего графика выполнения самостоятельной работы предлагать обоснованный индивидуальный график выполнения и отчетности по результатам самостоятельной работы;
- предлагать свои варианты организационных форм самостоятельной работы;
- использовать для самостоятельной работы методические пособия, учебные пособия, разработки сверх предложенного преподавателем перечня;
- использовать не только контроль, но и самоконтроль результатов самостоятельной работы в соответствии с методами самоконтроля, предложенными преподавателем или выбранными самостоятельно.

Самостоятельная работа студентов должна оказывать важное влияние на формирование личности будущего специалиста, его компетентность. Каждый студент самостоятельно определяет режим своей работы и меру труда, затрачиваемого на овладение учебным содержанием по каждой дисциплине. Он выполняет внеаудиторную работу по личному индивидуальному плану, в зависимости от его подготовки, времени и других условий.

## **2. Методические рекомендации для студентов по отдельным формам самостоятельной работы.**

Система вузовского обучения подразумевает значительно большую самостоятельность студентов в планировании и организации своей деятельности. Вчерашнему школьнику сделать это бывает весьма непросто: если в школе ежедневный контроль со стороны учителя заставлял постоянно и систематически готовиться к занятиям, то в вузе вопрос об уровне знаний вплотную встает перед студентом только в период сессии. Такая ситуация оборачивается для некоторых соблазном весь семестр посвятить свободному времяпрепровождению («когда будет нужно – выучу!»), а когда приходит пора экзаменов, материала, подлежащего усвоению, оказывается так много, что никакая память не способна с ним справиться в оставшийся промежуток времени.

<b>Формы</b>	<b>Описание</b>
<b>Работа с книгой.</b>	<p>При работе с книгой необходимо подобрать литературу, научиться правильно ее читать, вести записи. Для подбора литературы в библиотеке используются алфавитный и систематический каталоги.</p> <p>Важно помнить, что рациональные навыки работы с книгой - это всегда большая экономия времени и сил.</p> <p>Правильный подбор учебников рекомендуется преподавателем, читающим лекционный курс. Необходимая литература может быть также указана в методических разработках по данному курсу.</p> <p>Изучая материал по учебнику, следует переходить к следующему вопросу только после правильного уяснения предыдущего, описывая на бумаге все выкладки и вычисления (в том числе те, которые в учебнике опущены или на лекции даны для самостоятельного вывода).</p> <p>При изучении любой дисциплины большую и важную роль играет самостоятельная индивидуальная работа.</p> <p>Особое внимание следует обратить на определение основных понятий курса. Студент должен подробно разбирать примеры, которые поясняют такие определения, и уметь строить аналогичные примеры самостоятельно. Нужно добиваться точного представления о том, что изучаешь. Полезно составлять опорные конспекты. При изучении материала по учебнику полезно в тетради (на специально отведенных полях) дополнять конспект лекций. Там же следует отмечать вопросы, выделенные студентом для консультации с преподавателем.</p> <p>Выводы, полученные в результате изучения, рекомендуется в конспекте выделять, чтобы они при прочитывании записей лучше запоминались.</p> <p>Опыт показывает, что многим студентам помогает составление листа опорных сигналов, содержащего важнейшие и наиболее часто употребляемые формулы и понятия. Такой лист помогает запомнить формулы, основные положения лекции, а также может служить постоянным справочником для студента.</p>

	<p>Различают два вида чтения; первичное и вторичное. <i>Первичное</i> - это внимательное, неторопливое чтение, при котором можно остановиться на трудных местах. После него не должно остаться ни одного непонятого слова. Содержание не всегда может быть понятно после первичного чтения. Задача <i>вторичного</i> чтения полное усвоение смысла целого (по счету это чтение может быть и не вторым, а третьим или четвертым).</p>
<p><b>Работа с литературой.</b></p>	<p>Как уже отмечалось, самостоятельная работа с учебниками и книгами (а также самостоятельное теоретическое исследование проблем, обозначенных преподавателем на лекциях) – это важнейшее условие формирования у себя научного способа познания. Основные советы здесь можно свести к следующим:</p> <p>Составить перечень книг, с которыми Вам следует познакомиться.</p> <p>Сам такой перечень должен быть систематизированным (что необходимо для семинаров, что для экзаменов, что пригодится для написания курсовых и дипломных работ, а что Вас интересует за рамками официальной учебной деятельности, то есть что может расширить Вашу общую культуру...).</p> <p>Обязательно выписывать все выходные данные по каждой книге (при написании работ это позволит очень сэкономить время).</p> <p>Разобраться для себя, какие книги (или какие главы книг) следует прочитать более внимательно, а какие – просто просмотреть.</p> <p>При составлении перечней литературы следует посоветоваться с преподавателями и научными руководителями (или даже с более подготовленными и эрудированными сокурсниками), которые помогут Вам лучше сориентироваться, на что стоит обратить большее внимание, а на что вообще не стоит тратить время...</p> <p>Естественно, все прочитанные книги, учебники и статьи следует конспектировать, но это не означает, что надо конспектировать «все подряд»: можно выписывать кратко основные идеи автора и иногда приводить наиболее яркие и показательные цитаты (с указанием страниц).</p> <p>Если книга – Ваша собственная, то допускается делать на полях книги краткие пометки или же в конце книги, на пустых страницах просто сделать свой «предметный указатель», где отмечаются наиболее интересные для Вас мысли и обязательно указываются страницы в тексте автора (это очень хороший совет, позволяющий экономить время и быстро находить «избранные» места в самых разных книгах).</p> <p>Если Вы раньше мало работали с научной литературой, то следует выработать в себе способность «воспринимать» сложные тексты; для этого лучший прием – научиться «читать медленно», когда Вам понятно каждое прочитанное слово (а если слово незнакомое, то либо с помощью словаря, либо с помощью преподавателя обязательно его узнать), и это может занять немалое время (у кого-то – до нескольких недель и даже месяцев); опыт показывает, что после этого студент каким-то «чудом» начинает буквально заглатывать книги и чуть ли не видеть «сквозь обложку», стоящая это работа или нет...</p> <p>Либо читайте, либо перелистывайте материал, но не пытайтесь читать быстро... Если текст меня интересует, то чтение, размышление и даже фантазирование</p>

по этому поводу сливаются в единый процесс, в то время как вынужденное скорочтение не только не способствует качеству чтения, но и не приносит чувства удовлетворения, которое мы получаем, размышляя о прочитанном. Есть еще один эффективный способ оптимизировать знакомство с научной литературой – следует увлечься какой-то идеей и все книги просматривать с точки зрения данной идеи. В этом случае студент (или молодой ученый) будет как бы искать аргументы «за» или «против» интересующей его идеи, и одновременно он будет как бы общаться с авторами этих книг по поводу своих идей и размышлений... Проблема лишь в том, как найти «свою» идею...

Чтение научного текста является частью познавательной деятельности. Ее цель – извлечение из текста необходимой информации. От того насколько осознанно читающим собственная внутренняя установка при обращении к печатному слову (найти нужные сведения, усвоить информацию полностью или частично, критически проанализировать материал и т.п.) во многом зависит эффективность осуществляемого действия.

Выделяют **четыре основные установки в чтении научного текста**:

1. информационно-поисковый (задача – найти, выделить искомую информацию)
2. усваивающая (усилия читателя направлены на то, чтобы как можно полнее осознать и запомнить как сами сведения, излагаемые автором, так и всю логику его рассуждений)
3. аналитико-критическая (читатель стремится критически осмыслить материал, проанализировав его, определив свое отношение к нему)
4. творческая (создает у читателя готовность в том или ином виде – как отправной пункт для своих рассуждений, как образ для действия по аналогии и т.п. – использовать суждения автора, ход его мыслей, результат наблюдения, разработанную методику, дополнить их, подвергнуть новой проверке).

С наличием различных установок обращения к научному тексту связано существование и нескольких **видов чтения**:

1. библиографическое – просматривание карточек каталога, рекомендательных списков, сводных списков журналов и статей за год и т.п.;
2. просмотровое – используется для поиска материалов, содержащих нужную информацию, обычно к нему прибегают сразу после работы со списками литературы и каталогами, в результате такого просмотра читатель устанавливает, какие из источников будут использованы в дальнейшей работе;
3. ознакомительное – подразумевает сплошное, достаточно подробное прочтение отобранных статей, глав, отдельных страниц, цель – познакомиться с характером информации, узнать, какие вопросы вынесены автором на рассмотрение, провести сортировку материала;
4. изучающее – предполагает доскональное освоение материала; в ходе такого чтения проявляется доверие читателя к автору, готовность принять изложенную информацию, реализуется установка на предельно полное понимание материала;
5. аналитико-критическое и творческое чтение – два вида чтения близкие

	<p>между собой тем, что участвуют в решении исследовательских задач. Первый из них предполагает направленный критический анализ, как самой информации, так и способов ее получения и подачи автором; второе – поиск тех суждений, фактов, по которым или в связи с которыми, читатель считает нужным высказать собственные мысли.</p> <p>Из всех рассмотренных видов чтения основным для студентов является изучающее – именно оно позволяет в работе с учебной литературой накапливать знания в различных областях. Вот почему именно этот вид чтения в рамках учебной деятельности должен быть освоен в первую очередь.</p> <p>Кроме того, при овладении данным видом чтения формируются основные приемы, повышающие эффективность работы с научным текстом:</p> <ol style="list-style-type: none"> <li>1. Аннотирование – предельно краткое связное описание просмотренной или прочитанной книги (статьи), ее содержания, источников, характера и назначения;</li> <li>2. Планирование – краткая логическая организация текста, раскрывающая содержание и структуру изучаемого материала;</li> <li>3. Тезирование – лаконичное воспроизведение основных утверждений автора без привлечения фактического материала;</li> <li>4. Цитирование – дословное выписывание из текста выдержек, извлечений, наиболее существенно отражающих ту или иную мысль автора;</li> <li>5. Конспектирование – краткое и последовательное изложение содержания прочитанного. Конспект – сложный способ изложения содержания книги или статьи в логической последовательности. Конспект аккумулирует в себе предыдущие виды записи, позволяет всесторонне охватить содержание книги, статьи. Поэтому умение составлять план, тезисы, делать выписки и другие записи определяет и технологию составления конспекта.</li> </ol>
<p><b>Составление конспекта</b></p>	<ol style="list-style-type: none"> <li>1. Внимательно прочитайте текст. Уточните в справочной литературе непонятные слова. При записи не забудьте вынести справочные данные на поля конспекта;</li> <li>2. Выделите главное, составьте план;</li> <li>3. Кратко сформулируйте основные положения текста, отметьте аргументацию автора;</li> <li>4. Законспектируйте материал, четко следуя пунктам плана. При конспектировании старайтесь выразить мысль своими словами. Записи следует вести четко, ясно.</li> <li>5. Грамотно записывайте цитаты. Цитируя, учитывайте лаконичность, значимость мысли.</li> </ol> <p>В тексте конспекта желательно приводить не только тезисные положения, но и их доказательства. При оформлении конспекта необходимо стремиться к емкости каждого предложения. Мысли автора книги следует излагать кратко, заботясь о стиле и выразительности написанного. Число дополнительных элементов конспекта должно быть логически обоснованным, записи должны распределяться в определенной последовательности, отвечающей логической структуре произведения. Для уточнения и дополнения необходимо оставлять поля.</p> <p>Овладение навыками конспектирования требует от студента целеустремленности, повседневной самостоятельной работы.</p>
<p><b>Занят</b></p>	<p>Для того чтобы занятия семинарского типа приносили максимальную пользу,</p>

<p><b>ия семи нарск ого типа</b></p>	<p>необходимо помнить, что упражнение и решение задач проводятся по вычитанному на лекциях материалу и связаны, как правило, с детальным разбором отдельных вопросов лекционного курса. Следует подчеркнуть, что только после усвоения лекционного материала с определенной точки зрения (а именно с той, с которой он излагается на лекциях) он будет закрепляться на практических занятиях как в результате обсуждения и анализа лекционного материала, так и с помощью решения проблемных ситуаций, задач. При этих условиях студент не только хорошо усвоит материал, но и научится применять его на практике, а также получит дополнительный стимул (и это очень важно) для активной проработки лекции.</p> <p>При самостоятельном решении задач нужно обосновывать каждый этап решения, исходя из теоретических положений курса. Если студент видит несколько путей решения проблемы (задачи), то нужно сравнить их и выбрать самый рациональный. Полезно до начала вычислений составить краткий план решения проблемы (задачи). Решение проблемных задач или примеров следует излагать подробно, вычисления располагать в строгом порядке, отделяя вспомогательные вычисления от основных. Решения при необходимости нужно сопровождать комментариями, схемами, чертежами и рисунками.</p> <p>Следует помнить, что решение каждой учебной задачи должно доводиться до окончательного логического ответа, которого требует условие, и по возможности с выводом. Полученный ответ следует проверить способами, вытекающими из существа данной задачи. Полезно также (если возможно) решать несколькими способами и сравнить полученные результаты. Решение задач данного типа нужно продолжать до приобретения твердых навыков в их решении.</p>
<p><b>Само прове рка.</b></p>	<p>После изучения определенной темы по записям в конспекте и учебнику, а также решения достаточного количества соответствующих задач на практических занятиях и самостоятельно студенту рекомендуется, используя лист опорных сигналов, воспроизвести по памяти определения, выводы формул, формулировки основных положений и доказательств.</p> <p>В случае необходимости нужно еще раз внимательно разобраться в материале. Иногда недостаточность усвоения того или иного вопроса выясняется только при изучении дальнейшего материала. В этом случае надо вернуться назад и повторить плохо усвоенный материал. Важный критерий усвоения теоретического материала - умение решать задачи или пройти тестирование по пройденному материалу. Однако следует помнить, что правильное решение задачи может получиться в результате применения механически заученных формул без понимания сущности теоретических положений.</p>
<p><b>Консу льтац ии</b></p>	<p>Если в процессе самостоятельной работы над изучением теоретического материала или при решении задач у студента возникают вопросы, разрешить которые самостоятельно не удастся, необходимо обратиться к преподавателю для получения у него разъяснений или указаний. В своих вопросах студент должен четко выразить, в чем он испытывает затруднения, характер этого затруднения. За консультацией следует обращаться и в случае, если возникнут сомнения в правильности ответов на вопросы самопроверки.</p>

<p><b>Подготовка к экзаменам и зачетам.</b></p>	<p>Изучение многих общепрофессиональных и специальных дисциплин завершается экзаменом. Подготовка к экзамену способствует закреплению, углублению и обобщению знаний, получаемых, в процессе обучения, а также применению их к решению практических задач. Готовясь к экзамену, студент ликвидирует имеющиеся пробелы в знаниях, углубляет, систематизирует и упорядочивает свои знания. На экзамене студент демонстрирует то, что он приобрел в процессе обучения по конкретной учебной дисциплине.</p> <p>Экзаменационная сессия - это серия экзаменов, установленных учебным планом. Между экзаменами интервал 3-4 дня. Не следует думать, что 3-4 дня достаточно для успешной подготовки к экзаменам.</p> <p>В эти 3-4 дня нужно систематизировать уже имеющиеся знания. На консультации перед экзаменом студентов познакомят с основными требованиями, ответят на возникшие у них вопросы. Поэтому посещение консультаций обязательно.</p> <p>Требования к организации подготовки к экзаменам те же, что и при занятиях в течение семестра, но соблюдаться они должны более строго. Во-первых, очень важно соблюдение режима дня; сон не менее 8 часов в сутки, занятия заканчиваются не позднее, чем за 2-3 часа до сна. Оптимальное время занятий, особенно по математике - утренние и дневные часы. В перерывах между занятиями рекомендуются прогулки на свежем воздухе, неустойчивые занятия спортом. Во-вторых, наличие хороших собственных конспектов лекций. Даже в том случае, если была пропущена какая-либо лекция, необходимо во время ее восстановить (переписать ее на кафедре), обдумать, снять возникшие вопросы для того, чтобы запоминание материала было осознанным. В-третьих, при подготовке к экзаменам у студента должен быть хороший учебник или конспект литературы, прочитанной по указанию преподавателя в течение семестра. Здесь можно эффективно использовать листы опорных сигналов.</p> <p>Вначале следует просмотреть весь материал по сдаваемой дисциплине, отметить для себя трудные вопросы. Обязательно в них разобраться. В заключение еще раз целесообразно повторить основные положения, используя при этом листы опорных сигналов.</p> <p>Систематическая подготовка к занятиям в течение семестра позволит использовать время экзаменационной сессии для систематизации знаний.</p>
<p><b>Подготовка к зачетам и экзаменам</b></p>	<p>Лучше сразу сориентироваться во всем материале и обязательно расположить весь материал согласно экзаменационным вопросам (или вопросам, обсуждаемым на семинарах), эта работа может занять много времени, но все остальное – это уже технические детали (главное – это ориентировка в материале!).</p> <p>Сама подготовка связана не только с «запоминанием». Подготовка также предполагает и переосмысление материала, и даже рассмотрение альтернативных идей.</p> <p>Готовить «шпаргалки» полезно, но пользоваться ими рискованно. Главный смысл подготовки «шпаргалок» – это систематизация и оптимизация знаний по данному предмету, что само по себе прекрасно – это очень сложная и важная для студента работа, более сложная и важная, чем простое</p>

	<p>поглощение массы учебной информации. Если студент самостоятельно подготовил такие «шпаргалки», то, скорее всего, он и экзамены сдавать будет более уверенно, так как у него уже сформирована общая ориентировка в сложном материале.</p> <p>Как это ни парадоксально, но использование «шпаргалок» часто позволяет отвечающему студенту лучше демонстрировать свои познания (точнее – ориентировку в знаниях, что намного важнее знания «запомненного» и «тут же забытого» после сдачи экзамена).</p> <p>Сначала студент должен продемонстрировать, что он «усвоил» все, что требуется по программе обучения (или по программе данного преподавателя), и лишь после этого он вправе высказать иные, желательно аргументированные точки зрения.</p>
<p><b>Написания научных текстов (рефератов)</b></p>	<p>Важно разобраться сначала, какова истинная цель Вашего научного текста - это поможет Вам разумно распределить свои силы, время и важно разобраться, кто будет «читателем» Вашей работы.</p> <p>Писать серьезные работы следует тогда, когда есть о чем писать и когда есть настроение поделиться своими рассуждениями.</p> <p>Писать следует ясно и понятно, стараясь основные положения формулировать четко и недвусмысленно (чтобы и самому понятно было), а также стремясь структурировать свой текст. Каждый раз надо представлять, что ваш текст будет кто-то читать и ему захочется сориентироваться в нем, быстро находить ответы на интересующие вопросы (заодно представьте себя на месте такого человека). Понятно, что работа, написанная «сплошным текстом» (без заголовков, без выделения крупным шрифтом наиболее важным мест и т. п.), у культурного читателя должна вызывать брезгливость и даже жалость к автору (исключения составляют некоторые древние тексты, когда и жанр был иной и к текстам относились иначе, да и самих текстов было гораздо меньше – не то, что в эпоху «информационного взрыва» и соответствующего «информационного мусора»).</p> <p>Объем текста и различные оформительские требования во многом зависят от принятых норм.</p> <p>Как создать у себя подходящее творческое настроение для работы над научным текстом (как найти «вдохновение»)? Во-первых, должна быть идея, а для этого нужно научиться либо относиться к разным явлениям и фактам несколько критически (своя идея – как иная точка зрения), либо научиться увлекаться какими-то известными идеями, которые нуждаются в доработке.</p>

### ***3. Самостоятельная работа студентов по Детская челюстно-лицевая хирургия***

№ п/п	Период обучения (семестр). Наименование раздела (модуля), тема дисциплины (модуля)	Содержание самостоятельной работы обучающихся	Всего часов
1	2	3	4
<b>9 семестр</b>			



	<b><i>Раздел 1. Детская челюстно-лицевая хирургия</i></b>		
1.	Тема 1. Определение дисциплины, её место среди медицинских специальностей.	Подготовка к учебным аудиторным занятиям: Проработка теоретического материала учебной дисциплины; Подготовка к текущему контролю	4
2.	Тема 2. Обследование пациентов с заболеваниями челюстно-лицевой области и полости рта. Особенности обследования у детей.	Подготовка к учебным аудиторным занятиям: Проработка теоретического материала учебной дисциплины; Работа с периодическими изданиями, нормативно-правовой документацией; Решение ситуационных задач Подготовка к текущему контролю	4
	<b><i>Раздел 2. Анатомо-физиологические особенности детского организма и их роль в клиническом течении основных стоматологических заболеваний и травм челюстно-лицевой области у детей.</i></b>		
3.	Тема. 3 Анатомо-физиологические особенности детского организма и их роль в клиническом течении основных стоматологических заболеваний и травм челюстно-лицевой области у детей.	Подготовка к учебным аудиторным занятиям: Проработка теоретического материала учебной дисциплины; Решение ситуационных задач Подготовка к текущему контролю.	4
	<b><i>Раздел 3. Детский травматизм и алгоритм неотложной хирургической помощи при острых травмах челюстно-лицевой области у детей. Комплексная реабилитация детей при травмах челюстно-лицевой области.</i></b>		
4.	Тема 4. Детский травматизм и алгоритм неотложной хирургической помощи при острых травмах челюстно-лицевой области у детей.	Подготовка к учебным аудиторным занятиям: Проработка теоретического материала учебной дисциплины; Работа с периодическими изданиями, нормативно-правовой документацией; Решение ситуационных задач. Подготовка к текущему контролю.	4
	<b><i>Раздел 4. Врожденная патология ЧЛО.</i></b>		
5.	Тема 5. Травматология челюстно-лицевой области.	Подготовка к учебным аудиторным занятиям: Проработка теоретического материала учебной дисциплины; Решение ситуационных задач Подготовка к текущему контролю.	6
6.	Тема 6. Врождённые пороки развития лица.	Подготовка к учебным аудиторным занятиям: Проработка теоретического материала учебной дисциплины; Решение ситуационных задач. Подготовка к текущему контролю.	6
	<b><i>Раздел 5. Воспалительные заболевания челюстно-лицевой области. Особенности течения у детей, роль педиатра в профилактике их возникновения</i></b>		

7.	Тема 7. Воспалительные заболевания челюстно-лицевой области.	Подготовка к учебным аудиторным занятиям: Проработка теоретического материала учебной дисциплины; Решение ситуационных задач. Подготовка к текущему контролю.	6
<b><i>Раздел 6. Доброкачественные и злокачественные образования челюстно-лицевой области: дифференциальная диагностика, лечение.</i></b>			
8.	Тема 8. Опухоли и опухолеподобные процессы мягких тканей лица, органов и слизистой оболочки рта.	Подготовка к учебным аудиторным занятиям: Проработка теоретического материала учебной дисциплины; Решение ситуационных задач. Подготовка к текущему контролю.	6
9.	Тема 9. Опухоли и опухолеподобные процессы костей лица у детей.	Подготовка к учебным аудиторным занятиям: Проработка теоретического материала учебной дисциплины; Решение ситуационных задач. Подготовка к текущему контролю.	6
<b><i>Раздел 7. Амбулаторная хирургия в детской стоматологии.</i></b>			
10.	Тема 10. Обезболивание в практике стоматологии и челюстно-лицевой хирургии. Операция удаления зуба.	Подготовка к учебным аудиторным занятиям: Проработка теоретического материала учебной дисциплины; Решение ситуационных задач. Подготовка к текущему контролю.	6
<b>Итого по дисциплине:</b>			<b>52</b>

#### ***4. Критерии оценивания самостоятельной работы студентов по дисциплине Детская челюстно-лицевая хирургия***

Самостоятельная работа студентов предусмотрена программой для всех форм обучения и организуется в соответствии с рабочей программой дисциплины. Контроль выполнения заданий на СРС осуществляется преподавателем на каждом практическом занятии.

<b>Оценка</b>	<b>Критерии оценки</b>
<b>Зачтено</b>	Выставляется студенту, если работа выполнена самостоятельно, содержание соответствует теме исследования, оформление соответствует предъявляемым требованиям и студент может кратко пояснить качественное содержание работы.
<b>Не зачтено</b>	Выставляется студенту, если имеются признаки одного из следующих пунктов: оформление не соответствует предъявляемым требованиям, содержание работы не соответствует теме, студент не может пояснить содержание работы, не может ответить на поставленные вопросы