



УРАЛЬСКИЙ
МЕДИЦИНСКИЙ
ИНСТИТУТ

**Автономная некоммерческая организация
высшего образования
«Уральский медицинский институт»**

**Фонд оценочных средств для проведения текущего контроля и
промежуточной аттестации обучающихся по дисциплине**

Б1.О.22 Лучевая диагностика

Специальность 31.05.03 Стоматология

квалификация: врач-стоматолог

Форма обучения: очная

Срок обучения: 5 лет

Фонд оценочных средств по дисциплине рассмотрен и одобрен на заседании Ученого совета института (протокол № 2 от 07.06.2024 г.) и утвержден приказом ректора № 34 от 07.06.2024 года.

Нормативно-правовые основы разработки и реализации фонда оценочных средств по дисциплине:

- 1) Федеральный государственный образовательный стандарт высшего образования – специалитет по специальности 31.05.03 Стоматология, утвержденный Приказом Министра науки и высшего образования Российской Федерации от 12.08.2020 № 984.
- 2) Общая характеристика образовательной программы.
- 3) Учебный план образовательной программы.
- 4) Рабочая программа учебной дисциплины.

1 Организация контроля планируемых результатов обучения по дисциплине Лучевая диагностика

| Код | Планируемые результаты обучения по дисциплине: | Наименование индикатора достижения компетенции |
|-----------------------------------------|-----------------------------------------------------------------------------------------------------------|----------------------------------------------------------------------------------------------------------------------------------------------------------------------------------------------------------------------------------------------------------------------------------------------------------------------------------------------------------------------------------------------------------------------------------------------------------------------------------------------------------------------------------------------------------------------------------------------------------------------------------------------------------------------------------------------------------------------------------------------------------------------------------------------------------------------------------------------------------------------------------------------------------------------------------------------------------------------------------------------------------------------------------------------------------------------------------------------------------------------------------------------------------------------------------------------------------------------------------------------------------------------------------------------------------------------------------------------------------------------------------------------------------------------------------------------------------------------------------------------------------------------------------------------------------------------------------------------------------------------------------------------------------------------------------------------------------------------------------------------------------------------------------------------------------------------------------------------------------------------------------------------------------------------------------------------------------------------------------------------------------------------------------------------------------------------------------------------------------------------------------------------------------------------------------------------------------------------------------|
| Общепрофессиональные компетенции | | |
| ОПК-5 | Способен проводить обследование пациента с целью установления диагноза при решении профессиональных задач | <p>ИОПК 5.1 Знает методику сбора анамнеза жизни и заболеваний, жалоб у детей и взрослых (их законных представителей); методику осмотра и физикального обследования; клиническую картину, методы диагностики наиболее распространенных заболеваний; методы лабораторных и инструментальных исследований для оценки состояния здоровья, медицинские показания к проведению исследований, правила интерпретации их результатов; международную статистическую классификацию болезней и проблем, связанных со здоровьем (МКБ); состояния, требующие оказания медицинской помощи в неотложной форме</p> <p>ИОПК 5.2 Умеет: осуществлять сбор жалоб, анамнеза жизни и заболевания у детей и взрослых (их законных представителей), выявлять факторы риска и причин развития заболеваний; применять методы осмотра и физикального обследования детей и взрослых; интерпретировать результаты осмотра и физикального обследования детей и взрослых; диагностировать у детей и взрослых наиболее распространенную патологию; выявлять факторы риска онкологических заболеваний; формулировать предварительный диагноз, составлять план проведения лабораторных, инструментальных и дополнительных исследований у детей и взрослых в соответствии с порядками оказания медицинской помощи, клиническими рекомендациями, с учетом стандартов медицинской помощи; направлять детей и взрослых на лабораторные, инструментальные и дополнительные исследования в соответствии с действующими порядками оказания стоматологической медицинской помощи, клиническими рекомендациями, с учетом стандартов медицинской помощи; направлять детей и взрослых на консультации к врачам-специалистам в соответствии с порядками оказания медицинской помощи, клиническими рекомендациями, с учетом стандартов медицинской помощи; интерпретировать и анализировать результаты консультаций врачами-специалистами детей и взрослых; интерпретировать и анализировать результаты основных (клинических) и дополнительных (лабораторных, инструментальных) методов обследования; проводить дифференциальную диагностику заболеваний у детей и взрослых; выявлять клинические признаки внезапных острых заболеваний, состояний, обострений хронических</p> |

| | | |
|--|--|-----------------------------------------------------------------------------------------------------------------------------------------------------------------------------------------------------------------------------------------------------------------------------------------------------------------------------------------------------------------------------------------------------------------------------------------------------------------------------------------------------------------------------------------------------------------------------------------------------------------------------------------------------------------------------------------------------------------------------------------------------------------------------------------------------------------------------------------------------------------------------------------------------------------------------------------------------------------------------------------------------------------------------------------------------------------------------------------------------------------------------------------------------------------------------------------------------------------------------------------------------------------------------------------------------------------------------------------------------------------------------------------------------------------------------------------------------------------------|
| | | <p>заболеваний без явных признаков угрозы жизни, требующих оказания медицинской помощи в неотложной форме</p> <p>ИДОПК 5.3 Имеет практический опыт: сбора жалоб, анамнеза жизни и заболевания у детей и взрослых, (их законных представителей), выявления факторов риска и причин развития заболеваний; осмотра и физикального обследование детей и взрослых; диагностики наиболее распространенных заболеваний у детей и взрослых; выявления факторов риска основных онкологических заболеваний; формулирования предварительного диагноза, составления плана проведения инструментальных, лабораторных, дополнительных исследований, консультаций врачей-специалистов; направления пациентов на инструментальные, лабораторные, дополнительные исследования, консультации врачей-специалистов в соответствии с действующими порядками оказания медицинской помощи, клиническими рекомендациями, с учетом стандартов медицинской помощи; интерпретации данных дополнительных (лабораторных и инструментальных) обследований пациентов; постановки предварительного диагноза в соответствии с международной статистической классификацией болезней и проблем, связанных со здоровьем (МКБ); проведения дифференциальной диагностики заболеваний; распознавания состояний, возникающих при внезапных острых заболеваниях, обострении хронических заболеваний без явных признаков угрозы жизни пациента и требующих оказания медицинской помощи в неотложной форме -</p> |
|--|--|-----------------------------------------------------------------------------------------------------------------------------------------------------------------------------------------------------------------------------------------------------------------------------------------------------------------------------------------------------------------------------------------------------------------------------------------------------------------------------------------------------------------------------------------------------------------------------------------------------------------------------------------------------------------------------------------------------------------------------------------------------------------------------------------------------------------------------------------------------------------------------------------------------------------------------------------------------------------------------------------------------------------------------------------------------------------------------------------------------------------------------------------------------------------------------------------------------------------------------------------------------------------------------------------------------------------------------------------------------------------------------------------------------------------------------------------------------------------------|

Профессиональные компетенции

| | | |
|------|------------------------------------------------------------------------------------------------------------------|--------------------------------------------------------------------------------------------------------------------------------------------------------------------------------------------------------------------------------------------------------------------------------------------------------------------------------------------------------------------------------------------------------------------------------------------------------------------------------------------------------------------------------------------------------------------------------------------------------------------------------------------------------------------------------------------------------------------------------------------------------------------------------------------------------------------------------------------------------------------------------------|
| ПК-1 | Способен к проведению диагностики у детей и взрослых со стоматологическим и заболеваниями, установлению диагноза | <p>ИПК 1.1 Знает:</p> <p>Общие вопросы организации медицинской помощи взрослому населению и детям</p> <p>Анатомию головы, челюстно-лицевой области, особенности кровоснабжения и иннервации строение зубов Гистологию и эмбриологию полости рта и зубов, основные нарушения эмбриогенеза</p> <p>Анатомо-функциональное состояние органов челюстнолицевой области с учетом возраста</p> <p>Нормальную и патологическую физиологию зубочелюстной системы, ее взаимосвязь с функциональным состоянием других систем организма и уровни их регуляции</p> <p>Роль гигиены полости рта, питания и применения фторидов в предупреждении заболеваний зубов и пародонта Методику сбора анамнеза жизни и заболеваний, жалоб у детей и взрослых (их законных представителей) со стоматологическими заболеваниями</p> <p>Цели и задачи индивидуальной и профессиональной гигиены полости рта</p> |
|------|------------------------------------------------------------------------------------------------------------------|--------------------------------------------------------------------------------------------------------------------------------------------------------------------------------------------------------------------------------------------------------------------------------------------------------------------------------------------------------------------------------------------------------------------------------------------------------------------------------------------------------------------------------------------------------------------------------------------------------------------------------------------------------------------------------------------------------------------------------------------------------------------------------------------------------------------------------------------------------------------------------------|

| | | |
|--|--|-------------------------------------------------------------------------------------------------------------------------------------------------------------------------------------------------------------------------------------------------------------------------------------------------------------------------------------------------------------------------------------------------------------------------------------------------------------------------------------------------------------------------------------------------------------------------------------------------------------------------------------------------------------------------------------------------------------------------------------------------------------------------------------------------------------------------------------------------------------------------------------------------------------------------------------------------------------------------------------------------------------------------------------------------------------------------------------------------------------------------------------------------------------------------------------------------------------------------------------------------------------------------------------------------------------------------------------------------------------------------------------------------------------------------------------------------------------------------------------------------------------------------------------------------------------------------------------------------------------------------------------------------------------------------------------------------------------------------------------------------------------------------------------------------------------------------------------------------------------------------------------------------------------------------------------------------------------------------------------------------------------------------------------------------------------------------------------------------------------------------------------------------------------------------------------------------------------------------------------------------------------------------------------------------------------------------------------------------------------------------------------------------------------------------|
| | | <p>Гигиенические индексы и методы их определения</p> <p>Методику осмотра и физикального обследования, особенности проведения клинического стоматологического обследования у детей и взрослых со стоматологическими заболеваниями</p> <p>Клиническую картину, методы диагностики, классификацию заболеваний зубов, пародонта, слизистой оболочки полости рта, губ у детей и взрослых</p> <p>Клиническую картину, методы диагностики, классификацию заболеваний костной ткани челюстей, периферической нервной системы челюстно-лицевой области, височно-нижнечелюстного сустава у детей и взрослых</p> <p>Методы лабораторных и инструментальных исследований для оценки состояния здоровья, медицинские показания к проведению исследований, правила интерпретации их результатов</p> <p>Медицинские показания и противопоказания к применению дополнительных методов обследования</p> <p>Медицинские изделия, применяемые при оказании медицинской помощи детям и взрослым со стоматологическими заболеваниями</p> <p>Международную статистическую классификацию болезней и проблем, связанных со здоровьем (МКБ)</p> <p>Порядок оказания медицинской помощи взрослому населению при стоматологических заболеваниях</p> <p>Порядок оказания медицинской помощи детям со стоматологическими заболеваниями</p> <p>Клинические рекомендации по вопросам оказания стоматологической помощи</p> <p>Состояния, требующие оказания медицинской помощи в неотложной форме</p> <p>Санитарно-эпидемиологические требования и вопросы организации санитарно-противоэпидемических (профилактических) мероприятий в целях предупреждения возникновения и распространения инфекционных заболеваний</p> <p>ИПК 1.2 Умеет:</p> <p>Осуществлять сбор жалоб, анамнеза жизни и заболевания у детей и взрослых (их законных представителей) со стоматологическими заболеваниями, выявлять факторы риска и причин развития стоматологических заболеваний</p> <p>Интерпретировать информацию, полученную от детей и взрослых (их законных представителей) со стоматологическими заболеваниями</p> <p>Применять методы осмотра и физикального обследования детей и взрослых со стоматологическими заболеваниями</p> <p>Интерпретировать результаты осмотра и физикального обследования детей и взрослых со стоматологическими заболеваниями/</p> <p>Диагностировать у детей и взрослых со стоматологическими заболеваниями твердых тканей</p> |
|--|--|-------------------------------------------------------------------------------------------------------------------------------------------------------------------------------------------------------------------------------------------------------------------------------------------------------------------------------------------------------------------------------------------------------------------------------------------------------------------------------------------------------------------------------------------------------------------------------------------------------------------------------------------------------------------------------------------------------------------------------------------------------------------------------------------------------------------------------------------------------------------------------------------------------------------------------------------------------------------------------------------------------------------------------------------------------------------------------------------------------------------------------------------------------------------------------------------------------------------------------------------------------------------------------------------------------------------------------------------------------------------------------------------------------------------------------------------------------------------------------------------------------------------------------------------------------------------------------------------------------------------------------------------------------------------------------------------------------------------------------------------------------------------------------------------------------------------------------------------------------------------------------------------------------------------------------------------------------------------------------------------------------------------------------------------------------------------------------------------------------------------------------------------------------------------------------------------------------------------------------------------------------------------------------------------------------------------------------------------------------------------------------------------------------------------------|

| | | |
|--|--|-----------------------------------------------------------------------------------------------------------------------------------------------------------------------------------------------------------------------------------------------------------------------------------------------------------------------------------------------------------------------------------------------------------------------------------------------------------------------------------------------------------------------------------------------------------------------------------------------------------------------------------------------------------------------------------------------------------------------------------------------------------------------------------------------------------------------------------------------------------------------------------------------------------------------------------------------------------------------------------------------------------------------------------------------------------------------------------------------------------------------------------------------------------------------------------------------------------------------------------------------------------------------------------------------------------------------------------------------------------------------------------------------------------------------------------------------------------------------------------------------------------------------------------------------------------------------------------------------------------------------------------------------------------------------------------------------------------------------------------------------------------------------------------------------------------------------------------------------------------------------------------------------------------------------------------------------------------------------------------------------------------------------------------------------------------------------------------------------------------------------------------------------------------------------------------------------------------------------------------------------------------------------------------------------------------------------------------------------------------------------------------------------------------------------------------------|
| | | <p>зубов болезни пульпы и периодонта, заболевания пародонта, слизистой оболочки рта и губ</p> <p>Диагностировать у детей и взрослых со стоматологическими заболеваниями дефекты зубов, зубных рядов, зубочелюстные деформации и аномалии зубов и челюстей, полное отсутствие зубов и предпосылки их развития, травмы зубов, костей лицевого скелета и мягких тканей челюстно-лицевой области</p> <p>Выявлять у детей и взрослых со стоматологическими заболеваниями факторы риска онкологических заболеваний челюстно-лицевой области</p> <p>Формулировать предварительный диагноз, составлять план проведения лабораторных, инструментальных и дополнительных исследований у детей и взрослых со стоматологическими заболеваниями в соответствии с порядками оказания медицинской помощи, клиническими рекомендациями, с учетом стандартов медицинской помощи Направлять детей и взрослых со стоматологическими заболеваниями на лабораторные, инструментальные и дополнительные исследования в соответствии с действующими порядками оказания стоматологической медицинской помощи, клиническими рекомендациями, с учетом стандартов медицинской помощи</p> <p>Направлять детей и взрослых со стоматологическими заболеваниями на консультации к врачам-специалистам в соответствии с порядками оказания медицинской помощи, клиническими рекомендациями, с учетом стандартов медицинской помощи</p> <p>Интерпретировать и анализировать результаты консультаций врачами-специалистами детей и взрослых со стоматологическими заболеваниями</p> <p>Обосновывать необходимость и объем дополнительных обследований пациентов (включая рентгенологические методы)</p> <p>Интерпретировать и анализировать результаты основных(клинических) и дополнительных (лабораторных, инструментальных) методов обследования у детей и взрослых со стоматологическими заболеваниями, в том числе данных рентгенологических методов</p> <p>Проводить дифференциальную диагностику стоматологических заболеваний у детей и взрослых</p> <p>Формулировать окончательный диагноз в соответствии с Международной статистической классификацией болезней и проблем, связанных со здоровьем (МКБ)</p> <p>Выявлять клинические признаки внезапных острых заболеваний, состояний, обострений хронических заболеваний без явных признаков угрозы жизни, требующих оказания медицинской помощи в неотложной форме</p> <p>ИПК 1.3 Имеет практический опыт:</p> |
|--|--|-----------------------------------------------------------------------------------------------------------------------------------------------------------------------------------------------------------------------------------------------------------------------------------------------------------------------------------------------------------------------------------------------------------------------------------------------------------------------------------------------------------------------------------------------------------------------------------------------------------------------------------------------------------------------------------------------------------------------------------------------------------------------------------------------------------------------------------------------------------------------------------------------------------------------------------------------------------------------------------------------------------------------------------------------------------------------------------------------------------------------------------------------------------------------------------------------------------------------------------------------------------------------------------------------------------------------------------------------------------------------------------------------------------------------------------------------------------------------------------------------------------------------------------------------------------------------------------------------------------------------------------------------------------------------------------------------------------------------------------------------------------------------------------------------------------------------------------------------------------------------------------------------------------------------------------------------------------------------------------------------------------------------------------------------------------------------------------------------------------------------------------------------------------------------------------------------------------------------------------------------------------------------------------------------------------------------------------------------------------------------------------------------------------------------------------------|

| | | |
|--|--|----------------------------------------------------------------------------------------------------------------------------------------------------------------------------------------------------------------------------------------------------------------------------------------------------------------------------------------------------------------------------------------------------------------------------------------------------------------------------------------------------------------------------------------------------------------------------------------------------------------------------------------------------------------------------------------------------------------------------------------------------------------------------------------------------------------------------------------------------------------------------------------------------------------------------------------------------------------------------------------------------------------------------------------------------------------------------------------------------------------------------------------------------------------------------------------------------------------------------------------------------------------------------------------------------------------------------------------------------------------------------------------------------------------------------------------------------------------------------------------------------------------------------------------------------------------------------------------------------------------------------------------------------------------------------------------------------------------------------------------------------------------------------------------------------------------------------------------------------------------------------------------------------------------------------------------------------------------------------------------------------------------------------------------------------------------------------------------------------------------------------------------------------------------------------------------------------------------------------------------------------------------------------|
| | | <p>Сбора жалоб, анамнеза жизни и заболевания у детей и взрослых, (их законных представителей), выявления факторов риска и причин развития стоматологических заболеваний</p> <p>Осмotra и физикального обследование детей и взрослых со стоматологическими заболеваниями Диагностики у детей и взрослых:</p> <ul style="list-style-type: none"> - кариеса зубов, - некариозных поражений, - заболеваний пульпы и периодонта, - пародонта, - слизистой оболочки рта и губ, - дефектов зубов, - дефектов зубных рядов, - зубочелюстных деформаций, - аномалий зубов и челюстей, - полного отсутствия зубов <p>Выявления у детей и взрослых со стоматологическими заболеваниями факторов риска онкологических заболеваний челюстно-лицевой области</p> <p>Формулирования предварительного диагноза, составления плана проведения инструментальных, лабораторных, дополнительных исследований, консультаций врачей-специалистов у детей и взрослых со стоматологическими заболеваниями</p> <p>Направления детей и взрослых со стоматологическими заболеваниями на инструментальные, лабораторные, дополнительные исследования, консультации врачей специалистов у детей и взрослых со стоматологическими заболеваниями в соответствии с действующими порядками оказания стоматологической медицинской помощи взрослому населению и детям, клиническими рекомендациями, с учетом стандартов медицинской помощи</p> <p>Интерпретации данных дополнительных (лабораторных и инструментальных) обследований пациентов (включая рентгенологические методы)</p> <p>Постановки предварительного диагноза в соответствии с Международной статистической классификацией болезней и проблем, связанных со здоровьем (МКБ)</p> <p>Проведения дифференциальной диагностики стоматологических заболеваний</p> <p>Постановки окончательного диагноза в соответствии с Международной статистической классификацией болезней и проблем, связанных со здоровьем (МКБ)</p> <p>Распознавания состояний, возникающих при внезапных острых заболеваниях, обострении хронических заболеваний без явных признаков угрозы жизни пациента и требующих оказания медицинской помощи в неотложной форме</p> |
|--|--|----------------------------------------------------------------------------------------------------------------------------------------------------------------------------------------------------------------------------------------------------------------------------------------------------------------------------------------------------------------------------------------------------------------------------------------------------------------------------------------------------------------------------------------------------------------------------------------------------------------------------------------------------------------------------------------------------------------------------------------------------------------------------------------------------------------------------------------------------------------------------------------------------------------------------------------------------------------------------------------------------------------------------------------------------------------------------------------------------------------------------------------------------------------------------------------------------------------------------------------------------------------------------------------------------------------------------------------------------------------------------------------------------------------------------------------------------------------------------------------------------------------------------------------------------------------------------------------------------------------------------------------------------------------------------------------------------------------------------------------------------------------------------------------------------------------------------------------------------------------------------------------------------------------------------------------------------------------------------------------------------------------------------------------------------------------------------------------------------------------------------------------------------------------------------------------------------------------------------------------------------------------------------|

2. Перечень тем, вопросов, практических заданий для

подготовки к промежуточной аттестации:

1. Краткие биографические сведения о В. К. Рентгене.
2. История открытия рентгеновских лучей.
3. Развитие рентгенологии в России.
4. Развитие рентгенологии в Германии, Австрии.
5. Классификация тканей по чувствительности к ионизирующему излучению. Принципы защиты от ионизирующего излучения.
6. Свойства рентгеновских лучей.
7. Устройство рентгеновского аппарата.
8. Устройство и принцип работы рентгеновской трубки.
9. Устройство рентгенологического отделения (кабинета).
10. Рентгенография, рентгеноскопия (принцип методов, преимущество и недостатки). Флюорография (принцип метода, преимущества и недостатки).
12. Классификация рентген контрастных веществ и пути их введения в организм.
13. Томография, компьютерная томография (принцип метода, показания к проведению).
14. Методики исследования ЦНС (вентрикулография, миелография).
15. Методика рентгеноскопии желудка. Подготовка, фазы исследования.
16. Методики исследования тонкой и толстой кишки.
17. Ирригоскопия. Подготовка, фазы исследования (рисунок).
18. Методики выявления инородных тел пищевода.
19. Методики исследования мочевыделительной системы.
20. Методика бронхографии.
21. Методы ангиографии (артериография, флебография, лимфография).
22. Методика артериографии (по Сельдингеру).
23. Методика гистеросальпингографии (рисунок).
24. Рентгенологические признаки переломов и вывихов.
25. Рентгенологические признаки остеомиелита в фазе разгара и затухания.
26. Рентгенологическая картина дегенеративно-дистрофических поражений позвоночника.
27. Рентгенологические проявления доброкачественных и злокачественных опухолей костей.
28. Основные синдромы патологии желудочно-кишечного тракта.
29. Рентгенологическая картина дивертикула пищевода (рисунок).
30. Рентгенологическая картина ахалазии пищевода.
31. Рентгенологическая картина рака пищевода (экзофитный, эндофитный).
32. Абсолютные и относительные признаки язвы желудка. Рентгенологическая картина осложнений язвенной болезни желудка.

33. Рентгенологическая картина основных форм рака желудка (рисунки).

23. Рентгенодиагностика ургентных состояний при патологии желудочно-кишечного тракта.

24. Понятие о дугах сердца. Рентгенологическая картина сердца в передней прямой проекции (рисунок).

25. Митральная конфигурация сердца. Значение контрастирования пищевода в диагностике патологии сердца.

37. Аортальная конфигурация сердца. Рентгенологическая картина аортальных пороков.

38. Трапецевидная конфигурация сердца. Рентгенологическая картина перикардитов.

39. Аневризма аорты, основные причины, рентгенологическая картина.

40. Долевое и сегментарное строение лёгких в рентгеновском отображении.

41. Понятие о затемнении и просветлении лёгочного поля. Основные причины.

42. Понятие о лёгочном и корневом рисунке. Основные причины его изменения.

43. Основные синдромы патологии лёгких (тотальное затемнение, круглая тень, кольцевидная тень, диссеминация и др.).

44. Виды нарушения бронхиальной проходимости. Степени бронхостеноза.

45. Понятие о мнемоническом правиле «по-чи-фо-ра-ин-ои-ко-о».

46. Рентгенологическая картина пневмоний (рисунки, описание по схеме: «по-чи-фо-ра-ин-ри-ко»).

47. Рентгенологическая картина туберкулёза лёгкого (рисунки, описание по схеме «по-чи-фо...»).

48. Рентгенологическая картина основных видов плеврита (рисунок, описание по схеме «по-чи-фо...»).

49. Рентгенологическая картина абсцесса лёгких в динамике (рисунки, описание по схеме «по-чи-фо...»).

50. Рентгенологическая картина периферического и центрального рака лёгкого (рисунки, описание по схеме «по-чи-фо...»).

51. Физические принципы диагностического применения ультразвука.

52. Физические принципы диагностического применения МРТ.

53. Физические принципы диагностического применения КТ.

54. Физические различия принципов диагностики УЗИ, МРТ, КТ.

55. Виды ультразвуковых датчиков, ультразвуковые термины эхолокации.

56. УЗИ, КТ: анатомия, методика исследования неизменной печени.

57. ЭХО, КТ-картина при диффузных и очаговых поражениях печени. Доброкачественные и злокачественные опухоли в УЗ и КТ-изображении.

58. УЗ, КТ исследования селезенки в норме и при патологии (неопухолевые заболевания, травмы и опухоли).

59. Методы исследования желчного пузыря и желчных протоков в норме (УЗ, КТ).

60. Диагностика УЗ, МРТ неопухолевых и опухолевых заболеваний желчевыводящей системы. Особенности строения у детей.

61. УЗ, КТ анатомия и методика исследования поджелудочной железы.

62. ЭХО и КТ-картина поджелудочной железы при неопухолевых и опухолевых поражениях.

63. УЗ, КТ анатомия и методика исследования почек.

64. Аномалии развития почек.

65. УЗ, КТ диагностика опухолевых и неопухолевых заболеваний почек.

66. УЗ, КТ диагностика опухолевых и неопухолевых заболеваний мочевого пузыря.

67. УЗ, КТ анатомия и методика исследования предстательной железы, диагностика неопухолевых и опухолевых заболеваний предстательной железы.

68. Лучевые методы исследования щитовидной железы. Показания, анатомическое строение.

69. УЗ диагностика исследования щитовидной железы, диффузных патологических процессов.

70. Лучевая картина опухолевых поражений щитовидной железы. Сцинтиграфия.

71. Показания к УЗ исследованию молочных желез. Методика УЗ исследования.

72. Маммография.

73. ЭХО КС. Черезпищеводное ЭХО КС.

74. Врожденные и приобретенные пороки сердца – эхокартина.

75. Эхокартина кардиомеопатии.

76. УЗИ плевральных полостей.

77. Триплексное сканирование сосудов верхних и нижних конечностей.

78. Триплексное сканирование сосудов экстра и интракраниального отдела, КТ, МРТ картина с контрастированием сосудов.

79. Лучевая терапия опухолевых образований и метастазов, различных органов.

80. Понятие о термографии, сцинтиграфии, радионуклидных исследованиях.

3. Тестовые задания

1. Метод двойного контрастирования заключается в следующем:
 - а. исследование органа в условиях естественной контрастности
 - б. исследование проводится с использованием двух контрастных сред – рентгенопозитивного и рентгенонегативного контрастных препаратов
 - в. исследование органа с использованием рентгенонегативного контрастного препарата

г. исследование органа с использованием рентгенопозитивного контрастного препарата

д. исследование органа с использованием рентгенопозитивного контрастного препарата и препарата на основе гадолиния

2. Какой рентгенологический метод исследования позволяет избежать эффекта суммации?

- а. рентгеноскопия
- б. линейная томография
- в. рентгенография
- г. флюорография
- д. ангиография

3. Какой рентгенологический метод исследования позволяет избежать эффекта суммации?

- а. рентгеноскопия
- б. рентгеновская компьютерная томография
- в. рентгенография
- г. ангиография
- д. цифровая рентгенография

4. Ультразвуковые волны получают:

- а. путем торможения электронов при столкновении с анодом
- б. путем возбуждения ядер водорода пациента в магнитном поле
- в. при самопроизвольном распаде ядер
- г. в результате обратного пьезоэффекта
- д. в результате прямого пьезоэффекта

5. Гель на поверхность тела при УЗИ наносится:

- а. для снижения температуры тела пациента в зоне исследования
- б. для предотвращения стирания рабочей поверхности трансдюсера
- в. для устранения воздушной прослойки между датчиком и телом пациента
- г. для предотвращения болевого ощущения в зоне исследования
- д. для предотвращения повреждения кожи в зоне исследования

6. Что называется естественной контрастностью?

- а. Способность получать изображение на рентгеновской пленке (экране) без дополнительного контрастирования
- б. Способность получать изображение на рентгеновской пленке (экране) после введения газа
- в. Контрастирование с помощью экологически чистых контрастных веществ
- г. Способность флюоресцировать под воздействием рентгеновского излучения

д. Способность получать отображение на рентгеновской пленке (экране) после введения йодсодержащего препарата

7. Укажите путь введения контрастного вещества при исследовании желудка:

- а. Непосредственно в орган
- б. В локтевую вену
- в. Путем катетеризации бедренных сосудов
- г. Per os
- д. Per rectum

8. Что называется рентгеновским контрастным препаратом?

а. Вещество, поглощающее рентгеновское излучение по иному, чем окружающие ткани

б. Вещество, избирательно накапливающееся в исследуемом органе

в. Вещество, содержащее радиоактивный изотоп

г. Вещество, испускающее рентгеновские лучи

д. Вещество, увеличивающее протонную плотность исследуемой ткани

9. Какой из перечисленных рентгенологических исследований дает наибольшую лучевую нагрузку?

а. Рентгенография органов грудной клетки

б. Рентгеноскопия органов грудной клетки

в. Флюорография

г. РКТ

д. Использование всех рентгенологических методов исследования связано с одинаковой лучевой нагрузкой

10. Какие лучевые методы исследования «страдают» эффектом суммации?

а. РКТ

б. Рентгенография

в. МРТ

г. УЗИ

д. ПЭТ

11. Как называется зона повышенного накопления РФП при сцинтиграфии?

а. «Тень»

б. «Просветление»

в. Область гиперфиксации («горячий очаг»)

г. «Зона гипертермии»

д. Область гипофиксации («холодный очаг»)

12. Назовите путь введения контрастного вещества при урографическом исследовании:

- а. per os
- б. непосредственно в орган
- в. в локтевую вену
- г. путем катетеризации бедренных сосудов
- д. per rectum

13. Какой из перечисленных рентгенологических исследований дает наибольшую лучевую нагрузку?

- а. РКТ
- б. Ангиография
- в. Рентгенография органов грудной клетки
- г. Рентгеноскопия органов грудной клетки
- д. Использование всех рентгенологических методов исследования связано с одинаковой лучевой нагрузкой

14. Как называется зона пониженного накопления РФП при сцинтиграфии?

- а. «Тень»
- б. «Просветление»
- в. Область гипофиксации («холодный очаг»)
- г. «Зона гипотермии»
- д. Область гиперфиксации («горячий очаг»)

15. К интраоральным методам исследования зубо-челюстного аппарата НЕ относятся:

- а. периапикальная рентгенография
- б. интерпроксимальная рентгенография (по Раперу)
- в. окклюзионная рентгенография
- г. рентгенография в тангенциальной проекции
- д. компьютерная томография

16. К специальным методам исследования зубо-челюстного аппарата относятся:

- а. ортопантомография
- б. пантомография
- в. рентгенография по Раперу
- г. окклюзионная рентгенография
- д. периапикальная рентгенография

17. Основными методами исследования межзубных перегородок являются:

- а. интерпроксимальная рентгенография (по Раперу)
- б. окклюзионная рентгенография

- в. ортопантомография
- г. периапикальная рентгенография
- д. УЗИ

18. «Золотым стандартом» для оснащения рентгенологического кабинета в стоматологической поликлинике является наличие:

- а. пантомограф
- б. дентального аппарата
- в. ортопантомографа и радиовизиографа
- г. ортопантомографа и негатоскопа
- д. пантомографа и негатоскопа

19. Принципы защиты больного от избыточного излучения при рентгенографии челюстнолицевой области:

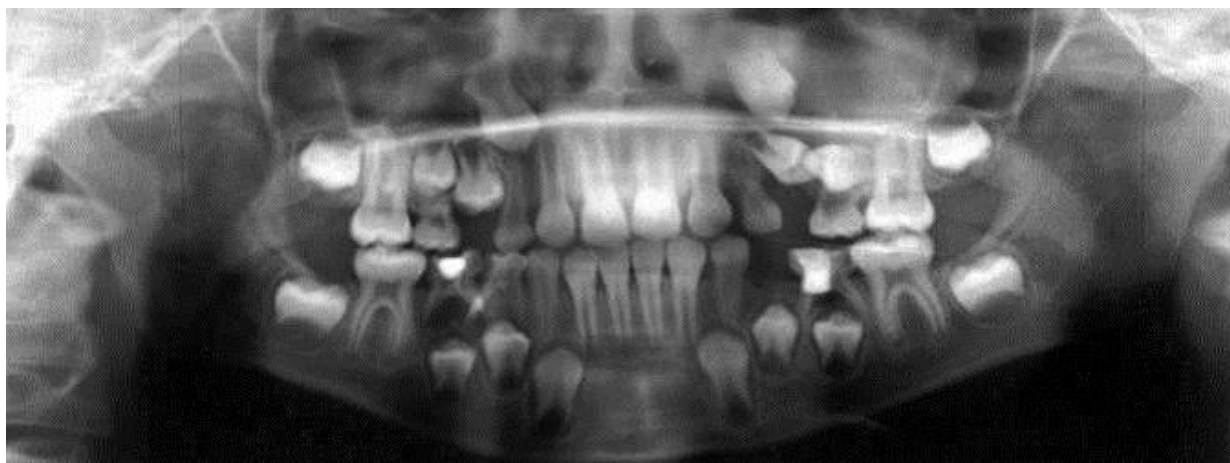
- а. экранирование туловища защитным фартуком из просвинцованной резины, защита области щитовидной железы и хрусталика глаза специальными устройствами различных конструкций
- б. защита временем и расстоянием
- в. проводить повторную рентгенографию у детей через неделю
- г. проведение лучевых исследований строго по показаниям, с учетом индивидуальных особенностей и суммарной дозы конкретного пациента
- д. отказ от рентгенологических исследований

20. Метод субъективного обследования больного в клинике ортопедической стоматологии включает:

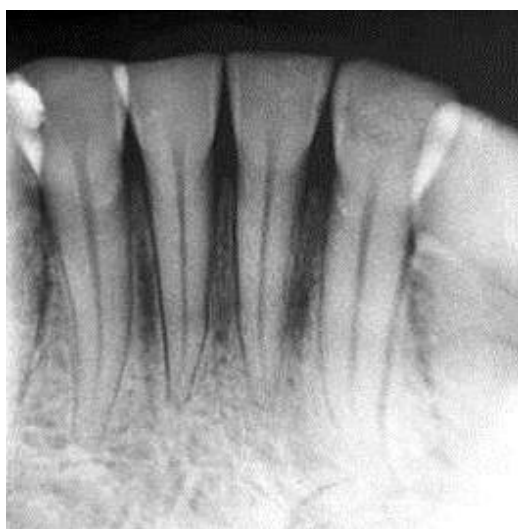- а. осмотр
- б. пальпацию
- в. опрос
- г. рентгенографическое исследование
- д. изучение диагностических моделей

21. Назовите методику рентгенологического исследования, представленного на изображении и возрастную категорию пациента:

- а. компьютерная томография взрослого человека
- б. ортопантомография взрослого человека
- в. ортопантомография ребенка
- г. компьютерная томография ребенка
- д. внутриротовая окклюзионная рентгенография вприкус ребенка



22. Назовите методику и анатомическую область исследования:
- а. внутриротовая периапикальная рентгенография резцов нижней челюсти
 - б. внутриротовая периапикальная рентгенография резцов верхней челюсти
 - в. внутриротовая контактная интерпроксимальная рентгенография резцов верхней челюсти
 - г. внутриротовая контактная интерпроксимальная рентгенография резцов нижней челюсти
 - д. внутриротовая окклюзионная рентгенография в прикус



23. У детей ростковая зона корня зуба рентгенологически определяется как участок разрежения костной структуры:
- а. у верхушки корня с четкими контурами, с узким каналом
 - б. у верхушки корня с четкими контурами, с широким каналом
 - в. у верхушки корня с нечеткими контурами, с узким каналом
 - г. с нечеткими контурами и мягкотканым компонентом
 - д. с четкими контурами и мягкотканым компонентом
24. Какие методики рентгенологического исследования наиболее

информативны в диагностике заболеваний зубов и челюстей:

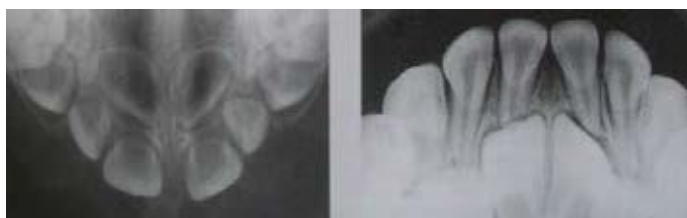- а. обзорная рентгенография черепа
- б. внеротовые снимки челюстей
- в. внутриротовые рентгенограммы контактные и вприкус
- г. ортопантомография
- д. послойная рентгенография

25. Какие заболевания являются показанием к проведению рентгенографии верхней челюсти?

- а. кариозные поражения зубов верхней челюсти
- б. травма
- в. фурункул носа
- г. киста гайморовой пазухи
- д. нарушение прорезывания и формирования зубов верхней челюсти

26. Назовите вид рентгенологического исследования, представленного на изображении.

- а. Внутриротовая периапикальная рентгенография
- б. Внутриротовая рентгенография параллельными лучами
- в. Внутриротовая окклюзионная рентгенография вприкус
- г. Ортопантомограмма
- д. Компьютерная томография



27. Наиболее информативным лучевым исследованием легких является:

- а. магнитно-резонансная томография
- б. сцинтиграфия
- в. ультразвуковое сканирование
- г. рентгенография
- д. позитронная эмиссионная томография

28. В каких случаях целесообразно использовать рентгеновскую компьютерную томографию?

- а. Для изучения лимфатических узлов средостения
- б. Для изучения подвижности диафрагмы
- в. Для оценки распределения радиофармацевтического препарата в легочной ткани
- г. Для оценки состояния внешнего дыхания

д. Для изучения газообмена в легких

29. Для изучения капиллярного легочного кровотока используют следующее лучевое исследование:

- а. ангиопульмонографию
- б. ультразвуковое сканирование
- в. доплерографию
- г. перфузионную сцинтиграфию
- д. рентгеновскую компьютерную томографию

30. На компьютерной томограмме органов грудной клетки трахея определяется как:

- а. эконегативная структура
- б. эхопозитивная структура
- в. просветление
- г. затенение
- д. зона пониженной фиксации РФП

31. Междолевыми щелями легкие делятся на доли:

- а. справа и слева на две доли
- б. справа и слева на три доли
- в. справа – две доли, слева – три доли
- г. справа – три доли, слева – две доли
- д. справа - три доли, слева - четыре доли

32. Междолевыми щелями легкие делятся на следующие доли:

- а. справа и слева на верхнюю, среднюю и нижнюю
- б. слева на верхнюю и среднюю
- в. слева на среднюю и нижнюю
- г. слева на верхнюю и нижнюю
- д. справа на верхнюю, среднюю, нижнюю и верхушку легкого

33. В каких случаях целесообразно использовать линейную томографию легких?

- а. С целью измерения плотности ткани в патологическом участке
- б. В настоящее время не применяется
- в. Для изучения степени подвижности диафрагмы
- г. Изучение структуры корня легкого, в частности состояния лимфатических узлов корня
- д. Для изучения микроциркуляции в легких

34. В каких случаях целесообразно использовать линейную томографию легких?

- а. С целью измерения плотности ткани в патологическом участке
- б. Определить наличие патологических очагов накопления

радиофармацевтического препарата

- в. Для изучения степени подвижности диафрагмы
- г. Выявление участков распада или обызвествлений в легочных инфильтратах и опухолевых образованиях
- д. Для изучения микроциркуляции в легких

35. Под ангиопульмонографией понимают:

- а. рентгенологическое исследование сосудов легких в условиях естественной контрастности
- б. ультразвуковое исследование сосудов легких (доплерография)
- в. радионуклидный метод исследования капиллярного кровотока легких
- г. рентгенологическое исследование системы легочной артерии с помощью введения контрастного вещества
- д. рентгенологическое исследование с помощью введения контрастного вещества в аорту

36. В каких случаях целесообразно использовать рентгеноскопию?

- а. Любое рентгенологическое исследование органов грудной клетки начинается с рентгеноскопии
- б. Всегда при исследовании органов средостения
- в. Для оценки патологического процесса в наиболее выгодной проекции
- г. В настоящее время данный метод не применяется
- д. Для выявления опухоли легких

37. В каких случаях целесообразно использовать рентгеноскопию?

- а. Для изучения подвижности легких и диафрагмы
- б. Всегда рентгенологическое исследование начинается с рентгеноскопии
- в. Для оценки контуров и структуры патологического процесса легкого
- г. В настоящее время данный метод не применяется
- д. Для исследования средостения

38. Наиболее эффективным лучевым исследованием для определения малых количеств жидкости в плевральной полости является:

- а. магнитно-резонансная томография
- б. сцинтиграфия
- в. рентгенография
- г. ультразвуковое сканирование
- д. позитронная эмиссионная томография

39. Безвоздушный участок легочной ткани на рентгенограмме определяется как:

- а. «холодный» очаг
- б. «горячий» очаг
- в. просветление
- г. затенение
- д. гиперэхогенная зона

40. Какое рентгенологическое исследование позволяет избежать эффекта суммации?

- а. Рентгеноскопия
- б. Линейная томография
- в. Рентгенография
- г. Флюорография
- д. Ангиография

41. Какое рентгенологическое исследование позволяет избежать эффекта суммации?

- а. Рентгеноскопия
- б. Рентгеновская компьютерная томография
- в. Рентгенография
- г. Флюорография
- д. Ангиография

42. Для изучения вентиляции и бронхиальной проходимости используют следующее лучевое исследование:

- а. магнитно-резонансную томографию
- б. ультразвуковое сканирование
- в. доплерографию
- г. ингаляционную сцинтиграфию
- д. перфузионную сцинтиграфию

43. На обзорной рентгенограмме в норме:

- а. определяются лимфатические узлы средостения
- б. определяются лимфатические узлы корня легкого
- в. определяются лимфатические узлы корня легкого и лимфатические узлы средостения
- г. лимфатические узлы не определяются
- д. определяются паратрахеальные лимфатические узлы

44. Под бронхиальной артериографией понимают:

- а. рентгенологическое исследование бронхиальных артерий в условиях естественной контрастности
- б. ультразвуковое исследование сосудов легких
- в. радионуклидный метод исследования капиллярного кровотока легких.
- г. рентгенологическое исследование бронхиальных артерий с помощью

введения контрастного вещества

д. рентгенологическое исследование с помощью введения контрастного вещества в легочную артерию

45. В каких случаях целесообразно использовать радионуклидный метод исследования?

- а. Для изучения морфологических структур легких
- б. Как основной метод диагностики заболеваний легких у детей
- в. Для оценки функционального состояния капиллярного легочного кровотока, вентиляции и бронхиальной проходимости
- г. Для изучения плевры
- д. В настоящее время вообще не применяется

46. В каких случаях целесообразно использовать радионуклидный метод исследования?

- а. Для изучения морфологических структур легких
- б. Для измерения плотности патологического участка легочной ткани
- в. В настоящее время данный метод не применяется
- г. Для оценки функционального состояния капиллярного легочного кровотока, вентиляции и бронхиальной проходимости
- д. Для диагностики заболеваний легких у детей

47. Какое лучевое исследование может быть использовано при обследовании больных с заболеваниями легких?

- а. ЭРХПГ
- б. Ретроградная пиелография
- в. Допплерография
- г. Рентгеновская компьютерная томография
- д. Урография

48. На рентгенограмме органов грудной клетки легочный рисунок в норме является:

- а. Теневым отображением лимфатических сосудов и лимфатических узлов
- б. Отображением разветвления бронхиального дерева
- в. Теневым отображением ветвей легочных артерий и вен
- г. Отображением сосудов и бронхов
- д. Отображением воздуха в альвеолах

49. На рентгенограмме органов грудной клетки легочный рисунок в норме является:

- а. Теневым отображением артерий и вен легких
- б. Отображением разветвления бронхиального дерева
- в. Отображением альвеолярного строения легочной ткани
- г. Отображением сосудов и бронхов

д. Теневым отображением только вен легких

50. Для изучения вентиляции и бронхиальной проходимости используют следующее лучевое исследование:

- а. магнитно-резонансную томографию
- б. ультразвуковое сканирование
- в. доплерографию
- г. ингаляционную сцинтиграфию
- д. рентгенографию

51. Для изучения вентиляции и бронхиальной проходимости используют следующий метод лучевой диагностики:

- а. перфузионную сцинтиграфию
- б. ингаляционную сцинтиграфию
- в. ультразвуковое сканирование
- г. доплерографию
- д. рентгенографию

52. Какое лучевое исследование применяют с целью профилактического исследования легких?

- а. Рентгенографию
- б. Рентгеновскую компьютерную томографию
- в. Ультразвуковое сканирование
- г. Флюорографию
- д. Рентгеноскопию

53. Какое лучевое исследование применяют с целью профилактического исследования легких?

- а. Рентгенографию
- б. Рентгеновскую компьютерную томографию
- в. Флюорографию
- г. Рентгеноскопию
- д. Магнитно-резонансную томографию

54. Какой способ лучевой диагностики применяют с целью профилактического исследования легких?

- а. Флюорографию
- б. Сцинтиграфию
- в. Рентгенографию
- г. Рентгеноскопию
- д. Рентгеновскую компьютерную томографию

55. Перфузионную сцинтиграфию используют для:

- а. оценки состояния лимфоузлов средостения
- б. изучения капиллярного кровотока в системе легочной артерии

- в. оценки состояния внешнего дыхания
- г. изучения вентиляции и бронхиальной проходимости
- д. изучения кровотока в бронхиальных артериях

56. Перфузионную сцинтиграфию используют для:

- а. изучения капиллярного кровотока в системе легочной артерии
- б. оценки состояния внешнего дыхания
- в. измерения плотности ткани в патологическом участке
- г. изучения вентиляции и бронхиальной проходимости
- д. дифференциальной диагностики доброкачественных и злокачественных опухолей легких

57. Перфузионную сцинтиграфию используют для:

- а. оценки состояния лимфоузлов средостения
- б. измерения плотности ткани в патологическом участке
- в. изучения капиллярного кровотока в системе легочной артерии
- г. изучения вентиляции и бронхиальной проходимости
- д. изучения кровотока в бронхиальных артериях

58. Ингаляционную сцинтиграфию используют для:

- а. оценки состояния лимфоузлов средостения
- б. изучения капиллярного кровотока в системе легочной артерии
- в. оценки состояния внешнего дыхания
- г. изучения вентиляции и бронхиальной проходимости
- д. изучения кровотока в бронхиальных артериях

59. Ингаляционную сцинтиграфию используют для:

- а. оценки состояния лимфоузлов средостения
- б. изучения вентиляции и бронхиальной проходимости
- в. изучения капиллярного кровотока в системе легочной артерии
- г. измерения плотности ткани в патологическом участке
- д. изучения кровотока в бронхиальных артериях

60. Ингаляционную сцинтиграфию используют для:

- а. изучения вентиляции и бронхиальной проходимости
- б. измерения плотности ткани в патологическом участке
- в. изучения капиллярного кровотока в системе легочной артерии
- г. оценки состояния лимфоузлов средостения
- д. дифференциальной диагностики доброкачественных и злокачественных опухолей легких

61. Какие лучевые исследования могут быть использованы при обследовании больных с заболеваниями легких?

- а. Сцинтиграфия
- б. Ангиография

- в. Рентгеновская компьютерная томография
- г. Рентгенография
- д. Магнитно-резонансная томография

62. Какие лучевые исследования могут быть использованы при обследовании больных с заболеваниями легких?

- а. Сцинтиграфия
- б. Ангиография
- в. Рентгеновская компьютерная томография
- г. Цифровая флюорография
- д. Магнитно-резонансная томография

63. Какие лучевые исследования могут быть использованы при обследовании больных с заболеваниями легких?

- а. Рентгенография
- б. Позитронная эмиссионная томография
- в. Рентгеновская компьютерная томография
- г. Ультразвуковое сканирование
- д. Допплерография

64. Какие лучевые исследования могут быть использованы при обследовании больных с заболеваниями легких?

- а. Сцинтиграфия
- б. Рентгенография
- в. Рентгеновская компьютерная томография
- г. ЭРХПГ
- д. Магнитно-резонансная томография

65. Какие лучевые исследования могут быть использованы при обследовании больных с заболеваниями легких?

- а. Сцинтиграфия
- б. Ангиография
- в. ЭРХПГ
- г. ПЭТ
- д. МРТ

66. В каких случаях целесообразно использовать линейную томографию легких?

- а. Для выявления участков распада в легочных инфильтратах и опухолевых образованиях.
- б. С целью изучения состояния крупных бронхов
- в. С целью изучения структуры корня легкого, в частности состояния лимфатических узлов
корня
- г. С целью измерения плотности ткани в патологическом участке

д. Для изучения диафрагмы

67. В каких случаях целесообразно использовать линейную томографию легких?

- а. Для изучения состояния крупных бронхов
- б. С целью изучения сосудов легких при помощи контрастного усиления
- в. С целью измерения плотности ткани в патологическом участке
- г. Для изучения структуры корня легкого, в частности состояния лимфатических узлов корня
- д. Для изучения диафрагмы

68. Показанием к рентгенологическому исследованию легких являются:

- а. травма органов грудной клетки.
- б. длительный кашель
- в. подготовка к оперативному вмешательству
- г. кровохарканье
- д. головокружение

69. Показанием к рентгенологическому исследованию легких являются:

- а. травма органов грудной клетки.
- б. длительный кашель и одышка неясного генеза
- в. подготовка к оперативному вмешательству
- г. оценка состояния легких у пациентов с заболеваниями сердечно-сосудистой системы
- д. судороги

70. Показанием к рентгенологическому исследованию легких являются:

- а. кровохарканье
- б. травма органов грудной клетки
- в. оценка состояния легких у пациентов с заболеваниями сердечно-сосудистой системы
- г. подготовка к оперативному вмешательству
- д. головная боль

71. В каких случаях целесообразно использовать рентгеновскую компьютерную томографию органов грудной клетки?

- а. Для изучения лимфатических узлов средостения
- б. При исследовании подвижности диафрагмы
- в. Для оценки состояния внешнего дыхания
- г. С целью измерения плотности ткани в патологическом участке
- д. Для изучения состояния бронхов

72. В каких случаях целесообразно использовать рентгеновскую компьютерную томографию органов грудной клетки?

- а. При исследовании подвижности диафрагмы.
- б. Для дифференциальной диагностики заболеваний легких
- в. Для оценки состояния внешнего дыхания.
- г. Для изучения состояния органов средостения
- д. Для изучения состояния бронхов

73. Синдром круглой тени характерен для:

- а. туберкулезной каверны
- б. туберкуломы
- в. диафрагмальной грыжи
- г. опухоли с распадом
- д. крупозной пневмонии

74. Синдром кольцевидной тени характерен для:

- а. туберкуломы
- б. пневмонии
- в. воздушной кисты
- г. ателектаза легкого
- д. цирроза легкого

75. Синдром тотального затемнения со смещением органов средостения в сторону затемнения характерен для:

- а. цирроза легкого
- б. пневмонии
- в. гидроторакса (или экссудативного плеврита)
- г. диафрагмальной грыжи
- д. диссеминированного туберкулеза легкого

76. Синдром тотального затемнения со смещением органов средостения в сторону противоположную затемнению характерен для:

- а. пневмонии
- б. ателектаза
- в. гидроторакса (или экссудативного плеврита)
- г. цирроза легкого
- д. состояния после удаления легкого

77. Синдром тотального затемнения без смещения органов средостения характерен для:

- а. гидроторакса (или экссудативного плеврита)
- б. ателектаза
- в. пневмонии
- г. цирроза легкого

д. состояния после удаления легкого

78. К рентгенологическим признакам пневмоторакса относятся:

а. обширное просветление на фоне, которого отсутствует легочный рисунок

б. обширное просветление на фоне, которого уменьшено число элементов легочного рисунка

в. обширное просветление на фоне, которого увеличено число элементов легочного рисунка

г. обширное затемнение на фоне, которого отсутствует легочный рисунок

д. обширное затемнение на фоне, которого увеличено число элементов легочного

79. В какой проекции на рентгенограмме лицевого черепа оценивается состояние придаточных пазух носа?

а. Носободбородочной

б. Носолобной

в. Аксиальной

г. Боковой

д. по Резе

80. Какое лучевое исследование является предпочтительным для изучения придаточных пазух носа?

а. Обзорная рентгенография черепа в прямой и блоковой проекции

б. Ортопантомография

в. Панорамная рентгенография

г. КТ

д. МРТ

81. Какая проекция является предпочтительной для изучения костей лицевого черепа?

а. прямая передняя

б. прямая задняя

в. носободбородочная

г. боковая

д. по Резе

82. Лучшей методикой для разграничения одонтогенной и внутрипазушной кисты является:

а. томография черепа в боковой проекции

б. рентгенография черепа в боковой проекции

в. ангиография зубочелюстной области

г. КТ

д. ультразвуковое исследование

83. Для оценки состояния мягких тканей челюстно-лицевой области, выявления конкрементов, инородных тел в поднижнечелюстных слюнных железах оптимальным методом является:

- а. радионуклидная диагностика
- б. ультразвуковое исследование
- в. рентгенография
- г. магнитно-резонансная томография
- д. тепловидение

84. Наиболее целесообразными методиками выявления локализации инородных тел пазухи являются:

- а. томография мозгового черепа в прямой проекции
- б. контрастное исследование пазух
- в. зонография в прямой проекции
- г. обзорная рентгенограмма черепа в прямой и боковой проекциях
- д. ультразвуковое исследование

85. Наиболее точную информацию при вдавленном переломе костей свода черепа дает:

- а. обзорная рентгенограмма в прямой и боковой проекции
- б. томограммы в прямой и боковой проекции
- в. прицельные контактные рентгенограммы
- г. прицельные касательные рентгенограммы
- д. КТ

86. Наибольшую информацию о состоянии практически всех придаточных пазух носа дают:

- а. обзорные рентгенограммы черепа в прямой и боковой проекциях
- б. прямая рентгенограмма черепа в лобно-носовой проекции
- в. рентгенограмма черепа в носо-подбородочной проекции с открытым ртом
- г. рентгенограмма черепа в подбородочной проекции
- д. ультразвуковое исследование

87. Показаниями для применения ортопантомографии являются:

- а. заболевания глазницы
- б. заболевания уха
- в. заболевания челюстей и зубов
- г. заболевания лобной пазухи
- д. заболевания носоглотки

88. Оптимальной проекцией для выявления клеток решетчатого лабиринта является:

- а. обзорная рентгенограмма черепа в боковой проекции

- б. косая рентгенограмма лицевого скелета в проекции по Резе
- в. косая рентгенограмма черепа в носо-подбородочной проекции
- г. обзорная рентгенограмма черепа в аксиальной проекции
- д. по Шюллеру

89. Оптимальным положением для выявления жидкости в верхнечелюстных пазухах являются:

- а. обзорная рентгенография черепа в боковой проекции и горизонтальном положении больного
- б. рентгенография черепа в носо-подбородочной проекции и вертикальном положении больного
- в. рентгенография черепа в носо-лобной проекции
- г. рентгенография черепа в носо-подбородочной проекции и горизонтальном положении больного
- д. рентгенография по Резе

90. К специальным, уточняющим методам рентгенологического исследования челюстно-лицевой области относятся:

- а. рентгеноскопия
- б. сиалогграфия
- в. рентгенография
- г. КТ
- д. ангиография

91. Дополняющими методами в исследовании заболеваний и повреждений челюстно-лицевой области являются:

- а. КТ, МРТ
- б. УЗИ
- в. панорамная томография
- г. сиалогграфия
- д. пантомография

92. Оптимальными методиками для изучения височно-нижнечелюстного сустава являются:

- а. рентгенография по Шюллеру
- б. линейная томография
- в. сиалогграфия
- г. КТ, МРТ
- д. окклюзионная рентгенография

93. При максимальном открывании рта суставные головки нижней челюсти устанавливаются относительно ската суставного бугорка:

- а. у основания
- б. в нижней трети
- в. на середине

- г. у вершины
- д. в верхней трети

94. Для изучения всех составляющих височно-нижнечелюстного сустава лучше всего назначить:

- а. рентгенографию костей черепа в прямой и боковой проекции
- б. рентгенографию костей черепа аксиальной проекции
- в. ортопантомографию
- г. ультразвуковое исследование
- д. магнитно-резонансная томографию

95. Для изучения контуров и костной структуры центрального отдела нижней челюсти выполняют:

- а. рентгенографию подбородочного отдела нижней челюсти
- б. КТ
- в. рентгенографию свода ротовой полости (на прикус)
- г. сиалографию
- д. УЗИ

96. Панорамная рентгенография дает ценную информацию при:

- а. аномалиях развития зубов и челюстей, в том числе с нарушением прикуса
- б. пародонтозе для составления и выбора плана оптимального метода лечения, при других обширных поражениях зубов и челюстей
- в. воспалительных и травматических изменениях височно-нижнечелюстного сустава
- г. слюнокаменной болезни
- д. опухолях нижней челюсти

97. Сиалография позволяет изучить:

- а. выводную протоковую систему слюнных желез
- б. паренхиму слюнных желез
- в. пульповую камеру зуба
- г. верхнечелюстные пазухи
- д. глазницу

98. Какие заболевания являются показанием к проведению рентгенографии верхней челюсти?

- а. кариозные поражения зубов верхней челюсти
- б. травма
- в. фурункул носа
- г. киста гайморовой пазухи
- д. нарушение прорезывания и формирования зубов верхней челюсти

99. Обзорная рентгенография лицевого черепа выполняется в двух основных проекциях:

- а. прямой
- б. боковой
- в. задней аксиальной
- г. передней полуаксиальной
- д. тангенциальной

100. Какие проекции применяют для изучения костной структуры подбородка?

- а. передняя полуаксиальная
- б. боковая
- в. задняя
- г. тангенциальная
- д. задняя аксиальная

101. Для изучения контуров и костной структуры центрального отдела нижней челюсти выполняют:

- а. рентгенографию подбородочного отдела нижней челюсти
- б. КТ
- в. рентгенографию свода ротовой полости (на прикус)
- г. сиалографию
- д. УЗИ

102. Панорамная рентгенография дает ценную информацию при:

- а. аномалиях развития зубов и челюстей, в том числе с нарушением прикуса
- б. пародонтозе для составления и выбора плана оптимального метода лечения, при других обширных поражениях зубов и челюстей
- в. воспалительных и травматических изменениях височно-нижнечелюстного сустава
- г. слюнокаменной болезни
- д. опухолях нижней челюсти

103. При максимальном открывании рта суставные головки нижней челюсти устанавливаются относительно ската суставного бугорка:

- а. у основания
- б. в нижней трети
- в. на середине
- г. у вершины
- д. в верхней трети

104. Метод субъективного обследования больного в клинике ортопедической стоматологии включает:

- а. осмотр
- б. пальпацию
- в. опрос

- г. рентгенографическое исследование
- д. изучение диагностических моделей

105. Для изучения всех составляющих височно-нижнечелюстного сустава лучше всего использовать:

- а. рентгенографию костей черепа в прямой и боковой проекции
- б. рентгенографию костей черепа аксиальной проекции
- в. ортопантомографию
- г. ультразвуковое исследование
- д. магнитно-резонансная томографию

106. Для изучения всех составляющих височно-нижнечелюстного сустава лучше всего использовать:

- а. рентгенографию костей черепа в прямой и боковой проекции
- б. рентгенографию костей черепа аксиальной проекции
- в. ортопантомографию
- г. магнитно-резонансная томографию
- д. компьютерную томографию височно-нижнечелюстного сустава

107. Каковы особенности рентгенологического исследования височно-нижнечелюстных суставов?

- а. необходимо одновременное исследование обоих суставов
- б. изучения суставного диска и жевательных мышц
- в. изучение движения нижней челюсти в разных фазах открывания полости рта
- г. измерение угла сагиттального суставного пути
- д. обязательно выполнение исследования по Резе

108. Наибольшую информацию о состоянии костей лицевого черепа дает рентгенограмма, выполненная:

- а. в прямой задней проекции
- б. в прямой передней проекции
- в. в носо-подбородочной проекции и I косо́й проекции
- г. в боковой проекции
- д. по Шюллеру

109. Наибольшую информацию при переломе боковой стенки глазниц дает рентгенограмма, выполненная:

- а. в аксиальной проекции
- б. в носо-подбородочной проекции
- в. в носо-лобной проекции
- г. по Шюллеру
- з. в прямой задней проекции

110. Для определения инородного тела глазницы следует выполнить рентгенограмму:

- а. в косой проекции по Резе
- б. в прямой задней проекции
- в. в носо-подбородочной проекции
- г. в носо-лобной, задней и боковой проекциях
- д. по Шюллеру

111. Наиболее информативной для исследования турецкого седла является:

- а. прицельная рентгенограмма в боковой проекции
- б. рентгенограмма черепа в боковой проекции
- в. рентгенограмма черепа в затылочной проекции
- г. рентгенограмма черепа в лобно-носовой проекции
- д. рентгенограмма по Шюллеру

112. Оптимальной проекцией для выявления клеток решетчатого лабиринта является:

- а. обзорная рентгенограмма черепа в боковой проекции
- б. косая рентгенограмма черепа в носо-подбородочной проекции
- в. косая рентгенограмма лицевого скелета в проекции по Резе
- г. обзорная рентгенограмма черепа в аксиальной проекции
- д. обзорная рентгенограмма черепа в прямой проекции

113. Принципы исследования больных при острой мозговой травме включают, в первую очередь, выполнение:

- а. обзорных рентгенограмм черепа в прямой и боковой проекциях
- б. рентгенограмм черепа в аксиальной проекции
- в. томограмм черепа
- г. ангиографии
- д. ультразвукового исследования

114. Для определения стеклянного осколка в глазнице более информативно:

- а. УЗИ
- б. Рентгенография в 3-х проекциях
- в. Рентгенография, КТ
- г. МРТ
- д. ангиография

115. Максимальная визуализация анатомо-морфологических особенностей головного и спинного мозга возможна при:

- а. УЗИ
- б. Рентгенографии, КТ
- в. МРТ
- г. Пневмовентрикулографии
- д. радионуклидной цистернографии

116. Наиболее информативной методикой лучевого исследования при черепной травме является:

- а. краниография
- б. томография
- в. ангиография
- г. пневмоэнцефалография
- д. КТ

117. Наиболее частым показанием к применению рентгенологического метода исследования в процессе активного лечения зуба является:

- а. определение проходимости канала
- б. наличие радикулярной кисты
- в. выявление костной деструкции челюсти
- г. вывих зуба
- д. кариес

118. Какие методики рентгенологического исследования наиболее информативны в диагностике заболеваний зубов и челюстей?

- а. обзорная рентгенография черепа
- б. внеротовые снимки челюстей
- в. внутриротовые рентгенограммы контактные и вприкус
- г. ортопантомография
- д. послойная рентгенография

119. Возрастные особенности черепа включают:

- а. состояние швов
- б. рисунок сосудистых борозд
- в. выраженность развития пальцевых вдавлений
- г. развитие выпускников
- д. определение зубных зачатков

120. Под термином "рельеф костей свода черепа" понимают:

- а. рисунок венозных синусов
- б. рисунок артериальных борозд
- в. рисунок пальцевых вдавлений
- г. состояние швов
- д. развитие выпускников

121. Какая проекция, оптимальна для выявления перелома скуловой дуги и определения смещения отломков?

- а. носолобная
- б. носоподбородочная
- в. аксиальная

- г. боковая
- д. по Лаунштейну

122. Какая методика лучевого исследования оптимальна для выявления множественных переломов нижней челюсти:

- а. обзорная рентгенография черепа в прямой и боковой проекции
- б. ортопантомография
- в. внутриротовая контактная рентгенография
- г. панорамная рентгенография
- д. рентгенограммы по Резе

123. Какое лучевое исследование предпочтительно для выявления сочетанных травм лицевого скелета:

- а. обзорная рентгенография черепа в прямой и боковой проекции
- б. внутриротовая контактная рентгенография
- в. панорамная рентгенография
- г. КТ
- д. МРТ

124. Какое лучевое исследование предпочтительно для изучения элементов височнонижнечелюстного сустава:

- а. панорамная рентгенография
- б. ортопантомография
- в. телерентгенография
- г. рентгенокинематография
- д. томография височно-нижнечелюстного сустава

125. Наиболее информативным методом лучевого исследования переломов костей, образующих височно-нижнечелюстной сустав является:

- а. прицельная рентгенография по Шюллеру
- б. ортопантомография
- в. зонография
- г. КТ
- д. МРТ

126. Если при переломе челюсти линия перелома доходит до зубной лунки, то такой перелом считается:

- а. оскольчатый
- б. открытым
- в. неполным
- г. полным
- д. закрытым

127. Дополняющими методами в исследовании заболеваний и повреждений челюстнолицевой области являются:

- а. КТ, МРТ
- б. УЗИ
- в. панорамная томография
- г. сиалогграфия
- д. пантомография

128. Оптимальными методиками для изучения височно-нижнечелюстного сустава являются:

- а. рентгенография по Шюллеру
- б. линейная томография
- в. сиалогграфия
- г. КТ, МРТ
- д. окклюзионная рентгенография

129. При максимальном открывании рта суставные головки нижней челюсти устанавливаются относительно ската суставного бугорка:

- а. у основания
- б. в нижней трети
- в. на середине
- г. у вершины
- д. в верхней трети

130. Для изучения всех составляющих височно-нижнечелюстного сустава лучше всего использовать:

- а. рентгенографию костей черепа в прямой и боковой проекции
- б. рентгенографию костей черепа аксиальной проекции
- в. ортопантографию
- г. ультразвуковое исследование
- д. магнитно-резонансную томографию

131. Наиболее полную информацию о переломе верхней челюсти дает выполнение рентгенограммы в проекции:

- а. прямой
- б. полуаксиальной (носо-подбородочной)
- в. боковой
- г. аксиальной
- д. по Резе

132. Какая проекция, оптимальна для выявления переломов скуловой кости?

- а. аксиальной
- б. прямой
- в. полуаксиальной (носо-подбородочной)
- г. боковой
- д. по Резе

133. Лучше всего переломы скуловой дуги выявляются при:
- рентгенографии костей черепа в аксиальной плоскости
 - ортопантомографии
 - прицельной рентгенографии скуловой дуги
 - обзорной рентгенографии костей лицевого черепа в прямой проекции
 - рентгенографии по Резе
134. Пациентам с переломами костей носа для подтверждения диагноза назначают:
- обзорную рентгенографию костей черепа в прямой проекции
 - рентгенографию костей черепа полуаксиальной (носо-подбородочной) проекции
 - рентгенографию костей черепа аксиальной проекции
 - рентгенографию костей носа в боковой проекции
 - рентгенографию по Шюллеру
135. Для лучшего выявления перелома лицевого скелета применяются:
- задняя обзорная рентгенограмма
 - боковая обзорная рентгенограмма
 - ортопантомография
 - рентгенограмма в носо-подбородочной проекции
 - рентгенограмма по Резе
136. Оптимальным методом диагностики переломов нижней челюсти является:
- рентгенография в прямой проекции
 - рентгенография в боковой проекции
 - рентгенография в полуаксиальной проекции
 - ортопантомография
 - сиалография
137. Какие методики рентгенологического исследования наиболее информативны в диагностике заболеваний зубов и челюстей?
- обзорная рентгенография черепа
 - внеротовые снимки челюстей
 - внутриротовые рентгенограммы контактные и вприкус
 - ортопантомография
 - послойная рентгенография
138. Укажите проекции рентгенографии для диагностики переломов нижней челюсти:
- прямая

- б. боковая
- в. полуаксиальная
- г. ортопантомограмма
- д. аксиальная

139. Какое лучевое исследование оптимально для выявления множественных переломов нижней челюсти?

- а. обзорная рентгенография черепа в прямой и боковой проекции
- б. ортопантомография
- в. внутриротовая контактная рентгенография
- г. панорамная рентгенография
- д. РКТ

140. Какая проекция, оптимальна для выявления наиболее информативен при выявлении соответствия размеров верхней и нижней челюсти?

- а. дентальная рентгенография
- б. панорамная рентгенография
- в. ортопантомография
- г. телерентгенография
- д. рентгенокинематография

141. Какое лучевое исследование наиболее информативно для выявления морфологии элементов височно-нижнечелюстного сустава:

- а. дентальная рентгенография
- б. панорамная рентгенография
- в. ортопантомография
- г. телерентгенография
- д. томография

142. Для диагностики вывиха височно-нижнечелюстного сустава выполняют:

- а. рентгенографию по Парма
- б. томографию сустава с максимально открытым ртом
- в. рентгенографию черепа в прямой проекции
- г. компьютерную томографию
- д. рентгенографию по Резе

143. Перечислите преимущества КТ в диагностике патологии височно-нижнечелюстного сустава:

- а. полное воссоздание формы костных суставных поверхностей во всех плоскостях на основе аксиальных проекций (реконструктивное изображение)
- б. обеспечение идентичности съемки ВНЧС справа и слева
- в. отсутствие наложений и проекционных искажений

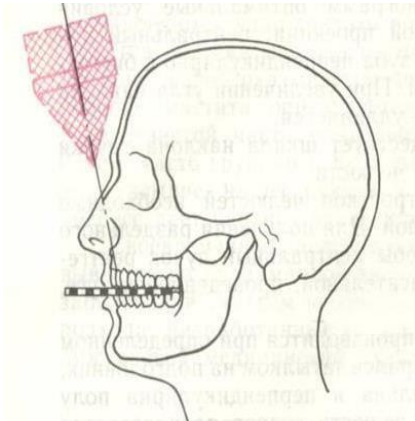
- г. возможность изучения суставного диска и жевательных мышц
- д. возможность измерения и двусторонней оценки толщины суставных тканей и мышц

144. Какое лучевое исследование позволяет лучше всего выявить внутримозговые опухоли и кисты?

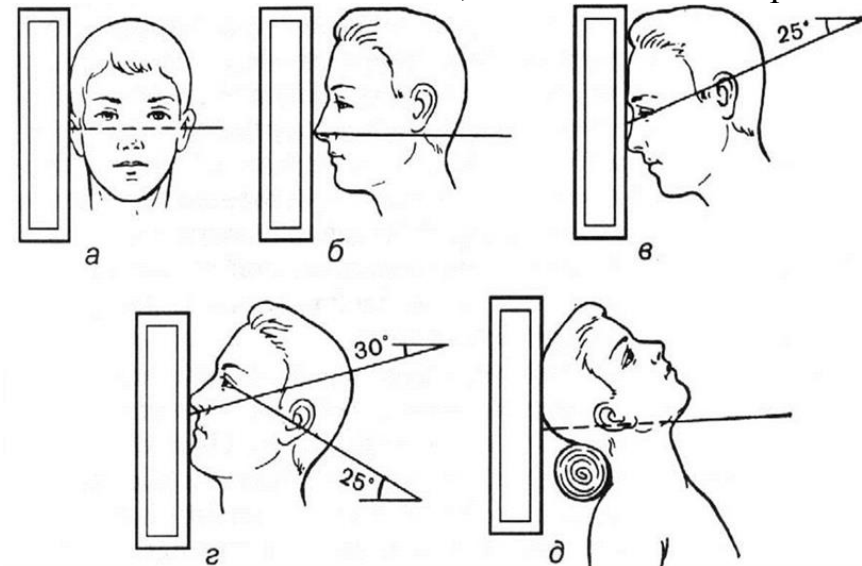
- а. МРТ
- б. пневмоэнцефалография
- в. эхоэнцефалография
- г. радионуклидной цистернография
- д. рентгенография черепа

4. Перечень ситуационных задач

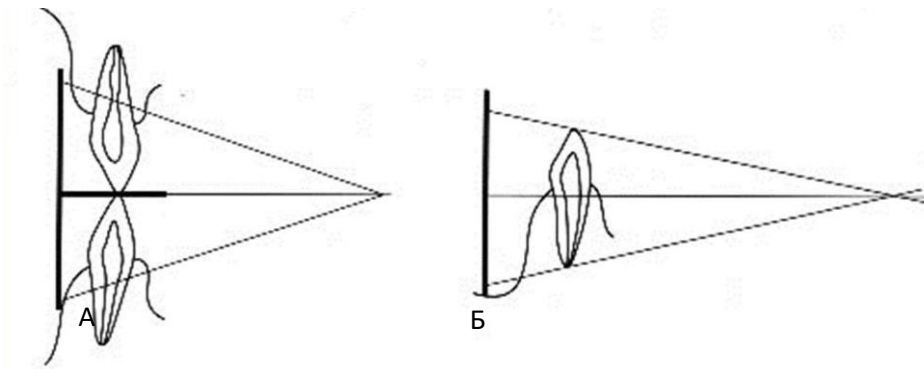
Задача 1. Схема выполнения, какой методики представлена на рисунке?



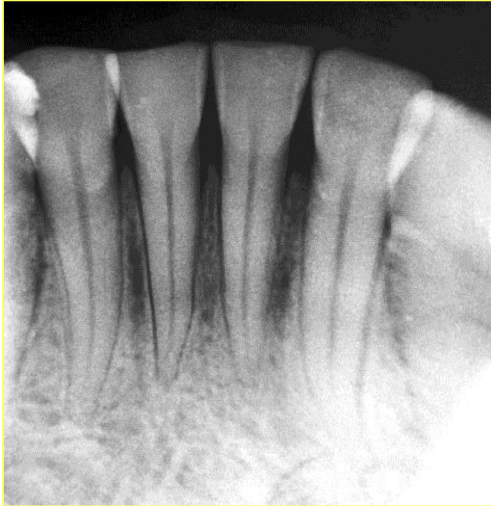Задача 2. Схема выполнения, какой методики представлена на рисунке?



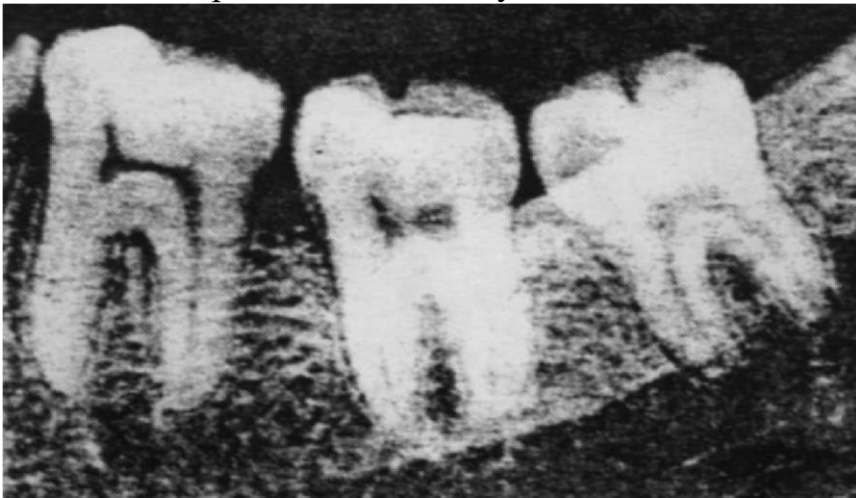Задача 3. Схема выполнения, какой методики представлена на рисунках А и Б?



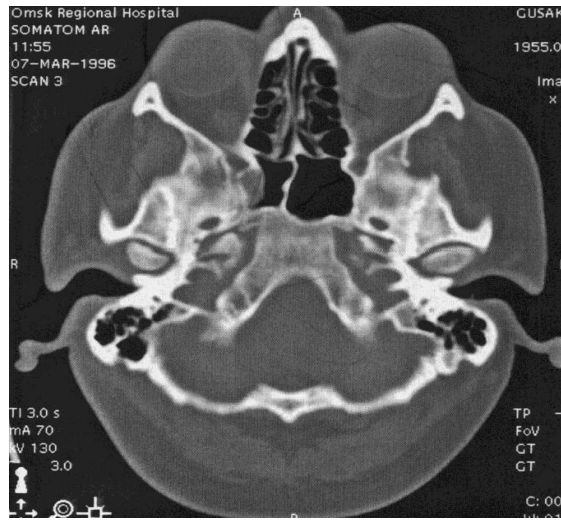
Задача 4. Узнать метод исследования и анатомическую область



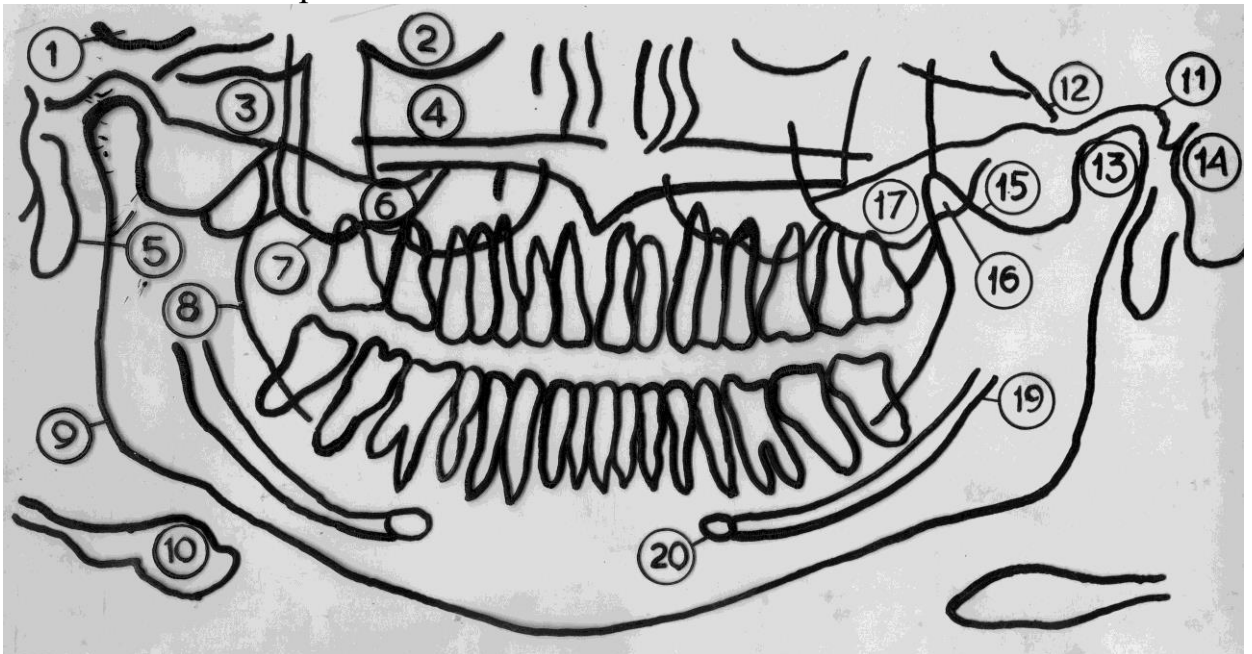
Задача 5. Определить методику и область исследования.



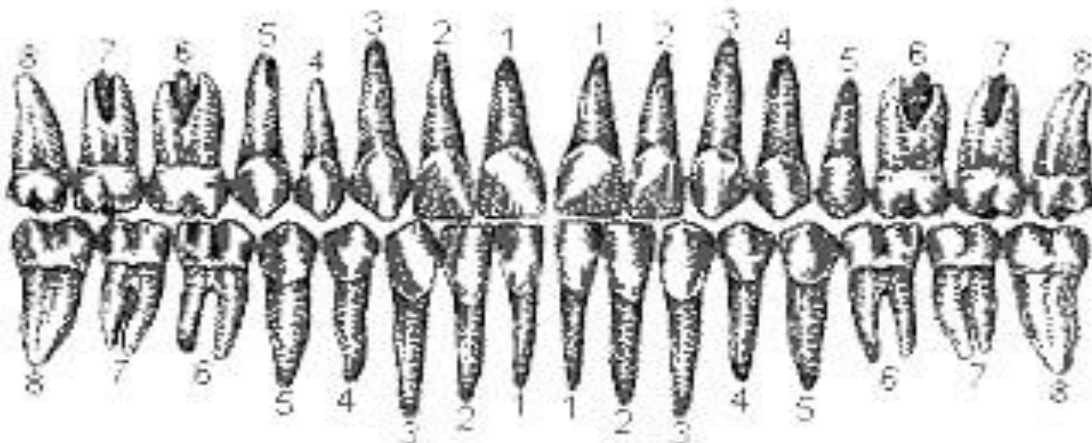
Задача 6. Определить методику, область исследования.



Задача 7. Указать на схеме ортопантомограммы все пронумерованные анатомические образования.

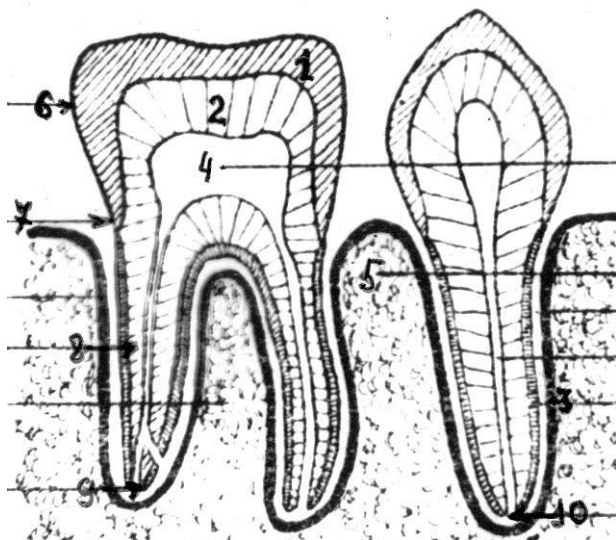


Задача 8. В соответствии с нумерацией подписать анатомическое название зубов.

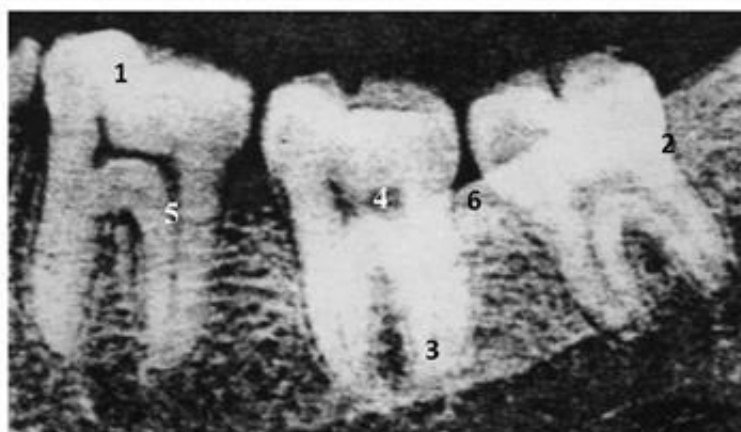


Задача 9. Что значат формулы 11, 21, 33, 47?

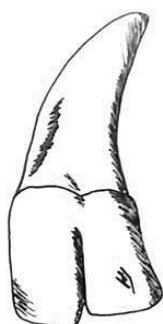Задача 10. Указать все анатомические составляющие здорового зуба:



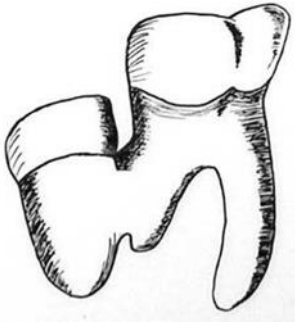
Задача 11. Рассмотреть рентгенограмму, найти на снимке: коронку зуба, пульповую камеру, шейку зуба, корень зуба, канал корня зуба, межальвеолярную перегородку.



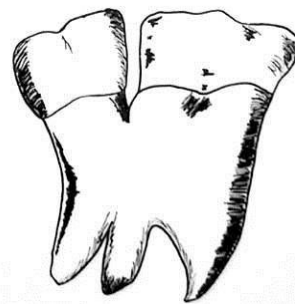
Задача 12. Нормальное или патологическое строение зуба представлено на схеме? Если патологическое, то какое?



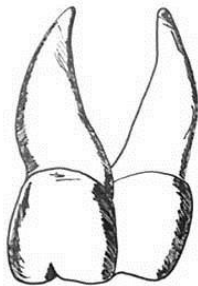
Задача 13. Нормальное или патологическое строение зуба представлено на схеме? Если патологическое, то какое?



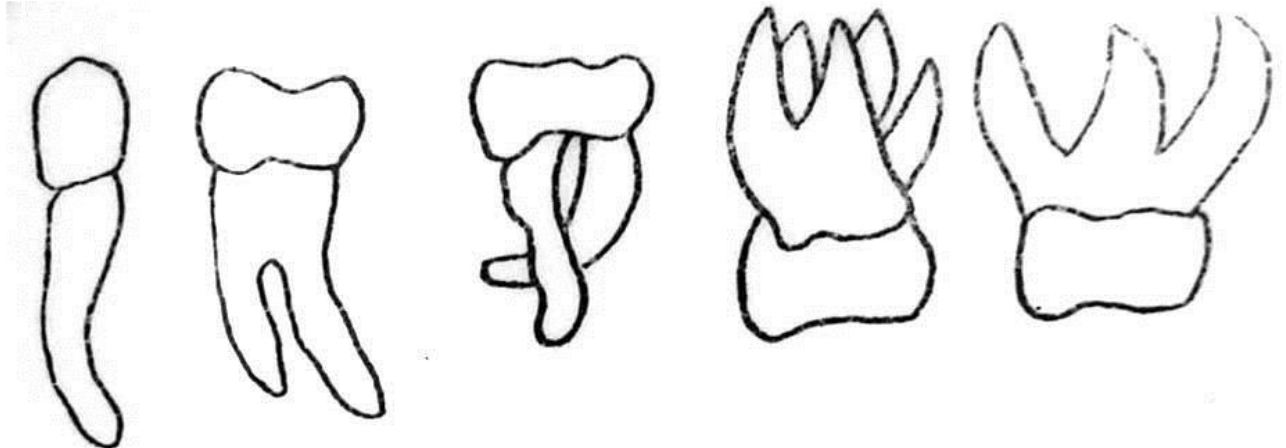
Задача 14. Нормальное или патологическое строение зуба представлено на схеме? Если патологическое, то какое?



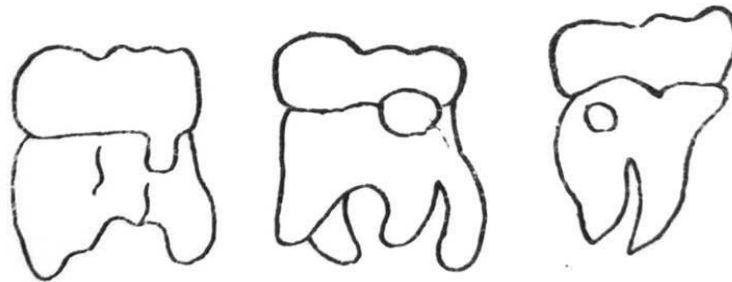Задача 15. Нормальное или патологическое строение зуба представлено на схеме? Если патологическое, то какое?



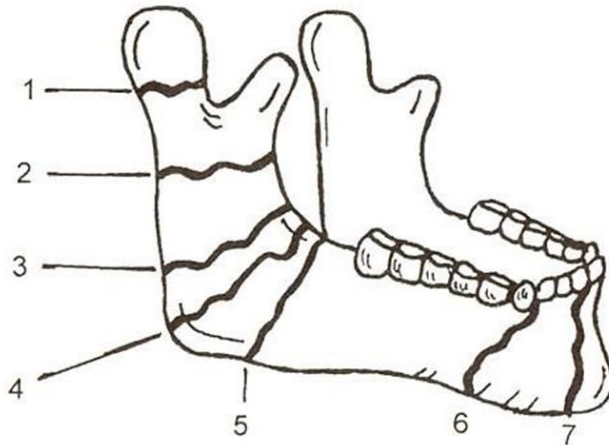
Задача 16. Нормальное или патологическое строение зуба представлено на схеме? Если патологическое, то какое?



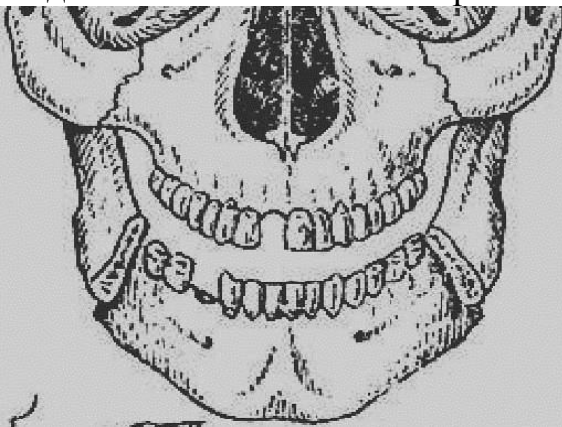
Задача 17. Нормальное или патологическое строение зуба представлено на схеме? Если патологическое, то какое?



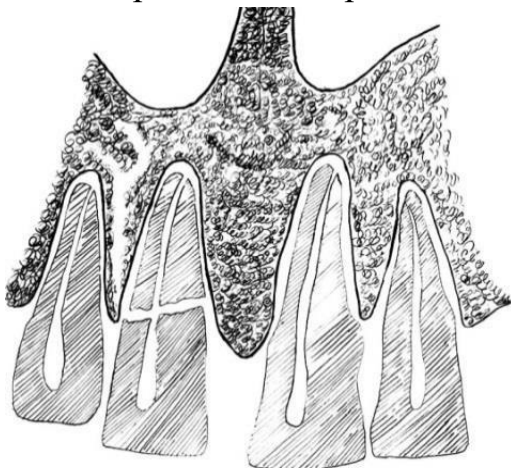
Задача 18. Указать правильно основные типы переломов нижней челюсти



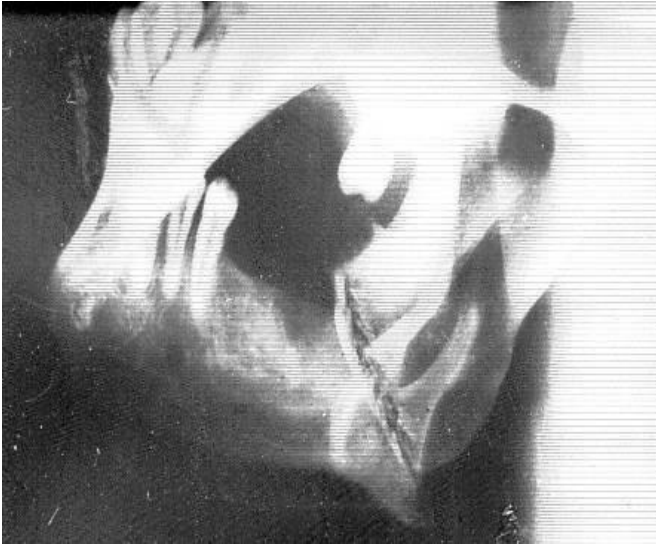Задача 19. Схема какого перелома представлена на рисунке?



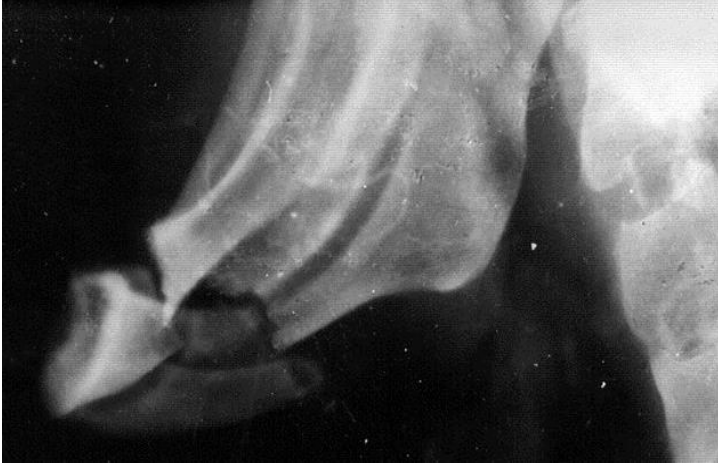Задача 20. Схема какого перелома представлена на рисунке? Открытый или закрытый это перелом?



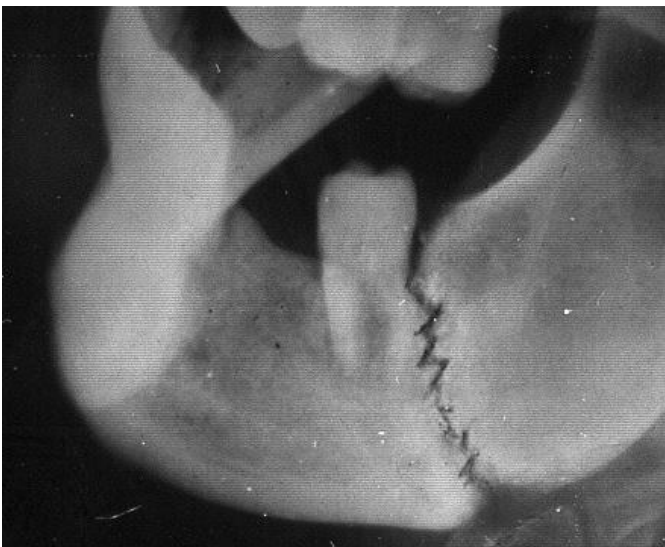Задача 21. Указать метод исследования. Анатомическую область. Охарактеризовать изменения, если таковые имеются.



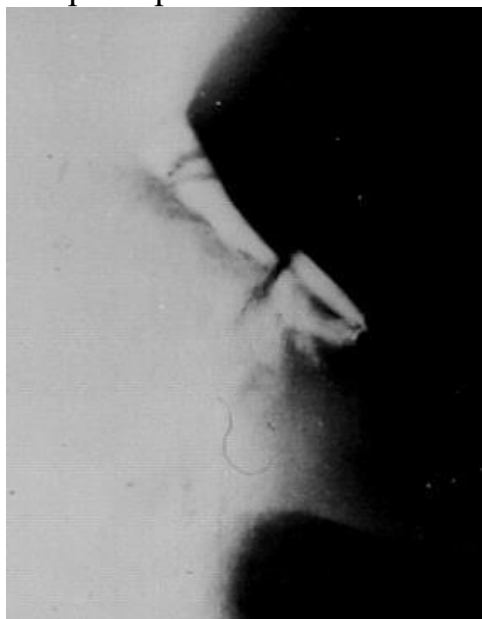
Задача 22. Указать метод исследования. Анатомическую область. Охарактеризовать изменения если таковые имеются.



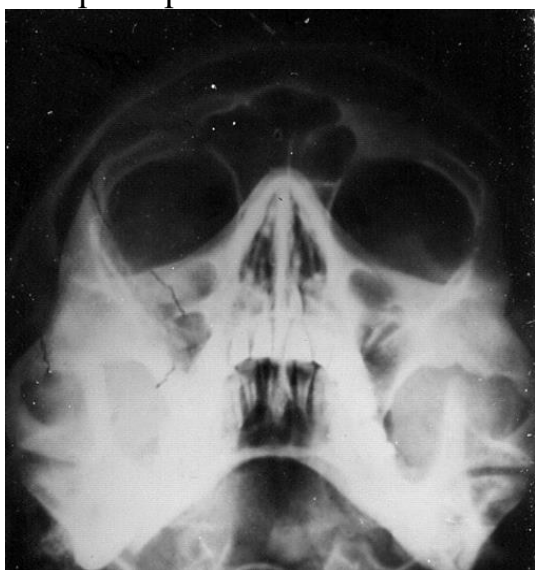Задача 23. Указать метод исследования. Анатомическую область. Охарактеризовать изменения если таковые имеются.



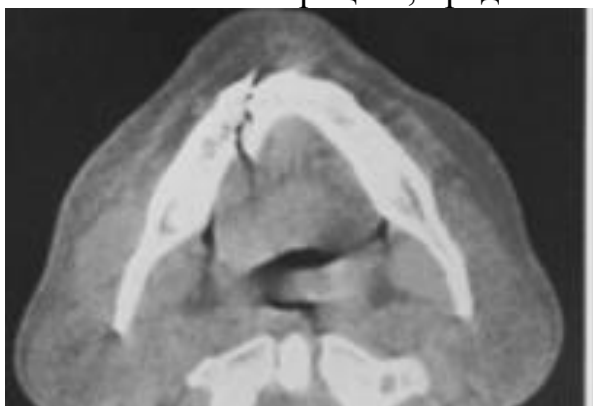Задача 24. Указать метод исследования. Анатомическую область. Охарактеризовать изменения если таковые имеются.



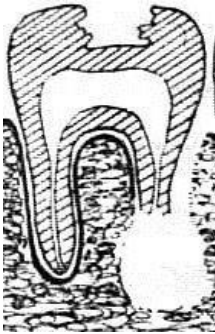
Задача 25. Указать метод исследования. Анатомическую область. Охарактеризовать изменения если таковые имеются.



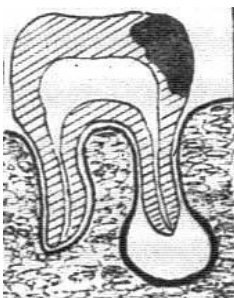
Задача 26. Указать метод исследования. Охарактеризовать патологический процесс, представленный на рисунке:



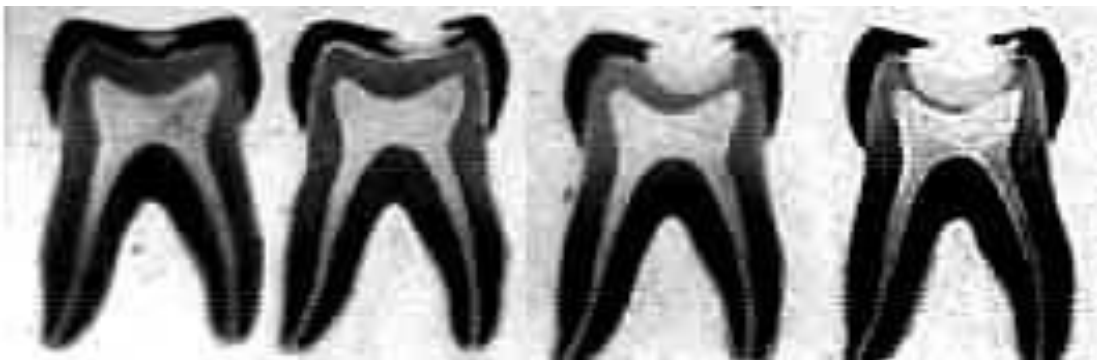Задача 27. Определить патологический процесс, представленный на схеме.



Задача 28. Определить патологический процесс, представленный на схеме.



Задача 29. Указать на схеме стадии кариеса в зависимости от глубины поражения.



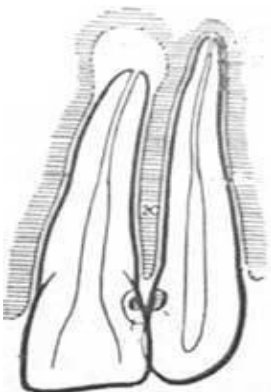
1

2

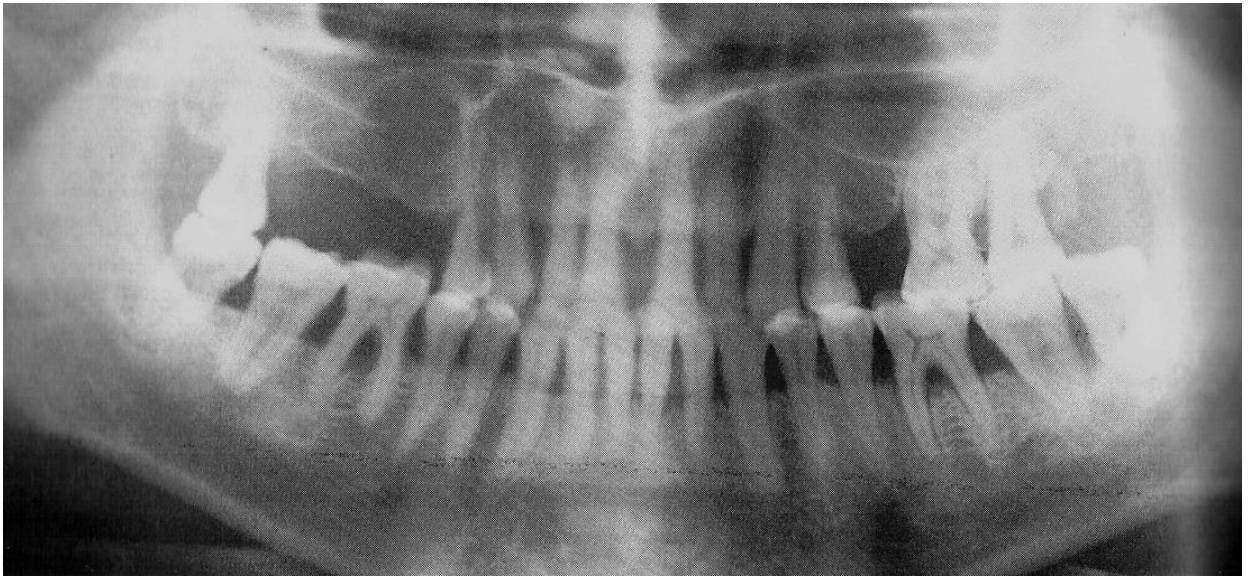
3

4

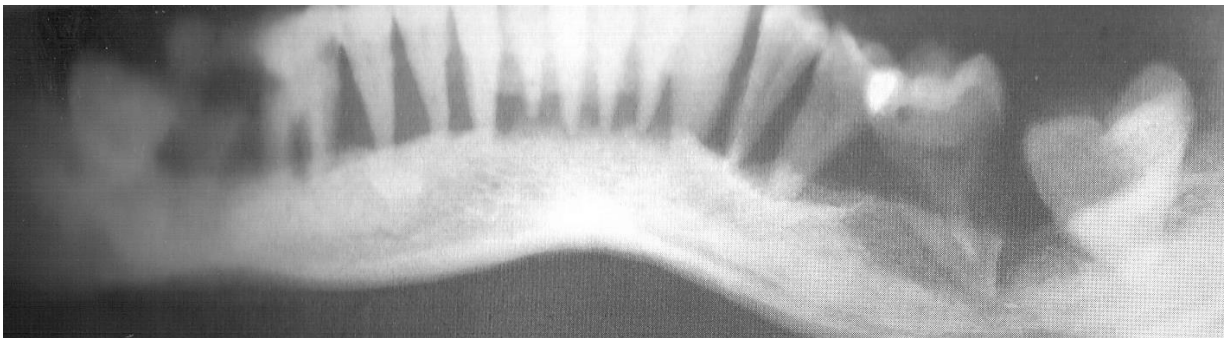
Задача 30. Охарактеризовать патологический процесс, представленный на схеме:



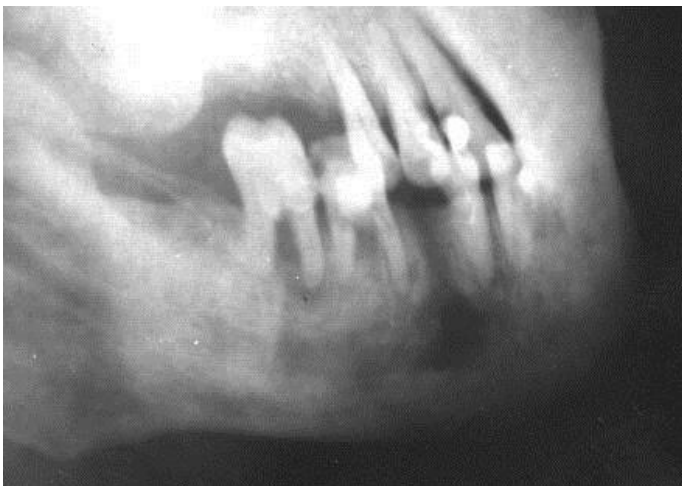Задача 31. Указать метод исследования. Охарактеризовать патологический процесс, представленный на снимке:



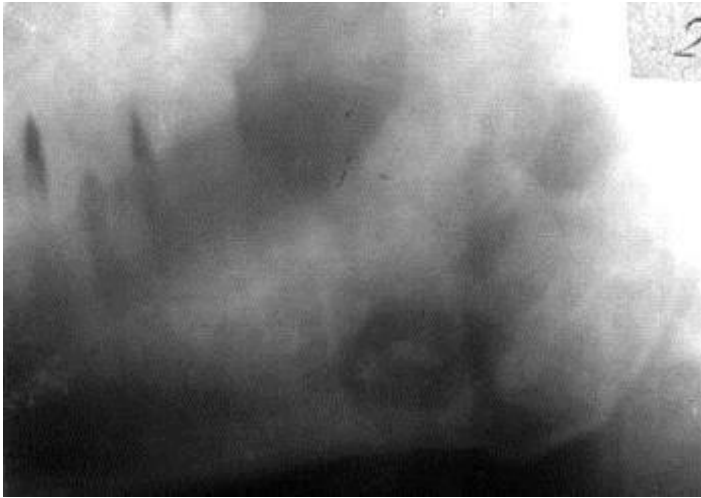Задача 32. Указать метод исследования. Охарактеризовать патологический процесс, представленный на рисунке:



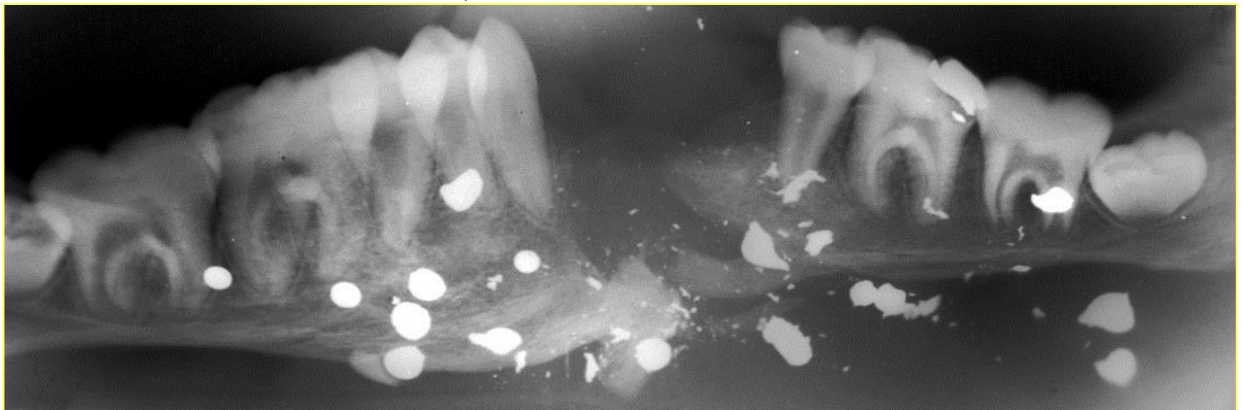Задача 33. Пациент 35 лет. После удаления зуба поднялась температура до фебрильных цифр. В области нижней челюсти справа появился болезненный отек. В анализе крови – лейкоцитоз. На представленной рентгенограмме выявить изменения, если таковые имеются описать их. Поставить диагноз патологического процесса.



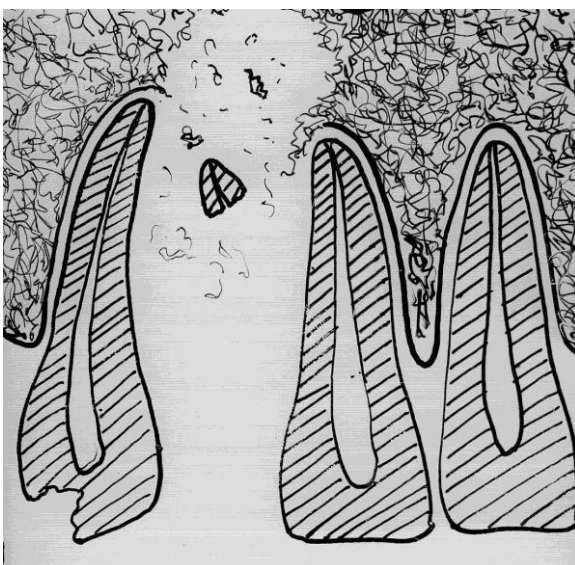
Задача 34. Определить метод и область исследования. Выявить и описать патологические изменения, если таковые имеются.



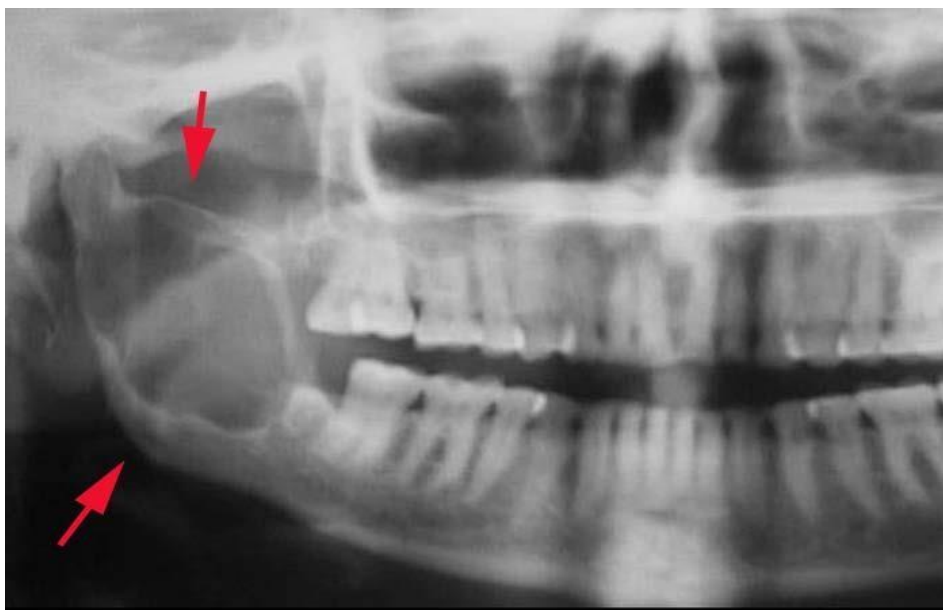
Задача 35. Определить метод и область исследования. Выявить и описать патологические изменения, если таковые имеются.



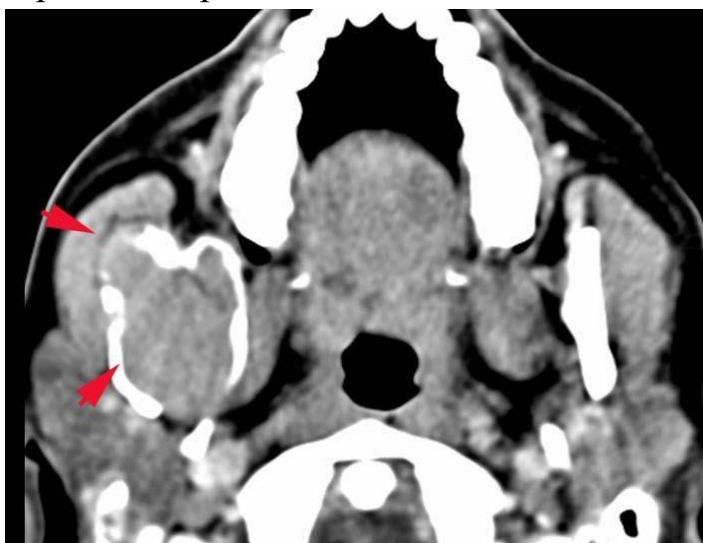Задача 36. Какой патологический процесс представлен на рисунке?



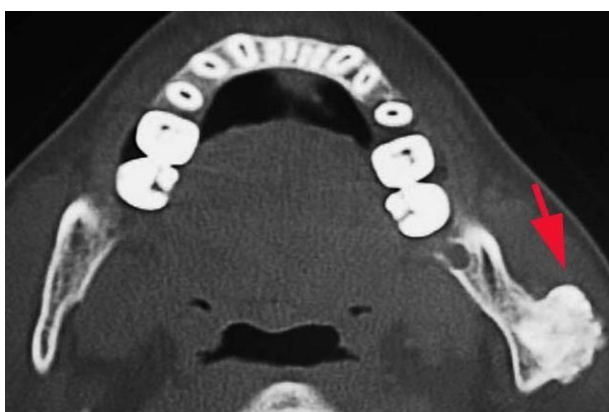Задача 37. Указать методику исследования. Распознать патологический процесс, определить его локализацию.



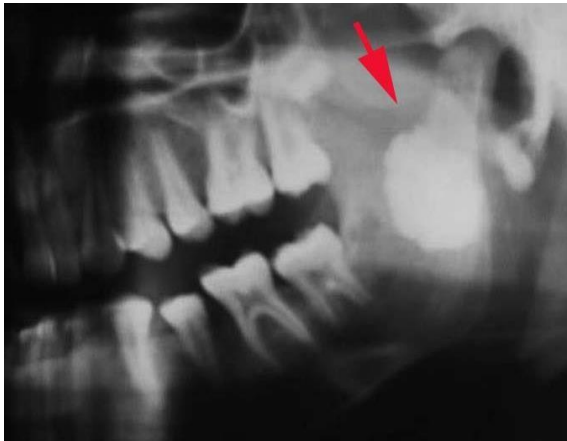Задача 38. Указать методику исследования. Распознать патологический процесс, определить его локализацию.



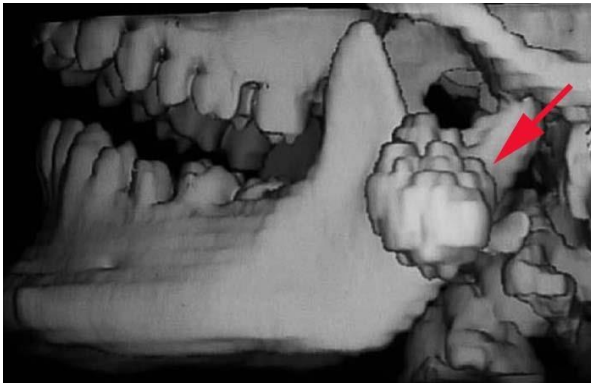
Задача 39. Указать методику исследования. Распознать патологический процесс, определить его локализацию.



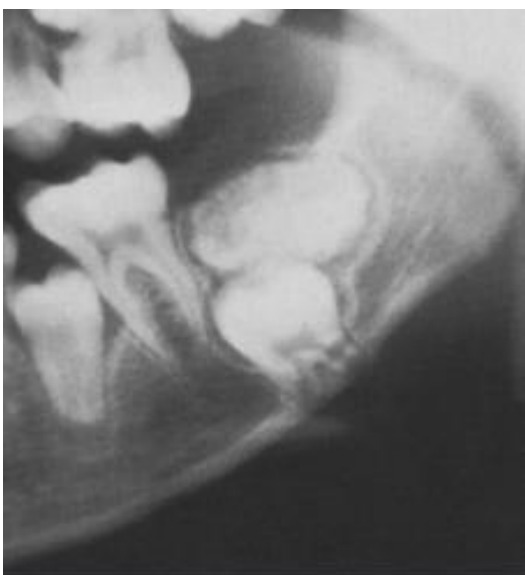Задача 40. Указать методику исследования. Распознать патологический процесс, определить его локализацию.



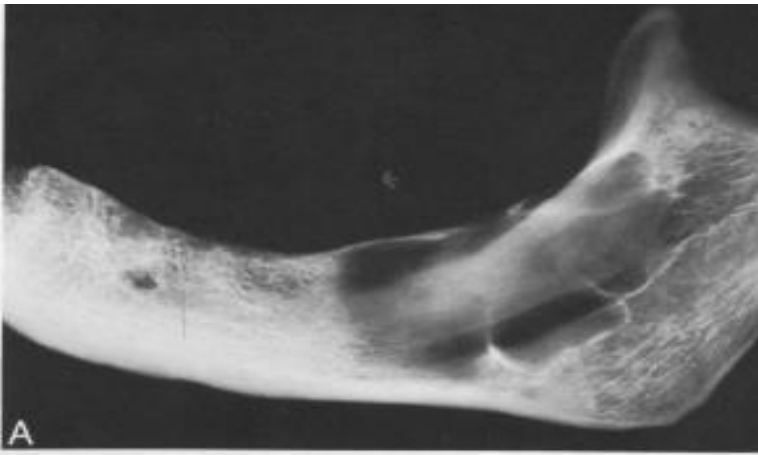
Задача 41. Указать методику исследования. Распознать патологический процесс, определить его локализацию.



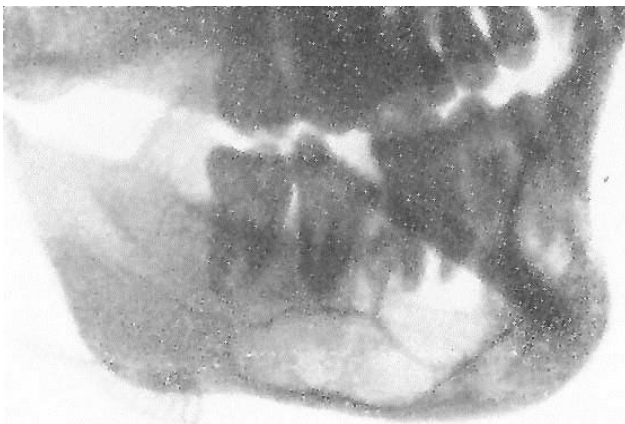
Задача 42. Указать методику, охарактеризовать патологический процесс и его локализацию.



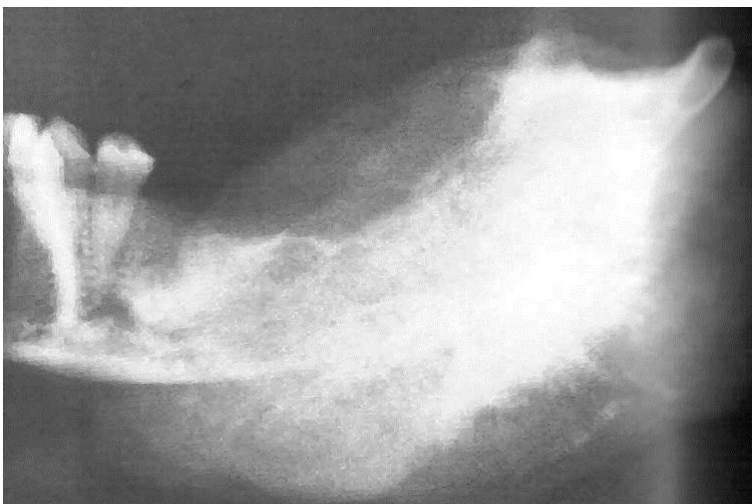Задача 43. Указать методику, охарактеризовать патологический процесс и его локализацию.



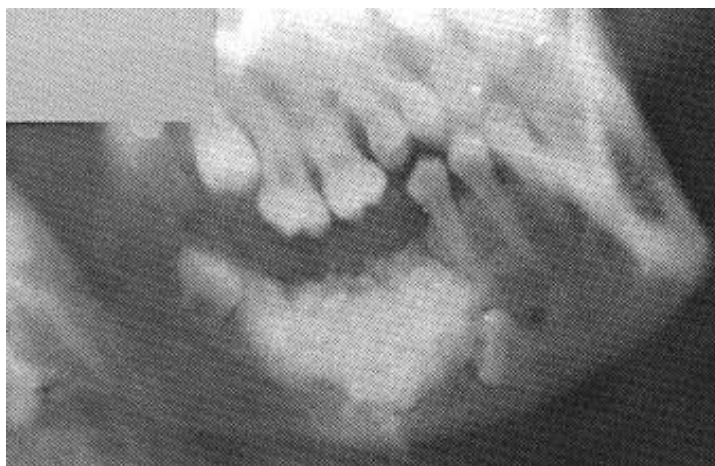Задача 44. Указать методику, охарактеризовать патологический процесс и его локализацию.



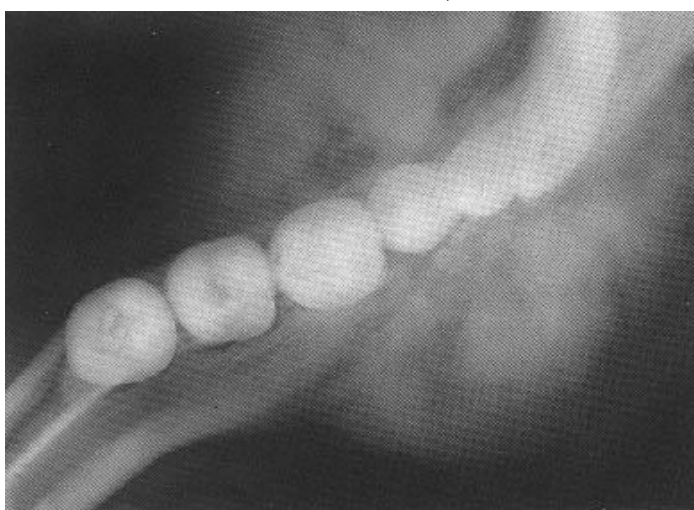Задача 45. Указать методику, охарактеризовать патологический процесс и его локализацию.



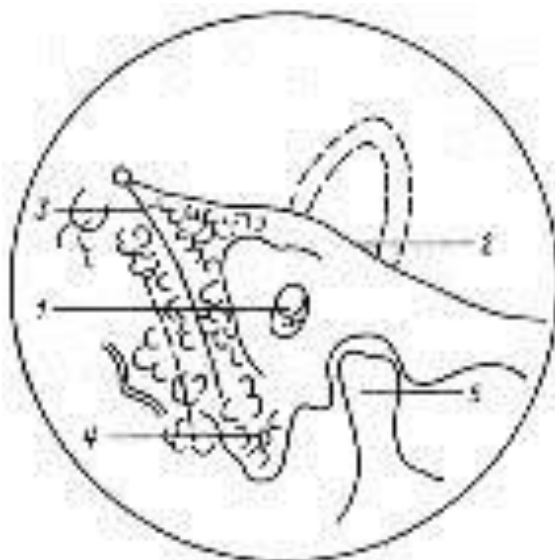
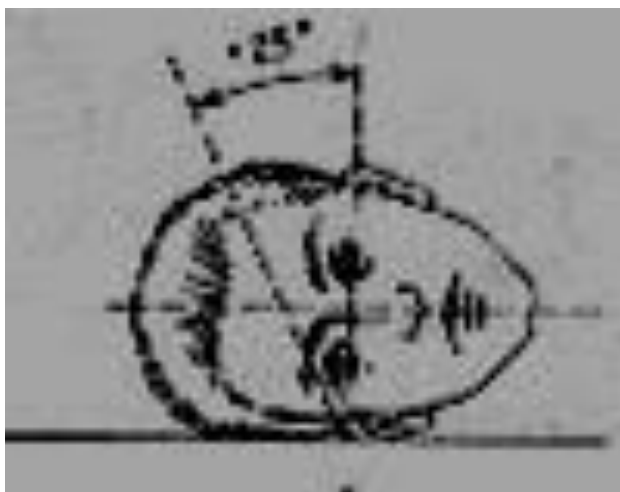
Задача 46. Определить метод и область исследования. Выявить и описать патологические изменения, если таковые имеются.



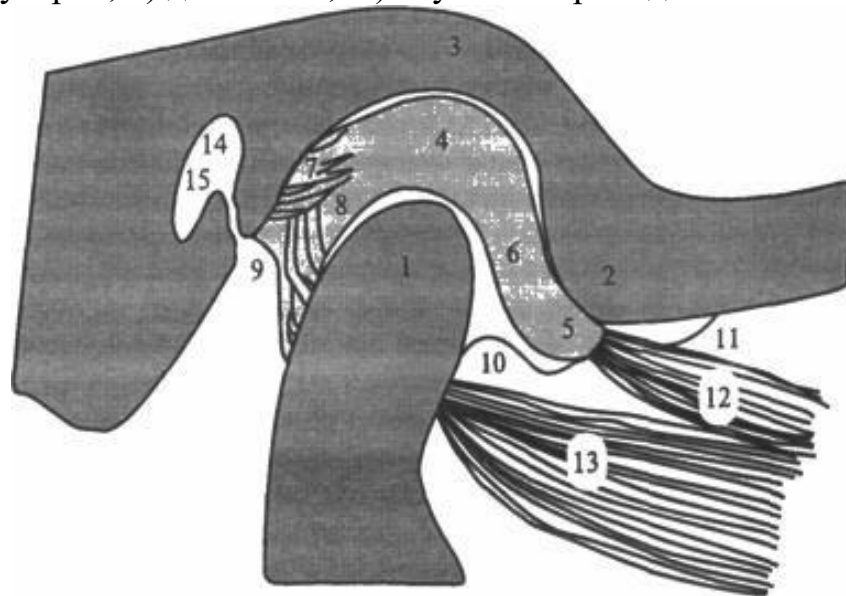
Задача 47. Определить метод и область исследования. Выявить и описать патологические изменения, если таковые имеются.



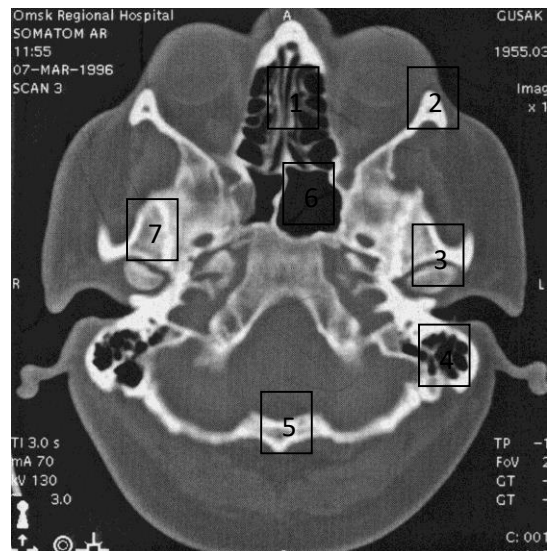
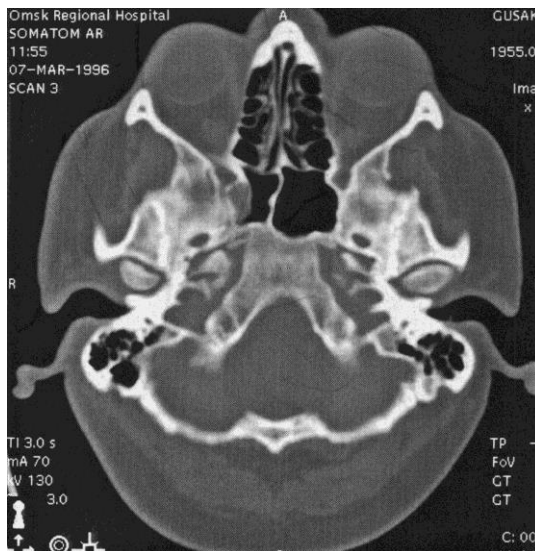
Задача 48. Схема выполнения, какой рентгенологической методики представлена на рисунке? Перечислить основные анатомические элементы на снимке, полученном в результате ее выполнения.



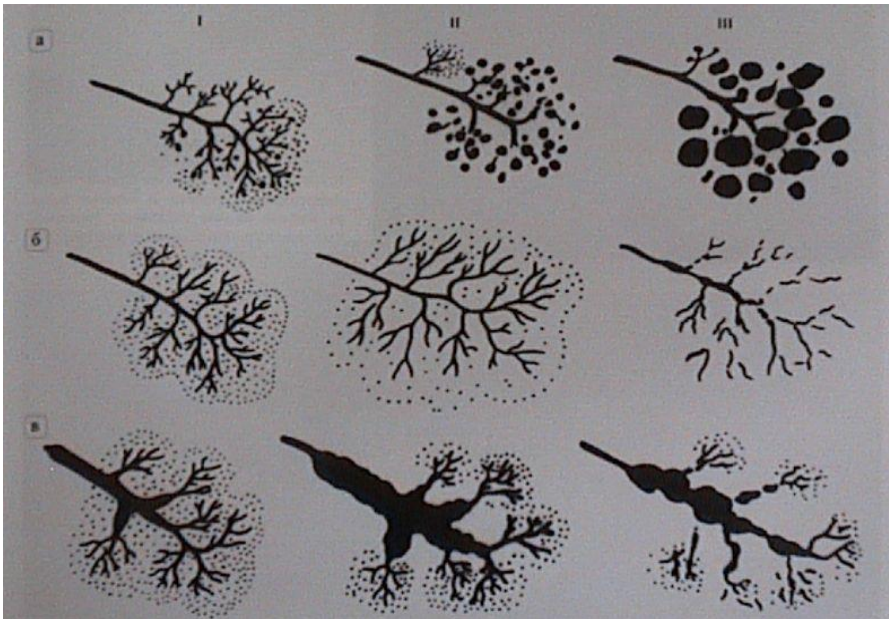
Задача 49. Рассмотреть рисунок. Найти на рисунке 1) головку височнонижнечелюстного сустава; 2) суставную впадину (ямку); 3) суставной бугорок; 4) диск ВНС; 5) слуховой проход.



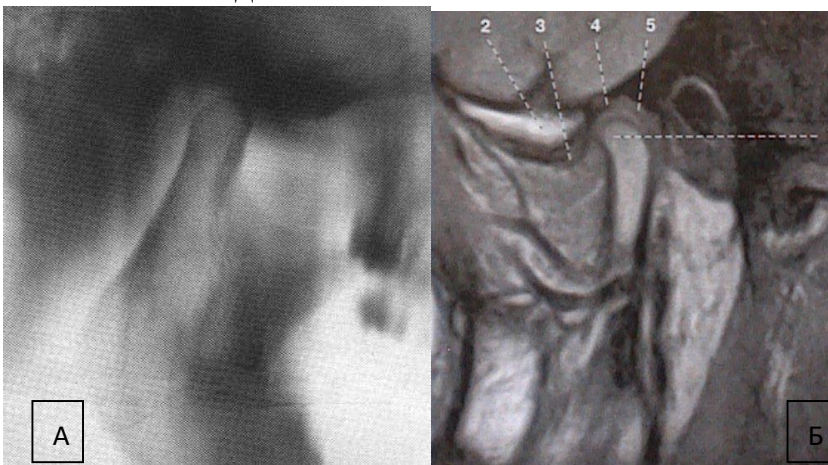
Задача 50. Рассмотреть рентгеновскую компьютерную томографию основания черепа. Найти на снимке: 1) головка ВНС; 2) суставная впадина (ямка) ВНС; 3) сосцевидные отростки височных костей; 4) клетки решетчатых лабиринтов; 5) пазуху основной кости; 6) большие крылья основной кости; 7) затылочную кость.



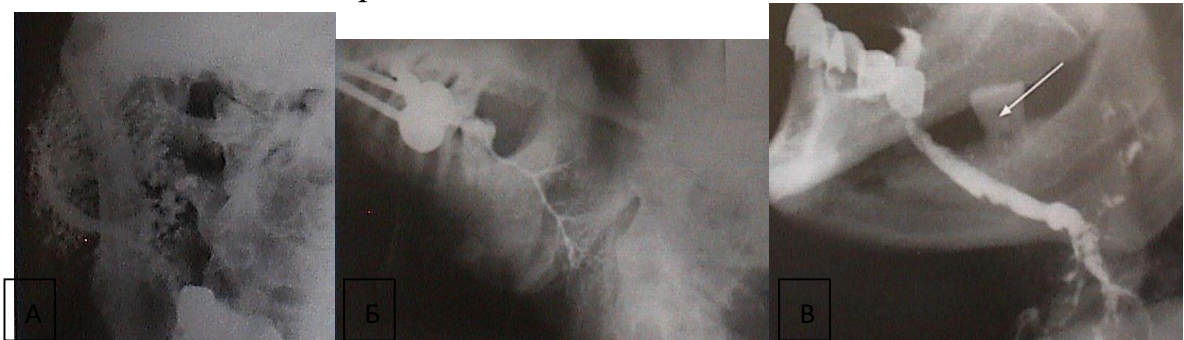Задача 51. Рассмотреть схематическое изображение сиалограмм. Найти: 1) начальные проявления хронического сиалодохита; 2) интерстициальный сиалоаденит в клинически выраженной стадии; 3) парехиматозный сиалоаденит в стадии декомпенсации.



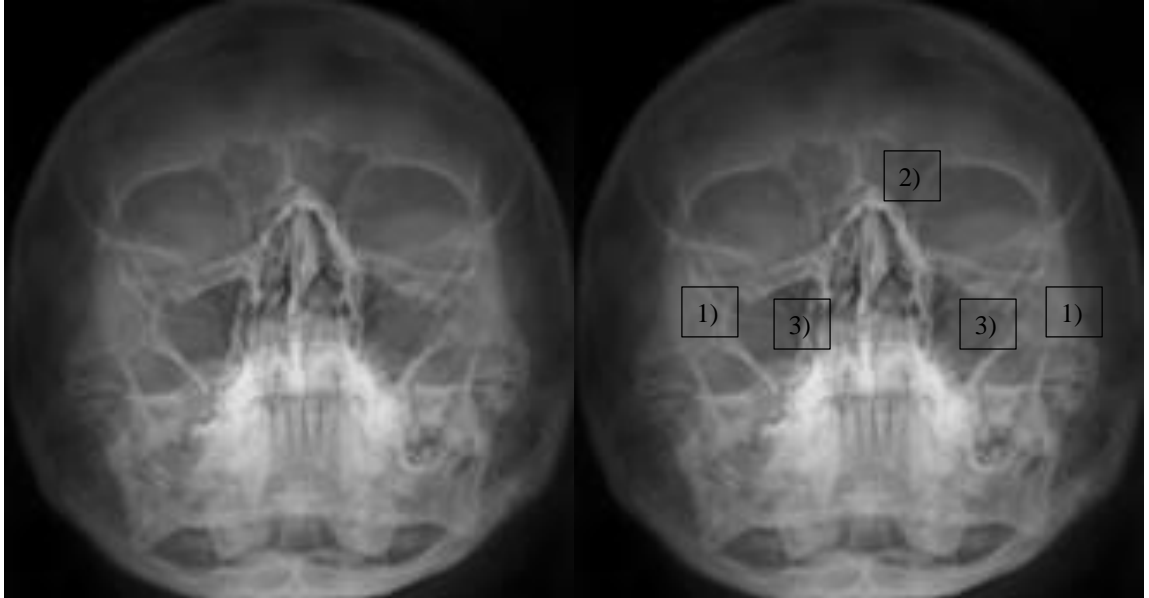
Задача 52. Рассмотреть рисунки. Определить методики исследования и область исследования.



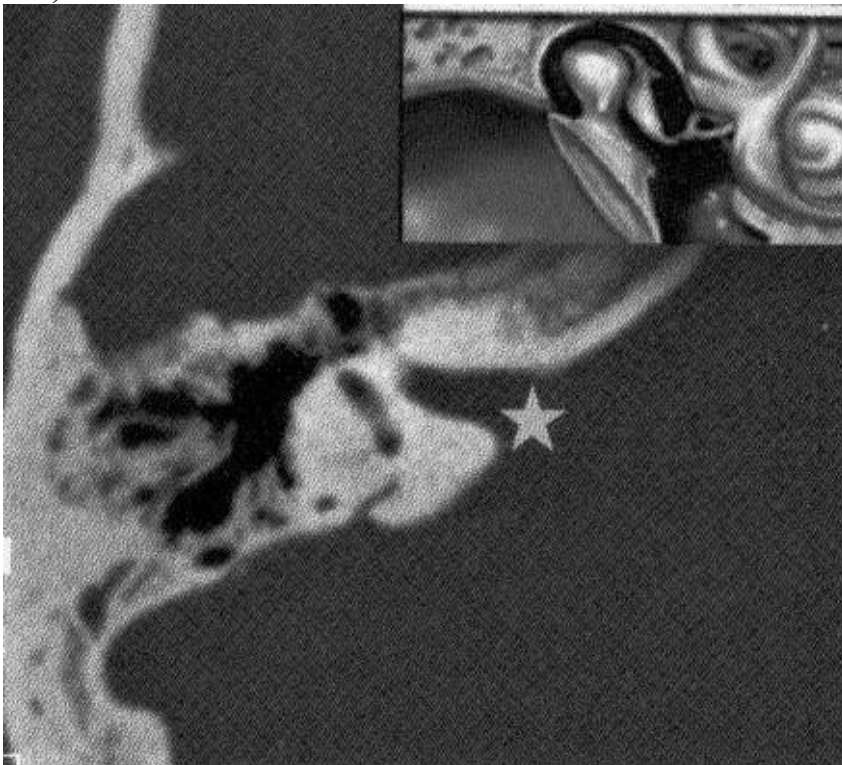
Задача 53. Рассмотреть изображения определить: 1) методику исследования слюнных желез; 2) хронический сиалодохит, интерстициальный сиалоаденит, хронический паренхиматозный сиалоаденит, стадию процесса.



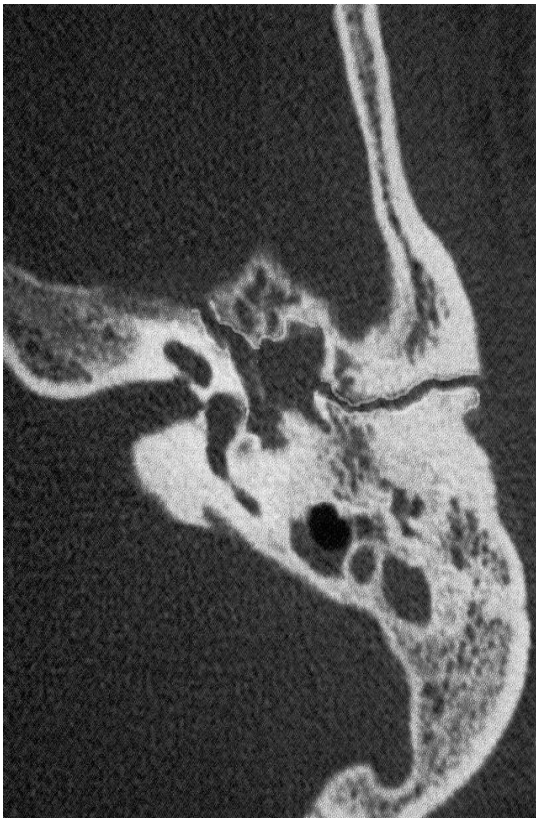
Задача 54. Рассмотреть рисунок определить: а) методику исследования; б) проекцию исследования; в) придаточные пазухи носа (лобные и верхнечелюстные), скуловые кости.



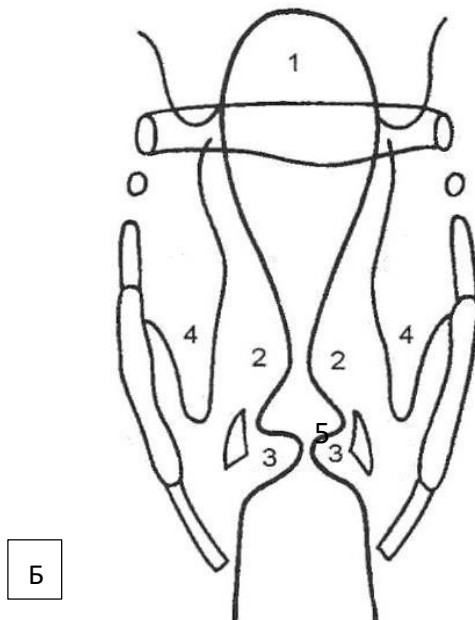
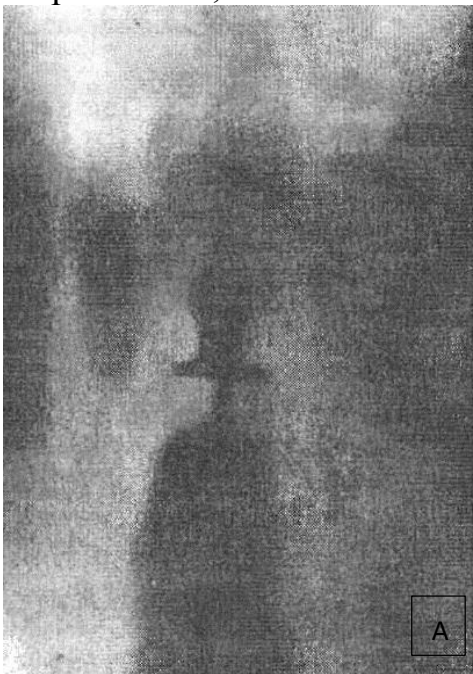Задача 55. Рассмотреть рисунок определить: а) методику исследования; б) область исследования.



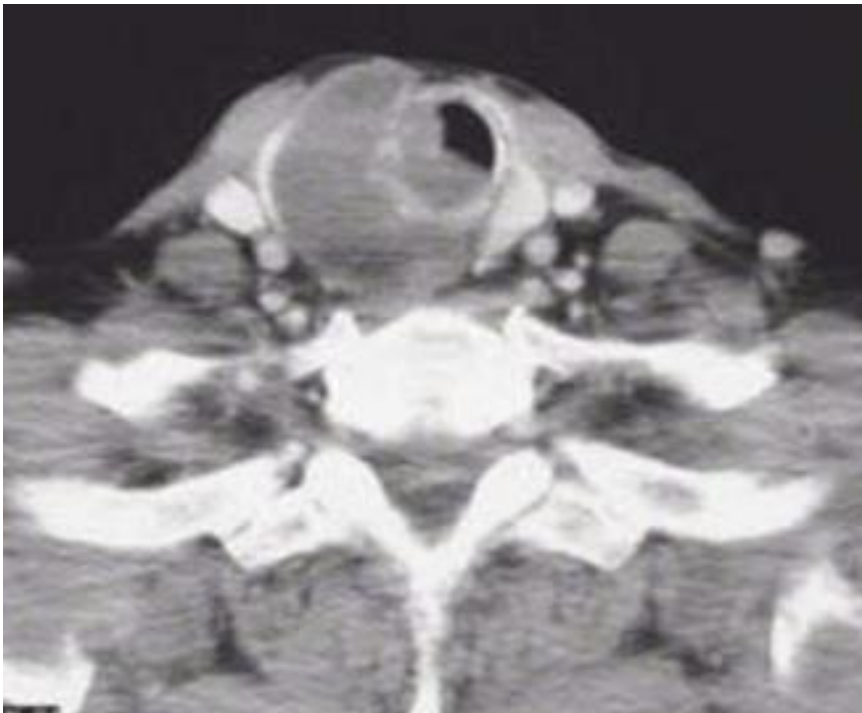
Задача 56. Рассмотреть рисунок определить: а) методику исследования; б) область исследования; в) патологические изменения, если таковые имеются.



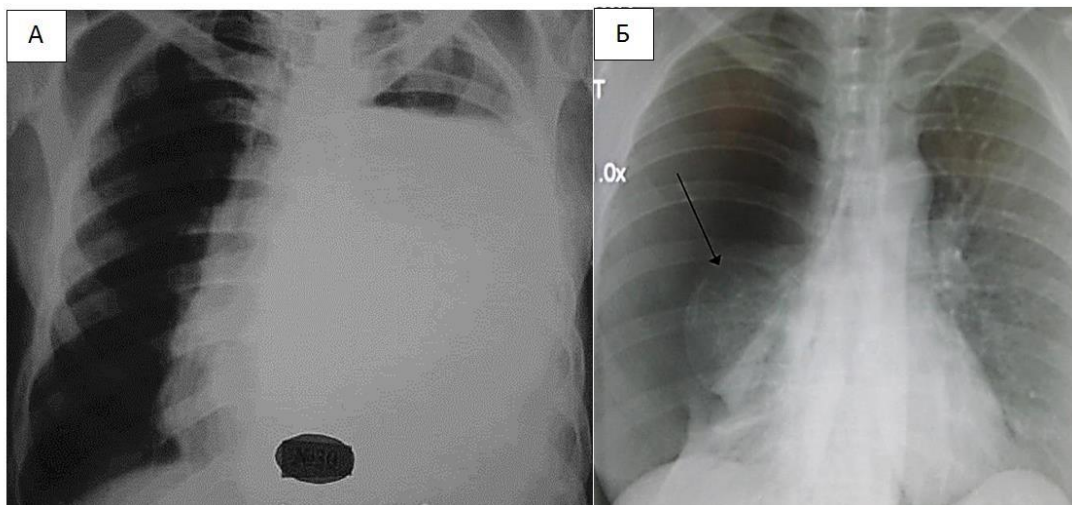
Задача 57. Рассмотреть рисунки. Определить: а) методику исследования; б) область исследования; в) плоскость исследования; г) анатомические образования, обозначенные цифрами на рис. Б; д) найти их на рис. А.



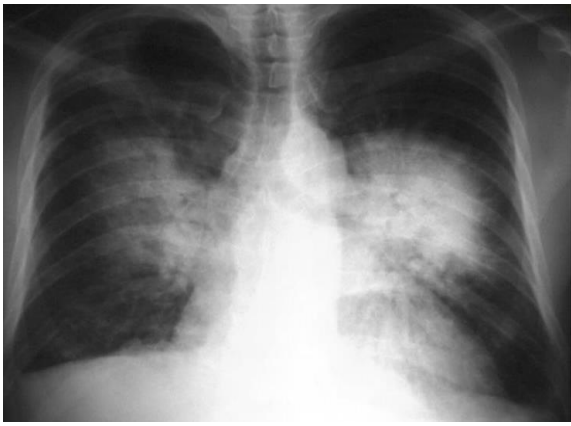Задача 58. Рассмотреть рисунок определить: а) методику исследования; б) область исследования; в) патологические изменения, если таковые имеются.



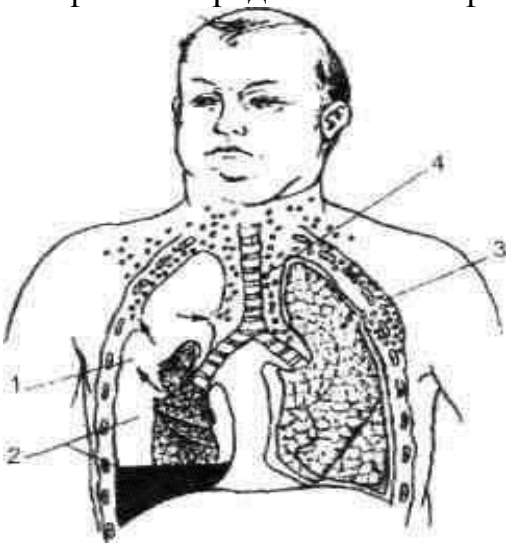
Задача 59. Рассмотреть рентгенограммы. Определить, на каком из снимков представлен гидроторакс, на каком пневмоторакс.



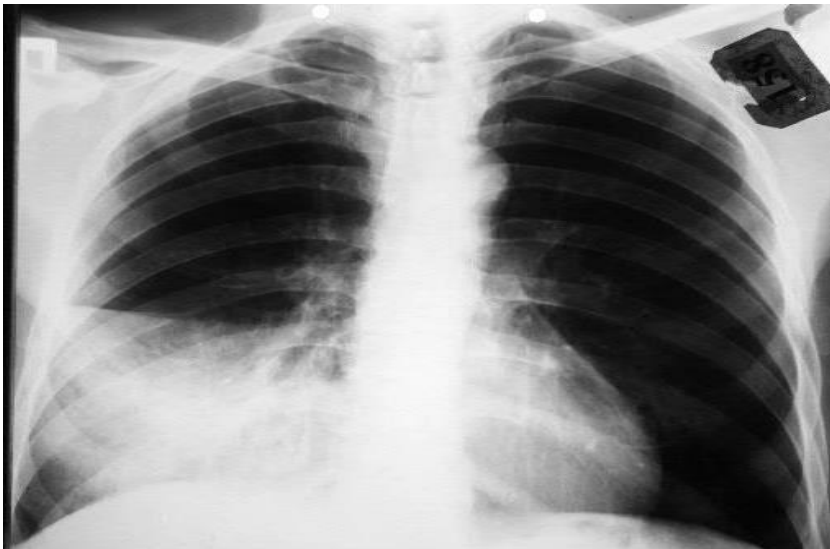Задача 60. Пациент доставлен в приемный покой с черепно-мозговой травмой, в том числе с повреждением костей лицевого скелета. Во время осмотра появилось двигательное возбуждение, стала резко нарастать одышка, появились влажные дистанционные хрипы, пенная мокрота с примесью крови. По экстренным показаниям больному проведено обследование с применением метода лучевой диагностики, результат которого представлен на рисунке. Рассмотреть рисунок, определить: а) метод исследования; б) область исследования; в) проекцию; г) патологические изменения; д) сделать заключение о предполагаемом диагнозе.



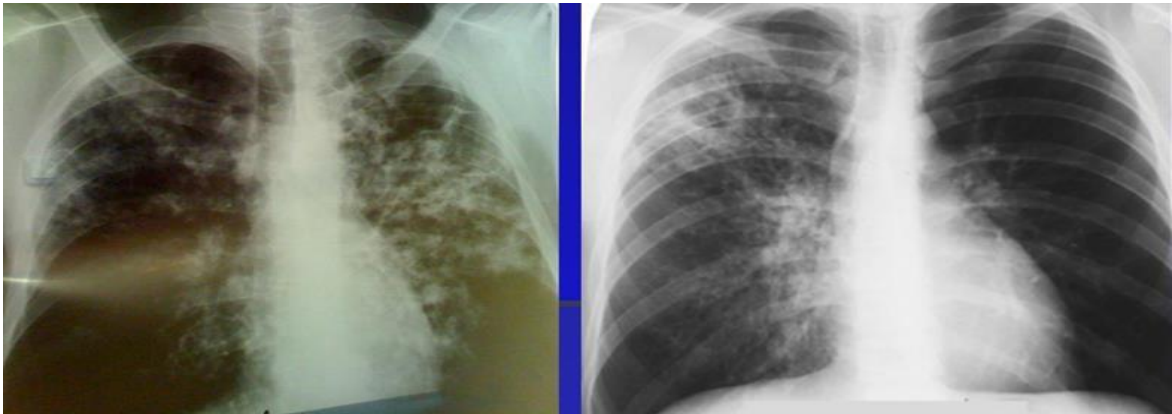
Задача 61. Укажите правильно признаки. Пневмоторакса. Пнемогемоторакса. Эмфиземы средостения. Эмфиземы мягких тканей.



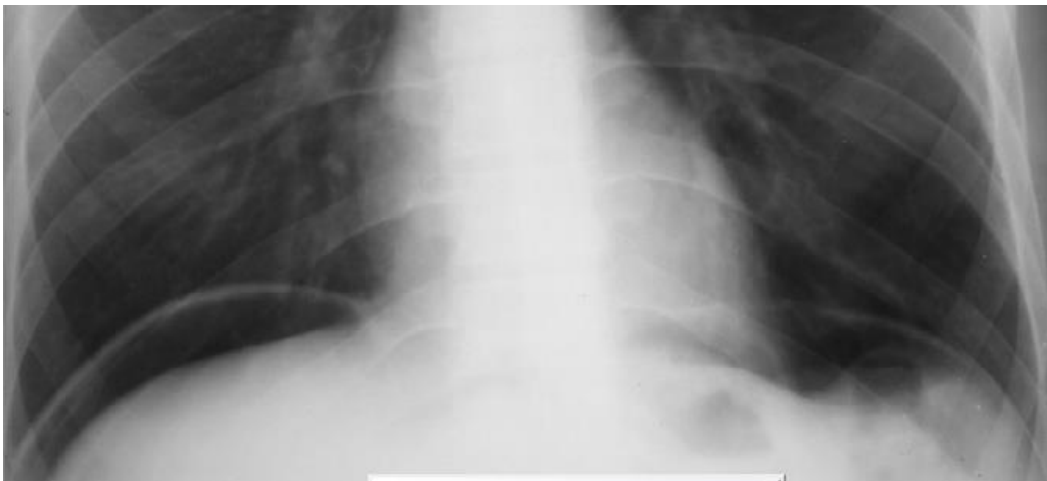Задача 62. Пациент 34 лет. Заболел остро после переохлаждения. Лихорадка, боли в правом боку, одышка. Физикально- притупление перкуторного звука в средних отделах грудной клетки справа, аускультативно - влажные хрипы. Для уточнения диагноза назначено рентгенологическое исследование. Определить проекцию и вид рентгенологического исследования. Выявить ведущий рентгенологический синдром. Локализацию патологических изменений. Определить предполагаемый диагноз.



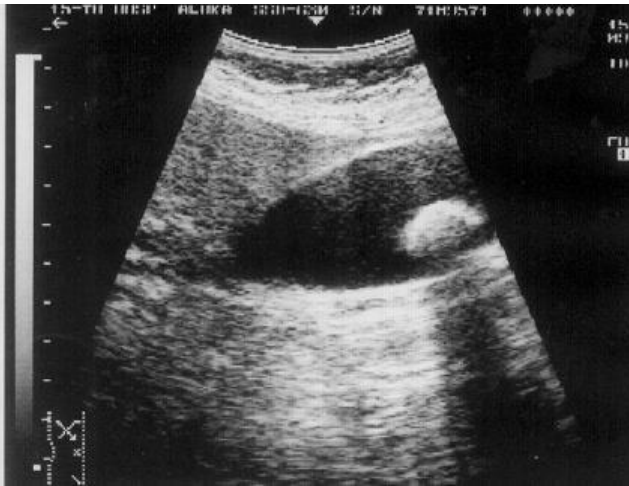Задача 63. Рассмотреть рентгенограммы, определить на каждой из них ведущий рентгенологический синдром. Какому заболеванию могут соответствовать эти изменения?



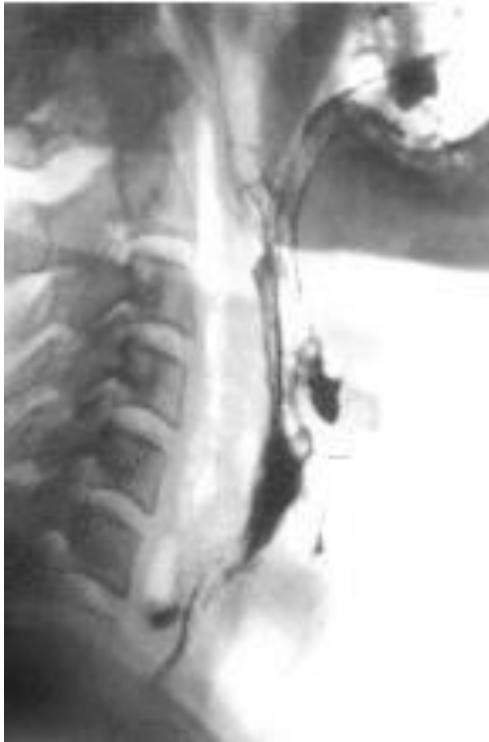Задача 64. Мужчина 47 лет доставлен в приемный покой с резкой «кинжальной» болью в брюшной полости. В анамнезе - язвенная болезнь желудка. Пациенту проведено дообследование с применением методики лучевой диагностики. Рассмотреть рисунок и назвать эту метод. Определить патологические изменения, объяснить, чем они вызваны.



Задача 65. Определить метод и область исследования. Выявить патологические изменения, если таковые имеются.



Задача 66. Женщина 63 лет во время еды случайно проглотила рыбью кость. Жалуется на боль при глотании и болевые ощущения в области шеи. После приема водной взвеси сульфата бария обнаружена картина, зафиксированная на рентгенограмме. Тщательно изучите рисунок, после чего опишите патологические изменения в органах шеи.



Задача 67. Женщина 57 лет поступила в клинику с жалобами на боли в животе и отсутствие самостоятельного стула. Рассмотрите обзорную рентгенограмму живота, произведенную при вертикальном положении тела больной. Вопрос 1: Имеются ли рентгенологические признаки динамической (паралитической) или механической непроходимости кишечника?

Вопрос 2: Если Вы уверены, что у больной механическая непроходимость кишечника, то где место нарушения проходимости – в тонкой кишке или в толстой кишке?

