



УРАЛЬСКИЙ
МЕДИЦИНСКИЙ
ИНСТИТУТ

**Автономная некоммерческая организация
высшего образования
«Уральский медицинский институт»**

**Фонд оценочных средств для проведения текущего контроля и
промежуточной аттестации обучающихся по дисциплине**

**Б1.О.11 Детская челюстно-лицевая хирургия
Обязательная часть**

Специальность 31.05.03 Стоматология

квалификация: врач-стоматолог

Форма обучения: очная

Срок обучения: 5 лет

Фонд оценочных средств по дисциплине рассмотрен и одобрен на заседании Ученого совета института (протокол № 2 от 07.06.2024 г.) и утвержден приказом ректора № 34 от 07.06.2024 года.

Нормативно-правовые основы разработки и реализации фонда оценочных средств по дисциплине:

1) Федеральный государственный образовательный стандарт высшего образования – специалитет по специальности 31.05.03 Стоматология, утвержденный Приказом Министра науки и высшего образования Российской Федерации от 12.08.2020 № 984.

2) Общая характеристика образовательной программы.

3) Учебный план образовательной программы.

4) Рабочая программа учебной дисциплины.

1 Организация контроля планируемых результатов обучения по дисциплине Детская челюстно-лицевая хирургия

Код	Планируемые результаты обучения по дисциплине:	Наименование индикатора достижения компетенции
Общепрофессиональные компетенции		
ОПК-2	Способен анализировать результаты собственной деятельности для предотвращения профессиональных ошибок	<p>ИОПК 2.1 Знает: порядки оказания медицинской помощи, клиническими рекомендациями, с учетом стандартов медицинской помощи; методику анализа результатов собственной деятельности</p> <p>ИОПК 2.2 Умеет: провести анализ результатов обследования и лечения пациентов со стоматологическими заболеваниями; составить план мероприятий для предотвращения профессиональных ошибок на основе анализа результатов собственной деятельности</p> <p>ИОПК 2.3 Имеет практический опыт: участия в клинической (клинико-анатомической) конференции по разбору ошибок профессиональной деятельности</p>
Профессиональные компетенции		
ПК-1	ПК-1. Способен к проведению диагностики у детей и взрослых со стоматологическими и заболеваниями, установлению диагноза	<p>ИПК 1.1 Знает:</p> <p>Общие вопросы организации медицинской помощи взрослому населению и детям</p> <p>Анатомию головы, челюстно-лицевой области, особенности кровоснабжения и иннервации строение зубов Гистологию и эмбриологию полости рта и зубов, основные нарушения эмбриогенеза</p> <p>Анатомо-функциональное состояние органов челюстно-лицевой области с учетом возраста</p> <p>Нормальную и патологическую физиологию зубочелюстной системы, ее взаимосвязь с функциональным состоянием других систем организма и уровни их регуляции</p> <p>Роль гигиены полости рта, питания и применения фторидов в предупреждении заболеваний зубов и пародонта Методику сбора анамнеза жизни и заболеваний, жалоб у детей и взрослых (их законных представителей) со стоматологическими заболеваниями</p> <p>Цели и задачи индивидуальной и профессиональной гигиены полости рта</p> <p>Гигиенические индексы и методы их определения</p> <p>Методику осмотра и физикального обследования, особенности проведения клинического стоматологического обследования у детей и взрослых со стоматологическими заболеваниями</p> <p>Клиническую картину, методы диагностики, классификацию заболеваний зубов, пародонта, слизистой оболочки полости рта, губ у детей и взрослых</p>

		<p>Клиническую картину, методы диагностики, классификацию заболеваний костной ткани челюстей, периферической нервной системы челюстно-лицевой области, височно-нижнечелюстного сустава у детей и взрослых</p> <p>Методы лабораторных и инструментальных исследований для оценки состояния здоровья, медицинские показания к проведению исследований, правила интерпретации их результатов</p> <p>Медицинские показания и противопоказания к применению дополнительных методов обследования</p> <p>Медицинские изделия, применяемые при оказании медицинской помощи детям и взрослым со стоматологическими заболеваниями</p> <p>Международную статистическую классификацию болезней и проблем, связанных со здоровьем (МКБ)</p> <p>Порядок оказания медицинской помощи взрослому населению при стоматологических заболеваниях</p> <p>Порядок оказания медицинской помощи детям со стоматологическими заболеваниями</p> <p>Клинические рекомендации по вопросам оказания стоматологической помощи</p> <p>Состояния, требующие оказания медицинской помощи в неотложной форме</p> <p>Санитарно-эпидемиологические требования и вопросы организации санитарно-противоэпидемических (профилактических) мероприятий в целях предупреждения возникновения и распространения инфекционных заболеваний</p> <p>ИПК 1.2 Умеет:</p> <p>Осуществлять сбор жалоб, анамнеза жизни и заболевания у детей и взрослых (их законных представителей) со стоматологическими заболеваниями, выявлять факторы риска и причин развития стоматологических заболеваний</p> <p>Интерпретировать информацию, полученную от детей и взрослых (их законных представителей) со стоматологическими заболеваниями</p> <p>Применять методы осмотра и физикального обследования детей и взрослых со стоматологическими заболеваниями</p> <p>Интерпретировать результаты осмотра и физикального обследования детей и взрослых со стоматологическими заболеваниями</p> <p>Диагностировать у детей и взрослых со стоматологическими заболеваниями твердых тканей зубов болезни пульпы и периодонта, заболевания пародонта, слизистой оболочки рта и губ</p> <p>Диагностировать у детей и взрослых со стоматологическими заболеваниями дефекты зубов, зубных рядов, зубочелюстные деформации и аномалии зубов и челюстей, полное отсутствие зубов и предпосылки их развития, травмы зубов, костей лицевого скелета и мягких тканей челюстно-лицевой области</p>
--	--	--

		<p>Выявлять у детей и взрослых со стоматологическими заболеваниями факторы риска онкологических заболеваний челюстно-лицевой области</p> <p>Формулировать предварительный диагноз, составлять план проведения лабораторных, инструментальных и дополнительных исследований у детей и взрослых со стоматологическими заболеваниями в соответствии с порядками оказания медицинской помощи, клиническими рекомендациями, с учетом стандартов медицинской помощи</p> <p>Направлять детей и взрослых со стоматологическими заболеваниями на лабораторные, инструментальные и дополнительные исследования в соответствии с действующими порядками оказания стоматологической медицинской помощи, клиническими рекомендациями, с учетом стандартов медицинской помощи</p> <p>Направлять детей и взрослых со стоматологическими заболеваниями на консультации к врачам-специалистам в соответствии с порядками оказания медицинской помощи, клиническими рекомендациями, с учетом стандартов медицинской помощи</p> <p>Интерпретировать и анализировать результаты консультаций врачами-специалистами детей и взрослых со стоматологическими заболеваниями</p> <p>Обосновывать необходимость и объем дополнительных обследований пациентов (включая рентгенологические методы)</p> <p>Интерпретировать и анализировать результаты основных(клинических) и дополнительных (лабораторных, инструментальных) методов обследования у детей и взрослых со стоматологическими заболеваниями, в том числе данных рентгенологических методов</p> <p>Проводить дифференциальную диагностику стоматологических заболеваний у детей и взрослых</p> <p>Формулировать окончательный диагноз в соответствии с Международной статистической классификацией болезней и проблем, связанных со здоровьем (МКБ)</p> <p>Выявлять клинические признаки внезапных острых заболеваний, состояний, обострений хронических заболеваний без явных признаков угрозы жизни, требующих оказания медицинской помощи в неотложной форме ИПК 1.3 Имеет практический опыт:</p> <p>Сбора жалоб, анамнеза жизни и заболевания у детей и взрослых, (их законных представителей), выявления факторов риска и причин развития стоматологических заболеваний</p> <p>Осмотра и физикального обследование детей и взрослых со стоматологическими заболеваниями Диагностики у детей и взрослых:</p> <ul style="list-style-type: none"> - кариеса зубов, - некариозных поражений,
--	--	---

		<ul style="list-style-type: none"> - заболеваний пульпы и периодонта, - пародонта, - слизистой оболочки рта и губ, - дефектов зубов, - дефектов зубных рядов, - зубочелюстных деформаций, - аномалий зубов и челюстей, - полного отсутствия зубов <p>Выявления у детей и взрослых со стоматологическими заболеваниями факторов риска онкологических заболеваний челюстно-лицевой области</p> <p>Формулирования предварительного диагноза, составления плана проведения инструментальных, лабораторных, дополнительных исследований, консультаций врачей-специалистов у детей и взрослых со стоматологическими заболеваниями</p> <p>Направления детей и взрослых со стоматологическими заболеваниями на инструментальные, лабораторные, дополнительные исследования, консультации врачей специалистов у детей и взрослых со стоматологическими заболеваниями в соответствии с действующими порядками оказания стоматологической медицинской помощи взрослому населению и детям, клиническими рекомендациями, с учетом стандартов медицинской помощи</p> <p>Интерпретации данных дополнительных (лабораторных и инструментальных) обследований пациентов (включая рентгенологические методы)</p> <p>Постановки предварительного диагноза в соответствии с Международной статистической классификацией болезней и проблем, связанных со здоровьем (МКБ)</p> <p>Проведения дифференциальной диагностики стоматологических заболеваний</p> <p>Постановки окончательного диагноза в соответствии с Международной статистической классификацией болезней и проблем, связанных со здоровьем (МКБ)</p> <p>Распознавания состояний, возникающих при внезапных острых заболеваниях, обострении хронических заболеваний без явных признаков угрозы жизни пациента и требующих оказания медицинской помощи в неотложной форме</p>
ПК-2	ПК-2. Способен к назначению и проведению лечения детей и взрослых со стоматологическим и заболеваниями, контролю его эффективности и безопасности	<p>ИПК 2.1 Знает:</p> <p>Порядок оказания медицинской помощи взрослому населению при стоматологических заболеваниях</p> <p>Порядок оказания медицинской помощи детям со стоматологическими заболеваниями</p> <p>Клинические рекомендации по вопросам оказания медицинской помощи пациентам со стоматологическими заболеваниями</p> <p>Стандарты медицинской помощи</p>

		<p>Методы медикаментозного и немедикаментозного лечения, медицинские показания к применению медицинских изделий при стоматологических заболеваниях</p> <p>Группы лекарственных препаратов, применяемых для оказания медицинской помощи при лечении стоматологических заболеваний; механизм их действия, медицинские показания и противопоказания к назначению; совместимость, возможные осложнения, побочные действия, нежелательные реакции, в том числе серьезные и непредвиденные</p> <p>Принципы, приемы и методы обезболивания, подбор вида местной анестезии при лечении стоматологических заболеваний</p> <p>Способы предотвращения или устранения осложнений, побочных действий, нежелательных реакций, в том числе серьезных и непредвиденных, возникших при обследовании или лечении пациентов с заболеваниями зубов, пульпы, периодонта, пародонта, слизистой оболочки рта и губ Особенности оказания медицинской помощи в неотложных формах при стоматологических заболеваниях</p> <p>Материаловедение, технологии, оборудование и медицинские изделия, используемые в стоматологии</p> <p>Анатомию головы, челюстно-лицевой области, особенности кровоснабжения и иннервации; строение зубов; гистологию и эмбриологию полости рта и зубов, основные нарушения эмбриогенеза ИПК 22 Умеет:</p> <p>Разрабатывать план лечения детей и взрослых со стоматологическими заболеваниями в соответствии с порядками оказания медицинской помощи, клиническими рекомендациями, с учетом стандартов медицинской помощи</p> <p>Подбирать и назначать лекарственные препараты, медицинские изделия (в том числе стоматологические материалы), диетическое питание, лечебно-оздоровительный режим для лечения детей и взрослых со стоматологическими заболеваниями в соответствии с действующими порядками оказания медицинской помощи, клиническими рекомендациями, с учетом стандартов медицинской помощи. Определять медицинские показания и противопоказания к проведению методик местной анестезии челюстнолицевой области</p> <p>Проводить местную анестезию (аппликационную, инфильтрационную, проводниковую) у детей и взрослых со стоматологическими заболеваниями</p> <p>Выполнять медицинские вмешательства, в том числе терапевтические, у детей и взрослых со стоматологическими заболеваниями в амбулаторных условиях (исключая повторное эндодонтическое лечение):</p>
--	--	---

		<ul style="list-style-type: none"> - обучение гигиене полости рта и зубов индивидуальное, подбор средств и предметов гигиены полости рта - контролируемая чистка зубов - профессиональная гигиена полости рта и зубов - инъекционное введение лекарственных препаратов в челюстно-лицевой области - местное применение реминерализующих препаратов в области зуба - глубокое фторирование эмали зуба - запечатывание фиссуры зуба герметиком - профессиональное отбеливание зубов - сошлифовывание твердых тканей зуба - восстановление зуба пломбой с использованием стоматологических цементов, материалов химического отверждения, фотополимеров - восстановление зубов с нарушением контактного пункта - восстановление зуба пломбировочным материалом с использованием анкерных штифтов - наложение девитализирующей пасты - пульпотомия (ампутация коронковой пульпы) - экстирпация пульпы - инструментальная и медикаментозная обработка хорошо проходимого корневого канала - временное пломбирование лекарственным препаратом корневого канала - пломбирование корневого канала зуба пастой, гуттаперчивыми штифтами - удаление наддесневых и поддесневых зубных отложений в области зуба (ручным методом) - ультразвуковое удаление наддесневых и поддесневых зубных отложений в области зуба - закрытый кюретаж при заболеваниях пародонта в области зуба - наложение лечебной повязки при заболеваниях пародонта в области одной челюсти - назначение лекарственной терапии при заболеваниях полости рта и зубов - назначение диетической терапии при заболеваниях полости рта и зубов <p>Выполнять медицинские вмешательства, в том числе хирургические, у детей и взрослых со стоматологическими заболеваниями в амбулаторных условиях (исключая удаление ретенированных и дистопированных зубов):</p> <ul style="list-style-type: none"> - удаление зуба - удаление временного зуба - удаление постоянного зуба
--	--	--

		<p>- вскрытие и дренирование одонтогенного абсцесса</p> <p>Проводить поэтапную санацию полости рта (исключая санацию полости рта у детей в условиях анестезиологического пособия)</p> <p>Выполнять медицинские вмешательства, в том числе ортопедические, у взрослых со стоматологическими заболеваниями в амбулаторных условиях (исключая протезирование на зубных имплантатах, технологии автоматизированного изготовления ортопедических конструкций, полные съемные пластиночные и бюгельные протезы):</p> <ul style="list-style-type: none"> - получение анатомических и функциональных оттисков - восстановление зуба коронкой - восстановление целостности зубного ряда несъемными мостовидными протезами - протезирование частичными съемными пластиночными протезами - коррекция съемной ортопедической конструкции <p>снятие несъемной ортопедической конструкции.</p> <p>Интерпретировать результаты рентгенологических исследований челюстно-лицевой области</p> <p>Проводить консультирование детей и взрослых с заболеваниями слизистой оболочки рта и губ, определять показания для направления на консультацию к врачам специалистам</p> <p>Предотвращать или устранять осложнения, побочные действия, нежелательные реакции, в том числе непредвиденные, возникшие в результате диагностических или лечебных манипуляций, применения лекарственных препаратов и(или) медицинских изделий, немедикаментозного лечения ИПК 2.3 Имеет практический опыт:</p> <p>Разработки плана лечения детей и взрослых со стоматологическими заболеваниями с учетом диагноза, возраста и клинической картины в соответствии с действующими порядками оказания медицинской помощи, клиническими рекомендациями, с учетом стандартов медицинской помощи Оказания медицинской помощи в экстренной и неотложной форме пациентам со стоматологическими заболеваниями, в соответствии с действующими порядками оказания медицинской помощи, клиническими рекомендациями, с учетом стандартов медицинской помощи</p> <p>Подбора и назначения лекарственных препаратов, медицинских изделий (в том числе стоматологических материалов) для лечения стоматологических заболеваний у детей и взрослых в соответствии с действующими порядками оказания медицинской помощи, клиническими рекомендациями, с учетом стандартов медицинской помощи</p>
--	--	--

		<p>Назначения диетического питания, лечебно-оздоровительного режима при лечении стоматологических заболеваний у детей и взрослых в соответствии с действующими порядками оказания медицинской помощи, клиническими рекомендациями, с учетом стандартов медицинской помощи</p> <p>Выполнения медицинских вмешательств у детей и взрослых со стоматологическими заболеваниями в соответствии с действующими порядками оказания медицинской помощи, клиническими рекомендациями, с учетом стандартов медицинской помощи</p> <p>Оценки результатов медицинских вмешательств у детей и взрослых со стоматологическими заболеваниями</p> <p>Подбора вида и проведения местной анестезии (аппликационной, инфильтрационной, проводниковой) у детей и взрослых со стоматологическими заболеваниями</p> <p>Оценки эффективности и безопасности применения лекарственных препаратов, медицинских изделий и немедикаментозного лечения у детей и взрослых со стоматологическими заболеваниями</p> <p>Консультирования детей и взрослых с заболеваниями слизистой оболочки рта и губ, определения показаний для направления на консультацию к врачам-специалистам</p> <p>Подбора и назначения лекарственных препаратов и медицинских изделий с учетом диагноза, возраста и клинической картины стоматологического заболевания в соответствии с порядками оказания медицинской помощи, клиническими рекомендациями, с учетом стандартов медицинской помощи</p> <p>Определения способов введения, режима и дозы лекарственных препаратов</p> <p>Подбора и назначение немедикаментозного лечения детям и взрослым со стоматологическими заболеваниями в соответствии с порядками оказания медицинской помощи, клиническими рекомендациями, с учетом стандартов медицинской помощи</p> <p>Профилактики и лечения осложнений, побочных действий, нежелательных реакций, в том числе непредвиденных, возникших в результате диагностических или лечебных манипуляций, применения лекарственных препаратов и (или) медицинских изделий, немедикаментозного лечения на стоматологическом приеме</p> <p>Оказания медицинской помощи детям и взрослым при внезапных острых заболеваниях, состояниях, обострении хронических заболеваний без явных признаков угрозы жизни пациента в неотложной форме</p> <p>Применения лекарственных препаратов и медицинских изделий при оказании медицинской помощи в неотложной форме</p>
ОПК-4	Способен проводить и осуществлять	ИОПК 4.1 Знает: основные критерии здорового образа жизни и методы его формирования; социально-

<p>контроль эффективности мероприятий по профилактике, формированию здорового образа жизни и санитарно-гигиеническому просвещению населения</p>	<p>гигиенические и медицинские аспекты алкоголизма, наркоманий, токсикоманий, основные принципы их профилактики; формы и методы санитарно-гигиенического просвещения среди пациентов (их законных представителей), медицинских работников; основные гигиенические мероприятия оздоровительного характера, способствующие укреплению здоровья и профилактике возникновения наиболее распространенных заболеваний; основы профилактической медицины; этапы планирования и внедрения коммунальных программ профилактики наиболее распространенных заболеваний</p> <p>ИОПК 4.2 Умеет: проводить санитарно-гигиеническое просвещение среди детей и взрослых (их законных представителей) и медицинских работников с целью формирования здорового образа жизни и профилактики наиболее распространенных заболеваний; проводить санитарно-просветительскую работу среди детей и взрослых с целью формирования здорового образа жизни и профилактики наиболее распространенных заболеваний; формировать у детей и взрослых (их законных представителей) поведение, направленное на сохранение и повышение уровня соматического здоровья; разрабатывать и реализовывать программы формирования здорового образа жизни, в том числе программы снижения потребления алкоголя и табака, предупреждения и борьбы с немедицинским потреблением наркотических средств, и психотропных веществ; разрабатывать план профилактических мероприятий и осуществлять методы групповой и индивидуальной профилактики наиболее распространенных заболеваний; назначать профилактические мероприятия пациентам с учетом факторов риска для предупреждения и раннего выявления заболеваний, в том числе онкологических; проводить подбор и назначение лекарственных препаратов и немедикаментозных методов для профилактики наиболее распространенных заболеваний</p> <p>ИОПК 4.3 Имеет практический опыт: пропаганды здорового образа жизни и профилактики наиболее распространенных заболеваний; проведения санитарно-просветительской работы среди детей и взрослых; формирования у детей и взрослых (их законных представителей) поведения, направленного на сохранение и повышение уровня соматического здоровья; формирования программ здорового образа жизни, включая программы снижения потребления алкоголя и табака, предупреждения и борьбы с немедицинским потреблением наркотических средств, и психотропных веществ; разработки плана профилактических мероприятий и осуществление методов групповой и индивидуальной профилактики наиболее распространенных заболеваний; назначения</p>
---	--

		профилактических мероприятий детям и взрослым с учетом факторов риска, онкологической и гигиенической профилактики в соответствии с порядками оказания медицинской помощи, клиническими рекомендациями, с учетом стандартов медицинской помощи; подбора и назначения лекарственных препаратов и немедикаментозных методов для профилактики наиболее распространенных заболеваний-
--	--	---

2. Перечень тем, вопросов, практических заданий для подготовки к промежуточной аттестации:

1. История развития детской стоматологии и челюстно-лицевой хирургии детского возраста, вклад отечественных учёных в развитие специальности. Предмет и задачи дисциплины, её место среди медицинских специальностей.

2. Болезни зубов у детей: кариес, пульпит, периодонтит клиника, диагностика, основные принципы лечения и профилактики

3. Заболевания слизистой оболочки полости рта у детей. Болезни пародонта.

4. Черепно-лицевая хирургия: клиника, диагностика и современные технологии лечения заболеваний. Дифференциальная диагностика образований челюстно-лицевой области у детей.

5. Пороки развития черепно-лицевой области. Врождённые расщелины верхней губы и нёба. Краниосиностозы, черепно-лицевые дизостозы. Диспансеризация детей с пороками развития черепно-лицевой области.

6. Воспалительные заболевания челюстно-лицевой области. Травматология челюстно-лицевой области. Обезболивание в практике стоматологии и челюстно-лицевой хирургии. Операция удаления зуба.

7. Методы обследования детей. Этапы формирования прикуса у детей. Аномалии прикуса: профилактика возникновения, принципы лечения.

8. Воспалительные заболевания челюстно-лицевой области. Особенности течения у детей, роль педиатра в профилактике их возникновения.

9. Доброкачественные и злокачественные образования челюстно-лицевой области: дифференциальная диагностика, лечение.

Темы для подготовки.

1. История развития детской стоматологии и челюстно-лицевой хирургии детского возраста, вклад отечественных учёных в развитие специальности. Предмет и задачи дисциплины, её место среди медицинских специальностей.

2. Формирование и развитие лица, зубочелюстной системы в

пренатальном и постнатальном периоде.

3. Особенности выбора метода и средства для местного обезболивания у детей при выполнении амбулаторных вмешательств в полости рта. Виды вмешательств. Осложнения.

4. Показания к применению общего обезболивания у детей при оказании медицинской помощи в условиях амбулаторного приёма. Противопоказания. Подготовка пациента к наркозу.

5. Острый одонтогенный остеомиелит. Этиология. Патогенез. Клиника. Диагностика. Принципы лечения. Современная антибактериальная терапия.

6. Хронический одонтогенный остеомиелит. Этиология. Патогенез. Клинико-рентгенологические формы. Особенности лечения. Профилактика. Реабилитация.

7. Перелом переднего отдела альвеолярного отростка верхней и нижней челюсти. Клиническая картина. Диагностика, лечение, прогноз.

8. Перелом нижней челюсти у детей. Виды, локализация, клинические проявления. Первая медицинская помощь. Лечение. Особенности шинирования.

9. Сочетанная черепно-челюстно-лицевая травма. Особенности течения челюстно-лицевых травм у детей. Оказание помощи на догоспитальном этапе и в специализированных учреждениях.

10. Вторичный деформирующий остеоартроз височно-нижнечелюстного сустава. Причины. Клиника. Методы обследования. Планирование комплексного лечения и реабилитации детей с данной патологией.

11. Применение компрессионно-дистракционного остеогенеза у детей.

12. Юношеская дисфункция височно-нижнечелюстного сустава. Этиология, патогенез, клиника, диагностика, лечение.

13. Врождённые расщелины верхней губы, альвеолярного отростка, твёрдого и мягкого нёба. Этапы комплексной реабилитации детей в условиях центров диспансеризации.

14. Современные методы диагностики мягкотканых новообразований (гемангиомы, лимфангиомы) в челюстно-лицевой области у детей.

15. Заболевания слизистой оболочки полости рта у детей. Болезни пародонта.

16. Черепно-лицевая хирургия: клиника, диагностика и современные технологии лечения заболеваний. Дифференциальная диагностика образований челюстно-лицевой области у детей.

17. Пороки развития черепно-лицевой области. Врождённые расщелины верхней губы и нёба. Краниосиностозы, черепно-лицевые

дизостозы. Диспансеризация детей с пороками развития черепно-лицевой области.

18. Воспалительные заболевания челюстно-лицевой области. Травматология челюстно-лицевой области. Обезболивание в практике стоматологии и челюстно-лицевой хирургии. Операция удаления зуба.

19. Методы обследования детей. Этапы формирования прикуса у детей. Аномалии прикуса: профилактика возникновения, принципы лечения.

20. Воспалительные заболевания челюстно-лицевой области. Особенности течения у детей, роль педиатра в профилактике их возникновения.

21. Доброкачественные и злокачественные образования челюстно-лицевой области: дифференциальная диагностика, лечение.

3. Тестовые задания

1. К проводниковому методу обезболивания на верхней челюсти относится анестезия:

- 1) торусальная
- 2) мандибулярная
- 3) туберальная
- 4) у ментального отверстия

2. Для одновременного выключения нижнелуночкового и язычного нервов применяется анестезия:

- 1) у ментального отверстия
- 2) мандибулярная
- 3) у большого небного отверстия
- 4) туберальная

3. Для одновременного выключения нижнелуночкового, щечного и язычного нервов применяется анестезия:

- 1) у большого небного отверстия
- 2) мандибулярная
- 3) туберальная
- 4) торусальная

4. К проводниковому методу обезболивания на нижней челюсти относится анестезия:

- 1) инфраорбитальная
- 2) торусальная
- 3) туберальная
- 4) мандибулярная

5. При мандибулярной анестезии выключаются нервы:

- 1) Щечный
- 2) Щечный и нижнелуночковый
- 3) Нижнелуночковый и язычный
- 4) Язычный и щечный

6. При торусальной анестезии выключаются нервы:

- 1) Язычный и щечный
- 2) Щечный и нижнелуночковый
- 3) Нижние луночковый и язычный
- 4) Язычный, нижнелуночковый и щечный

7. К проводниковому методу обезболивания на верхней челюсти относится анестезия:

- 1) Торусальная
- 2) Мандибулярная
- 3) У большого небного отверстия
- 4) торусальная

8. Основным методом местного обезболивания при удалении временных зубов верхней челюсти является анестезия:

- 1) Туберальная
- 2) Инфраорбитальная
- 3) Инфильтрационная
- 4) Внутрикостная

9. Адреналин в раствор анестетика не рекомендуется добавлять при проведении анестезии детям до:

- 1) Трех лет
- 2) Пяти лет
- 3) Семи лет
- 4) Двух лет

10. Операцию на уздечке языка проводят под местной анестезией:

- 1) Мандибулярной
- 2) Торусальной
- 3) Инфильтрационной
- 4) проводниковой

11. Местные анестетики:

- 1) Увеличивают проницаемость клеточных мембран для ионов кальция
- 2) Снижают проницаемость клеточных мембран для ионов натрия, что сопровождается мембраностабилизирующим эффектом
- 3) Угнетает проведение болевых импульсов на уровне задних рогов спинного мозга

4) Угнетают проведение болевых импульсов на уровне таламуса

12. Местные анестетики действуют на:

- 1) Кору головного мозга
- 2) Таламус
- 3) Лимбическую систему
- 4) Чувствительные нервные окончания и проводники

13. Сосудосуживающим действием обладает:

- 1) Мепивакаин
- 2) Лидокаин
- 3) Артикаин
- 4) Анестезин (бензокаин)

14. Для аппликационной анестезии используется:

- 1) Мепивакаин
- 2) Лидокаин
- 3) Артикаин
- 4) Бупивакаин

15. Наиболее эффективное обезболивающее действие при воспалительных процессах полости рта оказывает:

- 1) Мепивакаин
- 2) Лидокаин
- 3) Артикаин
- 4) Бупивакаин

16. При добавлении адреналина к анестетику анестезия действует:

- 1) Быстрее и сильнее
- 2) Сильнее и медленнее
- 3) Медленнее и слабее
- 4) Слабее и быстрее

17. Появление сыпи, кожного зуда, отека губ, век является клиническим симптомом:

- 1) Сердечно-сосудистого коллапса
- 2) Обморока
- 3) Анафилактического шока
- 4) коллапса

18. Затрудненное, учащенное дыхание с экспираторной отдышкой характерно для:

- 1) Обморока
- 2) Сердечно-сосудистого коллапса

- 3) Анафилактического шока
- 4) коллапса

19. Обладает наиболее длительностью, но не используется у детей:

- 1) мепивакаин
- 2) лидокаин
- 3) артикаин
- 4) бупивакаин

20. При неполном вывихе временных резцов у ребенка 5 лет рекомендуется:

- 1) Зубы трепонировать, запломбировать за верхушки корней
- 2) Зубы трепонировать, запломбировать до верхушек корней
- 3) Репозиция зубов, их фиксация, наблюдение
- 4) Их удаление

21. При полном вывихе центрального резца в результате уличной травмы, случившейся накануне, у ребенка 10 лет, рекомендуется:

- 1) Устранение дефекта имплантатом
- 2) Устранение дефекта съемным протезом
- 3) Реплантация зуба без предварительного его пломбирования
- 4) Реплантация зуба с предварительной его тенденцией, депульпированием и пломбированием

22. При вколоченном вывихе постоянного резца у ребенка 12 лет показано:

- 1) Зуб удалить
- 2) Извлечь, трепанировать, депульпировать, запломбировать, реплантировать зуб
- 3) Исключить нагрузки, наблюдение (рентгенограмма, ЭОД), по показаниям-эндодонтическое лечение
- 4) Произвести репозицию, фиксацию, наблюдение с рентгенологическим контролем и ЭОД

23. Устранение грубых рубцовых деформаций мягких тканей лица у детей показано:

- 1) Через 1-2 месяца после заживления раны
- 2) Через 4-5 месяцев после заживления раны
- 3) Не ранее 6 месяцев после заживления раны
- 4) Не ранее 18-летнего возраста

24. Для детей в возрасте 4-5 лет наиболее характерен вид травмы:

- 1) перелом зуба
- 2) перелом челюсти

- 3) вывих зуба
- 4) вывих ВНЧС

25. Поздним клиническим симптомам родовой травмы может быть:

- 1) Короткая уздечка языка
- 2) Рубцы на коже лица
- 3) Ринолалия
- 4) Недоразвитие нижней челюсти

26. Наиболее информативным методом диагностики переломов челюстей является:

- 1) Реография
- 2) Электромиография
- 3) Ортопантомография
- 4) Компьютерная томография

27. Шины, фиксирующие фрагменты челюсти, при переломах у детей рекомендуется снимать не ранее, чем через:

- 1) 1 неделю
- 2) 2 недели
- 3) 3 недели
- 4) 4 недели

28. Решающим признаком полного перелома нижней челюсти является:

- 1) Неправильный прикус
- 2) Костная крепитация
- 3) Нарушение функции жевания
- 4) Гематома, отек окружающих тканей

29. Сроки первичной отсроченной хирургической обработки ран мягких тканей лица с наложением глухого шва:

- 1) 24 часа
- 2) До 36 часов
- 3) До 48 часов
- 4) До 72 часов

30. При временной остановке кровотечения из височной артерии местом пальцевого ее прижатия является точка в области:

- 1) Наружного угла глаза
- 2) Чуть ниже и впереди козелка уха
- 3) Скуловой дуги, чуть впереди и выше козелка уха
- 4) Сосцевидного отростка, отступя на 0.5 см от места прикрепления ушной раковины

СИТУАЦИОННЫЕ ЗАДАЧИ

Задача №1

В больницу направлен ребенок Б.- 1 месяц.

Родился у здоровой матери, беременность протекала нормально, роды без осложнений. Родился в срок, весом 3800. Рост 53 см. Вскармливается грудью. Выписан из роддома с мокнущей пупочной раной, которая заживала 2 недели. 10 дней назад ребенок стал вялым, плохо сосал, беспокойно спал. Появилась припухлость век правого глаза. Поднялась температура до 39°C. Осмотрен участковым педиатром, поставлен диагноз: конъюнктивит, назначен альбуцид. Несмотря на проводимое лечение, состояние ребенка ухудшилось. Температура держалась в пределах 39°- 40°C. Появилось гнойное отделяемое из правого носового хода. Ребенок направлен в стационар. При поступлении: состояние ребенка тяжелое. Ребенок бледен, адинамичен, пульс 160 уд.в мин., ритмичный, удовлетворительного наполнения. На коже петехиальные кровоизлияния. Тоны сердца глухие. Местно: правый глаз закрыт, веки отесны, умеренный экзофтальм. При пальпации подглазничной области из носа справа выделяется гной. По переходной складке в полости рта инфильтрата нет, слизистая оболочка нормального цвета.

Задача №2

В стационар направлен ребенок 2-х месяцев.

родилась от здоровой матери, беременность и роды нормальные. Вес 3100, рост 49 см. Вскармливается грудью. Пупочная рана заживала без осложнений.

1есяц назад на коже живота и грудной клетки появились гнойничковые высыпания. Назначен кварц, смазывание бриллиантовой зеленью, неделю назад повысилась температура тела до 38,5°C, стала плохо сосать, вился жидкий стул, была рвота. На следующий день мать заметила пухлость нижнего века слева и подглазничной области слева. Девочка госпитализирована в ЦРБ, где назначена антибактериальная терапия -пенициллин. Однако состояние девочки ухудшалось, направлена на лечение в областную больницу.

Поставьте диагноз.

Задача №3

В больницу направлен ребенок К. 2-х месяцев. Родился в срок, от здоровой матери. Беременность и роды без осложнений. Родился с весом 3,600 г, рост 50 см. Выписан из родильного дома на 6-й день с незажившей раной пупка.

Перевязки в домашних условиях в течение 2-х недель. Вскармливается грудью. 12 дней тому назад у ребенка повысилась температура тела до 39°C, появилась припухлость в левой околоушной области. Госпитализирован в районную больницу с диагнозом лимфаденит. Лечение - антибиотики (пенициллин и физиотерапевтическое лечение -УВЧ). Улучшение не

наступило. Переведен в областную больницу.

При поступлении: состояние тяжелое. Адинамичен, бледен, на коже петехиальные кровоизлияния. Живот вздут, стул жидкий. В легких - пневмония. Печень - граница нижняя на уровне пупка. В области лица: инфильтраты в левой и правой околоушных областях с флюктуацией и гиперемией кожи. В анализе крови: анемия, лейкоцитов 20.000, эозинофилы - 0, палочкоядерные - 17, лимфоциты - 36, миелоциты - 4, СОЭ - 50 мм/час.

На рентгенограмме мышечковых отростков нижней челюсти слева и справа определяются очаги деструкции.

Поставлен диагноз: сепсис. Гематогенный остеомиелит мышечковых отростков нижней челюсти. Флегмона правой и левой околоушной областей.

Составьте план лечения. Задача №4

Девочка 3-х лет поступила в больницу с жалобами на боли и наличие припухлости в области нижней челюсти слева.

Заболела 3 недели тому назад, когда поднялась температура тела до 39°C и появилась припухлость в области правого бедра. Госпитализирована в ЦРБ с диагнозом: гематогенный остеомиелит правого бедра. Лечение комплексное - хирургическое, антибактериальная терапия, десенсибилизирующая терапия, гормонотерапия - преднизолон. Наступило улучшение, однако 5 дней тому назад появились боли и припухлость в области нижней челюсти слева, зубы не болели.

При поступлении: состояние удовлетворительное. Температура тела 38°C. Пульс 80 ударов в минуту, ритмичный, удовлетворительного наполнения. Тоны сердца ясные. В легких изменений не отмечается. На бедре справа свищ с умеренным гнойным отделяемым.

На лице: припухлость в области нижней челюсти слева кпереди от угла. При пальпации определяется вздутие тела нижней челюсти. Рот открывает свободно.

В полости рта: Молочный прикус, зубы V, IV, III, II, I I, II, III, IV, V
V, IV, III, II, I I, II, III, IV, V

интактны, неподвижны, на перкуссию не реагируют. В преддверии полости рта на уровне 74 75 зубов имеется два свищевых хода с обильным гнойным отделяемым.

На рентгенограмме нижней челюсти слева определяется очаг деструкции тела нижней челюсти на уровне 74 75 зубов.

Поставьте диагноз. Составьте план лечения.

Задача №5

Ребенку 7 лет предстоит оперативное вмешательство по поводу одонтогенной подчелюстной флегмоны в следующем объеме: удаление 36 зуба, вскрытие флегмоны наружным доступом.

Составьте план обезболивания.

Задача №6

У девочки 4,5 лет анкилоз височно-нижнечелюстного сустава слева. *Составьте план обезболивания во время операции.*

Задача №7

У ребенка 6 лет, страдающего врожденным пороком сердца, имеется множественное поражение кариесом зубов. В ближайшее время ему предстоит оперативное вмешательство по поводу врожденного порока сердца. Ребенок эмоционально неуравновешен

Предложите план обезболивания.

Задача №8.

Ребенок 2 года. Здоров. Родители обратились в стоматологическую поликлинику обеспокоенные изменением цвета эмали временных зубов. При осмотре у стоматолога поставлен диагноз кариес 54, 52,51, 61,62,64 зубов.

Предложите план лечения. Выберите метод обезболивания

Задача №9

Мальчик 8 лет обратился к стоматологу по поводу обострения хронического периодонтита 46 зуба, которое возникло после того, как он купался в течение 4 часов, загорал. Сопутствующих заболеваний нет.

Объясните, каков механизм обострения хронической очаговой инфекции.

Задача №10

Ребенок 5 лет. Обратился в стационар с жалобами на припухлость и боль в правой подчелюстной области. Состояние ребенка средней тяжести. Ребенок вялый, аппетит снижен. Температура 38°C.

В анализе крови лейкоцитоз, увеличение СОЭ. В подчелюстной области справа определяется отек, инфильтрация мягких тканей. Пальпация болезненна. При пальпации определяется пакет лимфатических узлов, не спаянный с кожей. В центре воспалительного инфильтрата определяется размягчение. В полости рта: коронка 84 зуба разрушена.

Поставьте диагноз. Составьте план лечения.

Задача №11

Ребенок 7 лет. Накануне у ребенка поднялась температура до 38,2°C. Появились жалобы на боли в области верхней челюсти слева, припухлость левой подглазничной области. Обратились в стационар. При осмотре: отек и инфильтрация левой подглазничной области, глазная щель слева сужена из-за

отека век, носогубная складка слева сглажена. В полости рта альвеолярный отросток верхней челюсти в области 63-65 зубов утолщен, слизистая альвеолярного отростка гиперемирована, переходная складка сглажена. Из периодонтальной щели и из свищевого хода в проекции верхушки корня 64 зуба – гнойное отделяемое, перкуссия 64 зуба болезненна.

Поставьте диагноз. Составьте план обследования и лечения.

Задача №12

Девочка 8 лет госпитализирована на нефрологическое отделение стационара с диагнозом: Пиелонефрит, обострение. Из анамнеза обострения заболевания почек возникают 2 раза в год весной и осенью, несмотря на проводимую терапию. При осмотре полости рта у ребенка выявлен множественный кариес. В проекции корней 54,55, 52,62, 64, 65 зубов свищевые ходы. Родители девочки объяснили, что она крайне негативно относится к лечению у стоматолога.

Поставьте диагноз. Предложите план лечения. Обоснуйте необходимость лечения.

Задача №13

Больной в. 4,5 года. Три дня назад ребенок стал жаловаться на боль в области нижней челюсти слева. Самочувствие у ребенка было плохое. Ребенок был вялым, капризным, лихорадил о 37,8°C. Обратились в стоматологическую поликлинику по месту жительства. Стоматолог поставил диагноз: обострение хронического периодонтита 74 зуба. Произведена экстракция 74 зуба. Никакого медикаментозного лечения врач не назначил, ребенок был отпущен домой. На следующий день состояние ребенка не улучшилось.

Ребенок продолжал жаловаться на боль в челюсти, температура поднялась до 38,5°C. Родители повторно обратились в стоматологическую поликлинику по месту жительства. После осмотра врач произвел разрез по переходной складке в области удаленного 74 зуба длиной 1,5 см. Дренирование раны не проводилось. Медикаментозное лечение не назначалось, ребенок отпущен домой. Через 4 часа после визита в стоматологическую поликлинику ребенок был доставлен в реанимационное отделение больницы с признаками септического шока, температура тела 42°C. В анализе крови лейкоцитоз, СОЭ - 29 мм/час. В полости рта альвеолярный отросток нижней челюсти в области 74-75 зубов утолщен, лунка удаленного 74 зуба под сгустком. Слизистая оболочка альвеолярного отростка гиперемирована, переходная складка сглажена, определяется флюктуация. Из разреза отделяемого нет.

Поставьте диагноз. Составьте план лечения. Объясните, какие ошибки были допущены при лечении больного.

Задача №14

Ребенок 2,5 лет упал и ударился – на подбородке имеется ушибленно-

рваная рана. *Учитывая механизм травмы, объясните, о каком повреждении следует думать? Составьте план обследования и последующего лечения.*

Задача №15

У ребенка 9 лет в результате травмы возник вколоченный вывих 21 зуба. *Предложите план обследования и возможные варианты лечебной тактики.*

Задача №16

Бездомная собака напала на ребенка 5 лет и нанесла укушенную рваную рану левой щека с обширным дефектом тканей.

Перечислите возможные осложнения и предложите план лечения

Задача 17

У ребенка 3 лет после перенесенного гнойного артрита сформировался левосторонний костный анкилоз височно-нижнечелюстного сустава. Асимметрия нижней челюсти выражена незначительно.

Какое лечение и в каком возрасте Вы рекомендуете провести.

Задача 18

У ребенка 5 лет имеется правосторонняя умеренно выраженная микрогнатия без заметного ограничения подвижности нижней челюсти.

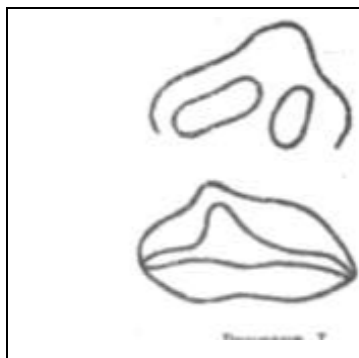
Поставьте диагноз. Какое лечение и в каком возрасте Вы рекомендуете провести?

Задача 19

У ребенка 13 лет имеется фиброзный анкилоз правого височно-нижнечелюстного сустава после перенесенного одонтогенного остеомиелита с умеренно выраженной асимметрией лица.


Какое лечение и в каком возрасте Вы рекомендуете провести?

Задача 20




На основании анализа схемы-рисунка (по М.М. Соловьеву)
А) Сформулируйте диагноз Б)
Назовите анатомические и функциональные нарушения при данном типе расщелины
В) Составьте план лечения, обозначив сроки выполнения оперативных вмешательств


Задача 21

	<p>На основании анализа схемы-рисунка (по М.М. Соловьеву) А) Сформулируйте диагноз Б) Назовите анатомические и функциональные нарушения при данном типе расщелины В) Составьте план лечения, обозначив сроки выполнения оперативных вмешательств</p>
---	---


Задача 22

	<p>На основании анализа схемы-рисунка (по М.М. Соловьеву) А) Сформулируйте диагноз Б) Назовите анатомические и функциональные нарушения при данном типе расщелины В) Составьте план лечения, обозначив сроки выполнения оперативных вмешательств</p>
--	---


Задача 23

	<p>На основании анализа схемы-рисунка (по М.М. Соловьеву) А) Сформулируйте диагноз Б) Назовите анатомические и функциональные нарушения при данном типе расщелины В) Составьте план лечения, обозначив сроки выполнения оперативных вмешательств</p>
---	---


Задача 24

	<p>На основании анализа схемы-рисунка (по М.М. Соловьеву) А) Сформулируйте диагноз Б) Назовите анатомические и функциональные нарушения при данном типе расщелины В) Составьте план лечения, обозначив сроки выполнения оперативных вмешательств</p>
---	---


Задача 24

	<p>На основании анализа схемы-рисунка (по М.М. Соловьеву) А) Сформулируйте диагноз Б) Назовите анатомические и функциональные нарушения при данном типе расщелины В) Составьте план лечения, обозначив сроки выполнения оперативных вмешательств</p>
---	--


Задача 25

	<p>На основании анализа схемы-рисунка (по М.М. Соловьеву) А) Сформулируйте диагноз Б) Назовите анатомические и функциональные нарушения при данном типе расщелины В) Составьте план лечения, обозначив сроки выполнения оперативных вмешательств</p>
--	--

Задача 26


	<p>На основании анализа схемы-рисунка (по М.М. Соловьеву) А) Сформулируйте диагноз Б) Назовите анатомические и функциональные нарушения при данном типе расщелины В) Составьте план лечения, обозначив сроки выполнения оперативных вмешательств</p>
---	--

Задача 27

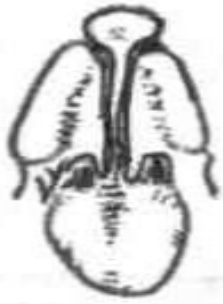
	<p>На основании анализа схемы-рисунка (по М.М. Соловьеву) А) Сформулируйте диагноз Б) Назовите анатомические и функциональные нарушения при данном</p>
---	--

	<p>типе расщелины В) Составьте план лечения, обозначив сроки выполнения оперативных вмешательств</p>
--	---


Задача 28

	<p>На основании анализа схемы-рисунка (по М.М. Соловьеву) А) Сформулируйте диагноз Б) Назовите анатомические и функциональные нарушения при данном типе расщелины В) Составьте план лечения, обозначив сроки выполнения оперативных вмешательств</p>
---	---


Задача 29

	<p>На основании анализа схемы-рисунка (по М.М. Соловьеву) А) Сформулируйте диагноз Б) Назовите анатомические и функциональные нарушения при данном типе расщелины В) Составьте план лечения, обозначив сроки выполнения оперативных вмешательств</p>
--	---


Задача 30

	<p>На основании анализа схемы-рисунка (по М.М. Соловьеву) А) Поставьте диагноз Б) Назовите анатомические и функциональные нарушения при данном типе расщелины В) Составьте план лечения, обозначив сроки выполнения оперативного вмешательства. Назовите этапы операции, нарисуйте линии разрезов.</p>
---	---


Задача 31

	<p>На основании анализа схемы-рисунка (по М.М. Соловьеву)</p> <p>А) Поставьте диагноз</p> <p>Б) Назовите анатомические и функциональные нарушения при данном типе расщелины</p> <p>В) Составьте план лечения, обозначив сроки выполнения оперативного вмешательства. Назовите этапы операции, нарисуйте линии разрезов</p>
---	--

Задача 32


	<p>На основании анализа схемы-рисунка (по М.М. Соловьеву)</p> <p>А) Поставьте диагноз</p> <p>Б) Назовите анатомические и функциональные нарушения при данном типе расщелины</p> <p>В) Составьте план лечения, обозначив сроки выполнения оперативного вмешательства. Назовите этапы операции, нарисуйте линии разрезов</p>
--	--

Задача 32

	<p>На основании анализа схемы-рисунка (по М.М. Соловьеву)</p> <p>А) Поставьте диагноз</p> <p>Б) Назовите анатомические и функциональные нарушения при данном типе расщелины</p> <p>В) Составьте план лечения, обозначив сроки выполнения оперативного вмешательства. Назовите этапы операции, нарисуйте линии разрезов</p>
---	--

В) Составьте план лечения, обозначив сроки выполнения оперативного вмешательства. Назовите этапы операции, нарисуйте линии разрезов.

Задача 33

	<p>На основании анализа схемы-рисунка (по М.М. Соловьеву)</p> <p>А) Поставьте диагноз</p> <p>Б) Назовите анатомические и функциональные нарушения при данном типе расщелины</p> <p>В) Составьте план лечения, обозначив сроки выполнения оперативного вмешательства. Назовите этапы операции, нарисуйте линии разрезов</p>
---	--

Задача 34

Больной М., 8 лет, поступил в отделение челюстно-лицевой хирургии с жалобами на образование в области передней поверхности шеи. Впервые образование заметили 6 лет назад. За это время образование увеличивалось в размере соответственно росту ребенка, никогда не воспалялось. Объективно: по передней поверхности шеи по средней линии, в проекции подъязычной кости определяется образование 2 см в диаметре, безболезненное, не спаянное с окружающими тканями, кожа над образованием не изменена. При глотании смещается вверх вместе с подъязычной костью.

Предложите план обследования. Поставьте диагноз. Составьте план лечения.

Задача 35

Больная М., 15 лет, поступила в клинику с жалобами на быстро растущую опухоль в области угла нижней челюсти справа. Полгода назад появились припухлость в поднижнечелюстной области справа и затрудненное открывание рта.

При осмотре: асимметрия лица за счет припухлости угла и тела челюсти справа. Пальпация в области утолщения челюсти болезненна. При пальпации ближе к углу определяется дефект кости в виде выемки. Поднижнечелюстные лимфатические узлы увеличены, безболезненны. Открывание рта болезненно. Слизистая оболочка над опухолью несколько цианотична, венозная сеть сосудов подслизистого слоя расширена. Переходная складка сглажена за счет выбухания опухоли; 7 | зуб резко подвижен. Патологическая подвижность фрагментов кости нижней челюсти. Прикус нарушен. Электровозбудимость пульпы 7 | зуба резко снижена. Рентгенограмма: дефект кости в пределах от 5 | до 7 | зуба с неровными, смазанными границами. Кость резко вздута и истончена. Корни 7 | зуба резервированы. Непрерывность тела челюсти нарушена, малый фрагмент ее смещен вверх. Цитологическое исследование: найдены гигантские клетки и остеобласты. Гистологическое исследование ввиду недостаточности биопсированного материала определенного ответа не дало, но элементов злокачественного роста не обнаружено.

Предложите план обследования. Поставьте диагноз. Составьте план лечения.

Задача №36

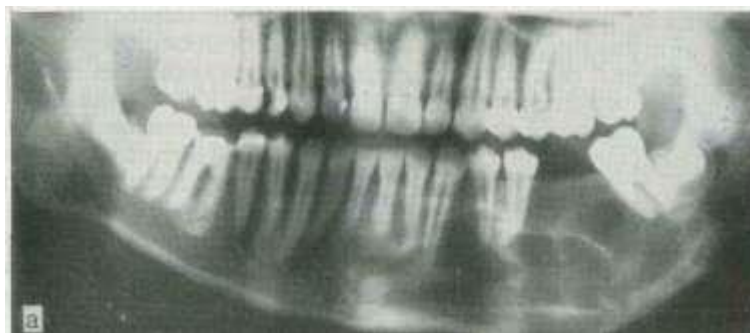
Больная П., 8 лет, заболела остро, за 2,5 мес до поступления в клинику. Появились ноющие боли и припухлость в области угла нижней челюсти слева. Температура тела повысилась до 39,5 °С. Удален интактный, подвижный | 6 зуб, назначены антибиотики, грелка. Опухоль стала быстро увеличиваться.

При поступлении: плотная диффузная болезненная припухлость, занимающая всю околоушно-жевательную область. Кожа умеренно гиперемирована, горячая, в складку собирается плохо. Незначительное ограничение в открывании рта. Зубы подвижны. Слизистая оболочка в ретромоллярной области несколько гиперемирована. В крови

лейкоцитов $9,8-10^9/l$; СОЭ 17 мм/ч. Рентгенологически определяется обширный участок деструкции, захватывающий угол и ветвь челюсти. Периостальные разрастания отсутствуют. Гистологическое исследование: саркома Юинга.
Составьте план лечения. Прогноз, возможные осложнения.

Задача 37

Больная К., 12 лет, поступила в клинику с жалобами на наличие деформации в области нижней челюсти слева, которую заметили 3 месяца назад. Челюсть резко деформирована в области тела, безболезненна. На альвеолярной части нижней челюсти соответственно |4—7 зубам выбухания мягкотканной консистенции с язычной стороны. Гистологическое заключение: амелобластома

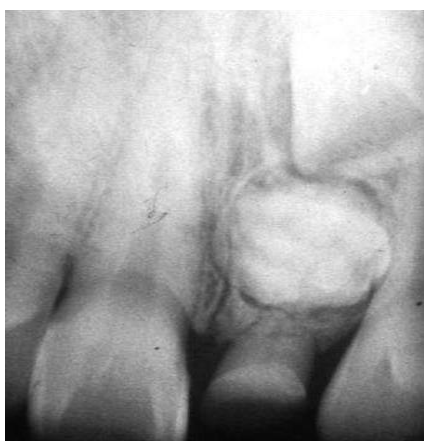

Опишите свойства опухоли. Предложите план лечения и реабилитации.

Задача 38

Ребенок 9 лет. Обратился к стоматологу по поводу задержки прорезывания 21 зуба. Объективно: коронка временного 61 зуба разрушена. Утолщение альвеолярного отростка в области 21 зуба.

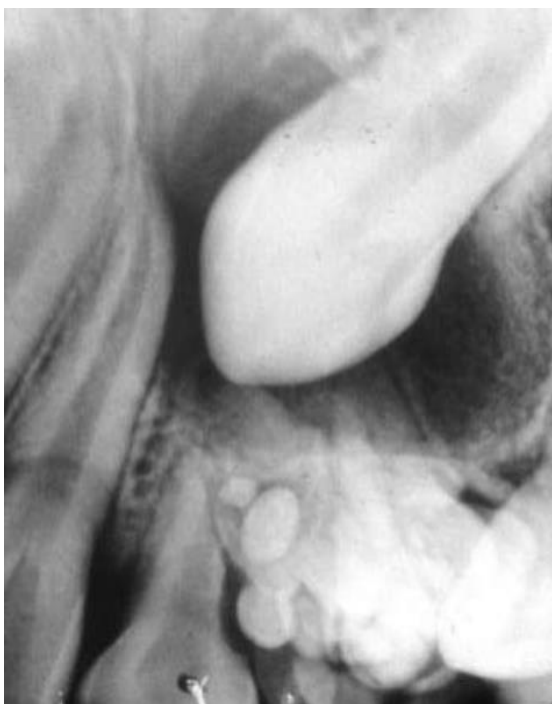Поставьте диагноз. Предложите дальнейший план обследования и лечения



Задача 39

Ребенок 12 лет. Обратился к стоматологу по поводу задержки прорезывания 23 зуба.

Опишите, что Вы видите на рентгенограмме. Поставьте диагноз. Составьте план лечения.



Задача 40

При рождении у ребенка обнаружено мягко-эластическое образование в околоушной области синюшно-багрового цвета

К 3 месяцам образование стало увеличиваться в размере.

О наличии какой опухоли можно думать? Какую лечебную тактику Вы предложите?

Задача 41

У мальчика 12 лет обнаружена опухоль в подбородочном отделе нижней челюсти. Заключение патоморфологического исследования: фиброзная дисплазия.

Какой план лечения Вы предложите?