Автономная некоммерческая организация высшего образования «Уральский медицинский институт»

ДОКУМЕНТ ПОДПИСАН
ЭЛЕКТРОННОЙ ПОДПИСЬЮ

Сертификат:
02753C4C008DB3CBBD4BB13F984A7CF69F
Владелец: КРЫЛОВ ОЛЕГ НИКОЛАЕВИЧ
Действителен: с 06.11.2025 до 06.02.2027

Оценочные средства для проведения государственной итоговой аттестации

Укрупненная группа специальностей:
31.00.00 Клиническая медицина

31.08.76 Стоматология детская
(уровень подготовки кадров высшей квалификации)
квалификация: врач – стоматолог детский

Форма обучения: очная
Срок обучения: 2 года

Оценочные средства для проведения государственной итоговой аттестации утверждены приказом ректора № 48 от 18.05.2026 г.

Нормативно-правовые основы разработки и реализации оценочных средств для проведения государственной итоговой аттестации:

1) Федеральный государственный образовательный стандарт высшего образования по специальности 31.08.76 Стоматология детская (уровень подготовки кадров высшей квалификации) укрупненная группа специальностей 31.00.00 Клиническая медицина, утвержденным приказом Министерства образования и науки Российской Федерации от «27» августа 2014 года № 1118.
2) Общая характеристика образовательной программы.
3) Учебный план образовательной программы.
4) Устав и локальные акты Института.

Перечень вопросов для проведения государственной итоговой аттестации

1. Характеристика состояния здоровья населения страны и задачи здравоохранения.
2. Нормативные документы в области детской стоматологии.
3. Перспективы развития детской стоматологии в России.
4. Социальные аспекты детской стоматологии.
5. Анализ деятельности детской стоматологии.
6. Общие методические и статистические подходы.
7. Учет, отчетность и ведение документации в детской стоматологии.
8. Принципы организации детской стоматологической помощи в России и за рубежом.
9. Историческая справка. Место в системе здравоохранения.
10. Взаимосвязь детской стоматологии с другими медицинскими учреждениями.
11. Задачи и функции детской стоматологии.
12. Оснащение. Организация труда врача-стоматолога детского.
13. Автоматизированное рабочее место врача.
14. Формы и методы профилактики заболеваний зубов и слизистой оболочки среди медицинских работников и населения.
15. Экономическая эффективность детской стоматологической службы.
16. Этические вопросы в детской стоматологии.
17. Ответственность врача-стоматолога детского за дачу совета, обусловленного вероятностным прогнозом.
18. Принцип конфиденциальности в работе врача-стоматолога детского.
19. Этические вопросы при рекомендации и проведении диагностики.

20. Определение понятия, цели и задачи экспертизы трудоспособности.
21. Основные документы, удостоверяющие нетрудоспособность и общие правила их заполнения и выдачи.
22. Организация экспертизы временной нетрудоспособности.
23. Показания и порядок направления на МСЭ.
24. Правовые положения для больных с тяжелыми инвалидизирующими наследственными болезнями. Социальное обеспечение больных с наследственной патологией.
25. История развития детской стоматологии. История развития детской стоматологии в России.
26. Направление исследований в современной детской стоматологии.
27. Гипоплазия эмали.
28. Флюороз.
29. Гиперплазия твёрдых тканей зуба.
30. Наследственные нарушения развития зуба.
31. Травматические повреждения зубов.
32. Истирание твердых тканей зубов.
33. Кислотный некроз эмали.
34. Клиновидные дефекты.
35. Некроз твёрдых тканей зубов.
36. Эрозия твёрдых тканей зубов.
37. Гиперестезия твёрдых тканей зубов.
38. Кариес в стадии пятна.
39. Поверхностный кариес.
40. Средний кариес.
41. Глубокий кариес.
42. Острый очаговый пульпит.
43. Острый диффузный пульпит
44. Хронический фиброзный пульпит.
45. Хронический гангренозный пульпит.
46. Хронический гипертрофический пульпит.
47. Обострение хронического пульпита.
48. Острый верхушечный периодонтит.
49. Хронический верхушечный периодонтит.
50. Хронический фиброзный периодонтит.
51. Хронический гранулирующий периодонтит.
52. Хронический гранулематозный.
53. Хронический периодонтит в стадии обострения.
54. Гингивит.
55. Пародонтит.
56. Пародонтоз.
57. Идиопатические заболевания.
58. Пародонтомы.
59. Травматические поражения слизистой оболочки полости рта.

60. Лейкоплакия.
61. Простой герпес.
62. Опоясывающий лишай.
63. Кандидоз.
64. Спид.
65. Сифилис.
66. Ящур, туберкулез.
67. Многоформная экссудативная эритема.
68. Хронический рецидивирующий афтозный стоматит.
69. Медикаментозный стоматит.
70. Изменения слизистой оболочки полости рта при системных заболеваниях.
71. Лейкозах.
72. Сахарном диабете.
73. Гипо- и авитаминозах.
74. В-12 дефицитной анемии.
75. Коллагенозах.
76. Десквамативный глоссит.
77. Ромбовидный язык.
78. Черный волосатый язык.
79. Эксфолиативный хейлит.
80. Гландулярный хейлит.
81. Контактный аллергический хейлит.
82. Атопический хейлит.
83. Экзематозный хейлит.
84. Макрохейлит мелькерсона-розенталя.
85. Хронические трещины губ.
86. Стомалгия, глоссалгия.
87. Болезнь боуэна.
88. Бородавчатый предрак.
89. Ограниченный предраковый гиперкератоз красной каймы губ.
90. Абразивный преканцерозный хейлит манганотти.
91. Рак слизистой оболочки полости рта и красной каймы губ.
92. Этиология и патогенез заболеваний зубов некариозного происхождения в детском возрасте: Общая характеристика заболеваний зубов некариозного происхождения в детском возрасте.
93. Классификация стоматологических заболеваний зубов некариозного происхождения в детском возрасте.
94. Принципы диагностики заболеваний зубов некариозного происхождения в детском возрасте: Клинические, инструментальные и лабораторные методы диагностики.
95. Принципы лечения заболеваний зубов некариозного происхождения в детском возрасте: Симптоматические методы лечения; Патогенетическое лечение. Заместительная терапия; Этиологическое лечение.

96. Этиология и патогенез кариеса зубов в детском возрасте: Общая характеристика кариеса зубов в детском возрасте. Классификация кариеса зубов.

97. Принципы диагностики кариеса зубов в детском возрасте: Клинические, инструментальные и лабораторные методы диагностики.

98. Принципы лечения кариеса зубов в детском возрасте: Симптоматические методы лечения. Патогенетическое лечение. Этиологическое лечение.

99. Этиология и патогенез пульпита зубов в детском возрасте: Общая характеристика пульпита зубов в детском возрасте. Классификация пульпитов зубов.

100. Принципы диагностики пульпита зубов в детском возрасте: Клинические, инструментальные и лабораторные методы диагностики

101. Принципы лечения пульпита зубов в детском возрасте: Симптоматические методы лечения. Патогенетическое лечение. Этиологическое лечение.

102. Этиология и патогенез периодонтита зубов в детском возрасте: Общая характеристика периодонтита зубов в детском возрасте. Классификация периодонтитов зубов.

103. Принципы диагностики периодонтита зубов в детском возрасте: Клинические, инструментальные и лабораторные методы диагностики.

104. Принципы лечения периодонтита зубов в детском возрасте: Симптоматические методы лечения. Патогенетическое лечение. Этиологическое лечение.

105. Этиология и патогенез болезней пародонта в детском возрасте: Общая характеристика болезней пародонта в детском возрасте.

106. Принципы диагностики болезней пародонта в детском возрасте: Клинические, инструментальные и лабораторные методы диагностики.

107. Принципы лечения болезней пародонта в детском возрасте: Симптоматические методы лечения. Патогенетическое лечение. Этиологическое лечение.

108. Этиология и патогенез заболевания слизистой оболочки полости рта в детском возрасте: Общая характеристика болезней пародонта в детском возрасте.

109. Принципы диагностики заболевания слизистой оболочки полости рта в детском возрасте: Клинические, инструментальные и лабораторные методы диагностики.

110. Принципы лечения заболевания слизистой оболочки полости рта в детском возрасте: Симптоматические методы лечения. Патогенетическое лечение. Этиологическое лечение.

111. Этиология и патогенез инфекционных заболеваний полости рта в детском возрасте: Общая характеристика инфекционных заболеваний полости рта в детском возрасте.

112. Принципы диагностики инфекционных заболеваний полости рта в детском возрасте: Клинические, инструментальные и лабораторные методы

диагностики.

113. Принципы лечения инфекционных заболеваний полости рта в детском возрасте: Симптоматические методы лечения. Патогенетическое лечение. Этиологическое лечение.

114. Этиология и патогенез аллергических заболеваний полости рта в детском возрасте: Общая характеристика аллергических заболеваний полости рта в детском возрасте.

115. Принципы диагностики аллергических заболеваний полости рта в детском возрасте: Клинические, инструментальные и лабораторные методы диагностики.

116. Принципы лечения аллергических заболеваний полости рта в детском возрасте: Симптоматические методы лечения. Патогенетическое лечение. Этиологическое лечение.

117. Этиология и патогенез изменений слизистой оболочки полости рта при системных заболеваниях в детском возрасте: Общая характеристика изменений слизистой оболочки полости рта при системных заболеваниях в детском возрасте.

118. Принципы диагностики изменений слизистой оболочки полости рта при системных заболеваниях в детском возрасте: Клинические, инструментальные и лабораторные методы диагностики.

119. Принципы лечения изменений слизистой оболочки полости рта при системных заболеваниях в детском возрасте: Симптоматические методы лечения. Патогенетическое лечение. Этиологическое лечение.

120. Этиология и патогенез аномалий и заболеваний языка в детском возрасте: Общая характеристика аномалий и заболеваний языка в детском возрасте.

121. Принципы диагностики аномалий и заболеваний языка в детском возрасте: Клинические, инструментальные и лабораторные методы диагностики.

122. Принципы лечения аномалий и заболеваний языка в детском возрасте: Симптоматические методы лечения. Патогенетическое лечение. Этиологическое лечение.

123. Этиология и патогенез самостоятельных хейлитов в детском возрасте: Общая характеристика самостоятельных хейлитов в детском возрасте.

124. Принципы диагностики самостоятельных хейлитов в детском возрасте: Клинические, инструментальные и лабораторные методы диагностики.

125. Принципы лечения самостоятельных хейлитов в детском возрасте: Симптоматические методы лечения. Патогенетическое лечение. Этиологическое лечение.

126. Этиология и патогенез предраковых состояний слизистой оболочки полости рта и красной каймы губ в детском возрасте: Общая характеристика предраковых состояний слизистой оболочки полости рта и красной каймы губ в детском возрасте.

127. Принципы диагностики предраковых состояний слизистой оболочки полости рта и красной каймы губ в детском возрасте: Клинические, инструментальные и лабораторные методы диагностики.

128. Принципы лечения предраковых состояний слизистой оболочки полости рта и красной каймы губ в детском возрасте: Симптоматические методы лечения. Патогенетическое лечение. Этиологическое лечение.

129. Методы диагностики кариеса в детском возрасте.

130. Методы диагностики пульпитов в детском возрасте.

131. Методы диагностики периодонтитов в детском возрасте.

132. Методы диагностики заболеваний слизистой оболочки в детском возрасте.

133. Основные принципы, методы профилактики и лечении стоматологических заболеваний в детской стоматологии

134. Профилактика болезней с наследственным предрасположением.

135. Лечение: основные принципы и подходы.

Примерные ситуационные задачи для проведения государственной итоговой аттестации

Ситуационная задача 1

Ребёнок 10 лет получил травму зубов, обратился в день травмы. При осмотре выявлено отсутствие коронковой части зуба 21, полость зуба широко сообщается с полостью рта, зондирование пульпы резко болезненно.



Вопросы:

1. Составьте план обследования
2. Проведите дифференциальную диагностику и поставьте диагноз
3. Выберите метод лечения.
4. Определите сроки диспансерного наблюдения.
5. Укажите возможные осложнения

Ситуационная задача 2

У ребенка 10 лет при плановом осмотре на слизистой оболочке десны в проекции бифуркации корней 8.5 обнаружен свищевой ход с гнойным отделяемым. Жалоб не предъявляет. Зуб 8.5 ранее лечен.



Вопросы:

1. Поставьте предположительный диагноз
2. Предложите дополнительные методы исследования
3. Проведите дифференциальную диагностику
4. Выберите план лечения
5. Выскажите предположения о прогнозе

Ситуационная задача 3

Ребенку 15 лет. Жалобы на кровоточивость десен при чистке зубов, приеме жесткой пищи. Десневой край в области всех зубов отечен, гиперемирован. Отмечено скопление зубного налета в пришеечной области зубов.

Вопросы

1. Поставьте предварительный диагноз.
2. Назовите возможные причины развития данной патологии у данного пациента.
3. Какой дополнительный метод обследование необходимо провести и для чего?
4. Представьте ориентировочный план лечения пациента.
5. Перечислите препараты для лечения этой патологии.

Назовите профилактические мероприятия необходимо проводить для предупреждения данного заболевания.

Ситуационная задача 4

Ребенку 13 лет. Обратились в клинику с жалобами на разрастание десны. Боль и кровоточивость при приеме пищи, чистке зубов. При осмотре выявлена гипертрофия десневого края в области зубов верхней и нижней челюсти, скученность зубов. Гигиена полости рта неудовлетворительная.



Вопросы

1. Поставьте предварительный диагноз.
2. Какие дополнительные методы обследования необходимо провести?
3. Назовите возможные причины развития данной патологии у данного пациента.
4. Представьте ориентировочный план лечения пациента.
5. Консультации каких специалистов Вы рекомендуете пациенту?

Ситуационная задача 5

Девочка 15-ти лет обратилась к врачу-стоматологу с жалобами на разрушение передних зубов, боли при приеме пищи, болезненность и кровоточивость дёсен при чистке зубов. При осмотре выявлено: множественные кариозные полости, обильные отложения мягкого зубного налёта, отек, гиперемия и кровоточивость десны



Вопросы:

1. Назначьте дополнительные методы обследования для уточнения диагноза
2. Предполагаемый диагноз.
3. Назовите специалистов, необходимых для комплексного лечения
4. План лечения.
5. Укажите сроки диспансеризации

Ситуационная задача 6

Пациент болен 8 дней. Жалобы на снижение аппетита, боль при приеме пищи, гнилостный запах изо рта повышение температуры тела до 39 °. Температура тела в первые 4 дня повышалась до 39°; высыпания на губах, коже лица, слизистой оболочке рта появились к вечеру второго дня заболевания. Лечился в поликлинике по месту жительства, состояние улучшилось, появился аппетит, но 2 дня назад вновь повысилась температура тела, на коже лица и в области глаз появились желто-коричневые корочки. Конфигурация лица не изменена, Определяются увеличенные и болезненные при пальпации поднижнечелюстные и затылочные лимфатические узлы, обильное слюнотечение. На слизистой оболочке полости рта определяются сливающиеся множественные эрозии, покрытые толстым слоем рыхлого фибрина, язвенно-некротический гингивит. В соскобе обнаружены гигантские многоядерные клетки.



Вопросы

1. Поставьте предварительный диагноз.
2. К какой группе относится данное заболевание по этиологии?
3. Поставьте окончательный диагноз.
4. Какое осложнение можно предположить?
5. Составьте план лечения.

Ситуационная задача 7

Ребенок с рождения находился на искусственном вскармливании, дополнительно получая из бутылочки сладкие соки и воду. В возрасте 1,5 лет родители заметили разрушение зубов, лечение по месту жительства не проводилось и родители обратились на консультацию в поликлинику МГМСУ. Конфигурация лица не изменена, лимфатические узлы не увеличены, при пальпации безболезненны. Коронки зубов разрушены почти до десны, дентин обнажен, имеется обильное отложение зубного налета. Слизистая оболочка десны у зубов 5.2;5.1;6.1;6.2 гиперемирована, отечна. Определяется укорочение уздечки верхней губы. Слизистая оболочка десны у зубов 5.2;5.1;6.1;6.2 гиперемирована, отечна. Определяется укорочение уздечки верхней губы.

Вопросы

1. Оцените состояние зубов ребенка и поставьте предварительный диагноз.
2. Назовите факторы, приводящие к развитию данного заболевания.
3. Укажите особенности процесса разрушения зубов,

которые можно выявить при осмотре данного пациента.

4. Предложите тактику лечения.
5. Объясните прогноз.

Ситуационная задача 8

Ребенку 6 лет. Со слов матери причиной обращения стало изменение цвета эмали временных клыков. Объктивно: на вестибулярных поверхностях 5.2., 5.1, 6.1., 6.2., 7.3.,8.3. имеются неглубокие кариозные полости, зондирование слабоболезненно.



Вопросы

1. Поставьте предварительный диагноз.
2. Проведите дифференциальную диагностику.
3. Предложите метод лечения.
4. К каким смежным специалистам порекомендуете обратиться и почему?
5. Дайте рекомендации маме по гигиене полости рта ребёнка.

Ситуационная задача 9

Ребенку 1 год 10 месяцев, родители обратили внимание на разрушение передних верхних зубов. Объективно: на вестибулярных и апроксимальных поверхностях 5.1.,5.2.,

6.1.,6.2. кариозные полости средней глубины, заполненные размягченным дентином. При удалении дентина обнаружена кровоточащая пульпа в 5.2.



Вопросы:

1. Поставьте предварительный диагноз.
2. Опишите особенности строения зубов в этой области.
3. Проведите дифференциальную диагностику.
4. Составьте и обоснуйте план лечения.
5. Выскажите предположения о прогнозе заболевания.

Ситуационная задача 10

Ребенку 3 года. Жалоб не предъявляет. Мама заметила разрушение передних зубов полгода назад. Лечение не проводилось.



Вопросы

1. Опишите клиническую картину (см. фото).
2. Поставьте предположительный диагноз.
3. Какие методы обследования помогут поставить окончательный диагноз?

4. Опишите этапы лечения разных групп зубов, представленных на фото.

5. Каких специалистов следует привлечь к лечению на разных этапах?

Ситуационная задача 11

Пациентка Л., 14 лет поступила в клинику с жалобами на косметический дефект, который проявлялся на коронках всех постоянных зубов в виде ямок и бороздок. При сборе анамнеза выяснено, что зубы прорезывались с описанной выше клинической картиной.



Вопросы

1. Объясните причину данного заболевания зубов.
2. Укажите группу некариозных поражений твердых тканей зубов, к которой относится данное заболевание.
3. Поставьте предварительный диагноз.
4. Каких специалистов привлечете для уточнения диагноза?
5. Какое лечение можно предложить для достижения косметического эффекта, каковы сроки его проведения?

Ситуационная задача 12

Мальчик 14 лет поступил в клинику с жалобами на измененный цвет зубов.

При сборе анамнеза выяснено, что мальчик проживает с родителями в Подмосковье (г. Одинцово Московской области). Местно на всех зубах имеются множественные дефекты эмали темной окраски (см.фото).



Вопросы

1. Укажите причину, способную вызвать такие изменения эмали зубов.
2. С какими заболеваниями следует проводить дифференциальную диагностику?
3. Назовите возрастной период воздействия неблагоприятного причинного фактора.
4. Поставьте диагноз.
5. Составьте план лечения.

Ситуационная задача 13

Девочка 13 лет обратилась с жалобами на увеличение объема десен, которое появилось год назад и сопровождается обильной кровоточивостью. Зубы чистит нерегулярно. Объясняет это тем, что щадит десну. При осмотре выявлена кровоточивость десны, зубодесневые сосочки увеличены в объеме, деформированы.



Вопросы

1. Назовите методы обследования
2. Проведите дифференциальную диагностику
3. Выскажите предположение о диагнозе.
4. Составьте план комплексного лечения.
5. Консультации каких специалистов Вы рекомендуете пациенту?

Ситуационная задача 14

У ребенка 7 лет в процессе лечения пневмонии антибиотиками появились сухость и жжение слизистой оболочки полости рта, затем образовался творожистый налет на языке. мать счищала налет, но он возникал вновь. Обратились на консультацию. При осмотре выявлена гиперемия слизистой оболочки полости рта, белый налет на языке при поскабливании удаляется не полностью.

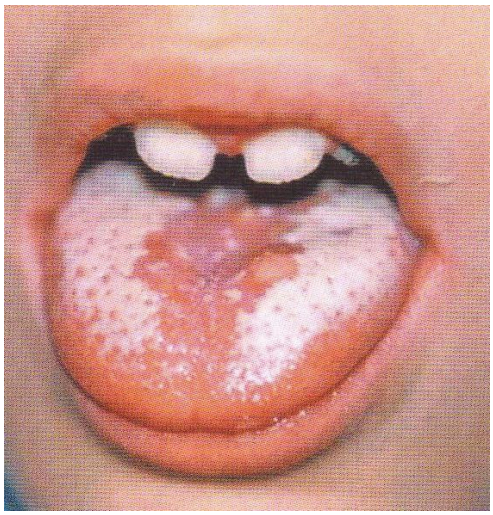

Вопросы:

1. Поставьте предварительный диагноз.

2. Назначьте специальные методы обследования.
3. Поставьте окончательный диагноз.
4. Укажите этиологию заболевания.
5. Назначьте лечение.

Ситуационная задача 15

Ребенок 8,5 жалуется на боль и кровоточивость десны из лунки поврежденного зуба, болезненность при приеме пищи. Травма зуба произошла вчера. Объективно десна в области вколоченного зуба отечна, гиперемирована, нарушена ее целостность. Наблюдается укорочение коронки зуба. Ребенок направлен на рентгенологическое обследование.

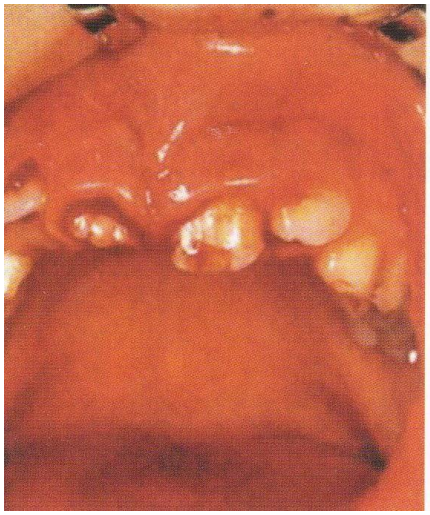

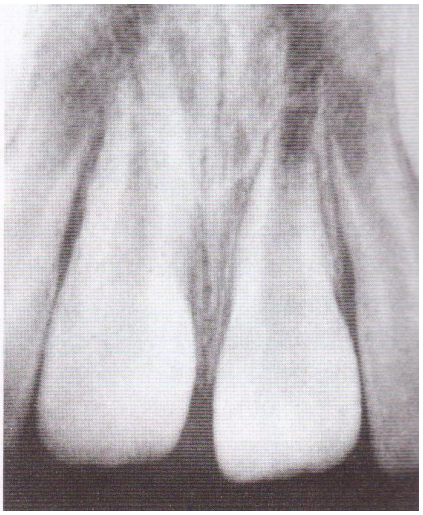

Вопросы

1. Опишите рентгенограмму.
2. Поставьте диагноз.
3. Выберите тактику лечения.
4. Выскажите прогноз.
5. Укажите сроки диспансерного наблюдения.

Ситуационная задача 16

Родители ребенка, 8 лет, обратились в клинику детской стоматологии с жалобами на прорезывание зуба 2.4, измененного в цвете и форме. Из анамнеза выяснено, что зуб 6.4 был лечен по поводу осложненного кариеса, затем удален около года назад.

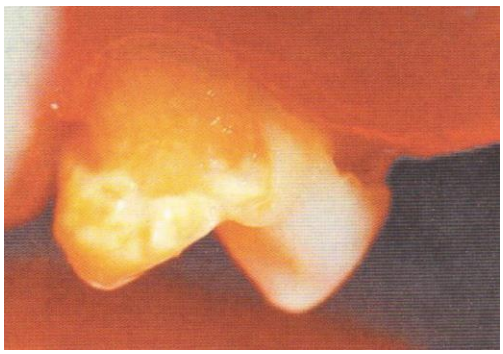

Вопросы

1. Проведите дифференциальную диагностику.
2. Поставьте диагноз.
3. Предложите план лечения.
4. Назовите возможные причины заболевания.
5. Назовите стоматологические материалы, применяемые при лечении данного заболевания.

Ситуационная задача 17

Родители ребенка, 11 лет, обратились в клинику детской стоматологии с жалобами на косметический дефект зуба 2.1. Из анамнеза выяснено, неделю назад произошла травма в результате падения с велосипеда. Во время еды возникают болевые ощущения при приеме горячей, холодной, твердой пищи. При зондировании линии перелома зуба 2.1 обнаружено сообщение с полостью зуба.

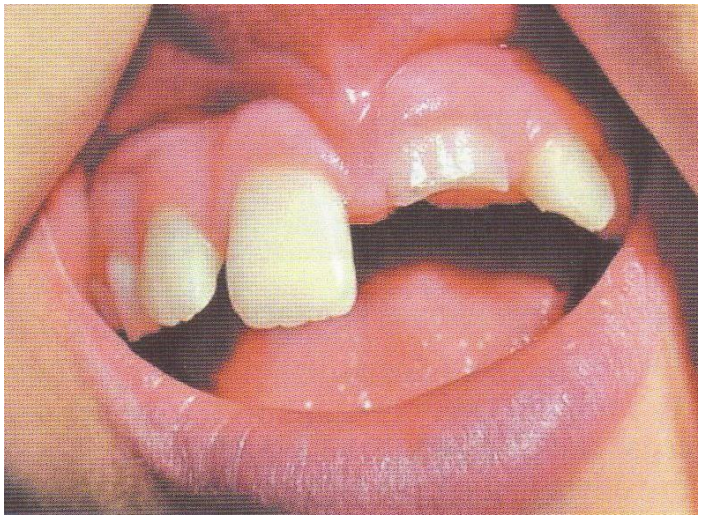

Вопросы

1. Поставьте предварительный диагноз.
2. Проведите дифференциальную диагностику.
3. Назовите методы дополнительного обследования, которые помогут уточнить диагноз.
4. Предложите методы лечения.
5. Каков прогноз заболевания?

Ситуационная задача 18

Ребенку 8 лет. Два месяца назад при падении произошел перелом коронок двух центральных резцов верхней челюсти. В поликлинике было проведено восстановление формы зубов с помощью штифтов и композитных материалов, в течение 3 нед. после реставрации зубов ребенок пожаловался на ноющие боли в зубах 1.1, 2.1, а 1 нед. назад родители отметили появление свища на десне у центрального резца.



Вопросы

1. Поставьте предварительный диагноз.
2. Проведите дифференциальную диагностику.
3. Оцените правильность выбранного ранее метода лечения.
4. Какие дополнительные методы исследования помогут уточнить диагноз?
5. Предложите метод лечения.

Ситуационная задача 19

У мальчика 6 лет жалобы на боли в зубе 7.5 при попадании пищи в кариозную полость. Мать отмечает, что год назад зуб беспокоил, но боли прошли самостоятельно, к врачу не обращались. Объективно: 7.5 кариозная полость, на контактной дистальной поверхности заполненная размягченным пигментированным дентином. Цвет слизистой оболочки не изменен. Зондирование дна полости болезненно. Ребенок направлен на рентгенологическое обследование.

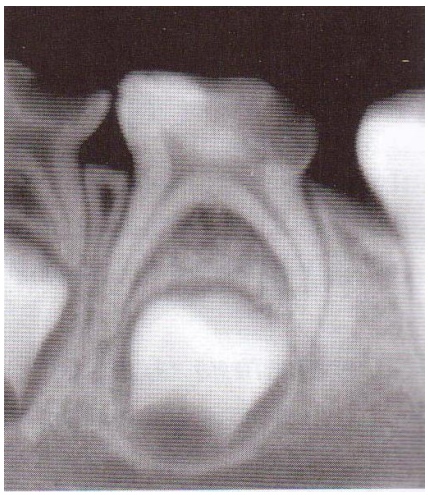

Вопросы

1. Опишите рентгенограмму.
2. Проведите дифференциальную диагностику.
3. Поставьте диагноз.
4. Выберите метод лечения.
5. Выскажите прогноз.

Ситуационная задача 20

Мальчик 13 лет обратился в клинику с жалобами на боли во время еды, появление эрозий на слизистой оболочке полости рта, повышение температуры тела до 38,5°С. При осмотре выявлены крупные кровяные корки на красной кайме губ, гиперемия и отек слизистой оболочки полости рта, эрозии на небе. На коже тыльной поверхности рук – папулы розового цвета (кокарды).



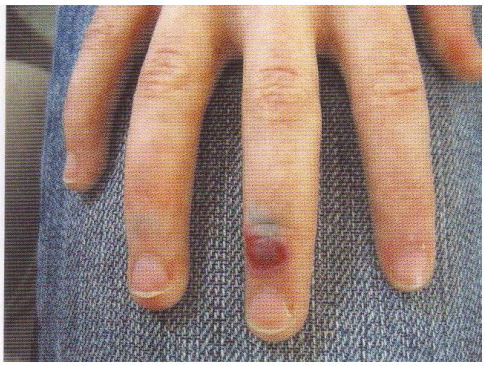

Вопросы

1. Поставьте предполагаемый диагноз.
2. Проведите дифференциальную диагностику.
3. Укажите признаки, являющиеся решающими для установления окончательного диагноза.
4. Предложите план лечения.
5. Укажите на необходимость дополнительной консультации специалиста.

Ситуационная задача 21

Родители ребенка 12 лет обратились в клинику на этапе лечения зуба 4.6. При осмотре выявлено, что зуб 4.6 закрыт временной пломбой. Проведен дополнительный метод обследования.

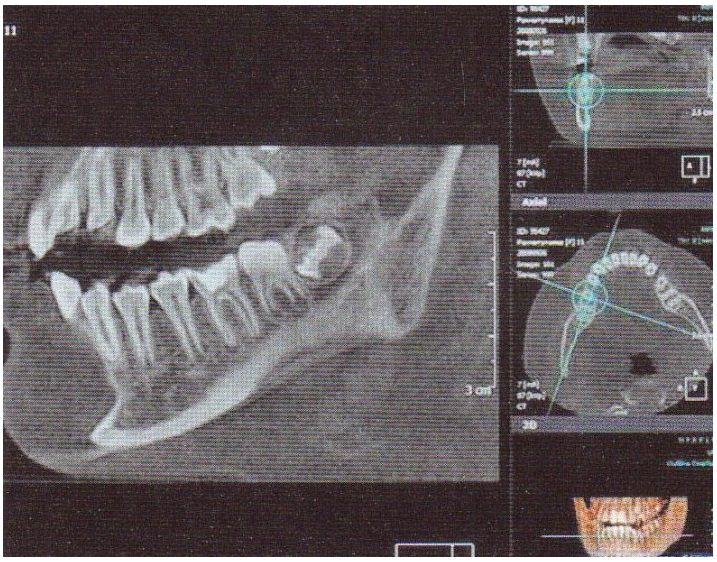

Вопросы

1. Назовите использованный метод обследования и укажите проекции каждого из рисунков.
2. Оцените состояние корней зуба 4.5.
3. Оцените состояние корней зуба 4.6.
4. Оцените состояние корней зуба 4.7.
5. Опишите состояния зуба 4.8.

Ситуационная задача 22

Ребенку 3 года. Направлен на консультацию по поводу кровоточивости десен и подвижности зубов. при внешнем осмотре определяется потливость и гиперкератоз ладоней и подошв. В полости рта выявлена подвижность зубов, наличие пародонтальных карманов глубиной более 5 мм.

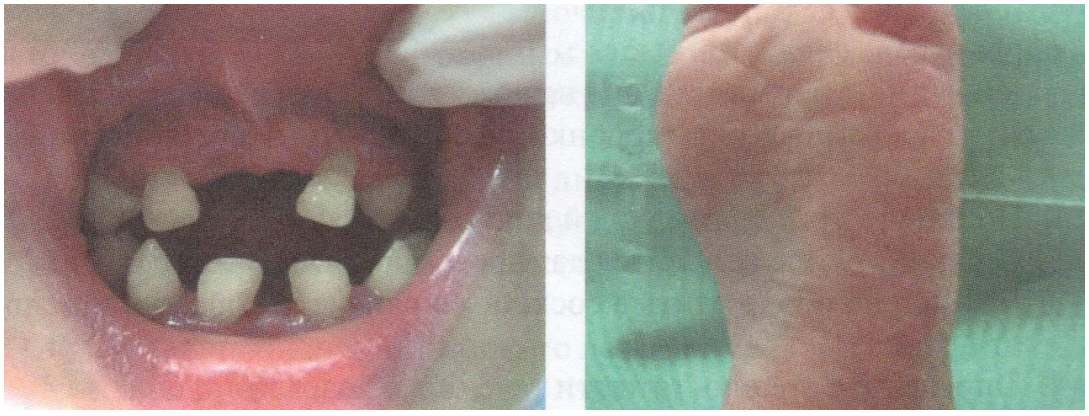

Вопросы

1. Поставьте предварительный диагноз.
2. Проведите дифференциальную диагностику.
3. Составьте план комплексного лечения.
4. Консультации каких специалистов порекомендуете пациенту?
5. Укажите прогноз заболевания.

Ситуационная задача 23

Ребенок 8 лет упал в школе, играя на перемене. Сознание не терял. Обратился в поликлинику за медицинской помощью в день травмы, жалуется на боль от всех видов раздражителей в зубе 1.1. Объективно имеется дефект коронковой части зуба 1.1, перкуссия зуба положительная. Патологических изменений слизистой в области зуба не выявлено. ЭОД зуба 1.1 – 40 мкА, 2.1 – 20 мкА.



Вопросы

1. Поставьте предварительный диагноз.
2. Предложите дополнительные методы исследования.
3. Окончательный диагноз.
4. Составьте план лечения.

Ситуационная задача 24

Родители ребенка 7 лет обратили внимание на то, что прорезавшиеся постоянные зубы имеют необычную форму. В анамнезе первого года жизни ребенка частые респираторно-вирусные заболевания, дисбактериоз кишечника, с возраста 6 мес. ребенку поставлен диагноз атопический дерматит. Объективно определяется истончение эмали у режущего края 1.1, 2.1, 3.2, 3.1, 4.1, 4.2; обнажение дентина на буграх 1.6, 2.6, 3.6, 4.6.





Вопросы:

1. Поставьте предварительный диагноз.
2. Предложите дополнительные методы исследования.
3. Проведите дифференциальную диагностику.
4. Какие причины могли привести к возникновению данной патологии?
5. Составьте план лечения.

Ситуационная задача 25

Родители ребенка 1 года 9 мес. обратились в клинику с жалобами на разрушение временных зубов у ребенка. С 2 мес. ребенок находился на искусственном вскармливании. по настоящее время используют бутылочку со сладкой смесью при ночном кормлении. Изменение структуры эмали наблюдают с 1 года 2 мес.



Вопросы:

1. Поставьте диагноз, проведите дифференциальную диагностику
2. Какие причины могли привести к возникновению данной патологии?
3. Составьте план лечения.
4. Перечислить пломбировочные материалы, рекомендуемые для лечения.
5. Предложите план профилактики.

Примерные тестовые задания для проведения государственной итоговой аттестации

1 Стоматология детская

1 Корни временных резцов заканчивают формирование к
2 годам
3 годам
4 годам

2 Корни временных клыков формируются к
5 годам
2 годам
3 годам

3 Корни временных моляров формируются к
2 годам
5 годам
4 годам

4 Проницаемость эмали повышена при
кариесе в стадии белого пятна
флюорозе
гипоплазии

5 Ткань, неспособная регенерировать
дентин

цемент
эмаль

6 У детей до 3-х лет кариесом чаще поражаются

резцы верхней челюсти
моляры верхней челюсти
моляры нижней челюсти

7 При системной гипоплазии эмали поражаются
временные и постоянные резцы
только первые моляры
зубы одного периода формирования

8 Уменьшение клинической высоты коронки зуба характерно для
ушиба зуба
вколоченного вывиха
вывиха зуба без смещения

9 Вторичным элементом поражения при остром герпетическом стоматите является
папула
пузырек
эрозия

10 Начальный кариес (стадии мелового пятна) временных зубов характеризуется
подповерхностной деминерализацией
нарушением формирования эмали
поверхностной деминерализацией

11 Дифференциальная диагностика фолликулярной кисты проводится с
репаративной гранулемой
одонтомой
радикулярной кистой

12 Недоразвитие эмали и дентина отмечается при синдроме
эктодермальной дисплазии
Стентона-Капдепона
кошачьего крика

13 Травматическое повреждение, наиболее характерное для ребенка раннего возраста
вколоченный вывих временного зуба

перелом корня зуба
вывих височно-нижнечелюстного сустава

14 Афты беднара относятся к заболеванию слизистой оболочки полости рта
хроническая травма слизистой
хронический рецедивирующий афтозный стоматит
вторичный сифилис

15 Отверткообразная или бочкообразная форма коронки и полулунная выемка на режущем крае центральных резцов характерны для зубов
пфлюгера
гетчинсона
тернера

16 Синодонтия проявляется
расщеплением зубов
выпячиванием зубов
сращением зубов

17 Возбудителем герпангины является
цитомегаловирус
вирус простого герпеса
вирус коксаки

18 При хронических формах пульпита обнаруживается микрофлора
смешанная
стрептококковая
стафилококковая

19 Идиопатическое заболевание с прогрессирующим лизисом тканей пародонта это синдром
Папийона – Лефевра
Стентона – Капдепона
Аспергера

20 В результате воспаления в периапикальных тканях временных зубов развивается киста
фолликулярная
радикулярная
назоальвеолярная

21 Хирургическую коррекцию уздечки верхней губы целесообразно

проводить в возрасте

3-6 лет

1-3 лет

старше 8 лет

22 Предпочитаемый метод лечения при переломе коронки зуба со вскрытием полости зуба при несформированном корне

частичная пульпотомия

пульпэктомия

девитальная ампутация

23 Для лечения острого герпетического стоматита в первые дни назначают

метронидозол

ацикловир

масло шиповника

24 Для обтурации корневых каналов у детей используют

резорбируемые пасты

термофилы

нерезорбируемые пасты

25 Для непрямого покрытия пульпы у детей не используют материалы

СИЦ

композиты световой полимеризации

нетвердеющие пасты

26 При лечении периодонтита постоянного несформированного зуба не используется

МТА

гидроксид кальция

резорцин-формалиновая паста

27 Постоянная обтурация корневого канала во временном зубе не проводится

цинкоксидэвгенольной пастой

гуттаперчивыми штифтами

йодоформной пастой

28 К реставрационным стеклоиономерным цементам относится

Fiji 9

Ultrablend

Vitrebond

29 Для лечения начальных форм кариеса временных зубов применяют

фтористое и азотнокислое серебро
антисептики
биологически активные вещества

30 Оптимальная кратность проведения аппликаций препаратов кальция для ремотерапии

3-4 раза в год
однократно при лечении кариеса
не реже 1 раза в день в течение 2-4 недель

31 Метод лечения пульпита, при котором удаляют коронковую пульпу с сохранением корневой, называется

пульпотомия
непрямое покрытие пульпы
прямое покрытие пульпы

32 При затрудненной изоляции рабочего поля герметизация фиссур проводится

компомерными герметиками
стеклоиономерными цементами
композитными герметиками

33 Лечение кариеса у детей раннего возраста следует начинать

в возрасте 5 лет
с момента возникновения
в возрасте 3 года

34 Для проведения метода инфильтрации начальных форм кариеса применяется препарат

Gaenial bond
Opalustre
Icon

35 У детей наиболее эффективным для лечения воспаления пульпы постоянных однокорневых зубов с неполностью сформированной верхушкой корня является метод

глубокой ампутации
прижизненной ампутации коронковой пульпы

девитальной ампутации

36 Метод лечения моляров, предпочтительный при хроническом пульпите в стадии обострения у ребенка 5 лет

девитальной экстирпации
девитальной ампутации
биологический

37 Наиболее эффективной при лечении хронических периодонтитов постоянных зубов с незаконченным ростом корней и сохранением зоны роста у детей является паста

резорцин-формалиновая
эвгеноловая
кальцийсодержащая

38 Лучшим методом лечения зубосодержащих кист у детей является

цистомия без удаления постоянных зубов из полости кисты
цистомия с удалением постоянных зубов из полости кисты
пломбирование зуба с резекцией верхушек корня

39 Врачебная тактика при полном вывихе временного зуба

зуб обязательно должен быть реплантирован
реплантации не подлежит
если до смены зуба остается менее одного года, зуб не репланируется

40 Целесообразное лечение полного вывиха постоянного резца со сформированным корнем

реплантация зуба с предварительным его пломбированием
реплантация зуба без пломбирования
имплантация

41 Во избежание рецидива кандидоза лечение должно продолжаться

7 дней

до полной ликвидации налета
7-12 дней после ликвидации налета

42 Для местного применения при лечении кандидоза применяют

10-20% раствор питьевой соды
1-2% раствор питьевой соды
противомикробные мази

43 Местная терапия экзематозного хейлита предусматривает применение

мази «Ацикловир»
мази «Клотримазол»

мази «Оксикорт»

44 Критерием эффективности лечения пульпита в постоянных несформированных зубах является

апексогенез

апексификация

формирование дентинного мостика

45 Диспансерная группа детей раннего возраста включает детей

до 3 лет

до 5 лет

с 3 до 5 лет

46 2-я диспансерная группа детей

здоровые дети

практически здоровые дети, имеющие хроническое заболевание, не сказывающиеся на функции жизненно важных органов

дети с хроническими заболеваниями

47 3-я диспансерная группа детей

здоровые дети

практически здоровые дети, имеющие хроническое заболевание, не сказывающиеся на функции жизненно важных органов

дети с хроническими заболеваниями

48 1-я диспансерная группа детей

здоровые дети

практически здоровые дети, имеющие хроническое заболевание, не сказывающиеся на функции жизненно важных органов

дети с хроническими заболеваниями

49 Окончание формирования корня после лечения пульпита методом витальной ампутации будет проходить по сравнению с симметричным зубом

медленнее

быстрее

формирование прекращается

50 Эффективность лечения пульпита несформированных зубов ампутационным методом контролируют рентгенологически

через 3-6 месяцев, а затем не реже 1 раза в год до завершения формирования корня

через 3 недели, а затем не реже 1 раза в год до завершения формирования корня

однократно после завершения лечения

51 При хроническом периодонтите временного зуба может возникнуть в постоянных зубах

несовершенный одонтогенез

системная гипоплазия эмали

местная гипоплазия эмали

52 Основной критерий эффективности лечения периодонтита постоянных зубов

отсутствие боли при накусывании

восстановление структуры костной ткани на рентгенограмме (апексофикация)

отсутствие рецидивов воспаления

53 При лечении вколоченного вывиха временных несформированных резцов необходимо

щадящая диета, противовоспалительное лечение, динамическое наблюдение, удаление при нарастании воспаления

вытяжение зуба с помощью ортодонтических аппаратов

репозиция

54 При лечении ушиба однокорневого временного зуба необходимо

шинирование зуба

удаление травмированного зуба

сошлифовывание зубов-антагонистов, щадящая диета

55 Тактика врача при неполном вывихе временного зуба со смещением

удаление зуба

репозиция

эндодонтическое лечение

56 При лечении полного вывиха временных зубов необходимо

рациональное протезирование

динамическое наблюдение без вмешательства

шинирование реплантированного зуба на 3-4 недели

57 Задача врача при диспансеризации детей до 1 года в i диспансерной группе состоит в

предупреждении возникновения факторов риска

назначении коррегирующих (лечебных) мероприятий

повышении уровня здоровья

58 Эндогенную профилактику кариеса временных зубов наиболее целесообразно проводить в

первое полугодие жизни

антенатальный период

второе полугодие первого года жизни

59 Для профилактики кандидоза нистатин назначают при лечении препаратами

анальгетиками

антигистаминными

антибиотиками

60 Назначьте средства гигиены полости рта младшему школьнику с интактными зубами, живущему в местности с оптимальным содержанием фтора в питьевой воде

лечебно-профилактические зубные пасты с экстрактами лечебных трав

лечебно-профилактическую зубную пасту, содержащую фосфорно-кальциевые соли

гигиеническую зубную пасту

61 Назначьте средства гигиены ребенку с iii степенью активности кариеса

лечебно-профилактические зубные пасты с экстрактами лечебных трав

гигиеническую зубную пасту

лечебно-профилактические зубные пасты, содержащие соединения фтора

62 Для снижения кариес восприимчивости назначают детям внутрь

кальцинова

интерферон

имудон

63 Гигиеническое обучение ребенка необходимо начинать

у первоклассников

с 1 года

в период прорезывания первых постоянных зубов

64 Герметизацию фиссур первых постоянных моляров рекомендуется проводить в возрасте

6-7 лет

8-9 лет

10-11 лет

65 Проницаемость эмали понижается под действием
углеводистой пищи
ультрафиолетового облучения
глюконата кальция

66 Клинические формы флюороза
«гипсовые» зубы
чашеобразная
меловидно-крапчатая

67 Для профилактической обработки эмали прорезавшихся постоянных зубов у кариесовосприимчивых детей применяют
гель GC Tooth Mousse
30% раствор нитрата серебра
2 % раствор питьевой соды

68 Для профилактической обработки эмали прорезавшихся постоянных зубов у кариесовосприимчивых детей применяют
фторлак
сафарейт
2% раствор метиленового синего

69 Клиническая характеристика эмали зубов при наследственном несовершенном амелогенезе
меловидные пятна в пришеечной области зубов разного срока минерализации
вертикальные борозды от режущего края до шеек зубов
эмаль стирается, обнаженный дентин водянистого цвета

70 Группы зубов, которые чаще поражаются системной гипоплазией эмали
первые моляры и фронтальные зубы
фронтальные
все группы зубов

71 Клинические проявления флюороза
слущивание эмали с обнажением дентина на всех зубах
белые пятна и крапинки на поверхности эмали на зубах разного периода минерализации
борозды параллельные режущему краю

72 Жалобы больного при местной гипоплазии эмали на

боли от горячего раздражителя
ночные боли
косметический недостаток

73 Клиническая характеристика эмали зубов при наследственном несовершенном амелогенезе
пигментированное пятно и углубление в эмали одного зуба
меловидные пятна в пришеечной области зубов разного срока минерализации
слущивание эмали с обнажением дентина на всех зубах

74 Клиническая характеристика эмали зубов при местной гипоплазии
белые пятна и крапинки на поверхности эмали на зубах разного периода минерализации
пигментированное пятно и углубление в эмали одного зуба
стирание твердых тканей до шейки без вскрытия полости зуба

75 Клиническая характеристика эмали зубов при пятнистой форме флюороза
изменения цвета эмали зубов разного периода минерализации в различных участках коронки зуба
окрашивание коронок зубов в желтый цвет

симметричные пятна и дефекты на коронках зубов одного периода минерализации

76 Клинические характеристика эмали при тетрациклиновых зубах
меловидные пятна в пришеечной области зубов разного срока минерализации
окрашивание коронок зубов в желтый цвет
стирание твердых тканей до шейки без вскрытия полости зуба

77 На рентгенограмме при несовершенном дентиногенезе выявляют
корневые каналы и полости зубов облитерируются вскоре после прорезывания зуба
расширение периодонтальной щели у верхушки корня
корни зубов нормальной длины

78 Системная гипоплазия эмали зубов у детей в постоянных зубах развивается от
травматических повреждений молочных зубов
множественного кариеса молочных зубов
болезней ребенка после рождения

79 Причины местной гипоплазии эмали
травматическое повреждение зачатка зуба
болезни матери во время беременности
болезни ребенка после рождения

80 Причинные неблагоприятные факторы развития несовершенного одонтогенеза (дисплазии капдепона)
хронический периодонтит молочного зуба
заболевания, нарушающие минеральный обмен в период формирования эмали
передача патологии твердых тканей по наследству

81 Причинные неблагоприятные факторы развития флюороза
интоксикация фтором

хронический периодонтит молочного зуба
передача патологии твердых тканей по наследству

82 Причинные неблагоприятные факторы развития местной гипоплазии эмали
хронический периодонтит молочного зуба
интоксикация фтором
заболевания, нарушающие минеральный обмен в период формирования эмали

83 Факторы, влияющие на развитие системной гипоплазии эмали постоянных зубов
болезни ребенка после рождения, нарушение режима питания ребенка
болезни матери во II половине беременности
множественное поражение молочных зубов осложненным кариесом

84 Причины несовершенного развития и строения эмали и дентина
болезни матери во I половине беременности
генетические факторы
болезни матери во II половине беременности

85 Возможные изменения при местной гипоплазии эмали
«рифленые» зубы
пигментированное пятно на эмали
облитерация полости зуба

86 Заболевание, являющееся наследственным
системная гипоплазия

несовершенный амелогенез
местная гипоплазия

87 Проницаемость эмали повышается под действием
углеводистой пищи

ультрафиолетового света
глюконата кальция

88 Для лечебной прокладки при глубоком кариесе применяются
прокладки на основе гидроокиси кальция
пасты с гормональными препаратами
пасты с антибиотиками

89 Основным методом обезболивания при удалении временных зубов верхней челюсти является анестезия
инфраорбитальная
инфильтрационная
туберальная

90 Основой лечебных прокладок «дикал», «кальци-пульп», «кальмецин» является
антисептик
антибиотик
гидроокись кальция

91 Для выявления кариозных пятен методом окрашивания применяют
2 % раствор метиленового синего
реактив Шиллера-Писарева
бриллиантовый зеленый

92 При лечении зуба методом высокой ампутации на оставшуюся в канале часть корневой пульпы воздействуют лекарственными веществами с целью
обеспечения дальнейшего формирования зуба
прекращения воспалительного процесса и обеспечения дальнейшего формирования зуба
ускорения формирования корня

93 Пломбирование каналов временных резцов с разрушением коронки производят

пастой из окиси цинка на масляной основе
фосфат-цементом

резорцин-формалиновой пастой

94 Медикаментозные средства для антисептической обработки каналов

йодинол
раствор Шиллера-Писарева
физиологический раствор

95 Каналы временных сформированных резцов предпочтительнее пломбировать

резорцин-формалиновой пастой
пастой из окиси цинка на масляной основе
фосфат-цементом

96 Гипохлорит натрия для обработки канала целесообразно использовать в концентрации

0,5-1%
2,5-3%
10-15%

97 Для медикаментозной обработки корневого канала используют

физиологический раствор
хлоргексидин
лизетол

98 Индикатором чистоты корневых каналов является

гипохлорит натрия
фурацилин
хлорофиллипт

99 Медикаментозные средства для антисептической обработки корневых каналов

физиологический раствор
дистиллированная вода
хлоргексидин

100 При подсчете индекса рма десну окрашивают

раствором Шиллера-Писарева
метиленовой синью
бриллиантовым зеленым

101 Выберите раствор, применяемый при гипертрофическом гингивите для склерозирующей терапии

3 % H_2O_2

йодинол
30 % трихлоруксусной кислоты

102 Для проведения формалиновой пробы применяют
3% раствор
10% раствор
20% раствор

103 Для обработки пародонтальных карманов при развившейся стадии пародонтита используют растворы
0,06 % хлоргексидина
р-р бриллиантовой зелени
2,5 % р-р йода

104 При хроническом катаральном гингивите для лечебных повязок применяют мази
0,25 % оксолиновую
2 % неомициновую
5 % бутадионовую

105 Для лечения пиодермии применяют мази
клотримазол (канестен)
бутадионовую
банеоцин

106 Лекарственные средства, назначаемые при герпангине в первые 2-3 дня заболевания
антисептики
противовирусные препараты
антибиотики

107 Препараты для перорального введения при остром герпетическом стоматите в период высыпаний
ацикловир
тетрациклин
нистатин

108 Этиологическим лечением при остром герпетическом стоматите являются
обезболивающие средства
противовирусные препараты
протеолитические ферменты

109 Нистатин для лечения молочницы назначают из расчета в

суточной дозе на 1 кг массы тела
50 000 ЕД
100 000 ЕД
150 000 ЕД

110 При лечении пиодермии внутрь назначают
сульфаниламиды, десенсибилизирующие препараты, поливитамины
противовирусные, десенсибилизирующие препараты, поливитамины
кортикостероиды, десенсибилизирующие препараты, поливитамины

111 Для лечения кандидоза используют мази
солкосерил
канестен (клотримазол)
бонафтоновую

112 Кератопластические средства
теброфеновая мазь
неомициновая мазь
актовегин, солкосерил

113 Лекарственные средства, вызывающие химические ожоги слизистой оболочки полости рта
формалин
каротолин
лизоцим

114 Для обезболивания слизистой оболочки полости рта при остром герпетическом стоматите используют
1% раствор тримекаина
10% взвесь анестезина в масле
2% раствор новокаина

115 При кандидозе для обработки полости рта используют раствор гидрокарбоната натрия
7-9 %
4-5 %
1-2 %

116 Способствует гипосенсибилизации и быстро улучшает самочувствие больного многоформной экссудативной эритемой
внутривенное введение тиосульфата натрия

курс антибиотиков широкого спектра действия

противовирусные препараты во внутрь и местно

117 При пиодермии на красной кайме губ гнойные корки размягчают раствором перекиси водорода

5 %
3 %
1 %

118 Нейтрализацию химических кислотных ожогов проводят раством натрия гидрокарбоната

5-10%
1-2 %
0,5 %

119 Для аппликационного обезболивания слизистой оболочки рта применяют

гель на основе бензокаина
0,5 % взвесь анестезина в глицерине
2 % р-р новокаина

120 Для обработки полости рта при кандидозе необходимо

обезболить слизистую оболочку, провести антисептическую обработку и аппликацию маслом шиповника
удалить верхний рыхлый слой налета, обработать 1 –2 % раствором гидрокарбоната натрия и затем канестеном или клотримазолом
обезболить, смазать мазью ацикловир

121 Лекарственные средства, вызывающие химические ожоги

резорцин-формалиновая смесь
винилин
метиленовый синий

122 При лечении пиодермии с указанием в анамнезе аллергических реакций к антибактериальной мази добавляют

бонафтоновую 2 % мазь
теброфеновую 2 % мазь
кортикостероидную мазь

123 Выберите этиотропные лекарственные средства при герпангине в первые 2-3 дня заболевания

ферменты
противовирусные препараты

антисептики

124 Для ускорения заживления элементов хронического рецидивирующего афтозного стоматита применяют
теброфеновую мазь
флореналевую мазь
солкосерил дентальную адгезивную пасту

125 Для лечения огс применяют мази
ацикловир
неомициновую
канестен

126 Для лечения молочницы применяют мази
теброфеновую, оксолиновую
клотримазол, нистатиновую
неомициновую, тетрациклиновую

127 При кандидозе внутрь назначают препараты
противовирусные
антибактериальные
противогрибковые

128 Для антисептических полосканий при храс (хроническом рецидивирующем афтозном стоматите) рекомендуют
растворы антибиотиков
раствор борной кислоты
настои и отвары трав

129 Этиотропным средством лечения огс (острого герпетического стоматита) в период высыпания является
противовирусное
кератопластическое
обезболивающее

130 Местный анестетик, который обладает наибольшей длительностью действия и не используется у детей
лидокаин
прокаин (новокаин)
артикаин-форте

131 Препарат, используемый для аппликационной анестезии у детей
мепивакаин
лидокаин

артикаин-форте

132 Препарат, действие которого наиболее эффективно при воспалительных процессах полости рта у детей

артикаин

лидокаин

бупивакаин

133 Эпинефрин (адреналин) в раствор анестетика не рекомендуется добавлять при проведении анестезии детям до

трѐх лет

пяти лет

десяти лет

134 Выбор метода лечения пульпита у детей зависит от

диагноза заболевания, групповой принадлежности зубов, стадии их развития

стадии развития зубов и их групповой принадлежности

только групповой принадлежности зубов

135 При выборе тактики лечения вколоченного вывиха временных центральных резцов наиболее важным критерием является

результаты рентгенологического исследования

результаты ЭОД

возраст ребѐнка

136 При неполном вывихе зубов 5.1, 6.1 у ребёнка шести лет рекомендуется

провести репозицию и шинирование

их удалить

провести репозицию и шинирование

137 При вколоченном вывихе постоянного резца со сформированным корнем показано

извлечь, трепанировать, депульпировать, запломбировать, реплантировать зуб

зуб удалить

произвести репозицию, фиксацию, наблюдение с рентгенологическим контролем и ЭОД

138 Выбор метода лечения пульпита у детей зависит от

возраста ребенка, наличия сопутствующей соматической патологии

диагноза заболевания, групповой принадлежности зубов, стадии

их развития

стадии развития зубов и их групповой принадлежности

139 При выборе тактики лечения вколоченного вывиха временных центральных резцов наиболее важным критерием является

возраст ребѐнка
результаты рентгенологического исследования
результаты ЭОД

140 При неполном вывихе зубов 5.1, 6.1 у ребёнка шести лет рекомендуется

провести репозицию и шинирование
динамическое наблюдение
их удалить

141 При вколоченном вывихе постоянного резца со сформированным корнем показано

извлечь, трепанировать, депульпировать, запломбировать, реплантировать зуб
произвести репозицию, фиксацию, наблюдение с рентгенологическим контролем и ЭОД
исключение нагрузки, наблюдение (рентгенограмма, ЭОД), по показаниям эндодонтическое лечение

142 Устранение действующей причины при локальном пародонтите приводит к

выздоровлению
стабилизации процесса
переходу в следующую фазу заболевания

143 Лечение хронического катарального гингивита

гигиена полости рта, удаление зубных отложений, наложение лечебных повязок
обезболивание, снятие зубных отложений, аппликации протеолитическими ферментами, антибактериальные средства
гигиена полости рта, устранение местных факторов (коррекция уздечек, пластика преддверия полости рта и др.), электрофорез витаминами, все виды массажа

144 Лечение гипертрофического гингивита

гигиена полости рта, удаление зубных отложений, наложение лечебных повязок
гигиена полости рта, удаление зубных отложений, склерозирующие средства, физиотерапия

гигиена полости рта, устранение местных факторов (коррекция уздечек, пластика

преддверия полости рта и др.), электрофорез витаминами, все виды массажа

145 Лечение атрофического гингивита

гигиена полости рта, удаление зубных отложений, наложение лечебных повязок

гигиена полости рта, удаление зубных отложений, склерозирующие средства, физиотерапия

гигиена полости рта, устранение местных факторов (коррекция уздечек, пластика преддверия полости рта и др.), электрофорез витаминами, все виды массажа

146 Лечение язвенно-некротического гингивита

обезболивание, снятие зубных отложений, аппликации протеолитическими ферментами, антибактериальные средства

гигиена полости рта, устранение местных факторов (коррекция уздечек, пластика преддверия полости рта и др.), электрофорез витаминами, все виды массажа

гигиена полости рта, удаление зубных отложений, наложение лечебных повязок

147 В ближайшие часы после ранений языка, мягкого нёба, тканей дна рта опасность для жизни ребёнка представляет

развитие гнойно-некротического процесса

асфиксия

нарушение приѐма пищи

148 Срок, в течение которого происходит полная костная регенерация в лунке после удаления постоянного зуба у детей

2-4 недели

4-6 недель

3-6 месяцев

149 Абсолютным показанием к удалению причинного временного зуба является

острый серозный периостит

хронический остеомиелит

острый серозный лимфаденит

150 Эпителизация элементов при герпангине происходит через

10-12 дней

3-4 дня
1-2 дня

151 Для лечения острого герпетического стоматита в первые 3 дня назначают препараты
кератопластические
антибактериальные
противовирусные и обезболивающие

152 Насильственное отторжение налета при тяжелой форме кандидоза может привести к
более быстрому выздоровлению
не вызывает изменений
развитию генерализованной формы

153 При пиодермии на красной кайме и коже губ выявляют
эрозии, покрытые фибринозным налетом
пустулы, толстые соломенно-желтые корки
прозрачные корочки, фиксированные в центре

154 Травматическую эрозию слизистой нижней поверхности кончика языка у детей 1-2 мес. Жизни чаще всего вызывают
средства гигиены полости рта новорожденных
преждевременно прорезавшиеся зубы
соски, резиновые рожки на бутылочках

155 При атопическом (экзематозном) хейлите целесообразно рекомендовать
десенсибилизирующую терапию
антибактериальную терапию
противовирусную терапию

156 Прекратить рецидивы хронического рецидивирующего афтозного стоматита и
многоформной экссудативной эритемы или значительно сократить частоту рецидивов и (или) тяжесть помогают
систематическое применение противовирусных мазей на слизистую оболочку рта
устранение хронических очагов инфекции в организме ребенка
антисептические полоскания рта в период между рецидивами

157 Успех лечения травматических эрозий и декубитальных язв определяет
устранение травмирующего слизистую оболочку фактора

применение кератопластических средств
применение дезинфицирующих средств

158 Частота обработки полости рта при остром герпетическом стоматите
каждый час
перед едой
после каждого приема пищи

159 Частота обработки полости рта при молочнице
перед едой
каждый час
сразу после каждого приема пищи

160 Частота обработки полости рта при пиодермии
каждый час
перед едой
только перед сном

161 Частота обработки полости рта при хроническом рецидивирующем афтозном стоматите
каждый час
после каждого приема пищи

только перед сном

162 Частота обработки полости рта при многоформной экссудативной эритеме
после каждого приема пищи
только перед сном
перед едой

163 Полиморфизм высыпаний характерен для
молочницы
ОГС (острого герпетического стоматита)
МЭЭ (многоформной экссудативной эритеме)

164 Кератопластические средства при лечении острого герпетического стоматита целесообразно назначать в период
латентный
угасания
продромальный

165 Патогенетическое лечение герпангины
антибактериальное

противовирусное
физиотерапевтическое

166 При лечении ушиба однокорневого постоянного зуба необходимо
разобщение прикуса в переднем отделе с помощью ортодонтического аппарата, щадящая диета
удаление травмированного зуба
шинирование проволочно-композитной шиной на 2-4 недели

167 Острый токсический периодонтит развивается
после проведения резорцин-формалинового метода

при передозировке и при несвоевременном удалении пульпы после наложения мышьяковистой пасты
при выведении за верхушку пломбировочного материала

168 При медикаментозном стоматите возможно появление на коже тела
синюшно-красных пятен округлой формы, с пузырьком или папулой в центре
мелких пузырьковых высыпаний
уртикарной сыпи

169 Появление сыпи, отёка губ, век у ребенка является клиническим симптомом
анафилактического шока
сердечно-сосудистого коллапса
обморока

170 Основной метод лечения зубов при несовершенном дентиногенезе
восстановление анатомической формы коронки зуба с помощью композитов
профилактическое, эндодонтическое лечение после завершения формирования корня зуба по показаниям
пломбирование кариозных полостей

171 Методика лечения кариеса в стадии меловидного пятна постоянных зубов
препарирование с последующим пломбированием
аппликация реминерализирующих препаратов
импрегнация 30% раствором нитрата серебра

172 Возраст ребенка, при котором можно проводить пломбирование постоянных резцов композиционными материалами при гипоплазии зубов

сразу после их прорезывания
8-9 лет
старше 12 лет

173 Для лечения начальных форм кариеса постоянных зубов у детей применяется
р-р Шиллера-Писарева
гипохлорит натрия
гель ROCS Medical Minerals

174 Для лечебной прокладки при глубоком кариесе применяются
препараты на основе гидроокиси кальция
паста с гормональными препаратами
резорцин-формалиновая паста

175 При лечении среднего кариеса временных моляров можно без прокладки применять
композитные материалы
стеклоиономерный цемент
силицин

176 Пломбировочные материалы, применяемые без прокладки для лечения среднего кариеса постоянных несформированных резцов
амальгаму
композитные материалы
компомеры

177 Для удаления зуба 7.5 рекомендуется взять щипцы
прямые
клювовидные не сходящиеся
клювовидные сходящиеся

178 Удаление временных центральных резцов верхней челюсти рекомендуется производить щипцами
прямыми
клювовидными со сходящимися щечками

S-образно изогнутыми

179 Для удаления временных клыков верхней челюсти рекомендуются щипцы
клювовидные со сходящимися щечками
прямые
байонетные

180 Для удаления временного второго моляра нижней челюсти рекомендуются щипцы клювовидные

не сходящиеся

изогнутые по плоскости

в зависимости от стороны челюсти

181 Кюретаж лунки при удалении временного зуба

проводится

проводится при удалении по поводу вколоченного вывиха

не проводится

182 Для удаления временных зубов специальные наборы щипцов

существуют

не существуют

существуют только для нижней челюсти

183 Правила наложения щипцов при удалении временных и постоянных зубов

не отличаются

отличаются

отличаются при удалении на верхней челюсти; не отличаются – на нижней

184 При рождении ребёнка с центральными нижними резцами необходимо

удалить эти зубы

сохранить эти зубы

перевести ребенка на искусственное вскармливание

185 Этапы удаления временного зуба и постоянного

различны

различны только на верхней челюсти

одинаковы

186 При наличии свища на десне при хроническом гранулирующем периодонтите тактика по отношению к причинному временному зубу показано

эндодонтическое лечение без выведения материала за верхушку

эндодонтическое лечение с выведением материала за верхушку

удаление зуба

187 Прямые щипцы используют для удаления

временных моляров верхней челюсти

временных моляров нижней челюсти
клыков верхней челюсти

188 Зубы 5.1, 6.1 при вколоченном вывихе у ребёнка трёх лет рекомендуется
удалить
провести репозицию
оставить под наблюдением

189 Клювовидные щипцы используют для удаления
боковых временных резцов нижней челюсти
центральных временных резцов верхней челюсти
временных моляров верхней челюсти

190 Зуб 6.1 у ребёнка пяти лет при переломе корня рекомендуется

удалить
сохранить, используя штифт
оставить под наблюдением

191 При остром гнойном периостите причинный временный многокорневой зуб следует
трепанировать и пломбировать
пломбировать и произвести резекцию верхушки корня
удалить

192 При остром гнойном периостите причинный временный однокорневой зуб
трепанировать и пломбировать
удалить
пломбировать и произвести резекцию верхушки корня

193 При лечении вколоченного вывиха временных сформированных резцов необходимо
динамическое наблюдение
удаление зуба
вытяжение зуба с помощью ортодонтических аппаратов

194 При лечении среднего кариеса временных резцов и клыков можно без прокладки применять
стеклоиономерные цементы
композитные материалы
амальгаму

195 Стеклоиономерные цементы используют при лечении среднего

кариеса зубов

только молочных сформированных

только молочных несформированных

всех молочных и постоянных зубов

196 Зуб 5.1 у ребёнка трёх лет при переломе на уровне шейки зуба рекомендуется

удалить

сохранить, проведя эндодонтическое лечение

оставить под наблюдением

197 Показанием к лечению пульпита методом витальной ампутации является

перелом коронки зуба с обнажением пульпы спустя 48 часов после травмы

перелом коронки зуба с обнажением пульпы в первые 48 часов после травмы

все формы пульпита во временных молярах независимо от стадии формирования корня

198 При лечении временных моляров методом девитальной ампутации во второе посещение

после ампутации пульпы накладывают резорцин-формалиновую пасту, прокладку и пломбу

удаляют пульпу из коронки зуба и корневых каналов, пломбируют каналы цементом

раскрывают полость зуба, удаляют коронковую пульпу и оставляют на несколько дней тампон с резорцин-формалиновой смесью под дентинную повязку

199 Предпочтительный метод лечения хронического гангренозного пульпита в несформированном однокорневом постоянном зубе

витальная экстирпация

высокая ампутация

девитальная ампутация

200 Каналы временных сформированных однокорневых зубов при пульпите предпочтительнее пломбировать

гуттаперчевыми штифтами

пастой из окиси цинка на масляной основе

серебряными штифтами

201 При лечении хронического гранулирующего периодонтита постоянного резца с несформированным корнем вне стадии обострения

следует

из канала удалить только некротизированную пульпу, грануляции не удалять, заполнить

пастой свободную от грануляций часть канала, наложить пломбу

удалить распад пульпы и грануляции из раструба канала, запломбировать его в то же посещение

из канала удалить распад пульпы, в канале оставить турунду с антисептиком под повязку

202 При хроническом гранулирующем периодонтите сформированного однокорневого зуба со свищем в первое посещение после эндодонтической обработки следует

запломбировать канал

наложить временную пломбу (повязку)

зуб оставить открытым

203 При хроническом гранулирующем периодонтите постоянного однокорневого несформированного зуба после удаления грануляции в это же посещение проводят

физиотерапевтические процедуры

пломбирование канала пастой

противовоспалительную терапию

204 Рациональная тактика при хроническом периодонтите временных зубов у ребенка, страдающего пиелонефритом

пломбирование каналов пастой на основе гидроокиси кальция

пломбирование каналов резорцин-формалиновой пастой

удаление зуба

205 При лечении хронического периодонтита постоянного однокорневого зуба со сформированным корнем вне обострения

удалить распад из канала, оставить турунду с антисептиком

в первое посещение обработать настойкой йода переходную складку и соседние зубы, обработать кариозную полость, раскрыть полость зуба, оставить зуб открытым

вскрыть полость зуба, раскрыть ее, удалить распавшуюся коронковую и корневую пульпу, промыть антисептиками канал, раскрыть верхушку корня, запломбировать канал

206 При лечении вколоченного вывиха постоянных сформированных резцов показано

репозиция и ширинование зуба на 3-4 недели

только динамическое наблюдение

вытяжение зуба с помощью ортодонтических аппаратов

207 При переломе коронки несформированного зуба с обнажением пульпы в первые 6 часов

закрытие линии перелома фтор-цементом

высокую ампутацию

биологический метод лечения пульпита с одновременной защитой зуба ортодонтической коронкой

208 При переломе коронки с обнажением пульпы постоянного сформированного зуба в первые 6 часов необходимо провести

экстирпация пульпы

биологический метод с одновременной защитой зуба ортодонтической коронкой

высокая ампутация пульпы

209 При лечении вколоченного вывиха постоянных несформированных резцов в первые 2 дня после травмы необходимо

вытяжение зуба с помощью ортодонтических аппаратов

эндодонтическое лечение

щадящий режим питания, противовоспалительная терапия, динамическое наблюдение

210 При полном вывихе зуба 1.1 в результате уличной травмы у ребёнка 10 лет рекомендуется

реплантацию зуба с предварительной его трепанацией, депульпированием и пломбированием

устранение дефекта съѐмным протезом

устранение дефекта имплантатом

211 Зуб 6.1 у ребёнка трёх лет при переломе коронки со вскрытием полости зуба рекомендуется

сохранить, проведя эндодонтическое лечение

сохранить, восстановив коронку культевой вкладкой

сохранить, используя штифт

212 Рациональный метод лечения гипоплазии твердых тканей постоянных фронтальных зубов у ребенка 8 лет

протезирование фарфоровыми коронками

пломбирование стеклоиономерными цементами с последующим восстановлением стандартными защитными коронками

пломбирование композитными материалами

213 Предпочтительный метод лечения несформированного

однокорневого зуба при хроническом фиброзном пульпите

витальная ампутация
девитальная ампутация
девитальная экстирпация

214 Метод «серебрения» применяют при лечении

начальных форм кариеса постоянных зубов
начальных форм кариеса временных зубов
хронического гранулирующего периодонтита

215 В условиях поликлиники показанием к проведению операции в условиях общего обезболивания у ребенка является

ОРВИ
спазмофилия
декомпенсированный порок сердца

216 Частота рецидивов высыпаний при рецидивирующем герпетическом стоматите объясняется

возрастом ребенка
временем года
снижением иммунитета

217 Некрозы слизистой оболочки полости рта наблюдаются при системных заболеваниях

крови и кроветворных органов
хронических заболеваниях желудочно-кишечного тракта
центральной нервной системы

218 К осложнениям после операции удаления зуба у детей относится

альвеолит
перелом корня зуба
вывих височно-нижнечелюстного сустава

219 Наиболее частым источником инфекции при остром периостите челюстных костей у детей являются зубы

1.6, 5.5, 5.4, 6.4, 6.5, 2.6
4.6, 8.5, 8.4, 7.4, 7.5, 3.6
4.1, 4.2, 3.1, 3.2

220 У детей 2-3 лет среди указанных причин острых лимфаденитов челюстно-лицевой области преобладает инфекция

одонтогенная
посттравматическая
стоматогенная

221 Наиболее частым источником инфекции при остром периостите челюстных костей в детском возрасте являются

ЛОР – органы

зубы 4.6, 8.5, 8.4, 7.4, 7.5, 3.6

ОРВИ и детские инфекционные заболевания

222 Наиболее частыми источниками инфекции при остром одонтогенном периостите челюстных костей у детей являются зубы

1.2, 1.1, 2.1, 2.2

4.2 ,4.1, 3.1, 3.2

4.6, 8.5, 8.4, 7.4,7.5, 3.6

223 Во временном прикусе при лечении вывихов зубов рекомендуется использовать шину пластмассовую

назубную

зубонаддесневую

вебера

224 Пришеечная область временных резцов минерализуется у ребенка

до рождения

в первые 3-4 месяца после рождения

сразу после прорезывания зуба

225 Жалобы при ушибе временных и постоянных зубов в первые 2-3 дня после травмы

чувство ―выросшего зуба‖, отказ от твердой пищи

постоянные ноющие боли

интенсивные приступообразные ночные боли

226 Закладка зубной пластинки происходит в период внутриутробного развития плода на неделе

6-7

8-9

10-16

227 Из эпителия зубного зачатка образуются ткани зуба

дентин, пульпа

цемент

эмаль, насмитова оболочка

228 Из мезенхимы зубного сосочка образуются

дентин, пульпа

цемент
периодонт

229 Из мезенхимы зубного мешочка образуются
цемент, периодонт
дентин
Насмитова оболочка

230 Период «физиологического покоя» для корней временных зубов длится
1,5-2 года
3,5-4 года
2,5-3 года

231 Наиболее частая форма периодонтита у детей любого возраста
хронический гранулематозный периодонтит
хронический гранулирующий периодонтит
хронический фиброзный периодонтит

232 Для дифференциальной диагностики острого периодонтита и обострения хронического используют
рентгенологический метод
окрашивание зубов раствором Шиллера-Писарева
ЭОД

233 Острый инфекционный периодонтит является исходом
травмы зуба
острого диффузного пульпита
хронического фиброзного пульпита

234 Форма пульпита, преимущественно выявляемая во временных зубах при плановой санации полости рта у детей

хронический фиброзный
хронический гангренозный
острый диффузный

235 Фиброзную форму гипертрофического гингивита следует дифференцировать от
хронического катарального гингивита
фиброматоза десен
пародонтита

236 Язвенно-некротический стоматит характерен для

алиментарной анемии
синдрома Бехчета
гингиво-стоматита Венсана

237 Клинические формы флюороза
бороздчатая
меловидно-крапчатая
чашеобразная

238 Клиническая характеристика эмали зубов при системной гипоплазии
окрашивание коронок зубов в желтый цвет
меловидные пятна в пришеечной области зубов разного срока минерализации
симметричные пятна и дефекты на коронках зубов одного периода минерализации

239 Клиническая форма гипоплазии эмали
бороздчатая
«рифленая» эмаль
дисплазия Капдепона

240 По клиническому проявлению системной гипоплазии можно определить

наследственность
возраст, в котором ребенок перенес причинное заболевание
сроки прорезывания пораженной группы зубов

241 «Гипсовые» зубы являются одним из симптомов
несовершенного амелогенеза
гипоплазии эмали
флюороза

242 Препарирование временных зубов показано при
поверхностном кариесе
среднем кариесе
кариесе в стадии пятна при быстротекущем кариесе

243 На первом месте по частоте поражения кариесом у детей 6 лет стоят
молочные моляры
молочные клыки
молочные резцы

244 Причиной пульпита в постоянных резцах с несформированными корнями чаще является

обработка кариозной полости при глубоком кариесе 3% раствором перекиси водорода, спиртом, эфиром

нарушение техники препарирования кариозной полости

перелом части коронки зуба

245 Показанием к лечению пульпита методом витальной ампутации является

хронический гангренозный пульпит в постоянном несформированном однокорневом зубе

перелом коронки зуба с обнажением пульпы спустя 48 ч.после травмы

перелом коронки зуба с обнажением пульпы в первые 48 ч.после травмы

246 Показанием к лечению пульпита методом девитальной ампутации является

перелом коронки зуба с обнажением пульпы спустя 48 ч.после травмы

любая форма пульпита во временных молярах независимо от стадии формирования корня и постоянных несформированных молярах

перелом коронки зуба с обнажением пульпы в первые 48 ч.после травмы

247 Этиология острого герпетического стоматита (ОГС)

вирусная

инфекционная

грибковая

248 Хронические заболевания различных органов и систем в анамнезе характерны при

складчатом языке

травматических эрозиях

хроническом рецидивирующем афтозном стоматите (ХРАС)

249 Афты беднара встречаются у детей

первых месяцев жизни

школьного возраста

дошкольного возраста

250 Клинические проявления при травме слизистой оболочки полости рта

пустулы, толстые соломенно-желтые корки

эрозии неправильных очертаний
эрозии округлой формы, покрытые фибринозным налетом

251 Общее состояние и самочувствие больного при остром герпетическом стоматите (ОГС)
температура тела повышена, прием пищи болезненный
температура тела повышена, прием пищи безболезненный
головная боль, боль в суставах, мышцах

252 Острый герпетический стоматит у детей возникает при
аллергизации организма
наличии сопутствующих заболеваний
утрате пассивного иммунитета

253 Клинические проявления при географическом языке
глубокие борозды, выстланные нормальным эпителием
неравномерная десквамация эпителия на спинке языка
нитевидные сосочки спинки языка белого цвета, резко увеличены в размере

254 Клинические проявления при складчатом языке
глубокие борозды, выстланные нормальным эпителием
неравномерная десквамация эпителия на спинке языка
нитевидные сосочки спинки языка темного цвета, резко увеличены в размере

255 Для первого года жизни ребенка наиболее типично заболевание
хейлит
хронический гингивит
кандидоз

256 Клиническая картина при полном вывихе временного или постоянного зуба
лунка зуба пустая
укорочение видимой части коронки
увеличение видимой части коронки

257 В постоянном прикусе у детей среди всех видов травмы зубов преобладает
вывих
ушиб
перелом коронки

258 У детей 2-3 лет среди указанных причин острых лимфаденитов челюстно-лицевой области преобладает инфекция

стоматогенная
одонтогенная
посттравматическая

259 Клинические проявления флюороза

слущивание эмали с обнажением дентина на всех зубах
пигментированное пятно и углубление в эмали одного зуба
белые пятна и крапинки на поверхности эмали зубов разного периода минерализации

260 Для постановки диагноза ―несовершенный дентиногенез, достаточно наличия

изменений на рентгенограмме
вертикальных борозд от режущего края до шеек зубов
меловидных пятен в пришеечной области

261 Группы зубов, чаще поражаемые системной гипоплазией эмали

молочные моляры
постоянные резцы, клыки и первые моляры
молочные резцы

262 Болезненность при препарировании среднего кариеса выражена

на дне кариозной полости в одной точке
по стенкам кариозной полости
по стенкам кариозной полости и всему дну

263 Пятна при быстром развитии кариеса

блестящие, зондирование безболезненно
пигментированные, зондирование болезненно

меловидные, зондирование безболезненно

264 Хронический гипертрофический пульпит является следствием пульпита

хронического фиброзного
острого очагового
острого диффузного

265 Формы пульпита, при которых возможна болезненная перкуссия, припухлость и

болезненность регионарных лимфоузлов, гиперемия и отек по переходной складке

хронический в стадии обострения

фиброзный
гипертрофический

266 Частой причиной пульпита во временных зубах является
термическая травма пульпы
механическая травма пульпы
не леченный кариес

267 При глубоком кариесе зондирование болезненно
по всему дну кариозной полости, боль от холодного проходит быстро
в одной точке дна кариозной полости, боль от холодного проходит быстро
в одной точке дна кариозной полости, боль от холодного проходит медленно

268 Общее состояние и самочувствие больного многоформной экссудативной эритемой
температура тела нормальная, головная боль, боли в мышцах, суставах
температура тела повышена, прием пищи болезненный, головная боль, боли в мышцах, суставах
температура тела нормальная, прием пищи безболезненный

269 При кандидозе на слизистой оболочке рта выявляют
белый творожистый налет

фибринозный налет
папулы

270 Проявления врожденного сифилиса в полости рта
гнойные корки на губах
афты, сливающиеся эрозии
папулы округлой или овальной формы

271 Для хронического рецидивирующего афтозного стоматита (храс) характерны
единичные эрозии округлой или овальной формы, покрытые фибринозным налетом
пузыри на разных участках слизистой оболочки рта
множественные пузырьковые высыпания, в том числе на красной кайме губ

272 Симптом никольского положителен при
пузырчатке

сифилисе
многоформной эритеме

273 Для сухой формы эксфолиативного хейлита характерно
эрозии
чешуйки, плотно фиксированные в центре и приподнятые по краям
массивные гнойные корки

274 Географический язык характеризуется клиническими признаками
обильный белый налет на спинке языка
неравномерная десквамация эпителия на спинке языка
нитевидные сосочки темного цвета резко увеличены в размере

275 Экссудативный диатез в анамнезе характерен при
инфекционном хейлите

афтах Беднара
атопическом (экзематозном) хейлите

276 первичным элементом поражения слизистой оболочки рта является
пятно
язва
эрозия

277 При ангулярном хейлите грибковой этиологии в углах рта образуются
эрозии с гнойным отделяемым
эрозии с влажным белым налетом
«медовые» корки

278 Характерные изменения при травме слизистой оболочки полости рта
единичные эрозии неправильных очертаний слабо болезненные или безболезненные
единичные эрозии округлой или овальной формы резко болезненные
пузыри на разных участках слизистой оболочки полости рта

279 Клинические проявления при легком течении острого герпетического стоматита
явления катарального гингивита, единичные афты, покрытые налетом фибрина
пустулы, толстые соломенно-желтые корки

эрозии неправильных очертаний

280 Клинические признаки при неполном вывихе временного и постоянного зуба в первые дни после травмы

видимая часть коронки без изменения, незначительная подвижность

зуб погружен в лунку до десны

коронка смещена в различном направлении, подвижность зуба II-III степени

281 Перелом коронки в пределах эмали сопровождается

подвижностью II-III степени

жалобами на косметический дефект

болью при зондировании по линии перелома

282 Затруднённое, учащённое дыхание с экспираторной одышкой у ребенка характерно для

обморока

сердечно-сосудистого коллапса

анафилактического шока

283 Редкий, слабого наполнения пульс у ребенка характерен для

обморока

сердечно-сосудистого коллапса

анафилактического шока

284 Характерным видом травмы временных зубов является

перелом корня

вывих зуба

ушиб зуба

285 Острый герпетический стоматит, как причина острого лимфаденита, наблюдается у детей в возрасте

одного месяца

1-3 лет

4-5 лет

286 Наиболее частой причиной острых лимфаденитов челюстно-лицевой области у детей 6 - 8 лет является инфекция

одонтогенная

отогенная

стоматогенная

287 Для хронического рецидивирующего паренхиматозного паротита симметричное поражение обеих слюнных желез является признаком

необязательным

обязательным

обязательным только для детей с патологией ЛОР-органов

288 Наиболее частыми источниками инфекции при одонтогенных лимфаденитах челюстно- лицевой области у детей 6 - 7 лет являются зубы

5.5, 5.4, 6.4, 6.5

1.2, 1.1, 2.1, 2.2

8.5, 8.4, 7.4, 7.5

289 Орхит, как осложнение, наблюдается у мальчиков при

хроническом паренхиматозном паротите

остром эпидемическом паротите

калькулѐзном сиалоадените

290 Симметричное поражение обеих околоушных слюнных желёз у детей более характерно для паротита

острого эпидемического

хронического рецидивирующего паренхиматозного

калькулѐзного

291 Для острого эпидемического паротита симметричное поражение обеих желёз

характерно

не характерно

обязательно только для детей с патологией ЛОР-органов

292 Выделение гнойного секрета из устья выводного протока околоушной слюнной железы характерно для паротита

острого эпидемического

хронического рецидивирующего паренхиматозного в стадии ремиссии

хронического рецидивирующего паренхиматозного в стадии обострения

293 Абсолютным показанием к удалению причинного временного зуба является

хронический остеомиелит

хронический пульпит

кариес дентина

294 Клиническая характеристика эмали зубов при наследственном

несовершенном амелогенезе

меловидные пятна в пришеечной области зубов разного срока минерализации

вертикальные борозды от режущего края до шеек зубов

горизонтальные борозды, параллельно режущему краю на группе зубов одного периода минерализации

295 Доза фтора в питьевой воде, при которой развивается деструктивная форма флюороза

0,5 мг/л

1 мг/л

7-9 и выше мг/л

296 Причины острого травматического периодонтита

ушиб зуба

передозировка мышьяковистой пасты

обработка корневого канала иодинолом

297 Клинические проявления инфекционного острого периодонтита

ЭОД до 20 мкА

боль при накусывании на зуб, отек мягких тканей лица

иррадиирующие приступообразные боли

298 Клинические проявления острого токсического периодонтита

отек мягких тканей лица

боль при накусывании на зуб

свищ на десне с гнойным отделяемым

299 Жалобы больного при местной гипоплазии эмали

косметический недостаток

боли при перкуссии

боли от горячего раздражителя

300 У детей в воспалительный процесс могут вовлекаться окружающие зуб ткани (периодонт, кость, надкостница) региональные лимфоузлы и мягкие ткани лица при пульпите

хроническом гангренозном вне стадии обострения

остром очаговом

остром диффузном

301 Клинические признаки хронического периодонтита в любом возрасте

пульпа некротизирована в коронковой и корневой части полости зуба

пульпа болезненна только в устьях корневых каналов
боль при накусывании на зуб

302 Характерные изменения в полости рта при остром лейкозе
«лаковый» язык
эрозии эмали
язвенно-некротические процессы

303 При атопическом хейлите в углах рта образуются
лихенизация, трещины, мокнутие
эрозии с гнойным отделяемым
медовые корки

304 Клинические проявления при хроническом рецидивирующем афтозном стоматите (ХРАС)
пустулы, толстые соломенно-желтые корки
творожистый налет на слизистой оболочке губ, языка
эрозии округлой формы, покрытые фибринозным налетом

305 Клинические проявления при молочнице
творожистый налет на слизистой оболочке губ, языка
пустулы, толстые соломенно-желтые корки
эрозии округлой формы, покрытые фибринозным налетом

306 Клинические проявления при пиодермии
пустулы, толстые соломенно-желтые корки
эрозии округлой формы, покрытые фибринозным налетом
творожистый налет на слизистой оболочке губ, языка

307 Перелом в средней части корня зуба сопровождается
болью от температурных раздражителей и подвижностью зуба
болью при накусывании и при перкуссии и подвижностью зуба
самопроизвольной болью и болью от температурных раздражителей

308 Клинические признаки вколоченного (внедренного) вывиха временного или постоянного зуба
удлинение видимой части коронки, подвижности зуба нет
укорочение видимой части коронки, подвижности зуба нет
подвижность зуба II-III степени, удлинение видимой части коронки зуба

309 Отлом коронки в пределах эмали и дентина без обнажения пульпы зуба сопровождается

болью при накусывании на зуб
самопроизвольной болью
болью от температурных раздражителей и при зондировании линии перелома

310 Перелом коронки с обнажением пульпы зуба сопровождается
болью от всех раздражителей
подвижностью зуба III степени
изменением цвета коронки зуба

311 Клиническая картина при полном вывихе временного или постоянного зуба
укорочение видимой части коронки
лунка зуба пустая
увеличение видимой части коронки

312 Клинические признаки при ушибе постоянного или временного зуба в первые 2-3 дня после травмы
болезненная перкуссия, подвижность зуба незначительная или отсутствует
смещение коронки в различном направлении
зуб длиннее симметричного, болезненная перкуссия

313 Травма зачатка постоянного зуба преимущественно наблюдается при травме временного зуба в виде
внедрѐнного (вколоченного) вывиха
неполного вывиха
ушиба

314 Предрасполагающим фактором вывиха резцов верхней челюсти у детей является
множественный кариес этих зубов и его осложнения
мелкое преддверие рта
глубокий прогнатический прикус

315 Для детей в возрасте четырёх - пяти лет наиболее характерен вид травмы
перелом зуба
перелом челюсти

вывих зуба

316 Вывих зуба у детей преобладает в прикусе
временном

постоянном
ортогнатическом

317 Одонтогенная инфекция как причина острых лимфаденитов челюстно-лицевой области преобладает у детей в возрасте
2-3года
3-4года
6-8лет

318 Наиболее частыми источниками инфекции при одонтогенных лимфаденитах челюстно- лицевой области у детей 10 -14 лет являются зубы
4.5, 4.4, 3.4, 3.5
1.6, 2.6
4.6, 3.6

319 Розовое окрашивание коронки сразу после ушиба или в первые 2-3 дня чаще происходит в зубах
сформированных однокорневых
сформированных многокорневых
не сформированных однокорневых

320 Изменения, выявленные на рентгенограмме при несовершенном дентиногенезе
полость зуба и просвет каналов зуба расширены
полость зуба и корневые каналы облитерированы
корни короткие, каналы широкие

321 Интенсивность поражения кариесом в период сменного прикуса определяется индексом

КПУ+кп
КПУ
CPTIN

322 Рентгенологически при хронических формах пульпита в межкорневом пространстве у временных моляров чаще выявляется
расширение периодонтальной щели
остеосклероз
остеопороз

323 При хроническом гранулирующем периодонтите на рентгенограмме
расширение периодонтальной щели у верхушки корня зуба
очаг разрежения костной ткани разных размеров без четких границ

очаг разрежения костной ткани округлой или овальной формы с четкими границами, размером до 5 мм

324 Хронический гранулематозный периодонтит на рентгенограмме определяется в виде

расширения периодонтальной щели на ограниченном участке

разрежения костной ткани округлой формы с четкими контурами до 5 мм в диаметре

расширения периодонтальной щели на всем протяжении

325 Расширение периодонтальной щели в области верхушки корня, характерно для периодонтита

хронического фиброзного

хронического гранулирующего

хронического гранулематозного

326 При рентгендиагностике острого периодонтита выявляется

отсутствие изменений на рентгенограмме

очаг разрежения костной ткани с четким контуром

расширение периодонтальной щели у верхушки корня

327 Для челюстных костей детского возраста характерны следующие анатомические особенности

компактный слой преобладает над губчатым, слабо минерализован и васкуляризирован

губчатое вещество преобладает над компактным, слабо минерализовано, хорошо васкуляризировано

компактный слой преобладает над губчатым веществом, которое хорошо минерализовано, слабо васкуляризировано

328 При легкой степени пародонтита на r-грамме выявляются изменения

резорбция компактных пластинок и вершины межзубных перегородок

резорбция костной ткани альвеолярного отростка на ½ корня

сохранность кортикальной пластинки лунок зубов

329 Изменения костной ткани межзубных перегородок на рентгенограммах выявляются при

локальном и генерализованном гингивите

локальном пародонтите

генерализованном гингивите

330 Формалиновая проба положительна при

катаральном гингивите
гипертрофическом гингивите
пародонтите

331 Клинический анализ крови следует провести при
кандидозе
язвенно-некротическом стоматите неясной этиологии
хроническом рецидивирующем афтозном стоматите (ХРАС)

332 Поверхностные грибковые поражения слизистой оболочки полости рта вызывают
кандида

эпидермофиты
актиномицеты

333 Возбудителем молочницы является
фузобактерии
актиномицеты
грибы Candida

334 Этиология пиодермии
инфекционная
грибковая
инфекционно-аллергическая

335 Этиология хронического рецидивирующего афтозного стоматита (ХРАС)
вирусная
инфекционно-аллергическая
инфекционная

336 Этиология герпангины
грибковая
инфекционная
вирусная

337 Этиология молочницы
вирусная
инфекционная
грибковая

338 Этиология многоформной экссудативной эритемы (МЭЭ)
инфекционная

вирусная
инфекционно-аллергическая

339 Возбудителем герпангины является
вирус ветряной оспы
вирус Коксаки и Есно
вирус простого герпеса

340 Дифтерийные пленки содержат
почкующиеся клетки гриба
нити псевдомицелия
фибрин и клетки возбудителя заболевания

341 При остром герпетическом стоматите в мазках содержимого пузырьков и соскобов с поверхности афт в первые 2-4 дня заболевания обнаруживается
гигантские многоядерные клетки
большое количество мицелия гриба
почкующиеся клетки

342 Возбудителем дифтерии является
вирус Коксаки
гемолитический стрептококк
палочка Леффлера

343 При кандидозе в соскобах обнаруживается
почкующиеся клетки грибов Candida
гигантские эпителиальные клетки
многоядерные клетки

344 Возбудителем острого герпетического стоматита является

вирусная Mix инфекция
микрофлора полости рта
вирус простого герпеса

345 Рентгенологические признаки ушиба временного или постоянного зуба в первые 2-3 дня после травмы
на рентгенограмме изменений нет
периодонтальная щель равномерно расширена
периодонтальная щель расширена у верхушки зуба

346 Рентгенологические признаки вколоченного вывиха постоянного сформированного зуба
периодонтальная щель расширена у верхушки корня

на рентгенограмме изменений нет
периодонтальная щель «отсутствует» у верхушки корня

347 Рентгенологические признаки неполного вывиха временного и постоянного зуба со смещением в сторону соседнего зуба
равномерное расширение периодонтальной щели
расширение периодонтальной щели с одной стороны корня и отсутствие на другой
периодонтальная щель резко расширена у верхушки корня

348 Изменения на рентгенограмме при ушибе зуба
изменений нет
неравномерное расширение периодонтальной щели
равномерное расширение периодонтальной щели

349 Специфическим лимфаденитом называется лимфаденит, вызванный
стрептококком в сочетании со стафилококком
палочкой Коха
кишечной палочкой в сочетании со стафилококком

350 Специфическим лимфаденитом называется лимфаденит, вызванный
лучистым грибом
стафилококком
стрептококком

351 Специфическим лимфаденитом называется лимфаденит, вызванный
анаэробной флорой
бледной трепонемой
кишечной палочкой в сочетании со стафилококком

352 Для поверхностного кариеса характерны симптомы
зондирование безболезненно
боль при зондировании стенок кариозной полости
боль при зондировании по дну кариозной полости в одной точке

353 Болевые ощущения при зондировании по эмалево-дентинной границе характерны для
глубокого кариеса
среднего кариеса
кариеса в стадии пятна

354 При кариесе в стадии пятна эмаль
шероховатая, зондирование безболезненно
гладкая, зондирование безболезненно
шероховатая, зондирование болезненно

355 При поверхностном кариесе эмаль
гладкая, зондирование безболезненно
шероховатая, зондирование болезненно
шероховатая, зондирование безболезненно

356 Болевые ощущения при зондировании дна кариозной полости в одной точке характерно для
среднего кариеса
хронического фиброзного пульпита
хронического гангренозного пульпита

357 Поверхностное зондирование пульпы безболезненно при пульпите
хроническом гангренозном
хроническом фиброзном
хроническом гипертрофическом

358 Симптомы, характерные для острого диффузного пульпита
боли самопроизвольные, ночные, приступообразные, длительные, с короткими светлыми промежутками, иррадиирующие
боли постоянные, усиливающиеся при накусывании на зуб
переходная складка свободная, безболезненная при пальпации

359 Зондирование пульпы болезненно в глубине полости зуба или в устьях каналов при хроническом пульпите
гипертрофическом
фиброзном
гангренозном

360 Клинические проявления острого периодонтита
боль при накусывании на зуб, отек десны
боль от температурных раздражителей
свищ на десне с гнойным отделяемым

361 Ведущим методом для определения формы хронического периодонтита является
ЭОД
трансиллюминационный

рентгенологический

362 Болезненное зондирование в глубине полости зуба характерно для пульпита

хронического гангренозного
хронического фиброзного
острого очагового

363 Для среднего кариеса характерны симптомы

зондирование болезненно по всему дну кариозной полости
боль при зондировании в глубине полости зуба
боль при препарировании стенок кариозной полости

364 Для глубокого кариеса характерны симптомы

зондирование болезненно по всему дну кариозной полости
боль при зондировании в глубине полости зуба
боль при препарировании стенок кариозной полости

365 Факторы, способствующие развитию локального хронического гингивита

заболевания желудочно-кишечного тракта
скученность зубов
заболевания крови

366 Клинические признаки хронического катарального гингивита

десна увеличена в размере, деформирована
десна бледная, ретракция десны 1-3 мл
застойная гиперемия, кровоточивость и отек зубодесневых сосочков

367 При легкой степени пародонтита карманы

глубиной до 3 мм
глубиной до 6 мм

ложные десневые

368 Клинические признаки атрофического гингивита

кровоточивость и отек зубодесневых сосочков
десна бледная, ретракция десны 1-3 мм
десна увеличена в размере, деформирована

369 Клинические признаки гипертрофического гингивита

Кровоточивость и отек зубодесневых сосочков
десна увеличена в размере, деформирована
десна бледная, ретракция десны 1-3 мл

370 Клинические признаки язвенно-некротического гингивита
кровоточивость и отек зубодесневых сосочков
десна увеличена в размере, деформирована
десневой край изъязвлен, серый налет, гнилостный запах

371 Образование пузырьков на коже лица характерно при
МЭЭ (многоформной экссудативной эритеме)
ХРАС (хроническом рецидивирующем афтозном стоматите)
ОГС (остром герпетическом стоматите)

372 Клинические проявления при черном волосатом языке
нитевидные сосочки спинки языка темного цвета, резко увеличены в размере
неравномерная десквамация эпителия на спинке языка
глубокие борозды, выстланные нормальным эпителием

373 Факторы, воздействие которых изменяет окраску тетрациклиновых зубов
прием витаминов внутрь
люминесцентный свет

дневной свет

374 Атипичная форма многоформной экссудативной эритемы называется синдромом
Бехчета
Стивенса-Джонсона
Шегрена

375 У детей 2-3 лет среди указанных причин острых лимфаденитов челюстно-лицевой области преобладает инфекция
ОРВИ
посттравматическая
одонтогенная от резцов верхней челюсти

376 Минерализация временных зубов начинается
в I половине внутриутробного развития
в II половине внутриутробного развития
в I полугодии после рождения

377 Минерализация постоянных резцов и клыков начинается
на 17 неделе внутриутробного развития
в конце внутриутробного периода или в первые недели после рождения

во втором полугодии после рождения

378 Минерализация премоляров начинается
в конце внутриутробного периода
в первые недели после рождения
в 2,5 – 3,5 года

379 Минерализация первых постоянных моляров начинается
в конце внутриутробного периода или в первые недели после рождения

во втором полугодии после рождения
на втором году жизни

380 Минерализация вторых постоянных моляров начинается
в конце внутриутробного периода или в первые недели после рождения
во втором полугодии после рождения
в 2,5 – 3,5 года

381 Сведения об антенатальном периоде развития обязательно выясняются при обследовании детей возраста
любого
ясельного
дошкольного

382 Системная гипоплазия эмали зубов у детей в постоянных зубах развивается от
болезней ребенка после рождения
заболеваний матери во время беременности
травматических повреждений молочных зубов

383 Факторы, влияющие на развитие системной гипоплазии эмали постоянных зубов
болезни матери во II половине беременности
болезни ребенка после рождения, нарушение режима питания ребенка
множественное поражение молочных зубов осложненным кариесом

384 Причины несовершенного развития и строения эмали и дентина
генетические факторы
болезни матери во I половине беременности
болезни матери во II половине беременности

385 Причины местной гипоплазии эмали

пульпит молочного зуба
болезни матери во время беременности
травматическое повреждение зачатка зуба

386 Причинные неблагоприятные факторы развития системной гипоплазии эмали постоянных зубов
интоксикация фтором
заболевания, нарушающие минеральный обмен в период формирования эмали
хронический периодонтит молочного зуба

387 Причина развития флюороза
избыточное содержание фтора в воде
передача патологии по наследству
недостаточное содержание фтора в воде

388 При отломе части коронки зуба с обнажением пульпы больные жалуются на боли
от раздражителей
самопроизвольные
при накусывании на зуб

389 При хроническом гипертрофическом пульпите жалобы больного на боли
самопроизвольные
при попадании пищи, в сочетании с кровоточивостью
постоянные

390 Для детей первых месяцев жизни характерны заболевания
афты Беднара
ХРАС (хронический рецидивирующий афтозный стомат)
МЭЭ (многоформная экссудативная эритема)

391 Для детей ясельного возраста характерны заболевания
ОГС (острый герпетический стоматит)
афты Беднара
ХРАС (хронический рецидивирующий афтозный стомат)

392 Для детей подросткового возраста характерны заболевания
кожный рог
МЭЭ (многоформная экссудативная эритема)
ОГС (острый герпетический стоматит)

393 Причины системной гипоплазии эмали постоянных зубов
заболевания ребенка на первом году жизни
наследственный фактор
заболевания матери в период беременности

394 Некариозные поражения твердых тканей зуба, возникающие после его прорезывания
гипоплазия эмали
отлом коронки в результате травмы
несовершенный амелогенез

395 Причины возникновения гипоплазии твердых тканей временных зубов
нарушение внутриутробного развития зубочелюстной системы
замедленное прорезывание зубов
пониженное содержание фтора в питьевой воде

396 Ведущую роль в патогенезе ОГС (остром герпетическом стоматите) играет
контакт с больным
недавно перенесенное ОРЗ
снижение уровня иммунитета

397 Противопоказанием к проведению операции у ребенка в поликлинике под наркозом является
эпилепсия в анамнезе
заболевание ЦНС
острая респираторно-вирусная инфекция

398 К концу первого года у здорового ребенка должно прорезаться зубов не менее
4
6
8

399 К концу второго года жизни у ребенка должны прорезаться зубы
молочные фронтальные зубы и первые моляры
все молочные
только нижние центральные молочные резцы

400 Все временные зубы у ребенка должны прорезаться к
концу первого года
концу второго года

2,5 – 3 годам

401 Пломбировочные материалы, применяемые для реставрации постоянных зубов:
гидроокись кальция
композитные
компомеры
СИЦ

402 Композитные материалы по типу полимеризации
химического отверждения
инфракрасного отверждения

светоотверждаемые

403 Методика лечения кариеса в стадии пятна постоянных зубов
препарирование с последующим пломбированием
аппликации «Белагель»
аппликации «Ремагель»
аппликации «Tooth Mousse»
импрегнация 30% раствором нитрата серебра

404 При механической обработке кариозной полости ошибками являются
вскрытие полости зуба
химический ожог пульпы
термический ожог пульпы
отсутствие контактного пункта

405 При формировании кариозной полости во временных зубах не следует применять боры
шаровидный
обратноконический
фиссурный
колесовидный

406 Для профилактической обработки эмали прорезавшихся постоянных зубов у кариесвосприимчивых детей применяется
30% раствор нитрата серебра
10% раствор глюконата кальция
капрофер
1-2% раствор фторида натрия
фторлак

407 При пломбировании среднего кариеса у ребенка трех лет

рекомендуется применять

СИЦ
компомер
композиты светового отверждения
силикатные цементы

408 Для герметизации фиссур используют
низкомодульный композит
СИЦ
кермет
поликарбоксилатные цементы

409 Лечение временных зубов методом серебрения следует провести при

кариесе в стадии пигментированного пятна
кариесе в стадии белого пятна
поверхностном кариесе
среднем кариесе

410 При лечении кариеса постоянных зубов рекомендуется использовать
Vitremer
Fuji
Filtek
Аргенат
Twinky Star

411 При лечении кариеса временных моляров можно без прокладки применять
амальгаму
СИЦ
композитные материалы химического отверждения
композитные материалы светового отверждения

компомеры

412 Гидроокись кальция имеет свойства
стимулировать функцию одонтобластов
оказывать антисептическое действие
увеличивать адгезию пломбировочных материалов

413 Средний кариес во временных зубах следует дифференцировать от форм пульпита
острого очагового

острого диффузного
хронического фиброзного
хронического гангренозного
хронического гипертрофического

414 Хронический фиброзный пульпит дифференцируют от
глубокого кариеса
папиллита
острого периодонтита
хронического периодонтита

415 Показанием к методу витальной ампутации являются все формы пульпита в
сформированных временных резцах
временных клыках независимо от стадии развития
временных молярах независимо от стадии развития
несформированных постоянных молярах
сформированных постоянных молярах

416 Свойства формокрезола
антисептическое действие

остеотропное действие
одонтотропное действие
мумифицирующее действие
девитализирующее действие

417 Индикаторами чистоты корневых каналов являются антисептики
гипохлорит натрия
хлорофиллипт
хлоргексидин
йодинол

418 Медикаментозные средства для антисептической обработки корневых каналов
физиологический раствор
мирамистин
эфир
каталюгем
гипохлорит натрия

419 Медикаментозные средства для антисептической обработки корневых каналов
дистиллированная вода
алкасепт

хлорофиллипт 1% спиртовой
спирт 96°
Гипохлорид натрия

420 Препараты для покрытия пульпы при витальной пульпотомии
цинк-эвгеноловая паста
форфенан
пульподент

пульпотек
резорцин-формалиновая паста

421 Основные клинические методы диагностики острого периодонтита
опрос
осмотр
зондирование
температурные тесты
перкуссия
пальпация мягких тканей
определение подвижности зуба
окрашивание зуба

422 Клиничекие признаки хронического периодонтита у детей любого возраста, выявленные при осмотре
пульпа воспалена, резко болезненна при зондировании
пульпа болезненна только в устьях корневых каналов
пульпа некротизирована в коронковой и корневой частях зуба
коронка зуба более темного цвета

423 Хронический периодонтит во временных зубах дифференцируют от
поверхностного кариеса
среднего кариеса
хронического гангренозного пульпита
глубокого кариеса

424 При длительно протекающем периодонтите временного зуба зачаток постоянного зуба может
изменить положение в челюсти
сформироваться полностью

секвестрировать

425 Система корневого канала включает

полость зуба
основной канал
латеральные и дополнительные каналы
периодонт

426 Для механической обработки корневого канала используют
Н-файл
К-файл
пульпоэкстрактор
каналонаполнитель
корневую иглу

427 Для обтурации корневых каналов используют
спредер
каналонаполнитель
бумажные штифты

428 Ирригация корневого канала проводится растворами
спирта
хлоргексидина 0,5 %
гипохлорита натрия 3%
перекиси водорода 3%
глюконата кальция 10 %
хлорофиллипта 1%
мирамистина 2%

429 Временное пломбирование корневого канала пастой на основе гидроокиси кальция

применяется для
антисептического и противовоспалительного действия на очаг воспаления в периодонте
улучшения проходимости корневого канала
стимуляции репаративной активности тканей периодонта

430 Индикатором чистоты корневых каналов является
мирамистин
гипохлорит натрия
йодинол
хлорофиллипт
трипсин

431 К первичным морфологическим элементам поражения относят
пятно
пузырек

налет
чешуйка
корка

432 Вторичные элементы поражения
узелок
гнойничок
язва
киста
корка

433 Кандидоз может развиваться на фоне длительного приема
кортикостероидных препаратов
ферментов

антибиотиков
поливитаминов
цитостатиков

434 Выберите средства для местного лечения кандидоза
1-2% раствор натрия гидрокарбоната
мазь солкосерил
мазь клотримазол
мазь ацикловир
мазь гиоксизон

435 Дифференциальную диагностику при многоформной экссудативной эритеме (МЭЭ) проводят от
острого герпетического стоматита (ОГС)
хронического рецидивирующего афтозного стоматита (ХРАС)
кандидоза
пиодермии

436 Элемент поражения на губах при многофорной экссудативной эритеме
корка
чешуйка
трещина
эрозия

437 Хронические заболевания различных органов и систем характерны при
травматических эрозиях
хроническом рецидивирующем афтозном стоматите
многоформной экссудативной эритеме

438 При лечении пиодермии у детей с аллергическими реакциями в анамнезе назначают мази

флуцинар-N
оксикорт
солкосерил
клотримазол

439 При кандидозе для обработки полости рта у детей до 6 месяцев применяется

взвесь нистатина в грудном молоке
йодинол
хлорамин
хлоргексидин

440 Для аппликационного обезболивания слизистой оболочки полости рта применяют

1% раствор новокаина
10% спрей лидокаина
10% взвесь анестезина в масле
2% лидохлор гель

441 Назначьте препараты для перорального введения при остром герпетическом стоматите в период высыпаний

алвитил
ацикловир
амоксиклав
арбидол

442 Клинические признаки многоформной экссудативной эритемы

красная кайма губ и кожи поражаются очень редко

характерны кровяные массивные корки на красной кайме губ, папулы на коже

отдельные округлые или овальные эрозии на слегка гиперемированном основании

пальпация и механическая обработка элементов поражения безболезненна

резко болезненные эрозии любых размеров и очертаний на фоне яркой воспалительной

гиперемии

443 Назначьте препараты для перорального введения при остром герпетическом стоматите в период высыпаний

метилурацил
ацикловир
виролекс
леворин
сульфадиметоксин
солкосерил

444 Если ангулярный хейлит осложнен стрептостафилодермией, образуются
темно желтые корки
влажный белый налет
эрозии с гнойным отделяемым

445 Варианты нормального строения языка представлены
складчатым языком
волосатым языком
географическим языком
ромбовидным языком

446 Язвенно-некротический стоматит характерен для
лейкоза
синдрома Бехчета
гингивостоматита Венсана
железодефицитной анемии

447 Острый катаральный глоссит развивается от причинных факторов
физических

инфекционных
нейродистрофических
экссудативного диатеза

448 Прекратить рецидивы хронического рецидивирующего афтозного стоматита и
многоформной экссудативной эритемы или значительно сократить их частоту и (или) тяжесть помогают
антисептические полоскания рта в период между рецидивами
систематическое применение противовирусных мазей на СОПР
лечение или устранение хирургическим путем хронических очагов инфекции в организме ребенка
курсовое лечение гистоглобулином 1-2 раза в год
диетотерапия

449 Способы передачи возбудителя острого герпетического

стоматита

контактный
воздушно-капельный
алиментарный

450 Бактериальная сенсибилизация к стрепто- и стафилококкам выявляется чаще при

остром герпетическом стоматите
хроническом рецидивирующем афтозном стоматите
рецидивирующем герпетическом стоматите
многоформной экссудативной эритеме

451 Клинический анализ крови следует провести при

остром герпетическом стоматите
хроническом рецидивирующем афтозном стоматите
многоформной экссудативной эритеме
гингивите Венсана

язвенно-некротическом стоматите неясной этиологии

452 Местное лечение многоформной экссудативной эритемы в период обострения включает

обезболивание
противогрибковые препараты
противовирусные препараты
протеолитические ферменты
кератопластические препараты

453 Для лечения острого герпетического стоматита в первые три дня назначают

противовирусные препараты
кератопластические средства
антисептические средства
мази с антибиотиками
обезболивающие препараты

454 Общее состояние и самочувствие больного многоформной экссудативной эритемой

температура тела повышена
температура тела нормальная
головная боль, боли в мышцах, в суставах
самочувствие хорошее
прием пищи болезненный

455 К идиопатическим заболеваниям пародонта с прогессирующим

лизисом относится

эозинофильная гранулема
синдром Папийона-Лефевра
язвенно-некротический гингивостоматит Венсана
синдром Пьера-Робена
гипертрофический гингивит

456 Прогрессирующий лизис тканей пародонта наблюдается при заболеваниях

сахарный диабет
циклическая нейтропения
болезнь Крона
хронический гепатит
ревматоидный артрит

457 Укажите основные виды пародонтопатогенных бактерий

actinobacillus actinomycetemcomitans
porphiromonas gingivalis
prevotela intermediat
streptococcus mutans
streptococcus oralis

458 В комплексном лечении заболеваний пародонта целесообразно применять антибактериальные препараты

линкомицин
фуразолидон
метронидазол
циклоспорин
азитромицин

459 Для хронического катарального гингивита характерно

длительность течения
неудовлетворительная гигиена полости рта
наличие патологических зубодесневых карманов
нарушение общего состояния организма
кровоточивость

460 Для гипертрофического гингивита характерно

разрастание тканей десны
кровоточивость
патологические зубодесневые карманы
ложные зубодесневые карманы
изменения в костной ткани зубных перегородок на

рентгенограмме

461 Для заболеваний с быстропрогрессирующим лизисом тканей пародонта характерно

возникновение заболеваний в раннем детском возрасте
прогрессирование заболеваний в период полового созревания
ранняя потеря зубов
наличие ложных зубодесневых карманов
региональный лимфаденит

462 В комплексном лечении заболеваний пародонта антибактериальные препараты применяют

в составе пародонтальной повязки
в пародонтальный карман
для приема внутрь
для инъекций в ткани десны
для проведения блокад

463 Антисептики, используемые для лечения заболеваний пародонта

раствор хлоргексидина 0,2%
спиртовой раствор бриллиантового зеленого 2%
листерин
раствор триклозана 0,3%
раствор нитрата серебра 30%

464 Для язвенно-некротического гингивита характерно

неудовлетворительная гигиена полости рта
язвенно-некротические изменения десневого края
локальность проявления процесса
нарушение общего состояния
лимфаденит
распространенность процесса

465 Изменения, выявленные на рентгенограмме при несовершенном дентиногенезе

расширение периодонтальной щели
корни зубов резко укорочены
просвет корневого канала широкий
корневые каналы и полости зубов облитерируются вскоре после прорезывания

466 На рентгенограмме выявляются изменения при

несовершенном амелогенезе
несовершенном дентиногенезе

несовершенном одонтогенезе
флюорозе
тетрациклиновых зубах

467 Укорочение корней с облитерацией просвета корневого канала и полости зуба рентгенологически выявляется при
гипоплазии эмали
флюорозе
несовершенном амелогенезе
несовершенном дентиногенезе
несовершенном одонтогенезе

468 Рентгенологическое исследование как метод диагностики кариеса проводят при

тесном расположении зубов
фиссурном кариесе
пришеечном кариесе
кариесе корня зуба

469 Рентгенологические признаки неполного вывиха временного и постоянного зуба
равномерное расширение периодонтальной щели
изменений нет
периодонтальная щель резко расширена у верхушки корня
“отсутствие” периодонтальной щели у верхушки корня
расширение периодонтальной щели с одной стороны и исчезновение на другой при смещении в сторону соседнего зуба

470 Рентгенологическими признаками оценки пародонта являются
состояние кортикальной пластинки межальвеолярной перегородки
высота межальвеолярной перегородки
характер петлистости строения костной ткани межальвеолярной перегородки

471 У травмированного зуба изменения на рентгенограмме определяются при
ушибе
неполном вывихе
вколоченном вывихе
переломе корня